Medvep

Congresso Medvep Internacional de Especialidades Veterinárias

2026

ANAIS

DOI: 10.29327/1939384

ÍNDICE

A Atuação da Perícia Criminal em Rinha de Galos: Perícias de Local e de Maus-Tratos em Cocal - PI 10
Ablação Total do Conduto Auditivo para Tratamento de Adenocarcinoma de Glândulas Ceruminosas em Felino Geriátrico: Relato de Caso 14
Abordagem Cirúrgica Associada à Eletroquimioterapia em Cão com Rabdomiossarcoma e Metástase Linfonodal: Relato de Caso 18
Abordagem cirúrgica de fratura tibial em Tamanduá-bandeira (Myrmecophaga tridactyla): relato de caso 23
Abordagem Cirúrgica Em Recidiva De Carcinoma De Células Escamosas Auricular Em Cão: Relato De Caso 28
Abordagem Cirúrgica no Manejo de Urólitos Vesicais em Felino: Relato de Caso 32
Abordagem Diagnóstica e Terapêutica do Linfoma de Mediastino em Gato FeLV-positivo: Relato de Caso 37
Abordagem Fisioterapêutica Na Doença Vestibular Secundária Á Otite Média/Interna Em Coelha Da Espécie Oryctolagus cuniculus – Relato De Caso 43
Abordagem terapêutica multimodal para controle de Dermatomiosite Símile: Relato de Caso 47
Abordagens Anestésicas Para O Controle Da Nocicepção Transoperatória Em Mastectomias De Cadelas 51
Achado ultrassonográfico sugestivo de parasitismo ectópico por Toxocara spp. em vesícula biliar de cadela filhote 55
Achados clínicos e evolução de bugio-ruivo (Alouatta guariba) resgatado em ambiente aquático com pneumonia: relato de caso 60
Achados De Diagnóstico Por Imagem Em Felino Com Efusão Pleural Quilosa Secundária À Cardiomiopatia Hipertrófica: Relato De Caso 72
Achados ultrassonográficos e laboratoriais na avaliação de pacientes com suspeita de alteração renal 77
Acompanhamento de um felino diabético por meio da monitoração de glicemia contínua- relato de caso 82
Acompanhamento ultrassonográfico de hiperplasia prostática benigna em cão idoso em manejo clínico com finasterida. 86
Acupuntura no Tratamento da Mielopatia Degenerativa em um Cão. Relato de Caso. 92
Acupuntura no tratamento de medo excessivo em cão: Relato de Caso 96
Adenocarcinoma de glândula salivar em camundongo (Mus musculus domesticus): relato de caso 101
Adenocarcinoma de Saco Anal em Cão Macho - Relato de Caso 106
Adenomioepitelioma Mamário Maligno em Felina: Uma Neoplasia Rara na Medicina Veterinária 110
Afecção Piogranulomatosa Fúngica Oral em Psittacula krameri 114
Alegações Funcionais Em Alimentos Completos Para Cães: Análise Hedônica De Preços E Implicações Preventivas 118
Alimento Completo para Cães em Crescimento: Porte ou Raça? Estimativas das Necessidades Energéticas e de Ingestão de Nutrientes 122
Alterações bioquímicas hepáticas em cães geriátricos assintomáticos: relevância da triagem laboratorial preventiva 126
Alterações do Perfil Proteico Sérico em 53 Cães com Leishmaniose Visceral Canina: Análise de Albumina, Globulinas e Relação Albumina:Globulina 130
Alterações hematológicas observadas em gatos infectados pelo vírus da leucemia felina (FeLV) 135
Alterações Hematológicas Observadas em um Gato com Quadro de FeLV Progressivo – Relato de Caso 141
Alterações Macroscópicas Em Um Caso De Acidente Botrópico Canino Na Cidade De Londrina, Paraná 145
Alterações Plaquetárias e Achados Hematológicos em Cães Idosos Atendidos em Rotina Laboratorial 151
Alterações séricas de ureia e creatinina em cães geriátricos: análise retrospectiva por faixa etária 155
Amputação de membro pélvico para tratamento de constrição por linha em periquitão-maracanã (Psittacara leucophtalmus) 159
Analgesia Multimodal e Manejo Anestésico em Cão Submetido à Laminectomia Dorsal para Tratamento da Síndrome da Cauda Equina 164
Análise De Custos De Diferentes Modalidades Dietéticas Para Cães Adultos Em Manutenção 168
Análise Epidemiológica e Clínica dos Acidentes por Aranha-Armadeira (Phoneutria spp.) em Cães e Gatos no Rio Grande do Sul 172
Análise Retrospectiva de Óbitos e Eutanásias na Clínica Veterinária Meu Pet em Araçatuba São Paulo 176
Anastomose Ureterovaginal para Remoção de Carcinoma Urotelial- Relato de Caso 180
Anestesia em Felino Pediátrico submetido à Caudectomia Parcial: relato de caso 184
Anestesia em Gecko-Leopardo (Eublepharis macularius): Relato de Caso 188
Anestesia em um cão submetido ao procedimento de pericardiectomia 192
Anestesia Para Procedimento De Endoscopia Em Cão: Relato De Caso 197
Aplicação De Modelagem 3D Tomográfica No Planejamento Cirúrgico De Carcinoma De Glândula Sebácea Com Metástase Perineal Em Canino 201
APLICAÇÃO DO PPBEA NA CARACTERIZAÇÃO DE MAUS-TRATOS: RELATO DE CASO EM CANIL CLANDESTINO DE SPITZ ALEMÃO 206
Artrodese Tibiotársica Associada ao Fixador Esquelético Externo em Cão com Luxação Exposta: Relato de Caso 212
Aspectos Macroscópicos e Histopatológicos do Quimiodectoma em Cão Braquicefálico 216
Aspectos Médico-Legais da Identificação Necroscópica de Abraçadeiras de Nylon Utilizadas em Ovariohisterectomia: Relato de Caso 220
Aspectos sanitários e causas de mortalidade de aves silvestres encontradas no Instituto Federal Catarinense – Campus Araquari e região 224

ÍNDICE

Aspectos Ultrassonográficos da Urolitíase Vesical Felina: Relato de Caso ... 229
Aspectos Ultrassonográficos e Radiográficos da Pneumatose Gástrica em Cão: Relato De Caso ... 233
Atendimento clínico e reabilitação de Veado-catingueiro (Mazama gouazoubira) após trauma associado a estrutura antrópica: relato de caso ... 237
ATRESIA ANAL CONGÊNITA TIPO I EM FILHOTE FELINO: RELATO DE CASO ... 241
ATROFIA PROGRESSIVA DE RETINA – RELATO DE CASO ... 246
Avaliação clínica de imprecisões no planejamento e execução da TPLO em cães: estudo retrospectivo de 12 meses de pós-operatório ... 250
Avaliação da eficácia de protocolos de limpeza e desinfecção em abrigos para animais ... 254
Avaliação da Perfusão Sanguínea Periférica em Cães com Doença Mixomatosa da Valva Mitral por meio do Lactato Sanguíneo ... 258
Avaliação da resposta inflamatória e da cicatrização de cadelas submetidas à ovário-histerectomia com bisturi ultrassônico ... 262
Avaliação da suscetibilidade antimicrobiana de Corynebacterium spp. em otite externa canina ... 266
Avaliação do Estresse Oxidativo em Cadelas Submetidas à Ovariohisterectomia Mediante ao Bloqueio do Plano Transverso Abdominal (TAP Block) ... 270
AVALIAÇÃO E O PAPEL ESTRATÉGICO DO CÃO TERAPEUTA NO PROJETO DE EXTENSÃO PET TERAPIA ... 279
AVALIAÇÃO E O PAPEL ESTRATÉGICO DO CÃO TERAPEUTA NO PROJETO DE EXTENSÃO PET TERAPIA ... 283
Avaliação retrospectiva das alterações laboratoriais renais em cães com leishmaniose visceral canina ... 287
Avaliação retrospectiva das alterações renais ultrassonográficas em cães com leishmaniose visceral canina ... 292
Bloqueio de Plano Serrátil Ventral Guiado Por Ultrassonografia Em Reconstrução Cirúrgica Após Exérese De Mastocitoma Canino ... 296
Bloqueio do nervo paravertebral cervical guiado por neuroestimulador em Arara Canindé (Ara ararauna) ... 301
Cálculo Vesical em Porquinho-da-Índia Cavia porcellus Linnaeus, 1758: Relato de Caso ... 307
Candidíase Ingluvial Grave Associada a Infecção Respiratória Fúngica em Psittacula krameri ... 314
Caracterização de parâmetros eletrocardiográficos de repolarização ventricular em gatos clinicamente saudáveis ... 319
Caracterização Espacial e Epidemiológica da Esporotricose no Município de São Francisco do Sul ... 324
Caracterização Ultrassonográfica da Glândula Adrenal de Cães da Raça Border Collie ... 329
Carcinoma de Células Escamosas Associado à Linfoma Intestinal de Pequenas Células: Relato de Caso ... 338
Carcinoma de células escamosas digital associado à osteomielite secundária em felino jovem: relato de caso ... 343
Carcinoma de células escamosas em felino - Relato de Caso ... 348
Carcinoma Renal Associado A Metástase Pulmonar Em Cão: Relato de Caso ... 353
Carcinoma Renal com Diferenciação Papilar em Cadela de Dois Anos de Idade: Relato de Caso ... 358
Carcinoma Urotelial em Canino da Raça Poodle com Acometimento Prostático: Relato de Caso ... 363
CARDIOMIOPATIA HIPERTRÓFICA FELINA EM ESTÁGIO AVANÇADO ASSOCIADA A SEVERO REMODELAMENTO ATRIAL: RELATO DE CASO ... 368
Caso de Colapso de Traqueia Tratado Com Complexo Homeopático Comercial Displasia ... 372
Celulite e abscesso orbitário por corpo estranho penetrante em cão: relato de caso ... 377
Ceratite Eosinofílica Felina: Relato de caso ... 381
Cetoacidose diabética em cão: relato de caso e abordagem terapêutica. ... 385
CHOQUE SÉPTICO DE ORIGEM INTESTINAL EM CADELA: RELATO DE CASO ... 389
Ciclosporina Como Terapia Para Placa Eosinofílica Associada À Síndrome Atópica Cutânea Felina: Relato De Caso ... 395
CIRURGIA PARA CORREÇÃO DE PROLAPSO URETRAL EM CANINO NÃO CASTRADO: RELATO DE CASO EM ATENDIMENTO DE PLANTÃO ... 399
Cisto Epidermóide Medular em um Cão: Relato de Caso ... 403
Cistotomia Para Remoção De Projétil Metálico Intravesical Em Felino: Relato De Caso ... 408
Cistotomia para remoção de urólito vesical em coelha (Oryctolagus Cuniculus): relato de caso ... 412
Citologia Fecal Como Ferramenta Auxiliar Na Identificação De Disbiose Em Felinos Com Doença Inflamatória Intestinal – Relato De Caso ... 417
Utilização do Retalho da Artéria Auricular Caudal em Dois Casos Clínicos de Pequenos Animais Atendidos no Hospital Veterinário da Uniube ... 422
Cobertura Vacinal e Percepções Sobre a Imunização em Cães: Uma Análise de Médicos Veterinários e Suas Implicações na Saúde Pública ... 427
Coinfecção Por Babesia canis vogeli E Rangelia vitalli Em Canino Doméstico De Caxias Do Sul, RS – Relato de Caso ... 431
Coinfecção por Microsporum sp. e Malassezia sp. em Gambá-de-orelha- branca (Didelphis albiventris): Relato de Caso. ... 436
Coinfecção por Parvovírus e Kobuvírus em Cão com Gastroenterite: Relato de Caso. ... 441
Colecistoduodenostomia em Cadela Geriátrica com Obstrução Biliar Extra-hepática Devido à Colelitíase e Ruptura da Vesícula Biliar ... 446
Colocefalectomia Bilateral como Tratamento de Luxação Coxofemoral Cranioventral em Cão - Relato de Caso ... 450

ÍNDICE

Comparação entre métodos fenotípicos de detecção da formação de biofilme em Staphylococcus aureus isolados de cães e gatos 454
Complexo Gengivite Estomatite Linfoplasmocítica Felina: Relato de caso 459
Conduta Terapêutica Em Cão Com Otite Externa Crônica Refratária Baseada Em Avaliação Citológica: Relato De Caso 463
Contribuições da medicina veterinária forense na investigação de um cão vítima de atropelamento - relato de caso 467
Corpo estranho gástrico obstrutivo em canino: relato de caso 472
Correção Cirúrgica Da Persistência Do Arco Aórtico Causando Megaesôfago Em Cão: Relato De Caso 476
Correção Cirúrgica de Hérnia Peritoneopericárdica em Felino: Relato de caso 480
Correção Cirúrgica de Ruptura Diafragmática e Laceração Hepática Associadas à Lobectomia Hepática e Autotransfusão em Cão: Relato de Caso 486
Correção de Fratura de Úmero em Agapornis Utilizando Pino Intramedular Associada à Bandagem- Relato de Caso 490
Correção de fratura umeral por osteossíntese em Falco sparverius: tratamento cirúrgico, reabilitação e retorno funcional ao voo 494
Correlação entre perfil do paciente e perfil microbiológico em cães diagnosticado com otite 498
Dermatite Piotraumática Em Um Cão: Relato de caso 503
Dermóide Córneo-Conjuntival em Cão: Relato de Caso 507
Desempenho e estabilidade de parâmetros bioquímicos em materiais de controle líquidos congelados de cães 511
Desigualdade no Acesso à Vacinação Antirrábica e Intervenção Territorial: Relato de Caso Sob a Perspectiva da Saúde Única 515
Diabetes mellitus felina secundária ao uso crônico de glicocorticoides com remissão após ajuste terapêutico com insulina glargina: relato de caso 519
Diagnóstico Anatomopatológico de Choque Neurogênico Secundário a Ataque Apícola em Canino: Relato de Caso 523
Diagnóstico de Cardiomiopatia Dilatada em Cão da Raça Cane Corso aos 7 Meses de Idade: Relato de Caso 530
Diagnóstico de Shunt Portossistêmico Congênito em Fêmea canina da Raça Yorkshire Terrier: Relato de Caso 535
Diagnóstico E Remoção Endoscópica De Corpos Estranhos Esofágicos Em Cães: Série De Três Casos 540
Diagnóstico e Tratamento de Herpesvírus Felino (HVF-1) de acordo com as Diretrizes ABCD — Relato de Caso 544
Diagnóstico e Tratamento de Histoplasmose Disseminada em um Cão Lhasa Apso: Relato de Caso 548
Diagnóstico Endoscópico de Incompetência do Esfíncter Gastroesofágico Inferior Associado a Enteropatia Inflamatória Crônica em Felino: Relato de Caso 552
Diagnóstico epidemiológico da esporotricose felina em Conselheiro Lafaiete entre janeiro e outubro de 2025 – uma abordagem em saúde pública 556
Diagnóstico Incidental De Filariose Canina Durante Estadiamento Oncológico Mamário - Relato De Caso 561
Diagnóstico Post-Mortem de Linfoma Cardíaco em Cão da Raça Boxer: Relato de Caso 566
Diagnóstico presuntivo de desenvolvimento renal anômalo em cadela adulta com sinais clínicos discretos: relato de caso 571
Diagnóstico presuntivo de displasia renal em cão da raça Dogo Argentino: relato de caso 576
Diagnóstico presuntivo de insulinoma em ferret (Mustela putorius furo) 580
Diarreia Crônica Refratária Em Cão: Insuficiência Pancreática Exócrina Como Diagnóstico Presuntivo Baseado Na Resposta Terapêutica – Relato De Caso 586
Digestibilidade in vitro de dietas comerciais úmidas para cães e gatos e análise cienciométrica da produção científica 590
DIROFILARIOSE CANINA EM ÁREA RURAL: ASPECTOS CLÍNICOS, DIAGNÓSTICO POR CITOLOGIA DE LESÃO CUTÂNEA ATÍPICA E FALHAS PREVENTIVAS — RELATO DE CASO 594
Discinesia Paroxística de causa dietética em cadela sem raça definida - Relato de caso 599
Discinesia Paroxística em Cão: Relato de Caso 603
Displasia Renal Em Cão Com Hiperparatireoidismo Secundário E Osteodistrofia Fibrosa: Relato De Caso Canine Renal Dysplasia with Secondary Hyperparathyroidism and Fibrous Osteodystrophy: A Case Report 608
DISSEMINAÇÃO METASTÁTICA MULTIORGÂNICA EM MELANOMA ORAL CANINO: CORRELAÇÃO CLÍNICO-PATOLÓGICA 616
Distribuição de Staphylococcus meticilina resistente (MRS) em cães não domiciliados na região de Lages, Santa Catarina, em 2025 621
DISTROFIA CORNEANA – RELATO DE CASO 626
Divertículo aracnoide toracolombar medular em cão - Relato De Caso 630
Doença do Trato Urinário Inferior com Progressão para Doença Renal Crônica em Porquinho-da-índia (Cavia porcellus): Relato de Caso 634
Doença Renal Crônica Estágio IV Associada à Síndrome Urêmica e Osteodistrofia Fibrosa em Canino: Relato de Caso 638
Doença renal crônica por hidronefrose em gato doméstico: relato de caso 642
Dor Em Cães e Gatos - Atendimentos No Ambulatório Da Dor De Uma Instituição De Ensino 647
Dosagem de Insulina Endógena Para o Auxílio do Diagnóstico de Insulinoma em Cadela com Hipoglicemia Persistente - Relato de Caso 652
DUPLICAÇÃO DE VESÍCULA BILIAR ASSOCIADA À COLELITÍASE EM FELINO SUBMETIDO À COLECISTECTOMIA: RELATO DE CASO 666
Ecocardiograma Transesofágico Transcirúrgico como Ferramenta de Monitoramento de Cães com Mastocitoma Cutâneo 670

ÍNDICE

Ectasia Ductal Mamária em Gata (Felis catus) — Relato de Caso 675
Edema Pulmonar Agudo Por Ruptura de Cordoalha Tendínea em Cão-doméstico (Canis lupus familiaris) - Relato de caso 679
Efeitos da ressecção jejunoileal extensa na digestibilidade, tempo de trânsito intestinal, parâmetros hematológicos e de crescimento em um cão filhote 684
Eficácia analgésica do bloqueio Plano Eretor da Espinha (ESP Block) em hemilaminectomia toracolombar (T11 - L1) em cão com doença do disco intervertebral - Relato de caso 688
Eficácia da Palmitoiletanolamida Ultramicronizada versus Micronizada na Dermatite Atópica Canina: Um Estudo Comparativo de Biodisponibilidade e Controle do Prurido 693
Eficácia e Segurança da Anestesia Livre de Opioides Frente à Hipersensibilidade Severa em Cães: Relato de Caso 696
Eletroquimioterapia como monoterapia no tratamento de carcinoma espinocelular sublingual em um cão 700
Emprego de Terapias Integrativas e de Reabilitação no Pós-operatório de Cão Portador de Discopatia Cervical Submetido ao Slot Ventral 705
Enterite Parasitária Mista Em Um Felino Doméstico: Relato De Caso 710
Epilepsia idiopática em felino sem raça definida: diagnóstico por exclusão com base em exames clínicos, laboratoriais e de imagem 715
Epitelioma de Glândulas Hepatoides em Cão: Exérese Cirúrgica Associada à Eletroquimioterapia e Manejo Conservador 720
Estabilização Conservadora de Fratura de Tibiotarso com Tala de Altman em Urubu-de-cabeça-preta (Coragyps atratus) Juvenil: Relato de Caso 725
Esteatose hepática associada ao hipercrescimento de bico e unhas em calopsita (Nymphicus hollandicus): relato de caso 730
Estenose Subaórtica e Degeneração Mixomatosa da Valva Mitral em Pinscher- Relato de Caso 735
Esterilização Cirúrgica de Cães em Município Catarinense: Série de Casos Sob a Perspectiva da Saúde Única 739
Estudo Microbiológico e Perfil de Sensibilidade Antimicrobiana em Otites Caninas 743
Estudo Retrospectivo da Incidência de Fraturas em Aves Atendidas no Hospital Veterinário da Universidade Estadual de Maringá 748
Estudo Retrospectivo Das Fraturas Apendiculares Em Cães E Gatos Atendidos Em Uma Clínica Veterinária Particular Na Região Sul Fluminense (2023–2025) 753
Estudo retrospectivo de protocolos analgésicos transcirúrgicos utilizados em cadelas submetidas à mastectomia no período de 2024-2025 na CEVET/Unicentro 757
Exérese de Mastocitoma Esternal em Cão com Reconstrução por Retalho de Padrão Axilar Subdérmico: Relato de Caso 761
Exposição Ocupacional ao Feixe Primário Durante Exames Radiográficos em Hospital Veterinário Escola 765
Fibrilação atrial de baixa resposta ventricular associada ao fenótipo hipertrófico transitório em felino 772
Fibrose Hepática secundária à Hepatite Crônica induzida por Leishmaniose Visceral em um Cão: Relato de Caso 777
Fibrossarcoma Epitelióide Esclerosante: Relato De Caso Em Canino 782
Fibrossarcoma visceral hepático e esplênico com metástase pulmonar em cão 786
Flap de prega inguinal na reconstrução tecidual após mastectomia: relato de caso 790
Fratura Traumática Do Tubérculo Supraglenoidal Em Um Golden Retriever: Relato De Caso 794
FREQUÊNCIA DE PARASITOSES GASTROINTESTINAIS EM CÃES ATENDIDOS NO HOSPITAL VETERINÁRIO DA UFMT, SINOP-MT 798
Frequência de positividade para mycoplasma haemofelis e caracterização laboratorial de felinos atendidos no Hospital Veterinário da UFMS. 803
Frequência de Protozoários Entéricos em Cães e Gatos de Bandeirantes-PR 810
Frequência de trombocitopenia e perfil hematológico de cães atendidos em rotina clínico-laboratorial 814
Gabapentina e Pregabalina no Manejo da Dor Crônica em Cães e Gatos 818
Gastrite ulcerativa linfoplasmocítica em canino: relato de caso 822
Granuloma Cutâneo Associado à Sílica de Areia Sanitária em Felino 827
Granuloma Espermático em Cão da Raça Rottweiler de Oito Anos no Rio de Janeiro: Relato de Caso 832
Helmintos Intestinais em Animais de Companhia de Bandeirantes/PR 836
Hemangiossarcoma Cavernoso Cervical em Papagaio-Verdadeiro (Amazona aestiva) - Relato de Caso 840
Hemangiossarcoma Cutâneo Actínico em Mama de Cadela: Relato de Caso 845
Hemangiossarcoma multicêntrico em cão – relato de caso 849
Hepatopatia Crônica Associada À Coagulação Intravascular Disseminada Em Cão: Relato De Caso 853
Hérnia De Hiato Em Cão: Relato De Caso 858
Hérnia Diafragmática Peritônio-Pericárdica Congênita Associada A Cardiomiopatia Hipertrófica Em Felino – Relato De Caso 863
Hérnia inguinal encarcerada com obstrução intestinal em cão: relato de caso 867
Hérnia Perineal Bilateral Associada à Hiperplasia Prostática Benigna em Cão: Relato de Caso 872
Hérnia Peritoneopericárdica Congênita Associada à Anemia Grave em Felino: Relato De Caso 876
Herniorrafia Diafragmática Peritônio-Pericárdica em um Felino da Raça Persa. 880
Hidrometra em coelha (Oryctolagus cuniculus): relato de caso 885

ÍNDICE

Hiperadrenocorticismo como fator de resistência insulínica e diabetes mellitus secundário em cães: relato de caso 890
Hipercrescimento Dentário Envolvendo o Plano Nasal em Porquinho-da-índia Cavia porcellus Linnaeus, 1758: Relato de Caso 897
Hiperostose Idiopática Disseminada: Relato de caso em cão 904
Hiperplasia nodular linfóide esplênica em um canino: relato de caso 908
Hipertensão Pulmonar Secundária á Doença Degenerativa da Valva Mitral em Cadela Poodle geriátrica: Relato de Caso 912
Hipoadrenocorticismo Primário em Cães Idosos: Relatos de Dois Casos 916
Hipocalcemia em Galinha Doméstica (Gallus gallus domesticus) – Relato de Caso 920
Histoplasmose Disseminada Em Felino Doméstico: Relato De Caso 924
Implantação bilateral de bypass ureteral em felino com obstrução ureteral: relato de caso 929
Implante de penas em Ara macao utilizando penas homólogas de Ara chloropterus: relato de caso 934
Importância da avaliação pré-transfusional em felino com anemia grave: Relato de caso 938
Importância da linfadenectomia no estadiamento de neoplasias mamárias caninas: relato de caso de comprometimento metastático em linfonodo axilar clinicamente normal 943
Importância da realização do A-FAST no diagnóstico e planejamento cirúrgico em paciente politraumatizado: relato de caso 948
Importância dos Sinais Dermatológicos no Diagnóstico da Leishmaniose Visceral Canina: Relato de Caso 952
Inclusões Citoplasmáticas Azul-Esverdeadas em Neutrófilos de Felino com Comprometimento Hepático Agudo: Relato de Caso 956
INCOMPETÊNCIA DA CÁRDIA EM GATO COM VÔMITOS CRÔNICOS: RELATO DE CASO 961
Infecção Pelo Vírus Da Leucemia Felina Associado Ao Gênero Mycoplasma: Relato De Caso 966
Infecção por Cryptococcus spp. em felinos: relato de caso 970
Infestação por Trixacarus caviae em Cavia porcellus: associação entre dermatopatia parasitária, manejo inadequado e episódios compatíveis com atividade convulsiva 975
Influência da Nutrição Terapêutica no Manejo de Dermatopatia Crônica e Sobrepeso em Canino da Raça Pug – Relato de Caso 980
Influência da Tomografia Computadorizada na Escolha Terapêutica em Cães com DDIV Toracolombar 984
Influência da Trazodona no Manejo Pré-Anestésico de Cães - Artigo Científico 988
Influência do Envelhecimento e da Conformação Craniana na Morfometria da Adesão Intertalâmica Canina 992
Insuficiência Cardíaca Congestiva por Cardiomiopatia Dilatada e Degeneração Mixomatosa da Valva Mitral em Cão da Raça Pastor Alemão 1000
Interface Interprofissional na Promoção do Bem-estar Animal e Prevenção de Zoonoses em Comunidade Vulnerável no Rio de Janeiro 1004
Intervenção Médico-Veterinária em Unidade Penitenciária: Castração como Ferramenta de Saúde Pública e Bem-Estar Animal. 1008
Intussuscepção Intestinal em Fêmea Felina no Puerpério: Relato de Caso 1012
Laringoscopia em um Cão Braquicefálico: Interferências da Anestesia, Abordagem Videocirúrgica e Ultrassonográfica 1016
Leiomiossarcoma Intestinal Em Cão: Relato De Caso 1021
Leishmania infantum e Dirofilaria immitis em cadela: Relato de Caso 1025
Leishmaniose Felina Com Acometimento Neurológico: Diagnóstico Citológico De Formas Amastigotas Em Telencéfalo – Relato De Caso 1029
Lesão Renal Aguda Associada À Suspeita De Rabdomiólise Em Cão Jovem: Relato De Caso 1033
Lesão transfixante craniofacial por objeto perfurocortante em felino: relato de caso 1038
Lesões oculares ulcerativas em filhotes de suindara (Tyto furcata) - relato de caso 1042
Lesões Oculocutâneas Decorrentes Da Histoplasmose E Dermatofitose Em Felino Portador Do Vírus Da Leucemia Felina: Relato De Caso 1047
Leucemia linfoblástica aguda em felino associada a infecção pelo FeLV: relato de caso 1051
Levantamento Retrospectivo de Cães com Catarata Submetidos à Facoemulsificação: Casuística de 2020 a 2025/1. 1055
LEYDIGOCITOMA BILATERAL EM MACACO-PREGO (Sapajus apella): RELATO DE CASO 1059
Limitações da linfadenectomia axilar em cadelas de grande porte – Relato de Caso 1063
Linfografia indireta para mapeamento do linfonodo sentinela em Dachshund com neoplasia cutânea e subcutânea: relato de caso 1068
Linfoma Alimentar: Relato de Caso 1072
Linfoma multicêntrico canino em cadela Boxer: relato de caso 1076
Linfoma multicêntrico em felino jovem: relato de caso 1080
Linfoma Nodal e Extranodal em Dogue Alemão 1085
Lipoma Infiltrativo em Plexo Axilar Direito de um Cão 1089
Lipoma infraorbitário em cão braquicefálico associado a descemetocele e “cherry eye”: correção cirúrgica de múltiplas afecções oftálmicas 1093
LIPOSSARCOMA COM METÁSTASE PULMONAR EM CÃO JOVEM: RELATO DE CASO 1097
Luteoma em ovário remanescente – relato de caso 1101

ÍNDICE

Luxação De Cristalino e Descolamento De Retina Após Crise De Tosse Cardiogênica Em Cadela Da Raça Spitz Alemão- Relato De Caso. 1106
Manejo anestésico em três coelhas submetidas à ovariossalpingohisterectomia - Relato de Caso 1113
Manejo cat-friendly e aceitação dos gatos submetidos ao eletrocardiograma com nove derivações 1117
Manejo Clínico de Microsporum canis associado à Dermatite úmida em cão da raça Shitzu e a eficácia do tratamento tópico 1122
Manejo de Calopsitas Geriátricas: Abordagem Nutricional e Ambiental para Qualidade de Vida 1127
Manejo Reprodutivo De Melanochromis Cyaneorhabdos (Auratus Azul) Utilizando Hormônio Análogo Do GnRH Em Ambiente Aquático Com pH 9,0 1129
Manejo Cirúrgico de Politraumatismo em Cadela Atropelada: Correção de Hérnia Diafragmática Traumática e Osteossíntese Femoral 1133
Manifestação Sistêmica e Envolvimento Perineural por Toxoplasma gondii em Felinos 1137
Mastocitoma de Nasofaringe em Cão: Relato de Caso 1141
Maus-Tratos Contra a Fauna Silvestre: Um Estudo de Caso com Animais Apreendidos na Planície Litorânea do Piauí 1145
Medicina Veterinária em Populações Vulneráveis: Perfil dos Atendimentos do Projeto Médicos Veterinários de Rua Vinculado à ONG Médicos do Mundo em Porto Alegre, RS 1149
Megaesôfago Adquirido Associado À Pneumonia Aspirativa Em Cão Com Dificuldade De Adaptação Ao Manejo Dietético: Relato De Caso 1153
Megaesôfago adquirido em cão idoso sem etiologia definida: relato de caso 1158
Megaesôfago Congênito Associado à Enteropatia Crônica em Bulldogue Francês: Relato de Caso 1163
MEGAESÔFAGO IDIOPÁTICO COM REMISSÃO ESPONTÂNEA: RELATO DE CASO 1171
Melanoma Amelanótico em Úvea Anterior em Cão: Relato de Caso 1175
Melanoma uveal em cão: correlação clínico-ultrassonográfica e abordagem cirúrgica 1180
Meningioma Angiomatoso Intraventricular de Alto Grau em um Cão – Relato de Caso 1185
Mídias Sociais e a Competitividade No Mercado Pet Food: Ciência Versus Monetização Da Desinformação 1189
Miosite Dos Músculos Mastigatórios Em Um Cão: Relato De Caso 1193
Morte Súbita em Láparos no Sul do Brasil: Relato de Caso 1198
Multimorbidade Nutricional: Associação entre Idade, Escore Corporal e Manejo Dietético em Pacientes Crônicos 1207
Neoplasia Epitelial Maligna no Coração – Achado Necroscópico em Cão 1212
Neoplasia Maligna Indiferenciada Da Região Órbito Nasal Em Cão Jovem: Desafios Diagnósticos E Terapêuticos 1217
Neoplasia Mamária Em Cão Macho: Apresentação Rara Na Clínica De Pequenos Animais 1223
Neoplasias adrenais em cães atendidos em um hospital-escola do Sul do Rio Grande do Sul: uma análise descritiva 1227
Obesidade secundária ao Hipotireoidismo Primário em um cão: relato de caso 1231
OBSTRUÇÃO INTESTINAL POR CORPO ESTRANHO EM TIGRE-D'ÁGUA-BRASILEIRO (Trachemys dorbigni). 1237
Obstrução Parcial Do Esôfago Por Corpo Estranho Em Canino Diagnosticada Por Esofagograma - Relato de Caso 1241
Obstrução Uretral em Canino: Relato de Caso 1245
Ocorrência de Ancylostoma spp em Jabuti - Piranga (Chelonoidis carbonaria) no Município de Manaus – Amazonas 1249
Ocorrência de Parasitismo por Physaloptera praeputialis em Felino Doméstico: Relato de Caso 1253
OCORRÊNCIA DE PRURIDO EM CÃES PARASITADOS POR PULGAS 1258
ÔMEGA-3 NA CICATRIZAÇÃO PÓS-MASTECTOMIA DE CADELAS COM NEOPLASMAS MAMÁRIOS MALIGNOS 1262
Osteocondromatose em ave (Agapornis sp.): relato de caso 1266
Osteomielite Mandibular em Coelho (Oryctolagus cuniculus) – Relato de Caso 1270
Osteossíntese Cirúrgica de Fratura Umeral em Carcará (Caracara Planctus) Associado a Reabilitação, com Retorno a Vida Livre: Relato de caso 1274
Osteossíntese de metatarso em canino: Relato de caso 1281
Otite Proliferativa Estenosante em um Cão: Relato de Caso 1285
Parâmetros Hematológicos de Periquito-maracanã (Psittacara leucophthalmus) do Noroeste do Paraná 1290
Parâmetros Lacrimais e Tonométricos na Disfunção da Superfície Ocular de Cães Braquicefálicos 1294
Paratireoidectomia como Abordagem Terapêutica no Hiperparatireoidismo Primário em Cão: Relato de Caso 1298
Penectomia em Jabuti Chelonoidis carbonaria Spix, 1824: Relato de Caso 1302
Penectomia em Tigre D'água Trachemys dorbigni Duméril & Bibron, 1835: Relato de Caso 1307
PERCEPÇÃO DA POPULAÇÃO SOBRE A ATUAÇÃO DO MÉDICO VETERINÁRIO EM DESASTRES AMBIENTAIS: PROJETO DE PESQUISA EM SAÚDE ÚNICA 1313
Perfil de Prescrição de Antimicrobianos por Médicos Veterinários na Região de Sorocaba, SP 1316
Perfil de Resistência por Antibiograma de Staphylococcus spp. Coagulase-Negativa em Quadros de Otite Externa Canina 1320
Perfil Diagnóstico de Felinos Domésticos Atendidos no LAPAFOR -UNICENTRO: Estudo Retrospectivo de Afecções Morfológicas (2023–2024) 1324

ÍNDICE

Perfil dos atendimentos de pets não convencionais e animais de vida livre em uma clínica veterinária escola 1331
Perfil epidemiológico de cães diagnosticados com otite externa 1336
Perfil Microbiológico de Infecções do Sistema Urinário em Cães e Gatos: Análise dos Principais Agentes Isolados 1347
Perfil Microbiológico De Infecções Respiratórias Superiores Em Cães E Gatos 1351
Perfil Microbiológico De Otite Externa Canina: Frequência De Isolados Bacterianos E Principais Associações Microbianas 1355
Peritonite esclerosante associada a abscesso ovariano com fístula paralombar em cadela jovem: relato de caso 1359
Persistência Da Vasculatura Fetal Em Cão: Relato De Caso 1364
Piodermite Crônica Por Staphylococcus Pseudintermedius Resistente à Meticilina em Cão da Raça Pastor Alemão: Relato de Caso 1372
Piometra Secundária à Maceração Fetal em Felina: Relato de Caso 1377
Plasmocitoma Cutâneo em Hamster: Relato de Caso 1382
Plasmocitoma Extramedular Oral em Cão: Relato de Caso 1386
Pododemodicose canina - relato de caso 1390
Pododermatite Ulcerativa Infectada por Pseudomonas aeruginosa em Coelho Doméstico (Oryctolagus cuniculus domesticus): Relato de Caso. 1395
Postioplastia como Tratamento Cirúrgico da Fimose Congênita em Cão Jovem - Relato de Caso 1399
Prevalência de Hiperplasias e Neoplasias do Sistema Reprodutor de Caninos e Felinos na CVU – CCA – UFNT 1404
Principais bactérias isoladas em infecções cirúrgicas de caninos no período de 2019 a 2025 na região serrana de Santa Catarina 1408
Principais Dificuldades Enfrentadas Por Estudantes de Medicina Veterinária no Aprendizado de Histologia e Patologia 1414
Procedimento Cirúrgico para Resolução de Necrose Tecidual em Região Distal de Membro Posterior Direito de Hamster-Anão Phodopus campbelli Thomas, 1905: Relato de Caso 1418
Profilaxia Antimicrobiana em Cirurgias de Tecidos Moles em Cães e Gatos: Uso Racional e Evidências Atuais 1426
Prolapso De Oviduto Recorrente Associado Á Retenção De Ovos Em Trachemys scripta: Relato De Caso 1430
Prostatectomia Total em Cão com Adenocarcinoma Prostático - Relato de Caso 1434
Prostatite crônica por Enterobacter cloacae em cão não castrado 1438
Proventriculotomia para Remoção de Corpo Estranho em Galinha (Gallus gallus domesticus): Relato de Caso 1442
Pseudociese após Ovariohisterectomia em Uma Cadela com Hiperplasia Endometrial Cística 1446
Quando o Cushing Evolui para Sinais Neurológicos: Macroadenoma Hipofisário Funcional em Cão — Relato de Caso 1451
QUANDO O ENXERTO NÃO É O FIM: MANEJO DE UMA FERIDA COMPLEXA EM CÃO APÓS RECONSTRUÇÃO CUTÂNEA 1460
Radiografia Contrastada em Tigre D'água (Trachemys dorbigni) com Constipação - Relato de Caso 1465
Reabilitação e Osteossíntese de Fratura de Tibiotarso em Gavião-Carijó (Rupornis magnirostris): Relato de Caso 1469
Reabilitação Funcional Em Capivara (Hydrochoerus Hydrochaeris) Com Paraparesia Secundária A Trauma: Relato De Caso 1473
Reação de hipersensibilidade à doxiciclina durante o tratamento de hemoparasitose em um cão: relato de caso 1478
Reconstrução de Ferida Extensa em Membro Torácico de um Cão Utilizando Técnica de Figueiredo e Flap Bipedicular – Relato de Caso 1482
Reconstrução de Lábio Vulvar Pós-Ressecção Tumoral: Relato de Caso 1486
Reconstrução Perianal Com Retalho Romboide Em Cães: Relato De Dois Casos 1490
Recuperação da Função Cardíaca sem Uso de Inotrópicos: Evidências de Remodelamento Reverso Miocárdico por Speckle Tracking em Cão com Hipotireoidismo 1494
Relação entre Creatinina, Ureia, UPC e Sedimento Urinário na Avaliação da Função Renal de Cães e Gatos 1499
Relato de Atendimento Clínico e Cirúrgico de Carassius auratus com Fibrossarcoma 1503
Relato de Caso: Abordagem Clínica de Cisto Ósseo Benigno em Região Perianal de Cão Atendido no IFMG – Campus Bambuí 1507
Relato de caso: Bacteremia causada por Proteus spp em Cadela com Complexo Hiperplasia Endometrial Cística 1511
Relato de Caso: Bloqueio Atrioventricular Completo em Cão 1519
Relato de caso: Bloqueio locorregional do plexo braquial com bupivacaína para osteossíntese em falcão quiri-quiri (Falco sparverius) 1523
Relato de caso: Cardiomiopatia hipertrófica em felina persa com histórico familiar 1527
Relato De Caso: Casos De Coinfecção Parasitária Em Cães Atendidos Pelo Hospital Veterinário Da Universidade Federal De Uberlândia 1532
Relato De Caso: Dermatopatia Imunomediada Em Cão SRD com Uveíte e Úlcera Corneana – Exclusão De Lúpus E Resposta À Corticoterapia 1538
Relato de caso: diagnóstico terapêutico e através de radiografia torácica de broncomalácia em um paciente canino 1543
Relato de Caso: Insuficiência Pancreática Exócrina Associada à Hepatomegalia em um Cão da Raça Pastor Alemão 1547
Relato de Caso: Manejo Anestésico em Tatu-mulita (Dasypus hybridus) para Caudectomia Parcial. 1550
Relato de Caso: Síndrome de Eisenmenger, Displasia Tricúspide e Veia Cava Cranial Esquerda Persistente em Cão. 1554
Relato de Caso - Tumor Venéreo Transmissível Nasal em Cão 1558

ÍNDICE

Resolução Clínica de Obstrução por Corpo Estranho em Tigre D'água Trachemys dorbigni Duméril & Bibron, 1835: Relato de Caso 1562
Resseção Cirúrgica de Meningioma Fibroblástico Grau I em um Cão: Relato de Caso 1567
Ressecção Total de Pálpebra Inferior Associada a Terapia Multimodal no Tratamento de Mastocitoma em Cadela – Relato de Caso 1571
RETALHO DE PADRÃO AXIAL DA ARTÉRIA GENICULAR DIREITA EM FECHAMENTO DE GRANDE DEFEITO PÓS EXÉRESE TUMORAL: RELATO DE CASO 1577
Retenção urinária associada a trauma sacrococcígeo em felino: relato de caso 1582
RINOSSINUSITE CRÔNICA E OTITE BILATERAL CONCOMITANTES EM DOIS FELINOS COABITANTES: RELATOS DE ACHADOS RADIOGRÁFICOS E ISOLAMENTO DE PSEUDOMONAS AERUGINOSA MULTIRRESISTENTE. 1586
Rinossinusite fúngica por Aspergillus sp. em cão - Relato de Caso 1590
Rinotomia Associado a Eletroquimioterapia na Remoção de Hemangiossarcoma na Cavidade Nasal em Cão: Relato de Caso 1595
Rouquidão progressiva como sinal inicial de carcinoma laríngeo: Relato de caso 1602
Ruptura de Hemangiossarcoma Esplênico: Parada CardioRespiratória, Respiração Agonal e Recuperação Completa em Cão 1607
Ruptura e Necrose de Vesícula Urinária em Cão da Raça Dálmata: Relato de Caso 1611
Ruptura Traumática de Útero Gravídico com Morte Fetal em Gata – Relato de Caso 1615
Ruptura Uretral Iatrogênica Secundária à Cistite Enfisematosa por Proteus sp. em Felino Pediátrico: Relato de Caso 1619
Ruptura uretral traumática em cão após atropelamento: relato de caso de prostatectomia total e anastomose uretral término-terminal 1627
Sarcoma histiocítico disseminado em cão da raça Bernese: relato de caso 1632
Sarna Notoédrica Exuberante em Felino Jovem com Baixo Peso: Desafio Terapêutico 1637
Schwannoma Trigeminal em Cão: Relato de Caso 1641
Secretoma de Células-Tronco Mesenquimais da Polpa de Dentes Decíduos na Cicatrização de Feridas Diabéticas: Uma Abordagem Cell-Free 1646
Sensibilidade e Resistência Bacteriana em Cistites e Otites de Cães e Gatos na Região de Sorocaba, SP 1652
Shunt portossistêmico extra-hepático: Oclusão Cirúrgica com constritor ameróide – relato de caso 1657
Sialocele Zigomática Retrobulbar Em Cão: Relato De Caso 1662
Sialodenectomia de Glândula Salivar Mandibular e Sublingual: Relato de Caso 1667
Síndrome Cardiorrenal Associada A Doença Periodontal Avançada Em Cão Idoso - Relato De Caso 1671
Síndrome da Disfunção Cognitiva Canina e comorbidades: análise de 10 casos. 1675
Síndrome de Pandora e Achado Necroscópico de Cardiomiopatia Hipertrófica em um Gato British Shorthair: Relato de Caso 1680
Síndrome Vestibular Associada a Anaplasmose em Cão – Relato de Caso 1685
Síndrome vestibular idiopática felina - relato de caso 1689
Suplementos nutracêuticos e a alimentação natural como moduladores da saúde do trato gastrointestinal: relato de caso 1694
Suspeita de Hepatotoxicidade Associada ao Uso Crônico de Azatioprina em Cão com Pênfigo Foliáceo: Relato de Caso 1698
Suspeita de Hipersensibilidade Medicamentosa ao Alopurinol em Cão com Leishmaniose Visceral 1702
Suspeita de Leucemia em Gallus gallus domesticus (Linnaeus, 1758): Relato de Caso 1707
Suspeita de síndrome dígito-pulmonar felina em paciente geriátrico: relato de caso 1712
Taquicardia Ventricular Paroxística após Implante de Marcapasso VVI em Cão 1717
Taquicardia Ventricular Sustentada Transoperatória em Felino Submetido à Ovariohisterectomia Eletiva: Relato de Caso 1722
Técnica de Billroth I Para Exérese De Leiomiossarcoma Em Estômago De Cão: Relato De Caso 1726
TÉCNICA DE FIGUEIREDO PARA CICATRIZAÇÃO EM NODULECTOMIA DE DERMATITE HIPERPLÁSICA CRÔNICA EM REGIÃO DISTAL DE MEMBRO PÉLVICO: RELATO DE CASO 1731
Terapia Com Células-Tronco Mesenquimais Alogênicas Na Doença Renal Crônica Em Cadela: Relato De Caso 1735
Terapia integrativa em felino com sequelas neurológicas por acidente vascular encefálico isquêmico: relato de caso 1739
Teratoma Ovariano em Cadela: Relato de Caso 1744
Torção de lobo pulmonar associada à efusão pleural persistente em cão: relato de caso 1749
Torção Esplênica Idiopática em Cão da Raça Border Collie: Relato de Caso 1753
Torção Uterina Associada à Piometra em Labrador Retriever – Relato de Caso 1758
Transfusão Heteróloga como Recurso Terapêutico Emergencial para Anemia em Calopsita (Nymphicus Hollandicus): Relato de Caso 1762
Transição de efusão pleural quilosa para mista em felino: relato de caso 1766
Transplante Lamelar Anterior Profundo Para Correção De Sequestro Em Gato - Relato De Caso 1771
Transtorno de Acumulação de Animais: Análise Multidimensional de um Caso. 1777
Tratamento Cirúrgico De Urolítiase Vesical Em Felina Por Cistotomia Associada Á Ovariohisterectomia Eletiva: Relato De Caso 1781
Tratamento Clínico de Fístula Perianal em Cão Sem Raça Definida: Relato de Caso 1785
Tratamento Com Raltegravir Em Um Felino Naturalmente Infectado Pelo Vírus Da FeLV: Relato De Caso 1789
Tratamento de Gengivoestomatite Felina Crônica com Óleo de Cannabis: Relatos de Casos 1794

ÍNDICE

Tratamento de pododermatite em chinchila (Chinchilla lanigera) com associação de curativo hidrocoloide e laserterapia: relato de caso 1798
Tratamento multimodal do carcinoma de glândula hepatoide em um cão 1802
Tratamento Multimodal Para Alopecia Por Dermatite Alérgica Por Picada de Ectoparasitas 1807
Triagem de animais com limitações motoras para desenvolvimento de próteses veterinárias impressas em 3D 1812
Tricoepitelioma Benigno em Cadela: Relato de Caso 1816
TROMBOEMBOLISMO AÓRTICO FELINO - RELATO DE CASO 1821
TROMBOEMBOLISMO ARTERIAL SECUNDÁRIO A NEOPLASIA EPITELIAL MALIGNA EXTRACARDÍACA EM FELINO 1825
TUMOR MISTO BENIGNO MAMÁRIO COM DIFERENCIAÇÃO MIOEPITELIAL EM FEIXES E CARCINOSSARCOMA EM CADELA: RELATO DE CASO 1829
Tumor Venéreo Transmissível (TVT) Intracavitário Em Cadela: Relato De Caso 1839
ÚLCERA DE CÓRNEA E CERATOCONJUNTIVITE SECA - FREQUÊNCIA NA CASUÍSTICA OFTÁLMICA EM CÃES 1844
Úlcera De Córnea Indolente Com Resposta Refratária Ao Tratamento Inicial Em Canino: Relato De Caso. 1849
Úlcera De Córnea Superficial Em Oryctolagus cuniculus: Relato De Caso 1854
Ultrassom Articular Pré-Operatório na Avaliação do Sulco Troclear para Correção de Luxação Patelar Grau IV em Cão 1858
Uretrocistografia Retrógrada Contrastada No Diagnóstico De Ruptura Do Trato Urinário Inferior e Obstrução Recorrente Em Felino: Relato De Caso 1862
Urolitíase Por Carbonato De Cálcio e Infecção De Implantes Mandibulares Em Cão Da Raça Shih-Tzu: Relato De Caso 1866
Urolitíase Vesical Felina Secundária À Cistorrafia Com Fio De Sutura Monofilamentado Inabsorvível: Relato De Caso 1871
Uroperitônio Secundário à Ruptura Vesical Pós-Cistocentese em Cão: Diagnóstico Radiográfico e Abordagem Cirúrgica 1880
Uso Combinado de Laserterapia e Ozonioterapia no Tratamento de Ferida por Mordedura em Netherland Dwarf: Relato de Caso 1885
Uso da escopolamina em canino para tratamento de bradicardia transanestésica 1888
Uso da Prótese de Polipropileno para Reconstrução Tecidual de Lesão Cutânea em Cão - Dois Relatos de Caso 1892
Uso de alginato de cálcio e prata e hidrocolóide no manejo de ferida contaminada após deiscência cirúrgica: relato de caso 1898
Uso de complexo homeopático comercial no manejo da cromodacriorréia em cães: relato de caso 1906
Uso de enxerto cutâneo autógeno para recobrimento de defeito cutâneo extenso após exérese de hemangioma cavernoso em cão 1910
Uso de Imagens Termográficas como Ferramenta Auxiliar no Diagnóstico de Fístula Arteriovenosa associada à Osteonecrose Asséptica em um Cão 1914
Uso de Imunoglobulina Humana Intravenosa no Tratamento da Anemia Hemolítica Imunomediada em Cão: Relato de Caso 1919
Uso De Itraconazol Associado Ao Iodeto De Potássio Em Caso Atípico De Esporotricose Ocular Em Felino: Relato De Caso 1924
Uso de Óleo à Base de Cannabis Sativa L. Como Terapia Complementar em Cão Com Suspeita de Doença do Disco Intervertebral: Relato de Caso 1929
Uso de Técnicas de Medicina Integrativa e de Reabilitação no Pós-operatório de Felino Vítima de Trauma Automobilístico - Relato de Caso 1937
Uso de Terapias Integrativas no Tratamento de Alterações Gastrintestinais de Cão sob Tratamento Quimioterápico devido à Linfoma Multicêntrico 1941
Uso de Vitamina C Adjuvante ao Protocolo CHOP no Linfoma Canino: Relato de Caso 1946
Uso do complexo homeopático comercial CMR Pet® no tratamento de feridas: relato de dois casos 1950
Uso do complexo homeopático comercial CMR Pet® no tratamento de feridas: relato de dois casos 1955
Uso do complexo homeopático comercial Vision Pet® no tratamento de úlcera de córnea: relato de caso 1960
Uso do Retalho Axial da Artéria Auricular Caudal na Reconstrução de Defeito Extenso Após Exérese de Tricoblastoma em Cão: Relato de Caso 1964
Utilização De Flap De Avanço Subdérmico Em Cirurgia Reconstrutiva Pós Trauma Em Cão Idoso: Relato De Caso 1969
Utilização de gabapentina e colágeno do tipo II em jabuti-piranga (Chelonoidis carbonaria) com osteoartrite 1974
Utilização do Ultrassom e Neurolocalizador no Auxílio do Bloqueio Anestésico do Nervo Isquiático e Femoral – Relato de Caso 1979
Valores de Índices Plaquetários em Felinos: Número Normal de Plaquetas, Trombocitose e Trombocitopenia 1984
Variabilidade da Frequência Cardíaca Como Ferramenta de Avaliação do Estado de Saúde de Gatos Internados no Centro de Terapia Intensiva 1988
Variabilidade da frequência cardíaca em gatos com ritmo sinusal atendidos em um hospital veterinário universitário no sudoeste do Paraná 1992
Vertebrectomia Parcial para Tratamento de Neoplasia Vertebral Decorrente de Carcionoma Metástatico em Cadela – Relato de Caso. 1996

A Atuação da Perícia Criminal em Rinha de Galos: Perícias de Local e de Maus-Tratos em Cocal - PI

A.A.X. Soares[a*]

[a] Núcleo Regional de Polícia Científica de Parnaíba-PI, Departamento de Polícia Científica, Polícia Civil, Parnaíba (PI), Brasil
**Endereço de e-mail para correspondência: alisonximenes@gmail.com. Tel.: +55-85-98976-7677.*

RESUMO: A rinha de galos configura uma modalidade de abuso organizado. Juridicamente, o ordenamento brasileiro criminaliza os maus-tratos no artigo 32 da Lei nº 9.605/1998 (Lei de Crimes Ambientais), enquanto a Resolução CFMV nº 1.236/2018 conceitua o abuso e os maus-tratos sob a ótica técnico-veterinária, proibindo expressamente a utilização de animais em lutas. O objetivo deste trabalho foi avaliar os critérios técnicos da Medicina Veterinária Legal e do Direito Ambiental na constatação e documentação de maus-tratos em um cenário real de rinha. Em 12 de agosto de 2025, o Núcleo Regional de Polícia Científica de Parnaíba–PI realizou perícia em Cocal–PI. No local, foram examinados 32 galos (Gallus gallus domesticus) alojados em gaiolas. O exame físico evidenciou lesões caracterizadas por despenamento (pescoço, dorso e coxas) e atrofia da musculatura peitoral (quilha proeminente). No ambiente, constatou-se uma arena (ringue) e farto arsenal farmacológico, incluindo analgésicos, antibióticos e suplementos. Os achados físicos correlacionados ao Protocolo de Perícia em Bem-Estar Animal (PPBEA), atestaram o severo comprometimento do bem-estar dos espécimes. A estrutura da rinha justificou a etiologia traumática das lesões, e os medicamentos apreendidos confirmaram o suporte clínico típicos desse ilícito. Os achados médico-veterinários legais demonstraram o nexo causal inequívoco entre o ambiente de rinha e o sofrimento dos espécimes. O caso em tela, violou a legislação ambiental e as resoluções profissionais vigentes, reiterando o papel do perito médico-veterinário na materialização da prova técnica e na salvaguarda do bem-estar animal.

Palavras-chave: Rinha de animais, Medicina Veterinária Legal; Perícia Veterinária; Protocolo de Perícia em Bem Estar Animal.

INTRODUÇÃO

A Resolução nº 1.236/2018 do Conselho Federal de Medicina Veterinária (CFMV) define maus-tratos como qualquer ato, direto ou indireto, comissivo ou omissivo, que intencionalmente ou por negligência, imperícia ou imprudência provoque dor ou sofrimento

desnecessário aos animais e o abuso como qualquer ato intencional, comissivo ou omissivo, que implique no uso despropositado, indevido, excessivo, demasiado, incorreto de animais, causando prejuízos de ordem física e/ou psicológica, incluindo os atos caracterizados como abuso sexual (1). O ordenamento jurídico brasileiro tipifica a conduta de maus-tratos a animais no artigo nº 32 da Lei nº9.605/1998 (Lei de Crimes Ambientais), que criminaliza atos de abuso, maus-tratos, ferir ou mutilar espécimes da fauna silvestre, doméstica, domesticada, nativa ou exótica, sujeito à pena de três meses a um ano, e multa (2). A rinha de animais é, na verdade, um abuso organizado de animais. A briga de galos é um esporte sangrento que compreende duas ou mais aves especialmente criadas e treinadas, conhecidas como "galos de briga", que são colocadas em algum tipo de recinto para brigar (3).

Este trabalho objetiva avaliar, sob a ótica da medicina veterinária legal e do direito ambiental brasileiro, os critérios técnicos utilizados para constatar e documentar a prática de abuso organizado e maus-tratos a galos de briga em um cenário real de rinha.

DESCRIÇÃO DO CASO

Em 12 de agosto de 2025, o Setor de Engenharia Legal e Meio Ambiente do Núcleo Regional de Polícia Científica de Parnaíba – PI foi requisitado para realização de exame pericial em local relacionado a crime ambiental no município de Cocal-PI. A inspeção concentrou-se na área aberta dos fundos de um imóvel residencial, onde foram localizados e examinados 32 espécimes masculinos com características morfológicas e sinais externos condizentes com a espécie *Gallus gallus domesticus.*

O exame físico dos espécimes evidenciou lesões caracterizadas por despenamento (especialmente nas regiões do pescoço, dorso e coxas) e atrofia da musculatura peitoral, tornando a quilha do esterno proeminente. O ambiente inspecionado corroborou o cenário de abuso organizado devido à presença de diversos medicamentos para suporte clínico animal/humano e de uma estrutura física estruturada para a realização de rinhas.

Figura 1. (A) Local periciado mostrando gaiolas. (B) Espécime apresentando despenamento. (C) Ringue encontrado no local e (D) Medicação encontrada no local.

DISCUSSÃO

Nos termos da Resolução CFMV nº 1236/2018, constitui ato de crueldade e maus-tratos estimular, manter, criar, incentivar, utilizar animais da mesma espécie ou de espécies diferentes em lutas (1). Nos espécimes avaliados, constatou-se a presença de áreas com despenamento, o que caracteriza inadequações nos indicadores comportamentais quando correlacionado com “Protocolo de Perícia em Bem-Estar Animal – PPBEA”, desenvolvido por Hammerschimidt e Molento (4). Ademais, a presença de uma estrutura semelhante a ringue (arena) no local dos fatos corrobora com as lesões encontradas nos espécimes.

Sabe-se que drogas e suprimentos veterinários são usados extensivamente nas rinhas de galos, além de vitaminas. Frequentemente, as aves recebem injeções de estimulantes cardíacos (como digitálicos), vitamina K (ajudar na coagulação sanguínea), hormônios (como testosterona) e outros esteróides anabolizantes (3). Alinhado a essa prática, no local

periciado foram encontradas medicações suplementares, antibiótico, medicação para dor e produtos para tratamento de feridas.

CONCLUSÃO

A avaliação pericial realizada no município de Cocal-PI demonstrou a indissociável relação entre os achados médicos veterinários legais e a caracterização jurídica do crime ambiental. A avaliação pericial do local conjuntamente com a avaliação médica veterinária legal permitiu comprovar o nexo de causalidade das lesões físicas observadas e a prática do abuso organizado. Dessa forma, o cenário periciado reitera a importância do perito criminal com formação em medicina veterinária na materialização da prova técnica para a promoção da justiça e a salvaguarda do bem-estar animal.

REFERÊNCIAS BIBLIOGRÁFICAS

1) CONSELHO FEDERAL DE MEDICINA VETERINÁRIA (CFMV). Resolução nº 1.236, de 26 de outubro de 2018. Define e caracteriza crueldade, abuso e maus-tratos contra animais vertebrados, dispõe sobre a conduta de médicos veterinários e zootecnistas e dá outras providências. Brasília, DF: CFMV, 2018. Disponível em: http://portal.cfmv.gov.br/. Acesso em: 15 jun. 2026.

2) BRASIL. Lei nº 9.605, de 12 de fevereiro de 1998. Dispõe sobre as sanções penais e administrativas derivadas de condutas e atividades lesivas ao meio ambiente, e dá outras providências. Brasília, DF: Presidência da República, [1998]. Disponível em: http://www.planalto.gov.br/ccivil_03/leis/l9605.htm. Acesso em: 15 jun. 2026.

3) TOSTES, R.A.; REIS, S. T. J.; CASTILHO, V. V. Tratado de Medicina Veterinária Legal – Volume 2. Curitiba: MEDVEP, 2024, Capítulo 8 – Rinha de Animais.

4) TOSTES, R.A.; REIS, S. T. J.; CASTILHO, V. V. Tratado de Medicina Veterinária Legal – Volume 1. Curitiba: MEDVEP, 2024, Capítulo 17 – Perícia em bem-estar animal nos crimes de maus-tratos contra animais.

Ablação Total do Conduto Auditivo para Tratamento de Adenocarcinoma de Glândulas Ceruminosas em Felino Geriátrico: Relato de Caso

Larissa Grunitzky - Programa de Pós Graduação em Saúde, Bem-Estar e Produção Animal Sustentável na Fronteira Sul, Universidade Federal da Fronteira Sul, Realeza.
Vinicius Cardoso de Oliveira - Programa de Pós Graduação em Saúde, Bem-Estar e Produção Animal Sustentável na Fronteira Sul, Universidade Federal da Fronteira Sul, Realeza.
Isabella Cristina Pereira Britto - Programa de Pós-Graduação em Ciências Veterinárias, Universidade Federal do Mato Grosso, Cuiabá.
Vinícius Borges Ferreira - Programa de Residência em Clínica Cirúrgica de Animais de Companhia, Universidade Federal do Mato Grosso, Cuiabá.
Fabíola Dalmolin - Profª. do Departamento de Medicina Veterinária na Universidade Federal da Fronteira Sul.
Roberto Lopes de Souza - Profº. do Departamento de Medicina Veterinária na Universidade Federal do Mato Grosso.

RESUMO

O adenocarcinoma de glândulas ceruminosas é uma neoplasia maligna caracterizada por crescimento progressivo e invasão local do conduto auditivo. Relata-se o caso de um felino Persa, de 18 anos e 2,65 kg, atendido com histórico de massa ulcerada em conduto auditivo direito. Os exames hematológicos, bioquímicos e cardiológicos para avaliação geral e pré-cirúrgica não apresentaram alterações, enquanto a citologia da massa em conduto auditivo direito foi sugestiva de neoplasia epitelial maligna. Diante da suspeita diagnóstica, realizou-se ablação total do conduto auditivo acometido. O exame histopatológico confirmou adenocarcinoma de glândulas ceruminosas. No pós-operatório, o paciente apresentou ausência permanente do reflexo palpebral ipsilateral, sendo instituída terapia contínua com colírio lubrificante. Conclui-se que a ablação total do conduto auditivo foi eficaz para o tratamento da neoplasia, permitindo a remoção completa da lesão e adequado controle local da doença.

Palavras-chave: neoplasia auricular; cirurgia otológica; oncologia felina.

INTRODUÇÃO

As afecções do conduto auditivo são frequentes na clínica de felinos, sendo a maioria relacionada a processos inflamatórios crônicos, pólipos e neoplasmas (1,2). O adenocarcinoma de glândulas ceruminosas é uma neoplasia que se origina das glândulas ceruminosas modificadas presentes no conduto auditivo e caracteriza-se por crescimento progressivo e invasão local (1,2).

Os sinais clínicos observados incluem otite crônica recorrente, prurido, secreção, sangramento e presença de massa no conduto auditivo. O diagnóstico definitivo é obtido por meio do exame histopatológico. Em casos avançados ou com extenso comprometimento do conduto auditivo, a ablação total do conduto auditivo (TECA do inglês *Total Ear Canal Ablation*) constitui o tratamento de escolha, permitindo a remoção completa da lesão e controle local da doença (2,3).

Diante do exposto, o presente trabalho tem como objetivo relatar um caso de adenocarcinoma de glândulas ceruminosas em um felino da raça Persa, atendido no Hospital Veterinário da Universidade Federal de Mato Grosso (HOVET-UFMT), submetido à TECA como tratamento cirúrgico da neoplasia.

RELATO DE CASO

Um felino da raça Persa, com 18 anos de idade e peso corporal de 2,65 kg, foi atendido no HOVET-UFMT apresentando neoformação em região de conduto auditivo direito com evolução de um ano, apresentava ulceração e sangramento ativo da massa e intenso prurido local (Figura 1).

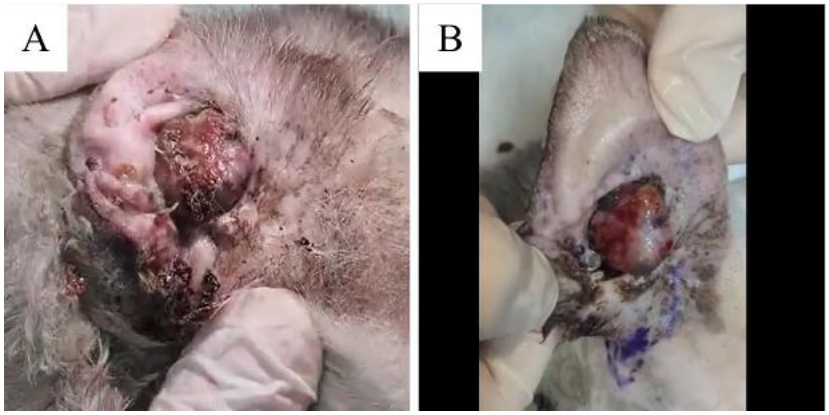

Figura 1. Paciente felino com oclusão total do conduto auditivo direito por massa nodular, friável e ulcerada.

Os exames complementares solicitados incluíram, hemograma, perfil bioquímico sérico, eletrocardiograma e ecocardiograma, não sendo observadas alterações significativas. A citologia aspirativa por agulha fina da massa foi sugestiva de neoplasia epitelial maligna.

Diante dos resultados obtidos e da suspeita de neoplasia maligna acometendo o conduto auditivo, optou-se pela intervenção cirúrgica por meio da TECA (Figura 2).

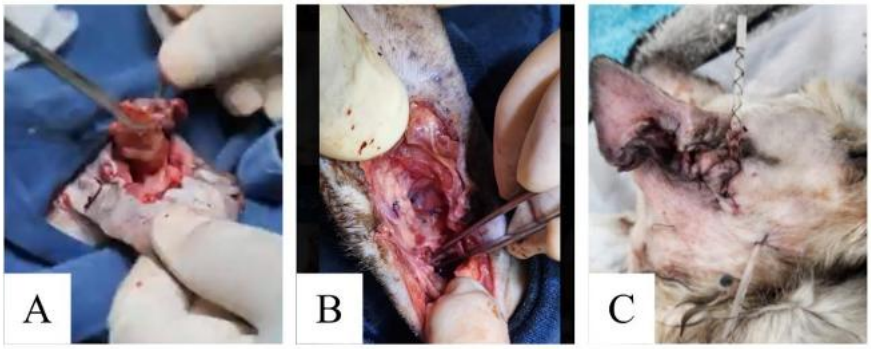

Figura 2. Procedimento de TECA em felino com adenocarcinoma de glândulas ceruminosas. A: exposição e tração do conduto auditivo durante a dissecção cirúrgica; B: leito cirúrgico após remoção completa do conduto auditivo, evidenciando a dissecção dos tecidos adjacentes; C: aspecto final da ferida cirúrgica após síntese dos tecidos subcutâneo, cutâneo e implantação de dreno passivo.

O material removido foi encaminhado para análise histopatológica. No pós-operatório, o paciente recebeu analgesia multimodal e antibioticoterapia, permanecendo internado por

48 horas para manejo e monitoramento do dreno passivo, removido após cessar a drenagem. Em seguida, recebeu alta hospitalar com manutenção dos cuidados domiciliares. Como complicação permanente, observou-se ausência do reflexo palpebral ipsilateral, sendo instituída terapia contínua com colírio lubrificante a cada quatro horas. Após a retirada dos pontos, aos 10 dias de pós-operatório, o animal foi encaminhado para acompanhamento oncológico em decorrência do diagnóstico de adenocarcinoma de glândulas ceruminosas.

DISCUSSÃO

O adenocarcinoma de glândulas ceruminosas é uma das principais neoplasias malignas descritas para essa localização e são mais prevalentes em gatos quando comparado aos cães (1). Os sinais clínicos observados no presente caso, incluindo prurido, sangramento, ulceração e presença de massa obstruindo o conduto auditivo, são compatíveis com os achados frequentemente relatados na literatura (3). Da mesma forma, a citologia aspirativa mostrou-se útil como exame de triagem, embora a confirmação diagnóstica tenha sido obtida apenas por meio da avaliação histopatológica, sendo considerado o padrão ouro para o diagnóstico (2).

A TECA é considerada o tratamento de escolha em casos de neoplasias extensas ou associadas à destruição das estruturas do canal auditivo (3, 4). No presente relato, a técnica permitiu a remoção completa da neoplasia e o estabelecimento do diagnóstico definitivo. Embora a ausência do reflexo palpebral ipsilateral seja uma complicação reconhecida desse procedimento em decorrência da proximidade anatômica do nervo facial (4), o manejo com lubrificação ocular contínua possibilitou a manutenção da integridade da superfície ocular e da qualidade de vida do paciente.

CONCLUSÃO

A ablação total do conduto auditivo mostrou-se uma alternativa eficaz para o tratamento do adenocarcinoma de glândulas ceruminosas em gatos, proporcionando adequado controle local da neoplasia.

REFERÊNCIAS:

1) Lavanya, T.R.; Kumar, P.; Kok, M.K.; Ong, S.M.; Radzi, R.; Selvarajah, G.T. Ceruminous Gland Tumors in Canines and Felines: A Scoping Review. Animals, v. 15, n. 8, p.

2) Abdelgalil, A.I.; El-sheikh, A.; El-barbary, M. *Clinical,* ultrasonographic and histopathological diagnosis of ceruminous gland tumors in cats. Journal of Advanced Veterinary Research, v. 11, n. 3, p. 149–154, 2021.
3) Bacon, N.J.; Gilbert, R.L.; Bostock, D.E.; White, R.A.S. Total ear canal ablation in the cat: indications, morbidity and long-term survival. Journal of Small Animal Practice, v. 44, n. 10, p. 430–434, 2003.
4) Fossum, T.W. Small Animal Surgery. 5th ed. St. Louis: Elsevier, 2019.

Abordagem Cirúrgica Associada à Eletroquimioterapia em Cão com Rabdomiossarcoma e Metástase Linfonodal: Relato de Caso

Filipe Melo Cavalcante – Medico Veterinário do Hospital Veterinário UNINTA, CE

Gabriela Maria Pinto Mesquita – Medica Veterinária do Hospital Veterinário UNINTA, CE

Ana Maria Thomaz Aragão – Medica Veterinária Autônoma, CE

Robson dos Anjos Honorato – Prof. Dr. Medicina Veterinária Centro Universitário UNINTA, CE

Ana Nayra Carneiro – Discente de Medicina Veterinária Centro Universitário UNINTA, CE

Aliny Pontes Almeida - Profa. Dra. Medicina Veterinária Centro Universitário UNINTA, CE

Resumo

O rabdomiossarcoma se caracteriza como uma neoplasia maligna considerada atípica em cães, apresentando extensa capacidade invasiva com potencial metastático variável. Com este trabalho, objetivou-se relatar alterações clínicas, métodos diagnósticos e protocolos terapêuticos empregados em um caso de rabdomiossarcoma apresentando extenso comprometimento de linfonodo em um cão. No presente caso, foi atendido um cão macho, de 5 anos de idade, da raça Beauceron, apresentando histórico de aumento progressivo de um nódulo na região glútea esquerda durante um período de aproximadamente três meses. O nódulo apresentou crescimento acelerado nas semanas que antecederam a consulta veterinária. Durante o exame físico do paciente, observou-se aumento de linfonodo inguinal esquerdo. Na consulta, realizou-se exame citológico, cujos resultados foram compatíveis com sarcoma de tecidos moles, sendo indicada intervenção cirúrgica. Posteriormente, o paciente foi submetido à linfadenectomia inguinal esquerda. Como terapia complementar, realizou-se eletroquimioterapia transoperatória com bleomicina, tendo como objetivo ampliar o controle tumoral e minimizar o risco de recidiva local. Com a análise histopatológica, foi possível confirmar neoplasia compatível com rabdomiossarcoma, caracterizada por proliferação de células fusiformes com moderado pleomorfismo, áreas multifocais de necrose e atividade mitótica moderada. Foi identificada metástase nodal no linfonodo avaliado, sofrendo perda completa de linfonodo, seguida da deposição de tecido neoplásico. Esses achados reforçam a importância da análise histopatológica para a definição diagnóstica e evidenciam a relevância da abordagem cirúrgica associada à eletroquimioterapia no tratamento de neoplasias malignas em cães.

Palavras-chave: Cirurgia Oncológica; Linfadenectomia; Metástase regional.

Introdução

Os sarcomas integram um grupo diverso de neoplasias malignas, caracterizadas por comportamento invasivo e elevada capacidade de disseminação metastática, tornando o

tratamento clínico e cirúrgico desafiador (Meuten, 2017). Entre eles, o rabdomiossarcoma é considerado uma neoplasia rara em cães, originada de células musculares estriadas (Daleck & De Nardi, 2016).

Apesar da baixa ocorrência, apresenta comportamento biológico agressivo, promovendo invasão local e disseminação para linfonodos regionais e outros órgãos. O tratamento fundamenta-se na excisão cirúrgica, podendo ser associado a terapias complementares quando a obtenção de margens adequadas é limitada. Nesse contexto, a eletroquimioterapia tem sido empregada como adjuvante no controle local da doença (Spugnini & Baldi, 2019). Além disso, amplas ressecções podem resultar em defeitos cutâneos extensos, tornando os retalhos de avanço axial uma importante alternativa reconstrutiva (Pavletic, 2018; Fossum, 2019). Assim, este trabalho objetivou descrever um caso de rabdomiossarcoma com metástase linfonodal em um cão submetido à ressecção cirúrgica, eletroquimioterapia transoperatória e reconstrução por retalho de avanço axial.

Relato de caso

Foi atendido um cão macho, da raça Beauceron, com 5 anos e 8 meses de idade, apresentando histórico de aumento progressivo de um nódulo em região glútea esquerda nos últimos três meses. Segundo relato do tutor, nas semanas que antecederam o atendimento o nódulo apresentou crescimento acelerado. Durante o exame físico observou-se massa de grandes dimensões especificamente em região glútea esquerda, foi encontrado também um aumento significativo do linfonodo inguinal esquerdo (Figura 1). Como parte da apuração diagnóstica, foi realizado um exame citológico na neoformação, do qual o resultado foi compatível com sarcoma de tecidos moles. Perante a suspeita de neoplasia maligna e da aparição de linfonodomegalia regional, foi indicada intervenção cirúrgica. Posteriormente o paciente foi submetido à nodulectomia da massa glútea associada à linfadenectomia inguinal esquerda (Figura 2).

Ao longo do procedimento, realizou-se eletroquimioterapia transoperatória utilizando bleomicina como terapia complementar, visando amplificar o controle tumoral local. Em consequência da extensão da ablação cirúrgica, foi essencial a realização de reconstrução da ferida por meio de retalho de avanço axial (Figura 3), permitindo uma cobertura do defeito tecidual satisfatória. As amostras retiradas foram enviadas para avaliação histopatológica (Figura 4). Macroscopicamente, o nódulo apresentava aspecto firme,

multilobulado e medindo aproximadamente 8,0 × 7,0 × 6,3 cm. Já na analise microscópica, observou-se proliferação neoplásica de células fusiformes organizadas em feixes e ninhos celulares, exibindo moderado pleomorfismo, anisocariose, atividade mitótica moderada e áreas multifocais de necrose. Nesse contexto, o diagnóstico foi compatível com rabdomiossarcoma. A análise do linfonodo inguinal indicou metástase sarcomatosa com substituição completa da arquitetura linfonodal por tecido neoplásico.

Figura 1. Massa em região glútea esquerda no pré-operatório.
Figura 2. Ressecção cirúrgica da neoformação.

Fonte: arquivo pessoal Fonte: arquivo pessoal

Figura 3. Reconstrução com retalho de avanço axial.

Figura 4. Peça cirúrgica encaminhada para histopatologia.

Fonte: arquivo pessoal Fonte: arquivo pessoal

Discussão

O rabdomiossarcoma é uma neoplasia maligna bastante rara em cães, formada de células musculares estriadas ou de seus precursores, podendo acometer diferentes regiões

anatômicas. Ainda que apresente baixa frequência, ela contém um comportamento biológico agressivo, definido por crescimento infiltrativo e potencial metastático, o que reforça a importância do diagnóstico precoce e do tratamento adequado. No presente caso, o exame citológico foi compatível com sarcoma de tecidos moles, todavia a definição diagnóstica apenas foi possível depois da realização da avaliação histopatológica. Esse achado demonstra a relevância do exame histopatológico na identificação dos sarcomas, uma vez que inúmeras neoplasias mesenquimais são capazes de expor aspectos citológicos similares (Pavletic, 2018).

A presença de metástase no linfonodo inguinal esquerdo demonstra o comportamento agressivo da neoplasia e realça a significância da avaliação dos linfonodos regionais durante o estadiamento oncológico. O comprometimento completo da arquitetura linfonodal observado neste caso sugere avançada disseminação regional da doença. A excisão cirúrgica continua sendo a principal modalidade terapêutica para o tratamento dos sarcomas em cães. Entretanto, devido ao caráter infiltrativo dessas neoplasias, a obtenção de margens cirúrgicas amplas nem sempre é possível, especialmente em regiões anatômicas com limitações teciduais. Nesse contexto, a eletroquimioterapia tem sido empregada como terapia adjuvante, promovendo maior captação intracelular dos agentes quimioterápicos e contribuindo para o controle local da doença (Spugnini & Baldi, 2019).

Além disso, a ampla ressecção tumoral resultou em um defeito cutâneo significativo, tornando necessária a utilização de um retalho de avanço axial para reconstrução da área operada. Essa técnica apresenta elevada viabilidade tecidual devido ao suprimento vascular direto, sendo amplamente utilizada em cirurgias reconstrutivas após ressecções oncológicas extensas (Pavletic, 2018; Fossum, 2019). Dessa forma, a associação entre ressecção cirúrgica, linfadenectomia regional, eletroquimioterapia e reconstrução com retalho de avanço axial constituiu uma abordagem multimodal importante para o manejo deste caso, permitindo tratamento oncológico e reconstrução adequada da região acometida.

Conclusão

O rabdomiossarcoma apresenta comportamento biológico agressivo e potencial metastático, exigindo diagnóstico precoce e abordagem terapêutica adequada. Neste caso, a avaliação histopatológica foi essencial para a definição diagnóstica, enquanto a

associação entre cirurgia oncológica, eletroquimioterapia transoperatória e reconstrução por retalho de avanço axial contribuiu para o tratamento da neoplasia e para a adequada cobertura do defeito cirúrgico resultante da ressecção tumoral.

Referências

1. Meuten DJ. *Tumors in Domestic Animals*. 5th ed. Ames: Wiley Blackwell; 2017.
2. Daleck CR, De Nardi AB. *Oncologia em Cães e Gatos*. 2. ed. Rio de Janeiro: Roca; 2016.
3. Spugnini EP, Baldi A. Electrochemotherapy in veterinary oncology: a review of the literature. *Veterinary Journal*. 2019;246:30-34.
4. Pavletic MM. *Atlas of Small Animal Wound Management and Reconstructive Surgery*. 4th ed. Ames: Wiley Blackwell; 2018.
5. Fossum TW. *Cirurgia de Pequenos Animais*. 5. ed. Rio de Janeiro: Elsevier; 2019.

Abordagem cirúrgica de fratura tibial em Tamanduá-bandeira (*Myrmecophaga tridactyla):* relato de caso

Carolina da Silva Cruvinel – Médica Veterinária preceptora do setor de Clínica Cirúrgica de Pequenos Animais, Hospital Veterinário da Uniube – HVU.

Alice Cristina Maciel – Médica Veterinária preceptora do setor de Clínica Cirúrgica de Pequenos Animais, Hospital Veterinário da Uniube – HVU.

Lara Bernardes Bizinoto – Médica Veterinária preceptora do setor de Medicina de Animais Selvagens, Hospital Veterinário da Uniube – HVU.

Laura de Paula Arantes – Médica Veterinária aprimoranda em Anestesiologia, Hospital Veterinário da Uniube – HVU.

Caroline Plez Pires – Médica Veterinária egressa do programa de aprimoramento em Clínica Cirúrgica de Pequenos Animais, Hospital Veterinário da Uniube – HVU.

Rebeca Alves de Oliveira – Médica Veterinária aprimoranda em Medicina de Animais Selvagens, Hospital Veterinário da Uniube – HVU.

RESUMO

O Tamanduá-bandeira (*Myrmecophaga tridactyla*) é frequentemente acometido por traumas decorrentes de atropelamentos, sendo as fraturas ortopédicas alterações comuns nesses animais. Objetivou-se relatar a abordagem clínico-cirúrgica de uma fratura cominutiva de tíbia em um tamanduá-bandeira atendido no Hospital Veterinário da UNIUBE (HVU). O animal foi encaminhado em apoio à Polícia Ambiental após atropelamento, apresentando múltiplas fraturas em pelve e fratura cominutiva em terço médio de tíbia esquerda. Na avaliação inicial, apresentava comportamento agressivo à manipulação, peso estimado em 30 kg e escore corporal adequado. Em 23 de dezembro de 2025, realizou-se osteossíntese da tíbia esquerda, obtendo estabilização satisfatória do foco de fratura. As fraturas pélvicas foram conduzidas de forma conservativa, associadas à fisioterapia e manejo pós-operatório. O paciente permaneceu internado para acompanhamento clínico e realização de radiografias periódicas a cada 30 dias para monitoramento da consolidação óssea. Observou-se recuperação locomotora satisfatória nos primeiros 15 dias de pós-operatório. Após cinco meses, verificou-se consolidação completa da fratura, ausência de linha radiográfica visível e adequada recuperação funcional do membro, possibilitando a remoção dos implantes ortopédicos. Posteriormente, o animal foi encaminhado para centro mantenedor de fauna para continuidade da reabilitação e futura reintrodução à vida livre. Concluiu-se que a osteossíntese associada ao manejo clínico promoveu evolução satisfatória e recuperação funcional adequada do paciente.

Palavras-Chave: osteossíntese; atropelamento; cirurgia; fratura

INTRODUÇÃO

O Tamanduá-bandeira (*Myrmecophaga tridactyla*) é um mamífero silvestre da fauna brasileira frequentemente acometido por traumas decorrentes de atropelamentos, considerados uma das principais causas de mortalidade da espécie em áreas

antropizadas (1). Em decorrência de seu hábito terrestre e deslocamento lento, esses animais apresentam elevada susceptibilidade a acidentes automobilísticos, frequentemente resultando em fraturas ortopédicas graves e politraumatismos (2).

Na medicina veterinária de animais silvestres, o tratamento de fraturas representa um desafio devido às particularidades anatômicas, comportamentais e ao manejo desses pacientes. A osteossíntese tem sido descrita como alternativa eficaz para estabilização de fraturas e recuperação funcional, permitindo melhores prognósticos e maiores chances de reabilitação e retorno à vida livre (3). Dessa forma, o presente trabalho tem como objetivo relatar um caso de osteossíntese tibial em tamanduá-bandeira vítima de atropelamento.

RELATO DE CASO

Deu entrada no Hospital Veterinário da Universidade de Uberaba (HVU), em apoio à Polícia Ambiental, um exemplar de Tamanduá-bandeira (*Myrmecophaga tridactyla*) vítima de atropelamento, apresentando múltiplas fraturas em pelve e fratura cominutiva em terço médio de tíbia esquerda. Durante a avaliação clínica inicial, o animal apresentava comportamento extremamente agressivo à manipulação, peso estimado em 30 kg e escore corporal considerado adequado.

Em 23 de dezembro de 2025, foi realizado procedimento cirúrgico de osteossíntese da tíbia esquerda, obtendo-se êxito na estabilização do foco de fratura. No período pós-operatório, o paciente permaneceu internado no HVU para acompanhamento clínico, manejo e monitoramento da recuperação ortopédica. As fraturas pélvicas foram conduzidas de forma conservativa, associadas à fisioterapia e restrição controlada de movimentação.

Radiografias periódicas do membro acometido foram realizadas a cada 30 dias para avaliação da consolidação óssea. O animal apresentou restabelecimento satisfatório da atividade locomotora nos primeiros 15 dias de pós-operatório. Após cinco meses da realização da osteossíntese, observou-se consolidação completa do foco de fratura, com ausência de linha radiográfica visível, possibilitando a remoção dos implantes ortopédicos (**Figura 1**).

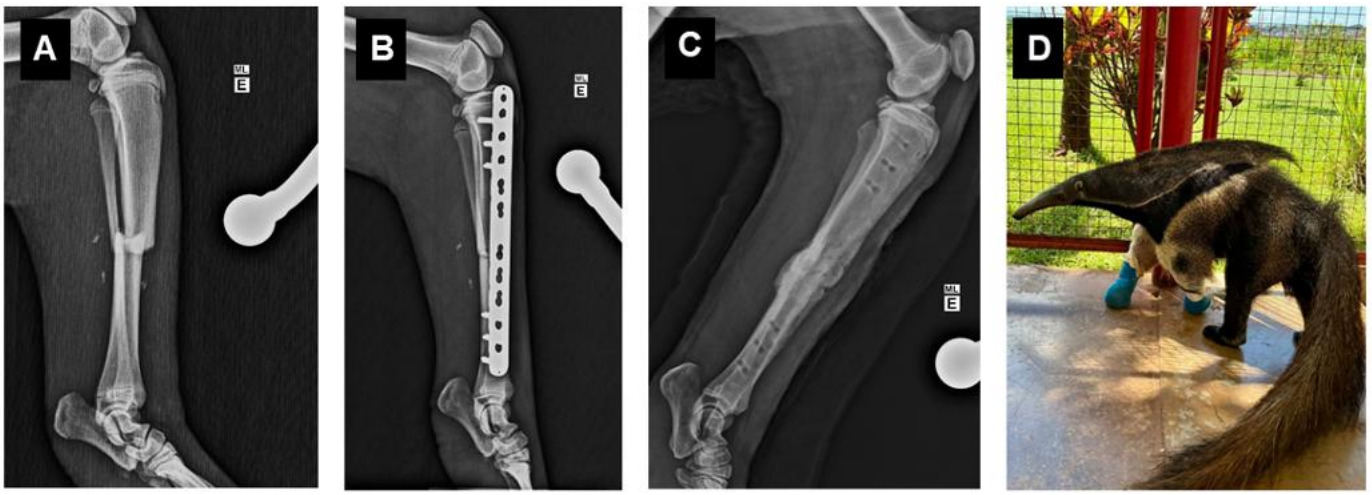

Figura 1: (A) Exame radiológico realizado no dia da admissão do animal ao Hospital, evidenciando fratura cominutiva em terço médio de tíbia esquerda; (B) Exame radiológico realizado no pós-operatório imediato após redução cirúrgica; (C) Exame radiológico pós-operatório imediato após retirada dos implantes; (D) Paciente em processo de reabilitação realizando uma caminhada sobre supervisão no pós-operatório imediato de retirada de implante.

Posteriormente, o animal foi encaminhado a um centro mantenedor de fauna silvestre para continuidade do processo de reabilitação, visando futura reintrodução à vida livre.

DISCUSSÃO

A ocorrência de fraturas em animais silvestres vítimas de atropelamento representa importante desafio na medicina veterinária, especialmente em espécies ameaçadas como o Tamanduá-bandeira. Os atropelamentos figuram entre as principais causas de traumas ortopédicos nessa espécie, frequentemente resultando em lesões graves e comprometimento locomotor (1).

No presente relato, a osteossíntese da fratura tibial mostrou-se eficiente para estabilização do foco de fratura e recuperação funcional do membro acometido. É descrito que a estabilização cirúrgica adequada de fraturas diafisárias favorece a recuperação precoce do membro, permitindo retorno funcional mais rápido e menor ocorrência de complicações ortopédicas (4). Resultados semelhantes foram descritos pela literatura, que observaram adequada consolidação óssea e retorno precoce da movimentação em um caso de osteossíntese de rádio e ulna em tamanduá-bandeira (1). Da mesma forma, relataram também evolução clínica satisfatória após estabilização ortopédica em animal da mesma espécie, ressaltando a importância da intervenção cirúrgica para manutenção da capacidade locomotora (2).

Além da estabilização cirúrgica, o acompanhamento radiográfico periódico e o manejo pós-operatório adequado foram fundamentais para avaliação da consolidação óssea e evolução clínica do animal. Conforme descrito pela literatura o monitoramento radiográfico seriado é indispensável em procedimentos ortopédicos em animais silvestres, permitindo avaliação da cicatrização óssea e definição do momento ideal para remoção dos implantes (3).

A associação entre fisioterapia, manejo conservativo das fraturas pélvicas e monitoramento contínuo provavelmente contribuiu para o rápido restabelecimento locomotor observado neste caso. Nesse contexto, como observado e relatado em um caso semelhante em que foi realizado ostessíntese femoral em Tamanduá bandeira, destacam que protocolos de reabilitação física são essenciais para recuperação funcional e aumento das chances de reintrodução desses animais ao ambiente natural (3).

Dessa forma, o presente relato evidencia que a abordagem multidisciplinar associada à osteossíntese pode proporcionar prognóstico favorável em casos de fraturas traumáticas em tamanduás-bandeira, contribuindo para a conservação da espécie e possibilitando futura reabilitação e retorno à vida livre.

CONCLUSÃO

A técnica de osteossíntese utilizada demonstra eficácia na estabilização da fratura tibial e na consolidação óssea adequada. O acompanhamento pós-operatório associado às avaliações radiográficas periódicas permite monitoramento eficiente da recuperação do paciente. O manejo conservativo das fraturas pélvicas aliado à fisioterapia favorece o restabelecimento locomotor precoce. A intervenção clínico-cirúrgica adotada proporciona evolução satisfatória e viabiliza o encaminhamento para reabilitação com perspectiva de reintrodução ao ambiente natural.

REFERÊNCIAS

1) OLIVEIRA, R. et al. Osteossíntese de rádio e ulna em tamanduá-bandeira (Myrmecophaga tridactyla) – relato de caso. Acta Veterinaria Brasilica, v. 6, n. 1, p. 56–60, 2012.
2) DAHROUG, M. A. A. et al. Estabilização de fratura de rádio e ulna em tamanduá-bandeira (Myrmecophaga tridactyla). Acta Scientiae Veterinariae, 2009.

3) ALVES, E. G. L. et al. Osteossíntese femoral associada ao biovidro 60S em tamanduá-bandeira (Myrmecophaga tridactyla). Arquivo Brasileiro de Medicina Veterinária e Zootecnia, 2020.
4) FOSSUM, T. W. Cirurgia de pequenos animais. 5. ed. Rio de Janeiro: Elsevier, 2021.

Abordagem Cirúrgica Em Recidiva De Carcinoma De Células Escamosas Auricular Em Cão: Relato De Caso

Kerolayny Eduarda Vanderlei - Graduanda em Medicina Veterinária, Pontifícia Universidade Católica de Minas Gerais (PUC Minas), Belo Horizonte, MG, Brasil.

Ana Paula Queiroz Reis - Graduanda em Medicina Veterinária, Pontifícia Universidade Católica de Minas Gerais (PUC Minas), Belo Horizonte, MG, Brasil.

Juliana Matias Vieira Silva - Graduanda em Medicina Veterinária, Pontifícia Universidade Católica de Minas Gerais (PUC Minas), Belo Horizonte, MG, Brasil.

Diogo Joffily - Zootecnista e médico-veterinário, mestre em Ciências, com atuação em clínica cirúrgica, ortopedia e traumatologia de pequenos animais, professor da PUC Minas, Belo Horizonte, MG, Brasil.

Resumo

O carcinoma de células escamosas (CCE) é uma neoplasia cutânea maligna frequentemente observada na clínica de pequenos animais, apresentando comportamento localmente invasivo, e crescimento lento. O presente relato teve como objetivo descrever um caso de carcinoma de células escamosas recidivante em conduto auditivo externo direito tratado por abordagem cirúrgica associada à terapia adjuvante. Em agosto de 2025, uma cadela da raça shih-tzu, de 11 anos, foi atendida com histórico de neoformação ulcerativa em conduto auditivo externo direito, com evolução aproximada de um ano e recidiva após exérese cirúrgica prévia. Ao exame físico, observou-se nódulo ulcerado medindo aproximadamente 5 cm, associado à secreção local e desconforto. A citologia evidenciou células epiteliais com critérios de malignidade, enquanto o exame histopatológico confirmou carcinoma de células escamosas moderadamente diferenciado com infiltração dérmica superficial e profunda. Optou-se pela exérese cirúrgica associada à ablação do conduto auditivo vertical devido ao comportamento infiltrativo da neoplasia e à necessidade de obtenção de margens cirúrgicas livres. No pós-operatório, observou-se adequada cicatrização da ferida cirúrgica e ausência de metástase linfonodal à citologia. Concluiu-se que a abordagem cirúrgica agressiva associada ao acompanhamento oncológico contínuo representou alternativa eficaz no controle do carcinoma de células escamosas recidivante em região anatômica desafiadora.

Palavras chaves: neoplasia cutânea; oncologia veterinária; margem cirúrgica; conduto auditivo; exérese tumoral.

Introdução

O carcinoma de células escamosas (CCE) é uma neoplasia cutânea maligna originada dos queratinócitos, frequentemente associada à exposição crônica à radiação ultravioleta (UV), considerada um dos principais fatores envolvidos na iniciação e progressão tumoral (1). O CCE apresenta comportamento localmente invasivo, crescimento lento e baixo potencial metastático, podendo evoluir para lesões ulcerativas associadas a infecções secundárias e feridas crônicas de difícil cicatrização (2). O diagnóstico presuntivo pode ser realizado por meio da anamnese, inspeção clínica e exame físico, sendo a confirmação obtida através do exame histopatológico (3). O tratamento representa desafio terapêutico devido ao

comportamento infiltrativo da neoplasia e à complexidade anatômica das regiões acometidas, especialmente em casos recidivantes (4,5). O objetivo deste relato é demonstrar a importância do diagnóstico precoce, da avaliação histopatológica e do adequado planejamento cirúrgico em neoplasias cutâneas recidivantes.

Descrição do Caso

Em 04 de agosto de 2025, uma cadela da raça shih-tzu, de 11 anos, foi atendida no Centro Veterinário PUC Minas com histórico de neoformação ulcerativa em conduto auditivo externo direito, caracterizando recidiva após exérese cirúrgica realizada em abril de 2025 em outro serviço. O exame histopatológico prévio havia diagnosticado carcinoma de células escamosas moderadamente diferenciado com margens cirúrgicas comprometidas. Ao exame físico, observou-se nódulo ulcerado em região externa da orelha direita, com aproximadamente 5 cm, associado à secreção local e desconforto. Indicou-se nova exérese cirúrgica com ampliação das margens, seguida de eletroquimioterapia após cicatrização. Para planejamento cirúrgico, foram realizados exames complementares, incluindo citologia aspirativa, hemograma, perfil bioquímico, eletrocardiograma, radiografia torácica e ultrassonografia para pesquisa de metástases. A citologia revelou células epiteliais coesas, cuboides, com elevada relação núcleo:citoplasma, anisocitose, anisocariose, binucleação e núcleos bizarros, sendo sugestiva de neoplasia epitelial. Os demais exames não apresentaram alterações relevantes. No dia 01 de novembro de 2025, realizou-se ablação do conduto auditivo vertical associada à exérese de nódulo na entrada do conduto auditivo direito, conforme técnica descrita por Theresa Welch Fossum (6). Inicialmente, procedeu-se à demarcação cirúrgica da neoformação com margem aproximada de 0,5 cm, seguida de incisão cutânea circundante e divulsão romba dos tecidos subcutâneos com pinça hemostática tipo mosquito. Durante a dissecção, observaram-se aderências em planos profundos, exigindo cautela para preservação das estruturas adjacentes. Vasos sanguíneos destinados ao pavilhão auricular e à massa tumoral foram identificados e ligados com fio Carprofyl 3-0. Após exposição da cartilagem auricular e do conduto auditivo vertical, realizou-se incisão sobre a cartilagem acometida, com continuidade da diérese utilizando tesoura Metzenbaum até a remoção completa do segmento lateral do conduto juntamente com a neoformação. Durante o procedimento, identificaram-se dois pólipos no conduto vertical, ambos removidos em conjunto com a peça cirúrgica. Após a ressecção, observou-se adequada exposição do óstio do conduto auditivo horizontal. A síntese dos tecidos profundos foi realizada com sutura em padrão Sultan utilizando fio Carprofyl 3-0, visando redução do espaço morto e melhor cobertura tecidual. Em seguida, realizou-se sutura em padrão oito para manutenção anatômica e adequada aposição mucocutânea,

finalizando com dermorrafia em padrões simples interrompido e Sultan invertido com fio nylon 4-0. O exame histopatológico confirmou carcinoma de células escamosas moderadamente diferenciado, com invasão dérmica superficial e profunda, mitoses atípicas e cariomegalia. O pólipo removido apresentou diagnóstico compatível com pólipo auricular. As margens cirúrgicas laterais e profundas encontravam-se preservadas (M2). No retorno pós-operatório, em 13 de novembro, observou-se adequada cicatrização da ferida cirúrgica, sendo realizada retirada dos pontos. Posteriormente, em 08 de outubro, discutiu-se com a tutora a realização de terapia adjuvante com quimioterapia associada a anti-inflamatório não esteroidal, indicada devido à forte imunomarcação citoplasmática para COX-2 (escore 9) evidenciada na imunohistoquímica. Entretanto, a tutora optou por não realizar o protocolo terapêutico proposto.

Discussão

O tratamento do CCE deve ser estabelecido de acordo com o estadiamento tumoral da paciente e com a aceitação do responsável em relação às alterações estéticas e aos possíveis efeitos colaterais do tratamento. As principais opções terapêuticas incluem cirurgia, criocirurgia, radioterapia e quimioterapia (7). Entretanto, mesmo diante das diferentes modalidades terapêuticas, a paciente permanece suscetível à recidiva local (8). No presente caso, a escolha pela exérese do nódulo associada à ablação do conduto auditivo vertical ocorreu devido à infiltração da derme superficial e profunda. Sem a realização da ablação, não seria possível garantir margens cirúrgicas livres de células neoplásicas, aumentando as chances de recidiva tumoral. Além disso, essa técnica pode proporcionar melhor resultado estético quando comparada à ressecção lateral do canal auditivo em casos com presença abundante de tecido hiperplásico no canal vertical e em tecidos adjacentes (6). Embora as alterações estéticas possam representar uma limitação para aceitação do tratamento pelos responsáveis, a intervenção cirúrgica agressiva ainda é considerada a medida terapêutica mais eficaz (9). O tratamento oncológico frequentemente associa cirurgia e terapias adjuvantes, conforme o comportamento da neoplasia e o prognóstico do paciente. Este caso apresenta relevância devido à complementação terapêutica com anti-inflamatório não esteroidal, instituída após imunohistoquímica demonstrar forte imunomarcação para COX-2, com escore 9. Essa abordagem representa uma alternativa terapêutica complementar, especialmente considerando que protocolos quimioterápicos para carcinoma de células escamosas cutâneo apresentam relatos de baixa eficácia, reduzidas taxas de resposta e curta sobrevida. O prognóstico tende a ser favorável quando a excisão cirúrgica completa é possível ou quando o diagnóstico é realizado precocemente. Entretanto, o controle da

doença depende de manejo contínuo ao longo da vida da paciente, incluindo redução da exposição solar e utilização de medidas fotoprotetoras (6). Este caso evidencia a importância da abordagem cirúrgica agressiva associada ao acompanhamento oncológico contínuo no controle do carcinoma de células escamosas recidivante, especialmente em lesões infiltrativas localizadas em regiões anatômicas desafiadoras.

Conclusão

A exérese do nódulo associada à ablação do conduto auditivo vertical mostra-se alternativa terapêutica viável para obtenção de margens cirúrgicas livres em lesões infiltrativas. O caso demonstra adequada evolução pós-operatória, ausência de metástase linfonodal à citologia e importância da associação entre abordagem cirúrgica agressiva e acompanhamento oncológico contínuo. A utilização da imunohistoquímica para COX-2 auxilia na definição de terapias adjuvantes complementares.

Referências

1. Muller, G.H.; Kirk, R.W.; Scott, D.W. Dermatologia dos Pequenos Animais. 3a ed. São Paulo: Manole, 1985. 935 p.
2. Tillmann, M.T.; Felix, A.O.C.; Fernandes C.G.; Oliveira Capella, S.; Mueller, E.N.; Nobre M.O. (2017). Pacientes com carcinoma de células escamosas-relação do tratamento com o prognóstico. Acta Scientiae Veterinariae, 45,
3. Huppes, R.R.; Nardi, A.B.; Uscategui, R.A.R.; Pazzini, J.M.; Castro, J.L.C. (2014). Nosectomia em felinos portadores de carcinoma espinocelular. Relato de sete casos. Semina: Ciências Agrárias, 35(2), 919–925. DOI: https://doi.org/10.5433/1679-0359.2014v35n2p919
4. Ferreira, I.; Rahal S.C.; Ferreira, J.; Corrêa T.P. 2006. Terapêutica no carcinoma de células escamosas cutâneo em gatos. Ciência Rural. 36(3): 1027-1033.
5. Thomson, M. 2007. Squamous cell carcinoma of the nasal planum in cats and dogs . Clinical Techniques in Small Animal Practice. 22(2): 42-45.
6. Fossum, T.W. Small animal surgery. 5th ed. St Louins: Elservier; 2019
7. Rosolem, M.C.; Moroz, L.R.; Rodigheri, S.M. (2012). Carcinoma de células escamosas em cães e gatos: Revisão de literatura. PUBVET, 6, Art. 1295-1300.
8. Otrubova, B. Treatment Options for Sunlight-induced Squamous Cell Carcinoma in a Cat. Senior Seminar Paper, Cornell University College of Veterinary Medicine, 2006.
9. Daleck, C.R.; Fonseca, C.S.; Canola, J.C. (2016). Oncologia em cães e gatos. Roca.

Abordagem Cirúrgica no Manejo de Urólitos Vesicais em Felino: Relato de Caso

Juliane Aline Kurtz - Acadêmica do curso de Medicina Veterinária da Universidade Federal da Fronteira Sul, Realeza/PR.
Bruna Alves Ottobeli - Médica Veterinária, Mestranda em Saúde, Bem-Estar e Produção Animal Sustentável da Universidade Federal da Fronteira Sul, Realeza/PR.
João Rogério Centenaro - Médico Veterinário Autônomo - Instituto Federal Farroupilha, Frederico Westphalen/RS
Bruna Edhuarda Pauli - Acadêmica do curso de Medicina Veterinária da Universidade Federal da Fronteira Sul, Realeza/PR.
André Marcos Dezan Bieniek - Médico Veterinário, Mestrando em Saúde, Bem-Estar e Produção Animal Sustentável da Universidade Federal da Fronteira Sul, Realeza/PR
Mariana Santos - Acadêmica do curso de Medicina Veterinária da Universidade Federal da Fronteira Sul, Realeza/PR.

RESUMO

A urolitíase em felinos é considerada uma afecção frequente na rotina clínica de pequenos animais. Em gatos, essa condição apresentou grande relevância clínica devido à predisposição ao desenvolvimento de obstrução uretral, alteração de emergência médica por promover distúrbios metabólicos e comprometimento sistêmico. Diante disso, o presente trabalho teve como objetivo relatar um caso de cistotomia para remoção de múltiplos urólitos vesicais em um felino, destacando os achados clínicos, o procedimento cirúrgico realizado e a evolução pós-operatória do paciente. Foi atendido um felino, macho, castrado, sem raça definida, com cinco anos, apresentando disúria, ausência de micção efetiva e prostração havia dois dias. Ao exame físico, observaram-se desidratação, dor abdominal e distensão vesical à palpação. Inicialmente, realizou-se estabilização do paciente por meio de fluidoterapia com solução de Ringer com lactato, sedação com propofol, sondagem uretral e esvaziamento vesical. Posteriormente, a ultrassonografia abdominal evidenciou espessamento da parede vesical, conteúdo anecogênico e presença de múltiplos urólitos intravesicais. Com base nos achados clínicos e ultrassonográficos, optou-se pela realização de cistotomia para remoção mecânica dos cálculos urinários. Observou-se recuperação satisfatória, com retorno da micção espontânea ainda no mesmo dia do procedimento, sem complicações. Concluiu-se que a cistotomia foi eficaz para o tratamento da urolitíase vesical no felino relatado, promovendo resolução clínica rápida e reduzindo o risco de recorrência obstrutiva.

Palavras chave: Cistotomia; Obstrução uretral; Urolitíase; Nefrologia.

INTRODUÇÃO

A urolitíase é uma afecção frequente na clínica de pequenos animais, caracterizada pela formação de cálculos no trato urinário, podendo acometer rins, ureteres, bexiga urinária e uretra. Em felinos, a presença de urólitos pode estar associada ao desenvolvimento de sinais clínicos como disúria, estrangúria, hematúria, periúria e, em casos mais graves, obstrução uretral, condição considerada uma emergência médica devido ao risco de alterações metabólicas e comprometimento sistêmico do paciente (1).

O tratamento varia conforme a localização, composição e quantidade dos cálculos urinários, bem como de acordo com a condição clínica do paciente. Em situações nas quais há presença de múltiplos urólitos ou elevado risco de recorrência obstrutiva, a abordagem cirúrgica por meio da cistotomia representa uma alternativa eficaz para remoção dos cálculos e restabelecimento da função urinária (2). Nesse contexto, o presente trabalho tem como objetivo relatar um caso de cistotomia para remoção de múltiplos urólitos vesicais em um felino.

DESCRIÇÃO DO CASO

Foi atendido um felino, macho, castrado, sem raça definida, cinco anos de idade, com peso corporal de 4,05 kg, apresentando disúria e prostração. Durante a anamnese, a tutora relatou aumento da frequência de visitas à caixa de areia havia dois dias, porém sem micção efetiva. Ao exame físico, o paciente apresentava mucosas normocoradas, tempo de preenchimento capilar inferior a dois segundos, temperatura de 38,1 °C, desidratação, dor abdominal e bexiga urinária distendida à palpação.

Inicialmente, foi realizada cateterização venosa seguida de sedação com propofol (5 mg/kg, IV), sondagem uretral, esvaziamento vesical e fluidoterapia com solução de Ringer com lactato em infusão contínua. Em seguida, foi realizada ultrassonografia abdominal, que evidenciou alterações compatíveis com processo inflamatório/infeccioso em vesícula urinária (1A) e presença de múltiplos urólitos intravesicais (1B).

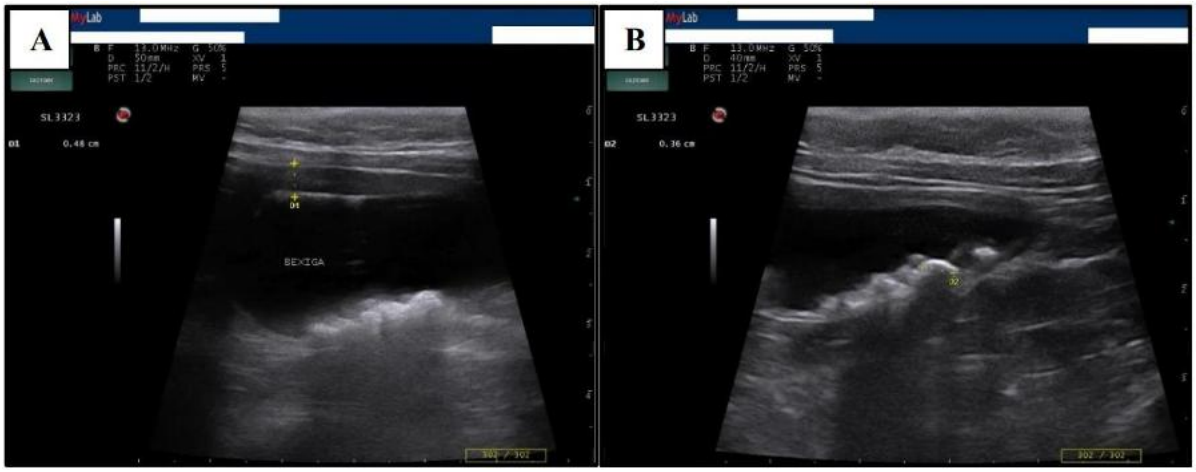

Figura 1: Imagens ultrassonográficas de felino. A. Vesícula urinária de moderada distensão líquida, paredes espessadas medindo 0,48 cm, com margens internas regulares, conteúdo anecogênico e incontáveis litíases. B. Litíase medindo aproximadamente 0,36 cm. Fonte: o autor, 2026.

Com base nos achados clínicos e ultrassonográficos, optou-se pela realização de cistotomia para remoção mecânica dos cálculos urinários, visando prevenir novos episódios de obstrução uretral. Após jejum alimentar, o paciente foi preparado com tricotomia na região abdominal e antissepsia da pele com clorexidina 0,5% e álcool 70%. Como medicação pré-anestésica foram utilizados acepromazina (0,05 mg/kg, IM) associada a metadona (0,3 mg/kg, IM) e cetamina (2 mg/kg, IM). Como indução anestésica foi utilizado propofol (5 mg/kg, IV). A manutenção da anestesia geral inalatória se deu por isoflurano.

Realizou-se celiotomia retro-umbilical, seguida da identificação, exteriorização e isolamento da bexiga urinária do restante da cavidade abdominal. Posteriormente, foram realizadas suturas de retenção para facilitar a manipulação do órgão e procedeu-se à incisão longitudinal na face ventral da bexiga. Os urólitos foram removidos cuidadosamente com auxílio de pinça cirúrgica. Em seguida, realizou-se a cistorrafia em duas camadas com fio absorvível Poliglecaprone 25 3-0, seguida de síntese rotineira da parede abdominal e pele (3).

Como medicação pós-operatória, foram administrados cloridrato de tramadol (3 mg/kg, IV, TID), dipirona (25 mg/kg, IV, SID), dexametasona (0,3 mg/kg, IV, BID) e amoxicilina com clavulanato (15 mg/kg, IV, BID). No decorrer do dia, o animal miccionou sem dificuldade e no início da noite recebeu alta médica. Foram prescritas as seguintes medicações: cloridrato de tramadol (3 mg/kg, VO, BID, durante 7 dias), meloxicam (0,1 mg/kg, VO, SID, durante 4 dias) e amoxicilina com clavulanato (15 mg/kg, VO, BID, durante 7 dias), além da limpeza diária da ferida cirúrgica com solução fisiológica e aplicação de rifamicina spray no local da incisão.

DISCUSSÃO

Os sinais clínicos observados neste presente caso são frequentemente descritos em felinos com afecções do trato urinário inferior, especialmente em casos associados à obstrução uretral. A ocorrência desse quadro em felinos machos pode estar relacionada às particularidades anatômicas da uretra, que apresenta menor diâmetro luminal e maior predisposição ao desenvolvimento de obstruções, além de outros fatores comuns à espécie, como baixo consumo hídrico e maior peso corporal (4, 5).

Embora determinadas formas de urolitíase possam ser manejadas por meio de terapias clínicas específicas e modificações dietéticas, a presença de múltiplos urólitos associada ao histórico de obstrução urinária justificou a indicação da cistotomia no presente caso. A técnica permite a remoção mecânica dos cálculos e reduz o risco de recorrência

imediata do processo obstrutivo (1, 6, 7). Entretanto, a ausência do resultado referente à composição dos urólitos representou uma limitação do caso, uma vez que sua identificação poderia auxiliar na determinação da etiologia do processo e por, conseguinte, na implementação de medidas preventivas contra possíveis recidivas.

CONCLUSÃO

No presente relato, a cistotomia mostrou-se uma abordagem eficaz no tratamento da urolitíase, permitindo a remoção completa dos cálculos e contribuindo para a resolução dos sinais clínicos apresentados. A intervenção cirúrgica associada ao manejo pós-operatório adequado proporcionou evolução clínica satisfatória, retorno da micção normal e ausência de complicações durante o período de acompanhamento, demonstrando a importância da identificação precoce e da instituição terapêutica apropriada em casos de obstrução urinária associada à urolitíase. Reforça-se a necessidade de realização de exames específicos, como a composição físico-química de urólitos, para uma prevenção mais assertiva dessa afecção.

REFERÊNCIAS

1. Taylor S, Cannon M, Church D, Fleeman L, Fracassi F, Gilor C, et al. 2025 iCatCare consensus guidelines on the diagnosis and management of diabetes mellitus in cats. J Feline Med Surg. 2025;27(11):1098612X251399103. doi:10.1177/1098612X251399103.
2. Clarke DL. Feline ureteral obstructions Part 2: surgical management. J Small Anim Pract. 2018;59(7):385-397. doi:10.1111/jsap.12861.
3. Fossum TW. Cirurgia de pequenos animais. 5. ed. Rio de Janeiro: Elsevier; 2019.
4. SEGEV, G. *et al*. Urethral obstruction in cats: predisposing factors, clinical, clinicopathological characteristics and prognosis. Journal of feline medicine and surgery, v. 13, n. 2, p. 101-108, 2011. DOI: 10.1016/j.jfms.2010.10.006
5. COOPER, E. S. Controversies in the management of feline urethral obstruction. Journal of Veterinary Emergency and Critical Care, v. 25, n. 1, p. 130-137, 2015.
6. Lulich JP, Berent AC, Adams LG, Westropp JL, Bartges JW, Osborne CA. ACVIM small animal consensus recommendations on the treatment and prevention of uroliths in dogs and cats. J Vet Intern Med. 2016;30(5):1564-1574. doi:10.1111/jvim.14559.

7. George CM, Grauer GF. Feline urethral obstruction: diagnosis & management. Todays Vet Pract. 2016;6(4):36-46.

Abordagem Diagnóstica e Terapêutica do Linfoma de Mediastino em Gato FeLV-positivo: Relato de Caso

Tainara Schverz Dick, Karen Becker Antunes Pinheiro, Tainara Ferreira de Lima Pansera

Resumo:

O linfoma de mediastino é uma das principais neoplasias hematopoiéticas em felinos, frequentemente associado à infecção pelo Vírus da Leucemia Felina (FeLV). O presente trabalho tem como objetivo relatar a abordagem diagnóstica e terapêutica de um felino jovem FeLV-positivo acometido por linfoma mediastinal. Este trabalho descreve o atendimento de um felino sem raça definida, fêmea, castrada, com 1,3 anos de idade, apresentando hiporexia, prostração e intolerância ao exercício. Ao exame físico observou-se abafamento dos sons torácicos. A radiografia torácica evidenciou formação mediastinal de radiopacidade homogênea em região cranial e ventral da cavidade torácica, promovendo deslocamento dorsal da traqueia. Os exames hematológicos demonstraram hiperproteinemia, discreta macrocitose e leve aumento de fosfatase alcalina, sem alterações significativas em leucograma e função renal. A tentativa de drenagem torácica não resultou na obtenção de material para análise citológica. Diante dos achados clínicos, radiográficos e laboratoriais, instituiu-se tratamento quimioterápico pelo protocolo CHOP associado à prednisolona. Durante o acompanhamento, o paciente apresentou resposta clínica inicial satisfatória, sem desenvolvimento de anemia ou neutropenia importante. O relato reforça a importância da associação entre exames clínicos, laboratoriais e de imagem para o diagnóstico precoce do linfoma mediastinal em felinos FeLV-positivos, além da relevância do protocolo quimioterápico na estabilização clínica e melhora da qualidade de vida do paciente.

Palavras-chave: felino; neoplasia hematopoiética; oncologia veterinária; quimioterapia.

Introdução:

O linfoma é a neoplasia hematopoiética mais frequente em felinos, correspondendo a 90% das afecções desse sistema e a cerca de um terço dos tumores da espécie (1). Sua etiologia está fortemente associada ao Vírus da Leucemia Felina (FeLV), principal fator predisponente, capaz de elevar em até 60 vezes o risco de neoplasia em animais com infecção progressiva (2). Apesar da redução da incidência em países com ampla cobertura vacinal, o Brasil ainda apresenta elevada prevalência viral.

A doença resulta da transformação neoplásica de linfócitos B ou T decorrente de mutações e rearranjos cromossômicos que ativam proto-oncogenes ou inativam genes

supressores tumorais. Nesse processo, a ocorrência de hiper-mutações somáticas voltadas à troca de classe de imunoglobulina amplia a instabilidade genômica, favorecendo a oncogênese (4). Em felinos, a integração do DNA do FeLV ao genoma do hospedeiro favorece a oncogênese e a ocorrência da forma mediastinal (5).

O presente trabalho tem como objetivo relatar o manejo clínico de um felino com linfoma mediastinal associado ao FeLV, abordando achados hematológicos, exames de imagem e conduta terapêutica empregada.

Relato de caso:

No dia 10 de março de 2026, foi atendido em uma clínica veterinária localizada no município de Concórdia, Santa Catarina, um felino sem raça definida (SRD), fêmea, castrada, com 1,3 anos de idade e peso corporal de 3 kg. O animal apresentou resultado positivo para o FeLV, diagnosticado por teste SNAP realizado aos 45 dias de vida, além de histórico prévio de piometra, embora permanecesse clinicamente saudável até o momento do atendimento. Durante a anamnese, o tutor relatou sinais de hiporexia, prostração e intolerância ao exercício, caracterizada por cansaço fácil. Ao exame físico, observou-se abafamento dos sons na ausculta torácica.

Diante dos achados clínicos, o paciente foi submetido ao exame radiográfico torácico, no qual foi evidenciada área de radiopacidade homogênea de tecidos moles, com limites pouco definidos, localizada na região cranial e ventral da cavidade torácica, cranialmente à silhueta cardíaca, promovendo deslocamento dorsal do trajeto traqueal. A formação apresentava aproximadamente 8,0 cm de comprimento, 4,6 cm de largura e 3,8 cm de altura em seus maiores eixos, sendo os achados compatíveis com formação mediastinal. Não foram observadas alterações em espaço pleural, enquanto o parênquima pulmonar encontrava-se dentro dos limites da normalidade radiográfica. A silhueta cardíaca apresentava-se parcialmente visibilizada, sem alterações radiográficas nas porções avaliáveis. O lúmen traqueal encontrava-se preservado, bem como as estruturas ósseas da caixa torácica. Baseado nos resultados, foi realizada tentativa de drenagem da formação torácica, porém não houve obtenção de material suficiente para análise citológica ou avaliação de efusão.

Figura 1 – Radiografias torácicas nas projeções ventrodorsal (A), laterolateral esquerda (B) e laterolateral direita (C), evidenciando aumento de radiopacidade em mediastino cranial, promovendo alargamento mediastinal, achado compatível com massa mediastinal.

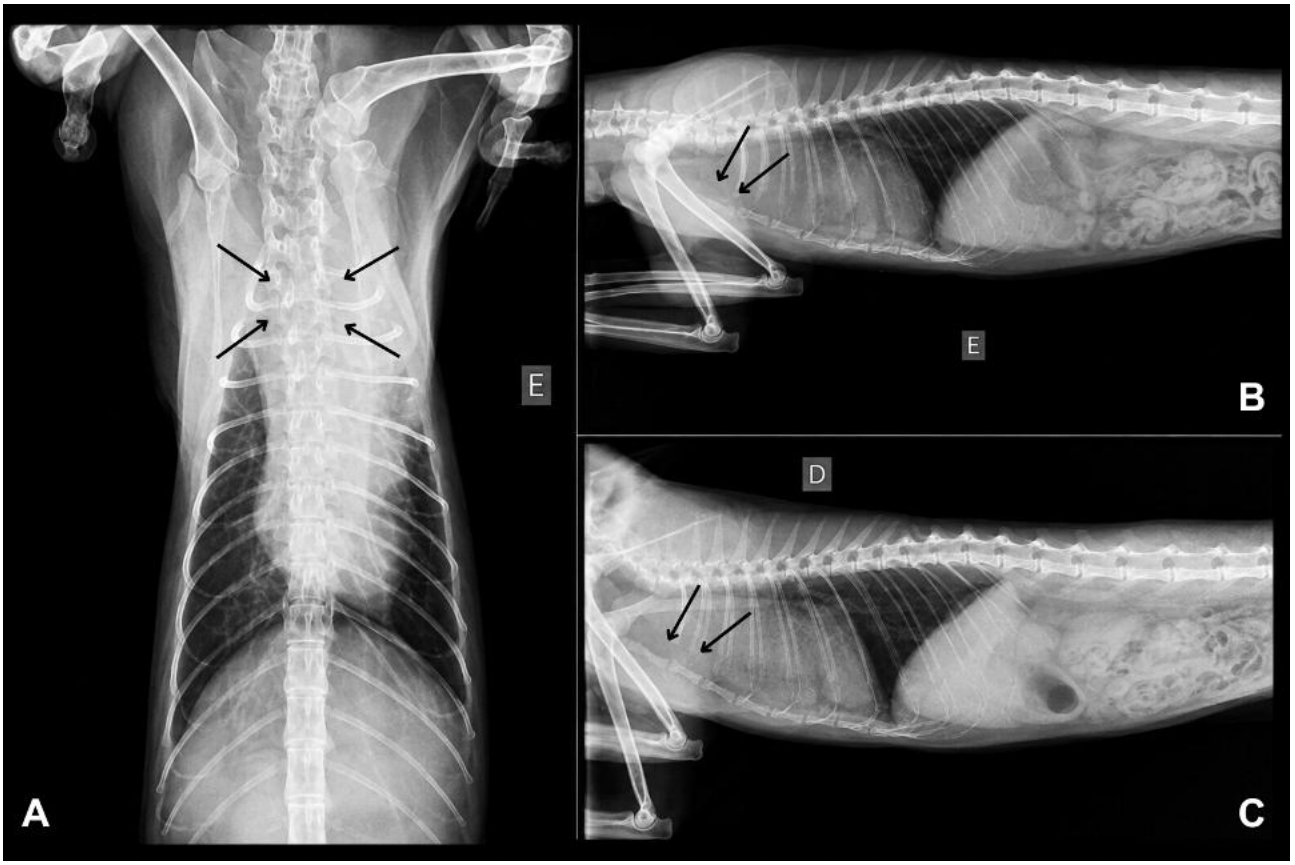

Fonte: Acervo próprio, 2026.

No primeiro exame hematológico e bioquímico realizado, observou-se aumento de proteínas totais (11,2 g/dL), macrocitose discreta evidenciada pelo aumento do VCM (60 fL) e HCM (21 pg), além de leve elevação da fosfatase alcalina (119 U/L). Os demais parâmetros hematológicos, leucograma, contagem plaquetária, creatinina, ALT e ureia mantiveram-se dentro dos valores de referência, sem alterações significativas. Também foi descrita agregação plaquetária acentuada e leve hemólise sérica na amostra. Esses achados laboratoriais, de forma geral, sugerem um processo crônico/inflamatório compatível com doença neoplásica associada à FeLV, mas ainda com relativa preservação sistêmica no momento do diagnóstico.

Diante dos achados clínicos, radiográficos e da suspeita de neoplasia mediastinal associada à infecção por FeLV, optou-se pelo início de protocolo quimioterápico CHOP com estadiamento T1N1M0. O tratamento foi instituído em 12 de março de 2026, utilizando associação de prednisolona, vincristina, ciclofosfamida e doxorrubicina, com doses ajustadas conforme peso corporal e superfície corpórea do paciente. Durante as sessões quimioterápicas, foram realizados hemogramas seriados para monitoramento

hematológico, não sendo observadas anemia ou neutropenia significativa ao longo do protocolo. Clinicamente, o paciente apresentou resposta terapêutica positiva inicial durante as sessões realizadas.

Tabela 1 – Evolução do protocolo quimioterápico de paciente felino com linfoma mediastinal.

Seção	Data	Peso (kg)	Fármaco e dose	Hemograma (Neutrófilos)	Resposta clínica
1	12/03/26	3,0	Vincristina 0,5mg/m²; Prednisolona 2 mg/kg	7.900/µL; sem anemia	Resposta positiva
2	19/03/26	3,0	Ciclofosfamida 200 mg/m² (3 doses); Prednisolona 2 mg/kg	10.800/µL; sem anemia	Resposta positiva
3	26/03/26	2,5	Vincristina 0,5 mg/m²; Prednisolona 1,5 mg/kg	7.735/µL; sem anemia	Resposta positiva
4	02/04/26	2,5	Doxorrubicina 1 mg/kg; Prednisolona 1,5 mg/kg	5.000/µL; sem anemia	Resposta positiva
5	09/04/26	2,5	Vincristina 0,5 mg/m²; Prednisolona 1 mg/kg	7.900/µL; sem anemia	Resposta positiva
6	16/04/26	2,5	Ciclofosfamida 200 mg/m² (3 doses); Prednisolona 1 mg/kg	14.256/µL; sem anemia	Resposta positiva
7	23/04/26	2,35	Vincristina 0,5 mg/m²; Prednisolona 1 mg/kg	6.340/µL; sem anemia	Resposta positiva
8	15/05/26	2,480	Vincristina 0,5 mg/m²; Ciclofosfamida 200 mg/m (3 doses);	12.000/µL; sem anemia	Resposta positiva
9	05/06/26	2,700	Vincristina 0,5 mg/m²; Ciclofosfamida 200 mg/m (3 doses);	2.500/µL; sem anemia	Resposta positiva
10	03/07/26	2,400	Vincristina 0,5 mg/m²; Ciclofosfamida 200 mg/m (3 doses);	4.800/µL; sem anemia	Resposta positiva

Fonte: Dados da pesquisa, 2026.

A resposta ao protocolo quimioterápico foi acompanhada por meio da mensuração seriada da lesão mediastinal. Na avaliação inicial, realizada em 12 de março de 2026, a massa apresentava dimensões de 8,0 × 4,6 × 3,8 cm. Após a terceira sessão do protocolo, em 26 de março de 2026, não foram identificadas lesões mensuráveis, achado que permaneceu na reavaliação realizada em 25 de abril de 2026, indicando remissão completa da lesão durante a fase de indução do tratamento. Além disso, o paciente manteve estabilidade hematológica ao longo do protocolo, sem desenvolvimento de

anemia ou neutropenia clinicamente relevantes, demonstrando boa tolerância ao tratamento instituído.

Discussão:

O linfoma mediastinal apresenta forte associação com o FeLV, especialmente em felinos jovens, devido à integração do provírus ao genoma celular e consequente proliferação neoplásica (2,5). A idade do paciente e os sinais clínicos observados, como hiporexia, prostração e intolerância ao exercício, foram compatíveis com a literatura para essa apresentação anatômica. O abafamento dos sons torácicos e os achados radiográficos, caracterizados por massa mediastinal com deslocamento dorsal da traqueia, foram fundamentais para o direcionamento do diagnóstico.

As alterações laboratoriais apresentaram caráter inespecífico, porém compatível com processo neoplásico crônico associado ao FeLV, destacando-se hiperproteinemia e discreta macrocitose, sem comprometimento hematológico significativo. A ausência de material na tentativa de drenagem reforçou o caráter sólido da formação mediastinal.

O protocolo CHOP demonstrou boa tolerância e resposta clínica inicial satisfatória, sem desenvolvimento de neutropenia ou anemia importantes durante o acompanhamento. Apesar da resposta terapêutica observada, o prognóstico do linfoma mediastinal associado ao FeLV permanece reservado devido à agressividade da doença e à imunossupressão viral. Dessa forma, o diagnóstico precoce e a rápida instituição terapêutica são fundamentais para aumento da sobrevida e melhora da qualidade de vida dos pacientes.

Conclusão:

O linfoma mediastinal associado ao FeLV representa uma importante neoplasia em felinos jovens, frequentemente relacionada a manifestações respiratórias decorrentes da presença de massas intratorácicas. No presente relato, a associação entre histórico de positividade para FeLV, sinais clínicos, alterações radiográficas e exames laboratoriais permitiu o direcionamento do diagnóstico e a rápida instituição terapêutica.

Os exames de imagem demonstraram grande relevância na identificação da formação mediastinal, enquanto o monitoramento hematológico possibilitou acompanhamento seguro durante o protocolo quimioterápico CHOP. A resposta clínica inicial satisfatória observada evidencia a importância da intervenção precoce na estabilização do paciente e na melhora da qualidade de vida.

Dessa forma, ressalta-se a necessidade da investigação precoce de alterações respiratórias e torácicas em felinos FeLV-positivos, especialmente em animais jovens. Além disso, o relato reforça a relevância da associação entre avaliação clínica, exames laboratoriais e diagnóstico por imagem no manejo de neoplasias mediastinais felinas, contribuindo para melhor prognóstico e suporte terapêutico desses pacientes.

Referências:

1. Melo, J. C. Linfoma mediastinal em felino FeLV positivo: relato de caso. 2023. Trabalho de Conclusão de Residência – Universidade Estadual Paulista "Júlio de Mesquita Filho", Botucatu, 2023.

2. M, Vicente, G.; Gil, S. Assessment of prognosis and survival rates in felines with lymphoma with and without retroviral infection. Revista Portuguesa de Ciências Veterinárias, v. 116, n. 620, p. 4-11, 2021.

3. Zardo, K. M. et al. Aspectos tomográficos e radiográficos de linfoma mediastínico infiltrativo em felino doméstico com paraparesia aguda: relato de caso. Medicina Veterinária, v. 5, n. 4 (Supl. 1), p. 233-237, 2011.

4. Patil, S, Rajput, S, Patil, S, Mhaiskar, A. B-cell lymphoma: advances in pathogenesis, diagnosis, and targeted therapies. Pathology - Research and Practice, v. 271, p. 156036, 2025.

5. Biezus G, Cristo TG, Neves GB, Casa MS, Brizola PB, Sombrio MS, et al. Phylogenetic identification of feline leukemia virus A and B in cats with progressive infection developing into lymphoma and leukemia. Virus Research, v. 329, p. 199093, 2023.

Abordagem Fisioterapêutica Na Doença Vestibular Secundária Á Otite Média/Interna Em Coelha Da Espécie *Oryctolagus cuniculus* – Relato De Caso

Larissa Rigo – Graduanda em Medicina Veterinária no Centro de Ensino Superior Riograndense (Cesurg). E-mail: zanettilara385@gmail.com

Luiza Eduarda Haach – Graduanda em Medicina Veterinária no Centro de Ensino Superior Riograndense (Cesurg).

Natália Riboli Talhetti – Graduanda em Medicina Veterinária no Centro de Ensino Superior Riograndense (Cesurg).

Jardel Schwerz - Graduando em Medicina Veterinária no Centro de Ensino Superior Riograndense (Cesurg).

Sthéfane Machado Pires – Médica Veterinária Fisiatra, na Fisiopuntura Reabilitação Veterinária.

Marina Gatto – Professora adjunta do curso de Medicina Veterinária no Centro de Ensino Superior Riograndense (Cesurg).

RESUMO: A doença vestibular envolve sinais clínicos decorrentes de disfunção no sistema responsável pelo equilíbrio e coordenação corporal. Classifica-se em periférica e central, sendo a distinção crucial para diagnóstico e tratamento. Este relato descreve a abordagem fisioterapêutica em uma coelha (*Oryctolagus cuniculus*), 4 anos e 11 meses, com síndrome vestibular central secundária à otite média/interna. O quadro incluía perda aguda de equilíbrio, convulsões, inclinação cefálica direita, déficit proprioceptivo contralateral, ataxia e contraturas cervicais. O protocolo fisioterápico adotado compreendeu laserterapia, cinesioterapia, acupuntura e magnetoterapia, focando estímulos proprioceptivos, reorganização postural e neuroplasticidade. Houve progressiva melhora funcional, redução das contraturas e adaptação postural, demonstrando que a reabilitação fisioterápica é fundamental para compensação vestibular em coelhos, promovendo recuperação funcional e qualidade de vida.

PALAVRAS-CHAVE: reabilitação; equilíbrio; propriocepção; neuroplasticidade.

INTRODUÇÃO:

A doença vestibular consiste em uma afecção neurológica que compromete o sistema vestibular, responsável pela manutenção do equilíbrio e orientação espacial do animal (1). Pode ser classificada em vestibular periférica, quando acomete estruturas da orelha interna e nervo vestibulococlear, ou vestibular central, quando há envolvimento do tronco encefálico e cerebelo, sendo essa distinção fundamental para o prognóstico e definição terapêutica. Os sinais clínicos mais frequentemente observados incluem ataxia, andar em círculos, quedas, inclinação de cabeça (“head tilt”) e nistagmo patológico (2).

Em coelhos, destacam-se como principais etiologias as afecções otológicas, infecção por *Encephalitozoon cuniculi*, processos inflamatórios, traumas e alterações neurológicas centrais (2). Nesse contexto, o presente estudo objetivou descrever a abordagem fisioterapêutica em uma coelha da espécie *Oryctolagus cuniculus* acometida

por doença vestibular secundária à otite média/interna, bem como avaliar a resposta funcional frente às terapias instituídas.

DESCRIÇÃO DO CASO:

Foi encaminhada para atendimento fisioterapêutico uma coelha (*Oryctolagus cuniculus*), fêmea, com 4 anos e 11 meses de idade e peso corporal de 2,1 kg, apresentando histórico de início agudo e evolução progressiva de inclinação de cabeça, ataxia, incoordenação motora e episódios convulsivos.

Segundo relato da responsável, a paciente encontrava-se em acompanhamento clínico veterinário devido à suspeita de otite média e interna associada à doença vestibular central. Previamente ao início da fisioterapia, realizou tratamento medicamentoso com antimicrobianos, anti-inflamatórios e suporte analgésico.

Ao exame físico e neurológico observaram-se acentuada inclinação de cabeça ("head tilt") para o lado direito, déficit proprioceptivo contralateral, redução da movimentação do membro pélvico direito, ataxia, estrabismo, enoftalmia direita e dificuldade na troca de decúbito. Verificaram-se ainda importantes contraturas musculares cervicais decorrentes do posicionamento inadequado associado às alterações vestibulares.

Diante do quadro clínico, instituiu-se protocolo fisioterapêutico com frequência de duas sessões semanais, com duração média de 50 minutos. A abordagem incluiu cinesioterapia ativa e assistida por meio de exercícios em prancha proprioceptiva e disco de equilíbrio, objetivando estimular ajustes posturais, coordenação motora, equilíbrio e deambulação.

Como terapias complementares, empregou-se laserterapia com comprimento de onda de 904 nm em região cervical e áreas de maior tensão muscular, visando analgesia, redução inflamatória e relaxamento muscular. A magnetoterapia foi utilizada pontualmente em episódios de algia muscular, porém de forma restrita devido à presença de estruturas leveduriformes observadas em avaliação citológica.

Adicionalmente, realizou-se acupuntura alternada entre as sessões fisioterapêuticas, utilizando os pontos B60, VB20 e "Quatro Cavaleiros", com objetivo de promover analgesia, relaxamento muscular, estímulo neurológico e melhora da função vestibular.

Ao longo das sessões observou-se evolução clínica progressiva, caracterizada por melhora da coordenação motora, redução das contraturas cervicais, maior capacidade de

sustentação postural e melhora da qualidade de vida da paciente. Embora persistisse discreta inclinação de cabeça, houve adaptação funcional satisfatória e melhora significativa da mobilidade.

DISCUSSÃO:

A presença de sinais clínicos como ataxia, “head tilt”, andar em círculos, quedas e nistagmo caracteriza quadro frequentemente relacionado à doença vestibular. Em coelhos, a otite média e interna representa importante causa de comprometimento vestibular devido à proximidade anatômica entre as estruturas auditivas e vestibulares (2). Lesões em orelha média e interna podem desencadear alterações do sistema vestibular periférico e, em casos mais graves, acometimento central, promovendo déficits proprioceptivos, alterações posturais e distúrbios motores semelhantes aos observados neste relato (3).

Na medicina veterinária de cães e gatos, a reabilitação fisioterapêutica encontra-se amplamente estabelecida como terapia complementar em enfermidades neurológicas, auxiliando na recuperação funcional, melhora proprioceptiva e reorganização neuromotora (3). Entretanto, em coelhos ainda são escassos os estudos descrevendo protocolos específicos de fisioterapia para afecções vestibulares, limitando a padronização terapêutica na espécie.

A acupuntura, por meio da estimulação de pontos específicos, é descrita como capaz de favorecer a perfusão sanguínea da orelha interna, modular processos inflamatórios e promover relaxamento muscular, além de estimular liberação de endorfinas e norepinefrina, resultando em efeitos analgésicos e neuromoduladores (4). No presente caso, observou-se melhora progressiva dos sinais clínicos após a introdução dessa terapia, corroborando os achados descritos na literatura.

Associadamente, a laserterapia demonstrou efeitos positivos sobre as alterações musculoesqueléticas cervicais, evidenciados pela redução da rigidez muscular após as sessões terapêuticas. Esses achados corroboram estudos que descrevem a fotobiomodulação como técnica capaz de promover efeitos anti-inflamatórios, analgésicos e bioestimulantes, favorecendo a recuperação tecidual e funcional (5).

A cinesioterapia contribuiu para a recuperação funcional da paciente por meio de exercícios de equilíbrio, transferência de peso e estimulação proprioceptiva. Os resultados observados corroboram a literatura, que descreve os exercícios terapêuticos como importantes estímulos à neuroplasticidade e à compensação vestibular, favorecendo a recuperação motora (3). A evolução clínica mostrou-se satisfatória, com melhora da

coordenação motora e qualidade de vida. Apesar disso, permaneceu discreta inclinação de cabeça, achado frequentemente descrito como sequela residual em coelhos acometidos por doença vestibular associada à otite média/interna ou infecção por *Encephalitozoon cuniculi* (6).

CONCLUSÃO:

A abordagem fisioterapêutica associada ao tratamento clínico da otite média e interna promoveu melhora significativa dos sinais vestibulares na coelha, reduzindo déficits neurológicos, alterações posturais e distúrbios do equilíbrio. Nesse contexto, a fisioterapia veterinária demonstra importante relevância como terapia complementar no manejo da síndrome vestibular em lagomorfos, auxiliando na reorganização neuromotora, na redução das contraturas musculares e na melhora da propriocepção. A associação de diferentes modalidades terapêuticas potencializa a compensação vestibular e favorece a adaptação funcional frente às sequelas neurológicas persistentes. A reabilitação fisioterapêutica mostra-se uma ferramenta promissora no tratamento de afecções neurológicas em coelhos, promovendo melhora clínica, bem-estar e qualidade de vida do animal.

REFERÊNCIAS:

1- Lustosa HSS. Síndrome vestibular por otite média felina: relato de caso. Revista Multidisciplinar em Saúde. 2021;2(3):7.

2- Varga M. Textbook of Rabbit Medicine. 3rd ed. Londres: Elsevier; 2024.

3- Levine D, Millis DL, Marcellin-Little DJ, Taylor RA. Canine Rehabilitation and Physical Therapy. 3rd ed. St. Louis: Elsevier; 2024.

4- Mertens AM, Schenk HC, Volk HA. Current definition, diagnosis, and treatment of canine and feline idiopathic vestibular syndrome. Frontiers in Veterinary Science. 2023;10:1263976.

5- Millis DL, Bergh A. A systematic review of the literature on complementary and alternative veterinary medicine: laser therapy. Animals. 2023;13:667. doi:10.3390/ani13040667.

6- Keeble E, et al. Encephalitozoonosis in pet rabbits: epidemiology, pathogenesis, immunology and consensus on clinical management. Animals. 2026;16(2):346. doi:10.3390/ani16020346.

Abordagem terapêutica multimodal para controle de Dermatomiosite Símile: Relato de Caso

Isabelle Sassi Caio[1]; Gabriela Sandrin Tomasi[1]; Pablo Mota Borges[1]; Charles Eduardo Lazzaretti[1]; Gabriela Cousandier[2]; Luiza Eula Marques[3].

[1]Acadêmico(a) de Medicina Veterinária da Universidade de Caxias do Sul (UCS).
[2]Médica Veterinária Especializada em Dermatologia Veterinária.
[3]Médica Veterinária docente da Universidade de Caxias do Sul (UCS).

Resumo:
A Dermatomiosite Símile é uma vasculopatia inflamatória e isquêmica rara, caracterizada por lesões cutâneas associadas ou não à miosite generalizada, manifestando-se por alopecia multifocal, eritema localizado, descamação, úlceras e crostas, frequentemente acompanhadas de alterações no pigmentação cutânea. Este relato descreve o caso de uma cadela, sem raça definida, com quatro anos, que apresentou lesões ulcerativas com edema, crostas e prurido nas pontas das orelhas refratárias a tratamentos anteriores. Foram realizados exames complementares, incluindo citologia, raspado cutâneo profundo e avaliação histopatológica, que evidenciou padrão de dermatite de interface compatível com doença cutânea isquêmica. Para exclusão de enfermidade infecciosa, realizou-se PCR para *Leishmania* spp., cujo resultado foi negativo, sustentando o diagnóstico de Dermatomiosite Símile. O tratamento instituído consistiu na administração de oclacitinib, associado ao uso tópico de PHMB com EDTA e terapia de fotobiomodulação. O paciente apresentou melhora clínica significativa, com manutenção do bem-estar durante o período de acompanhamento.

Palavras-chave: dermatopatias; vasculopatia; cães; tratamento;

Introdução

A dermatomiosite símile é uma vasculopatia inflamatória e isquêmica rara da pele e músculos, conhecida pela sua semelhança clínica com a dermatomiosite familiar canina. Diferentemente da última, a dermatomiosite símile afeta cães das raças Chow-Chow, Welsh Corgi, Pastor Alemão, Kuvasz, Schnauzer miniatura, Dachshund, Fox Terrier, Rottweiler e sem raça definida, sendo idiopática nesses animais (1-2).

A doença é caracterizada por lesões cutâneas e miosite generalizada, com alopecia multifocal, eritema localizado, descamação, úlceras e crostas, acompanhadas por alterações no pigmento da pele (1). Essas lesões são observadas principalmente na face, orelhas, ponta de cauda e extremidades distais sobre proeminências ósseas (6). Já o envolvimento muscular está associado a atrofia dos músculos da cabeça, gerando dificuldade para beber água e se alimentar, devido ao envolvimento dos músculos mastigatórios e esofágicos (4).

O presente trabalho tem por objetivo relatar um caso de dermatomiosite símile em uma cadela sem raça definida, bem como as alternativas terapêuticas utilizadas no tratamento.

Descrição do caso

Foi atendida, em setembro de 2025, uma cadela sem raça definida, de quatro anos de idade, porte médio e 19 Kg de peso corporal. Durante a anamnese, a responsável relatou prurido em região auricular, acompanhado por episódios de sangramento, observados há aproximadamente 3 meses. O animal já havia sido submetido a múltiplos atendimentos dermatológicos prévios, sem resposta clínica satisfatória.

Durante o exame clínico foi observado eritema, alopecia, crostas e edema em ambas bordas aurículares (Figura 1 - a). Foram realizados exame parasitológico cutâneo, com resultado negativo para ectoparasitas e exame citológico, que evidenciou presença de corneócitos e neutrófilos degenerados sem visualização de microrganismos. Diante dos achados clínicos e laboratoriais, a principal suspeita diagnóstica inicial foi de vasculite de ponta de orelha. O tratamento inicial instituído constituiu na administração de prednisolona 20 mg, a cada 12 horas, durante 7 dias, associado ao uso tópico de Hidrapet® (Shampoo e creme), a cada três dias. Foi agendada reavaliação clínica após sete dias do início do tratamento, onde o animal apresentou melhora das lesões e redução do prurido, sendo iniciado o desmame gradual do corticoesteróide.

Entretanto, 20 dias após a última reavaliação clínica, a cadela apresentou piora significativa das lesões cutâneas, sendo indicada a realização de biópsia para avaliação histopatológica, onde foram coletados fragmentos das lesões, utilizando punch dermatológico. Durante o procedimento sob anestesia, também foi realizada otoscopia digital para avaliação dos condutos auditivos, os quais se apresentavam sem alterações ao exame.

O exame histopatológico evidenciou padrão de dermatite de interface compatível com doença cutânea isquêmica, sendo necessária a realização de PCR para exclusão de *Leishmania spp*., cujo resultado foi negativo. Na ausência de etiologia infecciosa, o principal diagnóstico diferencial considerado foi Dermatomiosite Símile em razão do padrão dermatohistopatológico observado, do início precoce dos sinais clínicos e da ausência de predisposição racial definida.

Após a definição diagnóstica, foi iniciado tratamento com oclacitinib (Apoquel®) 16 mg, meio comprimido por via oral, a cada 12 horas, durante 14 dias, sendo agendada reavaliação clínica para monitoramento da resposta terapêutica. Na revisão, observou-se

melhora parcial do aspecto das lesões cutâneas (Figura 1 - b). Diante da resposta clínica favorável, a dose do oclacitinib foi reduzida para meio comprimido uma vez ao dia, em uso contínuo, associada à aplicação tópica de gel contendo phmb com EDTA (Curatec®) duas vezes ao dia. Além disso, iniciou-se a terapia de fotobiomodulação utilizando caneta de laser vermelho e infravermelho, com frequência de uma vez por semana.

Durante o protocolo terapêutico, observou-se regressão evidente das lesões cutâneas (Figura 1- c). O animal não apresentou mais prurido ou dor local, resultando em melhora significativa do conforto e bem estar.

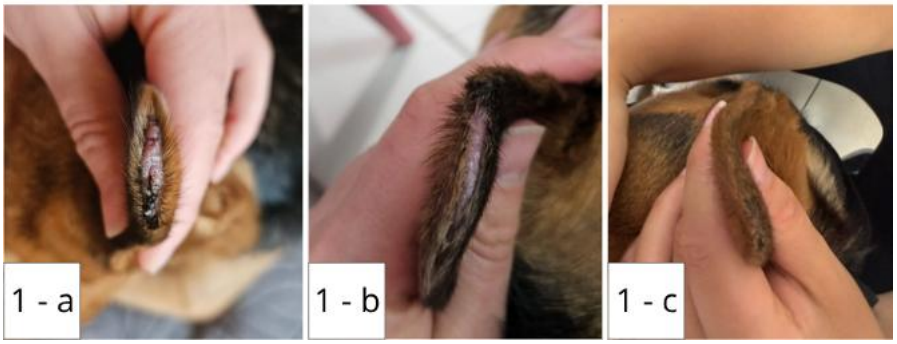

Figura 1 - Evolução clínica da lesão em ponta de orelha: a) Primeira consulta. b) Início do tratamento. c) Consulta mais recente, após 5 meses de tratamento.

Discussão

O caso apresentado neste relato foi caracterizado como Dermatomiosite Símile, principalmente pelos diversos métodos diagnósticos empregados e pela exclusão de enfermidades diferenciais, uma vez que o diagnóstico dessa patologia é baseado nos sinais clínicos, no tipo e distribuição dos achados histológicos associados à exclusão de outras causas (1).

Para o tratamento, inicialmente, devido à ausência de definição etiológica conclusiva, optou-se pelo uso de corticoesteróides sistêmicos e terapias tópicas. As recomendações terapêuticas para dermatopatias isquêmicas tradicionalmente incluem o uso de pentoxifilina em combinação com vitamina E, com ou sem glicocorticoides orais, conforme a necessidade de controle das exacerbações clínicas (6).

No presente caso, o protocolo terapêutico optado constituiu na administração de oclacitinib, associado ao uso tópico de PHMB com EDTA e à terapia de fotobiomodulação. Estudos moleculares relacionados à dermatomiosite humana contribuíram para melhor caracterização dos mediadores inflamatórios e citocinas envolvidos na patogênese da doença, ampliando a compreensão de sua imunopatogênese e sustentando o potencial terapêutico, dos inibidores de JAK (JAKinibs). Nesse contexto, o oclacitinib demonstrou

atuar preferencialmente sobre citocinas dependentes de JAK1, modulando a resposta inflamatória envolvida na enfermidade (3).

Além do tratamento medicamentoso, foi associada a terapia de fotobiomodulação, técnica na qual o tecido é irradiado por diferentes comprimentos de onda de luz com o objetivo de estimular o processo cicatricial (7). A inclusão dessa modalidade terapêutica foi baseada em estudos que demonstraram aceleração da cicatrização de feridas, possivelmente por meio do estímulo à fosforilação oxidativa celular, promovendo redução da resposta inflamatória e da dor local (7).

Conclusão

A Dermatomiosite símile é uma enfermidade de diagnóstico complexo, sendo necessários diversos exames dermatológicos para o descarte de diagnósticos diferenciais. Dessa forma, o tratamento requer uma abordagem multimodal, com uso contínuo de medicamentos sistêmicos e tópicos, podendo ser associado a terapias complementares, como a fotobiomodulação. Além disso, o acompanhamento clínico contínuo é fundamental para o controle das lesões e melhora da qualidade de vida do paciente.

Referências

1.Bresciani, f. et al. Dermatomyositis-like disease in a Rottweiler. Veterinary Dermatology, n.25, p.229-232, 2014.

2. Gross T, Ihrke PJ, Walder EJ et al. Vascular disease of the dermis. In: Skin Diseases of the Dog and Cat. 2nd edition. Oxford: Blackwell Science,p.247–250, 2005.

3.Gadina M, Gazaniga N, Vian L, Furumoto Y. Small molecules to the rescue: Inhibition of cytokine signaling in immune-mediated diseases. J. Autoimmun, n. 85 p.20-31, 2017.

4.Hargis, AM, Haupt, KH, Hegreberg GA, et al. Familial canine dermatomyositis. Initial characterization of the cutaneous and muscular lesions. Am J Pathol, n. 116: p. 234–244, 1984.

5.Levy, B.J., Linder, K.E. and Olivry, T. The role of oclacitinib in the management of ischaemic dermatopathy in four dogs. Vet Dermatol, v. 30, p. 201-e63, 2019.

6.Morris, D. O. Ischemic dermatopathies. Veterinary Clinics of North America: Small Animal Practice, n. 43, p. 99-111, 2013.

7.Wardlaw, J. L., Gazzola, K. M., Wagoner, A., Brinkman, E., Burt, J., Butler, R et al. Laser Therapy for Incision Healing in 9 Dogs. Frontiers in veterinary science, *5*, 349, 2019.

Abordagens Anestésicas Para O Controle Da Nocicepção Transoperatória Em Mastectomias De Cadelas

Raissa Santos Pino Moretti – Discente de Medicina Veterinária Centro Universitário Estadual de Maringá, PR
Mariana Souza Bizarro – Discente de Medicina Veterinária Centro Universitário Estadual de Maringá, PR
Marilda Onghero Taffarel – Profa., DSc. Eps de Medicina Veterinária Centro Universitário Estadual de Maringá, PR
Heloisa Fantini Bariquelo – Médica Veterinária Residente em Anestesiologia Centro Universitário Estadual de Maringá, PR
Lucas Emanuel Pereira Bazilio – Médico Veterinário Residente em Anestesiologia Centro Universitário Estadual de Maringá, PR
Juliana Carolina Oliveira dos Santos – Discente de Medicina Veterinária Centro Universitário Estadual de Maringá, PR

RESUMO
A mastectomia é um procedimento frequente em cadelas com neoplasias mamárias e está associada à intensa estimulação nociceptiva. O controle adequado da dor transoperatória é essencial para estabilidade anestésica e recuperação segura. Este estudo teve como objetivo avaliar retrospectivamente as abordagens anestésicas utilizadas em cadelas submetidas à mastectomia no Hospital Veterinário da UEM – Umuarama, entre 2020 e 2025. Foram analisadas 54 fichas anestésicas quanto a dados clínicos, fármacos, bloqueios locorregionais e complicações transoperatórias.Realizou-se análise descritiva com frequências e médias. Os fármacos utilizados para analgesia incluíram a infusão contínua de cetamina (77,78%), dexmedetomidina (12,96%), fentanil (87,04%) e lidocaína (20,37%). Já os bloqueios locorregionais foram: tumescência (40,74%), infiltração local (9,26%), epidural/peridural (5,56%), TAP block e bloqueio do serrátil ventral (5,56%), *splash block (*1,85%) e bloqueio do quadrado lombar (1,85%). Observou-se com maior frequência as complicações: hipotermia (70,37%) e hipotensão (24,07%). Os achados reforçam a importância da analgesia multimodal, da monitorização contínua e da individualização dos protocolos anestésicos.

Palavras-chave: Analgesia; Cirurgia mamária; Fentanil; Cetamina; Bloqueio locorregional.

INTRODUÇÃO

As neoplasias mamárias estão entre as afecções oncológicas mais comuns em cadelas, sendo a mastectomia uma das principais condutas terapêuticas (1). Por ser um procedimento invasivo e doloroso, exige protocolos analgésicos eficazes, capazes de atuar em diferentes pontos da via nociceptiva e favorecer recuperação mais segura (2).

A nocicepção envolve a transdução, transmissão e modulação de estímulos nocivos e, quando não controlada, pode desencadear respostas neuroendócrinas, cardiovasculares e sensibilização central, prejudicando a estabilidade anestésica (3). Nesse contexto, a analgesia multimodal e as técnicas de anestesia locorregional são importantes por associarem fármacos e técnicas com diferentes mecanismos de ação, melhorando o controle da dor e reduzindo efeitos adversos (3,5).

O presente estudo teve como objetivo caracterizar os protocolos de analgesia transoperatória em cadelas submetidas à mastectomia entre 2020 e 2025 no Hospital Veterinário da UEM – Umuarama, incluindo fármacos, bloqueios locorregionais e complicações anestésicas.

MATERIAL E MÉTODOS

Trata-se de um estudo retrospectivo, observacional e descritivo, desenvolvido a partir da análise de fichas anestésicas de cadelas submetidas à mastectomia no Hospital Veterinário da Universidade Estadual de Maringá (UEM) – Campus Regional de Umuarama, no período de janeiro de 2020 a dezembro de 2025. Foram incluídos os procedimentos cirúrgicos de mastectomia com registros clínicos e anestésicos completos, sendo excluídas fichas com informações insuficientes para análise.

As variáveis avaliadas compreenderam raça, idade, classificação de risco anestésico segundo a *American Society of Anesthesiologists* (ASA), tipo de procedimento, fármacos empregados no transoperatório, técnicas de bloqueio locorregional e complicações anestésicas intraoperatórias. Os bloqueios foram categorizados conforme a técnica descrita em ficha, incluindo tumescência, infiltração local, epidural/peridural, TAP block, bloqueio do plano do músculo serrátil, *splash block* e bloqueio do quadrado lombar. Quanto ao registro de complicações, foram analisados os registros de parâmetros durante todo o procedimento anestésico, e os dados classificados de acordo com a literatura (3). Os dados foram tabulados em Microsoft Excel® e submetidos à análise estatística descritiva, por meio de frequências absolutas, frequências relativas e médias.

RESULTADOS E DISCUSSÃO

Foram analisadas 54 fichas anestésicas de cadelas submetidas à mastectomia entre 2020 e 2025. A idade variou de 1 a 20 anos, com média de 10,39 anos, evidenciando predominância de pacientes adultas e idosas, o que está de acordo com a maior ocorrência de neoplasias mamárias em cadelas nessa faixa etária (1). A raça mista foi a mais frequente, representando 24 animais (44,44%), seguida por Pinscher (9,26%), Poodle e Pitbull (7,41% cada), Shih Tzu e Dachshund (5,56% cada), enquanto as demais raças ocorreram em menor frequência. Quanto à classificação ASA, houve predomínio de pacientes ASA II, com 34 casos (62,96%), seguidos por ASA III, com 15 casos (27,78%), e ASA I, com cinco casos (9,26%). Esse perfil sugere maior frequência de animais com alterações sistêmicas leves a moderadas, compatíveis com a idade avançada e com a condição oncológica observada (3).

Em relação à analgesia transoperatória por infusão contínua intravenosa, o fentanil foi o fármaco mais empregado (47 pacientes - 87,04%), seguido pela cetamina (42 casos -77,78%), lidocaína (11 procedimentos - 20,37%) e dexmedetomidina (sete casos - 12,96%). O predomínio da associação entre fentanil e cetamina (40 casos - 74,07%), demonstra a adoção de protocolos multimodais, estratégia recomendada em procedimentos dolorosos por permitir ação em diferentes pontos da via nociceptiva e reduzir a dependência de um único agente analgésico (2,4).

Entre as técnicas locorregionais utilizadas como bloqueio único, a tumescência foi a mais frequente, registrada em 22 procedimentos (40,74%). Nesse grupo, a principal associação com analgesia intravenosa foi a combinação entre tumescência, cetamina e fentanil, observada em 12 pacientes (22,22% do total), enquanto os outros 10 casos (18,51%) corresponderam à tumescência associada a outros protocolos analgésicos intravenosos registrados nas fichas. Além disso, a tumescência também foi observada em associação com outras técnicas locorregionais, incluindo quadrado lombar, infiltração local, epidural/peridural e *splash block*. Em 14 casos (25,93%) não houve registro de bloqueio locorregional. A infiltração local foi empregada em cinco pacientes (9,26%), enquanto os bloqueios epidural/peridural e a associação entre TAP block e bloqueio do serrátil ventral ocorreram em três casos cada (5,56%). O *splash block* e o bloqueio do quadrado lombar foram registrados em um caso cada (1,85%). A maior frequência da tumescência pode estar relacionada à sua aplicabilidade em mastectomias extensas, por permitir analgesia regional ao longo da cadeia mamária e contribuir para redução da nocicepção intraoperatória (5).

De forma semelhante, Gregio et al. descreveram o uso de infusões contínuas e técnicas locorregionais, especialmente tumescência, para o controle do estímulo nociceptivo transoperatório em cadelas submetidas à mastectomia. Esses achados demonstram a associação e técnicas analgésicas para o controle da nocicepção transoperatória baseado principalmente na combinação entre analgesia sistêmica e locorregional, característica da anestesia balanceada (6).

A complicação mais frequente foi a hipotermia, observada em 38 pacientes (70,37%), seguida por hipotensão em 13 animais (24,07%), bradipneia em 11 casos (20,37%), bradicardia em nove pacientes (16,67%) e hipercapnia em oito animais (14,81%). Complicações menos frequentes incluíram hipoxemia, arritmia sinusal, complexo ventricular prematuro, bloqueio atrioventricular de segundo grau, choque séptico e estímulo nociceptivo intraoperatório. A elevada ocorrência de hipotermia pode estar associada ao tempo cirúrgico, exposição tecidual e anestesia geral, enquanto hipotensão,

bradipneia, bradicardia e hipercapnia reforçam a importância da monitorização cardiovascular, respiratória e térmica durante mastectomias em cadelas (3).

Assim, os resultados obtidos no HV-UEM reforçam que a mastectomia exige abordagem analgésica multimodal, individualizada e associada à monitorização contínua, visando maior estabilidade anestésica e segurança transoperatória.

CONCLUSÃO

Conclui-se que o controle da nocicepção transoperatória em cadelas submetidas à mastectomia no HV-UEM é baseado predominantemente em estratégias de analgesia multimodal, com destaque para a associação entre fentanil, cetamina e técnicas locorregionais, especialmente a tumescência. A frequência de complicações como hipotermia e hipotensão evidencia a necessidade de monitorização anestésica contínua e criteriosa. Os resultados reforçam a importância da individualização dos protocolos anestésicos em procedimentos oncológicos mamários, contribuindo para maior segurança transoperatória, melhor controle nociceptivo e aprimoramento da rotina anestésica hospitalar.

REFERÊNCIAS

1) Cassali GD; Lavalle GE; Ferreira E; Estrela-Lima A; De Nardi AB; Ghever C; et al. Consensus for the diagnosis, prognosis and treatment of canine mammary tumors - 2013. Brazilian Journal of Veterinary Pathology. 2014;7(2):38-69.

2) Araújo CACS; Romani I; Silva LC; Bolonhini D; Lavelli DA; Souza MC. Avaliação retrospectiva de protocolos analgésicos em cadelas submetidas a mastectomia unilateral total. Revista Observatorio de la Economia Latinoamericana. 2025;23(7):1-18.

3) Tranquilli WJ; Thurmon JC; Grimm KA. Lumb & Jones Anestesiologia e Analgesia Veterinária. 4. ed. São Paulo: Roca; 2014.

4) Gruen ME; Lascelles BDX; Colleran E; Gottlieb A; Johnson J; Lotsikas P; et al. 2022 AAHA Pain Management Guidelines for Dogs and Cats. Journal of the American Animal Hospital Association. 2022;58(2):55-76.

5) Read MR; Campoy L; Fischer B, editors. Small Animal Regional Anesthesia and Analgesia. 2nd ed. Hoboken: Wiley Blackwell; 2024.

6) Gregio JGS; Silva JVOA; Kanashiro GP; Ribeiro MR. Análise retrospectiva (2020-2024) dos protocolos utilizados em cadelas submetidas a mastectomia em uma clínica veterinária escola. JNT Facit Business and Technology Journal; 2026.

Achado ultrassonográfico sugestivo de parasitismo ectópico por Toxocara spp. em vesícula biliar de cadela filhote

Amanda Gabriela Pereira Aziel – Discente de Medicina Veterinária do Centro Universitário Aparício Carvalho, RO
Clarice Dutra Camilo Rosa – Discente de Medicina Veterinária do Centro Universitário Aparício Carvalho, RO

RESUMO

O gênero *Toxocara* compreende nematódeos frequentemente encontrados no intestino delgado de cães jovens, sendo a toxocaríase uma helmintose comum na clínica de pequenos animais. Objetivou-se relatar um achado ultrassonográfico sugestivo de parasitismo ectópico por *Toxocara* spp. em vesícula biliar de uma cadela filhote. Foi atendida uma cadela Bulldog Francês, com dois meses de idade, apresentando vômito, apatia, hiporexia e eliminação de helmintos nas fezes após vermifugação prévia. Foram realizados hemograma, bioquímica sérica, ultrassonografia abdominal e exame coproparasitológico. A ultrassonografia evidenciou estrutura linear hiperecogênica de dupla camada no interior da vesícula biliar, associada à discreta movimentação intraluminal, além de estruturas semelhantes no lúmen intestinal. O exame coproparasitológico demonstrou intensa presença de ovos de *Toxocara* spp. (++++) pelos métodos de Willis-Mollay e Faust. Instituiu-se tratamento anti-helmíntico e terapia de suporte, com eliminação significativa de helmintos nas fezes e melhora clínica subsequente. A associação entre achados clínicos, laboratoriais, coproparasitológicos e ultrassonográficos reforçou a suspeita de parasitismo hepatobiliar ectópico por *Toxocara* spp. O relato evidencia a importância da ultrassonografia abdominal na investigação de apresentações parasitárias incomuns em cães filhotes.

Palavras-chave: cão; helmintose; migração larval; sistema hepatobiliar; ultrassonografia.

INTRODUÇÃO

Toxocara canis é um nematódeo gastrointestinal de ampla distribuição e elevada importância em filhotes, devido às vias de transmissão transplacentária, transmamária e ao potencial zoonótico (1). Infecções intensas podem causar êmese, hiporexia, distensão abdominal, diarreia e eliminação de helmintos, além de alterações associadas à migração larval por fígado e pulmões (1,2).

Embora o parasitismo por *Toxocara* spp. seja predominantemente intestinal, apresentações ectópicas podem ocorrer durante o ciclo migratório. Nesse contexto, a ultrassonografia abdominal pode auxiliar na identificação de helmintos em localizações incomuns, considerando sua morfologia, tamanho e localização (3,4).

O presente trabalho teve como objetivo relatar um achado ultrassonográfico sugestivo de parasitismo ectópico por *Toxocara* spp. em vesícula biliar de uma cadela filhote.

DESCRIÇÃO DO CASO

Foi atendida, em uma clínica veterinária particular em Porto Velho – RO, uma cadela da raça Bulldog Francês, com dois meses de idade e 1,2 kg de massa corporal. Segundo relato do tutor, a paciente apresentou três episódios de vômito, apatia, hiporexia e redução da ingestão hídrica. Também foi relatada eliminação de helmintos nas fezes após administração prévia de vermífugo. Ao exame físico, observou-se abdômen abaulado, presença de gases, dor à palpação abdominal, mucosas levemente hipocoradas, linfonodos submandibulares reativos e apatia. A ausculta cardiopulmonar não apresentou alterações relevantes.

Foram realizados hemograma, bioquímica sérica, ultrassonografia abdominal e exame coproparasitológico pelos métodos de Willis-Mollay e Faust (5). O hemograma e o plaquetograma não apresentaram alterações dignas de nota. Na bioquímica sérica, observaram-se aumentos de fosfatase alcalina (324 U/L), alanina aminotransferase (93,54 U/L) e gama-glutamil transferase (20,30 U/L). O exame coproparasitológico evidenciou intensa presença de ovos de *Toxocara* spp. (++++) pelos métodos empregados.

Na ultrassonografia abdominal (Figura 1), a vesícula biliar apresentava conteúdo anecoico com estrutura linear hiperecogênica de dupla camada em seu interior, associada à discreta movimentação intraluminal, com parede fina e regular. Também foram observadas estruturas semelhantes no lúmen intestinal, sendo os achados sugestivos de helmintos intraluminais.

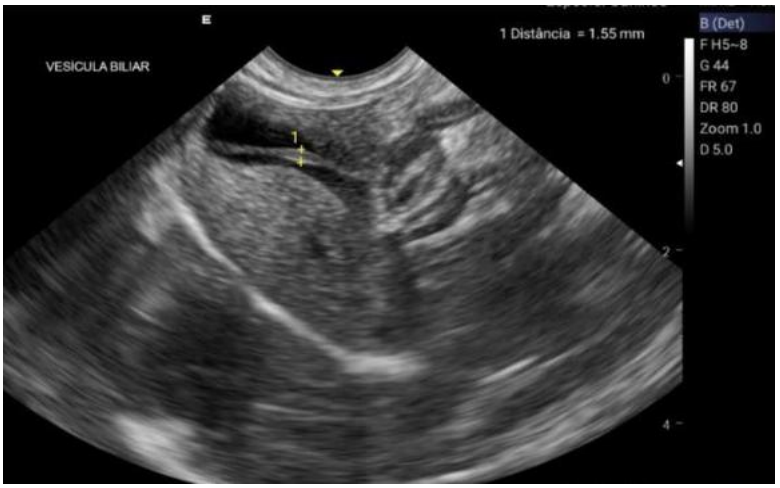

Figura 1. Exame ultrassonográfico da vesícula biliar evidenciando estrutura linear hiperecogênica de dupla camada, compatível com helminto intraluminal em localização ectópica.

Foi instituído tratamento com febantel, pamoato de pirantel e praziquantel, associado à terapia de suporte hepático e probiótico. Após o tratamento, observou-se eliminação significativa de helmintos nas fezes e melhora clínica da paciente.

DISCUSSÃO

A toxocaríase em cães jovens está associada à maior susceptibilidade dos filhotes e às vias de transmissão vertical, especialmente transplacentária e transmamária (1). No presente relato, a idade da paciente, a eliminação de helmintos, êmese, hiporexia, abdômen abaulado e dor abdominal foram compatíveis com parasitismo gastrointestinal intenso. A intensa presença de ovos de *Toxocara* spp. no exame coproparasitológico reforçou a elevada carga parasitária observada.

A migração larval de *T. canis* pode envolver fígado e pulmões, ocasionando lesões inflamatórias associadas ao deslocamento tecidual do parasito (2). Embora a localização biliar seja incomum, complicações envolvendo vesícula biliar, ductos biliares ou ductos pancreáticos podem ocorrer em infecções intensas por ascaridídeos (2,6). No presente caso, o aumento sérico de ALT e GGT pode estar relacionado à irritação hepatobiliar secundária à presença de estrutura compatível com helminto no interior da vesícula biliar. Entretanto, a confirmação definitiva da localização ectópica exigiria identificação direta, histopatológica ou molecular do parasito.

A ultrassonografia abdominal demonstrou importância diagnóstica ao evidenciar estrutura linear hiperecogênica de dupla camada no interior da vesícula biliar, além de estruturas semelhantes em segmentos intestinais. Estudos indicam que helmintos podem ser reconhecidos ultrassonograficamente conforme sua morfologia, tamanho e localização, e que a ultrassonografia pode auxiliar na identificação precoce de *T. canis* em filhotes (3,4). Em relato de ascariose hepatobiliar, nematódeos em ductos biliares foram descritos como estruturas lineares, tubulares e hiperecogênicas, formadas por linhas paralelas, padrão semelhante ao observado neste caso (6).

O exame coproparasitológico permanece essencial para confirmação de infecções intestinais por *Toxocara* spp., especialmente em animais com eliminação de ovos nas fezes. Métodos baseados em flutuação e sedimentação-flutuação são amplamente utilizados para detecção de ovos de *Toxocara* spp. em amostras fecais de cães e gatos, podendo ser complementados por métodos moleculares quando há necessidade de diferenciação específica (5). Neste relato, a associação entre achados clínicos, ultrassonográficos e coproparasitológicos fortaleceu a suspeita de parasitismo hepatobiliar por *Toxocara* spp.

O tratamento instituído foi compatível com o manejo de infecções por nematódeos gastrointestinais em cães. A associação de febantel, pamoato/embonato de pirantel e

praziquantel apresenta ação contra helmintos intestinais, com eficácia descrita contra *T. canis* em cães naturalmente infectados (7). A eliminação significativa de helmintos nas fezes e a melhora clínica subsequente reforçaram a relação entre os sinais clínicos, os achados laboratoriais e o parasitismo observado.

CONCLUSÃO

A associação entre achados ultrassonográficos, exame coproparasitológico e resposta ao tratamento anti-helmíntico reforçou a suspeita de parasitismo hepatobiliar ectópico por *Toxocara* spp., destacando a importância da ultrassonografia na investigação de apresentações parasitárias incomuns em filhotes.

REFERÊNCIAS

1. Schwartz R; Bidaisee S; Fields PJ; Macpherson MLA; Macpherson CNL. The epidemiology and control of *Toxocara canis* in puppies. Parasite Epidemiology and Control. 2022;16:e00232. doi:10.1016/j.parepi.2021.e00232.
2. Buckle KN; Hardcastle MR; Scott I; Craig LE; French A; Gedye K; Collett MG. *Toxocara canis* larval migration causing verminous pneumonia in fading puppies from 2 Scottish Terrier litters. Veterinary Pathology. 2019;56(6):903-906. doi:10.1177/0300985819852131.
3. Corda A; Corda F; Secchi V; Pentcheva P; Tamponi C; Tilocca L; Varcasia A; Scala A. Ultrasonography of parasitic diseases in domestic animals: a systematic review. Animals. 2022;12(10):1252. doi:10.3390/ani12101252.
4. Corda A; Tamponi C; Meloni R; Varcasia A; Pinna Parpaglia MLP; Gomez-Ochoa P; Scala A. Ultrasonography for early diagnosis of *Toxocara canis* infection in puppies. Parasitology Research. 2019;118(3):873-880. doi:10.1007/s00436-019-06239-4.
5. Winterfeld DT; Schauer B; Globokar M; Pantchev N; Mouchantat S; Conraths FJ; Kampen H; Dups-Bergmann J; Schares G; Maksimov P. Comparison of different diagnostic protocols for the detection of *Toxocara* spp. in faecal samples of cats and dogs. Parasites & Vectors. 2024;17:436. doi:10.1186/s13071-024-06524-x.
6. Tamponi C; Corda A; Meloni R; Varcasia A; Scala A. Hepatobiliary ascariasis in a piglet. Acta Parasitologica. 2024;69:726-731. doi:10.1007/s11686-024-00813-2.
7. Humak F; Buono F; Veneziano V; Piantedosi D; Castaldo E; Scarcelli S; Locantore F; Rivolta AP; Rotondi S; Mencke N; Blazejak K. Field efficacy of febantel, pyrantel embonate and praziquantel against naturally acquired intestinal helminths of

hunting dogs in southern Italy. Parasites & Vectors. 2025;18:377. doi:10.1186/s13071-025-07027-z.

Achados clínicos e evolução de bugio-ruivo (*Alouatta guariba*) resgatado em ambiente aquático com pneumonia: relato de caso

Gabrielly Letícia Damazio dos Santos[1]; Nathália Martins Melo[1]; Yanni Gabriele Dynarowski Lopes[1]; Fabiana Rodrigues de Freitas[2]; Robson Júnior Piontkovsky[2]; Juliano Biolchi[2]
[1] Graduanda em Medicina Veterinária, Centro Universitário UniCesumar, Curitiba, PR.
[2] Docente do curso de Medicina Veterinária, Centro Universitário UniCesumar, Curitiba, PR.

RESUMO

O presente trabalho teve como objetivo relatar os achados clínicos, diagnósticos e a evolução de um exemplar adulto de bugio-ruivo (*Alouatta guariba*) resgatado em ambiente aquático e encaminhado para atendimento em clínica veterinária escola. Na admissão, o animal apresentava apatia, sendo submetido à contenção química para realização de exame físico, exames de imagem e coleta de amostras biológicas. Ao exame físico, constatou-se desidratação estimada em 7% e lesões em região facial e mucosa oral. A avaliação respiratória evidenciou estertores pulmonares bilaterais severos, associados a achados radiográficos compatíveis com pneumonia aspirativa. A ultrassonografia abdominal revelou presença de líquido livre, sugestivo de processo inflamatório sistêmico. Os exames laboratoriais não demonstraram alterações relevantes. Foram instituídas medidas de suporte, incluindo fluidoterapia, monitoramento clínico e terapia medicamentosa para o quadro respiratório. Durante a internação, observou-se melhora progressiva do estado clínico, retorno da ingestão alimentar espontânea, regressão das alterações pulmonares em reavaliação radiográfica e ganho de peso corporal de aproximadamente 5,6%. Diante da evolução favorável, o animal foi considerado apto para retorno ao ambiente natural e submetido à soltura. O caso evidencia a importância da associação entre avaliação clínica e exames de imagem no diagnóstico e acompanhamento de afecções respiratórias em primatas silvestres resgatados.

PALAVRAS-CHAVE: Primata neotropical; Diagnóstico por imagem; Reabilitação de fauna; Medicina de animais silvestres.

INTRODUÇÃO

O bugio-ruivo (*Alouatta guariba*) é um primata endêmico da Mata Atlântica, atuando como peça fundamental na dinâmica florestal através da dispersão de sementes, cujas taxas de germinação podem superar 60% após a passagem pelo trato digestório (1). O manejo clínico dessa espécie impõe desafios significativos devido às suas particularidades fisiológicas como o hábito predominantemente folívoro e o metabolismo energético conservativo, além da escassez de parâmetros hematológicos e bioquímicos de referência padronizados, o que dificulta o diagnóstico preciso de patologias (2,3).

Em cenários de resgate, a ausência de histórico clínico e as pressões antrópicas exigem uma abordagem diagnóstica integrada sob a perspectiva de One Health, visando

monitorar a sanidade e o papel desses animais como sentinelas epidemiológicos (4). A descrição de casos clínicos é essencial para consolidar estratégias terapêuticas de reabilitação, especialmente em populações isoladas em fragmentos florestais (4).

O objetivo deste trabalho é relatar os achados clínicos, diagnósticos e a evolução de um exemplar adulto de *A. guariba* resgatado em ambiente aquático, discutindo o manejo instituído em uma Clínica Veterinária Escola.

DESCRIÇÃO DE CASO

Um exemplar macho adulto de bugio-ruivo (*Alouatta guariba*) foi encaminhado à Clínica Veterinária Escola da UniCesumar Curitiba/PR, após resgate em ambiente aquático pelo Instituto Água e Terra. À admissão, o espécime apresentava apatia, embora mantivesse responsividade a estímulos externos. No Dia 1, procedeu-se à contenção farmacológica para avaliação sistêmica, seguindo as diretrizes do Plano de Ação Nacional para a Conservação dos Primatas da Mata Atlântica. O protocolo anestésico compreendeu a associação de cetamina (10 mg/kg), dexmedetomidina (5 µg/kg) e butorfanol (0,3 mg/kg), via intramuscular, mantendo-se o paciente em ventilação espontânea sob máscara facial em sistema sem reinalação.

O exame físico revelou desidratação estimada em 7% e lesões traumáticas superficiais em região facial e mucosa oral. A auscultação respiratória evidenciou estertores pulmonares severos bilaterais, achado correlacionado às imagens radiográficas compatíveis com pneumonia aspirativa, possivelmente secundária ao evento de submersão (figura 1). A ultrassonografia abdominal detectou a presença de líquido livre em cavidade, sugerindo processo inflamatório peritoneal.

FIGURA 1. Radiografias torácicas de bugio-ruivo (*Alouatta guariba*)

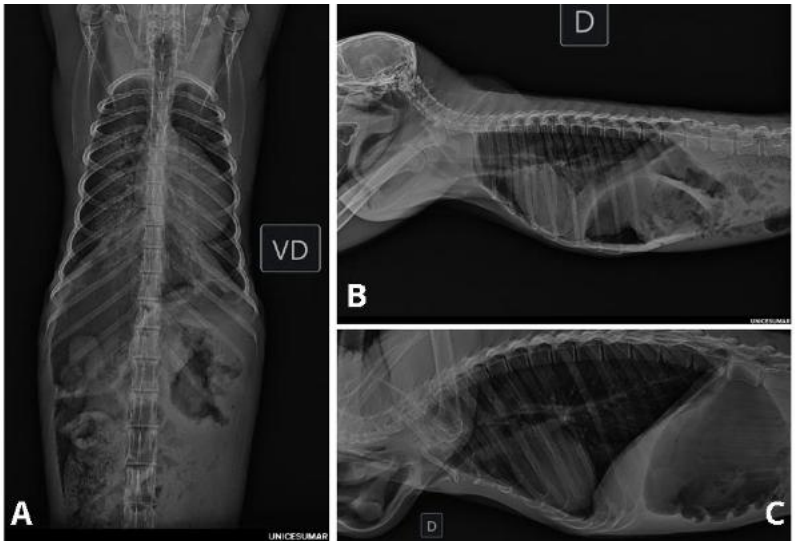

A. Projeção ventrodorsal, Dia 1 de internação, evidenciando padrão pulmonar compatível com pneumonia aspirativa. B. Projeção laterolateral direita, Dia 1 de internação, corroborando os achados pulmonares. C. Projeção laterolateral direita, Dia 13 de internação, demonstrando regressão significativa das alterações pulmonares.

As análises laboratoriais incluíram hemograma e perfil bioquímico, que se mantiveram dentro dos padrões fisiológicos para a espécie. Contudo, a avaliação macroscópica das excretas revelou parasitismo por helmintos morfologicamente compatíveis com *Trypanoxyuris* spp., um oxiurídeo comumente relatado em primatas do gênero *Alouatta*.

O suporte clínico imediato baseou-se em fluidoterapia subcutânea (80 mL, BID, durante 5 dias) e terapia medicamentosa com dipirona (25 mg/kg, BID, durante 5 dias) e dexametasona (0,5 mg/kg, SID, durante 48 horas). Devido ao quadro de pneumonia aspirativa, o paciente foi mantido sob monitoramento contínuo. Embora tenha apresentado inapetência inicial, observou-se melhora progressiva a partir do Dia 11, com retorno da ingestão voluntária e manutenção do escore de condição corporal.

No Dia 13, a reavaliação clínica e radiográfica confirmou a resolução das alterações pulmonares e a estabilidade hemodinâmica do espécime. Diante da completa recuperação funcional e ausência de sinais clínicos remanescentes, o animal foi considerado apto para o retorno à vida livre, sendo encaminhado ao órgão ambiental para soltura e reintrodução ao habitat natural.

DISCUSSÃO

Um dos aspectos mais relevantes do presente relato foi o resgate do animal em ambiente aquático, situação incomum para a espécie, que apresenta hábito predominantemente arborícola (1). Embora seja capaz de nadar, a presença do indivíduo nessa situação pode estar associada a diferentes fatores, incluindo estresse, deslocamento forçado ou comprometimento prévio do estado de saúde. Entretanto, a ausência de informações sobre o período anterior ao resgate impossibilitou determinar a causa primária do evento.

Durante a avaliação clínica foram identificadas alterações respiratórias caracterizadas por estertores pulmonares severos bilaterais, associadas a achados radiográficos compatíveis com pneumonia aspirativa (4). A correlação entre os exames de imagem e o histórico de resgate em ambiente aquático foi fundamental para o diagnóstico e monitoramento da evolução clínica.

Além do comprometimento respiratório, observou-se inicialmente desidratação moderada e redução da ingestão alimentar. Essas alterações podem estar relacionadas ao estresse decorrente do resgate, transporte e adaptação ao ambiente de internação (2,3).

A melhora clínica observada durante a internação foi acompanhada pela regressão das alterações pulmonares evidenciadas na reavaliação radiográfica realizada no Dia 13, bem como pelo ganho de peso corporal de aproximadamente 5,6% (4). Esses achados evidenciaram resposta favorável às medidas terapêuticas instituídas e contribuíram para a decisão de retorno ao ambiente natural.

CONCLUSÃO

O presente relato demonstra a importância da avaliação clínica sistemática e da utilização de exames de imagem na identificação e acompanhamento de alterações respiratórias em primatas silvestres resgatados. O monitoramento contínuo do paciente permitiu acompanhar sua recuperação clínica, contribuindo para a tomada de decisão quanto ao retorno seguro do animal ao ambiente natural.

REFERÊNCIAS

1.Cubas, Z. S, Silva J. C. R.; Catão-Dias J. L. Tratado de animais selvagens: medicina veterinária. São Paulo: Guanabara Koogan; 2026.

2. Fowler, M. E.; Miller, R. E. Zoo and wild animal medicine. 8th ed. St. Louis: Elsevier; 2015.

3. Mitchell, M. A.; Tully, T. N. Manual of exotic pet practice. St. Louis: Elsevier; 2021.

4.Ettinger, S. J.; Feldman, E. C.; Côté, E. Textbook of veterinary internal medicine. 9th ed. St. Louis: Elsevier; 2023.

ACHADOS CLÍNICOS-LABORATORIAIS DE CÃES INFECTADOS COM *Anaplasma platys* DIAGNOSTICADOS POR BIOLOGIA MOLECULAR EM CAMPO GRANDE – MS

Verônica Pereira Brandão[1], Carlos A. Nascimento Ramos[2], Veronica Jorge Babo-Terra[3]

[1]Aluno do Curso de Medicina Veterinária da UFMS, bolsista de Iniciação Científica UFMS - PIBIC

[2]Professor da UFMS, Faculdade de Medicina Veterinária e Zootecnia

[3]Professora Orientadora da UFMS, Faculdade de Medicina Veterinária e Zootecnia; e-mail: vjb@terra.com.br

INTRODUÇÃO

A anaplasmose é causada por bactérias Gram negativas intracelulares obrigatórias do gênero Anaplasma, que pertence à ordem Rickettsiales, família Anaplasmataceae (DANTAS-TORRES, 2008). Em cães, a *espécie Anaplasma platys* parasita plaquetas (FERREIRA et al., 2008). Sua transmissão ocorre principalmente pelo carrapato marrom do cão*, Riphicephalus sanguineus*, e por inoculação de sangue de animal infectado, via transfusão sanguínea, por exemplo (GASPARINI et al., 2008). Quanto à patogenia, a *Anaplasma platys* induz trombocitopenia cíclica a intervalos de 10 a 14 dias, chamada trombocitopenia cíclica infecciosa canina (TCIC). Alguns dias após a infecção, verifica-se redução significativa no número de plaquetas e a bactéria desaparece da circulação. Em seu ponto mais crítico, a trombocitopenia pode ser grave e a agregação plaquetária fica reduzida (GREENE, 2015). Os sinais clínicos começam após um período de incubação de 8 a 15 dias, com alguns sinais sugestivos, como anorexia e distúrbios hemostáticos, e após este período, o número de plaquetas diminui tornando difícil o diagnóstico por meio do exame direto em esfregaços sanguíneos (GARCIA et al., 2018).

A trombocitopenia é um achado comum em infecções por *A. platys*, entretanto não é patognomônico da TCIC ou de outras hemoparasitoses (FERREIRA et al., 2008). Inicialmente, a trombocitopenia se desenvolve como consequência do dano plaquetário sofrido pela replicação do agente. As plaquetas infectadas são removidas da circulação por sequestro esplênico e mecanismos imunomediados podem estar envolvidos nos episódios trombocitopênicos cíclicos (NEER, 2006). Como método de diagnóstico, a *Anaplasma platys* pode ser visualizada como uma inclusão intracitoplasmática em plaquetas, e existem testes sorológicos rápidos por ELISA e imunocromatografia, disponíveis para a detecção de anticorpos contra agentes da família Anaplasmataceae. Além disso, testes de biologia molecular que detectam o material genético do parasita, como a Reação da Polimerase em Cadeia (PCR) são métodos de diagnóstico diretos de maior sensibilidade.

MATERIAL E METÓDOS

O presente estudo foi conduzido a partir da análise de resultados laboratoriais de cães atendidos no Hospital Veterinário da Faculdade de Medicina Veterinária e Zootecnia (FAMEZ). Os resultados de exames incluídos foram fornecidos pelo setor de Biologia Molecular (BIOMOL) da FAMEZ-UFMS, contemplando amostras coletadas no período de janeiro de 2024 a agosto de 2025.

Com base no delineamento temporal foi realizada pesquisa retrospectiva (janeiro de 2024 a agosto de 2024) e uma prospectiva (setembro de 2024 a agosto de 2025). Em ambas, todos os resultados foram armazenados em planilhas digitais para posterior análise e interpretação.

Não foram incluídos nesse estudo cães que apresentaram resultado positivo para outras hemoparasitoses além da anaplasmose.

RESULTADOS E DISCUSSÃO

Em 2024, entre janeiro e agosto, 172 animais foram testados para *Anaplasma platys* por reação PCR no BIOMOL, dos quais 9 (5,23%) cães foram positivos para *Anaplasma platys*. Dentre esses, 5 (2,91%) também foram positivos para *Ehrlichia canis* e 1 (0,581%) para *Babesia canis,* logo esses animais não foram considerados nas análises. Sendo assim, entre janeiro e agosto de 2024, 3 (1,74%) animais foram positivos exclusivamente para *Anaplasma platys* por reação PCR no BIOMOL.

Entre setembro de 2024 e agosto de 2025, 212 animais foram testados para *Anaplasma platys* por reação PCR no BIOMOL, sendo 18 (8,49%) animais positivos, e entre esses, 1 (0,47%) também foi positivo para *Ehrlichia canis e* 2 (0,94%) para *Babesia canis* e foram excluídos do estudo. Assim, entre setembro de 2024 e agosto de 2025, 15 (7.08%) animais foram positivos exclusivamente para *Anaplasma platys* por reação PCR no BIOMOL.

Em suma, entre janeiro de 2024 e agosto de 2025, 384 animais foram testados para *Anaplasma platys* por reação PCR no BIOMOL, resultando em 18 (4,687%) positivos exclusivamente para *Anaplasma platys.* Sangue foi a amostra utilizada para PCR em todos os 384 ensaios, visto que o sangue periférico é a amostra de eleição para detecção de hemoparasitoses por PCR (SAINZ et al., 2015).

Entre os animais positivos, 11 eram fêmeas e 7 machos. Selim et al. (2021) no Egito também encontraram maior prevalência em fêmeas, embora outros autores não apontem predisposição comprovada quanto ao gênero. Por outro lado, Jeréz-Sulvarán et al. (2024) em Veracruz no México observaram que 55,56% dos cães infectados eram machos. Os resultados aqui encontrados corroboram essa ausência de consenso. Tais divergências sugerem que a variável sexo pode não constituir um fator de risco determinante, estando possivelmente relacionada a diferenças populacionais.

A média de idade dos animais positivos foi 5,15 anos. Entretanto, não foi informada a idade de um animal. Hmoon et al. (2021) também apresentaram em seu trabalho em Mianmar, na Ásia, que cães maiores de 1 ano foram mais predisponentes a serem positivos para anaplasmose, o que pode ser devido ao fato que o animal jovem-adulto pertence a uma faixa etária comumente exposta a vetores devido ao maior tempo de vida e contato com ambientes externos. As raças mais prevalentes entre os positivos foram 11 SRD, 2 Poodle, 1 Husky, 1 Pitbull, 1 Bull Terrier, 1 Fila Brasileiro, 1 Yorkshire. Esse achado pode estar

relacionado à maior representatividade de SRDs no atendimento hospitalar do Hospital Veterinário da UFMS e não necessariamente a uma predisposição racial. No entanto, evidencia que a infecção não se restringe a um perfil racial específico, assim como relatado por Sainz et al. (2015) na Europa, onde resultados apontaram que a raça dos cães não se correlacionou com alguma predisposição à infecção por *A. platys.*

A frequência encontrada nesse estudo foi inferior a encontrado por Lasta et al. (2013) em Porto Alegre – RS, no qual a frequência encontrada foi de 14,7% animais positivos para *Anaplasma platys* dentre 199 animais testados. Entretanto, a frequência encontrada nesse estudo é superior a encontrada por Souza et al. (2013) em Campo Grande – MS em um estudo conduzido com 60 animais com *Leishmania infantum* que observou apenas 1,65% da população positiva para *Anaplasma platys*. Essas contraposições podem refletir diferenças regionais na distribuição dos vetores, variações climáticas, densidade populacional dos carrapatos, bem como características amostrais como tamanho da população, perfil clínico dos animais incluídos no estudo e metodologia empregada.

Entre os achados clínicos encontrados nos 18 animais analisados os que mais se destacaram estão no Quadro 1. Três cães (16,67%) apresentaram anorexia, 3 animais (16,67%) apresentaram apatia, 2 (11,11%) apresentaram claudicação, 2 (11,11%) apresentaram fraqueza muscular, 2 (11,11%) apresentaram febre. Outros sinais clínicos menos frequentes foram identificados: vômito, poliúria, polidpisia, secreção nasal, secreção ocular, secreção em mama, sangramento vaginal, secreção peniana sanguinolenta, seborreia, salivação, linfadenomegalia, hematoquezia, halitose, foliculite, diarreia.

Número (%) de Animais	**Sinais clínicos**
3 (16,67%)	Anorexia
3 (16,67%)	Apatia
2 (11,11%)	Claudicação
2 (11,11%)	Fraqueza Muscular
2 (11,11%)	Febre

Quadro 1. Principais achados clínicos dos cães positivos para *A. platys* por PCR entre janeiro de 2024 e agosto de 2025.

Todos os animais analisados também apresentavam outras comorbidades além da anaplasmose. Ainda que a *A. platys* tenha sido o único hemoparasita identificado, esses achados não podem ser relacionados exclusivamente à infecção pela bactéria. Dessa forma, a infecção por *A. platys* pode ter atuado como fator secundário ou mesmo subclínico em grande parte dos casos, já que o agente costuma causar doença branda ou assintomática (MATEI et al., 2017).

Esses resultados se assemelham aos encontrados por Nair et al. (2016) em seu experimento comparativo em animais infectados com *E. canis*, *E. chaffeensis*, *E. ewingii*, *A. platys* e *A. phagocytophilum* em 16 Beagles na Universidade Estadual do Kansas, onde, com exceção de episódios febris alguns dias após a infecção por *A. platys,* nenhum dos animais desenvolveu sinais clínicos característicos de doença aguda. Isso reforça a

hipótese de que a infecção por *A. platys*, isoladamente, tende a apresentar um curso subclínico, com baixa expressividade clínica.

Os sinais clínicos inespecíficos e a coexistência de comorbidades nos animais positivos do presente estudo indicam que o diagnóstico clínico da anaplasmose canina não deve ser baseado apenas em sintomatologia clínica, já que essas podem ser inespecíficas, como no estudo conduzido por Bouzouraa et al. (2016) no Marrocos que mostrou que mesmo com o resultado positivo para *A. platys* no PCR, os animais infectados apresentaram sinais clínicos amplamente inespecíficos. Os autores sugerem ainda que *A. platys* pode ter papel de coinfecção, potencializando a gravidade do quadro clínico em animais já debilitados, em vez de ser o agente primário determinante da doença, hipótese essa que é evidenciada por Gaunt et al. (2010) nos Estados Unidos em seu estudo, que apontou que cães co-infectados com *A. platys* e *E. canis* apresentaram anemia e trombocitopenia mais acentuadas, além de resposta imunológica exacerbada e persistência prolongada de *A. platys* comparado à infecção isolada pela mesma. Em termos epidemiológicos e clínicos, esses achados reforçam a necessidade de considerar *A. platys* no diagnóstico diferencial de cães com sintomas inespecíficos, especialmente em regiões endêmicas para hemoparasitoses transmitidas por carrapatos. Além disso, sua real contribuição para a sintomatologia ainda precisa ser mais bem esclarecida, com estudos experimentais que excluam animais que apresentem quaisquer outras comorbidades.

Entre os achados laboratoriais os com maior incidência (Quadro 2): 13 cães (72.22%) apresentaram trombocitopenia com contagens abaixo de 200.000; 9 (50%) apresentaram anemia normocítica normocrômica (NN) com eritrócitos abaixo de 5.5 10^6/µL; 9 (50%) apresentaram hiperglobulinemia acima de 3,7 g/dL; 7 (38,89%) apresentaram hiperproteinemia acima de 7,2 g/dL; 6 (33,33%) apresentaram hipoalbuminemia abaixo de 3,2 g/dL. Dentre os achados laboratoriais menos frequentes também foram identificados: hiperuremia (27,78%), relação A/G < 0,9 (27,78%), FA > 115 (16,67%), ALT > 95 (11,11%), ALT < 17 (11,11%), creatinina > 1,4 (11,11%), hiperglicemia (11,11%), hipoproteinemia (11,11%). Faz se necessário informar que 100% dos animais analisados também apresentavam outras comorbidades além da anaplasmose, ainda que a *A. platys* tenha sido o único hemoparasita identificado.

Número (%) Animais	Achados Laboratoriais	Valores de Referência*
13 (72,22%)	Trombocitopenia (8.000 ~ 150.000)	200.000 a 500.000 mm^3
9 (50%)	Anemia NN (2,50 ~ 5,04)	5.5 a 8.5 10^6/µL
9 (50%)	Hiperglobulinemia (3,9 ~ 8,9)	1.9 a 3.7 g/dL
7 (38,89%)	Hiperproteinemia (7,5 ~ 9,4)	5.5 a 7.2 g/dL
6 (33,33%)	Hipoalbuminemia (2,0 ~ 3,1)	3.2 a 4.3 g/dL

Quadro 2. Principais achados laboratoriais dos cães positivos para *A. platys* por PCR entre janeiro de 2024 e agosto de 2025.

A trombocitopenia foi o achado de maior incidência, corroborando descrições clássicas da infecção por *A. platys*. Estudos prévios, como o de Claudia et al. (2017) no Paraná, também identificaram trombocitopenia como a alteração hematológica mais recorrente, acompanhada de leucocitose e linfopenia, ainda que sem correlação estatisticamente significativa com a presença do agente. Essa condição pode estar relacionada com a característica patogênica do agente de induzir a trombocitopenia cíclica (GREENE, 2015).

Dentre as alterações bioquímicas se destacaram: a hiperglobulinemia (50%), sendo que as globulinas, principalmente as imunoglobulinas, são abundantes nas inflamações (FREEMAN & KLENNER, 2015)**,** a hiperproteinemia (38,89%), podendo ser justificada pelo fato do aumento da síntese proteica geralmente ocorre devido a uma inflamação crônica (STOCKHAM & SCOTT, 2011) e hipoalbuminemia (33,33%) que pode ser explicada pelo fato que com o aumento da síntese proteica há um desequilíbrio nas proteínas do sangue (FREEMAN & KLENNER, 2015). Assim, essas alterações podem ser interpretadas como indicação de resposta inflamatória sistêmica e ativação imunológica, podendo refletir tanto o estímulo antigênico do parasita quanto a influência das comorbidades.

Um dado relevante observado neste estudo foi que dentre os 18 tutores dos animais incluídos na pesquisa, 13 (72,22%) negaram o uso de ectoparasiticidas, sendo que 4 (22,22%) deles não forneceram essa informação e apenas 1 (5,56%) alegou o uso de deste método preventivo. Sabendo que a *Anaplasma platys* assim como diversos outros hemoparasitas tem como principal vetor o carrapato, uma maneira de erradicar a infecção seria com o controle do vetor, o *Rhipicephalus sanguineus* (GARCIA et al., 2018). Elhamiani et al. (2017) evidenciaram em seu estudo conduzido no Marrocos que um dos fatores de risco para que um determinado grupo apresentasse mais predisposição para infecção por *A. platys* do que os demais foi a ausência de programas de controle disponíveis para ectoparasitas, podendo dizer que a exposição desses animais aos vetores são cruciais para a infecção, tornando importante a conscientização dos métodos de prevenção como ferramenta chave no controle da anaplasmose canina.

Os achados encontrados no presente estudo estão de acordo com o fato de *A. platys* ser considerada menos patogênica do que outras espécies da família Anaplasmataceae, entretando o impacto da infecção de *A. platys* não pode ser subestimado, pois pode atuar como fator predisponente ou agravante para outras doenças (CARDOZO et al., 2009).

CONCLUSÕES

A análise realizada demonstrou que apenas os resultados do ensaio de PCR não são o suficiente para comprovar a doença clínica associada à infecção por *Anaplasma platys.*

É importante a realização de testes moleculares e associação dos mesmos com anamnese, sinais clínicos e exames laboratoriais para diagnóstico a fim de que os resultados não sejam superestimados. Além disso, medidas de prevenção e controle dos vetores são fundamentais para controle da anaplasmose.

REFERÊNCIAS

BOUZOURAA T, RENÉ-MARTELLET M, CHÊNE J, ATTIPA C, LEBERT I, CHALVET-MONFRAY K, CADORÉ J, HALOS L, CHABANNE L. Clinical and laboratory features of canine Anaplasma platys infection in 32 naturally infected dogs in the Mediterranean basin, Ticks and Tick-borne Diseases, v. 7, Issue 6, 2016.

CARDOZO GP, OLIVEIRA LP, MANSUR MA, SANTOS EV, ROBERTO PG, MARINS M. Molecular characterization of two strains of *Anaplasma platys* in Brazil. The Veterinary Record. v. 164, p. 338-339; 2009.

DANTAS-TORRES F. Canine vector-borne diseases in Brazil. Parasites & vectors. v.1, p 1-17; 2008.

ELHAMIANI KHATAT S, DAMINET S, KACHANI M, LEUTENEGGER CM, DUCHATEAU L, EL AMRI H, HING M, AZRIB R, SAHIBI H. *Anaplasma* spp. in dogs and owners in north-western Morocco. *Parasites Vectors.* v. 10, n. 202, 2017.

FERREIRA RF, CERQUEIRA ADE M, PEREIRA AM, VELHO PB, AZEVEDO RR, RODRIGUES IL, Almosny NRP. Cross-reaction evaluation of PCR-*Anaplasma platys* positive dogs tested to *Anaplasma phagocytophilum* antibodies by commercial ELISA. Rev Bras Parasitol Vet. v. 17, supl. 1, p 5-8, 2008.

FREEMAN, K. P. & KLENNER, S. Veterinary Clinical Pathology A Case-Bases Approach. 1 ed, New York: Taylor & Francis Group, p. 285, 2015.

GARCIA, D. A. MARTINS, K.P, CORTEZI, A.M. Erliquiose e Anaplasmose canina- Revisão de literatura. Revista cientifica- PKP, São Paulo, v.1, n.1, p. 1-9, 2018.

GAUNT S, BEALL M, STILLMAN B, LORENTZEN L, DINIZ P, CHANDRASHEKAR R, BREITSCHWERDT E. Experimental infection and co-infection of dogs with Anaplasma platys and Ehrlichia canis: hematologic, serologic and molecular findings. Parasit Vectors. v. 3, n. 33, 2010.

GREENE, C. E. Doenças infecciosas em cães e gatos. 4ª Edição. Rio de Janeiro: Guanabara Koogan, 1404 p, 2015.

GASPARINI, M.R.; COELHO, A. L. M.; JOJIMA, F. S.; VIDOTTO, M. C.; VIDOTTO, O. Ocorrência de *Ehrlichia canis* e *Anaplasma platys* em cães de uma população hospitalar em Londrina, Paraná. In: Program & Resumos do XV Congresso Brasileiro de Parasitologia Veterinária, II Seminário de Parasitologia

Veterinária dos países do Mercosul, 2008, Curitiba. XV Congresso Brasileiro de Parasitologia Veterinária, Curitiba, v. 15, 2008.

HMOON MM, HTUN LL, THU MJ, CHEL HM, THAW YN, WIN SY, CHAN SOE N, KHAING Y, THEIN SS, BAWM S. Molecular Prevalence and Identification of *Ehrlichia canis* and *Anaplasma platys* from Dogs in Nay Pyi Taw Area, Myanmar. Vet Med Int v. 2021, e8827206, p.1-7, 2021.

HUANG H, UNVER A, PEREZ MJ, ORELLANA NG, RIKIHISA Y. Prevalence and molecular analysis of *Anaplasma platys* in dogs in Lara, Venezuela. Brazilian Journal of Microbiology, n. 36, p. 211-216, 2005.

I.A. MATEI, S. STUEN, D. MODRÝ, A. DEGAN, G. D'AMICO, A.D. MIHALCA, Neonatal *Anaplasma platys* infection in puppies: Further evidence for possible vertical transmission, The Veterinary Journal, v. 219, p. 40-41, 2017.

JERÉZ-SULVARÁN IA, MARTÍNEZ-HERRERA DI, VIVANCO-CID H, VILLAGÓMEZ-CORTÉS JA, CONTRERAS-LÓPEZ HA, MUÑOZ-MUÑOZ LA, Hernández Vivanco JL, Primo AF. Frequency of *Anaplasma platys* in dogs from the municipality of Veracruz, Mexico. Vet Res Forum. p 697-700, 2024.

LASTA CS, DOS SANTOS AP, MISSICK JB, OLIVEIRA ST, BIONDO AW, VIEIRA RFC, DALMOLIN ML AND GONZÁLEZ FHD. Molecular detection of *Ehrlichia canis* and *Anaplasma platys* in dogs in Southern Brazil. Rev Bras Parasitol Vet. v. 22, p. 360-366, 2013.

NAIR AD, CHENG C, GANTA CK, SANDERSON MW, ALLEMAN AR, MUNDERLOH UG, GANTA RR. Comparative Experimental Infection Study in Dogs with *Ehrlichia canis, E. chaffeensis, Anaplasma platys* and *A. phagocytophilum*. PLoS One. v. 11, n. 2, e0148239, p. 1-21, 2016.

NEER, T.M.H.; S. Ehrlichiosis, Neorickettsiosis, Anaplasmosis, and Wolbachia Infection. In: GREENE, C. E. Infectious diseases of the dog and cat. 3rd ed. St. Louis: Elsevier Saunders, Chapter 28, p. 203-232; 2006.

NELSON, R. W. & COUTO, C.G. Medicina Interna de Pequenos Animais. 2.ed. Rio de Janeiro: Guanabara Koogan, 1037p, 2001.

PESAVENTO, P.A. & MURPHY, B.G. Common and emerging infectious diseases in the animal shelter. Vet Pathol. v.51, n. 2, p. 478-91, 2014.

RIBEIRO CM, MATOS AC, AZZOLINI T, BONES ER, WASNIESKI EA, RICHINI PVB,LUCHEIS SB, VIDOTTO O. Molecular epidemiiology of *Anaplasma platys*, *Ehrlichia canis* and *Babesia canis* and *Babesia Vogeli* in stray dogs in Paraná, Brazil Pesquisa Veterinária Brasileira: v. 37, p.02; 2017.

SAINZ, Á., ROURA, X., MIRÓ, G. *et al.* Guideline for veterinary practitioners on canine ehrlichiosis and anaplasmosis in Europe. *Parasites Vectors.* v. 8, n. 75, 2015.

Selim A, Almohammed H, Abdelhady A, Alouffi A, Alshammari FA. Molecular detection and risk factors for *Anaplasma platys* infection in dogs from Egypt. Parasit Vectors. v 14, n. 429, 2021.

SOUZA KCM, ANDRÉ MR, HERRERA HM, ANDRADE GB, JUSI MMG, SANTOS LL, BARRETO WTG, MACHADO RZ AND OLIVEIRA GP. Molecular and serological detection of tick-borne pathogens in dogs from an area endemic for *Leishmania infantum* in Mato Grosso do Sul. Rev. Bras Parasitol Vet v. 22, p. 522-531, 2013.

STOCHAM, A.L & SCOTT, M. A. Leucócitos. In: Fundamentos de Patologia Clínica Veterinária. 2 ed. Cap 2. P. 351, 2011.

Achados De Diagnóstico Por Imagem Em Felino Com Efusão Pleural Quilosa Secundária À Cardiomiopatia Hipertrófica: Relato De Caso

Valéria Silvestri - Discente, Curso de Medicina Veterinária, Universidade Federal da Fronteira Sul (UFFS), Campus Realeza - PR
Luiza Vanzella - Médica Veterinária, Programa de Aprimoramento Profissional em Medicina Veterinária (PAPMV), Universidade Federal da Fronteira Sul (UFFS), Campus Realeza - PR
Ana Júlia de Melo - Médica Veterinária, Programa de Aprimoramento Profissional em Medicina Veterinária (PAPMV), Universidade Federal da Fronteira Sul (UFFS), Campus Realeza - PR
Pamela Regina Pimenta Busato - Médica Veterinária, Mestranda, Curso de Medicina Veterinária, Universidade Federal da Fronteira Sul (UFFS), Campus Realeza - PR
Stéfani Melo Baraldi - Médica Veterinária, Programa de Aprimoramento Profissional em Medicina Veterinária (PAPMV), Universidade Federal da Fronteira Sul (UFFS), Campus Realeza - PR
Gentil Ferreira Gonçalves - Docente, Doutor, Curso de Medicina Veterinária, Universidade Federal da Fronteira Sul (UFFS), Campus Realeza - PR

Resumo

O quilotórax é caracterizado pelo acúmulo de quilo na cavidade pleural, levando à comprometimento respiratório progressivo em felinos. O presente trabalho teve como objetivo relatar os achados clínicos, laboratoriais e de diagnóstico por imagem em um caso de quilotórax crônico, atendido em um Hospital Veterinário. Foi atendido um felino, SRD, macho castrado, seis anos, com histórico de dispnéia e intolerância ao exercício há aproximadamente um ano, apresentando agravamento clínico no último mês. Ao exame físico observou-se dispneia, respiração abdominal e abafamento dos sons pulmonares e hipofonese de bulhas. Foi realizada radiografia torácica, seguido por T-FAST, análise do líquido pleural e ecodopplercardiograma. Os exames por imagem evidenciaram efusão pleural, sendo a ultrassonografia utilizada para auxílio na toracocentese. Durante o procedimento foram drenados cerca de 400 mL de líquido com aspecto turvo e coloração branco-rosada. A análise bioquímica demonstrou concentração de triglicerídeos de 372 mg/dL no líquido pleural e 52 mg/dL no soro, confirmando o diagnóstico de quilotórax. O exame ecodopplercardiográfico revelou diagnóstico de cardiomiopatia hipertrófica associada. Instituiu-se tratamento com rutina, clopidogrel e dieta hipolipídica. Concluiu-se que os exames de diagnóstico por imagem, associados à análise do líquido pleural, foram fundamentais para o diagnóstico definitivo e condução terapêutica do paciente.

Palavras-chave: quilotórax; toracocentese; T-FAST; cardiopatia felina, dispneia.

Introdução

Quilotórax é a designação dada ao acúmulo patológico de líquido oriundo dos vasos linfáticos presentes no tórax. Os quilomícrons absorvidos no intestino são encaminhados por meio dos vasos linfáticos para a cisterna do quilo e ducto torácico, que encaminhará o conteúdo ao sistema venoso, localizado na porção cranial do tórax (1).

Em felinos, o quilotórax pode estar associado a cardiopatias, neoplasias mediastinais, hipertensão pulmonar ou de origem idiopática. Clinicamente, os animais podem apresentar dispnéia, intolerância ao exercício e recorrência do derrame pleural. Nesse contexto, exames de diagnóstico por imagem, como radiografia torácica e

ultrassonografia torácica (T-FAST), são fundamentais para identificação das alterações torácicas e auxílio na condução terapêutica.

O presente trabalho teve como objetivo relatar um caso de quilotórax associado a cardiomiopatia em felino, enfatizando os achados clínicos, laboratoriais e de diagnóstico por imagem utilizados para confirmação diagnóstica e tratamento terapêutico.

Descrição do caso

Foi atendido na Superintendência Unidade Hospitalar Veterinária Universitária, na Universidade Federal da Fronteira Sul - *Campus* Realeza - PR, um felino, sem raça definida (SRD), macho castrado, de 6 anos de idade e 5 kg, com histórico de dispnéia e intolerância ao exercício há cerca de um ano, com piora clínica e histórico de efusão pleural no último mês. O paciente estava em tratamento com furosemida, com necessidade prévia de duas drenagens torácicas, sem diagnóstico etiológico definido. Exames anteriores descartaram PIF, FIV e FeLV, sendo encaminhado para investigação da causa da efusão pleural.

Ao exame físico, observou-se dispneia com padrão respiratório abdominal e frequência respiratória de 60 mpm, pulso jugular positivo e frequência cardíaca de 130 bpm. À auscultação torácica, notou-se abafamento dos sons pulmonares e hipofonese de bulhas, compatível com efusão pleural.

Foram realizados exames por imagem, incluindo radiografia torácica e T-FAST. Os achados evidenciaram efusão pleural bilateral, associada à retração pulmonar e atelectasia compressiva, resultando em perda volumétrica pulmonar e deslocamento do ápice cardíaco para o antímero acometido. Observou-se ainda aumento das dimensões cardíacas com abaulamento atrial bilateral, além de desproporção venosa pulmonar. Também foram identificadas estruturas cavitárias gasosas em topografia cranioventral de hemitórax direito, podendo estar relacionadas a origem iatrogênica (pós-toracocentese).

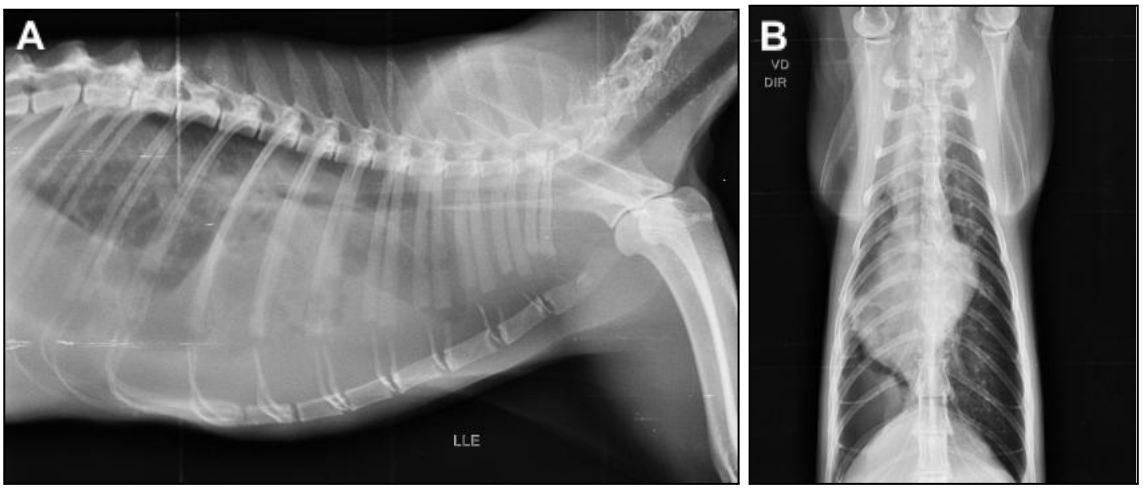

Figura 1: A) Imagem latero-lateral esquerda, evidenciando-se efusão pleural ventral e caudal, efeito silhueta em margens cardíacas e retração de margens pulmonares. B) Imagem ventrodorsal pós-toracocentese, com deslocamento do ápice cardíaco à direita, e retração dos lobos pulmonares médio e caudal direitos.

A ultrassonografia torácica permitiu melhor avaliação do conteúdo líquido livre na cavidade, auxiliando na realização da toracocentese terapêutica e diagnóstica, além da identificação de áreas de hepatização pulmonar em topografia de lobo médio direito. Foi realizada toracocentese guiada por ultrassonografia para drenagem do líquido pleural. As amostras obtidas foram encaminhadas para análise físico-química e citológica.

Durante o procedimento, foram drenados cerca de 400 mL de líquido torácico turvo, de coloração branco-rosada. A análise bioquímica do líquido drenado revelou concentração de triglicerídeos de 372 mg/dL, superior à concentração sérica (52 mg/dL), associada a predomínio celular linfocitário, sendo os achados compatíveis com quilotórax. Foi instituída terapia com Rutina (50mg/Kg/TID), Clopidogrel (19mg/animal/SID), Furosemida (1mg/Kg/SID) e dieta hipolipídica, com retorno clínico programado.

Posteriormente, o ecodopplercardiograma evidenciou cardiomiopatia de fenótipo hipertrófico, caracterizada por hipertrofia ventricular esquerda, aumento importante do átrio esquerdo (AE/Ao = 2,34) e presença de ecocontraste espontâneo atrial, compatível com estase sanguínea e elevado risco tromboembólico. Diante dos achados clínicos, laboratoriais e de imagem, estabeleceu-se o diagnóstico de quilotórax secundário à cardiomiopatia hipertrófica felina (CMH).

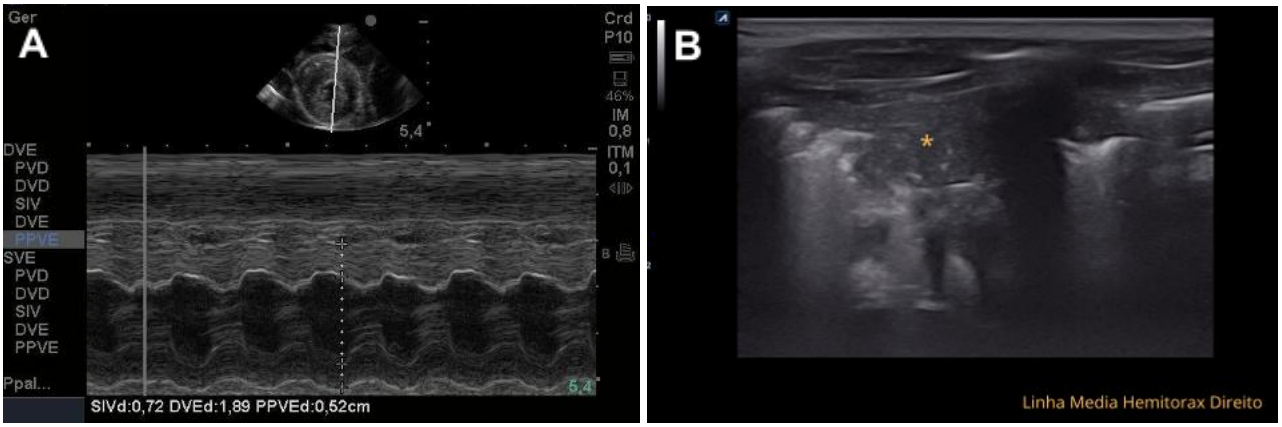

Figura 2: Imagens sonográficas de tórax de gato. A) Ecocardiograma realçando hipertrofia ventricular esquerda e aumento da espessura do septo interventricular em diástole (0,72 cm).
B) Ultrassonografia torácica evidenciando hepatização pulmonar (*).

Discussão

Os achados observados no presente caso permitiram o diagnóstico de quilotórax secundário à cardiomiopatia hipertrófica felina. O acúmulo de líquido na cavidade torácica

promove compressão pulmonar (2). Evidenciou-se, nesse caso, sinais clínicos compatíveis com a literatura, alterações muito observadas em felinos com efusão pleural.

A radiografia torácica e a ultrassonografia torácica foram fundamentais para identificação da efusão pleural e auxílio na toracocentese. O exame radiográfico pode auxiliar na identificação dos efeitos da cardiomiopatia hipertrófica em outros órgãos, incluindo edema pulmonar, derrame pleural e compressão brônquica (3). Em consonância com a literatura, os exames radiográficos do presente caso permitiram identificar efusão pleural bilateral, compressão pulmonar e atelectasia compressiva secundária ao acúmulo de líquido em cavidade torácica.

O diagnóstico de quilotórax recomendado é feito por meio da mensuração de triglicerídeos e colesterol do líquido em relação ao soro, onde o primeiro apresenta-se com valor superior enquanto o colesterol igual ou mais baixo que o soro, já que os quilomícrons são eliminados na efusão antes de alcançarem a circulação (4). Em concordância, a confirmação diagnóstica foi obtida pela comparação bioquímica entre soro e líquido pleural, com concentração maior de triglicerídeos no líquido cavitário.

Considerando que a ecocardiografia é considerada o padrão ouro para o diagnóstico da CMH (5), as alterações ecocardiográficas neste paciente permitiram o diagnóstico de cardiomiopatia hipertrófica felina, evidenciando a importância desse exame como ferramenta diagnóstica complementar na direção do tratamento do paciente.

Conclusão

Os exames de diagnóstico por imagem, radiografia torácica e a ultrassonografia torácica, mostraram-se fundamentais na identificação da efusão pleural e de alterações secundárias, como atelectasia compressiva, em felino com comprometimento respiratório. A análise bioquímica e citológica do líquido pleural confirma o diagnóstico de quilotórax por meio da elevada concentração de triglicerídeos e predomínio linfocitário. No presente caso, os achados ecocardiográficos permitiram o diagnóstico de cardiomiopatia hipertrófica felina associada ao desenvolvimento do quilotórax. A associação entre exames de imagem e avaliação laboratorial contribui para o direcionamento terapêutico, os quais incluíam: retornos semanais para acompanhamento clínico, reajustes no manejo de medicamentos conforme os diagnósticos e drenagens, se necessárias.

Referências

1) Teixeira, M. K. I.; Lopes, G. C. Quilotórax. In Mazzoti, G. A., Roza, M. R. Medicina Felina Essencial: Guia Prático. Curitiba. Equalis, Sistema Respiratório 2016, P. 397.

2) Fossum T.W. “Chylothorax” In King Lg (Ed.) Respiratory Disease In Dogs And Cat, 3º Ed, W B Saunders, Philadelphia, 2004, P. 597-603.
3) Côtè, E. Insuficiência cardíaca congestiva felina diagnóstico e manejo atual. Veterinário Clin. Animação pequena. 2017, 47, 1055–1064.
4) Baral R. M. Cavidade Torácica – In Little S. E. O Gato. 1 Edição. Rio De Janeiro. Roca. Seção 4. Medicina Interna De Felinos, 2016, P 858 – 859.
5) Luis Fuentes, V.; Abbott, J.; Chetboul, V.; Côté, E.; Fox, P.R.; Häggström, J.; et al. ACVIM diretrizes de consenso para classificação, diagnóstico e manejo de cardiomiopatias em gatos. J. Vet. Estagiário de Medicina. 2020, 34, P 1062–1077.

Achados ultrassonográficos e laboratoriais na avaliação de pacientes com suspeita de alteração renal

Carla Beatriz Soares - Graduanda do Curso de Medicina Veterinária em Universidade Federal do Paraná (UFPR).
Renata Veiga Pellegrini Tenório de Albuquerque - M.V. Msc. Professora do Departamento de Anatomia, Patologia e Clínica da Escola de Medicina Veterinária e Zootecnia da Universidade Federal da Bahia (UFBA). Atuação em Clínica Geral e Nefrologia de Cães e Gatos.
Patricia Diniz Santana - M.V. Clínica geral e Ultrassonografista Veterinária.
Larissa Lemos Oliveira Azevedo - M.V. Ultrassonografista Veterinária.
Carolina Figueiredo dos Santos - M.V. Ultrassonografista Veterinária - Pós Graduanda em Diagnóstico por Imagem.

RESUMO

A identificação precoce de alterações renais representa um desafio na rotina clínica veterinária, especialmente em pacientes não azotêmicos. Este estudo teve como objetivo avaliar a associação entre achados ultrassonográficos e laboratoriais na investigação de suspeita de doença renal em cães e gatos, com ênfase na detecção precoce de alterações estruturais, funcionais e de lesão renal. Foi realizado um levantamento retrospectivo de casos atendidos em rotina clínica, incluindo pacientes submetidos à ultrassonografia abdominal, dosagem de creatinina sérica, SDMA, urinálise e relação proteína:creatinina urinária (UPC). Foram incluídos pacientes com suspeita clínica ou laboratorial de alteração renal, independentemente da presença de azotemia. Observou-se que alterações ultrassonográficas compatíveis com doença renal, como perda de definição corticomedular, irregularidade de contorno e redução de dimensões renais, estiveram presentes em parcela significativa de pacientes não azotêmicos. Alterações precoces, como redução da densidade urinária e presença de proteinúria, foram identificadas mesmo na ausência de elevação de creatinina, enquanto o SDMA demonstrou sensibilidade variável, sendo pouco utilizado na triagem desses pacientes. Adicionalmente, condições como estado de hidratação, processos inflamatórios sistêmicos e escore de condição corporal foram considerados como fatores que podem interferir na interpretação dos marcadores laboratoriais. Conclui-se que a avaliação integrada entre exames laboratoriais e ultrassonográficos é fundamental para o diagnóstico precoce de doença renal, especialmente em estágios iniciais não azotêmicos, e na diferenciação de condições agudas e crônicas, reforçando a importância da abordagem multimodal na prática clínica.

Palavras-chave: Ultrassonografia; SDMA; Proteinúria; Diagnóstico precoce; Nefropatias

INTRODUÇÃO

A doença renal em pequenos animais apresenta alta prevalência e frequentemente é diagnosticada em estágios avançados, quando alterações laboratoriais clássicas,

como azotemia, já estão estabelecidas. No entanto, evidências atuais indicam que alterações estruturais e marcadores de lesão podem estar presentes antes do aumento da creatinina sérica, especialmente em pacientes classificados como estágio I (1). A ultrassonografia abdominal constitui ferramenta fundamental na avaliação morfológica renal, permitindo a identificação de alterações como perda da definição corticomedular, alterações de ecogenicidade e irregularidades de contorno (2). Paralelamente, marcadores laboratoriais como a dimetilarginina simétrica (SDMA), densidade urinária e proteinúria têm sido utilizados para detecção precoce de disfunção renal, embora apresentem limitações relacionadas à interpretação e interferências extrarrenais (3-5). Além disso, condições clínicas como sarcopenia, distúrbios endócrinos e alterações inflamatórias podem mascarar ou modificar os achados laboratoriais (3). Diante disso, o presente estudo teve como objetivo avaliar a associação entre achados ultrassonográficos e laboratoriais na investigação de alterações renais, enfatizando sua aplicabilidade na detecção precoce.

MATERIAL E MÉTODOS

Foi realizado um estudo retrospectivo baseado na análise de prontuários clínicos de cães e gatos atendidos em rotina hospitalar, com suspeita de alteração renal. Foram incluídos pacientes submetidos à avaliação ultrassonográfica abdominal e exames laboratoriais, incluindo creatinina sérica, SDMA, urinálise completa e relação proteína urinária (UPC).

Os achados ultrassonográficos foram classificados quanto à presença de alterações estruturais, incluindo ecogenicidade, definição corticomedular, contorno renal, dimensões, cistos e dilatação em sistema coletor. Os parâmetros laboratoriais foram analisados quanto à presença de azotemia, alterações de densidade urinária, proteinúria e elevação de SDMA.

Foram considerados todos os achados laboratoriais, mesmo diante de possíveis interferências extrarrenais, como estado de hidratação, processos inflamatórios e alterações no escore de condição corporal, incluindo sarcopenia.

RESULTADOS E DISCUSSÃO

Entre as 41 fichas analisadas, 11 (26,8%) corresponderam a pacientes felinos e 30 (73,2%) a caninos. Na avaliação dos biomarcadores funcionais tradicionais, observou-se que apenas 24,4% (n = 10) apresentavam azotemia por aumento concomitante de ureia e creatinina. Além disso, a avaliação da densidade urinária revelou que somente 14,6% exibiam valores isostenúricos.

Estes achados demonstram dissociação entre alterações estruturais e marcadores funcionais clássicos. Esse cenário corrobora a literatura veterinária, que aponta ureia e creatinina séricas como marcadores tardios e de baixa sensibilidade precoce, sendo necessária perda de aproximadamente 67% a 75% da função renal para que azotemia e isostenúria se estabeleçam simultaneamente (4). Assim, os dados sugerem que a maior parte da amostragem encontrava-se em estágios renais iniciais ou subclínicos, ou manifestava lesão renal aguda (LRA) em fase de compensação, na qual a capacidade de filtração e concentração urinária ainda não havia sido totalmente suprimida.

A baixa sensibilidade dos testes de rotina reforça a importância de biomarcadores precoces. No entanto, o SDMA foi mensurado em apenas 12,1% dos animais, e somente um indivíduo obteve resultado superior a 18 mg/dL. Embora o SDMA detecte o declínio da taxa de filtração glomerular (TFG) antes da creatinina (5), a escassa amostragem testada e o predomínio de resultados basais sugerem disfunção leve ou alterações predominantemente estruturais, sem impacto severo sobre a TFG no momento da triagem.

Na triagem por imagem, a ultrassonografia abdominal revelou-se sensível. Dos 10 pacientes azotêmicos, 80% (n = 8) tinham alterações ultrassonográficas renais. Entre os 31 pacientes não azotêmicos, 96,7% (n = 30) já apresentavam alterações ultrassonográficas. Esse achado ratifica que lesões crônicas, degenerativas, inflamatórias ou mineralizações parenquimatosas precoces modificam a ecogenicidade e a arquitetura corticomedular antes da diminuição efetiva da TFG, posicionando a ultrassonografia como ferramenta de triagem precoce (2).

Por fim, a investigação da proteinúria foi realizada em 65,8% dos animais, dos quais 55,5% exibiram valores acima de 0,5. No grupo de 31 pacientes não azotêmicos

com alterações ultrassonográficas, 41,9% (n = 13) apresentavam proteinúria. Esse achado reforça a importância da urinálise sistemática, visto que a proteinúria persistente atua como marcador de lesão glomerular ou tubular ativa antes do incremento da creatinina sérica (6). Segundo as diretrizes da IRIS 2023, a proteinúria renal pode anteceder a azotemia, caracterizando-se como fator de risco independente e preditor para desenvolvimento, evolução e progressão da doença renal crônica (DRC) (1).

CONCLUSÃO

A avaliação integrada entre ultrassonografia e exames laboratoriais permite a identificação precoce de alterações renais, mesmo na ausência de azotemia. Alterações estruturais podem preceder alterações laboratoriais clássicas, reforçando a importância da ultrassonografia na investigação inicial. Marcadores como SDMA, densidade urinária e proteinúria podem contribuir para a detecção de disfunção renal, porém devem ser interpretados com cautela diante de possíveis interferências extra renais. A abordagem multimodal, investigando os marcadores morfológicos, de lesão e função renal, aumenta a acurácia diagnóstica e auxilia na diferenciação entre processos agudos e crônicos, sendo essencial para o manejo clínico adequado.

REFERÊNCIAS

1. IRIS (International Renal Interest Society). IRIS Staging of CKD. Modified 2023.
2. FRANCESCHINI, M. et al. Ultrasonographic evaluation of renal parenchymal diseases in non-azotemic dogs and cats. Veterinary Radiology & Ultrasound, v. 62, n. 3, p. 320-331, 2021.
3. MARY, S.; COMPAGNON, A. Confounding factors in the assessment of canine and feline renal function. Journal of Veterinary Internal Medicine, v. 37, n. 4, p. 1112-1125, 2023.
4. GRAUER, G. F. Early detection of renal disease in dogs and cats. Veterinary Clinics of North America: Small Animal Practice, v. 46, n. 6, p. 1047-1060, 2016.

5. RIZZI, T. E. et al. Symmetric dimethylarginine (SDMA) as an early marker of kidney disease in dogs and cats. Veterinary Clinical Pathology, v. 49, n. 1, p. 8-18, 2020.
6. LEES, G. E. et al. Assessment of proteinuria in dogs and cats: ACVIM consensus statement (small animal). Journal of Veterinary Internal Medicine, v. 19, n. 3, p. 377-385, 2005.

Acompanhamento de um felino diabético por meio da monitoração de glicemia contínua- relato de caso

Livia Arantes Ramos- Graduanda de Medicina Veterinária do Centro Universitário Católico Salesiano Auxilium, SP
Heloísa Helena dos Santos Mosca Debortoli- Médica Veterinária do Hospital Veterinário do Unisalesiano, SP
Gisele Fabricia Martins dos Reis- Docente de Medicina Veterinária, Centro Universitário Católico Salesiano Auxilium, SP

RESUMO

A Diabetes Mellitus (DM) é uma endocrinopatia frequente em felinos, caracterizada por hiperglicemia persistente devido à disfunção das células beta pancreáticas, manifestando-se por sinais denominados como os “4P´s”. Um aspecto relevante na espécie é a possibilidade de remissão diabética, estado em que o paciente mantém a normoglicemia, sem a insulinoterapia. Contudo, o diagnóstico e o acompanhamento são dificultados pela hiperglicemia induzida pelo estresse. Como alternativa ao glicosímetro convencional, o sistema *flash* de monitoração contínua surge como uma opção menos invasiva e mais precisa. Diante disso, este trabalho objetivou relatar a aplicação do dispositivo de monitoração contínua durante 11 dias consecutivos em um felino diabético, avaliando sua eficácia, a expectativa da remissão diabética e a repercussão do estresse nas variações glicêmicas.

Palavras-chaves: Diabetes Mellitus; Remissão Diabética; Acompanhamento Contínuo; Gato; Glicose Intersticial.

INTRODUÇÃO

A Diabetes Mellitus (DM) felina é uma endocrinopatia com hiperglicemia persistente por deficiência na produção ou ação da insulina (1). Sua crescente incidência associa-se à longevidade, sedentarismo e obesidade. Clinicamente, manifesta-se pelos "4P’s": polidipsia, poliúria, polifagia e perda de peso (2).

A remissão ocorre quando o felino mantém a normoglicemia sem insulinoterapia (3). O diagnóstico precoce é crucial, pois o tratamento nos primeiros seis meses eleva a taxa de remissão em até 84% (4,5). Identificar a estabilização da curva glicêmica direciona a manutenção ou interrupção da terapia hormonal, tornando o monitoramento contínuo um desafio para veterinários e tutores.

Tradicionalmente, o controle exige punções diárias cutâneas ou mucocutâneas, gerando hiperglicemia por estresse, comum na espécie. Como alternativa, o sistema Flash usa um sensor intersticial por até 14 dias, propiciando leituras menos invasivas e mitigando a interferência do estresse (5).

Este trabalho relatou o monitoramento glicêmico contínuo em um felino diabético, avaliando sua eficácia clínica, a tentativa de remissão e o impacto do estresse nas oscilações glicêmicas.

RELATO DE CASO

Uma felina, sem raça definida (SRD), de 16 anos e 3,8 kg, atendida no Hospital Veterinário do UniSALESIANO, em Araçatuba, encontrava-se em tratamento para Diabetes Mellitus há dois meses, utilizando Insulina Glargina (0,25 UI/kg, BID, SC). Durante o acompanhamento clínico, passou a apresentar valores glicêmicos ≤150 mg/dL e ausência de glicosúria na urinálise.

Considerando o tratamento instituído logo após o diagnóstico e os sinais compatíveis com normoglicemia, associados à ausência de glicosúria e ao uso de baixa dose de insulinoterapia, aventou a suspeita de remissão clínica diabética.

Devido às particularidades da espécie felina, optou-se pela monitoração contínua da glicemia como método auxiliar para acompanhamento e confirmação diagnóstica., que mensura a glicemia intersticial minimamente invasiva por aproximação, eliminando as punções diárias exigidas pelos métodos convencionais.

O sensor foi aplicado na região dorsal sem sedação, após ampla tricotomia, antissepsia e fixação com cola de cianoacrilato. A tutora foi orientada a realizar as leituras via aplicativo em horários padronizados, visando a obtenção de dados robustos para a validação diagnóstica.



Figura 1. Paciente após a aplicação do sensor de monitoração contínua (A); Resultado da aferição no ambulatório, 40 minutos após a aplicação do dispositivo (B).

Os horários de monitoramento foram estabelecidos para avaliar os níveis glicêmicos antes e após a insulinoterapia, além de um período intermediário, permitindo observar o comportamento da glicemia em diferentes momentos do dia. Dessa forma, foram analisadas as médias glicêmicas relacionadas à insulinoterapia e ao monitoramento vespertino.

O monitoramento encerrou-se após 11 dias devido ao desprendimento espontâneo do sensor pelo crescimento dos pelos, período suficiente para a definição diagnóstica. A análise revelou ampla oscilação glicêmica: médias de 293 mg/dL nos momentos associados à insulinoterapia e 141 mg/dL no período vespertino, quando distante da manipulação pela tutora. Esse cenário sugeriu hiperglicemia induzida pelo estresse durante a aplicação da Insulina Glargina. Diante disso e com a queda do dispositivo, a remissão diabética não foi alcançada, dada a persistência da hiperglicemia e dos sinais clínicos.

DISCUSSÃO

A Diabetes Mellitus (DM) é uma das endocrinopatias mais prevalentes em felinos, tendo como principais fatores predisponentes a obesidade, a idade e a predileção sexual (4,6,7). Embora o início precoce do tratamento eleve as taxas de remissão diabética, perfil no qual a paciente do trabalho se enquadrava, o dinamismo da doença exige métodos precisos de avaliação (4,5). Nesse cenário, a monitoração contínua de glicemia destaca-se como alternativa menos invasiva ao método convencional de punções seriadas, mitigando o estresse do paciente (8).

Apesar das técnicas de manejo nutricional e da aplicação de insulina conforme as Diretrizes da AAHA para o Manejo do Diabetes em Gatos em 2026, o desequilíbrio da curva glicêmica foi percebido pelo sistema de monitoração, sendo identificadas falhas no manejo Cat Friendly desta paciente, por parte da responsável, ao realizar as consultas de retorno. Diante destas dificuldades, foi mantido o protocolo de insulinoterapia, descartou-se a chance de remissão diabética nesse período e evidenciou-se a necessidade de introduzir práticas *Cat Friendly,* visando atenuar o estresse do manejo, proporcionando conforto e melhora na qualidade de vida da paciente (9).

CONCLUSÃO

O sistema *Flash* de monitoração contínua da glicemia demonstrou ser uma ferramenta eficaz, minimamente invasiva e prática. O fornecimento de dados em tempo real foi determinante para o diagnóstico negativo de remissão diabética, evitando condutas terapêuticas equivocadas. Adicionalmente, o monitoramento evidenciou as particularidades da espécie felina frente ao manejo, direcionando a equipe e a tutora para a implementação de práticas de bem-estar animal essenciais à rotina da paciente diabética. Por fim, após cinco meses, o direcionamento proporcionado pela monitoração contínua, associado à implementação de práticas *Cat Friendly*, resultou na remissão diabética da paciente.

REFERÊNCIAS

1- Behrend E, Holford A, Lathan P, Rucinsky R, Schulman R. 2018 AAHA Diretrizes para o manejo do diabetes em cães e gatos. Journal of the American Animal Hospital Association, v.54, n.1, p-1-26, 2018.

2- Mooney CT, Peterson ME. Capítulo 13. In: Fagliari JJ, Mooney CT, Peterson ME, editores. BSAVA Manual de endocrinologia em cães e gatos. 4ª ed. São Paulo: Roca; 2015. p. 207.4- relato de caso remissao diabetica de um felino sem raça definida pubvet

3- Zauza BI, Mattei AS. Remissão diabética de um felino sem raça definida: Relato de caso. Pubvet. 20 de outubro de 2023.

4- Jericó MM, Andrade Neto JP, Kogika MM, editores. Tratado de medicina interna de cães e gatos. 2ª ed. Rio de Janeiro: Guanabara Koogan; 2023. Cap. 198, p. 1858-1868. 2023.

5- Feldman EC, Fracassi F, Peterson ME. Capítulo 29–30. In: Feldman EC, Fracassi F, Peterson ME, editores. Endocrinología felina. Zaragoza: Grupo Asís Biomedia; 2019. p. 964–1158.

6- Januário, E. Capítulo 15. In: Januário EV, editores. *Endocrinologia de cães e gatos*. São Paulo: Payá; 2020.

7- Rocha, M. B. Fatores de risco para diabetes mellitus felina: Revisão de literatura [Trabalho de conclusão de curso]. Universidade Federal do Rio Grande do Sul; 2018.

8- Justen H. Diabetes Felina: dicas e estratégias para um monitoramento amigável. Revista do Conselho Federal de Medicina Veterinária. 2026.

9- Rodan I, Sundahl E, Carney H, et al. Diretrizes da AAFP e da ISFM para o manejo amigável de felinos. *Journal of Feline Medicine and Surgery* . 2011

Acompanhamento ultrassonográfico de hiperplasia prostática benigna em cão idoso em manejo clínico com finasterida.

Ana Luiza Pastore Dambros – Discente de Medicina Veterinária na Universidade Federal de Santa Catarina.
Beatriz da Silva Ramos – Discente de Medicina Veterinária na Universidade Federal de Santa Catarina.
Ana Lucia Elias Santos Pinto – Discente de Medicina Veterinária na Universidade Federal de Santa Catarina.
Ana Flávia Nalevaia – Discente de Medicina Veterinária na Universidade Federal de Santa Catarina.
Cibely Galvani Sarto – Profª Dra. de Graduação em Medicina Veterinária na Universidade Federal de Santa Catarina.

Resumo:

Um cão macho, não castrado, da raça Lhasa Apso, 11 anos, foi atendido na Clínica Veterinária Escola da Universidade Federal de Santa Catarina, com queixa otológica, sendo evidenciado aumento prostático à palpação abdominal durante o exame clínico. O paciente foi encaminhado para ultrassonografia abdominal com suspeita de hiperplasia prostática benigna (HPB). O primeiro exame (junho/2025) revelou próstata com dimensões aumentadas, parênquima heterogêneo e imagens hipoecoicas a anecoicas sugestivas de cistos, sendo instituída terapia com finasterida 5 mg/dia. No segundo exame (setembro/2025), após três meses de tratamento, observou-se redução das dimensões prostáticas, parênquima homogêneo e ausência de estruturas císticas, evidenciando resposta terapêutica satisfatória, sendo a dose reduzida para 2,5 mg/dia. No terceiro exame (abril/2026), sete meses após a redução da dose, as dimensões permaneceram preservadas, porém foram identificadas alterações morfológicas como contornos irregulares e parênquima heterogêneo com áreas hipoecoicas a anecoicas, sugestivas de reativação da atividade epitelial. Os achados demonstraram que a dose reduzida foi suficiente para manter o volume prostático, porém insuficiente para sustentar a supressão glandular completa. Conclui-se que a ultrassonografia seriada é ferramenta essencial no monitoramento da HPB canina, e que o sucesso terapêutico com finasterida deve ser avaliado não apenas pela biometria glandular, mas também pela preservação da arquitetura prostática.

Palavras-chave: Doença prostática; Diagnóstico por imagem; Diidrotestosterona; Castração.

Introdução:

A Hiperplasia Prostática Benigna (HPB) é a afecção prostática mais comum em cães idosos não castrados, caracterizada pela proliferação celular dependente da diidrotestosterona (DHT) (1). Ao exame ultrassonográfico, observa-se aumento simétrico da próstata, contornos geralmente regulares e parênquima heterogêneo, frequentemente com pequenas áreas hipoecogênicas ou anecogênicas compatíveis com retenção cística ou hiperplasia glandular (2). Entre as opções terapêuticas, a finasterida, inibidora da enzima

5-alfa-redutase, destaca-se como alternativa à castração, reduzindo o volume prostático sem comprometer a espermatogênese (3).

O presente trabalho descreve o acompanhamento clínico e ultrassonográfico de um cão idoso, diagnosticado com HPB. O objetivo deste relato é demonstrar a importância da ultrassonografia seriada como ferramenta de monitoramento da eficácia do tratamento com finasterida e, simultaneamente, como método de vigilância para o surgimento de comorbidades comuns em pacientes geriátricos.

Descrição do caso:

No dia 23/06/2025, foi atendido na Clínica Veterinária Escola da Universidade Federal de Santa Catarina um cão macho, não castrado, da raça Lhasa Apso, com 10,500 kg e 11 anos de idade. O animal foi inicialmente encaminhado para consulta de otologia, pois a responsável relatava dor na orelha esquerda e prurido. Ao exame clínico geral, o paciente apresentou comportamento dócil, estado de consciência alerta, escore de condição corporal 6 de 9, frequência cardíaca de 88 batimentos por minuto (bpm), frequência respiratória de 36 movimentos por minuto (mpm), tempo de preenchimento capilar inferior a dois segundos e mucosas normocoradas. Durante a palpação abdominal, foi evidenciado aumento de volume prostático, motivo pelo qual o paciente foi encaminhado para ultrassonografia abdominal com suspeita de hiperplasia prostática benigna.

O primeiro exame ultrassonográfico foi realizado em 26/06/2025. A próstata apresentava dimensões aumentadas, mensurando 2,81 × 2,88 cm em corte longitudinal e 2,46 × 3,86 cm em corte transversal, com aspecto bilobado, contornos irregulares e parênquima heterogêneo, à custa de imagens hipoecoicas a anecoicas entremeadas, medindo entre 0,26 e 0,36 cm (figura 1). Diante dos achados, os diagnósticos diferenciais incluíram hiperplasia prostática associada a cistos, abscesso ou neoformações cavitárias. Foi instituída terapia com finasterida 5 mg, um comprimido a cada 24 horas, com recomendação de reavaliação ultrassonográfica após dois meses.

Figura 1 - Imagens ultrassonográficas da próstata de cão não castrado, Lhasa Apso, 11 anos, em exame realizado dia 26/06/2025. (A) Corte transversal da próstata. (B) Corte longitudinal da próstata; (C) Corte longitudinal da próstata, evidenciando cistos. Fonte: Clínica Veterinária Escola - UFSC (2025).

O segundo exame, avaliativo do tratamento com a finasterida, realizado em 17/09/2025, revelou próstata com dimensões preservadas, mensurando 2,09 × 2,32 cm em



corte longitudinal e 1,28 × 2,53 cm em corte transversal, com aspecto globoso, contornos regulares e parênquima homogêneo (figura 2). A dose de finasterida foi reduzida para meio comprimido a cada 24 horas, mantendo-se a recomendação de nova reavaliação após dois meses.

Figura 2 – Imagens ultrassonográficas da próstata de cão não castrado, Lhasa Apso, 11 anos, em exame realizado dia 18/09/2025. (A) Corte transversal da próstata. (B) Corte longitudinal da próstata. Fonte: Clínica Veterinária Escola - UFSC (2025).

No terceiro exame, realizado em 23/04/2026, durante acompanhamento posterior, a próstata mantinha dimensões preservadas, mensurando 1,95 × 2,64 cm em corte longitudinal e 1,95 × 2,36 cm em corte transversal. Contudo, foram identificadas alterações morfológicas, incluindo aspecto globoso com contornos irregulares, parênquima heterogêneo à custa de imagens hipoecoicas a anecoicas entremeadas, medindo entre 0,20 e 0,30 cm, compatíveis com cistos prostáticos (figura 3).

Figura 3 – Imagens ultrassonográficas da próstata de de cão não castrado, Lhasa Apso, 11 anos, em exame realizado dia 23/04/2026. (A) Corte transversal da próstata. (B) Corte longitudinal da próstata. (C) Parênquima da próstata com ecogenicidade heterogênea e presença de cistos. Fonte: Clínica Veterinária Escola - UFSC (2026).

Discussão:

A HPB é a afecção prostática mais comum em cães não castrados, sendo observada em animais de meia-idade a idosos. A patogenia não é totalmente elucidada, porém DHT é considerada o principal hormônio envolvido na estimulação da hipertrofia e hiperplasia das células estromais e epiteliais da próstata canina, resultando no aumento da glândula. Na rotina clínica, o diagnóstico é estabelecido pela associação do histórico do animal, exame físico (palpação abdominal e retal) e exame ultrassonográfico. A histopatologia é reservada para os casos em que os demais métodos não forem conclusivos e o diagnóstico definitivo se faça necessário (4). No caso relatado, a HPB foi suspeitada em um cão idoso, não castrado e com aumento prostático à palpação, sendo assim, o paciente foi encaminhado para exame ultrassonográfico para averiguação das alterações.

A ultrassonografia é consolidada como o método de eleição para a avaliação da glândula prostática em cães, superando a radiografia devido à sua capacidade de visualizar a arquitetura interna do parênquima e identificar alterações estruturais discretas (1). No presente caso, os achados iniciais foram altamente compatíveis com a Hiperplasia Prostática Benigna (HPB), apresentando o clássico aumento de volume glandular associado a um parênquima heterogêneo e à presença de pequenas cavidades císticas. Essas imagens refletem a proliferação do componente glandular e a retenção de secreções, características da fisiopatologia da HPB (2).

Entretanto, é fundamental reconhecer as limitações do método. Embora os achados descritos sejam sugestivos de HPB, a ultrassonografia apresenta desafios na diferenciação absoluta entre hiperplasia, abscessos prostáticos iniciais e certas neoplasias cavitárias, dada a semelhança na apresentação ecográfica de lesões císticas e heterogeneidade parenquimatosa (1). Essa sobreposição de sinais reforça que o diagnóstico definitivo muitas vezes requer correlação com a citologia ou histopatologia. No entanto, a importância da ultrassonografia reside na sua capacidade de realizar medidas quantitativas precisas. O acompanhamento longitudinal, como demonstrado neste relato, permite monitorar objetivamente a redução volumétrica em resposta à terapia com finasterida, validando a

eficácia do manejo clínico e permitindo a detecção precoce de novas alterações, como as comorbidades urinárias identificadas nas fases finais do acompanhamento.

A Finasterida é um fármaco esteroide sintético que inibe a 5-alfa-redutase tipo 2, e consequentemente diminui a produção intracelular de DHT. A sua eficácia na redução do volume prostático é amplamente documentada, sendo observada uma regressão glandular significativa após o início da terapia (3). Além disso, também demonstra alta atividade no manejo de complicações secundárias. Ao reduzir a atividade secretora e o tamanho da glândula, a finasterida promove a involução dessas cavidades císticas, minimizando o desconforto clínico e os riscos de infecções secundárias ou abscessos (1).

A orquiectomia bilateral é considerada o tratamento mais efetivo para a HPB, promovendo redução permanente do volume prostático e resolução dos sinais clínicos. No entanto, por se tratar de uma afecção que acomete predominantemente animais idosos, o risco anestésico pode ser uma limitação importante. Nesses casos, a finasterida se torna uma alternativa viável, permitindo o controle da doença de forma não invasiva. A escolha do tratamento dependerá da idade do animal, da gravidade da doença, do interesse reprodutivo e da condição financeira do responsável pelo animal (4).

No primeiro exame (Junho/2025) a próstata apresentava dimensões aumentadas, contornos irregulares e parênquima heterogêneo, tendo como diagnóstico diferencial hiperplasia prostática associada a cistos, sendo instituída a terapia com finasterida 5 mg/dia.

O segundo exame (Setembro/2025) representou o ápice da resposta terapêutica após três meses de uso contínuo da dose plena (5 mg/dia) com possível remissão dos sinais de hiperplasia. As dimensões estavam reduzidas em relação ao exame anterior, apresentavam morfologia de aspecto globoso com contornos regulares. O parênquima estava homogêneo. Não foram detectados cistos, abscessos ou áreas de degeneração. A finasterida cumpriu seu papel de promover a atrofia do epitélio e a reabsorção completa de fluidos císticos anteriores.

O terceiro exame (Abril/2026), realizado sete meses após a redução da dose para 2,5 mg/dia, teve como objetivo o acompanhamento da manutenção. O tamanho da glândula se manteve estável, porém, foram observadas alterações morfológicas como aspecto globoso, contornos irregulares e parênquima heterogêneo, com partes hipoecoicas a anecoicas, sugestivas de cistos, o que pode indicar uma reativação da atividade epitelial.

Esses achados sugerem que, embora a dose reduzida tenha sido suficiente para manter o volume prostático, ela não manteve a supressão glandular completa.

A alteração morfológica documentada em abril de 2026, comprova que a dosagem reduzida apresentou sub-terapêutica para o controle qualitativo e da arquitetura do órgão. Desse modo, o sucesso terapêutico na HPB não deve ser mensurado exclusivamente pela mensuração glandular, mas também pela preservação e integridade do parênquima. A detecção ultrassonográfica de sinais de reativação epitelial pode ser um indicativo de doença em atividade. O acompanhamento a longo prazo deve priorizar a identificação precoce de sinais de reativação epitelial, indicando a necessidade de retorno imediato à dose plena para garantir a estabilidade real da saúde prostática (3).

Conclusão:

O acompanhamento ultrassonográfico seriado confirma-se como ferramenta essencial no monitoramento da hiperplasia prostática benigna em cães idosos. No caso relatado, a finasterida em dose plena reduz o volume prostático e promove homogeneidade do parênquima, enquanto a dose reduzida mantém as dimensões preservadas, mas permite o reaparecimento de alterações císticas. Conclui-se que o sucesso terapêutico não se mensura apenas pela biometria glandular, mas também pela preservação da arquitetura prostática. A finasterida constitui alternativa clínica à castração em pacientes geriátricos, desde que associada ao monitoramento ultrassonográfico contínuo para identificação precoce de reativação da doença e ajuste posológico.

Referências:

1. Johnston SD; Root Kustritz MV; Olson PN. *Canine and feline theriogenology*.: W.B. Saunders; 2001.

2. Nyland TG, Mattoon JS. Prostate and testes. In: Mattoon JS, Nyland TG, Sellon RK, Berry CR, editors. Small animal diagnostic ultrasound. 4th ed. St. Louis: Elsevier; 2021. p. 488–510.

3. Sirinarumitr K; Johnston SD; Root Kustritz MV; et al. Effects of finasteride on size of the prostate gland and semen quality in dogs with benign prostatic hypertrophy. *Journal of the American Veterinary Medical Association*. 2001;218(8):1275-1280.

4. Gularte FCS; Groth A; Martins LR. Hiperplasia Prostática Benigna em Cães: uma revisão. Revista Brasileira de Reprodução Animal, v.42, n.2, p.43-51, 2018.

Acupuntura no Tratamento da Mielopatia Degenerativa em um Cão. Relato de Caso.

Solange Aparecida Marconcin, Pâmela Maria Portela do Amaral, Soraia Figueiredo

Resumo:

A Mielopatia Degenerativa (MD) é uma doença progressiva que afeta a medula espinhal de cães causando degeneração dos axônios e da bainha de mielina nos funículos brancos da medula, especialmente nos segmentos toracolombares. Possui início insidioso, afetando cães acima de 8 anos, que apresentam nas fases iniciais ataxia proprioceptiva de membros pélvicos, paresia leve, evoluindo para tetraparesia, disfunção dos nervos cranianos ou paralisia respiratória na fase terminal. O diagnóstico definitivo é realizado somente na necropsia, o diagnóstico presuntivo é desafiador e envolve a exclusão de outras mielopatias. Não há cura nem tratamento medicamentoso com eficácia comprovada para reverter a degeneração do sistema nervoso, contudo a acupuntura e a fisioterapia podem ajudar a retardar a progressão da doença. Este trabalho buscou relatar os efeitos da associação da acupuntura e da fisioterapia na reabilitação de um paciente apresentando há 5 meses sinais de ataxia progressiva, déficits proprioceptivos, dificuldade de sustentação e de locomoção. O cão sem raça definida, 11 anos, porte grande, após exames complementares e diagnóstico presuntivo de MD, foi submetido ao tratamento com técnicas de reabilitação. Durante as primeiras 8 semanas, o animal recebeu sessões semanais de eletroacupuntura e após esse período, iniciaram-se as sessões de fisioterapia duas vezes por semana. As técnicas fisioterápicas utilizadas foram magnetoterapia, laser, eletroterapia e cinesioterapia. Após 2 meses de tratamento, o animal conseguia manter-se em pé por mais tempo, com deambulação satisfatória. Este estudo mostrou o papel sinergético da acupuntura e fisioterapia no tratamento de um cão com MD, sendo seguramente indicadas para manter a qualidade de vida de pacientes em reabilitação neurológica.

Palavras-chave: Reabilitação; Neuropatia; Doença degenerativa. Eletroacupuntura. Fisioterapia.

Introdução:

A mielopatia degenerativa é uma doença de caráter progressivo e fatal que afeta cães adultos de raças grandes, não tendo um tratamento eficaz. Caracteriza-se pela desmielinização progressiva das fibras dos fascículos medulares dorsais e ventrais, que se expressam mais comumente na região toracolombar da medula espinhal, causando lesão do tipo neurônio motor superior (NMS) (1, 2). A mutação no gene superóxido dismutase 1 é um fator de risco para o desenvolvimento da doença (1).

Os sinais clínicos podem ser bilaterais e não simétricos, e incluem ataxia e paresia dos membros pélvicos, diminuição proprioceptiva, hiperreflexia e dismetria. Não há tratamento efetivo para a doença e o prognóstico é reservado à desfavorável, porém o tratamento conservativo com acupuntura, fisioterapia e cuidados de suporte, possuem papel fundamental para manter a qualidade de vida destes animais (3, 4, 5).

A acupuntura promove o equilíbrio das funções orgânicas e o efeito terapêutico, por meio da inserção de agulhas em pontos específicos da pele (6). A fisioterapia, com sua

ampla gama de técnicas, é preconizada na reabilitação de pacientes com distúrbios neuromusculares (3).

Descrição do Caso:

Cão sem raça definida, porte grande, 11 anos de idade com histórico de ataxia progressiva há 5 meses. Apresentava dificuldade em levantar e deambular devido incoordenação dos membros pélvicos, fazendo com que não conseguisse parar para urinar e evacuar, déficits de propriocepção, desgaste assimétrico das unhas e flacidez muscular. Os reflexos patelares estavam reduzidos, os reflexos flexores dos membros pélvicos estavam aumentados e a nocicepção presente.

A responsável informou que no início do quadro neurológico, o animal foi encaminhado para uma Clínica Veterinária onde foi prescrito tratamento com corticóide. Após 2 meses de medicação sem melhora, retornou à Clínica e foram solicitados exames complementares. A análise citológica do fluido cerebroespinhal não mostrou alterações macroscópicas; microscopicamente visualizou-se pequena quantidade de material proteico amorfo. A ressonância magnética toracolombar evidenciou discreta quantidade de material discal entre T4 e T5 ocasionando discreta compressão medular ventral e em cauda equina entre L7 e S1. Descartadas outras afecções espinhais, fechou-se o diagnóstico presuntivo de Mielopatia Degenerativa e foi iniciado o tratamento com acupuntura. Em cada sessão, avaliavam-se os reflexos patelares, extensores e flexores dos membros, força muscular, propriocepção e nocicepção. Utilizava-se o protocolo de eletroacupuntura com onda intermitente, frequência de 100 Hz por 20 minutos nos pontos do meridiano da Bexiga: B 12 + B 13 + B 14 e B 23 à B 26 e nos pontos do Vaso Governador: VG 3 + VG4, além de agulhas simples (sem estímulo elétrico) nos pontos R 3 (Rim), BP 6 (Baço-Pâncreas), VB 34 (Vesícula Biliar), B 60 (Bexiga), linha motora (craniopuntura chinesa) e laser infravermelho com comprimento de onda de 808 nm no ponto IG 4 (Intestino Grosso), 3 repetições de 3 Joules. Após 6 sessões o paciente apresentava-se mais estável, conseguindo manter-se em pé por maior tempo e com melhora na deambulação. Não houve perda dos reflexos esfincterianos urinário e anal, a dor superficial e profunda estavam presentes. Em virtude da atrofia muscular, optou-se em iniciar sessões de fisioterapia, duas vezes na semana, que incluíam eletroterapia, fotobioestimulação, magnetoterapia e exercícios passivos e ativos.

Discussão:

O paciente deste estudo, há 5 meses com mielopatia degenerativa, manifestava déficits proprioceptivos, incoordenação, desgaste de unhas com feridas por escarificação,

paraparesia moderada (com dificuldade postural para micção e defecação), flacidez muscular de membros pélvicos, hiperreflexia flexora e hiporreflexia patelar bilateral, com sensibilidades à dor superficial e profunda preservadas. O uso de corticoide por 2 meses gerou poliúria e polidpsia, sem melhora neurológica. Nossos achados alinham-se a Suraniti et al.[4], que descrevem alterações iniciais de propriocepção, hiperreflexia espinhal, reflexos extensor cruzado e de Babinski, com preservação das sensibilidades e ausência de hiperalgesia em pacientes com MD. Os autores apontam que a progressão desta doença cursa com paraparesia, paraplegia, ataxia, desgaste dos dedos, mioatrofia axial e pélvica, com resposta desfavorável à corticoterapia, como visto no animal do estudo. A ressonância magnética do paciente revelou lesão medular em T4-T5 e na cauda equina (L6-S1). O achado corrobora a pesquisa de Kathmann et al.[7], que identificou lesões na região T3-L3 em 56% dos cães com MD, e na região L3-S3 em 44% deles. Fossum[5] observa que cães com suspeita de MD exibem sinais de neurônio motor inferior (como redução do reflexo patelar) e/ou de neurônio motor superior (hiperreflexia espinhal, déficits proprioceptivos e hipertonia). O autor ressalta que a micção em locais inadequados decorre da incapacidade postural, mas que a nocicepção e as continências urinária e fecal são mantidas mesmo em estágios avançados, o que foi confirmado em nosso estudo, contudo, Guzzy et al.[8] relatam ser comum a ocorrência de incontinência fecal e/ou urinária com o avanço da doença. Por ser uma afecção sem abordagem cirúrgica, Fossum[5] preconiza o tratamento clínico e paliativo baseado em anti-inflamatórios não esteroidais, suplementação vitamínica e terapias neuroregenerativas. Suraniti[4] salienta que as chances de sucesso terapêutico são maiores quanto mais precoce for a intervenção. A acupuntura mostrou-se uma aliada no tratamento da MD. A estimulação dos acupontos altera a dinâmica da circulação sanguínea e promove o relaxamento muscular, sanando o espasmo e diminuindo a inflamação e a dor, além de restabelecer as funções neurológicas (6). Nas sessões semanais de acupuntura, o cão recebeu estímulo elétrico com onda intermitente e frequência de 100 Hz em pontos selecionados de acordo com o desequilíbrio energético de base pela Medicina Tradicional Chinesa. A eletroacupuntura de alta frequência (100 Hz a 200 Hz), aplicada de forma sequencial e alternada, promove a liberação de serotonina, epinefrina e norepinefrina, resultando em analgesia imediata e não cumulativa. Ao prolongar o efeito analgésico e manter a estimulação ativa nos pontos tratados, esta técnica demonstra superioridade terapêutica em relação à manipulação manual das agulhas (9). Kathmann et al.[7] sugerem um protocolo de fisioterapia com exercícios de marcha, massagem, mobilização articular e hidroterapia, destacando que a reabilitação aquática retarda a perda de massa muscular, melhora o equilíbrio e preserva a independência do animal. Segundo Suraniti et al.[4], os

exercícios contínuos reduzem o avanço da MD e maximizam o tônus muscular e a circulação, podendo ser associados à terapia física e eletroestimulação. Além dos exercícios, o paciente deste relato recebia eletroterapia para o tônus muscular, além de magnetoterapia e laserterapia para analgesia.

Conclusão:

Até o momento não há tratamento medicamentoso eficaz para a Mielopatia Degenerativa e o prognóstico é desfavorável, pois não é possível interromper o avanço da desmielinização, destinando muitos animais à eutanásia, porém neste relato a abordagem conservativa com acupuntura e fisioterapia, demonstrou melhorar não só a qualidade de vida do paciente, como manter a funcionalidade neurológica retardando a progressão da doença.

Referências:

1. Coates, J.R.; March, P.A.; Oglesbee, M.; Ruaux, C.g.; Olby, N.J.; Berghaus, R.D. et al. Clinical characterization of a familial degenerative myelopathy in Perbroke Welsh Corgi dogs. Journal of Veterinary Internal Medicine, v.21, n.6, p. 1323-31, 2007.
2. Pellegrino, F. Acerca de Ia mielopatía degenerativa. REDVET - Revista Electrônica de Veterinaría, v.12, n.11, p.1-4, 2011.
3. Levine, D.; Millis, D.L.; Marcellin-Little, D.J.; Taylor, R. Reabilitação e fisioterapia na prática de pequenos animais. São Paulo: Roca, 2008, p.168-171.
4. Suraniti, A.P.; Gilardoni, L.R.; Mira, G.; Fidanza, M.; Guerrero, J.; Marina, M.L. et al. Mielopatía Degenerativa canina: signos clínicos, diagnóstico y terapêutica. REDVET - Revista Electrônica de Veterinaria, v. 12, n.8, p. 1-9, 2011.
5. Fossum T.W. Doenças não-cirúrgicas da espinha. In: Cirurgia de Pequenos Animais. 2. ed. São Paulo: Roca, 2005. p. 1357-1358.
6. Alvarenga, T.F.; Amaral, C.G.; Steffen, C.P. Ação da acupuntura na neurofisiologia da dor: revisão bibliográfica. Revista Amazônia Science & Health, v. 2, n. 4, p. 29-36, 2014.
7. Kathmann, I.; Cizinauskas, S.; Doherr, M.G.; Stefeen, F.; Jaggy, A. Daily controlled physiotherapy increases survival time in dogs with suspected degenerative myelopathy. Journal of Veterinary Internal Medicine, v.20, n4, p.927-32, 2006.
8. Guzzy, R.F.; Formenton, M.R.; Colomba, K.P.; Veras, M.; Joaquim, J.F.G.; Fantoni, D.T. Mielopatia degenerativa em cães: um desafio na medicina veterinária e na reabilitação animal. Unimar Ciências, v. 23, n.1, p.11-16, 2014.
9. Glória, I. P. A utilização da acupuntura em medicina veterinária. 2017. 101f. Dissertação (Mestrado Integrado Em Medicina Veterinária) – Escola de Ciências e Tecnologia, Departamento de Medicina Veterinária, Évora, 2017.

Acupuntura no tratamento de medo excessivo em cão: Relato de Caso

Beatriz da Silva Ramos - Discente de Medicina Veterinária na Universidade Federal de Santa Catarina.
Ana Luiza Pastore Dambros - Discente de Medicina Veterinária na Universidade Federal de Santa Catarina.
Marcy Lancia Pereira - Profª Dr. de graduação em Medicina Veterinária e pós-Graduação em Medicina Veterinária Convencional e Integrativa da Universidade Federal de Santa Catarina.

Resumo:

A medicina tradicional chinesa (MTC) pode ser uma ótima abordagem complementar no tratamento de alterações comportamentais em pequenos animais. O presente trabalho objetivou relatar a progressão clínica de uma cadela Pinscher Miniatura, castrada, nove anos, atendida na CVE/UFSC, com queixa de ansiedade e medo excessivo durante chuvas e trovoadas, ou presença de pessoas estranhas. O medo foi associado à deficiência de Yang de Rim e Qi de Baço-Pâncreas pela MVTC. Como a paciente não tolerava o agulhamento convencional, optou-se inicialmente pela laserpuntura com laser vermelho, com posterior introdução da moxabustão e, ao longo do acompanhamento, do agulhamento convencional. Os protocolos de pontos foram ajustados a cada sessão conforme evolução clínica. Após as sessões, observou-se redução progressiva da ansiedade, maior tranquilidade comportamental, aumento da ingestão hídrica e menor sensibilidade ao frio. A MTC demonstrou ser uma abordagem eficaz e segura no tratamento do medo em cães, sendo a laserpuntura especialmente útil em pacientes que não toleram agulhamento convencional.

Palavras-chave: medicina tradicional chinesa; laserterapia; moxabustão; insegurança.

Introdução:

A medicina veterinária integrativa compreende a combinação de terapias alternativas e complementares aos tratamentos convencionais. A acupuntura é definida como um desequilíbrio energético no organismo, sendo possível a restauração do equilíbrio e da saúde pela estimulação de pontos de acupuntura. O diagnóstico pela visão da medicina tradicional chinesa (MTC) ocorre por cinco métodos: observar, auscultar, palpar, cheirar e ouvir a história. O objetivo é relacionar com os cinco elementos, água, fogo, terra madeira e metal, e os oito princípios, *Yin* e *Yang*, calor ou frio, interno ou externo e deficiência ou excesso (5).

O presente trabalho tem como objetivo relatar a progressão clínica de um cão com medo considerado excessivo, com o uso exclusivo da MTC como tratamento.

Descrição do caso:

Foi atendida na Clínica Veterinária Escola da UFSC, em Curitibanos, uma cadela da raça Pinscher Miniatura, castrada, com 9 anos e 5 meses. A responsável pelo animal relatou

fortes tremores durante chuvas e trovoadas, além de insegurança persistente quando em contato com pessoas estranhas ou situações novas, desde filhote. O animal tem histórico de alopecia por diluição de cor desde filhote.

Na anamnese pela medicina tradicional chinesa (MTC), observou-se preferência por locais quentes, baixa ingestão hídrica, apetite alternando entre hiperfagia e anorexia, urina pouco volumosa e amarelada, rouquidão, tosse seca, pele seca com prurido, sono pós-prandial e letargia. As emoções predominantes foram medo, ciúme e insegurança, associadas aos elementos Água, Metal e Madeira. Ao exame físico, apresentava-se alerta, hidratada, com mucosas normocoradas, tempo de preenchimento capilar menor que dois segundos, frequência cardíaca 132 bpm, frequência respiratória 54 mpm, temperatura de 37,9°C e abdome rígido. Pela MTC, evidenciaram-se Shen preservado, odor cutâneo rançoso, língua pálida, retraída pequena e macia (figura 1), além de pulso forte, superficial, regular, rápido e flutuante, com ausência de Rim Yang. O padrão diagnosticado foi deficiência de Yang de Rim, Qi de Baço-Pâncreas, com componente emocional de base sendo o medo.

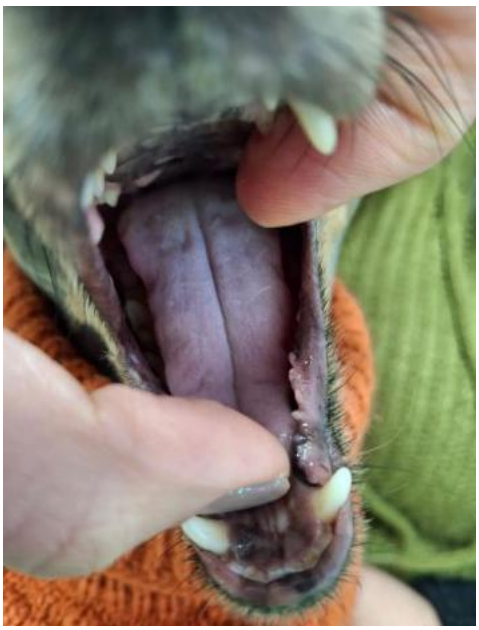

Figura 1- Aspecto da língua do animal durante a avaliação pela MTC, caracterizada como pálida, retraída, pequena e macia.

Como a paciente não tolerou o agulhamento, optou-se pela laserpuntura com laser vermelho (8 J, 150 mW) nos pontos B13+P1, B23+VB25, R10, BP6 e BP10, bilateralmente. O animal permaneceu relaxado durante a sessão, e cinco horas depois a responsável relatou, por mensagem, que a cadela estava calma, brincalhona e sem tremores, hábitos normalmente não observáveis anteriormente.

No retorno, três dias após, manteve-se o estado calmo, com relato de maior ingestão hídrica e aparente redução da sensação de frio. Repetiu-se o protocolo, acrescentando-se E36 bilateral. Na terceira sessão, a responsável referiu que a paciente estava mais calma, persistindo apenas parcialmente o medo; foram utilizados B13+P1, P9, B23+B52+VB25, R10, F8, BP6, BP10 e VB34.

A paciente retornou nove dias para nova sessão, tendo havido recidiva da ansiedade e da sensação de frio, sendo realizada laserpuntura em B13+P1, P9, IG11, B23+B52, R10, BP6, VB34, E40+BP3, C3 e B12, complementada por moxabustão em B23. Quinze dias depois, a paciente apresentava-se mais calma e com menor manifestação de medo. No atendimento, 20 dias após o anterior, já tranquila e com menor sensibilidade ao frio, foi possível realizar o agulhamento na maioria dos pontos: VB25, BP10, IG11, P9 e B17, tendo sido utilizado moxabustão apenas em B23. Ao final do acompanhamento, observou-se melhora geral do comportamento, com maior tranquilidade e menor sensibilidade ao frio.

Discussão:

Ansiedade, medos e fobias são problemas comportamentais comuns entre cães e gatos. Uma das principais condições associadas a medo e fobia é a sensibilidade a barulhos altos, tal qual trovões, como foi relatado nesse caso (1). Os sinais clínicos associados com o medo podem ser fisiológicos como taquicardia e hipersalivação, bem como sinais comportamentais, tal como tentativa de se esconder e escapar, hiperatividade, e auto lesão. Já a ansiedade pode ser relacionada fisiologicamente com aumento da frequência respiratória e cardíaca, mudanças vasomotoras, tremores ou paralisia e sialorreia, que também são relacionados a sinais comportamentais como inquietação ou imobilidade, permanecer perto de alguém e mudanças no apetite (1).

No tratamento da ansiedade por terapias integrativas, destaca-se a acupuntura, pertencente à MTC (2). Tradicionalmente, a acupuntura é baseada na filosofia do balanço energético, dessa forma, qualquer alteração, bloqueio ou estagnação do fluxo energético pelo corpo pode desencadear dor ou doença. O acuponto é uma região de pele onde ocorre grande concentração de terminações nervosas sensoriais, e sua estimulação possibilita acesso direto ao sistema nervoso central. Os acupontos são extremamente reativos ao serem estimulados com a inserção de agulhas (4). Pode-se também utilizar radiação (laser vermelho ou infravermelho) e calor (moxabustão) para estímulo dos pontos. O uso de laser possui vantagens em relação às agulhas, pois proporciona sessões mais curtas e ausência

do desconforto do agulhamento (3). Nesse contexto, essa técnica foi escolhida em primeiro momento para a paciente em questão, devido ao seu comportamento ansioso e agitado.

No caso relatado, foi diagnosticada deficiência de Yang de Rim. Na MTC, os rins estão ligados pelo elemento Água, responsáveis pela vontade de viver, força de vontade e vitalidade. Alterações em Zhi, aspecto espiritual / emocional ligado ao Rim, podem gerar medo e desconfiança, sendo os tremores sinais clínicos comuns (2). Dessa forma, foram empregados pontos específicos de acupuntura, para tratamento dos sinais relacionados com os rins, como R10, para tonificá-los.

Apesar da melhora relatada pela responsável do animal, recidivas demonstram que há um padrão de cronicidade nas deficiências encontradas e reforçam a importância da continuidade do tratamento. A paciente segue em acompanhamento por meio das técnicas da MTC, sendo atualizados protocolos em cada sessão de acordo com as queixas relatadas e avaliação semiológica chinesa.

Conclusão:

A MTC empregada no tratamento de ansiedade associada ao medo, no presente relato, constitui abordagem eficaz e segura. O uso inicial da laserpuntura mostrou-se especialmente valioso e eficaz, por ter viabilizado o tratamento em paciente que não tolerava o agulhamento convencional. A evolução positiva do caso, com redução progressiva do medo e maior tranquilidade comportamental, reforça a importância da medicina integrativa como complemento à abordagem convencional no atendimento veterinário.

Referências:

1. Sherman BL; Mills DS. Canine anxieties and phobias: an update on separation anxiety and noise aversions. Veterinary Clinics of North America: Small Animal Practice. 2008;38(5):1081-106.

2. Medeiros GR. Acupuntura no tratamento da síndrome de ansiedade por separação em cães [Trabalho de Conclusão de Curso]. João Pessoa: Universidade Federal da Paraíba; 2021.

3. Marques VI; Cassu RN; Nascimento FF; Tavares RCP; Crociolli GC; Guilhen RC et al. Laser acupuncture for postoperative pain management in cats. Evidence-Based Complementary and Alternative Medicine, v.2015, Article ID 653270, p.1-6, 2015. doi:10.1155/2015/653270.

4. Scognamillo-Szabó MV; Bechara GH. Acupuntura: bases científicas e aplicações. Ciência Rural. 2001;31(6):1091-1099.

5. Rodrigues CP. Medicina veterinária integrativa no tratamento da dermatite atópica canina (DAC): acupuntura, ozonioterapia, homeopatia e fitoterapia [Trabalho de Conclusão de Curso]. Botucatu: Universidade Estadual Paulista “Júlio de Mesquita Filho”; 2022.

Adenocarcinoma de glândula salivar em camundongo (*Mus musculus domesticus*): relato de caso

Felipe Grassi Lamonica Aguiar – Discente de Medicina Veterinária na Faculdade UNIGUAÇU – felipegrassi06@gmail.com
João Gabriel Espinola - Médico Veterinário especializado em Medicina de Pets Não Convencionais na Anclivepa-SP
Aline Cristina da Costa Fontenele – Cubo Laboratório Veterinário
Kauã Machado de Senna – Discente de Medicina Veterinária
Gabriela Prandini Simião Dias - Médica Veterinária e Docente na Faculdade Uniguaçu
Jane Karlla de Oliveria Matos – Cubo Laboratório Veterinário

Resumo

O adenocarcinoma de glândula salivar é uma neoplasia rara em camundongos e apresenta comportamento agressivo. Neste relato, uma fêmea de Mus musculus domesticus, com nove meses de idade, foi atendida devido ao rápido aumento de volume na região mandibular. Durante a tentativa de realização de citologia aspirativa sob sedação, o animal apresentou parada cardiorrespiratória e evoluiu a óbito. A massa foi então encaminhada para exame histopatológico, que revelou uma proliferação neoplásica epitelial compatível com adenocarcinoma de provável origem salivar. Não foram observadas evidências de infiltração neoplásica no linfonodo adjacente avaliado. O caso reforça a importância da investigação precoce de massas de crescimento rápido em roedores de companhia e destaca o papel fundamental da histopatologia no diagnóstico dessas neoplasias raras.

Palavras-chave: Animais não convencionais. Histopatologia; Neoplasia maligna; Neoformação mandibular; Roedores de companhia;

Introdução

As glândulas saliveres são um tipo de glândula exócrina, localizadas em diversas regiões do corpo, como canais auditivos externos, região genital, região anal, glândulas sudoríparas e salivares. Apesar de estarem disseminadas por todo o organismo, em cada local exercem funções diferentes. No meato acústico, por exemplo, são chamadas de glândulas ceruminosas, responsáveis pela secreção de substância ceruminosa (1).

Entre afecções de glândulas salivares, neoplasias representam cerca de 30% de casos. Porém, quando falado de cães e gatos, o adenocarcinoma de glândulas salivares é raro, representando apenas 0,17% dos casos, sem predileção sexual ou racial (2) Quando falado em camundongos, o adenocarcinoma de glândulas salivares são extremamente raros, de evolução rápida e agressiva. (3).

O objetivo deste trabalho foi relatar um caso de adenocarcinoma de glândula salivar em um camundongo fêmea, destacando os achados clínicos, anatomopatológicos e a evolução do caso.

Descrição do Caso

Foi atendida uma fêmea de camundongo (Mus musculus domesticus), com nove meses de idade, pelagem marrom, tida como animal de companhia. A tutora relatou aumento de volume em região mandibular rostral (Figura 1A), de evolução rápida, observado havia aproximadamente duas semanas. O animal apresentava histórico de manejo alimentar inadequado, composto exclusivamente por mistura de sementes desde sua aquisição. Inicialmente, havia suspeita de trauma ou mordedura por outro animal, embora não fosse possível descartar origem espontânea da lesão.

Ao exame físico, o paciente apresentava temperatura corporal de 38,8 °C (sendo o valor de referência de 36,2° C a 37,5° C) (4), frequência respiratória dentro dos parâmetros esperados para a espécie e ausculta cardíaca sem alterações significativas. Observou-se aumento de volume pronunciado em região mandibular, de consistência firme, compatível com processo expansivo tecidual.

Para a realização do diagnóstico, foi solicitado a realização de citologia aspirativa por agulha fina (CAAF). Devido ao pequeno porte do animal, o risco de estresse intenso durante a contenção física e a possibilidade de lesão iatrogênica durante a manipulação da massa, foi indicada sedação inalatória com isoflurano, associada à administração de metadona. Os riscos anestésicos e procedimentais foram previamente esclarecidos à tutora. Durante o período anestésico, o paciente manteve-se inicialmente estável, sendo monitorado por Doppler vascular (Figura 1B).

Entretanto, no momento da introdução da agulha para aspiração citológica, apresentou descompensação cardiorrespiratória aguda. O procedimento foi imediatamente interrompido, com suspensão do isoflurano, reversão do opioide e instituição de oxigenioterapia e manobras de reanimação. Apesar das medidas adotadas, a paciente evoluiu a óbito. Após o óbito, foi realizada retirada da neoformação (Figura 1C), a qual foi acondicionada em frasco contendo solução de formalina tamponada a 10% e encaminhada para a análise histopatológica.

Figura 1. Aspectos clínicos, anestésicos e macroscópicos da neoformação mandibular.

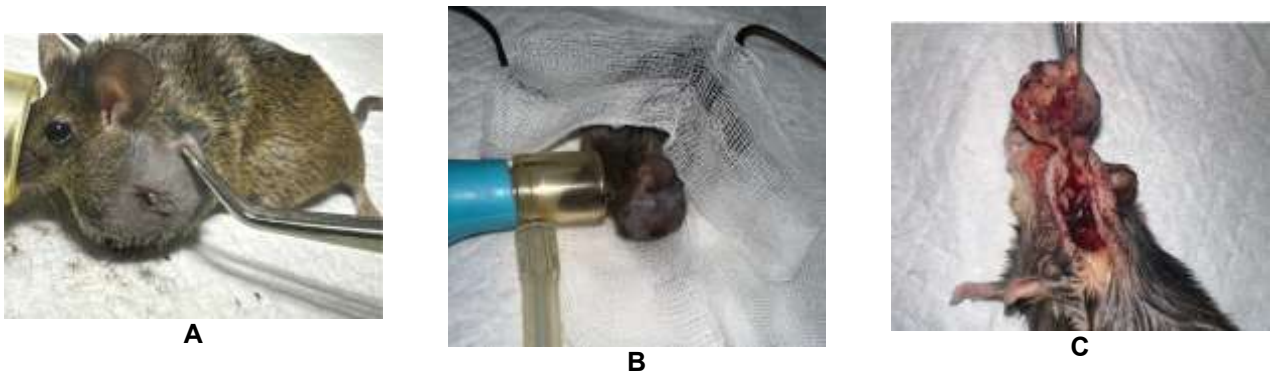

Legenda: A) Animal com pronunciado aumento tecidual na região mandibular; B) animal em indução anestésica com monitoramento pelo Doppler; C) remoção do nódulo para análise histopatológica. Fonte: Arquivo pessoal, 2026.

Resultados e Discussão

O diagnóstico de tumores de glândulas cutâneas é realizado por meio do exame histopatológico (5). Essa neoplasia pode invadir o sistema linfático, ocasionando metástases distantes, o que traz ao caso um prognóstico desfavorável e um tratamento desafiador (6). O material encaminhado para análise histopatológica foi recebido pelo laboratório como um fragmento tecidual medindo de 2,0 x 2,0 x 1,6 cm, de consistência macia, superfície crespa e irregular, coloração acastanhada e, aos cortes, presença de manchas esbranquiçadas. Na análise microscópica, o fragmento histológico único apresentava proliferação neoplásica epitelial bem delimitada, não encapsulada, organizada em ilhas sólidas, com ocasionais formações tubulares e acinares, sustentadas por moderado estroma fibrovascular. As células neoplásicas eram poligonais, com citoplasma escasso a moderado, intensamente eosinofílico, e núcleos redondos a ovalados, contendo cromatina finamente pontilhada e um a dois nucléolos evidentes. Havia discreta anisocitose, anisocariose e pleomorfismo celular. Foram observadas seis figuras de mitose em 2,37 mm². Associavam-se áreas multifocais acentuadas de hemorragia, com deposição de material amorfo fracamente eosinofílico. Adjacente ao neoplasma, observou-se linfonodo com arquitetura preservada, sem evidências de infiltração neoplásica nos cortes examinados (Figura 2).

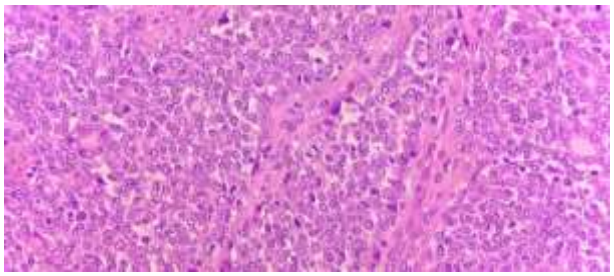

Figura 2. Imagem microscópica da proliferação neoplásica epitelial. Fonte: Arquivo pessoal, 2026.

O linfonodo adjacente representado no material não apresenta evidências histológicas de infiltração neoplásica nos cortes avaliados. Recomenda-se correlação com a extensão local da lesão e evolução clínica, considerando o potencial de progressão local desse tipo de neoplasma Tendo em vista o evidenciado, por meio dos exames aplicados, o diagnóstico foi de adenocarcinoma de glândulas, de possível origem de glândula salivar. Infelizmente o tratamento esperado para o caso não foi empregado, pois, devido a uma intercorrência que levou uma parada cardiorespiratória, o animal evoluiu a óbito. Considerando o histórico clínico, a rápida evolução da massa e a instabilidade cardiorrespiratória apresentada durante o procedimento, a causa da descompensação sistêmica não pôde ser determinada com os dados disponíveis. Não é possível descartar a participação de fatores associados ao processo neoplásico, ao estresse do manejo, à sedação e/ou a comprometimento orgânico prévio não diagnosticado. O linfonodo adjacente representado no material apresentava arquitetura preservada, sem evidências histológicas de infiltração neoplásica nos cortes examinados. Esse achado sugere ausência de metástase linfonodal no fragmento avaliado; entretanto, não exclui completamente a possibilidade de progressão local ou disseminação em outros tecidos, especialmente considerando a evolução rápida do aumento de volume e o potencial agressivo desse tipo de neoplasma.

Conclusão

O adenocarcinoma glandular em região mandibular de camundongo representa uma condição incomum e de relevância diagnóstica em pets não convencionais. A avaliação histopatológica permite a confirmação da natureza neoplásica da lesão; entretanto, a definição precisa da origem glandular pode requerer exames complementares, como imuno-histoquímica. O caso reforça a importância da investigação precoce de massas de crescimento rápido em roedores de companhia.

Referências

1. Fakoya AO; Murphrey MB; Safadi AO; Vaidya T. Histology, Apocrine Gland. In: StatPearls [Internet]. Treasure Island (FL): StatPearls Publishing; 2026 [citado 2026 jun. 15]. Disponível em: https://www.ncbi.nlm.nih.gov/books/NBK482199/
2. de Paiva FN; Torquato LFB; Oliveira GS; Souza SA; Araujo DCC; Costa TS et al. Doxorrubicina no tratamento de adenocarcinoma de glândula salivar. Pubvet. 2021;15(1):1-6. doi:10.31533/pubvet.v15n01a723.1-6.

3. Bundza A; Charlton KM; Becker SA. Adenocarcinoma of the salivary gland in a white Swiss mouse. Canadian Journal of Veterinary Research. 1989;53(3):363-365.
4. Hankenson FC; Marx JO; Gordon CJ; David JM. Effects of rodent thermoregulation on animal models in the research environment. Comparative Medicine. 2018;68(6):425-438. doi:10.30802/AALAS-CM-18-000049.
5. Moreira PRR; Santos TSG; Lucci YH; Lomelino LR; Mesquita LR. Recidiva de adenocarcinoma de glândula sudorípara em cão: relato de caso. Nucleus Animalium. 2025;ed. esp.:84-89. doi:10.3738/21751463.4565.
6. Modesto TC. Adenocarcinoma apócrino misto com múltiplas metástases em cão [Trabalho de Conclusão de Residência]. Uberlândia: Universidade Federal de Uberlândia; 2020. 12 f.

Adenocarcinoma de Saco Anal em Cão Macho - Relato de Caso

Heidi Nagel Horst - Graduanda em Medicina Veterinária, Instituto Federal Catarinense - Campus Araquari. Email: heidinhorst@gmail.com
Fernanda Letycia Lenzi Martins - Médica Veterinária, com atuação na área de Clínica Médica de Pequenos Animais e Oncologia Veterinária. Email: paulistapetsesilvestres@gmail.com
Matheus Folgearini Silveira - Médico Veterinário, Doutor em Cardiologia Veterinária pela UNESP/Jaboticabal e Docente do Instituto Federal Catarinense - Campus Araquari. Email: matheus.silveira@ifc.edu.br

RESUMO

O adenocarcinoma das glândulas apócrinas do saco anal (AGASACA) é uma neoplasia maligna incomum em cães, caracterizada por comportamento biológico agressivo e alto potencial metastático. Este relato tem como objetivo relatar o acompanhamento clínico, diagnóstico e terapêutico de um canino, macho, sem raça definida, castrado, de 13 anos, diagnosticado com AGASACA metastático. Ao exame físico, observou-se massa firme, bem delimitada, associada a pequena fístula. O paciente foi submetido à citologia aspirativa, exames laboratoriais seriados, ultrassonografia abdominal, radiografias e exame histopatológico. A citologia revelou células epiteliais compatíveis com adenocarcinoma, sendo posteriormente confirmado por histopatologia. O estadiamento por ultrassonografia evidenciou alterações sugestivas de metástase em linfonodo ilíaco medial e baço, além de comorbidades como nefropatia crônica e adrenopatia. Exames laboratoriais indicaram síndrome paraneoplásica, com destaque para alterações no metabolismo cálcio-fósforo. Devido à presença de metástases, o tratamento cirúrgico foi descartado, optando-se por abordagem sistêmica. O protocolo terapêutico incluiu quimioterapia com carboplatina e doxorrubicina, sendo posteriormente mantido apenas com doxorrubicina devido a efeitos adversos relacionados à carboplatina. Em seguida, instituiu-se quimioterapia metronômica com clorambucil, e posteriormente, terapia alvo com toceranib fosfato. Apesar de períodos de estabilização, houve progressão da doença, culminando na eutanásia do paciente aproximadamente 12 meses após o diagnóstico. O caso reforçou o caráter agressivo do AGASACA, frequentemente diagnosticado em estágios avançados, além da importância do estadiamento completo e da abordagem terapêutica individualizada. A sobrevida observada, superior à média descrita para casos metastáticos, sugere benefício parcial da terapia multimodal, embora o prognóstico permaneça reservado.
Palavras-chaves: neoplasia perianal; glândulas apócrinas; hipercalcemia paraneoplásica; quimioterapia.

INTRODUÇÃO

O adenocarcinoma das glândulas apócrinas do saco anal (AGASACA) é uma neoplasia maligna relativamente incomum em cães, representando cerca de 2% das neoplasias cutâneas e aproximadamente 17% das neoplasias perianais (1). Caracteriza-se por comportamento biológico agressivo, elevada capacidade de invasão local e alto potencial metastático, principalmente para linfonodos regionais. Além disso, pode estar associado a síndromes paraneoplásicas, especialmente hipercalcemia (2,3). O diagnóstico baseia-se na associação entre exame clínico, citologia, histologia e exames

de imagem, sendo o estadiamento fundamental para definição terapêutica. O presente trabalho tem como objetivo relatar um caso de AGASACA metastático em um cão, abordando seus aspectos clínicos, diagnósticos e terapêuticos.

RELATO DE CASO

Foi atendido em consulta clínica em setembro de 2024, um canino, macho, sem raça definida (SRD), castrado, com idade aproximada de 13 anos, com queixa principal de nódulo em região perianal, adjacente ao ânus. Ao exame físico, observou-se massa firme, bem delimitada, indolor e associada a pequena fístula. A citologia aspirativa revelou células epiteliais compatíveis com adenocarcinoma de glândula apócrina do saco anal.

Durante o estadiamento, a ultrassonografia abdominal evidenciou alterações compatíveis com progressão neoplásica e comorbidades associadas (Figura 1). Exames laboratoriais demonstraram hipercalcemia (2,20 mmol/L; VR: 1,3–1,5 mmol/L) e hipofosfatemia (2,20 mg/dL; VR: 2,6–6,2 mg/dL) , compatíveis com síndrome paraneoplásica. Devido a presença de metástases, a abordagem cirúrgica foi descartada.

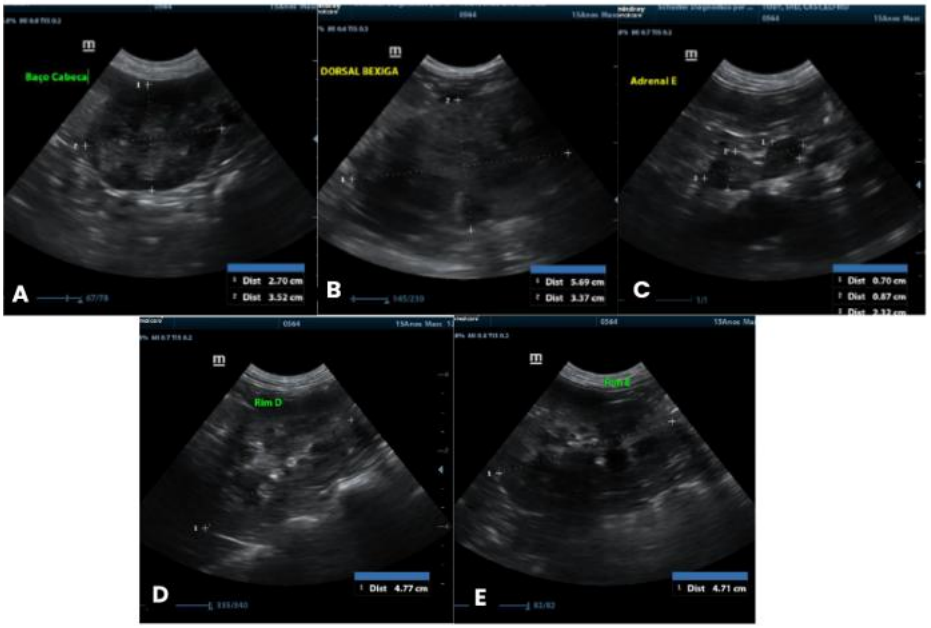

Figura 1 - Imagens ultrassonográficas abdominais de um canino, SRD, evidenciando alterações sugestivad de metástase esplênica (A) e em linfonodo ilíaco medial (B), além de adrenopatia difusa (C), nefropatia crônica (D e E) (Fonte: Arquivo pessoal, 2026).

Após avaliação cardiológica, foi instituído protocolo quimioterápico com carboplatina e doxorrubicina. Entretanto, devido à ocorrência de efeitos adversos após a administração de carboplatina, o tratamento foi mantido apenas com doxorrubicina,

totalizando sete sessões. Durante o acompanhamento, houve agravamento da doença renal crônica e progressão clínica da neoplasia.

O exame histopatológico confirmou adenocarcinoma infiltrativo do saco anal. Posteriormente, foi instituída quimioterapia metronômica com clorambucil, e em seguida, terapia alvo com toceranib fosfato (Palladia®). Apesar de períodos de estabilização clínica, ocorreu progressão da doença, culminando na eutanásia do paciente aproximadamente 12 meses após o diagnóstico.

DISCUSSÃO

O adenocarcinoma das glândulas apócrinas do saco anal (AGASACA) é uma neoplasia maligna de comportamento agressivo e elevado potencial metastático, acometendo principalmente cães idosos (4). No presente relato, o paciente apresentava idade compatível com a descrita na literatura e já apresentava alterações sugestivas de metástase em linfonodo ilíaco medial e baço no momento do diagnóstico, achado frequentemente observado nessa neoplasia (1).

A citologia aspirativa permitiu diagnóstico inicial, posteriormente confirmado pelo exame histopatológico. Além disso, os exames laboratoriais evidenciaram hipercalcemia e hiperfosfatemia, alterações compatíveis com síndrome paraneoplásica associada ao AGASACA (2). O estadiamento por exames de imagem foi fundamental para a definição da conduta terapêutica, uma vez que a presença de metástases contraindica a abordagem cirúrgica.

Dessa forma, optou-se pela utilização de diferentes protocolos sistêmicos, incluindo carboplatina, doxorrubicina, clorambucil e toceranib fosfato, terapias descritas como alternativas para casos avançados ou metastáticos (1,6,7). Embora tenha ocorrido progressão da doença, o paciente apresentou sobrevida aproximada de 12 meses após o diagnóstico, período considerado relevante diante do estágio avançado da neoplasia e das comorbidades associadas (5).

CONCLUSÃO

O adenocarcinoma das glândulas apócrinas do saco anal é uma neoplasia agressiva, frequentemente diagnosticada em estágios avançados e com presença de metástases. Neste caso, a associação entre exames laboratoriais, citológicos, histopatológicos e de imagem foi fundamental para o diagnóstico e acompanhamento da doença. Embora o prognóstico tenha permanecido reservado, a utilização de diferentes

estratégias terapêuticas possibilitou períodos de estabilização clínica e contribuiu para a manutenção da qualidade de vida do paciente durante o acompanhamento.

REFERÊNCIAS

1. DALECK, C. R.; NARDI, A. B. **Oncologia em cães e gatos**. 2. ed. Brasil: Roca, 2016. p. 602–610.
2. HERMO, G. **Neoplasias do saco anal**. In: ROCHA, C. E. et al. *Oncologia de pequenos animais e pets exóticos: do diagnóstico ao tratamento*. Curitiba: Medvep, 2022. p. 365–371.
3. HUERTA, Y. et al. **Complications associated with iliosacral lymphadenectomy in dogs with metastatic apocrine gland anal sac adenocarcinoma**. *The Canadian Veterinary Journal*, v. 63, p. 929–934, 2022.
4. GOLDSCHMIDT, M. H; GOLDSCHMIDT, K. H. **Epithelial and melanocytic tumors of the skin**. In: MEUTEN, D. J (Ed.). Tumors in domestic animals. Lowa: John Wilet and Sons, 2017. cap. 4, pp. 88-141.
5. NELSON, R. W.; COUTO, C. G. **Small animal internal medicine**. 4. ed. St. Louis: Mosby; Elsevier, 2008.
6. LEACH, T. et al. **Prospective trial of metronomic chlorambucil chemotherapy in dogs with naturally occurring cancer**. *Veterinary and Comparative Oncology*, v. 10, p. 102–112, 2012.
7. YAMAZAKI, H. et al. **Evaluation of postoperative adjuvant toceranib phosphate treatment in dogs with apocrine gland anal sac adenocarcinoma**. *Journal of Veterinary Internal Medicine*, v. 34, p. 1272–1281, 2020.

Adenomioepitelioma Mamário Maligno em Felina: Uma Neoplasia Rara na Medicina Veterinária

Anna Júlia de Carvalho Hermenegildo – Discente de medicina veterinária Universidade de Uberba, MG

Raissa Elen de Souza Oliveira – Discente de medicina veterinária Universidade de Uberba, MG

Sophia Barbosa Saloio – Discente de medicina veterinária Universidade de Uberba, MG

Yasmin Hazime Miziara - Discente de medicina veterinária Universidade de Uberba, MG

Rodrigo Supranzetti de Rezende – Docente do programa de pós-graduação em Sanidade e Produção Animal nos Trópicos Universidade de Uberaba, MG

Resumo

Paciente felina, sem raça definida, 12 anos de idade, apresentou nódulos mamários com crescimento progressivo, sendo diagnosticada com adenomioepitelioma, uma neoplasia mamária rara caracterizada histopatologicamente pela proliferação concomitante de células epiteliais e mioepiteliais. Ao exame clínico, observou-se a presença de múltiplos nódulos ao longo da cadeia mamária, de pequenas dimensões, firmes à palpação e não móveis, sugerindo aderência aos planos subjacentes. Não foi identificada presença de exsudato, tampouco dor à palpação. Destacava-se um nódulo de maior volume localizado na mama da região abdominal, apresentando discreta coloração eritematosa na superfície, além de consistência endurecida e crescimento progressivo. Considerando a raridade do adenomioepitelioma maligno em felinos, o objetivo deste trabalho foi descrever os achados clínicos, diagnósticos e histopatológicos de um caso de neoplasia mamária. Foram realizados exames complementares, incluindo ultrassonografia abdominal, que evidenciou alterações inespecíficas, como discreta hepatomegalia, esplenomegalia e alterações renais compatíveis com senescência. O exame histopatológico revelou proliferação difusa de células neoplásicas mioepiteliais, com padrão infiltrativo em tecido muscular adjacente, confirmando o diagnóstico de adenomioepitelioma maligno. O tratamento instituído foi cirúrgico, por meio de mastectomia bilateral com margens de segurança. Os resultados evidenciaram comportamento agressivo da neoplasia, mesmo na ausência de comprometimento linfonodal. Conclui-se que o diagnóstico precoce, associado à avaliação histopatológica e exames de imagem, é fundamental para a condução adequada e melhor prognóstico em felinos com neoplasias mamárias.

Palavras-chave: Mastectomia bilateral; histopatologia; múltiplos nódulos .

Introdução

O adenomioepitelioma consiste em uma neoplasia mamária definida histologicamente pela proliferação concomitante de células epiteliais e mioepiteliais (1). Na medicina veterinária, especialmente em felinos, sua forma maligna ainda é raramente descrita, existindo poucos relatos de casos na literatura (2).

Os critérios histológicos indicativos de malignidade incluem pleomorfismo celular e nuclear, elevada atividade mitótica, presença de necrose e invasão tumoral periférica (3). O diagnóstico baseia-se na associação entre características histopatológicas e resultados de imuno-histoquímica, essenciais para confirmar a diferenciação epitelial e mioepitelial e distinguir outros tumores mamários felinos (1).

O tratamento consiste principalmente na excisão cirúrgica com margens adequadas, e o prognóstico varia conforme o grau de malignidade, extensão tumoral e presença de metástases (3,4). O objetivo do trabalho foi descrever os achados clínicos, diagnósticos e histopatológicos de um caso de neoplasia mamária rara em felinos.

Descrição do Caso

Relata-se o caso de uma felina, sem raça definida, 12 anos de idade, com histórico de nódulos mamários de crescimento progressivo. Foram realizados exames complementares, incluindo ultrassonografia abdominal, que evidenciou alterações inespecíficas, como discreta hepatomegalia, esplenomegalia e alterações renais compatíveis com senescência. O exame histopatológico revelou proliferação difusa de células neoplásicas mioepiteliais, sem delimitação evidente, com padrão homogêneo e infiltrativo em tecido muscular adjacente, não sendo possível identificar áreas de tecido normal no campo analisado, confirmando o diagnóstico de adenomioepitelioma maligno, uma neoplasia incomum em gatas (Figura 1). Em maior aumento, observaram-se alterações celulares compatíveis com malignidade, como anisocitose, anisocariose e núcleos hipercromáticos (Figura 2).

O tratamento instituído foi cirúrgico, com realização de mastectomia bilateral. O caso evidencia o comportamento agressivo das neoplasias mamárias felinas e reforça a importância do diagnóstico precoce e da associação entre exames de imagem e histopatologia.

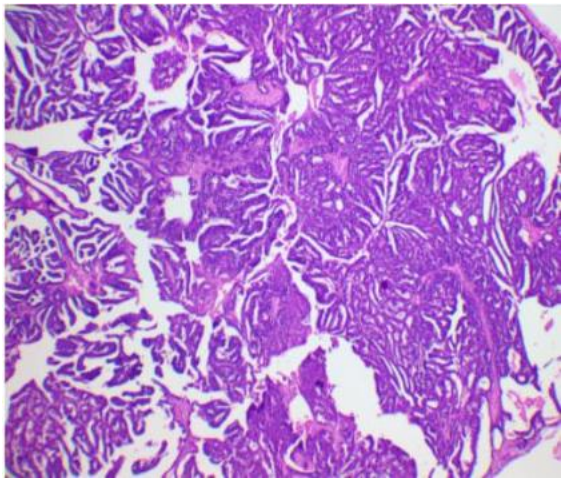

Figura 2 Corte histológico de neoplasia mamária felina corado por hematoxilina e eosina (HE), em baixo aumento (4x), evidenciando proliferação de células neoplásicas organizadas em estruturas glandulares e papilares complexas, sustentadas por estroma fibrovascular, com padrão arquitetural desorganizado e sugestivo de crescimento infiltrativo.

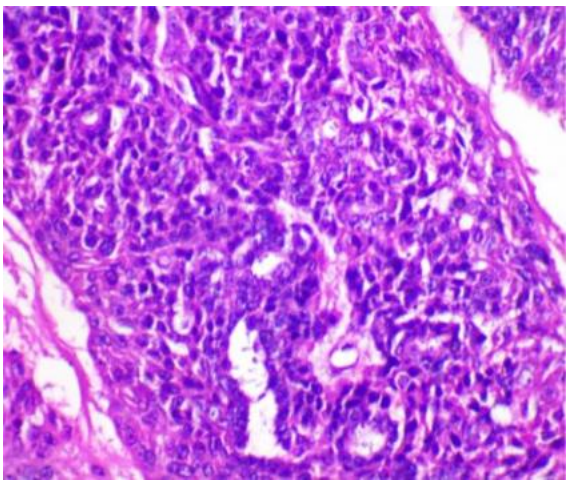

Figura 1 Corte histológico de neoplasia mamária felina corado por hematoxilina e eosina (HE), em maior aumento (40x), evidenciando alta celularidade, com células neoplásicas apresentando anisocitose, anisocariose, núcleos hipercromáticos e nucléolos evidentes, compatível com neoplasia maligna.

Discussão

O adenomioepitelioma é uma neoplasia mamária rara em felinos, sendo descrito com maior frequência em medicina humana (1).

No presente caso, os exames laboratoriais e ultrassonográficos não evidenciaram alterações sugestivas de metástase, resultado semelhante ao descrito por Campos et al. (2), que também relataram ausência de comprometimento metastático inicial em felinos acometidos por essa neoplasia.

O exame histopatológico confirmou proliferação infiltrativa de células mioepiteliais neoplásicas, característica considerada indicativa de malignidade (3). Além disso, o padrão infiltrativo observado reforça o comportamento agressivo das neoplasias mamárias felinas, frequentemente associado a elevado potencial invasivo local.

O tratamento instituído consistiu na realização de mastectomia bilateral com margens de segurança, considerada a principal abordagem terapêutica para tumores mamários em felinos (4). A ausência de comprometimento linfonodal sugere ausência de disseminação regional no momento da intervenção cirúrgica, embora o acompanhamento clínico permaneça essencial devido ao potencial metastático dessas neoplasias

Conclusão

A descrição do caso evidencia que o adenomioepitelioma maligno em felinos apresenta comportamento agressivo e caráter infiltrativo. O exame histopatológico confirma o diagnóstico e demonstra a importância da avaliação microscópica para definição da neoplasia. Os achados ultrassonográficos indicam alterações sistêmicas inespecíficas, possivelmente associadas ao estado neoplásico e à idade do animal.

O tratamento cirúrgico por meio da mastectomia bilateral constitui a principal abordagem terapêutica e permite a remoção da massa tumoral com margens de segurança. A ausência de comprometimento linfonodal sugere ausência de disseminação regional no momento da intervenção. O caso reforça a relevância do diagnóstico precoce, da associação entre exames de imagem e histopatologia e da conduta cirúrgica adequada para melhor prognóstico. Além disso, contribui para a literatura veterinária ao descrever uma neoplasia rara em felinos, ampliando o conhecimento sobre suas características clínicas, diagnósticas e biológicas.

Referências

1. Howlett AR, et al. Adenomyoepithelioma of the breast: a review of the literature. Journal of Clinical Pathology. 2003;56(6):403-407.

2. Campos CB, et al. Malignant adenomyoepithelioma in a cat: case report. Pesquisa Veterinária Brasileira. 2015;35(7):635-638.

3. Rosen PP. Rosen’s breast pathology. 3rd ed. Philadelphia: Lippincott Williams & Wilkins; 2009.

4. Daleck CR; De Nardi AB. Oncologia em cães e gatos. 2 ed. Rio de Janeiro: Roca; 2016.

Afecção Piogranulomatosa Fúngica Oral em *Psittacula krameri*

Marina Gatto* Médica Veterinária Doutoranda do Programa de Pós-Graduação em Bioexperimentação da Universidade de Passo Fundo;

Giuliana Souza Garcia: Acadêmica do Curso de Medicina Veterinária EASAN-UPF;

Jéssica Cristina Peretti: Médica Veterinária especialista em patologia animal;

Brenda Liz Rozanski Marcuzzo: Estudante de medicina veterinária e BIC-UPF;

Ezequiel Davi dos Santos: Médico Veterinário patologista do Laboratório de Patologia Animal, Curso de Medicina Veterinária EASAN-UPF;

Adriana Costa da Motta: Professora doutora do curso de medicina veterinária - EASAN e PPGBIOEXP da Universidade de Passo Fundo.

*E-mail para correspondência: marinagattoo13@gmail.com

Resumo

As doenças fúngicas em aves silvestres e exóticas representam importante desafio diagnóstico. Relata-se um caso de piogranuloma fúngico oral em um *Psittacula krameri* (Ring Neck) macho, quatro anos, diagnosticado por necropsia e histopatologia. O animal apresentou aumento dos sacos aéreos peitorais e lesão oral sugestiva de micose, evoluindo para anorexia e óbito, apesar da terapia antifúngica. Na necropsia observou-se lesão nodular esbranquiçada na rinoteca, conteúdo seroso nos sacos aéreos e alteração hepática focal. Microscopicamente identificou-se extenso piogranuloma micótico com necrose, numerosas leveduras capsuladas e raras hifas, além de lesões inflamatórias em pulmões, cavidade nasal e fígado. As colorações PAS e Grocott foram essenciais para confirmação do agente fúngico. O relato reforça a importância da necropsia e histopatologia no diagnóstico de enfermidades infecciosas em aves ornamentais e silvestres.

Palavras-chave: micose; psitacídeo; histopatologia; necropsia; leveduras.

Introdução

As enfermidades infecciosas causadas por fungos em aves silvestres e ornamentais constituem importante causa de morbidade e mortalidade, especialmente em indivíduos mantidos em cativeiro e submetidos a fatores predisponentes como estresse, manejo inadequado e imunossupressão (1). Entre as respostas inflamatórias desencadeadas por agentes persistentes destaca-se a formação de granulomas e piogranulomas, considerados mecanismos de defesa destinados ao isolamento do agente agressor (2).

O diagnóstico das micoses aviárias frequentemente representa um desafio clínico devido à inespecificidade dos sinais clínicos e à dificuldade de identificação etiológica durante a evolução da doença. Além disso, muitos fungos apresentam resistência variável aos tratamentos antifúngicos disponíveis, o que pode comprometer o prognóstico dos pacientes acometidos (3).

Diante da escassez de relatos envolvendo afecções fúngicas orais em psitacídeos, este trabalho objetiva descrever os achados anatomopatológicos e histopatológicos de um

caso de piogranuloma fúngico oral em *Psittacula krameri* diagnosticado no Laboratório de Patologia Animal da Universidade de Passo Fundo.

Descrição do Caso

Foi encaminhado ao Laboratório de Patologia Animal da Escola de Ciências Agrárias Inovação e Negócios da Universidade de Passo Fundo, um exemplar de *Psittacula krameri* (Ring Neck), macho, com aproximadamente quatro anos de idade. Segundo o histórico clínico, o animal apresentava aumento de volume dos sacos aéreos peitorais e lesão oral sugestiva de infecção fúngica, tendo sido submetido a tratamento antifúngico sem resposta satisfatória. O quadro evoluiu com anorexia progressiva e culminou em óbito.

Durante a necropsia observou-se ave medindo aproximadamente 40 cm do bico à cauda, plumagem predominantemente verde, bico alaranjado e anilha de identificação em membro pélvico esquerdo. Na cavidade oral verificou-se formação nodular localizada na porção ventral da rinoteca, de superfície irregular, coloração esbranquiçada e áreas multifocais alaranjadas. Nos cornetos nasais havia discreta quantidade de conteúdo seroso a mucoso.

Após abertura da cavidade celomática constatou-se presença de conteúdo seroso nos sacos aéreos. O fígado apresentava área focal milimétrica amarelada. Fragmentos dos principais órgãos foram coletados, fixados em formalina tamponada a 10%, processados rotineiramente para histopatologia e corados pela técnica de hematoxilina e eosina. Amostras da lesão oral também foram submetidas às colorações histoquímicas especiais PAS e Grocott.

Ao exame microscópico observou-se extenso piogranuloma micótico associado a áreas moderadas de necrose. As estruturas fúngicas encontravam-se distribuídas principalmente na periferia da lesão, infiltrando inclusive estruturas ósseas adjacentes. Morfologicamente apresentavam-se como leveduras capsuladas com brotamento estreito único e ocasionalmente múltiplo, formando pequenas cadeias, além da presença esparsa de hifas.

Adicionalmente, observou-se rinite linfoplasmocitária multifocal moderada associada a colônias bacterianas cocobacilares e discretas áreas de erosão epitelial. Nos pulmões verificaram-se congestão e hemorragia intersticial difusas acentuadas, edema, enfisema, hiperplasia multifocal do tecido linfoide associado aos brônquios (BALT) e pneumonia intersticial linfoplasmocitária discreta. No fígado foram identificadas megalocitose multifocal acentuada, dissociação de cordões hepatocelulares, necrose hepatocelular, congestão e

hemorragia multifocal discreta. Os principais achados macroscópicos e microscópicos observados estão apresentados na Figura 1.

Figura 1. Afecção piogranulomatosa fúngica oral em *Psittacula krameri*; A) Lesão oral evidenciando numerosas estruturas arredondadas compatíveis com conídeos coradas em magenta pela técnica de ácido periódico de Schiff (PAS), compatíveis com leveduras distribuídas no interior da lesão (20x); B) Corte histopatológico da cavidade oral demonstrando inflamação piogranulomatosa associada à invasão tecidual por estruturas fúngicas (HE); C) Aspecto macroscópico da lesão localizada na região da rinoteca, caracterizada por formação nodular irregular associada à presença de conteúdo mucoso nos cornetos nasais; D) Pulmão apresentando congestão, hemorragia e infiltrado inflamatório multifocal associados ao processo infeccioso.

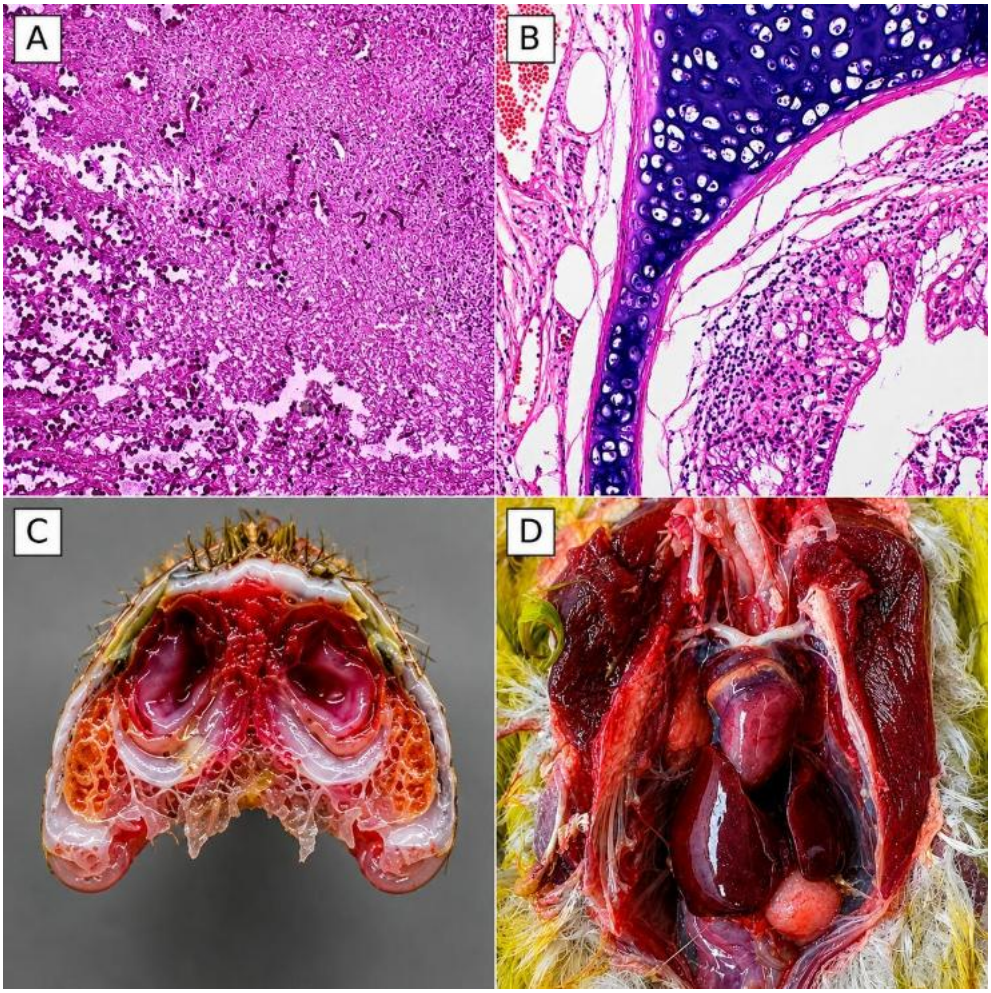

Discussão

As micoses sistêmicas em aves representam importante grupo de enfermidades oportunistas, frequentemente associadas a fatores imunossupressores e condições ambientais inadequadas (1). No presente caso, a extensa resposta piogranulomatosa observada na cavidade oral evidencia a capacidade de determinados fungos em promover inflamação crônica persistente e invasão tecidual local.

As colorações histoquímicas PAS e Grocott mostraram-se fundamentais para a identificação das estruturas fúngicas presentes na lesão, permitindo melhor visualização da parede celular e distribuição dos microrganismos nos tecidos. Tais técnicas são

amplamente empregadas na rotina diagnóstica de doenças fúngicas em medicina veterinária.

As características morfológicas observadas sugerem compatibilidade com leveduras capsuladas, incluindo agentes do gênero *Cryptococcus*, embora a etiologia não possa ser confirmada sem exames complementares. Segundo Albano (1), espécies como *Cryptococcus neoformans*, *Candida albicans* e *Aspergillus* spp. figuram entre os principais agentes micóticos descritos em aves silvestres.

As alterações pulmonares observadas sugerem comprometimento respiratório secundário, contribuindo para a evolução desfavorável do quadro clínico. Da mesma forma, as lesões hepáticas podem estar relacionadas a processo inflamatório sistêmico crônico ou à presença de condições predisponentes que favoreceram o estabelecimento da infecção.

A ausência de resposta clínica ao tratamento antifúngico instituído reforça a dificuldade terapêutica frequentemente descrita em infecções fúngicas aviárias, especialmente quando o diagnóstico ocorre em estágios avançados da doença (3). Dessa forma, exames complementares precoces, incluindo citologia, histopatologia e cultura fúngica, tornam-se fundamentais para o estabelecimento do diagnóstico definitivo e definição da terapia mais adequada.

Conclusão

A afecção piogranulomatosa fúngica oral deve ser considerada no diagnóstico diferencial de lesões orais em psitacídeos. A histopatologia associada às colorações PAS e Grocott foi fundamental para confirmação diagnóstica, enquanto a necropsia permitiu identificar alterações sistêmicas associadas. O diagnóstico precoce auxilia no manejo terapêutico e sanitário em aves de cativeiro.

Referências

1. Albano APN. Fungos e micoses em animais silvestres recebidos por centros de triagem. Pelotas: Universidade Federal de Pelotas; 2009. Dissertação (Mestrado em Veterinária).
2. Campbell TW, Grant KR. Exotic animal hematology and cytology. 5th ed. Hoboken: Wiley; 2022.
3. Fraga ME, Medeiros MES, Neves DM. Estudo de *Aspergilli* durante o período de quarentena de psitacídeos do Centro de Triagem de Animais Silvestres (CETAS) IBAMA, Seropédica, RJ. Brazilian Journal of Veterinary Medicine. 2011;33(2):68-72.

Alegações Funcionais Em Alimentos Completos Para Cães: Análise Hedônica De Preços E Implicações Preventivas

Marcos B.S.Rosa - Mestrando em Ciências Veterinárias – FMVZ/UFU - Universidade Federal de Uberlândia
Natasha A.M.Silva - Docente FMVZ/UFU - Universidade Federal de Uberlândia
Janine França - Docente FMVZ/UFU - Universidade Federal de Uberlândia
Verônica F.Costa - Discente em Medicina Veterinária – FMVZ/UFU - Universidade Federal de Uberlândia
Geovana F.Garcia - Discente em Medicina Veterinária – FMVZ/UFU - Universidade Federal de Uberlândia
Camila Raineri - Docente FMVZ/UFU - Universidade Federal de Uberlândia

Resumo: Avaliou-se o impacto de *claims* de saúde sobre o preço de rações secas extrusadas para cães de portes médio e grande, em dois segmentos de mercado: premium (n=128; preço médio R$15,20/kg) e superpremium (n=96; preço médio R$31,74/kg). Foram ajustados modelos de regressão com distribuição Gama e função de ligação logarítmica, incluindo dez *claims* binarizados e parâmetros nutricionais garantidos. Os modelos com Pseudo-R^2 maior ou igual a 50% foram adotados para inferência prática. No superpremium, o *claim* de saúde articular foi o único retido no modelo (Pseudo-R^2=87,5%; $p<0,001$), com efeito negativo sobre o preço, sinalizando commoditização do atributo. No premium, o modelo com *claims* apresentou Pseudo-R^2=53,9%, com pele sensível, saúde digestiva e palatabilidade como principais preditores. Os achados evidenciaram desconexão entre *claims* declarados e relevância fisiológica preventiva, além de apontar oportunidades concretas para que fabricantes diferenciem portfólios com base em evidência científica.

Palavras-chave: *claims*; nutrição preventiva; pet food; qualidade nutricional

INTRODUÇÃO

O mercado global de *pet food* atingiu US$ 123,6 bilhões em 2022, impulsionado pela premiumização e pela humanização dos animais de companhia (1). No Brasil, rações premium e superpremium ampliam sua participação no varejo especializado, acompanhadas por crescente oferta de alegações de propriedades funcionais (*claims*). No ano de 2024, alto teor proteico, suporte imunológico e saúde digestiva figuraram entre as principais alegações globalmente (2).

Cães de porte médio e grande apresentam demandas fisiológicas específicas que justificam atenção nutricional preventiva, variando de maior carga articular relativa, período de crescimento esquelético prolongado (3), maior massa muscular a manter e microbiota colônica com perfil distinto do de raças pequenas (4). A relação entre *claims* declarados e a qualidade nutricional efetiva desses produtos permanece pouco investigada no contexto nacional. O presente estudo objetivou identificar quais *claims* funcionais e níveis de garantia impactam o preço de alimentos completos industrializados secos premium e superpremium para cães de portes médio e grande, e discutir suas implicações para a nutrição preventiva.

MATERIAL E MÉTODOS

Foram analisados 224 produtos de alimentos completos secos extrusados para cães, distribuídos em segmento superpremium (n=96; preço médio R$ 31,74/kg; amplitude R$ 14,04–R$72,71) e premium (n=128; preço médio R$15,20/kg; amplitude R$ 7,20–R$88,60).

Os dados foram coletados de rótulos comerciais de produtos indicados para cães de porte médio e grande disponíveis no varejo nacional.

As variáveis independentes compreenderam dez *claims* funcionais binarizados (presença/ausência), sendo eles: palatabilidade, saúde digestiva, saúde articular, saúde cardiovascular, estilo de vida, composição corporal, imunidade, qualidade dos ingredientes, pele sensível e saúde oral. Os parâmetros nutricionais avaliados foram: peso da embalagem, proteína bruta (PB), extrato etéreo (EE), matéria mineral (MM), matéria fibrosa (MF), cálcio máximo (Ca Máx.), cálcio mínimo (Ca mín.), fósforo (P) e umidade (U).

Foram ajustados modelos de regressão com distribuição Gama e função de ligação logarítmica, em duas configurações: (i) somente claims e (ii) somente parâmetros nutricionais. A seleção de variáveis seguiu critério F parcial com remoção *stepwise*. A multicolinearidade foi verificada por VIF (todos <10). O ajuste foi avaliado pelo Pseudo-R^2 de McFadden. Modelos com Pseudo-R^2<50% foram considerados de poder explicativo insuficiente para orientar inferências práticas e são citados apenas para contextualização.

RESULTADOS E DISCUSSÃO

A Tabela 1 sintetiza, por segmento, cada *claim* que se diferenciou estatisticamente no modelo, o coeficiente estimado (β), o efeito percentual esperado sobre o preço e o respectivo nível de significância. O efeito quantifica a variação de preço esperada na presença do *claim* em relação a produtos equivalentes que não o declaram. Os modelos baseados exclusivamente em níveis nutricionais apresentaram Pseudo-R^2 de 27,3% (superpremium) e 34,6% (premium), insuficientes para inferências isoladas.

Tabela 1. Claims que se diferenciaram estatisticamente por segmento e impacto estimado sobre o preço

Segmento	Claim	β	Efeito no Preço	Direção	Significância
Superpremium	Saúde Articular	−0,325	−27,7%	Reduz	*** p<0,001
Premium	Pele Sensível	+1,465	+332%	Aumenta	*** p<0,001
Premium	Saúde Digestiva	−0,113	−10,7%	Reduz	*** p<0,001
Premium	Composição Corporal	−0,102	−9,7%	Reduz	** p<0,01
Premium	Palatabilidade	−0,098	−9,3%	Reduz	** p<0,01
Premium	Imunidade	−0,089	−8,5%	Reduz	** p<0,01
Premium	Qualidade dos Ingredientes	−0,072	−6,9%	Reduz	* p<0,05

β = coeficiente GLM Gama com função logaritimica; efeito % = (e^β − 1) × 100. Claims não significativos (p≥0,10) foram excluídos. Superpremium: Pseudo-R^2=87,5% | Premium: Pseudo-R^2=53,9%.

O segmento superpremium

No segmento superpremium, o único *claim* que permaneceu associado ao preço foi o de saúde articular. Os produtos com esse *claim* apresentaram preço cerca de 28% menor em comparação aos demais alimentos dentro do próprio segmento. Isso sugere que a saúde articular deixou de ser um diferencial exclusivo e passou a ser um atributo amplamente utilizado pela indústria, tornando-se quase um requisito básico em muitas formulações. Este fenômeno condiz com a *commoditização* do atributo, quando um *claim* é

amplamente adotado pela indústria, perde sua capacidade de sinalizar diferenciação e passa a caracterizar produtos de entrada do segmento (1,2).

Do ponto de vista preventivo, essa tendência cria uma falsa equivalência entre produtos que apenas declaram o *claim* e aqueles que o sustentam com ingredientes funcionais em doses adequadas. Ingredientes como glucosamina e condroitina são frequentemente adicionados a alimentos com posicionamento voltado ao suporte articular. No entanto, a literatura demonstra que ainda existem evidências inconsistentes sobre a eficácia desses compostos em cães (3). Revisões sistemáticas apontam que muitos estudos apresentam diferenças importantes de formulação, dose, tempo de suplementação e qualidade metodológica, dificultando conclusões definitivas sobre os reais benefícios da glucosamina e da condroitina na osteoartrite canina (3). Portanto, a simples inclusão desses ingredientes no rótulo não garante efeito fisiológico relevante, já que frequentemente as quantidades adicionadas não são informadas.

De modo semelhante, os ácidos graxos ômega-3 de cadeia longa, especialmente EPA e DHA, são reconhecidos por seu potencial anti-inflamatório e capacidade de modular mediadores inflamatórios envolvidos na degeneração articular, como a prostaglandina E2 (5,6), com um grande potencial preventivo da degeneração articular. Por outro lado, a não quantificação desses ingredientes no rótulo minimiza e não garante o efeito preventivo.

Assim, os resultados sugerem que, no segmento superpremium, o valor percebido do *claim* saúde articular pode estar mais relacionado à comunicação mercadológica e à expectativa do consumidor do que necessariamente à garantia de uma formulação funcionalmente efetiva. Isso reforça a importância de avaliações críticas não apenas da presença do *claim*, mas também da composição nutricional e da transparência das informações quantitativas presentes no rótulo.

O segmento premium

No segmento premium, seis *claims* foram retidos (Pseudo-R^2=53,9%): pele sensível, saúde digestiva, palatabilidade, composição corporal, imunidade e qualidade dos ingredientes. O *claim* com maior impacto sobre o preço foi o relacionado à pele sensível, tendo os produtos com esta alegação apresentado valores 300% maiores em relação aos demais alimentos do segmento, sendo uma informação com diferencial positivo e base preventiva. Raças como Labrador Retriever e Golden Retriever apresentam predisposição genética à dermatite atópica, condição em que a integridade da barreira epitelial é comprometida por redução de ceramidas no estrato córneo e aumento da perda transepidérmica de água. Dietas enriquecidas com ácido linoleico e ômega-3 são indicadas preventivamente para manutenção da barreira cutânea em cães com risco aumentado (8).

Os *claims* de saúde digestiva, composição corporal, palatabilidade, imunidade e qualidade dos ingredientes impactaram o preço de forma negativa. Produtos com essas

alegações apresentaram valores respectivamente menores em 10,7%, 9,7%, 9,3%, 8,5% e 6,3% em relação aos demais. Isto pode indicar que tais *claims* já se tornaram amplamente difundidos no segmento premium, perdendo parte da capacidade de diferenciar produtos e agregar valor econômico. Assim, atributos anteriormente considerados exclusivos passam a representar características básicas esperadas pelo consumidor, refletindo um possível processo de popularização das alegações nutricionais funcionais no mercado *pet food*.

Implicações para fabricantes

Os resultados oferecem ao setor produtivo um mapeamento objetivo do valor percebido pelos *claims* no mercado brasileiro. No segmento superpremium a popularização de saúde articular sinaliza que fabricantes que ainda utilizam esta alegação como principal argumento de diferenciação obtém efeito contrário. Uma estratégia de descommoditização seria a especificação quantitativa de ingredientes ativos e a comunicação dessa informação diretamente no rótulo, criando um novo critério de comparação entre os fabricantes.

No segmento premium, a diversidade de *claims* indica que o mercado ainda não consolidou um atributo dominante, representando uma oportunidade para lançamentos com posicionamento funcional claro. Tutores com perfil de intensa relação tutor-pet são os que mais valorizam *claims* de saúde na decisão de compra (9). Fabricantes que conseguirem traduzir essa demanda em formulações com ingredientes funcionais especificados e rastreáveis terão base para sustentar diferenciação de preço com respaldo técnico.

CONCLUSÕES

Os *claims* funcionais influenciam a precificação de rações premium e superpremium para cães de portes médio e grande, com comportamentos distintos entre os segmentos. No superpremium, o *claim* de saúde articular apresenta efeito negativo sobre o preço, sugerindo popularização do atributo. No premium, pele sensível é o principal fator de valorização econômica, enquanto outros *claims* apresentam menor capacidade de diferenciação. O valor percebido pelo consumidor nem sempre está associado à relevância fisiológica ou à comprovação funcional dos ingredientes declarados. O estudo reforça a importância de maior alinhamento entre *claims*, composição nutricional e evidências científicas na nutrição preventiva de cães de portes médio e grande.

REFERÊNCIAS

(1) Hobbs LJ; Anderson AM. Assessing the implicit prices of health and wellness product attributes in pet food: a hedonic analysis approach. Journal of Agricultural and Applied Economics, v.57, n.2, 2025. doi:10.1017/aae.2025.11.(2) Euromonitor International. Pricing pressure, premiumisation and pet health trends shaping global pet care in 2025. Euromonitor International, London, 2025. Disponível em: https://www.euromonitor.com/article/pricing-pressure-premiumisation-and-pet-health-trends-shaping-global-pet-care-in-2025.(3)Bathak, A.; Spryszak, M.; Louizos, C.; Frankel, G. Glucosamine and chondroitin use in canines for osteoarthritis: A review. Open Vet J. 2017 Feb 24;7(1):36–49. doi: 10.4314/ovj.v7i1.6(4) Deschamps C; Humbert D; Chalancon S; Achard C; Apper E; Denis S; Blanquet-Diot S. Large intestinal nutritional and physicochemical parameters from different dog sizes reshape canine microbiota structure and functions in vitro. Bioengineered, v.15, n.1, 2024. doi:10.1080/21655979.2024.2325713.(5) Barbeau-Grégoire M; Otis C; Cournoyer A; Moreau M; Lussier B; Troncy E. A 2022 systematic review and meta-analysis of enriched therapeutic diets and nutraceuticals in canine and feline osteoarthritis. Frontiers in Veterinary Science, v.9, p.949897, 2022. doi: 10.3390/ijms231810384.(6) Yao Q; Wu X; Tao C; Gong W; Chen M et al. Osteoarthritis: pathogenic signaling pathways and therapeutic targets. Signal Transduction and Targeted Therapy, v.8, p.56, 2023. doi:10.1038/s41392-023-01330-w.(7) Fritsch DA; Jackson MI; Wernimont SM; Feld GK; Badri DV; Brejda JJ; Cochrane CY; Gross KL. Adding a polyphenol-rich fiber bundle to food impacts the gastrointestinal microbiome and metabolome in dogs. Frontiers in Veterinary Science, v.9, p.1039032, 2023. doi:10.3389/fvets.2022.1039032.(8) Eisenschenk MNC. The role of diet, nutrition, and supplements in canine atopic dermatitis. Veterinary Clinics of North America: Small Animal Practice, v.55, n.2, p.189-198, 2025. doi:10.1016/j.cvsm.2024.11.003.(9) Rombach, M.;Dean, D.L.. Exploring predictors of US consumers' pet food preferences. Animals (MDPI), v.3, n.1, p.8, 2026. doi: doi.org/10.3390/pets3010008.

Alimento Completo para Cães em Crescimento: Porte ou Raça? Estimativas das Necessidades Energéticas e de Ingestão de Nutrientes

Verônica Fernandes da Costa[1]; Nelson Ryuici Niinuma Fukuda[2]; Brisa de Brito Peito[1]; Marcos Borges Santa Rosa[3]; Natascha Almeida Marques da Silva[4]; Janine França[4]
[1]Graduanda em Medicina Veterinária; [2]Zootecnista; [3]Mestrando Ciências Veterinárias; [4]Docente;
Faculdade de Medicina Veterinária e Zootecnia (FMVZ) da Universidade Federal de Uberlândia (UFU)

Resumo: Avaliou-se duas metodologias e três alimentos para estimativas das necessidades energéticas diárias (NEM) e de ingestão de nutrientes de filhotes de cães da raça Labrador Retriever. Utilizou-se 15 amostras com 5 repetições/alimento, de 3 alimentos completos secos extrusados para cães em crescimento, sendo dois para raças grandes: um *superpremium* e outro *premium*, e um específico para cães Labradores. Realizou-se análise bromatológica completa dos alimentos e estimou a energia metabolizável (EM) por meio de cálculos. Para os dados de crescimento, estimou-se o peso corporal (kg) por meio da equação da curva de crescimento específica da raça: peso corporal (kg) = {28,1/(1+EXP([-(82-18,6)/(1/0,137))]} e R^2 = 0,994, até peso corporal máximo de 28,1 kg na 82ª semana. Para estimativa das NEM, utilizou-se duas fórmulas da literatura, uma do desmame até peso adulto = 130 x Peso Corporal^{0,75} x 3,2 [$e^{(-0,87p)}$ – 0,1] e outra de 8 semanas a 1 ano = [254 – 135 x (Peso atual/Peso adulto estimado)] x Peso atual$^{0.75}$. Posteriormente as estimativas de ingestão média diária (g/dia na MS) de proteína bruta (PB), lipídeos (EE) e carboidratos (ENN) foram obtidas e comparadas nas semanas de crescimento entre as metodologias. As estimativas das NEM de filhotes de cães Labradores foram diferentes entre as metodologias ($p<0,01$), resultando em redução de 23% na ingestão calórica de filhotes jovens para a metodologia específica da raça. Já as estimativas de ingestão de nutrientes foram diferentes entre as metodologias para a 16ª, 24ª, 32ª, 36ª e 40ª semanas ($p<0,05$). Verificou-se que o uso específico da fórmula de estimativa das NEM para a raça, associada ao uso do alimento completo específico, se tornam práticas fundamentais para auxiliar na saúde e bem-estar de filhotes de Labrador Retriever.

Palavras-chave: caninos; curva de crescimento; macronutrientes; peso corporal; *pet food*

INTRODUÇÃO

Devido a diversidade de portes caninos que varia de acordo com o peso (1), uma dieta equilibrada durante o crescimento em cães é fator chave para o desenvolvimento corporal adequado em muitos aspectos (2). Em cães jovens, o excesso de energia pode acelerar o crescimento e levar a doenças ortopédicas do desenvolvimento. A estimativa correta da necessidade de energia metabolizável (NEM) diária de cães é essencial para a orientação nutricional e escolha do alimento (3). Os alimentos são produzidos adaptados à idade, estilo de vida, nível de atividade física e porte do cão (2) ou ainda podem ser específicos para raças (4), de acordo com predisposições (2), sendo essa uma estratégia nutricional que auxilia no bem-estar de cães (5). Em pesquisa recente, um menor gasto energético foi observado em cães da raça Labrador, devido a uma mutação gênica que altera a produção de substâncias envolvidas na regulação da saciedade e no controle do consumo (6). Assim,

avaliou-se duas metodologias e três alimentos para estimativas das necessidades energéticas diárias (NEM) e de ingestão de nutrientes de filhotes de Labrador Retriever.

MATERIAL E MÉTODOS

Foram utilizadas 15 amostras com 5 repetições/alimento, de 3 alimentos completos secos extrusados para cães em crescimento, sendo dois indicados para raças grandes: um *superpremium* e outro *premium*, e um específico para cães da raça Labrador Retriever. Realizou-se análise bromatológica completa para todos os alimentos. O conteúdo de energia metabolizável (EM) dos alimentos foi estimado por fórmulas (7). Para os dados de crescimento, estimou-se o peso corporal (kg) por meio da equação da curva de crescimento específica da raça: peso corporal (kg) = {28,1/(1+EXP([-(82-18,6)/(1/0,137))]} e R^2 = 0,994 (1), até peso corporal máximo de 28,1 kg na 82ª semana de desenvolvimento. Utilizou-se de duas metodologias para o cálculo das necessidades energéticas diárias (kcal/dia) (NEM) ao longo das semanas de crescimento, sendo uma do desmame até peso adulto = 130 x Peso Corporal^{0,75} x 3,2 [$e^{(-0,87p)}$ – 0,1] (7) e a outra específica para raça de 8 semanas a 1 ano = [254 – 135 x (Peso atual/Peso adulto estimado)] x Peso atual$^{0.75}$ (3). Após esses cálculos, as estimativas de ingestão média diária (g/dia na MS) de proteína bruta (PB), lipídeos (EE) e carboidratos (ENN) foram obtidas. Posteriormente, as variáveis foram submetidas ao teste estatístico não-paramétrico Friedman ($p<0,05$), no software estatístico R versão 4.2.2

RESULTADOS E DISCUSSÃO

As estimativas das NEM de filhotes de cães da raça Labrador Retriever foram diferentes ($p<0,01$) para as duas metodologias (Figura 1A). Já as estimativas de ingestão de nutrientes foram diferentes entre as metodologias para a 16ª, 24ª, 32ª, 36ª e 40ª semanas ($p<0,05$), nos três alimentos estudados (Figuras 1B, 1C, 1D). A necessidade energética diária para filhotes de cães da raça Labrador Retriever, pela metodologia específica da raça resultou nas menores estimativas até a 52ª semana de crescimento ($p<0,01$), destacando a 8ª semana de vida com 801 kcal/dia e a 28ª semana, com maior requerimento energético de 1507kcal/dia. As recomendações do *National Research Council* superestimaram especialmente a ingestão de energia metabolizável de filhotes mais jovens. Foi hipotetizado que essa descoberta foi devido a uma menor necessidade de manutenção de filhotes mais jovens, resultante de uma menor atividade nessa idade (8). Nessa pesquisa as estimativas dos requerimentos energéticos médios diários de filhotes de Labrador Retriever pela metodologia específica da raça (3), nas semanas de crescimento 8 a 16, ficaram próximos

a 77% das recomendações *do National Research Council* e para as semanas 40 a 52 (filhotes mais velhos), essa estimativa média chegou a 89,67%.

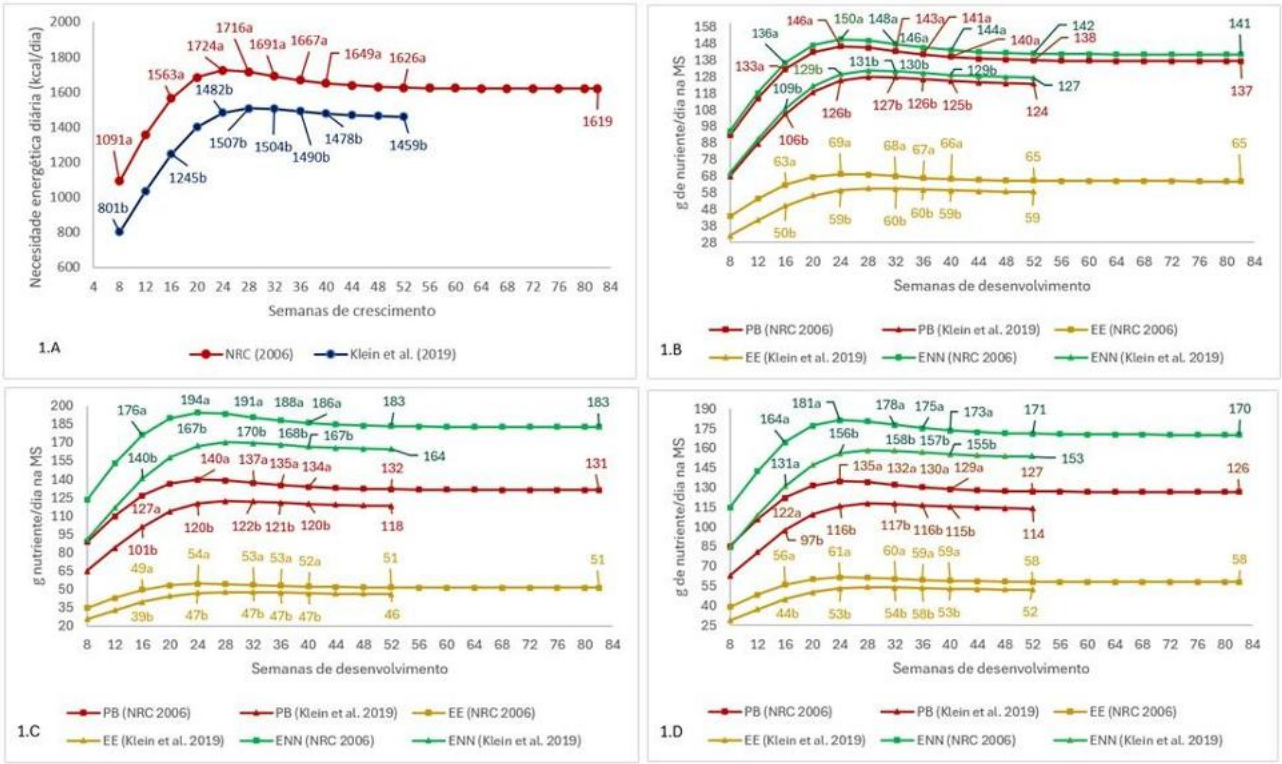

Figura 1 (A, B, C, D). Estimativas das necessidades energéticas diárias (kcal/dia) segundo metodologias estudadas e ingestão de nutrientes (g/dia na MS) respectivamente de um alimento *superpremium*, um *premium* e um específico para filhotes de Labrador. [a,b] médias com letras distintas são diferentes (p<0,05)

Os alimentos *superpremium*, *premium* e específico para raça, continham na MS respectivamente: 33,39; 28,89; 29,14% PB; 15,80; 11,26; 13,31% de EE; 34,36; 40,22; 39,22% de ENN e 3938; 3567,60; 3732,42 kcal/kg de EM. Na literatura um estudo de dois anos com 48 Labradores em crescimento, recebendo a mesma dieta, um grupo *ad libitum* e outro com restrição calórica de 25%, demonstrou que os cães com a restrição cresceram mais lentamente, tiveram melhor formação articular e reduziu a incidência subsequente de doença coronariana e osteoartrite (9). Níveis mais elevados de proteína na dieta também podem acelerar o crescimento de filhotes de cães de raças grandes e gigantes, visto em filhotes de Dogue Alemão alimentados com dieta de 32% de PB na MS (10). No comparativo entre o alimento *superpremium* e os demais alimentos conforme metodologias estudadas, verificou-se que o alimento *premium*, apresentou a maior diferença nos valores médios estimados de ingestão de lipídeos e carboidratos, com uma ingestão 29% maior de carboidratos, e redução de 21% na ingestão de lipídeos. Já o alimento específico para filhotes de Labrador, proporcionou valores médios estimados da ingestão de carboidratos e lipídeos, respectivamente de 20% superior e 12% menor, e resultou nas menores diferenças nas estimativas das médias de ingestão de proteína durante o crescimento.

Comparando o alimento específico para raça com o alimento *premium*, o alimento específico proporcionou ingestões médias de lipídeos e de carboidratos respectivamente de 13% superiores e 7% menores. O nível mínimo recomendado de proteína varia se o filhote está no início ou no final do crescimento (2). Para filhotes com menos de 14 semanas, o nível mínimo de proteína na dieta é de 25 g/100 g de MS, enquanto para filhotes mais velhos, a partir de 14 semanas é de 20 g/100 g de MS (11). Dietas formuladas para crescimento são mais ricas em lipídeos, pois a densidade energética do alimento é amplamente determinada pelo teor desse nutriente (10). Nessa pesquisa observou-se para o alimento *superpremium*, maior consumo estimado de lipídeos. Apesar do aumento das necessidades nutricionais durante o crescimento, a ingestão excessiva de energia pode resultar em obesidade precoce. O uso de um alimento com menor densidade energética, pode prevenir o ganho excessivo de peso em filhotes, principalmente com predisposição à obesidade, desde que, a ingestão de nutrientes seja suficiente para o crescimento (10).

CONCLUSÕES

Conclui-se que o alimento completo seco específico para filhotes de cães da raça Labrador, proporcionou um melhor equilíbrio das estimativas de ingestão de proteínas, carboidratos e lipídeos, considerando as particularidades nutricionais da raça para o período estudado. O uso da fórmula específica de estimativa das necessidades energéticas diárias, aliado ao uso de um alimento completo específico para filhotes de Labradores, são práticas que auxiliarão na saúde e bem-estar, contra problemas propensos da raça. Assim, ao escolher um alimento completo para filhotes de Labrador, deve-se considerar as predisposições da raça e não apenas o porte.

REFERÊNCIAS

(1) Hawthorne AJ; Derek B; Nugent P.; Gettinby G; Wilkinson J. Body-weight changes during growth in puppies of different breeds, Journal of Nutrition. 134:2027S–2030S, 2004. (2) Kępińska-Pacelik J; Biel W. Nutritional problems of large and giant breed dogs. Part I. Puppies. Folia Pomeranae Universitatis Technologiae Stetinensis. 366(65)1, 36–46, 2023. (3) Klein C; Thes M; Bˆswald LF; Kienzle E. Metabolizable energy intake and growth of privately owned growing dogs in comparison with official recommendations on the growth curve and energy supply. Journal of Animal Physiology and Animal Nutrition. 103:1952–1958, 2019. (4) Cline MG; Burns KM; Coe JB; Downing R; Durzi T; Murphy M; Parker V. AAHA Nutrition and Weight Management Guidelines for Dogs and Cats. Veterinary Practice Guidelines. American Animal Hospital Association, 57:3, p.153-174, 2021. (5) Antkowiak M; Szydlowski M. Uncovering structural variants associated with body weight and obesity risk in Labrador Retrievers: a genome wide study. Frontiers in Genetics, 14:1235821, 2023. (6) Dittmann MT; Lakatos G; Wainwright JF; Mokrosinski J; Cross E; Farooqi S; Wallis NJ; Halsey LG; Wilson R; O'Rahilly S; Yeo GSH; Raffan E. Low resting metabolic rate and increased hunger due to β-MSH and β- endorphin deletion in a canine model. Science Advances, 10, p.1-12, 2024. (7) National Research Council. Nutrient requirements of dogs and cats. 2. ed. Washington, D.C.: The National Academies Press, 2006. (8) Dobenecker B; Endres V; Kienzle E. Energy requirements of puppies of two different breeds for ideal growth from weaning to 28 weeks of age. Journal of Animal Physiology and Animal Nutrition, 97, pp. 190–196, 2013. (9) Hemmings, C. Nutrition for puppies. The Veterinary Nurse, vol.9 n.9, 2018. (10) Kim H; Wakshlag JJ. A Glimpse into Nutrition and Nutritional Supplementation During Gestation, Lactation, Weaning and Breeding Dogs and Cats. Veterinary Clinics: Small Animal Practice, 53,1083–1098, 2023. (11) Fediaf. Code of Good Labelling Practice for Pet Food; The European Pet Food Industry Federation: Bruxelles, Belgium, 2025.

Alterações bioquímicas hepáticas em cães geriátricos assintomáticos: relevância da triagem laboratorial preventiva

Ana Julia Korobinski Weber - Discente de Medicina Veterinária, Universidade Estadual do Centro-Oeste, PR.
Fernanda Kaliskeviski Scheis - Médica Veterinária, MSc., Residente da Universidade Estadual do Centro-Oeste, PR.
Gabriele Baümel - Médica Veterinária, Mestranda da Universidade Estadual do Centro-Oeste, PR.
Fernanda Marques de Oliveira - Médica Veterinária, Mestranda do Programa de Pós-Graduação em Ciências Veterinárias, Universidade Estadual do Centro-Oeste, PR.
Eduarda Martins Ferreira - Discente de Medicina Veterinária, Centro Universitário Campo Real, PR.
Margarete Kimie Falbo - Prof.ª Dra. de Medicina Veterinária, Universidade Estadual do Centro-Oeste, PR.

Resumo

As alterações hepatobiliares podem ocorrer de forma subclínica em cães geriátricos, tornando os exames laboratoriais ferramentas importantes para a detecção precoce dessas enfermidades. O presente estudo teve como objetivo avaliar a ocorrência de alterações séricas de alanina aminotransferase (ALT) e fosfatase alcalina (FA) em cães assintomáticos com idade igual ou superior a sete anos. Foi realizada uma análise retrospectiva de exames bioquímicos de 87 cães atendidos na Clínica Escola Veterinária da Universidade Estadual do Centro-Oeste, em Guarapuava-PR, entre janeiro e dezembro de 2025. Foram incluídos animais sem sinais sistêmicos evidentes e com dosagens séricas de ALT e FA disponíveis para avaliação. Dos 87 cães analisados, 34 (39,1%) apresentaram elevação de ALT e/ou FA. Entre os animais com alterações, 15/34 (44,1%) apresentaram elevação simultânea das duas enzimas, 12/34 (35,3%) apresentaram aumento isolado de FA e 7/34 (20,6%) apresentaram aumento isolado de ALT. Observou-se maior número de alterações em cães entre 10 e 12 anos de idade, enquanto os animais com 13 anos ou mais apresentaram maior frequência de elevação concomitante das duas enzimas. A maior ocorrência de aumento da FA em relação à ALT sugere que alterações hepatobiliares subclínicas podem ser frequentes em cães idosos, mesmo na ausência de manifestações clínicas aparentes. Concluiu-se que alterações séricas de ALT e/ou FA ocorreram com elevada frequência em cães geriátricos assintomáticos, reforçando a importância do monitoramento laboratorial periódico e da realização de exames complementares para investigação precoce de possíveis alterações hepatobiliares nessa população.

Palavras-chave: cães idosos; bioquímica sérica; alanina aminotransferase; fosfatase alcalina; geriatria veterinária.

Introdução

Em cães geriátricos, alterações fisiológicas, metabólicas e comportamentais são frequentemente observadas, impactando negativamente a qualidade de vida e predispondo ao desenvolvimento de doenças crônicas (1). Dentre essas enfermidades, destacam-se as hepatopatias, cuja ocorrência aumenta com o avanço da idade em decorrência das modificações fisiopatológicas relacionadas à senilidade (2).

O fígado exerce funções metabólicas, vasculares e secretoras essenciais à homeostase do organismo, tornando os exames laboratoriais ferramentas importantes para

avaliação da integridade hepatobiliar (2, 3).

Os testes bioquímicos hepáticos podem ser divididos entre os que avaliam lesão hepatocelular, colestase e capacidade funcional hepática. Nesse contexto, a alanina aminotransferase (ALT) destaca-se como marcador de lesão hepatocelular e a fosfatase alcalina (FA) caracteriza-se como uma enzima de indução associada às membranas celulares (4).

O presente estudo teve como objetivo avaliar a ocorrência de alterações séricas de ALT e FA em cães assintomáticos com idade igual ou superior a sete anos, classificando-as de acordo com a faixa etária dos animais atendidos.

Materiais e métodos

O presente estudo caracterizou-se como uma análise retrospectiva realizada a partir de exames bioquímicos de cães atendidos na Clínica Escola Veterinária da Universidade Estadual do Centro-Oeste, localizada no município de Guarapuava-PR, durante o período de janeiro a dezembro de 2025. Foram incluídos 87 cães com idade igual ou superior a sete anos, sem sinais sistêmicos evidentes registrados no momento do atendimento.

Os critérios de inclusão adotados compreenderam animais geriátricos submetidos à avaliação bioquímica sérica contendo dosagens de alanina aminotransferase (ALT) e fosfatase alcalina (FA). Foram excluídos do estudo animais com idade inferior a sete anos ou que apresentassem sinais clínicos compatíveis com enfermidades sistêmicas no momento do atendimento.

Para interpretação dos resultados, foram considerados os valores de referência de 21 a 102 U/L para ALT e de 20 a 156 UI/L para FA. As alterações bioquímicas observadas foram avaliadas e classificadas de acordo com a faixa etária dos animais atendidos.

Resultados e discussão

Dentre os 87 cães avaliados, 34 apresentaram alterações séricas em alanina aminotransferase (ALT) e/ou fosfatase alcalina (FA) (Tabela 1), demonstrando elevada frequência de alterações bioquímicas compatíveis com possível envolvimento hepatocelular e/ou colestático, necessitando correlação clínica e realização de exames complementares. Entre as enzimas analisadas, a FA apresentou maior frequência de elevação em relação à ALT, sugerindo que alterações hepatobiliares subclínicas podem ocorrer com relativa frequência em cães idosos, mesmo na ausência de manifestações clínicas aparentes. Resultado semelhante foi observado por Finsterbuch et al. (2), que identificaram a fosfatase alcalina como uma das alterações bioquímicas hepáticas mais frequentes em cães seniores e geriátricos.

Tabela 1 — Distribuição das alterações bioquímicas observadas nos cães geriátricos que apresentaram elevação sérica de ALT e/ou FA.

Alteração bioquímica	7–9 anos	10–12 anos	≥13 anos	Total (%)
Apenas ALT elevada	1/87	3/87	3/87	7/87 (20,6%)
Apenas FA elevada	3/87	6/87	3/87	12/87 (35,3%)
ALT e FA elevadas simultaneamente	4/87	5/87	6/87	15/87 (44,1%)
Total de animais com alterações	8/87	14/87	12/87	34/87 (39,1%)

A maior frequência de elevação da fosfatase alcalina observada neste estudo pode estar relacionada à menor especificidade dessa enzima frente às alterações metabólicas e hepatobiliares. Diferentes enfermidades hepatobiliares podem aumentar sua atividade sérica devido à maior produção enzimática, à ação dos ácidos biliares sobre as membranas celulares e ao extravasamento de vesículas após lesão celular (4).

Em relação à distribuição etária, observou-se maior número de alterações entre cães de 10 a 12 anos, enquanto os animais com idade igual ou superior a 13 anos apresentaram maior frequência de elevação simultânea de ALT e FA. Esses achados podem sugerir progressão das alterações metabólicas e hepatobiliares com o avanço da idade, reforçando a maior susceptibilidade de cães em estágios mais avançados da senilidade ao desenvolvimento de alterações bioquímicas.

Parte dos animais avaliados apresentou elevação concomitante de ALT e FA, sugerindo a possibilidade de alterações hepatobiliares mais relevantes ou mecanismos multifatoriais de lesão hepática. Além disso, observou-se elevada ocorrência de alterações séricas em cães geriátricos assintomáticos (3), demonstrando que alterações laboratoriais importantes podem estar presentes mesmo na ausência de manifestações clínicas evidentes. Esses achados reforçam que o exame físico isolado pode não ser suficiente para a detecção precoce de alterações hepatobiliares em cães idosos.

Segundo Gardner e Mcvety (5), os fatores de risco tendem a aumentar progressivamente com o envelhecimento, tornando indispensável a realização periódica de consultas e exames laboratoriais. Fortney (6) recomenda que o acompanhamento regular de cães geriátricos seja iniciado a partir dos sete anos de idade, enquanto Bellows (7) sugerem que, nos estágios mais avançados da senilidade, consultas e exames sejam realizados a cada seis meses.

Dessa forma, ressalta-se a importância do acompanhamento laboratorial periódico, especialmente a partir da meia-idade avançada, associado à realização de exames complementares para investigação mais aprofundada das alterações séricas observadas. A associação entre exames laboratoriais e métodos complementares de imagem pode auxiliar na identificação de possíveis alterações estruturais hepáticas, contribuindo para melhor direcionamento diagnóstico e terapêutico dos pacientes geriátricos.

Conclusão

Conclui-se que alterações séricas de ALT e/ou FA ocorreram em 34 (39,1%) cães geriátricos assintomáticos avaliados, com maior frequência de elevação simultânea das duas enzimas, seguida pela elevação isolada de FA. A análise por faixa etária permitiu caracterizar a distribuição dessas alterações na população estudada.

Referências

1. Dhaliwal R, Huntingford J, Lobprise H, Carrera-Justiz S, Cruise N, Gardner M et al. 2023 AAHA Senior Care Guidelines for Dogs and Cats. J Am Anim Hosp Assoc. 2023; 59(1):1-21.
2. Finsterbuch A, Martins CEN, Medeiros FD, Fialkowski MM, Pozzatti P. Avaliação das alterações de exames bioquímicos indicativos de função renal e hepática em cães seniors e geriátricos. Pubvet. 2018; 12(9):1-8.
3. Johnson SE. Diagnostic approach in dogs with increased ALP activity (Proceedings). DVM360. 2010.
4. Willems A, Paepe D, Marynissen S, Smets P, Van de Maele I, Picavet L et al. Results of Screening of Apparently Healthy Senior and Geriatric Dogs. J Vet Intern Med. 2017; 31(1):81-92.
5. Gardner M, McVety D. Treatment and Care of the Veterinary Patient. New Jersey; 2017.
6. Fortney WD. Implementing a Successful Senior/Geriatric Health Care Program for Veterinarians, Veterinary Technicians, and Office Managers. Vet Clin North Am Small Anim Pract. 2012; 42(4):823-834.
7. Bellows J, Colitz CMH, Daristotle L, Ingram DK, Lepine A, Marks SL et al. Common physical and functional changes associated with aging in dogs. J Am Vet Med Assoc. 2015; 246(1):67-75.

Alterações do Perfil Proteico Sérico em 53 Cães com Leishmaniose Visceral Canina: Análise de Albumina, Globulinas e Relação Albumina:Globulina

Ana Paula Garcia Pereira – Discente do curso de Medicina Veterinária, Universidade Federal de Santa Maria (UFSM), RS; Júlia Mariani Griesang – Médica Veterinária, mestranda do Programa de Pós-Graduação em Medicina Veterinária, Universidade Federal de Santa Maria (UFSM), RS; Saulo Tadeu Lemos Pinto Filho – Médico Veterinário, Professor Doutor, Universidade Federal de Santa Maria (UFSM), RS.

Resumo: A leishmaniose visceral canina é uma enfermidade parasitária causada por *Leishmania infantum*, associada a diversas alterações clínicas e laboratoriais. Entre as alterações mais frequentes destacam-se as modificações no perfil proteico sérico, decorrentes da resposta inflamatória e imunológica induzida pelo parasita. O objetivo deste estudo foi caracterizar o perfil proteico sérico de cães com essa doença por meio da avaliação das concentrações de albumina, globulinas e da relação albumina:globulina (A:G), além de investigar a associação dessas variáveis com a proteinúria, mensurada pela relação proteína:creatinina urinária (RPCU), e com características demográficas dos animais, como idade e sexo. Foram avaliados 53 cães atendidos em um hospital veterinário entre 2025 e 2026, com diagnóstico de leishmaniose visceral canina. Verificou-se elevada frequência de hiperglobulinemia e hipoalbuminemia, acompanhadas pela redução da relação A:G. As análises estatísticas demonstraram associação significativa entre as frações proteicas séricas, com aumento das globulinas associado à redução da albumina e da relação A:G. Além disso, identificou-se elevada frequência de proteinúria, e a RPCU apresentou associação significativa com albumina, globulinas e relação A:G. Não foram observadas associações significativas entre as alterações do perfil proteico sérico e a idade ou o sexo dos animais. Conclui-se que a leishmaniose visceral canina está associada a alterações expressivas do perfil proteico sérico, caracterizadas por hiperglobulinemia, hipoalbuminemia e redução da relação A:G. A proteinúria associa-se a essas alterações, destacando a utilidade da avaliação conjunta das proteínas séricas e da RPCU na caracterização laboratorial da doença.

Palavras-chave: Proteínas séricas; hiperglobulinemia; hipoalbuminemia; diagnóstico laboratorial.

INTRODUÇÃO: A leishmaniose visceral canina é uma enfermidade parasitária de grande importância para a saúde pública e para a medicina veterinária, causada por *Leishmania infantum* (1). A infecção pode manifestar-se de formas variadas, desde quadros subclínicos até apresentações graves com comprometimento multissistêmico (1). Entre as alterações laboratoriais mais frequentes destacam-se a hipoalbuminemia e

a hiperglobulinemia, decorrentes da resposta imunológica e inflamatória induzida pela infecção (2,3). Essas alterações contribuem para a redução da relação albumina:globulina (A:G), parâmetro utilizado como ferramenta auxiliar na avaliação clínica e prognóstica da enfermidade (1,2).

OBJETIVOS: O presente estudo teve como objetivo caracterizar o perfil proteico sérico de 53 cães com leishmaniose visceral canina por meio da avaliação das concentrações séricas de albumina, globulinas e da relação albumina:globulina, investigando sua associação com idade, sexo e relação proteína:creatinina urinária (RPCU), bem como verificar se os resultados observados são compatíveis com os padrões laboratoriais descritos na literatura.

MATERIAL E MÉTODOS: Realizou-se um estudo prospectivo com 53 cães diagnosticados com LVC por meio de testes moleculares em medula óssea. Para evitar interferências laboratoriais, excluíram-se animais tratados para leishmaniose nos 12 meses anteriores, fêmeas gestantes e cães que receberam corticosteroides, antimicrobianos e antifúngicos nos 30 dias precedentes. Os dados utilizados neste estudo foram obtidos a partir de um projeto de mestrado previamente aprovado pela Comissão de Ética no Uso de Animais (CEUA) da Universidade Federal de Santa Maria (UFSM). Amostras de sangue periférico foram obtidas por venopunção jugular para determinação bioquímica de albumina, globulinas e relação A:G. Os valores de referência adotados foram: albumina (2,6 a 4,0 g/dL), globulinas (2,7 a 4,4 g/dL) e relação A:G (0,8 a 2,0). Amostras de urina foram coletadas por cateterismo para o cálculo da relação proteína:creatinina urinária (RPCU).

A análise estatística foi iniciada por meio da descrição dos dados, utilizando frequências absolutas e relativas para as variáveis categóricas e médias acompanhadas de desvios-padrão para as variáveis numéricas. A associação entre a idade dos animais e as concentrações séricas de albumina, globulinas, a relação A:G e RPCU foi avaliada pelo coeficiente de correlação de Spearman. As diferenças entre machos e fêmeas quanto a essas variáveis foram analisadas por meio do teste de Mann–Whitney. Em todas as análises, adotou-se um nível de significância de 5% ($p < 0,05$).

RESULTADOS: A população estudada foi composta por 53 cães com diagnóstico confirmado de LVC, sendo 62,3% (33/53) fêmeas e 37,7% (20/53) machos. A idade

variou de 1 a 15 anos, com média de 5,9 ± 3,4 anos. As concentrações séricas médias de albumina, globulinas e relação A:G foram de 2,60 ± 0,75 g/dL, 5,87 ± 2,31 g/dL e 0,55 ± 0,35, respectivamente, evidenciando predomínio de hiperglobulinemia associada à redução da albumina sérica e da relação A:G. Não foram observadas associações significativas entre idade ou sexo e os parâmetros avaliados ($p > 0,05$). Entretanto, verificaram-se correlações significativas entre as frações proteicas séricas. A albumina apresentou correlação negativa forte com as globulinas ($\rho = -0,747$; $p < 0,001$) e positiva muito forte com a relação A:G ($\rho = 0,927$; $p < 0,001$). As globulinas apresentaram correlação negativa muito forte com a relação A:G ($\rho = -0,915$; $p < 0,001$), corroborando o padrão clássico da LVC caracterizado por hiperglobulinemia, hipoalbuminemia e redução da relação entre essas proteínas séricas. A RPCU apresentou média de 1,98 ± 2,55, mediana de 1,00 e amplitude de 0,05 a 9,55. Segundo os critérios da IRIS (4), 15 cães (28,3%) foram classificados como não proteinúricos, seis (11,3%) como limítrofes e 32 (60,4%) como proteinúricos. O RPCU apresentou correlação negativa moderada com a albumina sérica ($\rho = -0,586$; $p < 0,001$) e com a relação A:G ($\rho = -0,613$; $p < 0,001$), além de correlação positiva moderada com as globulinas ($\rho = 0,578$; $p < 0,001$), indicando associação entre maior proteinúria e alterações do perfil proteico sérico.

DISCUSSÃO: As alterações das proteínas séricas observadas neste estudo foram caracterizadas principalmente por hiperglobulinemia, hipoalbuminemia e redução da relação albumina:globulina (A:G), achados compatíveis com o padrão clássico descrito na leishmaniose visceral canina (1,2,3). Essas alterações refletem a resposta imunológica crônica induzida pela infecção por *Leishmania infantum* e o impacto sistêmico da doença sobre o metabolismo proteico. A hiperglobulinemia observada está relacionada à intensa estimulação antigênica e à ativação persistente dos linfócitos B, resultando em hipergamaglobulinemia policlonal (2,3). Já a hipoalbuminemia pode ser atribuída tanto à redução da síntese hepática decorrente da resposta inflamatória quanto à perda urinária de proteínas associada ao comprometimento renal por deposição de imunocomplexos (2,3). Consequentemente, ocorre redução da relação A:G, parâmetro utilizado como auxiliar no estadiamento clínico da enfermidade (1). As análises de correlação demonstraram associação significativa entre as frações proteicas séricas, indicando que o aumento das globulinas esteve relacionado à redução da albumina e da relação A:G. Não foram observadas associações significativas entre idade ou sexo e os

parâmetros bioquímicos avaliados, sugerindo que as alterações do perfil proteico sérico estão mais relacionadas à evolução clínica da infecção do que a fatores demográficos. A avaliação da relação proteína:creatinina urinária (RPCU) revelou elevada frequência de proteinúria, com 60,4% dos cães classificados como proteinúricos. Observou-se correlação negativa entre RPCU e albumina sérica, bem como entre RPCU e relação A:G, além de correlação positiva com as globulinas. Esses achados reforçam a importância do comprometimento renal, especialmente da glomerulonefrite imunomediada, na fisiopatologia da leishmaniose visceral canina (1,2,3). Como limitação do estudo, destaca-se a ausência de um grupo controle composto por cães não infectados, o que restringe comparações diretas e a avaliação do impacto exclusivo da infecção sobre as variáveis analisadas. Ainda assim, os resultados obtidos foram consistentes com os padrões descritos na literatura. Em conjunto, os achados demonstram que a leishmaniose visceral canina promove alterações expressivas no perfil proteico sérico e que a avaliação conjunta das proteínas séricas e da RPCU constitui ferramenta relevante para a caracterização laboratorial, o acompanhamento clínico e o estadiamento da doença (1).

CONCLUSÃO: Conclui-se que a leishmaniose visceral canina está associada a alterações significativas do perfil proteico sérico, caracterizadas por hiperglobulinemia, hipoalbuminemia e redução da relação albumina:globulina, relacionadas à resposta imunológica e inflamatória crônica da infecção. A elevada frequência de proteinúria e sua associação com a redução da albumina e da relação A:G reforçam a importância do comprometimento renal na fisiopatologia da doença. Além disso, as alterações observadas ocorreram independentemente da idade e do sexo dos animais. Dessa forma, a avaliação conjunta das proteínas séricas e da relação proteína:creatinina urinária (RPCU) constitui ferramenta relevante para a caracterização laboratorial, o acompanhamento clínico e o estadiamento da enfermidade.

REFERÊNCIAS

1. Brasileish. Diretrizes para diagnóstico, tratamento e prevenção da leishmaniose canina na América Latina. Edição 2025. São Paulo: Brasileish; 2025.
2. Paltrinieri S, Gradoni L, Roura X, Zatelli A, Zini E. Laboratory tests for diagnosing and monitoring canine leishmaniasis. Vet Clin Pathol. 2016;45(4):552-578.

3. Thrall MA, Weiser G, Allison RW, Campbell TW. Hematologia e bioquímica clínica veterinária. 3. ed. Rio de Janeiro: Guanabara Koogan; 2024.

4. International Renal Interest Society (IRIS). IRIS guidelines for grading of proteinuria in dogs [Internet]. Ellicott City (MD): IRIS; 2023 [cited 2026 Jun 14]. Available from: https://www.iris-kidney.com.

Alterações hematológicas observadas em gatos infectados pelo vírus da leucemia felina (FeLV)

Tiago Wesguerber
Discente de Medicina veterinária pelo Centro Universitário UniOpet
Centro Universitário UniOpet – Campus Rebouças
Curitiba, PR. Brasil
E-mail: tiagowesguerber@uniopet.edu.br

Anna Clara Morais Franco
Discente de Medicina veterinária pelo Centro Universitário UniOpet
Centro Universitário UniOpet – Campus Rebouças
Curitiba, PR. Brasil
E-mail: anna.c.m.santos15@gmail.com

Rafaella Martini
Mestre em Ciências Veterinárias pela Universidade Federal do Paraná (UFPR)
Docente de Medicina veterinária pelo Centro Universitário UniOpet
Centro Universitário UniOpet – Campus Rebouças
Curitiba, PR. Brasil
E-mail: rafaellamartini@uniopet.edu.br

Katlyn Barp Meyer
Doutora em Fisiologia pela Universidade Federal do Paraná (UFPR)
Docente do curso Medicina veterinária pelo Centro Universitário UniOpet
Centro Universitário UniOpet – Campus Rebouças
Curitiba, PR. Brasil
E-mail: katlynmeyer@uniopet.edu.br

Resumo

A leucemia viral felina (FeLV) é uma das principais enfermidades infecciosas dos felinos domésticos e está associada a alterações hematológicas decorrentes do comprometimento medular. Objetivou-se caracterizar os principais achados hematológicos observados em gatos positivos para FeLV atendidos na cidade de Curitiba, Paraná. Foram avaliados 15 felinos positivos para FeLV por teste imunocromatográfico, submetidos à realização de hemograma automatizado e avaliação morfológica de esfregaços sanguíneos corados pelo método Panótico Rápido. A anemia constituiu a alteração hematológica mais frequente, sendo observada em 60% dos animais avaliados. A mediana do hematócrito foi de 30% (5–44%), enquanto a mediana da contagem de leucócitos totais foi de 14.000/µL (5.200–424.000/µL). Também foram identificadas leucopenia, leucocitose, neutropenia, linfocitose e trombocitopenia em parte dos pacientes. A avaliação morfológica evidenciou anisocitose, policromasia, corpúsculos de Howell-Jolly, metarrubrócitos e agregação plaquetária, demonstrando diferentes graus de

comprometimento hematopoético. Os resultados evidenciaram ampla variabilidade hematológica entre os animais avaliados e demonstraram que a infecção pelo FeLV esteve associada a alterações quantitativas e morfológicas relevantes. Concluiu-se que o hemograma associado à avaliação microscópica do esfregaço sanguíneo constituiu ferramenta importante para a identificação e caracterização das alterações hematológicas observadas em felinos infectados pelo FeLV.

Palavras-chave: hematologia felina; retrovirose; eritrograma; leucograma; trombocitopenia.

Introdução

A leucemia viral felina (FeLV) é uma retrovirose amplamente distribuída na população felina mundial e representa uma das principais causas infecciosas de morbidade e mortalidade em gatos domésticos (1,4,5). A infecção está associada ao desenvolvimento de imunossupressão, neoplasias, alterações hematológicas e redução da expectativa de vida dos animais acometidos (4,5).

Após a infecção, o vírus apresenta tropismo por tecidos hematopoiéticos, especialmente a medula óssea, podendo interferir diretamente na hematopoiese e favorecer o desenvolvimento de anemia, trombocitopenia e alterações leucocitárias (2,4,5).

Estudos recentes demonstram associação significativa entre a infecção pelo FeLV e a ocorrência de anemia e linfoma, reforçando a importância da avaliação hematológica e do diagnóstico precoce desses pacientes (3,4).

Diante da relevância clínica dessas alterações, objetivou-se caracterizar os principais achados hematológicos observados em gatos positivos para FeLV atendidos na cidade de Curitiba, Paraná.

Material e Métodos

Foram avaliados 15 gatos positivos para FeLV provenientes da rotina laboratorial dos laboratórios Pró Vita e Vivitta Pet, localizados na cidade de Curitiba, Paraná. Os animais apresentavam idades entre sete meses e 11 anos e 10 meses.

A confirmação da infecção foi realizada por meio do teste imunocromatográfico Accuvet® FIV/FeLV Test, utilizando amostras de sangue total coletadas em tubos contendo EDTA, conforme instruções do fabricante (6).

Os hemogramas foram realizados em analisadores hematológicos automatizados Mindray BH-70P e Wiener Lab Counter 19. Foram avaliados parâmetros eritrocitários, leucocitários e plaquetários, conforme metodologia descrita para hematologia veterinária (7). Adicionalmente, foi realizada avaliação morfológica de esfregaços sanguíneos corados pelo método Panótico Rápido, visando identificar alterações celulares não detectáveis exclusivamente por métodos automatizados (7).

Foi realizada análise estatística descritiva, utilizando mediana e amplitude (mínimo–máximo) para os principais parâmetros hematológicos, em razão da presença de valores extremos observados na amostra.

Resultados e Discussão

A anemia foi a alteração hematológica mais frequente, observada em 60% dos animais avaliados. Esse achado está de acordo com a literatura recente, que descreve a anemia como uma das principais manifestações laboratoriais associadas à infecção pelo FeLV (1,2,4,5). A mediana do hematócrito foi de 30% (5–44%), valor inferior aos intervalos de referência para a espécie em parte significativa dos animais avaliados.

Além das alterações quantitativas, a avaliação morfológica revelou anisocitose, policromasia, corpúsculos de Howell-Jolly e metarrubrócitos. Esses achados sugerem diferentes graus de resposta medular e evidenciam o impacto do FeLV sobre a hematopoiese. A presença de corpúsculos de Howell-Jolly e metarrubrócitos pode estar relacionada à liberação precoce de células eritroides imaturas para a circulação periférica em decorrência de alterações medulares.

As alterações leucocitárias apresentaram comportamento heterogêneo, incluindo leucopenia, leucocitose, neutropenia e linfocitose. A mediana da contagem total de leucócitos foi de 14.000/µL (5.200–424.000/µL), demonstrando ampla variação entre os indivíduos. Um dos animais apresentou leucocitose e linfocitose acentuadas (424.000/µL), valor substancialmente superior aos intervalos fisiológicos para a espécie, sugerindo possível processo linfoproliferativo associado à infecção pelo FeLV.

A trombocitopenia foi identificada em mais da metade dos gatos avaliados. Adicionalmente, foram observados agregados plaquetários em alguns esfregaços sanguíneos, ressaltando a importância da avaliação microscópica complementar às contagens automatizadas. A associação entre hemograma e análise morfológica permitiu uma interpretação mais completa dos resultados obtidos.

De maneira geral, os achados observados corroboram estudos recentes que demonstram o importante comprometimento hematopoético promovido pelo FeLV (1,2,4,5). Os resultados obtidos permitem caracterizar conjuntamente as alterações hematológicas quantitativas e morfológicas observadas em gatos naturalmente infectados provenientes da rotina laboratorial. Como limitação, destaca-se o reduzido número de animais avaliados, o que pode restringir a extrapolação dos resultados para populações mais amplas.

Os principais parâmetros hematológicos observados nos animais avaliados estão apresentados na **Tabela 1**. Os resultados evidenciaram ampla variabilidade hematológica, com destaque para a elevada frequência de anemia e para a heterogeneidade das alterações leucocitárias.

Tabela 1. Mediana e amplitude dos principais parâmetros hematológicos observados em gatos positivos para FeLV (n=15).

Parâmetro	Mediana	Intervalo
Eritrócitos ($\times 10^6$/µL)	5,68	0,81–11,24
Hemoglobina (g/dL)	10,0	1,9–15,0
Hematócrito (%)	30	5–44
Leucócitos totais (/µL)	14.000	5.200–424.000
Linfócitos (/µL)	5.060	272–424.000
Plaquetas (/µL)	138.000	39.000–630.000

Conclusão

Os resultados demonstram ampla variabilidade hematológica entre gatos infectados pelo FeLV, evidenciando que as manifestações laboratoriais da infecção podem envolver alterações eritrocitárias, leucocitárias e plaquetárias de

diferentes magnitudes. A associação entre hemograma automatizado e avaliação morfológica do esfregaço sanguíneo amplia a caracterização dessas alterações e contribui para uma interpretação hematológica mais completa dos pacientes infectados.

Referências

1. Gonçalves M; Oliveira TS; Ferreira AS; et al. Prevalência de leucemia viral felina (FeLV) e principais alterações hematológicas em felinos domésticos. Research, Society and Development. 2021;10(6). doi:10.33448/rsd-v10i6.15694. Disponível em: https://rsdjournal.org/rsd/article/download/15694/14020/202130
2. Sousa MP; Borges DCS. Alterações hematológicas em felinos acometidos pelo vírus da leucemia felina (FeLV). Brazilian Journal of Animal and Environmental Research. 2024;7(3):1-11. Disponível em: https://ojs.brazilianjournals.com.br/ojs/index.php/BJAER/article/view/72854
3. Costa Pereira dos Santos J; Thuler J; Alves AC; Venciguerra LP; Degli Esposti AC; Bueno Tarelho A; et al. A importância do diagnóstico precoce da leucemia viral felina: revisão. Pubvet. 2025;19(4). doi:10.31533/pubvet.v19n04e1760. Disponível em: https://ojs.pubvet.com.br/index.php/revista/article/view/4042
4. Diesel LP; de Mello LS; de Oliveira Santana W; Ikuta N; Fonseca ASK; Kipper D; Redaelli R; Pereira VRZB; Streck AF; Lunge VR. Epidemiological insights into feline leukemia virus infections in an urban cat (Felis catus) population from Brazil. Animals. 2024;14(7):1051. doi:10.3390/ani14071051. Disponível em: https://doi.org/10.3390/ani14071051
5. ABCD. Guideline for feline leukaemia virus infection. Journal of Feline Medicine and Surgery. 2025. Disponível em: https://www.abcdcatsvets.org/guideline-for-feline-leukaemia-virus-infection/
6. Accuvet Diagnóstica. Accuvet FIV/FeLV Test: instruções de uso [Internet]. Curitiba: Accuvet Diagnóstica. Disponível em: https://epimed.com.br/wp-content/uploads/2020/07/17.-FIV-FeLV.pdf

7. Weiss DJ; Wardrop KJ, editors. Schalm's Veterinary Hematology. 7th ed. Ames: Wiley Blackwell; 2022.

Alterações Hematológicas Observadas em um Gato com Quadro de FeLV Progressivo – Relato de Caso

Rebeca Medina Marques; Tatiana Dubezkyj Quintana; Giovana Stofel Gomes Marroque; Eduarda Rafaela Stern; Fernanda Ribeiro Barbosa

RESUMO

O Vírus da Leucemia Felina (FeLV) está associado ao desenvolvimento de quadros infecciosos em felinos domésticos que pode resultar em imunossupressão, linfomas e outros distúrbios mieloproliferativos. Por se tratar de um retrovírus, uma de suas características mais relevantes é a capacidade de persistência viral do agente, uma vez que este se integra ao DNA do hospedeiro. Felinos domésticos que possuem uma resposta imune pouco responsiva quanto a FeLV acabam desenvolvendo a forma progressiva da doença, na qual o vírus costuma afetar as células progenitoras de leucócitos na medula óssea. O presente trabalho tem como objetivo relatar alterações laboratoriais em um gato doméstico com FeLV. Inicialmente, o animal não apresentava alterações laboratoriais significativas, no entanto, dias após o diagnóstico da FeLV, observou-se alterações medulares graves. Em decorrência da progressão clínica desfavorável optou-se pela eutanásia.

PALAVRAS-CHAVE: felinos; vírus da leucemia felina; hemograma.

INTRODUÇ>O

A FeLV ou Vírus da Leucemia Felina, é um retrovírus que causa uma doença que compromete as defesas imunológicas dos gatos domésticos, se replicando em diversos tecidos, incluindo a medula óssea. Sua transmissão é principalmente via horizontal, entre gatos que possuem comportamentos próximos como compartilhamento de potes de alimento e mordeduras (1). A forma progressiva costuma apresentar maior gravidade clínica, uma vez que esta é caracterizada por um sistema imune deficiente com níveis baixos ou quase indetectáveis de anticorpos neutralizantes, levando a sinais clínicos como anemia e infecções recorrentes (2). A prevenção da doença é feita por meio da imunização do animal, utilizando a vacinação contra a FeLV e principalmente minimizando o risco de exposição, mantendo o animal dentro de casa. O tratamento para a doença é realizado por meio de um tratamento multimodal, com o uso de antivirais e imunomoduladores (1).

O presente estudo tem como objetivo relatar o caso de um gato positivo para FeLV, com um quadro de mielossupressão, o qual acabou sendo eutanasiado dias após o diagnóstico.

DESCRIÇ>O DO CASO

Um gato, não castrado e não vacinado, 2,7 kg, 3 anos de idade, chegou ao Hospital Veterinário UFPR - Setor Palotina com histórico de incoordenação há 1 mês e perda de peso progressiva há 2 meses. O paciente tinha acesso à rua, e o tutor relatou que frequentemente o animal apresentava feridas na cabeça por conta de brigas. Nunca havia feito teste para FIV e FeLV. Durante a anamnese, foi relatado anorexia há dois dias e estrangúria.

No exame físico, o animal apresentou desidratação em 8%; temperatura retal: 38,1 °C; frequência cardíaca: 132 bpm; frequência respiratória: 40 mpm, as mucosas estavam pálidas, escore corporal 2, ele não conseguia se manter em estação e apresentava posição plantígrada. O animal foi submetido a exames laboratoriais e teste rápido de FIV/FeLV.

Nos exames, observou-se em um primeiro momento uma leve anemia normocítica normocrômica e uma leve neutrofilia, com presença acentuada de icterícia, número acentuado de neutrófilos tóxicos e linfócitos reativos, com uma discreta anisocitose. Além disso, o teste de diagnóstico rápido solicitado para FIV/FeLV resultou em positivo para FeLV.

Após quatro dias, no dia 25 de março, o animal apresentou uma piora no eritrograma, ainda assim mantendo o quadro de anemia normocítica normocrômica. No entanto, teve uma queda brusca de plaquetas e um aumento considerável de leucócitos, apresentando uma leucocitose por neutrofilia, com presença acentuada de icterícia, *Donut cell*, presença acentuada de neutrófilos tóxicos, uma discreta anisocitose e eosinófilo bastonete. Foi realizada a contagem de reticulócitos, mostrando que o animal não apresentava regeneração.

Devido a piora clínica e laboratorial animal, o tutor optou por realizar a eutanásia no dia 27 de março.

Perfil	21/mar	25/mar	Valores de referência*
Eritrócitos	5,42	5,02	5,5 – 10 Milhões/µL
Hemoglobina	9	8	8 – 15 g/dL
Hematócrito	29	27	24 – 45 %
V.C.M.	54	54	39 – 55 fL
H.C.M.	17	17	13 – 17 pg
C.H.C.M.	31	32	31 – 35 %
PPT	6,6	5,4	6,2 – 9,0 g/dL
Plaquetas	350.000	187.000	200 – 600 mil/µL
Leucócitos	15.400	29.500	5,5 – 19,5 mil/µL
Metamielócitos	0	1180	0 – 0,3 mil/µL
Bastonetes	0	3540	
Segmentados	13.860	21.830	2,5 – 12,5 mil/µL
Eosinófilos	0	590	0 – 1,5 mil/µL
Linfócitos Típicos	1386	1770	1,5 – 7,0 mil/µL
Monócitos	154	590	0,08 – 1,8 mil/µL

FIGURA 1 - Evolução do quadro hematológico do gato com FeLV internado no Hospital Veterinário da UFPR - Setor Palotina. Fonte: elaborada pelo autor com base no prontuário, 2026.

DISCUSS>O

O animal do caso relatado mostra o desafio clínico de tratar pacientes com quadros de FeLV progressivo, uma vez que a doença evolui de forma aguda e progressiva. Alterações medulares, tais como a anemia e a leucocitose do paciente condizem com os achados citados pelos autores. Destaca-se que neste caso o animal possuía acesso à rua, o que corrobora para infecções horizontais e quadros de imunodepressão (1,2).

Os distúrbios hematológicos são achados comuns em gatos com FeLV, sendo os mais comuns: anemia (regenerativa ou não regenerativa), neutropenia persistente, transitória ou cíclica, trombocitopenia e outras anormalidades plaquetárias, síndrome semelhante à panleucopenia e anemia aplásica (pancitopenia). Dentre essas alterações laboratoriais, a anemia é uma das mais relevantes, ocorrendo na maioria dos gatos infectados; no entanto, esse achado costuma ser uma anemia não regenerativa, pelo caráter do vírus de suprimir a medula óssea, resultante da infecção primária em células-tronco hematopoiéticas e da infecção das células do estroma que constituem o ambiente de suporte para a hematopoiese. A trombocitopenia também pode ocorrer devido à diminuição da produção de plaquetas pela supressão de medula óssea ou à infiltração leucêmica, e os megacariócitos são alvos frequentes da infecção progressiva, levando a uma diminuição

da vida útil das plaquetas, uma vez que estas acabam abrigando proteínas da FeLV como resultado da infecção (3). No caso relatado, observou-se um quadro tanto de anemia não regenerativa quanto a trombocitopenia, ambos compatíveis com a descrição literária.

As neoplasias hematopoiéticas também são comuns, como leucemia e linfoma. Esses distúrbios mieloproliferativos ocorrem por meio de um mecanismo da inserção do genoma da FeLV no genoma celular próximo a um oncogene celular, resultando na ativação e superexpressão desse gene (3). Neste sentido, é possível analisar que o animal do relato, mesmo não exibindo uma leucocitose no primeiro exame, já apresentava uma neutrofilia, a qual se intensificou agudamente em quatro dias, levando a uma leucocitose por neutrofilia com desvio à esquerda regenerativo, compatível com o quadro descrito na literatura.

CONCLUS>O

Com base no relato apresentado, conclui-se que a FeLV progressiva é, ainda, um grande desafio na clínica devido à sua manifestação aguda. Além disso, ressalta-se a importância de prevenir a exposição dos gatos domésticos a esse agente, mantendo-os dentro de casa e vacinando quando necessário.

REFER NCIAS

1) Westman M, Coggins S, van Dorsselaer M, Norris J, Squires R, Thompson M, et al. Feline leukaemia virus (FeLV) infection in domestic pet cats in Australia and New Zealand: Guidelines for diagnosis, prevention and management. Australian Veterinary Journal. 2025 Jul 26;

2) Hartmann K, Hofmann-Lehmann R. What’s New in Feline Leukemia Virus Infection. Veterinary Clinics of North America: Small Animal Practice. 2020 Sep;50(5):1013–36.

3) Hartmann K. Clinical aspects of feline immunodeficiency and feline leukemia virus infection. Veterinary Immunology and Immunopathology. 2011 Oct;143(3-4):190–201.

Alterações Macroscópicas Em Um Caso De Acidente Botrópico Canino Na Cidade De Londrina, Paraná

Paula Soares de Oliveira Gomes – Discente de Medicina Veterinária, Universidade Estadual de Londrina, PR

Maria Júlia Costa Amorim - Discente de Medicina Veterinária, Universidade Estadual de Londrina, PR

Lunna Uemura Bosquetti – Residente em Patologia Animal, Universidade Estadual de Londrina, PR

Juliana Cequinel Carrizo - Residente em Patologia Animal, Universidade Estadual de Londrina, PR

Laura Fernanda Condota Borba de Souza – Prof.ª Dr.ª de Medicina Veterinária, Universidade Estadual de Londrina, PR

Giovana Wingeter Di Santis – Prof.ª Dr.ª de Medicina Veterinária, Universidade Estadual de Londrina, PR

Resumo

Os acidentes ofídicos são considerados Doenças Tropicais Negligenciadas, com o gênero *Bothrops* spp. sendo o responsável pela maioria dos casos de envenenamento no Brasil. O objetivo deste trabalho é relatar um caso clínico sugestivo de acidente botrópico em um cão, relacionando os achados laboratoriais e anatomopatológicos à fisiopatogenia do envenenamento. Foi atendido no Hospital Universitário da Universidade Estadual de Londrina um cão, macho, Chow Chow, com histórico de suposta picada por animal peçonhento após o corte da grama em uma chácara. O animal apresentava febre, desidratação, mucosas hipocoradas, fístula com secreção purulenta na região escápulo-umeral, necrose na língua e úlceras na cavidade oral. Os exames laboratoriais evidenciaram hipoalbuminemia, hiperglobulinemia, azotemia renal, acidemia, anemia, leucopenia intensa, linfopenia e trombocitopenia acentuada. Apesar da terapia de suporte realizada, o animal veio a óbito. À necropsia, foram observados mionecrose extensa, hematoma torácico, hemorragias multifocais em diferentes órgãos, edema pulmonar, gastrite ulcerativa, esplenomegalia, linfonodomegalia, hemorragias renais e cistite hemorrágica. O conjunto desses achados sugere o acidente botrópico, que se caracteriza por intensa lesão tecidual local associada à diátese hemorrágica sistêmica. A mionecrose, o hematoma acentuado, a trombocitopenia e as hemorragias favoreceram essa suspeita. A rápida evolução para o óbito foi relacionada ao choque hipovolêmico e toxêmico devido aos efeitos sistêmicos da peçonha. Este relato destaca a importância da correlação entre os achados anatomopatológicos e a fisiopatogenia do envenenamento.

Palavras-chave: envenenamento; ofidismo; *Bothrops*

INTRODUÇÃO

Os acidentes ofídicos são classificados pela Organização Mundial da Saúde como Doenças Tropicais Negligenciadas, devido à sua elevada morbidade e ao impacto socioeconômico global (1, 2). No Brasil, a vasta biodiversidade e a expansão das áreas agrícolas criam cenários de vulnerabilidade permanente (1). O gênero *Bothrops* spp.

(jararacas e urutus) destaca-se como o principal responsável pelos envenenamentos, correspondendo a cerca de 80,4% das notificações no estado do Paraná (1, 3). A fisiopatologia do envenenamento botrópico envolve ações proteolíticas, coagulantes e hemorrágicas, que resultam em manifestações locais graves, como dor, edema e necrose tecidual, além de complicações sistêmicas como a insuficiência renal aguda (1, 4). Sob a ótica da Saúde Única, o estudo desses agravos em animais domésticos é essencial, servindo como sentinela para o equilíbrio ambiental e demandando intervenção veterinária urgente (2, 5).

O objetivo deste trabalho é relatar um caso clínico sugestivo de acidente botrópico em um canino, descrevendo os achados em exames *post-mortem*, estabelecendo sua correlação com a fisiopatogenia do envenenamento.

DESCRIÇÃO DO CASO

Foi atendido no pronto-socorro do Hospital Veterinário da Universidade Estadual de Londrina (HV-UEL), um cão, macho, da raça Chow Chow, de três anos de idade e 28 kg, com histórico de suposta picada por animal peçonhento após o corte da grama em uma chácara. Segundo a tutora, dois dias antes do atendimento o membro torácico esquerdo estava enrijecido, evoluindo para edema acentuado. Ao exame físico, o animal encontrava-se febril (40 ºC), desidratado (8%), com as mucosas hipocoradas, em estado de depressão e estupor, apresentando edema do membro torácico esquerdo associado a fístula na região escápulo-umeral com secreção purulenta, além de necrose na ponta da língua e úlceras na cavidade oral. Os exames laboratoriais evidenciaram hipoalbuminemia, hiperglobulinemia, azotemia renal, aumento da fosfatase alcalina, acidemia, anemia microcítica normocrômica, leucopenia intensa, linfopenia absoluta e trombocitopenia acentuada. Foram instituídos monitoramento do débito urinário por sondagem, fluidoterapia, analgesia, reposição de glicose e manejo da ferida, porém o animal evoluiu para o óbito. O animal foi encaminhado ao Laboratório de Patologia Animal da UEL para a realização da necropsia.

No exame externo do cadáver, observou-se que a mucosa peniana estava ictérica, enquanto as mucosas oral e conjuntival estavam hipocoradas. À autópsia, foram observados, no sistema osteomuscular, mionecrose focalmente extensa em tórax e em membro torácico esquerdo, hematoma torácico, hemorragia subcutânea e edema. O sistema cardiovascular exibiu petéquias multifocais no pericárdio, infartos multifocais discretos além de icterícia na artéria aorta. Já no sistema respiratório, edema pulmonar. O trato gastrointestinal apresentou hemorragias multifocais na mucosa do cólon e nas serosas

do intestino delgado, além de gastrite ulcerativa multifocal. No sistema hemolinfático, esplenomegalia com hiperplasia da polpa vermelha e linfonodomegalia associada à hemorragia cortical. Os rins apresentavam hemorragia focal e petéquias multifocais na superfície cortical. A vesícula urinária apresentava cistite hemorrágica. Além disso, foi observada hemorragia multifocal da mucosa traqueal.

DISCUSSÃO

Os achados anatomopatológicos e laboratoriais, observados neste caso sugerem um quadro de envenenamento agudo por animal peçonhento, caracterizado pela intensa lesão tecidual local associada a distúrbio hemorrágico sistêmico. Sendo assim, a mionecrose, o hematoma acentuado, a trombocitopenia grave e as múltiplas hemorragias observadas em diversos órgãos, em associação com os achados clínicos, fazem com que a principal suspeita diagnóstica seja o acidente botrópico. Apesar de que o envenenamento por *Loxosceles* spp. possa ser um diagnóstico diferencial, não foram descritas lesões cutâneas marmóreas, as quais são associadas a esse tipo de acidente (6). Além disso, a aranha-marrom prefere ambientes escuros e protegidos da luz, como armários, roupas e calçados, não sendo comum a sua presença em gramados. (7)

A azotemia renal observada pode ser justificada pela redução da perfusão renal (8) e pela ação nefrotóxica direta da peçonha, que provoca danos às células tubulares e ao endotélio vascular (6). A hipoalbuminemia pode estar associada ao aumento da permeabilidade vascular decorrente do processo inflamatório, mediado pela liberação de citocinas inflamatórias (9) ou às lesões endoteliais induzidas pela peçonha (10). A icterícia, por sua vez, pode ser causada pelos componentes hemotóxicos encontrados na peçonha botrópica, como as metaloproteinases, que ativam a protrombina e aumentam a produção de trombina nos vasos sanguíneos. Como resultado, o fibrinogênio é convertido em fibrina, que cria barreiras nos capilares. Como consequência, as hemácias podem se romper ou fragmentar ao passar por esses vasos, levando à hemólise intravascular (11).

As lesões observadas no membro torácico esquerdo podem ser explicadas pela ação local da peçonha. Nos acidentes botrópicos, essas lesões são resultados da ação proteolítica e inflamatória dos componentes da peçonha. Sendo assim, as proteases promovem uma degradação tecidual no local da inoculação e as fosfolipases desencadeiam uma resposta inflamatória, resultando em dor e edema, que pode evoluir para necrose tecidual e formação de fístulas. Alterações semelhantes podem ocorrer em acidentes loxoscélicos, devido à ação da esfingomielinase D, que promove lesão das células

endoteliais e desencadeia a ativação do sistema complemento, que resulta no recrutamento de neutrófilos para o local da inoculação (6). No entanto, ao contrário do loxoscelismo, em que a necrose se limita ao local da picada, neste caso foram identificadas lesões necróticas estendendo-se para áreas distantes, como o membro torácico, o que é mais compatível com o envenenamento botrópico.

A diátese hemorrágica caracterizada pela presença de múltiplas hemorragias e pela trombocitopenia intensa pode ser relacionada aos efeitos sistêmicos da peçonha botrópica. O veneno possui metaloproteinases que degradam o colágeno tipo IV presente na membrana basal, o que afeta a integridade dos vasos sanguíneos e facilita o extravasamento sanguíneo (12). Simultaneamente, as toxinas pró-coagulantes provocam uma intensa ativação da cascata de coagulação, levando ao consumo dos fatores hemostáticos e à ocorrência de incoagulabilidade sanguínea (13).

A rápida evolução para o óbito pode ser explicada pelo choque hipovolêmico e toxêmico decorrente dos efeitos sistêmicos da peçonha. Sendo assim, a ativação da coagulação promove o consumo dos fatores hemostáticos e favorece a ocorrência de hemorragias, resultando na redução do volume sanguíneo circulante e no comprometimento da perfusão tecidual. Simultaneamente, os mediadores inflamatórios liberados, como o TNF-α e metabólitos do ácido araquidônico, intensificam as alterações vasculares por meio da vasodilatação e hipotensão, reduzindo ainda mais a perfusão tecidual (6). Assim, a associação entre a hipovolemia decorrente das hemorragias e os efeitos da resposta inflamatória sistêmica resultou em um choque tóxico e hipovolêmico, determinado como a causa *mortis* do animal.

CONCLUSÃO

Em conclusão, os achados anatomopatológicos e laboratoriais observados neste relato corroboram o diagnóstico presuntivo de acidente botrópico grave em um cão, caracterizado pela intensa lesão tecidual local associada às alterações hemorrágicas sistêmicas. A presença da mionecrose, edema acentuado, hematoma, trombocitopenia e hemorragias multifocais em diferentes órgãos demonstrou a ação local e sistêmica da peçonha, que é compatível com a fisiopatogenia de acidentes causados por serpentes do gênero *Bothrops* spp.. Sendo assim, a rápida evolução do quadro clínico do animal para o óbito, reforça a gravidade desses acidentes e a importância do reconhecimento precoce dos sinais clínicos. Dessa forma, a correlação entre os achados *post-mortem* e a fisiopatogenia do envenenamento permitiu caracterizar o quadro, contribuindo para o

conhecimento das alterações decorrentes desse tipo de acidentes em animais de companhia.

REFERÊNCIAS

1. Nascimento AMC; Scardoelli MGC. Acidentes ofídicos no Paraná (2021–2024): análise epidemiológica e implicações clínicas para a saúde pública. Braz J Health Rev. 2025;8(5):1-15.
2. Amorim APCA; Santos MF, Amorim JF. Acidentes com animais peçonhentos e a importância das medidas protetivas: um estudo no município de Três Rios de 2014 a 2023. Rev Foco. 2025;18(2):1-19.
3. Brasil. Ministério da Saúde. Boletim Epidemiológico: Acidentes por Animais Peçonhentos, v. 54, n. 18. Brasília: Ministério da Saúde; 2023.
4. Calvete JJ; Sanchez EE, Sanz L. Snake venomics: from the inventory of toxins to biology. Toxicon. 2019;148:44-54.
5. Barbosa Junior SA, et al. A inserção da Medicina Veterinária em uma Residência Multiprofissional em Saúde da Família e Comunidade: um relato de experiência. Saúde em Redes. 2024;10(1):4231.
6. Spinosa HS; Górniak SL, Palermo-Neto J, editores. Toxicologia aplicada à medicina veterinária. 2. ed. Barueri: Manole; 2020. 560 p
7. Centro de Informação e Assistência Toxicológica de Santa Catarina (CIATox/SC). Loxosceles – aranha marrom [Internet]. Florianópolis: CIATox/SC; 2022
8. Sitprija V; Sitprija S. Renal effects and injury induced by animal toxins. Toxicon [Internet]. 2012 Oct 1 [cited 2020 Aug 2];60(5):943–53.
9. Zuliani JP; Fernandes CM, Zamuner SR, Gutiérrez JM, Teixeira CFP. Inflammatory events induced by Lys-49 and Asp-49 phospholipases A2 isolated from Bothrops asper snake venom: role of catalytic activity. Toxicon. 2005 Mar;45(3):335–46.
10. Udayabhaskaran V; Thomas ET, Shaji B. Capillary leak syndrome following snakebite envenomation. Indian Journal of Critical Care Medicine. 2017;21(10):698–702.
11. Senise LV; Yamashita KM, Santoro ML. *Bothrops jararaca* envenomation: Pathogenesis of hemostatic disturbances and intravascular hemolysis. Experimental Biology and Medicine. 2015 Jun 16;240(11):1528–36.
12. Gutiérrez J, Escalante T; Rucavado A, Herrera C. Hemorrhage Caused by Snake Venom Metalloproteinases: A Journey of Discovery and Understanding. Toxins [Internet]. 2016 Mar 26;8(4):93.
13. Oliveira SS; Alves EC, Santos AS, Pereira JPT, Sarraff LKS, Nascimento EF, et al. Factors Associated with Systemic Bleeding in Bothrops Envenomation in a Tertiary Hospital in the Brazilian Amazon. Toxins. 2019 Jan 7;11(1):22.

Agradecimentos

Agradeço a bolsa de Iniciação Científica do Conselho Nacional de Desenvolvimento Científico e Tecnológico (CNPQ), processo nº 183169/2025-5.

Alterações Plaquetárias e Achados Hematológicos em Cães Idosos Atendidos em Rotina Laboratorial

Débora Kawani de Almeida – Discente de Medicina Veterinária na Universidade Estadual do Centro-Oeste (UNICENTRO), PR

Beatriz Lustosa – Discente de Medicina Veterinária na Universidade Estadual do Centro-Oeste (UNICENTRO), PR

Dra. Margarete Kimie Falbo – Docente do Departamento de Medicina Veterinária e do Programa de Pós-Graduação em Ciências Veterinárias da Universidade Estadual do Centro-Oeste (UNICENTRO), PR

Maria Olimpia Serodio – Discente de Medicina Veterinária na Universidade Estadual do Centro-Oeste (UNICENTRO), PR

Ana Carolina Daldim – Discente de Medicina Veterinária na Universidade Estadual do Centro-Oeste (UNICENTRO), PR

Eduardo Rogério dos Santos – Discente de Medicina Veterinária na Universidade Estadual do Centro-Oeste (UNICENTRO), PR

Resumo

As alterações plaquetárias em cães idosos representam importante achado laboratorial, pois frequentemente estão associadas a processos inflamatórios, infecciosos e doenças sistêmicas. Dessa forma, o presente trabalho teve como objetivo caracterizar os achados hematológicos associados às alterações plaquetárias em cães com idade igual ou superior a sete anos atendidos em rotina laboratorial. Foi realizado um estudo retrospectivo descritivo utilizando hemogramas de cães analisados durante um período de 12 meses. Foram selecionados 28 animais que apresentaram alterações plaquetárias, sendo avaliados eritrograma, leucograma absoluto e alterações morfológicas observadas em esfregaço sanguíneo. Os resultados foram submetidos à estatística descritiva, com cálculo de frequências absolutas e relativas, mediana, valores mínimos e máximos. Observou-se predominância de achados compatíveis com resposta inflamatória e infecciosa, com discreto aumento na frequência de neutrófilos, presença de bastonetes e monocitose em cães com trombocitopenia. A presença de macroplaquetas, incluindo formas gigantes, sugeriu resposta regenerativa plaquetária, enquanto a agregação plaquetária demonstrou potencial interferência na contagem automatizada, podendo intensificar ou simular quadros de trombocitopenia. Portanto, concluiu-se que cães idosos com alterações plaquetárias frequentemente apresentaram alterações hematológicas associadas a processos inflamatórios e sistêmicos, reforçando a

importância da avaliação integrada do hemograma e do esfregaço sanguíneo na rotina diagnóstica veterinária.

Palavras-chave: Hemograma; cães idosos; trombocitopenia; inflamação; infecção.

Introdução

Os exames hematológicos são exames complementares que auxiliam na identificação e diagnóstico de enfermidades, apresentando papel importante na detecção de alterações sistêmicas não observadas durante o exame físico (1). Em cães idosos, essas alterações ganham relevância pois o envelhecimento se caracteriza pela redução da capacidade homeostática, e o aumento da suscetibilidade a enfermidades e maior probabilidade de morte do indivíduo (1).

As plaquetas participam da hemostasia primária e também exercem funções relacionadas à inflamação, manutenção da integridade vascular e reparo tecidual (2). Alterações quantitativas, como trombocitopenia e trombocitose, devem ser interpretadas em conjunto com o hemograma e o esfregaço sanguíneo, uma vez que agregados plaquetários, macroplaquetas e alterações leucocitárias podem interferir na interpretação clínica (3,4). Dessa forma, objetivou-se caracterizar os achados hematológicos observados em cães idosos com alterações plaquetárias atendidos em rotina laboratorial.

Materiais e métodos

O estudo foi realizado com base na análise retrospectiva descritiva, durante um período de 12 meses, a partir da avaliação de hemogramas de cães com idade igual ou superior a sete anos, atendidos na rotina laboratorial do Laboratório de Patologia Clínica Veterinária (LAPACLIN), na Universidade Estadual do Centro-Oeste (UNICENTRO). Foram incluídos no estudo cães que apresentaram alterações na contagem plaquetária, classificadas como trombocitopenia, quando os valores eram inferiores a 250.000 plaquetas/µL, e trombocitose, quando superiores a 500.000 plaquetas/µL.

As amostras sanguíneas utilizadas nas análises foram coletadas em tubos contendo o ácido etilenodiamino tetra-acético (EDTA) como anticoagulante e processadas em analisador hematológico automatizado NIHON KOHDEN®, utilizado na rotina clínica laboratorial da instituição. Juntamente, foram confeccionados os

esfregaços sanguíneos em lâminas de vidro para avaliação morfológica das células, seguindo as técnicas descritas por THRALL *et al.* (2024). As lâminas, após a coloração com panótipo, foram analisadas em microscópio óptico com objetiva de imersão, utilizando óleo mineral para melhor visualização celular.

Foram avaliados parâmetros referentes ao eritrograma, leucograma absoluto, plaquetograma e alterações morfológicas observadas em esfregaço sanguíneo, incluindo agregação plaquetária, presença de macroplaquetas e alterações eritro leucocitárias. Os dados foram obtidos a partir dos registros laboratoriais e tabulados em planilhas eletrônicas para posterior análise.

Os dados foram analisados por estatística descritiva, com cálculo de frequências absolutas e relativas, mediana e valores mínimos e máximos. Considerando o caráter retrospectivo e o número reduzido de animais, as comparações entre grupos foram interpretadas de forma exploratória, com ênfase na descrição das frequências observadas.

Resultados e discussão

Foram incluídos para análise 28 animais com mais de 7 anos, os quais apresentavam alterações plaquetárias. Desses, 42,9% (12/28) apresentaram trombocitopenia e 57,1% (16/28) trombocitose. A idade mediana foi de 12 anos, variando entre 7 e 17 anos, com predomínio de fêmeas (67,9%).

No leucograma os achados sugerem a presença de respostas inflamatórias e/ou infecciosas em parte dos animais avaliados. Principalmente pela neutrofilia e desvio à esquerda.

Comparativamente, não houve diferença significativa entre trombocitopenia e trombocitose incluindo leucócitos totais e contagens diferenciais. Casos com trombocitopenia apresentam discretamente maior frequência de neutrófilos, maior número de bastonetes e monocitose.

Na análise, foi observado que os animais avaliados apresentaram alterações hematológicas associadas, como anemia e alterações eritrocitárias, resposta inflamatória ativa, a presença de macroplaquetas e agregação plaquetária.

A trombocitopenia pode decorrer de diferentes mecanismos, incluindo consumo plaquetário em processos inflamatórios, destruição imunomediada, redução da produção medular ou interferências pré-analíticas, como agregação plaquetária. A presença de macroplaquetas pode sugerir resposta medular compensatória (3,4) , enquanto a agregação plaquetária reforça a necessidade de confirmação microscópica da contagem automatizada (3).

Já a trombocitose em cães idosos pode apresentar caráter reativo, especialmente em condições inflamatórias, crônicas ou neoplásicas, devendo ser interpretada em conjunto com os demais achados hematológicos e com o contexto clínico (4,5).

Conclusão

Conclui-se que alterações plaquetárias em cães idosos, tanto trombocitopenia quanto trombocitose, foram acompanhadas por alterações hematológicas sugestivas de processos inflamatórios e/ou infecciosos. A presença de macroplaquetas incluindo formas gigantes e agregados plaquetários reforça a importância da avaliação do esfregaço sanguíneo para diferenciar alterações reais de possíveis interferências pré-analíticas e analíticas. Assim, o plaquetograma deve ser interpretado de forma integrada ao hemograma completo e ao contexto clínico do paciente.

Referências

1) Gomes TA. Avaliação do perfil clínico, hematológico e bioquímico de cães geriátricos [monografia]. São Luís: Universidade Estadual do Maranhão; 2016. 43 p.

2) Silva MN. Hematologia veterinária. Belém: EditAEDI/UFPA; 2017.

3) Thrall MA, Weiser G, Allison RW, Campbell TW. Hematologia, citologia e bioquímica clínica veterinária. 3. ed. Rio de Janeiro: Roca/Grupo GEN; 2024.

4) Mezaroba ME, Veiga APM, Peripolli V, Surian SRS. Use of the vortex as dissociator of platelet aggregates in pseudothrombocytopenia in small animals. Rev Cienc Agrovet. 2024;23(3).

5) Ribes AO. Distúrbios plaquetários em cães e gatos: revisão bibliográfica [trabalho de conclusão de curso]. Porto Alegre: Universidade Federal do Rio Grande do Sul, Faculdade de Veterinária; 2019.

Alterações séricas de ureia e creatinina em cães geriátricos: análise retrospectiva por faixa etária

Autores: Maria Olímpia Serodio - Discente de Medicina Veterinária, Universidade Estadual do Centro-Oeste, PR.
Ana Carolina Dandim - Discente de Medicina Veterinária, Universidade Estadual do Centro-Oeste, PR.
Beatriz Lustosa - Discente de Medicina Veterinária, Universidade Estadual do Centro-Oeste, PR.
Débora Kawani de Almeida - Discente de Medicina Veterinária, Universidade Estadual do Centro-Oeste, PR.
Gabriella Lombardi Maranha da Costa - Discente de Medicina Veterinária, Universidade Estadual do Centro-Oeste, PR.
Margarete Kimie Falbo – Docente de Medicina Veterinária, Universidade Estadual do Centro-Oeste, PR.

Resumo

Com o avanço da senescência em caninos, lesões estruturais renais tendem a progredir de forma assintomática, tornando a monitoração laboratorial periódica indispensável para flagrar o declínio da função renal antes da manifestação de sinais clínicos graves. O objetivo deste estudo foi avaliar retrospectivamente a ocorrência de alterações séricas de ureia e creatinina em cães com idade igual ou superior a sete anos, atendidos em rotina laboratorial, classificando os achados conforme a faixa etária. Foram analisados registros laboratoriais de 63 cães geriátricos, atendidos em rotina de análises clínicas veterinárias, com resultados disponíveis de ureia e creatinina séricas. As variáveis avaliadas incluíram idade, sexo, raça e concentrações séricas dos referidos analitos. Os animais foram distribuídos em três faixas etárias: 7 a 9 anos, 10 a 12 anos e ≥13 anos. Os resultados foram interpretados de acordo com os valores de referência adotados pelo laboratório, sendo calculadas as frequências absolutas e relativas das alterações bioquímicas. A amostra apresentou maior frequência de fêmeas e de animais sem raça definida. Alterações séricas de ureia e/ou creatinina foram observadas em 52,38% dos cães avaliados. A elevação de ureia foi mais frequente que a elevação de creatinina, incluindo casos de aumento isolado desse analito. A elevação simultânea de ureia e creatinina foi menos frequente, porém ocorreu principalmente em cães com idade mais avançada, especialmente naqueles com 13 anos ou mais. Conclui-se que alterações séricas de ureia e/ou creatinina foram frequentes em cães geriátricos atendidos em rotina laboratorial, reforçando a importância da avaliação bioquímica renal em protocolos de triagem geriátrica. No entanto, esses marcadores devem ser interpretados em conjunto com avaliação clínica, urinálise e demais exames complementares, não permitindo, isoladamente, o diagnóstico de doença renal crônica.

Palavras-chave: biomarcadores renais; função renal; geriatria canina; azotemia

Introdução

Os rins desempenham papel essencial na manutenção da homeostase, atuando na regulação hidroeletrolítica, no equilíbrio ácido-base e na excreção de metabólitos. Em cães idosos, alterações relacionadas à função renal podem ocorrer de forma progressiva e,

muitas vezes, sem manifestações clínicas evidentes nas fases iniciais, o que reforça a importância da avaliação periódica em protocolos de triagem geriátrica (1,2).

Entre os marcadores bioquímicos utilizados na rotina clínica, ureia e creatinina séricas são amplamente empregadas como indicadores indiretos da taxa de filtração glomerular em cães (3). A creatinina apresenta maior relação com a função renal, enquanto a ureia pode sofrer influência de fatores renais e extrarrenais, como hidratação, ingestão proteica, catabolismo e perfusão renal (4). Dessa forma, a interpretação desses analitos deve ser realizada em conjunto com dados clínicos, urinálise, densidade urinária, proteinúria, pressão arterial e, quando possível, biomarcadores complementares (2).

Assim, o presente estudo teve como objetivo avaliar retrospectivamente a ocorrência de alterações séricas de ureia e creatinina em cães com idade igual ou superior a sete anos, atendidos em rotina laboratorial, classificando os achados conforme a faixa etária.

Descrição do Caso

Foi realizado um estudo retrospectivo, descritivo e exploratório, a partir de registros laboratoriais de cães geriátricos atendidos em rotina de análises clínicas veterinárias. Foram incluídos cães com idade igual ou superior a sete anos, com resultados disponíveis de ureia e creatinina séricas. Foram excluídos registros incompletos ou com ausência de informações essenciais, como idade ou resultados bioquímicos.

As variáveis analisadas foram idade, sexo, raça, concentração sérica de ureia e concentração sérica de creatinina. Os animais foram classificados em três faixas etárias: 7 a 9 anos, 10 a 12 anos e ≥13 anos. Os resultados bioquímicos foram interpretados de acordo com os valores de referência adotados pelo laboratório, de 0,5 a 1,5 mg/dL para creatinina e 21,4 a 59,9 mg/dL para ureia e, classificados como dentro da referência, aumentados ou diminuídos.

Foi calculada a frequência absoluta e relativa das alterações de ureia e creatinina, incluindo a ocorrência isolada ou simultânea de elevação desses marcadores. Os dados foram organizados em planilha e analisados por estatística descritiva. Para avaliação exploratória da associação entre faixa etária e alterações bioquímicas, os animais foram comparados quanto à presença ou ausência de aumento sérico de ureia e/ou creatinina.

As concentrações séricas de ureia e creatinina foram determinadas por método colorimétrico em analisador bioquímico semiautomático Bioplus 2000®, utilizando reagentes comerciais Labtest®.

Discussão

A amostra foi composta por 63 cães geriátricos, com idade entre 7 e 17 anos, sendo observada maior frequência de fêmeas (73,01%) e de animais sem raça definida (42,85%), seguidos por cães das raças Lhasa Apso (12,69%), Shih-tzu (4,76%), Dachshund (4,76%), Rottweiller (4,76%), Poodle (3,17%), Pinscher (3,17%) e raças com menos incidências como como Buldogue francês, Pittbull, Maltês, Pastor Alemão, Spitz, Golden Retriever, Yorkshire, Basset Hound, Labrador, Boxer e Blue Heeler. As solicitações laboratoriais foram, em sua maioria, associadas a check-ups geriátricos preventivos de rotina, sem registro de queixa clínica primária nefrourológica nos dados disponíveis.

Alterações séricas de ureia e/ou creatinina foram observadas em parcela expressiva dos cães avaliados, sendo encontrada em 52,38% dos resultados analisados. A elevação de ureia (31,74%) foi mais frequente que a elevação de creatinina, incluindo casos de aumento isolado desse analito (17,46%). Esse achado deve ser interpretado com cautela, uma vez que a ureia pode ser influenciada por fatores extrarrenais e pré-renais, como ingestão proteica, estado de hidratação, catabolismo proteico e perfusão renal (3,4). Dessa forma, a elevação isolada de ureia não permite caracterizar doença renal, mas indica a necessidade de avaliação clínica e laboratorial complementar.

A elevação simultânea de ureia e creatinina foi menos frequente (14,28%), porém apresentou maior ocorrência nos cães de faixa etária mais avançada, especialmente naqueles com 13 anos ou mais. Esse resultado sugere que o avanço da idade pode estar associado ao aumento da frequência de alterações bioquímicas relacionadas à função renal em cães geriátricos (1,2). Entretanto, por se tratar de estudo retrospectivo baseado apenas em marcadores séricos, os achados não permitem estabelecer diagnóstico de doença renal crônica, devendo ser interpretados em conjunto com urinálise, densidade urinária, avaliação clínica, pressão arterial, proteinúria e, quando possível, biomarcadores complementares.

Conclusão

Conclui-se que as alterações séricas de ureia e/ou creatinina são frequentes em cães geriátricos atendidos em rotina laboratorial, com maior ocorrência de elevação simultânea desses marcadores nos animais com idade mais avançada. Os resultados reforçam a

importância da inclusão da avaliação bioquímica renal em protocolos de triagem geriátrica, especialmente como ferramenta para indicar a necessidade de investigação complementar. No entanto, a interpretação desses marcadores deve ser associada à avaliação clínica, urinálise e demais exames complementares, não permitindo, isoladamente, o diagnóstico de doença renal crônica.

Referências

1) International Renal Interest Society. Diagnosing, staging, and treating chronic kidney disease in dogs and cats. IRIS; 2023.

2) Dhaliwal R, Boynton E, Carrera-Justiz S, Cruise N, Gardner M, Huntingford J et al. 2023 AAHA Senior Care Guidelines for Dogs and Cats. American Animal Hospital Association; 2023.

3) Braun JP; Lefebvre HP; Watson ADJ. Creatinine in the dog: a review. Veterinary Clinical Pathology. 2003;32(4):162-179.

4) Concordet D, Vergez F, Trumel C, Diquélou A, Lanore D, Le Garrérès A et al. A multicentric retrospective study of serum/plasma urea and creatinine concentrations in dogs using univariate and multivariate decision rules to evaluate diagnostic efficiency. Veterinary Clinical Pathology. 2008 Mar;37(1):96-103.

Amputação de membro pélvico para tratamento de constrição por linha em periquitão-maracanã (*Psittacara leucophtalmus*)

Wanessa Wegner Cirino - Discente de medicina veterinária na Universidade Estadual do Norte do Paraná, PR

Luis Miguel da Silva Rodrigues - Discente de medicina veterinária na Universidade Estadual do Norte do Paraná, PR

Alanis Carolina Arias - Residente em anestesiologia na Universidade Estadual do Norte do Paraná, PR

Milena Guidotti da Silva - Residente em patologia clínica na Universidade Estadual do Norte do Paraná, PR

Natalie Bertelis Merlini - Prof°. Dr. de medicina veterinária na Universidade Estadual do Norte do Paraná, PR

Ana Beatriz da Silva Marques - Prof°. Esp. de medicina veterinária na Universidade Estadual do Norte do Paraná, PR

Resumo:
O emaranhamento por linhas representa uma ameaça importante para aves silvestres em ambientes urbanos, podendo ocasionar constrição de membros, fraturas e perda funcional. Este trabalho tem como objetivo relatar uma amputação de membro pélvico esquerdo em Periquitão-maracanã (*Psittacara leucophtalmus*) vítima de constrição por linha. A ave foi encaminhada pelo Corpo de Bombeiros ao Hospital Veterinário Escola da Universidade Estadual do Norte do Paraná, após ser encontrada em área urbana com linha envolvendo o membro pélvico esquerdo. Ao exame físico, observou-se lesão cutânea, edema, isquemia, impotência funcional do membro e evidência de dor, além de constrição em região proximal de tibiotarso e distal de metatarso esquerdo. O exame radiográfico evidenciou fraturas transversas em terço proximal de tibiotarso e distal de metatarso esquerdo. Diante do comprometimento vascular e neurológico, optou-se pela amputação. A conduta cirúrgica adotada demonstrou-se adequada diante da inviabilidade funcional do membro, favorecendo recuperação pós-operatória satisfatória e melhora do bem-estar do paciente.
Palavras chave: psitacídeos; ortopedia; fratura

Introdução:

O Periquitão-maracanã (*Psittacara leucophtalmus*) é uma ave da ordem Psitaciforme com distribuição em quase todo o Brasil (1). Por apresentar adaptação a ambientes urbanos, está suscetível a alterações comportamentais e a impactos decorrentes da ação antrópica (2). Um exemplo disso é a construção de ninhos com materiais artificiais, os quais podem estar associados à constrição de membros, fraturas, isquemia e outras lesões (3,4). Este trabalho relata uma amputação de membro pélvico esquerdo para tratamento de constrição por linha em Periquitão-maracanã (*Psittacara leucophtalmus*).

Descrição do caso:

Foi atendido no Hospital Veterinário Escola, da Universidade Estadual do Norte do Paraná (UENP), por meio do Projeto de Extensão Serviço de Atendimento À Animais Selvagens (SAAS - UENP) um Periquitão-maracanã (*Psittacara leucophtalmus*) encaminhado pelo Corpo de Bombeiros do município de Bandeirantes – Paraná. O animal foi encontrado em área urbana vítima de emaranhamento por linha (Figura 1A). A ave apresentava lesão cutânea em membro pélvico esquerdo, constrição em região proximal de tibiotarso e distal de metatarso esquerdo (Figura 1B). Ao exame físico, notou-se evidência de dor, impotência funcional do membro, edema e isquemia local. Para o manejo da dor, foi administrado morfina (2,5 mg/kg) por via intramuscular. O membro contralateral não apresentava alteração. O paciente foi submetido à realização de exame radiográfico, que evidenciou fraturas em terço proximal de tibiotarso e distal de metatarso esquerdo, ambas transversas (Figura 1C). Visando à conservação e devido ao déficit neurológico e vascular, optou-se pela amputação do membro acometido. O protocolo anestésico consistiu em medicação pré-anestésica (MPA) com midazolam por via intranasal, a indução e a manutenção foram realizadas com isoflurano 1,5% Concentração Alveolar Mínima (CAM). Considerando o alto grau de dor do procedimento, o protocolo anestésico foi associado ao bloqueio dos nervos femoral e isquiático com bupivacaína. O animal foi posicionado em decúbito dorsal e realizada antissepsia da área cirúrgica, incisão cutânea ao redor do terço cranial do tibiotarso esquerdo, e em seguida o subcutâneo foi divulsionado, iniciando a ressecção da musculatura na face lateral e medial na porção distal do músculo, os vasos foram ligados com fio nylon 3-0. Após a ressecção muscular a articulação do joelho foi exposta e procedeu-se a desarticulação da mesma, após a retirada do membro, realizou-se a aproximação da musculatura com objetivo de proteger a porção distal do fêmur, com fio nylon 3-0, pontos em X, a síntese da pele foi realizada com pontos isolados simples fio nylon 3-0. Após duas horas, a ave já conseguia se manter em estação e deambulava sem dificuldade. Os pontos foram retirados após sete dias. Diante a recuperação satisfatória e boa resposta a reabilitação, a ave foi encaminhada para soltura.

Figura 1: A- Imagem da *Psittacara leucophtalmus,* no momento do resgate pelo corpo de bombeiros evidenciando o emaranhado de linha no membro pélvico esquerdo. B- Imagem do membro pélvico esquerdo após o manejo da ferida demonstrando lesão por constrição na região do metatarso. C – Radiografia do membro pélvico esquerdo destacando nos círculos vermelhos as fraturas.

Discussão:

As matrizes antropogênicas oferecem grandes desafios para a sobrevivência de aves, espécies adaptadas a meios urbanos, como o Periquitão-maracanã, estão mais expostas a redes elétricas, atropelamentos e outras ações antrópicas (5). Alterações comportamentais também podem ser observadas, a construção de ninhos com materiais antropogênicos e, consequentemente o emaranhamento por fios e arames, representa um risco importante à vida de aves selvagens (6,4). Nesse sentido, fraturas em membros de aves não são incomuns, principalmente devido à baixa cobertura de tecidos moles nessas regiões, além disso, o comprometimento às estruturas adjacentes, como vasos e nervos é decisivo para a viabilidade das intervenções ortopédicas (7,8). No presente relato, o déficit neurológico e o comprometimento vascular associado às fraturas de tibiotarso e metatarso, impossibilitaram a conservação funcional do membro acometido, sendo a amputação indicada nesses casos. Ocorrência semelhante foi relatada em *Brotogeris chiriri*, no qual amputação foi necessária devido ao comprometimento vascular permanente do membro acometido, também vítima de constrição por fio (3). Outra consideração importante, é a relação dos membros e o comportamento natural da espécie (9). A ave deste relato, apresentou boa resposta pós-operatória e, após o período de reabilitação, sinalizou poucos prejuízos em relação ao comportamento natural. Outros trabalhos descreveram amputação médio-femoral em *Ara ararauna* e *Eclectus roratus solomonensis* (10,11). Neste relato, a desarticulação do joelho foi a técnica de escolha, considerando a cobertura muscular e a locomoção no pós-operatório. Aves menores e leves, como o Periquitão-maracanã, tendem

a ter boa tolerância a amputações de membros pélvicos, além disso, são incomuns os relatos de pododermatite contralateral em psitacídeos (10,12).

Conclusão:

No caso relatado, a amputação do membro pélvico esquerdo demonstra-se adequada diante da inviabilidade funcional do membro acometido. O pós-operatório satisfatório reforça a importância da avaliação clínica e radiográfica para manejo ortopédico correto em aves vítimas de fratura.

Referências:

1) Sick, H. Famílias e Espécies. In: Sick, H. Ornitologia Brasileira. 3. ed. Rio de Janeiro: Nova Fronteira, 1997. 910 p. 370

2) Vidal RP, Blanco G, Hiraldo F, Díaz-Luque JA, Luna Á, Lera D et al. Nesting innovations in neotropical parrots associated to anthropogenic environmental changes. Ecology Evolution. 1;13(9):e10462, 2023.

3) Lucena LS, Sá LIQ, Studart LM, Lucena MF, Silva FMO. Amputação de tibiotarso devido à fratura exposta em Periquito-rico. Ciência Animal, Santa Maria, v. 32, n. 4, p. 10–13, 2023.

4) Ryan P. G. Entanglement of birds in plastics and other synthetic materials. Marine Pollution Bulletin 135:159-164, 2018.

5) Fontoura, G. D. R. S.; Souza, D. E. R.; Macedo, I. L.; Hirano, L. Q. L.; Castro, M. B. Fatal traumatic injuries in free-living wild Passeriformes and Psittaciformes birds in Central Brazil, 2006-2018. Pesquisa Veterinária Brasileira, Rio de Janeiro, Brasil, v. 43, 2023.

6) Jagiello Z, Dylewski Ł, Tobolka M, Aguirre JI. Life in a polluted world: A global review of anthropogenic materials in bird nests. Environmental Pollution. 251:717-722, 2019.

7) Grespan A, Raso, TF. Psittaciformes (Araras, Papagaios, Periquitos, Calopsitas e Cacatuas) In: Cubas ZS, Silva JCR, Catão-Dias JL. Tratado de Animais Selvagens. 2. ed. São Paulo: Roca, 2014. p.1215-1216

8) Martin H, Ritchie BW. Orthopedic surgical techniques. In: Ritchie BW, Harrison GJ, Harrison LR. Avian medicine: principles and application. Lake Worth: Wingers Publishing; 1999. p.1137-1138.

9) Cueva LOB, Rahal SC, Mesquita LR, Mamprim MJ, Alves ACT, Cano WT et al. Considerações sobre fraturas em aves. Veterinária e Zootecnia 27(1): 001-011, 2020

10) Harris MC, Dias-Figueroa O, Lauer SK, Burkert B, Tully TN. Complications associated with conjoined intramedullary pin placement for femorotibial joint luxation in a Solomon Island eclectus parrot (*Eclectus roratus solomonensis*). Journal of Avian Medicine Surgery 21(4):299–306, 2007

11) Summa N, Boston S, Eshar D, Lee-Chow B, Harrison E, Fischer C, Ji AR et al. Pelvic Limb Amputation for the Treatment of a Soft-tissue Sarcoma of the Tibiotarso-tarsometatarsal Joint in a Blue-and-gold Macaw (Ara ararauna). Journal of Avian Medicine Surgery 30(2):159-64, 2016

12) Carrasco D. C. Fracture management in avian species. Veterinary Clinic of North American: Exotic Animal Practice 22:223-38, 2019.

Analgesia Multimodal e Manejo Anestésico em Cão Submetido à Laminectomia Dorsal para Tratamento da Síndrome da Cauda Equina

*Larissa Vidal Macedo – Médica Veterinária

Karoline Milhomem de Souza – Médica Veterinária

Lais Sisnando Lopes – Médica Veterinária

Francisco Lúcio Mendes Maia Filho – Médico Veterinário

Diomedes Fontenele Ferreira Filho – Médico Veterinário

Érico do Nascimento Arruda – Médico Veterinário

Resumo:
As afecções do disco intervertebral constituem importante causa de dor e disfunção neurológica em cães, frequentemente exigindo intervenção cirúrgica e manejo analgésico intensivo. Objetivou-se relatar o manejo anestésico e o controle da dor em um cão submetido à laminectomia dorsal para tratamento da síndrome da cauda equina secundária à protrusão discal lombossacra. Um cão da raça Golden Retriever foi atendido com histórico de incapacidade aguda de deambulação e dor lombossacra. A tomografia computadorizada associada à mielotomografia evidenciou protrusão de disco intervertebral entre L7 e S1. Inicialmente instituiu-se analgesia com metadona, dipirona, pregabalina e prednisolona. Como medicação pré-anestésica foram utilizados metadona e dexmedetomidina, seguida de indução anestésica com propofol, administrado de forma lenta e titulada durante aproximadamente dois minutos. A manutenção anestésica foi realizada com sevoflurano, associado à infusão contínua de remifentanil. Durante o procedimento, observou-se compressão compatível com síndrome da cauda equina secundária à protrusão discal em L7-S1. O paciente apresentou estabilidade cardiorrespiratória durante todo o período anestésico, sem intercorrências. No pós-operatório observou-se adequada recuperação anestésica e controle da dor por meio de analgesia multimodal. Quinze dias após a cirurgia, o paciente recuperou a capacidade de deambulação, com evolução clínica favorável. Conclui-se que a associação de anestesia balanceada e analgesia multimodal foram eficazes na estabilidade perioperatória, no controle da dor e na recuperação clínica.

Palavras-chave: Dor Crônica; Hemodinâmica; Neurocirurgia; Protrusão.

Introdução:

As doenças do disco intervertebral representam importante causa de dor espinhal e alterações neurológicas em cães, especialmente quando acometem a região lombossacra, podendo provocar compressão nervosa, paresia e redução da qualidade de vida dos pacientes (3,4).

A síndrome da cauda equina caracteriza-se pela compressão das raízes nervosas lombossacras, geralmente associada à degeneração discal, estenose vertebral e protrusões intervertebrais. Os principais sinais clínicos incluem dor lombossacra, dificuldade de locomoção e déficits neurológicos progressivos, podendo evoluir para quadros de dor crônica (3,4,5).

A laminectomia dorsal é indicada em pacientes com comprometimento neurológico significativo e falha do tratamento conservador (4). Nesses casos, a anestesia balanceada associada à analgesia multimodal contribui para o controle da dor, redução dos requerimentos anestésicos e maior estabilidade hemodinâmica, favorecendo a recuperação pós-operatória (1,2,6,7).

Assim, este trabalho tem como objetivo relatar o manejo anestésico e analgésico de um cão submetido à laminectomia dorsal para tratamento da síndrome da cauda equina secundária à protrusão discal lombossacra.

Descrição do Caso:

Um paciente canino, macho, castrado, da raça Golden Retriever, com três anos de idade e 22 kg, foi atendido com histórico de perda aguda da capacidade de deambulação iniciada aproximadamente 24 horas antes do atendimento.

Ao exame físico e neurológico observou-se dor intensa à dorsiflexão da cauda, discreta dor à manipulação coxofemoral, reflexo de panículo reduzido em região lombossacra e incapacidade de se manter em estação. Os testes ortopédicos foram negativos.

Instituiu-se tratamento clínico com metadona (0,2 mg/kg), dipirona, pregabalina (4 mg/kg BID) e prednisolona. Foram realizados exames de imagem incluindo tomografia computadorizada e mielotomografia, evidenciando material extradural em L7-S1 compatível com protrusão discal lombossacra. Devido à persistência do déficit neurológico, indicou-se laminectomia dorsal. O paciente realizou exames pré-operatórios (exames hematológicos, ecocardiograma e eletrocardiograma) que não houveram alterações que impossibilitassem o procedimento cirúgico.

Como medicação pré-anestésica foram administradas metadona (0,25 mg/kg) e dexmedetomidina (3 µg/kg), por via intramuscular. A indução foi realizada com propofol (3 mg/kg), por via endovenosa, administrado de forma lenta e titulada por aproximadamente dois minutos, seguida de intubação orotraqueal.

A manutenção anestésica foi realizada com sevoflurano em oxigênio, mantendo concentração expirada em torno de 3%, associado à infusão contínua de remifentanil (1 µg/kg/min).

Durante o acesso cirúrgico observou-se compressão compatível com síndrome da cauda equina secundária à protrusão discal em L7-S1, confirmando os achados de imagem.

Durante o procedimento, o paciente manteve parâmetros fisiológicos estáveis, com frequência cardíaca entre 60 e 70 bpm, pressão arterial sistólica próxima de 110 mmHg, SpO_2 entre 98–100% e capnografia dentro da normalidade. Não houveram intercorrências anestésicas.

No pós-operatório, foi mantida analgesia multimodal associada à antibioticoterapia. A recuperação anestésica foi satisfatória, sem sinais de dor intensa ou complicações. Quinze dias após a cirurgia, o paciente recuperou a deambulação, com evolução neurológica favorável, seguiu reabilitação com fisioterapia e acompanhamento dos profissionais das áreas envolvidas.

Discussão:

A descompressão lombossacra gera estímulo nociceptivo intenso decorrente da manipulação óssea e neural, exigindo estratégias analgésicas multimodais para adequado controle da dor e redução da sensibilização central (2,6).

A associação de metadona e dexmedetomidina na medicação pré-anestésica promoveu sedação eficaz e analgesia preventiva. A metadona, por atuar como agonista μ-opioide e antagonista de receptores NMDA, contribui para controle de dor aguda e neuropática. A dexmedetomidina reduz a resposta simpática e os requerimentos anestésicos, favorecendo menor necessidade de agentes indutores (1).

A indução anestésica com propofol foi facilitada pela pré-medicação empregada, permitindo redução da dose necessária e indução suave, conforme descrito na literatura de anestesia balanceada (1).

A infusão contínua de remifentanil permitiu controle analgésico eficaz durante o estímulo cirúrgico intenso. Seu metabolismo por esterases plasmáticas garante início e término de ação rápidos, permitindo ajustes precisos da analgesia intraoperatória. Associado ao sevoflurano, contribuiu para estabilidade hemodinâmica e redução da concentração alveolar necessária do anestésico inalatório (1,7).

A síndrome da cauda equina está associada à compressão das raízes nervosas lombossacras, frequentemente decorrente de degeneração discal e protrusões intervertebrais, sendo a descompressão cirúrgica indicada em casos com déficits neurológicos importantes (3,4).

A recuperação da deambulação em 15 dias sugere evolução neurológica favorável após intervenção cirúrgica associada a adequado controle da dor e manejo anestésico

perioperatório. Estudos clínicos demonstram que estratégias multimodais estão associadas a melhor recuperação funcional em pacientes submetidos à cirurgia de coluna (3,6).

A manutenção da analgesia multimodal no pré e pós-operatório contribuiu para conforto do paciente e reabilitação precoce, reforçando a importância da abordagem integrada entre anestesia, cirurgia e controle da dor crônica (5).

Embora se trate de um relato de caso, os achados estão de acordo com a literatura atual sobre anestesia balanceada e analgesia multimodal em neurocirurgia veterinária (6).

Conclusão:

O protocolo anestésico empregado proporcionou adequada estabilidade hemodinâmica durante a cirurgia. A associação de anestesia balanceada e analgesia multimodal favoreceu controle eficaz da dor, recuperação anestésica satisfatória e evolução clínica favorável. O caso reforça a importância do manejo do controle de dor individualizado em neurocirurgia veterinária.

Referências:

1) Grimm KA; Lamont LA; Trim CM, et al. Veterinary anesthesia and analgesia. 6th ed. Hoboken: Wiley-Blackwell; 2024.

2) Lemke KA. Multimodal analgesia in veterinary medicine. Vet Clin North Am Small Anim Pract. 2013;43(5):1107–1116.

3) Jeffery ND; Barker AK; Hu HZ, et al. Intervertebral disk degeneration in dogs: pathogenesis and diagnosis. J Vet Intern Med. 2022;36(3):871–884.

4) Fossum TW. Small animal surgery. 5th ed. St. Louis: Elsevier; 2018.

5) Mencalha R. Abordagem clínica da dor crônica em cães e gatos: avaliação e tratamento. São Paulo: Manole; 2025.

6) Santos JG; Martins M; Luna SPL. Perioperative analgesia and multimodal pain management in veterinary patients. Vet Anaesth Analg. 2023;50(2):101–112.

7) Borgatti A; Gozalo-Marcilla M; Hofmeister EH. Effects of opioids and alpha-2 agonists on inhalant anesthetic requirements in dogs. Vet Anaesth Analg. 2020;47(4):490–498.

Análise De Custos De Diferentes Modalidades Dietéticas Para Cães Adultos Em Manutenção

Marcos B. S. Rosa - Mestrando em Ciências Veterinárias – FMVZ/UFU - Universidade Federal de Uberlândia
Camila Raineri - Docente FMVZ/UFU - Universidade Federal de Uberlândia
Geovana F. Garcia - Discente em Medicina Veterinária – FMVZ/UFU - Universidade Federal de Uberlândia
Jehsika O. M. Santos - Discente em Medicina Veterinária – FMVZ/UFU - Universidade Federal de Uberlândia
Brisa B. Peito - Discente em Medicina Veterinária – FMVZ/UFU - Universidade Federal de Uberlândia
Janine França - Docente FMVZ/UFU - Universidade Federal de Uberlândia

Resumo: O presente trabalho comparou os custos de duas dietas naturais caseiras (carne bovina e frango), alimentação natural comercializada por empresa especializada e rações secas superpremium industrializadas para um cão adulto de porte pequeno (6 kg) em manutenção. A necessidade energética foi calculada como 95 × PC^0,75 = 365 kcal/dia. Os custos foram expressos por dia, mês e por 1000 kcal de energia metabolizável, incluindo o custo de oportunidade do tempo do tutor (COTT) nas dietas caseiras. A dieta caseira à base de carne bovina resultou em R$ 13,40/dia (R$ 407,31/mês; R$ 36,81/1000 kcal) e a de frango em R$ 12,75/dia (R$ 387,73/mês; R$ 35,04/1000 kcal). Sem o COTT, os valores caíram para R$ 9,24/dia e R$ 8,30/dia. A alimentação natural pronta custou R$ 10,53/dia (R$ 320,00/mês; R$ 28,92/1000 kcal). As rações superpremium apresentaram o menor custo médio (R$ 7,58/dia; R$ 230,33/mês; R$ 20,82/1000 kcal), com variação expressiva entre marcas. O COTT representou 31 a 35% do custo total das dietas caseiras, evidenciando que essa variável é determinante na análise econômica real da alimentação canina e deve ser incorporada à orientação nutricional animal.

Palavras-chave: alimentação natural; custo de oportunidade; nutrição; *pet food*; ração.

Introdução

O Brasil é o segundo maior mercado *pet* do mundo, com cerca de 54 milhões de cães (1). A crescente humanização dos *pets* e a preocupação nutricional dos tutores têm diversificado as opções alimentares disponíveis, incluindo rações industrializadas de diferentes segmentos, alimentação natural caseira e alimentação natural pronta comercializada por empresas especializadas (2,3). Apesar da diversidade, análises econômicas sistematizadas atuais comparando essas modalidades são escassas na literatura, especialmente quando se incorpora o custo de oportunidade do tempo do tutor no preparo da dieta, aspecto frequentemente ignorado nas orientações clínicas, mas com impacto real e mensurável no custo total.

O custo da alimentação é fator decisivo na escolha da dieta (4), porém a percepção do tutor nem sempre corresponde à realidade econômica: muitos acreditam que dietas caseiras são mais baratas que rações comerciais, o que pode não ocorrer quando todos os itens de custo são contabilizados (3,5). O objetivo deste trabalho foi comparar os custos de diferentes modalidades dietéticas para cães adultos de pequeno porte em manutenção e discutir as implicações para a orientação nutricional.

Material e Métodos

O estudo foi realizado em três etapas. Primeiro foram estabelecidas as exigências nutricionais de um cão hipotético. Em seguida, foram delineadas dietas de três modalidades dietéticas (alimentação natural caseira, alimentação natural pronta comercial, rações industrializadas) para atender às exigências determinadas. Por fim, foram calculados e discutidos os custos de cada alternativa.

Foram consideradas as exigências nutricionais de um cão hipotético, adulto, saudável, de porte pequeno, com 6 kg de peso corporal em manutenção. Sua necessidade energética de manutenção foi calculada pela equação abaixo, conforme o NRC (2006) (4), representando cães domiciliados com baixo estímulo ao exercício, condição prevalente nos domicílios urbanos brasileiros.

$$NEM = 95 \times PC^{0,75} = 365 \text{ kcal/dia}$$

Em que NEM = Necessidade Energética de Manutenção; e PC = Peso corporal.

Para a alimentação natural caseira foram formuladas duas dietas caseiras completas e balanceadas no software SuperCrac®, sendo: Dieta Caseira 1 (DC1), à base de músculo bovino, e Dieta Caseira 2 (DC2), à base de peito e sobrecoxa de frango, ambas compostas por arroz parboilizado, hortaliças (abóbora, batata-doce, cenoura, chuchu), fígado, óleo de soja, suplemento vitamínico-mineral (Nutroplus®) e sal.

Os custos totais das dietas caseiras incluíram: (i) custo dos alimentos; (ii) consumo de gás, calculado pelo tempo de cocção de cada ingrediente multiplicado pelo consumo do queimador e pelo preço médio do botijão de 13 kg; (iii) consulta com nutricionista animal, diluída em 4 meses; e (iv) custo de oportunidade do tempo do tutor. Os preços dos legumes e vegetais foram coletados no CEASA local, das carnes e demais ingredientes em rede varejista, e do suplemento pela média de dois varejistas *pet* online. O custo de oportunidade do tempo do tutor diário foi estimado com base na média salarial de 2 a 3 salários mínimos de 2026, regime de 44h semanais e tempo total de preparo semanal de 90 minutos. Na seguinte fórmula:

COTT(R$)= (Tempo de cocção dos alimentos(h) + Tempo de preparo(h)) X ((Média de dois a três salários mínimos/30,4) / (Número de horas semanais/7))

Onde, 30,4 é o número médio de dias em um mês; 7 é a quantidade de dias em uma semana

Para as rações industrializadas foram incluídos três alimentos extrusados secos superpremium de diferentes marcas (X, Y e Z), com preços médios obtidos em grandes varejistas *online* (X=R$79,90/kg; Y=R$118,73/kg; Z=R$50,57/kg). Para a alimentação natural pronta comercial considerou-se o alimento de uma das principais marcas disponíveis no município de Uberlândia-MG, cotado diretamente com a empresa. Todos os

custos foram expressos por dia, semana, mês e por 1000 kcal de energia metabolizável, e as cotações foram realizadas no mês de maio de 2026.

Resultados e Discussão

Os custos para dietas caseiras (com e sem custo de oportunidade do tempo do tutor), rações secas e alimentação natural comercial são apresentados na Tabela 1.

Tabela 1 – Custos das dietas avaliadas para cão saudável de 6 kg em manutenção, em maio de 2026

Tipo de dieta	R$/dia	R$/semana	R$/mês	R$/1000 kcal	COTT[1] (%)
DC1 – Carne Bovina (com COTT)	13,40	93,79	407,31	36,81	~31%
DC2 – Carne de Frango (com COTT)	12,75	89,28	387,73	35,04	~35%
DC1 – Carne Bovina (sem COTT)	9,24	64,68	280,92	25,39	—
DC2 – Carne de Frango (sem COTT)	8,30	58,12	252,42	22,81	—
Rações secas[2] (todas as marcas)	7,58	53,04	230,33	20,82	—
Rações secas[2] (sem marca Z)	9,15	64,03	278,09	25,13	—
Alimentação natural pronta	10,53	73,68	320,00	28,92	—

[1]COTT = Custo de Oportunidade do Tempo do Tutor. [2]Média dos preços dos alimentos das diferentes marcas.

As dietas caseiras apresentaram os maiores custos entre as modalidades avaliadas, resultado consistente com a literatura nacional e internacional (3,5). A DC1 (carne bovina) foi a mais onerosa (R$ 13,40/dia), reflexo da valorização da proteína bovina no mercado brasileiro, pressionada pela forte demanda exportadora e pela retração da oferta interna (6). A DC2 (frango) foi 4,9% mais barata, seguindo a histórica diferença de precificação entre essas proteínas.

Destaca-se o custo de oportunidade do tempo do tutor sobre o custo total das dietas caseiras, representando cerca de 31% na DC1 e 35% na DC2. Ao excluir essa variável, os custos caem para R$ 9,24/dia e R$ 8,30/dia, respectivamente, valores que se aproximam das rações superpremium de maior valor e da alimentação natural pronta. Esse resultado demonstra que a viabilidade econômica real da dieta caseira depende diretamente do valor que o tutor atribui ao próprio tempo, variável que raramente é incorporada à orientação clínica, mas que tem impacto direto e mensurável no custo (3,5). Tutores com alta demanda de tempo ou elevado custo de oportunidade profissional pagam um sobrepreço substancial pela escolha da dieta caseira, que vai além do custo dos ingredientes.

A alimentação natural pronta comercial (R$ 10,53/dia) posiciona-se como alternativa de custo intermediário, sem necessidade de tempo de preparo e com formulação balanceada por profissional habilitado. Para tutores que valorizam a alimentação natural mas não dispõem de tempo para o preparo doméstico, essa modalidade representa equilíbrio razoável entre conveniência, adequação nutricional e custo. Contudo, o valor mensal de R$ 320,00 pode representar barreira de acesso para famílias com renda de 2 a 3 salários mínimos, perfil predominante entre tutores brasileiros (2).

As rações secas superpremium apresentaram o menor custo absoluto (R$ 7,58/dia para a média das três marcas), porém a variação entre marcas dentro do mesmo segmento foi expressiva. Por este motivo a análise também contemplou a média de preços excluindo a marca Z, o que ocasionou o aumento da média para R$ 9,15/dia, aproximando-se das dietas caseiras sem custo de oportunidade do tempo do tutor. Este dado é importante, pois demonstra que a escolha de uma ração superpremium de maior valor pode superar o custo mensal de uma dieta caseira bem formulada quando o tutor não contabiliza seu tempo. Diferenças nos ingredientes, digestibilidade e densidade energética entre marcas do mesmo segmento reforçam a necessidade de avaliação individualizada, não sendo prudente generalizar custo e qualidade para todo o segmento superpremium (7).

Do ponto de vista nutricional, todas as modalidades avaliadas são capazes de atender às exigências do NRC (4) para cães pequenos adultos em manutenção, desde que corretamente formuladas. Para dietas caseiras, a formulação por zootecnista ou médico veterinário habilitado é indispensável, pois estudos demonstram que receitas disponíveis na internet apresentam deficiências em pelo menos um nutriente essencial em praticamente 100% dos casos avaliados (8). O custo da consulta com nutricionista animal, incluído neste estudo, deve ser apresentado ao tutor como componente inegociável do custo real da dieta caseira. Por fim, é importante reconhecer que a decisão alimentar do tutor transcende a análise econômica e inclui aspectos emocionais, filosóficos e de percepção de saúde, que têm peso crescente na escolha da dieta, especialmente entre tutores de maior renda (2,3). O papel do profissional é fornecer dados objetivos e transparentes sobre custo e adequação nutricional, respeitando as particularidades de cada tutor e animal.

Conclusões

As rações secas superpremium constituem a opção de menor custo para cães adultos de pequeno porte em manutenção, com variação expressiva entre marcas. O custo de oportunidade do tutor é determinante no custo real das dietas caseiras, chegando a 35% do valor total, e deve ser sistematicamente incorporado à orientação clínica nutricional. A alimentação natural pronta é uma alternativa conveniente de custo intermediário. A análise econômica individualizada é ferramenta essencial na consulta nutricional veterinária.

Referências

1. ABINPET. Dados de mercado. 2023. Disponível em: http://abinpet.org.br/dados-de-mercado/;
2. Gouvea FL. Alimentos convencionais e a tendência a alimentos alternativos para animais de companhia. Monografia. UFRGS; 2019.;
3. Vendramini THA; Pedrinelli V; Macedo HT; Zafalon RVA; Risolia LW; Rentas MF et al. Homemade versus extruded and wet commercial diets for dogs: Cost comparison. PLoS ONE. 2020;15(7):e0236672.;
4. NRC. Nutrient requirements of dogs and cats. Washington: The National Academies Press; 2006.;
5. Casna BR; Sheperd ML; Delaney SJ. Cost comparison of homemade versus commercial adult maintenance canine diets. In: 17th Annual AAVN Symposium Proceedings; 2017.;
6. CEPEA. Perspectivas do mercado de carnes 2025-2026. Disponível em: https://www.cepea.esalq.usp.br;
7. Carciofi AC; Vasconcellos RS; Borges NC; Moro JV; Prada F; Fraga VO. Composição nutricional e avaliação de rótulo de rações secas para cães. Arq Bras Med Vet Zootec. 2006;58(3):421-426.;
8. Pedrinelli V; Gomes M; Carciofi AC. Analysis of recipes of home-prepared diets for dogs and cats published in Portuguese. Journal of Nutritional Science. 2017;6.

Análise Epidemiológica e Clínica dos Acidentes por Aranha-Armadeira (*Phoneutria spp.*) em Cães e Gatos no Rio Grande do Sul

Tissie dos Santos Nunes – Discente de medicina veterinária Universidade Federal do Rio Grande do Sul.
Welden Panziera – Prof °. Dr. de medicina veterinária Universidade Federal do Rio Grande do Sul
Vitória Spiazzi - Discente de medicina veterinária Universidade Federal do Rio Grande do Sul.
Gabriela Nepomuceno Duarte - Discente de medicina veterinária Universidade Federal do Rio Grande do Sul.
Mariana Limongi Flach – Discente de medicina veterinária Centro Universitário Ritter dos Reis, RS.
Ísis Moukaddem de Souza - Discente de medicina veterinária Centro Universitário Ritter dos Reis, RS.

Resumo: Os acidentes envolvendo aranhas possuem importância toxicológica na medicina veterinária, destacando-se a aranha-armadeira (*Phoneutria spp.*), cujo veneno neurotóxico pode causar manifestações clínicas variadas. Este estudo objetivou analisar retrospectivamente o perfil epidemiológico e clínico dos acidentes causados por *Phoneutria spp.* em cães e gatos no Rio Grande do Sul, registrados pelo Centro de Informação Toxicológica do Rio Grande do Sul (CIT-RS), entre 2015 e 2024. Foram avaliados os casos confirmados quanto à espécie acometida, sazonalidade, local de ocorrência, faixa etária, região anatômica da picada, sinais clínicos e desfecho. No período analisado, foram registrados 61 casos, sendo 57 em cães e quatro em gatos. A maior ocorrência foi observada no outono (37,7%) e em áreas urbanas (86,9%). Houve predominância de animais jovens, entre um e quatro anos de idade. Nos cães, as picadas ocorreram principalmente nos membros pélvicos (47,2%), enquanto nos gatos predominaram nos membros torácicos (50%). Os sinais clínicos mais frequentes foram dor (45,76%), edema (22,03%), sialorreia (13,56%), vômito (13,56%), dispneia (11,86%) e hipertermia (11,86%). Não houve óbitos em gatos e, entre os cães, a mortalidade foi de 10,52%. Os resultados permitiram caracterizar o perfil epidemiológico e clínico do foneutrismo em cães e gatos no estado, evidenciando a influência de fatores sazonais e ambientais na ocorrência dos acidentes e reforçando a importância do diagnóstico precoce e do manejo clínico adequado.

Palavras-chave: Toxicologia; Animais peçonhentos; Epidemiologia; Aracnídeos.

Introdução: No Brasil, as aranhas de maior importância em saúde pública pertencem principalmente aos gêneros *Loxosceles* (aranha-marrom) e *Phoneutria* (armadeira) (1,2). A região Sul apresenta clima subtropical e estações bem definidas, favorecendo a proliferação desses aracnídeos, especialmente durante o período reprodutivo de *Phoneutria spp.*, entre os meses de março, abril e maio (3). A aranha-armadeira caracteriza-se pela postura defensiva com as patas anteriores elevadas, hábito noturno de caça, ausência de construção de teias e comportamento agressivo (4). Em humanos, o foneutrismo manifesta-se por dor local, podendo ocorrer edema, eritema, parestesia, agitação, taquicardia, náusea e sialorreia (5). Em animais, os acidentes são pouco documentados e os sinais clínicos são semelhantes aos observados em humanos (6).

Diante da necessidade de ampliar o conhecimento sobre esses acidentes, este estudo objetivou analisar retrospectivamente o perfil epidemiológico e clínico dos acidentes causados por *Phoneutria spp.* em cães e gatos no Rio Grande do Sul entre 2015 e 2024.

Materiais e métodos: Foi realizada uma análise retrospectiva a partir dos registros de acidentes com aranha-armadeira em cães e gatos atendidos pelo plantão de telemedicina do Centro de Informação Toxicológica do Rio Grande do Sul, entre 1º de janeiro de 2015 e 31 de dezembro de 2024. Os dados foram obtidos por meio do sistema PROCERGS-CIT*online*, utilizando o *software* IBM *Cognos Analytics*® 2020. Os registros basearam-se

a identificação do aracnídeo por fotografia e nos dados clínicos dos animais acometidos. A análise contemplou as seguintes variáveis: espécie, sexo, idade (inferior a um ano, 1–4; 5–9 e 10–14 anos), município, zona de ocorrência (rural ou urbana), estação do ano, localização anatômica da picada (cabeça/pescoço, tórax/abdômen, pelve, membros torácicos e membros pélvicos), sinais clínicos e evolução dos casos. As informações clínicas foram obtidas a partir dos relatos dos responsáveis pelos animais ou dos médicos-veterinários junto ao plantonista do CIT. Casos com informações epidemiológicas ou clínicas incompletas foram mantidos na análise.

Resultados e discussão: No período entre 1° de janeiro de 2015 e 31 de dezembro de 2024, o CIT-RS registrou 61 acidentes causados por aranha-armadeira em cães e gatos no Rio Grande do Sul. Os casos foram distribuídos em 24 municípios do estado, com destaque para Porto Alegre, responsável por 34,43% (21/61) das notificações, seguida por Gravataí (8,19%) e Canoas (6,55%). Além disso, a maior parte dos acidentes ocorreu em áreas urbanas (86,9%). A concentração dos casos na capital e na região Metropolitana pode estar relacionada à elevada densidade populacional e à adaptação das espécies de *Phoneutria spp.* aos ambientes urbanos em busca de alimento e abrigo (2).

Os cães representaram 93,44% (57/61) dos acidentes, enquanto os gatos corresponderam a 6,56% (4/61). Esse achado pode estar relacionado ao comportamento curioso dos cães (7). Entre os cães com sexo informado (n=55), observou-se discreta predominância de fêmeas (54,55%). Nos felinos, os machos representaram 75% dos casos. A idade dos cães foi informada em 42 casos (42/57). A faixa etária mais acometida foi entre um e quatro anos de idade, tanto em cães (57,14%) quanto em gatos (75%). Essa frequência pode estar relacionada aos hábitos exploratórios, maior atividade e à curiosidade de animais jovens (7).

A maior parte dos acidentes ocorreu durante o outono (37,7%), seguido do verão (31,15%), achados compatíveis com a biologia da espécie, que apresenta aumento da atividade durante períodos mais quentes e que coincidem com a época reprodutiva (3). Nos cães, os membros pélvicos constituíram a região mais acometida (47,2%), seguida por cabeça/pescoço (25%) e membros torácicos (25%). Nos gatos, os membros torácicos corresponderam a 50% das ocorrências. Esse predomínio de envolvimento dos membros pode ser explicado pelo alcance das aranhas-armadeiras, que apresentam envergadura de

pernas de até 15 cm e são capazes de realizar saltos de até 40 cm para atacar suas presas ou agressores (2,4,7).

Os sinais clínicos foram informados em 59 dos 61 casos analisados e estão apresentados na Tabela 1. Esses achados são compatíveis com os efeitos neurotóxicos relacionados à ação do veneno da *Phoneutria spp* (4).

Tabela 1 – Sinais clínicos observados nos acidentes com aranha-armadeira (*Phoneutria spp.*) em cães e gatos notificados ao CIT-RS, 2015-2024.

Sinal clínico	n	%
Dor	27	45,76%
Edema	13	22,03%
Sialorreia	8	13,56%
Vômito	8	13,56%
Dispneia	7	11,86%
Hipertermia	7	11,86%
Taquicardia	6	10,17%
Prostração	5	8,47%
Taquipneia	4	6,78%
Prurido	4	6,78%
Hiperemia no local da picada	4	6,78%
Claudicação do membro afetado	4	6,78%
Mioclonia	3	5,08%
Cianose	3	5,08%
Espasmos musculares	3	5,08%

Fonte: Elaborada pelos autores com base nos dados do CIT-RS, 2015-2024.

Outros sinais clínicos, observados em até dois animais, incluíram parada cardiorrespiratória, hipertonia, sudorese, choque neurogênico, diarreia, hipotermia, agitação, midríase, incontinência fecal, ataxia, convulsões, edema de glote, paralisia e secreção purulenta no local da picada.

O estudo evidenciou seis óbitos (10,52%) apenas na espécie canina. Ainda existem lacunas no entendimento dos acidentes com aranha-armadeira em cães e gatos pela falta de estudos.

Conclusões: Os acidentes por aranha-armadeira (*Phoneutria spp*.) em cães e gatos no Rio Grande do Sul ocorrem predominantemente em cães jovens, nas áreas urbanas e durante o outono. Os membros constituem a principal região anatômica afetada pelas picadas. Os sinais clínicos de dor, edema, sialorreia, vômito, dispneia e hipertermia são

mais frequentemente observados. O foneutrismo apresenta potencial de gravidade em cães, evidenciado pela ocorrência de óbitos. Os resultados contribuem para a caracterização epidemiológica e clínica dos acidentes por *Phoneutria spp*. e auxiliam no reconhecimento precoce e manejo adequado dos animais acometidos.

Referências:

1. Blanco BS; Melo MM. Animais peçonhentos: cadernos técnicos de veterinária e zootecnia. 1. ed. Belo Horizonte: FEPMVZ Editora; 2014. Disponível em: URL: https://vet.ufmg.br/ARQUIVOS/FCK/file/editora/caderno%20tecnico%2075%20animais%20peconhentos.pdf

2. Brasil. Ministério da Saúde. Secretaria de Vigilância em Saúde e Ambiente. Departamento de Doenças Transmissíveis. Guia de animais peçonhentos do Brasil. Brasília: Ministério da Saúde; 2024. Disponível em: URL: https://portaldeboaspraticas.iff.fiocruz.br/wp-content/uploads/2024/05/Guia-Animais-peconhentos-do-Brasil.pdf

3. Nascimento LHP; Rocha-Lima CBA. Acidentes com animais peçonhentos no estado de São Paulo: uma revisão bibliográfica. Revista Interdisciplinar Encontro das Ciências. 2020;3(3). Disponível em: URL: https://riec.univs.edu.br/index.php/riec

4. Spinosa HDS; Górniak SL; Palermo-Neto J. Toxicologia aplicada à medicina veterinária. 2.ed. Barueri: Manole; 2020.

5. Mejía MCB; Gómez MZ; Vélez MC. *Manifestaciones cardiovasculares y síndrome compartimental asociado a mordedura por Phoneutria spp: reporte de un caso*. Revista de la Escuela de Ciencias de la Salud de la Universidad Pontificia Bolivariana. 2022;41(5): 161-165. Disponível em: URL: https://revistas.upb.edu.co/index.php/medicina/article/view/7886/6930

6. Fernandes FF; Moraes JR; Santos JL; Soares TG; Gouveia VJP; *Matavel ACS; et al. Comparative venomic profiles of three spiders of the genus Phoneutria. Journal of Venomous Animals and Toxins including Tropical Diseases*. 28. 2022. Disponível em: URL: https://www.scielo.br/j/jvatitd/a/rtKchPb89ncNC6Hk6P47QVt/?format=html&lang=en

7. Sakate M. Toxicologia veterinária. In: Jericó MM; Neto APJ; Kogika MM, editores. Tratado de medicina interna de cães e gatos. 2.ed. Rio de Janeiro: Guanabara Koogan; 2023. p. 649-746.

Análise Retrospectiva de Óbitos e Eutanásias na Clínica Veterinária Meu Pet em Araçatuba São Paulo

Laura Martins Rocha Nunes – Graduanda em Medicina Veterinária, UniSALESIANO Araçatuba-SP
Beatriz Dias de Souza Bueno – Graduanda em Medicina Veterinária, UniSALESIANO Araçatuba-SP
Eduarda Heloíse Bomfim de Oliveira – Graduanda em Medicina Veterinária, UniSALESIANO Araçatuba-SP
Fernando Fernandes Vissani – Docente do curso de Medicina Veterinária – UniSALESIANO Araçatuba-SP

RESUMO

O óbito e a eutanásia em pequenos animais são desafios clínicos que podem ser mapeados para orientar ações preventivas e melhorar o bem-estar. Este estudo retrospectivo analisou 1.179 pacientes da Clínica Veterinária Pública Meu Pet, em Araçatuba (2023-2024), sendo 860 cães e 319 gatos, avaliados por espécie, sexo, idade, raça e causa de morte. Nos cães, 83% tiveram óbito não induzido e 17% eutanásia, predominando fêmeas, adultos e SRD; doenças infecciosas e parasitárias foram as principais causas, com destaque para erliquiose (58%) e leishmaniose (57%). Nos gatos, 91% morreram por outras causas e 9% foram eutanasiados, predominando machos, adultos e SRD; causas desconhecidas (30%), traumas automobilísticos (26% dos agentes físicos) e neoplasias (48%, sobretudo linfomas) foram os principais fatores. Conclui-se que infecções endêmicas e vetoriais determinam a mortalidade canina, exigindo controle de vetores e imunização, enquanto traumas e neoplasias em felinos reforçam a necessidade de guarda responsável, manejo indoor e diagnóstico precoce.

Palavras-chave: Bem-estar animal; Ética; Pequenos animais; Mortalidade.

INTRODUÇÃO

O estudo das causas de óbito em cães e gatos é essencial para orientar ações preventivas, pois mudanças epidemiológicas ligadas a fatores socioeconômicos e à maior longevidade reduziram doenças infecciosas e ampliaram afecções senis (1). A eutanásia, medida humanitária para evitar sofrimento irreversível (2,3) deve seguir o código de ética (4,5) e métodos aprovados pelo CFMV, garantindo inconsciência rápida e indolor (6). O mapeamento da mortalidade local contribui para diagnósticos mais precisos e para a saúde pública (7). O trabalho tem como objetivo identificar as principais causas de óbito e eutanásia em cães e gatos atendidos na Clínica Veterinária Pública Meu Pet, em Araçatuba/SP, entre 2023 e 2024, analisando o perfil dos animais, categorizando doenças e motivações e avaliando as justificativas clínicas para a eutanásia.

MATERIAIS E MÉTODOS

O estudo retrospectivo foi realizado na Clínica Veterinária Pública Meu Pet, em Araçatuba/SP, com revisão de prontuários de cães e gatos atendidos entre janeiro de 2023 e dezembro de 2024. Incluíram-se todos os animais que morreram naturalmente ou foram submetidos à eutanásia, conforme (1) e (8). Seguindo (1), definiu-se um diagnóstico único por caso, referente à afecção primária. Os dados foram organizados por espécie, raça, sexo, idade, causa de óbito e motivação da eutanásia, em conformidade com (8). A análise estatística foi descritiva, expressa em frequências absolutas (n) e relativas (%).

RESULTADOS E DISCUSSÃO

Foram avaliados 1.179 animais na Clínica Pública Meu Pet (2023-2024), sendo 860 cães (73%) e 319 gatos (27%). Nos cães, 711 óbitos foram naturais (83%) e 149 por eutanásia (17%); nos felinos, 292 naturais (91%) e 27 eutanásias (9%). Entre os cães, predominaram fêmeas (57% nos óbitos e 54% nas eutanásias), adultos (44% e 49%) e SRD (61% e 66%). Nos gatos, prevaleceram machos (57% e 56%), adultos nos óbitos (57%) e adultos/idosos nas eutanásias (44% e 41%), com maioria SRD (97% e 100%). As principais causas de morte natural em cães foram doenças infecciosas/parasitárias (38%), destacando-se erliquiose (58%) e cinomose (31%), seguidas por causas desconhecidas (21%) e neoplasias (13%). Nas eutanásias, predominaram infecções (63%), sobretudo leishmaniose (57%) e cinomose (38%). Nos gatos, óbitos naturais ocorreram por causas desconhecidas (30%), agentes físicos (15%, traumas automobilísticos) e infecções (14%, micoplasmose). Nas eutanásias felinas, neoplasias foram principais (48%, linfomas), seguidas por causas degenerativas (19%) e agentes físicos (15%).

O fato de 42,6% dos cães terem morrido por doenças infecciosas ou parasitárias corrobora dados nacionais (8), mas contrasta com países desenvolvidos, onde essas taxas são historicamente baixas (9; 10). Essa prevalência reflete falhas na adesão a programas de imunoprofilaxia e controle parasitário no Brasil (8), agravadas pela vulnerabilidade socioeconômica dos tutores atendidos pelo serviço público, dificultando a adesão a esquemas vacinais e de desverminação, em contraste com a cultura preventiva consolidada no exterior (11). Assim, o atendimento individualizado e preventivo, com exames periódicos e aplicação rigorosa de protocolos vacinais e antiparasitários, é fundamental, visto que a imunização adequada contribui diretamente para reduzir a morbimortalidade (12). Nos felinos, o elevado índice de mortes por causas desconhecidas (30%) reflete limitações documentais e diagnósticas comuns em levantamentos clínicos (13). A frequência expressiva de óbitos por

agentes físicos (15%), como traumas e atropelamentos, associa-se ao livre acesso às ruas (14). A predominância das neoplasias entre as causas de eutanásia felina (48%) corrobora a literatura e relaciona-se ao aumento da longevidade da espécie (15, 16). A alta frequência de linfomas está intimamente ligada às taxas de infecção pelo vírus da leucemia felina (FeLV) (15). Por fim, as limitações do estudo incluem o grande volume de dados aliado à escassez de informações nos prontuários, além da ausência de necrópsias, que contribuiu significativamente para o elevado número de causas desconhecidas, dificultando o estabelecimento de diagnósticos definitivos.

CONCLUSÃO

As doenças infecciosas endêmicas e vetoriais são os principais fatores de mortalidade canina na região, exigindo maior rigor no controle de vetores por encoleiramento e uso de ectoparasiticidas, além da ampla adesão à imunização. Já nos felinos, os traumas e as neoplasias predominam como causas de óbito, evidenciando a necessidade de campanhas de guarda responsável, manejo restrito indoor e diagnóstico oncológico precoce, aliado a visitas preventivas ao médico-veterinário.

REFERÊNCIAS

1. Trapp SM; Iacuzio AI; Barca Junior FA; Kemper B; Silva LC; Okano W et al. Causas de óbito e razões para eutanásia em uma população hospitalar de cães e gatos. Brazilian Journal of Veterinary Research and Animal Science. 2010;47(5):395-402.

2. 2000 Report of the AVMA Panel on Euthanasia. Journal of the American Veterinary Medical Association. 2001;218(5):669–96.

3. Conselho Federal de Medicina Veterinária (CFMV). Guia Brasileiro de Boas Práticas para a Eutanásia em Animais: Conceitos e procedimentos recomendados. Brasília, DF: CFMV; 2013;

4. Persson K; Selter F; Neitzke G; Kunzmann P. Philosophy of a “Good Death” in Small Animals and Consequences for Euthanasia in Animal Law and Veterinary Practice [online]. Hannover; 2020 [cited 2026 Jun 14].

5. Souza MV de. Levantamento de dados e causas de eutanásia em cães e gatos: avaliação ética-moral [Dissertação/Tese]. Tangará da Serra/Uberaba/Ituverava: [Inserir a Instituição]; 2021.

6. Hawkins J. Euthanasia techniques in veterinary practice. Veterinary Clinics of North America: Small Animal Practice. 2016;46(4):751-764.

7. Liger de Freitas J. Causas de morte e razões de eutanásia em 1.355 cães: estudo retrospectivo (2005-2017) [Dissertação]. Salvador: Escola de Medicina Veterinária e Zootecnia, Universidade Federal da Bahia; 2019.
8. Pugliese M; Falcone A; Alibrandi A; Zirilli A; Passantino A. Risk factors regarding dog euthanasia and causes of death at a veterinary teaching hospital in Italy: preliminary results. Veterinary Sciences. 2022;9(10):554.
9. Fighera RA; Souza TM; Silva MC; Brum JS; Graça DL; Kommers GD et al. Causas de morte e razões para eutanásia de cães da Mesorregião do Centro Ocidental Rio-Grandense (1965–2004). Pesquisa Veterinária Brasileira. 2008;28(4):223-230.
10. Moore GE; Burkman KD; Carter MN; Peterson MR. Causes of death or reasons for euthanasia in military working dogs: 927 cases (1993–1996). Journal of the American Veterinary Medical Association. 2001;219(2):209-214.
11. Greene CE; Schultz RD. Immunoprophylaxis. In: Greene CE, editor. Infectious diseases of the dog and cat. 3rd ed. St. Louis: Saunders Elsevier; 2006. p.1069-1119.
12. Wsava Vaccination Guidelines Group (VGG). Diretrizes de 2024 para a vacinação de cães e gatos. Journal of Small Animal Practice. 2024.
13. O'Neill DG, Church DB, McGreevy PD, Thomson PC, Brodbelt DC. Longevity and mortality of cats attending primary care veterinary practices in England. J Feline Med Surg. 2015;17(2):125-133. doi:10.1177/1098612X14536176.
14. Rocha YSG; Gomes LR; Brugnerotto M; Garcia RCM. Dogs and cats run over in an urban area: analysis of the costs generated, risk areas, and other aspects. Brazilian Journal of Veterinary Research and Animal Science. 2024;61(special issue):e218076.
15. Togni M; Curtis A; Vargas DP; Kommers GD; Irigoyen LF; Fighera RA. Causas de morte e razão para eutanásia em gatos na Região Central do Rio Grande do Sul, Brasil (1964-2013). Pesquisa Veterinária Brasileira. 2018;38(4):741-50.
16. Rodrigues SC; Moreira TA; Nascimento FGO; Blanca WT; Souza RR; Medeiros-Ronchi AA. Causes of death of domestic cats in a veterinary hospital of Uberlândia, Minas Gerais state: a retrospective study. Brazilian Journal of Veterinary Research and Animal Science. 2017;54(4):350-6.

Anastomose Ureterovaginal para Remoção de Carcinoma Urotelial-Relato de Caso

Gabriela Rocha Salvador - Graduanda em Medicina Veterinária, Universidade Estadual do Norte Fluminense Darcy Ribeiro (UENF)
Marcus Vinícius Machado – Médico veterinário Cirurgião da Clínica VetCirúrgica
Pedro Mathias Ferreirea Campos - Graduando em Medicina Veterinária, Universidade Estadual do Norte Fluminense Darcy Ribeiro (UENF)
Carolina Basilio Bucker - Médico veterinário Cirurgião da Clínica VetCirúrgica

RESUMO

Nos cães, a bexiga é o local mais comum para as neoplasias, sendo o carcinoma urotelial (UC) o mais frequente. A localização dessa massa é preferencialmente no trígono vesical, no entanto, pode envolver a uretra, em 56% dos cães. A excisão completa da bexiga, associada a ureterostomia, está indicada em neoplasias que envolvam o trígono vesical. Essas ureterostomias podem ser realizadas pela anastomose do ureter com o cólon, prepúcio, vagina ou pele. O presente trabalho relata o caso de um canino de raça não definida, castrada, atendido em Niterói/RJ, que foi diagnosticado com neoplasia em uretra após ruptura de bexiga. As informações foram obtidas por meio de revisão do prontuário, entrevista com o tutor e registro fotográfico dos métodos diagnósticos aos quais o paciente foi submetido. O tratamento cirúrgico recomendado foi a técnica de cistectomia total associada a anastomose ureterovaginal. O procedimento levou ao paciente um prognóstico satisfatório.
Palavras-Chaves: Cadela; Cistectomia total; Neoplasia; Uretrostomia;

INTRODUÇÃO

O carcinoma urotelial (CU) ou carcinoma de células transicionais (CCT), são as neoplasias mais frequentemente diagnosticadas na vesícula urinária de cães. A localização preferencial dessa massa é no trígono vesical, no entanto, pode envolver a uretra, em 56% dos cães (1).

Apesar de pouco usada, a cistectomia total é uma técnica que retira toda a vesícula urinária, permitindo a melhora no desconforto sensorial, causado pelo tumor (2). A excisão completa da bexiga, associada a anastomose ureterocolónica, foi a primeira técnica indicada em neoplasias que envolvam o trígono vesical. Porém, por essa técnica trazer altos índices de complicações, como reabsorção de eletrólitos, pielonefrite e encefalopatia hipeamoniémica, foram propostas e descritas as técnicas de cistectomia total associada a anastomose ureteroprepucial (AUP) ou ureterovaginal (AUV), em cães com UC no trígono vesical (1). A técnica AUV busca evitar a necessidade de um estoma cutâneo e reduzir o risco de complicações como

infecções, estenoses, dermatite, infiltrações urêmicas, além de promover um resultado funcional e estético adequado (3).

Diante disso, este relato de caso se torna relevante ao apresentar uma abordagem cirúrgica alternativa e bem-sucedida no tratamento de neoplasias uroteliais envolvendo o trígono vesical em cães, com o foco na preservação funcional e estética do paciente, ao preservar estruturas anatômicas importantes, como a vulva.

DESCRIÇÃO DO CASO

Foi encaminhado para o Hospital Veterinário, uma cadela, ovariectomizada, sem raça definida, de 10 anos de idade, com histórico de estrangúria e hematúria há um mês. No exame clínico apresentava úlceras na boca, hálito urêmico, azotemia e abdômen distendido, no qual foi puncionado, identificando uroperitônio. Foi realizada ultrassonografia abdominal, no qual constatou bexiga rompida e massa em trígono vesical e uretra, causando obstrução parcial do fluxo urinário. O médico veterinário cirurgião responsável, optou então por realizar uma cistectomia total, juntamente com a remoção da porção da uretra afetada com a neoplasia, associada a anastomose ureterovaginal.

Com o animal em decúbito dorsal, foi realizada a celiotomia mediana, se estendendo do umbigo até o púbis. Após identificar as estruturas do aparelho urogenital, os ureteres foram seccionados com uma tesoura metzenbaum logo após o trígono vesical, e foram sondados com uma sonda uretral número 4. Após a remoção da vesícula urinária, juntamente com grande porção da uretra (Figura 2), os cornos uterinos foram esticados para ventro-cranial, a fim de facilitar a manipulação da vagina. Realizou-se um corte longitudinal na vagina, abaixo da cérvix, e posicionou dois pontos de ancoragem em cada margem para manter o lúmen aberto. Os orifícios foram feitos nas bordas laterais da vagina, com uma lâmina n°11, e logo em seguida foi passado a sonda, juntamente com o ureter até seu lúmen (Figura 1a). A borda do ureter foi espatulada, a fim de aumentar o orifício. A anastomose ureteromucosa foi realizada com fio absorvível monofilamentar PDX 6-0 em padrão simples interrompido, conectando os ureteres à mucosa vaginal, com uma primeira camada no lúmen e uma segunda camada na porção externa seromuscular auxiliando na vedação. Para a rafia da vagina, utilizou-se o mesmo fio, no padrão simples contínuo (Figura 1b). Foi feito a histerectomia a fim de evitar possíveis infecções.

As pontas das sondas ureterais foram deixadas para fora da vulva no final da operação, a fim de serem expelidas naturalmente. A massa retirada presente na bexiga e uretra foi encaminhada para o histopatológico, confirmando Carcinoma Urotelial Grau IV. O paciente se manteve estável no pós operatório imediato, recebendo alta cinco dias de internação. Complicações como estenose, infecção ascendente não foram observadas a longo prazo.

a) 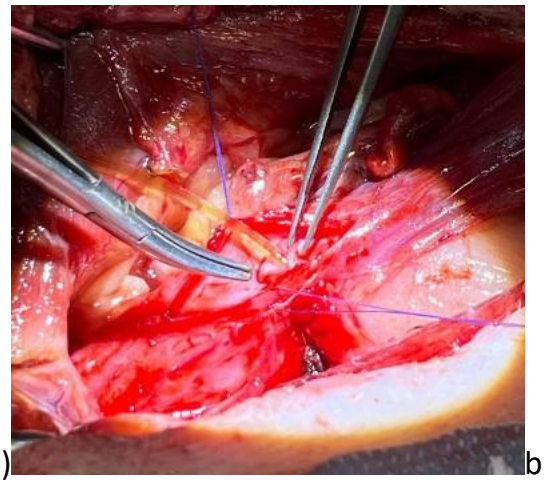 b) 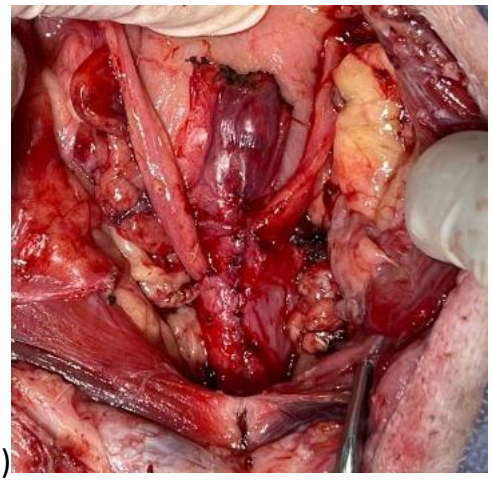

Figura 1: a) lúmen da vagina exposto e ureter esquerdo sondado sendo posicionado pelo orifício na lateral da vagina para ser suturado. b) imagem após a anastomose dos ureteres na vagina e rafia da mesma. (Fonte: arquivo pessoal, 2025)

Figura 2: vesícula urinária com porção da uretra acometida pela neoplasia, com peça medindo cerca de 8,0 X 4,1cm em seus eixos maiores. (Fonte: arquivo pessoal, 2025)

DISCUSSÃO

O desvio urinário para a vagina, preservando a vulva e permitindo que o gotejamento seja feito pelo óstio prepucial natural, leva a uma melhor qualidade de vida para o paciente, além de diminuir as chances de dermatites e promover um resultado funcional e estético adequado, quando se comparado a ureterostomia cutânea. Ao preservar o orifício de excreção urinária fisiológica, o risco de pielonefrite

é reduzido, tanto pela exposição ao ambiente externo quanto pela lambedura. Além disso, como já citado a cima, o uso do AUV diminui significativamente a ocorrência de efeitos colaterais associados à ureterocolostomia, pois não há absorção de urina pelo trato gastrointestinal.

CONCLUSÃO

O presente relato de caso descreve com sucesso o manejo de uma neoplasia urotelial em um cão, utilizando a técnica de cistectomia total associada a anastomose ureterovaginal (AUV). A escolha desse procedimento visou a promoção de um desvio urinário funcional, com bons resultados estéticos e clínicos para o paciente. Comparado à ureterostomia cutânea e outras técnicas descritas na literatura, a AUV oferece vantagens significativas, como a redução de complicações associadas à exposição da urina ao ambiente externo, como infecções e dermatites, além de evitar o comprometimento gastrointestinal. Embora a literatura mencione complicações potenciais, como a estenose ureteral e infecções ascendentes, essas não ocorreram no caso descrito, o que reforça a eficácia e segurança dessa abordagem quando corretamente indicada.

A recuperação pós-operatória foi satisfatória, com o paciente apresentando boa qualidade de vida. Esse resultado satisfatório sugere que a técnica de AUV pode ser uma opção viável e eficaz para casos semelhantes. Assim, o presente caso contribui para o fortalecimento das alternativas terapêuticas disponíveis na oncologia veterinária, com foco na melhora da qualidade de vida dos pacientes.

REFERÊNCIA

1) Nunes, SCV. Clínica e cirurgia de animais de companhia: carcinoma urotelial da bexiga em cães. 2024. Dissertação (Mestrado) – Universidade de Évora, Évora.

2) Fossum TW. Cirurgia de Pequenos Animais. 5. ed. Rio de Janeiro: GEN Guanabara Koogan; 2021. E-book. p.769. Disponível em: URL: https://integrada.minhabiblioteca.com.br/reader/books/9788595157859/. Acesso em: 21 jan. 2025.

3) Saeki K; Fujita A; Fujita N; Nakagawa T; Nishimura R. Total cystectomy and subsequent urinary diversion to the prepuce or vagina in dogs with transitional cell carcinoma of the trigone area: a report of 10 cases (2005-2011). Can Vet J. 2015;56(1):73-80.

Anestesia em Felino Pediátrico submetido à Caudectomia Parcial: relato de caso

Luana Girardi Rossa - Discente de medicina veterinária e monitora de anestesiologia e clínica cirúrgica de pequenos animais, no Hospital Escola Veterinário da Universidade Regional de Blumenau (HEV-FURB).
Isabella Kurth - Médica veterinária aprimoranda em clínica médica e cirúrgica de pequenos animais, no HEV-FURB.
James Oliveira de Aquino - Médico veterinário, Mestre, docente na FURB.
Juliano Eble – Médico veterinário mestrando no programa de pós-graduação da Universidade Federal de Santa Catarina (UFSC).
Júlio César Volkmann - Médico veterinário aprimorando em clínica médica e cirúrgica de pequenos animais, no HEV-FURB.
Thiago Neves Batista - Médico veterinário, Doutor, docente na FURB.

RESUMO

A anestesia em felinos pediátricos representa desafio devido à imaturidade fisiológica, menor reserva orgânica e maior susceptibilidade a complicações anestésicas. Objetivou-se descrever o manejo anestésico de uma felina pediátrica submetida à caudectomia parcial por lesão necrótica em extremidade caudal. Foi atendida no Hospital Escola Veterinário da Universidade Regional de Blumenau uma gata sem raça definida, com dois meses de idade, 342 g de peso corporal e classificação ASA II. A paciente apresentava frequência cardíaca de 216 bpm, frequência respiratória de 12 mpm, normoglicemia e mucosas normocoradas. A indução anestésica foi realizada com tiletamina e zolazepam (5 mg/kg), por via intramuscular. Após acesso venoso, a paciente foi mantida sobre tapete térmico. Devido ao reduzido porte corporal, a intubação orotraqueal foi inviável, optando-se pela manutenção inalatória com isoflurano a 1 V% administrado por máscara facial. Realizou-se anestesia local infiltrativa com lidocaína 2% (3,5 mg/kg). Durante o procedimento foram monitoradas frequência cardíaca, frequência respiratória e saturação periférica de oxigênio (SpO2), observando-se estabilidade anestésica, com frequência cardíaca entre 162 e 198 bpm, frequência respiratória constante em 16 mpm e SpO2 de 100%. A caudectomia teve duração de 7 minutos e o tempo anestésico total foi de 33 minutos. A recuperação ocorreu sem sinais de algia ou intercorrências pós-operatórias, permitindo alta após 24 horas. Conclui-se que a associação entre anestesia dissociativa e manutenção inalatória por máscara facial e bloqueio infiltrativo mostrou-se eficaz e segura em felinos pediátricos submetidos a procedimentos cirúrgicos de curta duração.

Palavras-chave: anestesiologia veterinária; paciente pediátrico; tiletamina-zolazepam.

INTRODUÇÃO

Caudectomia é o procedimento cirúrgico em que toda ou uma parte da cauda é amputada. Pode ser recomendada em pacientes que apresentam neoplasias, lesões traumáticas e/ou infeccionadas e fístulas perianais (1). No Brasil, a prática com finalidade exclusivamente estética é estritamente proibida pelas Resoluções 877/2008 e 1027/2013 do Conselho Federal de Medicina Veterinária (CFMV) (2, 3).

Em caninos e felinos com mais de uma semana de vida submetidos a esse procedimento, indica-se a realização de anestesia geral ou epidural (1). Animais neonatos

e pediátricos têm limitação na reserva orgânica, resposta reduzida frente às alterações hemodinâmicas e metabólicas, além de requererem doses menores de determinados fármacos. Assim, há maior probabilidade de complicações trans e pós-anestésicas, tornando imprescindível a administração cautelosa de anestésicos nesses pacientes (4).

Dessa forma, o presente trabalho tem como objetivo descrever o manejo anestésico de um felino pediátrico, de baixo peso corporal, encaminhado para caudectomia parcial devido presença de lesão em cauda, enfatizando o protocolo adotado.

DESCRIÇÃO DO CASO

Foi atendida no Hospital Escola Veterinário da Universidade Regional de Blumenau (HEV-FURB), uma gata, fêmea, de dois meses de idade, sem raça definida (SRD) e peso corporal de 342 gramas. Apresentava lesão necrótica com exposição óssea em extremidade da cauda. Diante do quadro clínico, julgou-se necessária a realização de caudectomia parcial. Durante a avaliação pré-anestésica, a paciente se demonstrou alerta, normoglicêmica, frequência cardíaca (FC) de 216 batimentos por minuto (bpm), frequência respiratória (FR) de 12 movimentos por minuto (mpm), mucosas normocoradas e tempo de preenchimento capilar de 2 segundos. A gata foi classificada como risco anestésico ASA II, conforme critérios da *American Society of Anesthesiologists* (ASA), por se tratar de um filhote e apresentar infecção localizada.

A indução anestésica foi realizada com associação de tiletamina e zolazepam (5 mg/Kg), por via intramuscular. Então, procedeu-se com acesso venoso e posicionamento da paciente sobre tapete térmico. Devido ao reduzido porte corporal, a intubação orotraqueal se tornou inviável, optando-se pela manutenção anestésica inalatória com isoflurano (1 V%), administrado por máscara facial. Além disso, realizou-se anestesia local infiltrativa subcutânea com lidocaína 2% (3,5 mg/Kg), ao redor da vértebra coccígea, cranialmente à linha de incisão cirúrgica.

Durante o procedimento anestésico, realizou-se o monitoramento da frequência cardíaca, frequência respiratória e saturação de oxigênio (SpO2), através de monitor multiparamétrico Digicare®. Com base nos estágios anestésicos descritos por Guedel, a paciente manteve profundidade compatível com o plano II do estágio III, caracterizado por perda de consciência, globo ocular rotacionado, respiração compassada com padrão toracoabdominal e ausência dos reflexos laringotraqueal e interdigital.

A duração da caudectomia parcial foi de 7 minutos, enquanto o tempo anestésico total foi de 33 minutos. No pós-operatório, foram administrados antibiótico composto por

associação de penicilina G benzatina e penicilina G procaína (40.000 UI), dipirona (25 mg/Kg), subcutânea, e prednisolona (0,5 mg/Kg), oral. A paciente apresentou recuperação satisfatória, sem sinais de algia e com parâmetros dentro da normalidade, recebendo alta médica 24 horas após o procedimento.

DISCUSSÃO

A anestesia em pacientes pediátricos representa um desafio na rotina veterinária devido à imaturidade fisiológica, menor reserva orgânica e maior susceptibilidade a complicações anestésicas. Alterações nos sistemas cardiovascular, respiratório, hepático, renal e termorregulatório podem resultar em respostas exacerbadas aos fármacos, recuperação prolongada e maior predisposição à hipotermia (4). No presente relato, o pequeno porte e a idade precoce da paciente exigiram planejamento anestésico cuidadoso, monitorização contínua e suporte térmico durante todo o procedimento.

Animais neonatos e pediátricos apresentam elevada susceptibilidade à hipotermia devido à maior relação entre superfície corporal e massa corporal. Essa condição pode prolongar a recuperação anestésica e alterar a farmacocinética dos fármacos, tornando essencial a manutenção da normotermia (4). Nesse contexto, o uso de tapete térmico auxiliou na preservação da temperatura corporal.

A associação de tiletamina e zolazepam por via intramuscular proporcionou contenção química adequada e permitiu a realização segura do acesso venoso. Protocolos dissociativos podem ser utilizados em pacientes pediátricos, desde que acompanhados de monitorização rigorosa em razão da limitada capacidade metabólica desses animais (4).

Devido ao reduzido porte corporal, a intubação orotraqueal não foi realizada. Em felinos pequenos, o procedimento pode ser dificultado pelo estreito diâmetro das vias aéreas e pelo risco de laringoespasmo (5). Assim, optou-se pela manutenção anestésica com isoflurano por máscara facial. Os anestésicos inalatórios apresentam metabolismo mínimo e eliminação predominantemente pulmonar, sendo vantajosos em pacientes com imaturidade hepática e renal, embora exijam monitorização cuidadosa devido aos riscos de hipotensão, hipoventilação e hipotermia (4).

A utilização de lidocaína infiltrativa contribuiu para a analgesia multimodal, estratégia que reduz os requerimentos anestésicos e minimiza efeitos adversos (6). Além disso, o bloqueio local proporciona analgesia eficaz e é amplamente empregado na rotina anestésica veterinária (4,7). A anestesia infiltrativa subcutânea destaca-se pela facilidade de aplicação e ampla utilização na rotina anestésica veterinária (7).

O monitoramento anestésico permitiu o acompanhamento contínuo da frequência cardíaca, frequência respiratória e saturação periférica de oxigênio. Em pacientes pediátricos, essa prática é fundamental para a detecção precoce de alterações fisiológicas e redução dos riscos anestésicos (4). Os parâmetros permaneceram dentro dos valores esperados para a faixa etária da paciente, e a recuperação ocorreu de forma satisfatória, sem sinais de dor no pós-operatório.

CONCLUSÃO

A associação entre tiletamina-zolazepam e manutenção anestésica com isoflurano por máscara facial e bloqueio infiltrativo promove estabilidade anestésica em felino pediátrico submetido à caudectomia parcial. O monitoramento transoperatório contínuo e o suporte térmico contribuem para recuperação anestésica satisfatória e ausência de complicações perioperatórias. O protocolo anestésico empregado demonstra-se viável para procedimentos cirúrgicos de curta duração em pacientes felinos pediátricos de baixo peso corporal.

REFERÊNCIAS

1 - Fossum TW. Cirurgia do Sistema Tegumentar. In: Fossum TW. Cirurgia de Pequenos Animais. 5. ed. Rio de Janeiro: Elsevier; 2021. p. 178-265.

2 - Conselho Federal de Medicina Veterinária. Resolução 877/2008. 2008 [citado em 2026 maio 15]. Disponível em: URL: https://www.normasbrasil.com.br/norma/resolucao-877-2008_108008.html.

3 - Conselho Federal de Medicina Veterinária. Resolução CFMV 1027/2013. 2013 [citado em 2026 maio 15]. Disponível em: https://www.semesp.org.br/wp-content/uploads/2013/06/resCFMV_n1027_10_06.pdf.

4 - Grubb TL; Jimenez TEP; Pettifer GR. Animais Neonatos e Pediátricos. In: Grimm KA; Lamont LA; Tranquilli WJ et al. Lumb & Jones | Anestesiologia e Analgesia em Veterinária. 5. ed. Rio de Janeiro: Roca; 2017. p. 979-983.

5 - Pascoe PJ; Pypendop BH. Anestesia e Analgesia Comparadas em Cães e Gatos. In: Grimm KA; Lamont LA; Tranquilli WJ et al. Lumb & Jones | Anestesiologia e Analgesia em Veterinária. 5. ed. Rio de Janeiro: Roca; 2017. p. 717-724.

6 - LERCHE, P.; MUIR III, W. W. Analgesia. In: CARROLL, G. L. Anestesia e analgesia de pequenos animais. 1 ed. Barueri: Manole; 2012. p. 143.

7 - Massone F. Anestesia Local. In: Massone F. Anestesiologia Veterinária – Farmacologia e Técnicas. 7. ed. Rio de Janeiro: Guanabara Koogan; 2019. p. 27-35.

Anestesia em Gecko-Leopardo (*Eublepharis macularius*): Relato de Caso

Gabriela Pereira Pimenta- Estudante de medicina veterinária Unicesumar Maringá, PR

Bianca Marocchio Martins- Estudante de medicina veterinária Unicesumar Maringá, PR

Isabella Gomes da Costa Barizão- Médica Veterinária Autônoma, PR

Thiago de Lima Silva- Médico Veterinário Autônomo, PR

RESUMO

O Gecko-Leopardo (*Eublepharis macularius*) tem se tornado recorrente na clínica de animais exóticos, o que tem ampliado a demanda por intervenções anestésicas e cirúrgicas na espécie. Relata-se o atendimento de uma fêmea com diagnóstico de distocia, submetida à celiotomia seguida de ovariosalpingectomia na Clínica Veterinária Espaço Pet. Como medicação pré-anestésica, utilizou-se a associação de midazolam (1,5 mg/kg), cetamina (10 mg/kg) e morfina (1,5 mg/kg). A indução e manutenção anestésica foram realizadas com isoflurano em máscara facial, com posterior intubação orotraqueal. A paciente apresentou recuperação anestésica satisfatória, demonstrando que o protocolo empregado foi eficaz e seguro para o procedimento realizado.

PALAVRAS-CHAVES: Anestesia inalatória; Distocia; Répteis.

1. INTRODUÇÃO

Os geckos pertencem a família Gekkonidae. Dentre as 30 espécies de eublefarídeos, o gecko leopardo (*Eublepharis macularius)* é pouco comum, devido a algumas particularidades (1).

Na anestesia de répteis, a utilização de fármacos que possuem reversores é preferencial, visando uma recuperação anestésica mais controlada e eficiente (2). Entre os fármacos utilizados, destacam-se os benzodiazepínicos, antagonizados pelo Flumazenil, os agentes opióides, revertidos pela Naloxona (3). A Cetamina, administrada em doses dissociativas para induzir a sedação profunda, reduzir estresse, facilitar a manipulação e a realização do acesso venoso (4). O Isoflurano é utilizado tanto para indução quanto para manutenção anestésica, principalmente em procedimentos de longa duração, pois seu período de recuperação não se prolonga significativamente (2).

O presente trabalho tem como objetivo demonstrar a eficácia do protocolo anestésico empregado em um gecko-leopardo.

2. DESCRIÇÃO DO CASO

Um gecko-leopardo (*Eublepharis macularius*) foi atendido na Clínica Veterinária Espaço Pet, em Sarandi-PR, apresentando distocia (retenção de ovo). Durante a avaliação pré-anestésica, o animal apresentava-se alerta e responsivo. Entretanto, foi classificado como ASA III devido à presença de doença sistêmica moderada, representada pela estase folicular.

Foi instituída a intervenção cirúrgica por meio de celiotomia, seguida de ovariosalpingectomia. No período pré-operatório, o paciente apresentava peso corporal de 58g. Como medicação pré-anestésica (MPA), foi empregada a associação de midazolam (1,5 mg/kg), morfina (1,5 mg/kg) e cetamina (10 mg/kg), administrados por via intramuscular no membro torácico. Para indução e manutenção anestésica utilizou-se o Isoflurano em vaporizador universal. Após a indução anestésica na máscara, o paciente foi intubado com um cateter 18 adaptado. Em seguida, o paciente foi conectado ao sistema aberto Baraka neonatal, mantendo-se fluxo de oxigênio a 2 L/min durante o procedimento.

Durante o transoperatório, a temperatura ambiente variou de 27°C no início do procedimento e 24°C ao final, utilizando manta térmica elétrica para manutenção da temperatura. A frequência cardíaca foi monitorada por meio de Doppler e pelo eletrocardiograma, mantendo-se entre 70–85 bpm, enquanto a frequência respiratória variou de 5–10 mrpm ao longo da operação.

Ao término do procedimento, foi administrado flumazenil (0,02 mg/kg, IM). Cinco minutos após a reversão, o animal foi extubado e apresentou retorno à deambulação, evidenciando recuperação anestésica adequada. Em decorrência do sangramento transcirúrgico, instituiu-se, no pós-operatório imediato, fluidoterapia com NaCl 0,9%, na dose total de 0,2 mL via subcutânea, administrada bilateralmente na região supraescapular. Ao término da cirurgia, o lagarto apresentava peso corporal de 50g.

3. DISCUSSÃO

Os fármacos administrados previamente à indução anestésica têm como objetivos a redução do estresse, diminuição do requerimento de agentes

indutores e inalatórios e, consequentemente, de seus efeitos adversos, além de promover a analgesia preventiva (4). A administração do midazolam na dose total de 1,5 mg/kg mostrou-se eficaz para a espécie em questão, em divergência à dose de referência de 2 mg/kg (2). O midazolam, pertencente à classe dos benzodiazepínicos, atua por meio da potencialização do ácido gama-aminobutírico (GABA), promovendo depressão do sistema nervoso central, com propriedades sedativas, ansiolíticas e miorrelaxantes (4). Adicionalmente, a associação de benzodiazepínicos com opioides potencializa a sedação produzida (2).

Os receptores opiáceos atuam no sistema nervoso central e periférico, a Morfina, eleita para compor a MPA, atua na classe dos receptores mu (μ), sendo considerada a classe mais eficaz na analgesia do paciente. Na literatura sua posologia varia entre 0,4-2 mg/kg, com duração da ação aproximadamente de até 12 horas (2).

A Cetamina utilizada em dose dissociativa (10mg/kg nesse caso) foi incorporada com intuito de complementar a analgesia, além de sedar o paciente para aceitar a indução anestésica na máscara com Isoflurano. A literatura reporta variação posológica entre 5-90 mg/kg (2). Uma das suas vantagens é a sua administração possuir uma ampla margem de segurança quando aplicado pelas vias intravenosa ou intramuscular (2). Contudo, para o emprego do relaxamento muscular é feita a associação de Cetamina, com benzodiazepínicos e opióides.

O emprego de anestésicos inalatórios em animais exóticos é amplamente indicado em virtude da sua rápida indução e recuperação. A frequência respiratória desses animais deve ser monitorada de forma minuciosa, pois o odor irritante do isoflurano pode desencadear episódios de apneia reflexa. Dessa forma, a observação da movimentação torácica constitui um dos parâmetros clínicos mais confiáveis para avaliação ventilatória durante a indução e manutenção anestésica em répteis (5). O isoflurano promove depressão respiratória mínima, além de apresentar uma baixa toxicidade hepática e renal. À luz dessas considerações, o isoflurano foi o agente selecionado para induzir e manter o animal durante o procedimento cirúrgico.

4. CONCLUSÃO

A associação de Midazolam (1,5 mg/kg), Cetamina (10mg/kg) e morfina (1,5 mg/kg) por via intramuscular, aliada à indução e manutenção com isoflurano e à fluidoterapia subcutânea (0,2 mL em cada lado da região supraescapular), mostrou-se segura e eficaz para realização de celiotomia seguida de ovariosalpingectomia na espécie em questão. Se faz necessário mais estudos sobre o manejo anestésico Geckos Leopardos.

REFERÊNCIAS

1) O'Malley B. Clinical Anatomy and Physiology of Exotic Species : Structure and Function of mammals, birds, reptiles, and Amphibians. Edinburgh ; New York: Elsevier Saunders; 2005.

2) Longley L, Fiddes M, O'brien M. Anaesthesia of exotic pets. Edinburgh ; New York: Elsevier Saunders; 2008.

3) Helenice De Souza Spinosa, Silvana Lima Górniak, Maria Martha Bernardi, Al E. Farmacologia aplicada à medicina veterinária. 6th ed. Rio De Janeiro: Gunabara Koogan; 2017.

4) Grimm KA, Lamont LA, Tranquilli WJ, Greene SA, Robertson SA. Veterinary Anesthesia and Analgesia. John Wiley & Sons; 2015.

5) Gorczak R, Tronco ME, Valandro MA, Silva BZ da, Allgayer M, Pinto VM. Contenção química e física de répteis: Revisão. Pubvet. 2021 Aug;15(8):1–13.

Anestesia em um cão submetido ao procedimento de pericardiectomia

Manuella Grisolia de Oliveira - Discente do Curso de Medicina Veterinária da Universidade do Estado de Santa Catarina, Centro de Ciências Agroveterinárias (CAV/UDESC), Lages, SC, Brasil.

Vinícius Lopes - Mestrando do Curso de Pós-graduação do Programa Ciência Animal, Centro de Ciências Agroveterinárias (CAV/UDESC), Lages, SC, Brasil.

Maryana Souza de Matos – Residente do Hospital Veterinário da Universidade do Estado de Santa Catarina, Centro de Ciências Agroveterinárias (CAV/UDESC), Lages, SC, Brasil.

Amanda Gava Vicenti - Residente do Hospital Veterinário da Universidade do Estado de Santa Catarina, Centro de Ciências Agroveterinárias (CAV/UDESC), Lages, SC, Brasil.

Felipe Comassetto – Prof° Dr. de Medicina Veterinária da Universidade do Estado de Santa Catarina, Centro de Ciências Agroveterinárias (CAV/UDESC), Lages, SC, Brasil.

Resumo

A efusão pericárdica consiste no acúmulo de líquido no espaço pericárdico, culminando em tamponamento cardíaco e redução do débito cardíaco. Embora a pericardiectomia seja a terapia de eleição para casos recorrentes, apresenta desafios devido à manipulação do miocárdio e consequentes instabilidades hemodinâmicas. O objetivo desse relato foi descrever o manejo anestésico em um paciente braquicefálico submetido ao procedimento. O protocolo anestésico permitiu a manutenção da homeostase e estabilidade cardiorrespiratória transoperatória. Concluiu-se que o manejo anestésico assertivo permitiu o sucesso terapêutico em uma intervenção de tamanha sensibilidade cardiovascular.

Palavras-chave: Dobutamina; bloqueio intercostal; remifentanil; ventilação mecânica

Introdução

A pericardiectomia é a intervenção cirúrgica destinada à abertura do saco pericárdico para drenagem de efusões, que causam tamponamento cardíaco e consequente redução do débito cardíaco. Embora seja o procedimento eletivo para casos recidivos, a literatura destaca que a manipulação do miocárdio gera instabilidades hemodinâmicas críticas, o que torna o manejo anestésico imprescindível para o sucesso terapêutico (1). O presente relato objetiva descrever o protocolo anestésico usado em um paciente braquicefálico submetido ao procedimento devido à efusão pericárdica secundária à massa em base cardíaca.

Descrição do caso

Uma cadela Bulldog Francês, de 7 anos com 6,5 kg foi atendida no Hospital de Clínicas Veterinárias da Universidade do Estado de Santa Catarina (Lages, SC) em 12/03/2026 com histórico de engasgos, hiporexia e edema persistente em abdômen e região cervical. Exames de imagem revelaram efusão pleural e peritoneal,

cardiomegalia globosa, degeneração mixomatosa da valvas mitral (moderada) e tricúspide (importante), além de massa em base cardíaca. Laboratorialmente, observou-se anemia normocítica normocrômica não regenerativa discreta e leve elevação de alanina aminotransferase.

No dia 12/03/2026 realizou-se anestesia para pericardiocentese. Utilizou-se propofol 1%, ao efeito para a indução e manteve-se com bolus do mesmo fármaco, por via intravenosa, totalizando 20mg/kg. O paciente estava com intubação orotraqueal e fornecimento de oxigênio a 100%. O líquido da punção, inicialmente classificado como transudato modificado, evoluiu para exsudato após quatro dias.

Diante do diagnóstico, indicou-se a pericardiectomia (19/03/2026). Na avaliação pré-operatória, observou-se persistência da anemia e edema pulmonar. O paciente foi classificado como estado físico ASA IV. Na medicação pré-anestésica administrou-se metadona 10 mg/ml (0,3 mg/kg) via intramuscular, proporcionando sedação moderada. A indução foi feita com propofol 1% (3 mg/kg) e escetamina 50 mg/ml (1mg/kg) em via intravenosa (2). Após intubação com sonda endotraqueal de Murphy (número 5,5) com oxigênio a 100% e sistema não reinalatório, instituiu-se o bloqueio local intercostal com bupivacaína 0,5% (2mg/kg) totalizando 0,4mL por ponto aplicado (3).

A manutenção anestésica foi realizada com infusão contínua de propofol 1% (0,2 a 0,33 mg/kg/min), ajustada conforme o plano anestésico ideal. O paciente foi mantido em ventilação mecânica ciclada a pressão de 12 a 18 cmH_2O, ajustada para manutenção da normocapnia, sem PEEP. Administrou-se atracúrio (0,15 mg/kg) via intravenosa para bloqueio neuromuscular diafragmático (4). A fluidoterapia foi mantida com Ringer Lactato (3 ml/kg/h). Conforme monitoração anestésica transoperatória observou-se os parâmetros a seguir:

Tabela 1. Parâmetros transoperatórios avaliados por meio de monitor multiparamétrico Lite Series - Digicare

Horários	P.A.S. (mmHg)	P.A.M. (mmHg)	P.A.D. (mmHg)	$EtCO_2$ (mmHg)	F.C (bpm)	F.R. (mpm)	Temperatura esofágica (°C)
14h10	105	85	69	45	112	20	37,6
14h25	85	60	55	32	81	16	-
14h40	70	59	55	30	75	16	37,3
14h45	-	-	-	35	130	16	-
14h50	95	85	75	35	135	10	36,7
15h	115	85	75	45	145	30	36,7
15h05	138	130	120	55	125	8	-
15h10	65	51	45	55	135	12	36,3
15h15	85	55	40	28	135	60	-
15h20	75	70	60	35	135	55	36,1
15h25	65	70	40	45	135	16	-

15h30	100	90	80	51	130	30	35,6
15h35	90	85	80	45	135	35	-
15h40	100	89	85	60	130	6	35,8

P.AS. (mmHg) – pressão arterial sistólica em milímetros de mercúrio. P.A.M. (mmHg) – pressão arterial média em milímetros de mercúrio. P.A.D (mmHg) – pressão arterial diastólica em milímetros de mercúrio. $EtCO_2$ (mmHg) – pressão parcial de dióxido de carbono ao final da expiração em milímetros de mercúrio. F.C (bpm) - frequência cardíaca em batimentos por minuto. F.R. (mpm) – frequência respiratória em movimentos por minuto. Temperatura esofágica (°C) – temperatura esofágica em graus celsius.

No transoperatório, a saturação periférica de oxigênio manteve-se em 100%. Institui-se a infusão contínua intravenosa de remifentanil (0,1 µg/kg/min) entre 14h45 e 15h25 (3) e de dobutamina (2,5µg/kg/min) entre 15h17 e 15h35 (4). A anestesia encerrou-se às 15h45.

No pós-operatório imediato fez-se o uso de meloxicam 0,1 mg/kg 0,30ml via intravenosa, tramadol 0,01ml via subcutânea e dipirona sódica 25 mg/kg 0,30ml via intravenosa e o planejamento terapêutico incluiu a manutenção destes fármacos por três dias. A avaliação pós-anestésica ocorreu em intervalos de uma hora (M1 a M4), comparando aos parâmetros basais medidos anteriormente à cirurgia. Utilizou-se as escalas de sedação de Girard (5) para analisar o nível de consciência e recuperação anestésica e de dor de Glasgow (6) para avaliação álgica.

Tabela 2. Parâmetros basais avaliados por meio de monitor multiparamétrico LifeWindow One – Digicare

	Basais	M1	M2	M3	M4
F.C (bpm)	88	140	128	112	144
F.R (mpm)	32	48	36	48	60
SpO_2 (%)	-	96	97	95	95
P.A.S (mmHg)	107	172	175	122	150
T.R (°C)	37,9	37,2	37,1	37,2	37,1
Coloração de mucosas	Róseas	Róseas claras	Róseas	Róseas	Róseas
Glicemia (mg/dl)	65	96	185	135	101
Grau de sedação	-	11	6	7	5
Grau de dor	0	1	1	0	0

FC (bpm) – frequência cardíaca em batimentos por minuto. F.R. (mpm) – frequência respiratória em movimentos por minuto. SpO_2 – saturação periférica de oxigênio em porcentagem. P.A.S. – pressão arterial sistólica em milímetros de mercúrio. T.R. (°C) – temperatura retal em graus célsius. Glicemia (mg/dl) – glicemia em miligramas por decilitros.

Discussão

A escetamina é um isômero da cetamina que age fazendo estimulação do sistema nervoso simpático, mitigando a depressão cardiovascular causada pelo propofol. Associados na indução, mantém a estabilidade cardiovascular necessária em um paciente ASA IV, ratificado por Frontim et al em cães, no uso de cetamina

10% (2 mg/kg) e propofol 1% (2,5 mg/kg) (2). O bloqueio local com bupivacaína permitiu o uso de taxas menores na infusão de remifentanil, garantindo que a depressão cardiorrespiratória dose-dependente deste opioide fosse minimizada. O uso da técnica de anestesia local para promoção de analgesia e redução do requerimento de fármacos é corroborado por Villela ao descrever a técnica paravertebral em cães (3).

Sugere-se que a queda da pressão arterial média de 85 para 51 mmHg entre 14h10 e 15h10 se deu pela dificuldade de contração do miocárdio. Portanto, a intervenção com dobutamina foi crucial por seu inotropismo positivo, reestabelecendo a contratilidade e elevando a pressão arterial média para níveis adequados. Tal técnica também obteve resultados positivos para Rigas et al. em cães na taxa de 1–5 µg/kg/min
(4). Devido a resistência do paciente à ventilação mecânica, institui-se o uso do atracúrio, garantindo a instituição de uma ventilação segura e eficiente para oxigenação e ventilação adequadas, como feito por Rigas et al. (4).

A eficácia do protocolo analgésico foi corroborada pela baixa pontuação na Escala de dor de Glasgow (6) e pela recuperação progressiva e segura corroborada pela Escala de avaliação do grau de sedação adaptada de Young et al. 1990 e modificada por Girard (5).

Conclusão

A pericardiectomia é um procedimento desafiador sob o aspecto hemodinâmico, exigindo manejo anestésico rigoroso. O sucesso do procedimento depende de protocolos multimodais para garantir a estabilidade do paciente. Portanto, a monitoração avançada e o manejo de intervenção assertivo constituem os pilares para o prognóstico favorável em cirurgias cardiovasculares críticas.

Referências

1. Fossum TW. Cirurgia de Pequenos Animais. 5. ed. Rio de Janeiro: Elsevier; 2021.
   p. 821.
2. Frontim TM, Elias ASNT, Cardoso FBD, Fernandes RF, Paiva BAS. Efeitos da associação de propofol-cetamina versus propofol isolado em cães submetidos à orquiectomias. Vet Zootec. 2019;26:1-10.
3. Villela ACV. Anestesia paravertebral torácica em cães: estudo anatômico

guiado por radioscopia e avaliação da dispersão de contraste [dissertação]. São Paulo: Universidade de São Paulo; 2021.

4. Rigas J, Sanchis S, Bird J, Barker A, Sanchis-Mora S. Anaesthetic management of a dog undergoing subtotal pericardiectomy for constrictive pericarditis. Vet Rec Case Rep. 2022;10(2):e322.
5. Girard NM, Leece EA. Use of a sedation scale to assess the sedative effects of morphine and acepromazine in dogs. Vet Anaesth Analg. 2010 Jul;37(4):320-7.
6. Morton CM, Reid J, Scott EM, Holton LL, Nolan AM. The development of the short-form Glasgow Composite Measure Pain Scale (CMPS-SF). Vet Rec. 2005 Jul 2;157(2):37-4.

Anestesia Para Procedimento De Endoscopia Em Cão: Relato De Caso

Ana Lia Ferrari – Discente de Medicina Veterinária da Universidade Regional de Blumenau (FURB), SC.
Beatriz Reinert Péricas - Médica Veterinária Clínica Geral em Hospital Escola Veterinário da Universidade Regional de Blumenau (FURB), SC.
Caroline Manuelle Pereira Theurer - Discente de Medicina Veterinária da Universidade Regional de Blumenau (FURB), SC.
Nathiele Krueger - Discente de Medicina Veterinária da Universidade Regional de Blumenau (FURB), SC.
James Oliveira de Aquino - Prof° MSc. de Medicina Veterinária na Universidade Regional de Blumenau (FURB), SC.
Thiago Neves de Batista - Prof° MSc. de Medicina Veterinária na Universidade Regional de Blumenau (FURB), SC.

Resumo:

A Endoscopia é um procedimento de visibilidade direta do órgão analisado, é realizado sob anestesia por ser um procedimento minimamente invasivo. O objetivo deste trabalho foi descrever um protocolo anestésico realizado para procedimento endoscópico em um cão idoso com suspeita de corpo estranho esofágico. Após exames de radiografia realizados com o diagnóstico de megaesôfago e visualização de um volume próximo a entrada do tórax, foi solicitado a realização de uma endoscopia. O paciente foi submetido à anestesia geral inalatória associada à analgesia multimodal e infusão contínua durante o procedimento. O protocolo anestésico foi cuidadosamente escolhido, priorizando estabilidade hemodinâmica, analgesia adequada e segurança para a realização do procedimento em um paciente idoso.

Palavras-chave: associação anestésica; megaesôfago; paciente idoso.

Introdução:

A Endoscopia é um procedimento de visibilidade direta do órgão analisado, possibilita visualização do lúmen e partes do trato gastrointestinal (2). Por ser um procedimento invasivo, exames endoscópicos do trato gastrointestinal superior, necessitam de anestesia geral para sua realização (3).

Os agentes anestésicos, devem proporcionar relaxamento muscular, analgesia e estabilidade hemodinâmica, facilitando a passagem do endoscópio pelo trato gastrointestinal (3). A metadona, é utilizada na medicação pré-anestésica devido à ação analgésica e capacidade de reduzir a resposta ao estresse, além de promover sedação, quando associados a tranquilizantes (4). Na indução anestésica, o propofol, cetamina e

fentanil são utilizados pela rápida ação e estabilidade anestésica. Na manutenção, o isoflurano permite melhor controle da profundidade anestésica, enquanto a analgesia multimodal com infusão contínua de fentanil, lidocaína e cetamina auxilia no controle da dor e na redução do requerimento anestésico inalatório (3,4).

O objetivo do trabalho foi relatar o manejo anestésico realizado durante procedimento endoscópico em um cão idoso com suspeita de corpo estranho esofágico.

Relato de caso:

Foi atendido no Hospital Escola Veterinário (HEV) da FURB um cão macho, sem raça definida (SRD), 13 anos, castrado de 33 kg, que apresentava regurgitação como seu principal sinal clínico. Em primeira instância suspeitou-se de corpo estranho esofágico. Foi realizada radiografia de região cervical e torácica, no qual foi constatado a suspeita de megaesôfago associado a pneumonia por aspiração, porém sem presença de corpos estranhos. Após alguns dias, foi realizada uma radiografia contrastada, a fim de realçar estruturas internas, no qual foi visualizado um volume próximo a entrada do tórax, e confirmado o diagnóstico de megaesôfago. O paciente se encontrava com os parâmetros estáveis após a realização das radiografias, porém com alguns episódios de regurgitação, caracterizada pelo megaesôfago, porém com a presença de uma massa desconhecida na região da cárdia, foi solicitado uma endoscopia, para maior esclarecimento do diagnóstico e visualização da possível estrutura que estava causando obstrução esofágica.

Durante a avaliação pré-anestésica, o paciente apresentava alerta, em bom estado geral, FC 112 bpm, FR 24 mpm, TPC 3’, T°C 37,7. Para medicação pré-anestésica foi utilizado o seguinte protocolo: administração de metadona 0,2 mg/kg (IM) e acepromazina 0,3mg/kg (IM). Após 20 minutos foi realizada a indução anestésica, com associação de fentanil 2,5 mg/kg (IV), cetamina 1 mg/kg (IV) e propofol 3 mg/kg (IV). A manutenção anestésica, utilizou-se isoflurano vaporizado em oxigênio 100%, associado a uma infusão contínua de fentanil 5 mg/kg/h (IV), lidocaína 1 mg/kg/h (IV) e cetamina 0,6 mg/kg/h (IV). Os parâmetros permaneceram estáveis durante a endoscopia. Além disso, foi utilizado fluidoterapia de manutenção com ringer lactato de sódio, para manter a hidratação do animal. Os parâmetros durante a cirurgia também se mantiveram estáveis. A FC variou entre 153-165 bpm; FR 13-16 mpm; T°C 37,5; PA Média 74-82; SPO_2 97-98; $EtCO_2$ 42-45. Durante o exame, foi observado um volume próximo a cárdia, suspeitando-se de uma possível neoplasia.

Discussão:

Os protocolos de medicação pré-anestésica, normalmente utilizados para procedimentos endoscópicos, incluem a administração de acepromazina, com o objetivo de promover tranquilização e sedação do paciente. Neste caso, optou-se pela associação de acepromazina e metadona, promovendo sedação, tranquilização e analgesia. A metadona, um opióide agonista, proporciona analgesia eficaz e discreto efeito sedativo, contribuindo para redução de dor e estresse do paciente, enquanto a acepromazina atua por meio do bloqueio de receptores dopaminérgicos no sistema nervoso central, promovendo maior estabilidade durante o manejo anestésico (11).

A indução anestésica geralmente é realizada com anestésicos injetáveis, o propofol e o fentanil são amplamente utilizados devido à rápida ação, permitindo intubação orotraqueal e recuperação anestésica satisfatória (5). Além disso, associações anestésicas com cetamina, fentanil e lidocaína podem ser utilizadas, visando melhor analgesia e estabilidade hemodinâmica durante o procedimento (6).

A manutenção anestésica, em animais idosos, pode ser utilizada o isoflurano, pois promove planos anestésicos adequados, estabilidade hemodinâmica (8). Ainda na manutenção, o fentanil e a cetamina foram administrados em infusão contínua, respectivamente para o controle da dor em procedimentos rápidos (8). Por fim, a lidocaína foi utilizada com a finalidade de alcançar a analgesia transoperatória adequada para o procedimento, além de reduzir o uso de opioides, sem causar instabilidade hemodinâmica (10).

Durante a endoscopia, a monitorização anestésica contínua é fundamental para avaliação adequada das funções cardiovasculares e respiratórias do paciente (6). O ETCO2 permite avaliar a ventilação por meio da mensuração do CO2 expirado ao final da respiração por meio do capnógrafo, auxiliando na detecção precoce de hipoventilação (9).

Procedimentos endoscópicos podem favorecer a perda de calor corporal, devido a anestesia geral, e o ar utilizado durante o exame, favorecendo a perda de calor dos órgãos da região abdominal. A monitorização contínua da temperatura torna-se importante para prevenção de hipotermia trans anestésica (6,9).

A monitorização da gasometria arterial é “padrão ouro” para avaliação de troca gasosa e do estado ácido-básico do paciente. Mensuração do ETCO2 auxilia na avaliação da função ventilatória durante a endoscopia (6). Os parâmetros fisiológicos do respectivo paciente se mantiveram estáveis.

Conclusão:

O manejo anestésico escolhido mostrou-se eficaz e seguro para realização da endoscopia em um cão idoso de 13 anos, com o diagnóstico de megaesôfago possível neoplasia. O protocolo anestésico promove um adequado relaxamento muscular, analgesia e estabilidade hemodinâmica.

Referências:

1) Silva LC; Machado VMV. O uso da endoscopia digestiva alta em pequenos animais. Vet Zootec. 2015;22(1):15-25.

2) MOORE, L.E. et al. Clinical Techniques in Small Animal Practice, Vol 18, No 4 (November), 2003: pp 250-253

3) Fantoni DT; Cortopassi SRG. Anestesia em cães e gatos. São Paulo: Roca; 2010.

4) Ambrósio AM; Fantoni DT. Manual de anestesia veterinária: procedimentos e condutas - serviço de anestesia da FMVZ USP. 1 ed. Barueri: Manole; 2024. Acesso em: https://integrada.minhabiblioteca.com.br/reader/books/9786555768206/epubcfi/6/30[%3Bvnd.vst.idref%3Dchapter03]!/4/2/102/4/2

5) Tams, T. R.; Rawlings, C. A. (2011). Small animal endoscopy. Elsevier Mosby.https://doi.org/10.1016/C2009-0-52089-2.

6) Cox S. Endoscopy for the veterinary technician. Hoboken: John Wiley & Sons; 2016.

7) Garofalo, Natache Arouca. Alterações hemodinâmicas e neuroendócrinas associadas ao uso da metadona em cães conscientes e anestesiados com isoflurano. [S.l.]: Universidade Estadual Paulista (Unesp), 25 fev. 2010.

8) Barcelos, L. de C. et al. 2021. Anestesia em pequenos animais durante procedimentos cirúrgicos: Revisão. *Pubvet*, 10 out. 2021.

9) Asakawa M. Anesthesia for endoscopy. Veterinary Clinics of North America: Small Animal Practice. 2016;46(1):31-44.

10) Ortega M; Cruz I. Evaluation of a constant rate infusion of lidocaine for balanced anesthesia in dogs undergoing surgery. Can Vet J. 2011.

11) Moura, Jéssica Lima de et al. Levantamento dos fármacos mais utilizados em protocolos pré-anestésicos no Hospital Veterinário da Upis no período de 2021-2022. *Brazilian Journal of Animal and Environmental Research*, Curitiba, v. 5, n. 3, p. 3036-3041, jul./set. 2022. DOI: 10.34188/bjaerv5n3-035.

Aplicação De Modelagem 3D Tomográfica No Planejamento Cirúrgico De Carcinoma De Glândula Sebácea Com Metástase Perineal Em Canino

Yasmin Soares Forte - Graduanda de medicina veterinária do Instituto Federal Catarinense, Araquari, SC, Brasil.
Eduarda Cardoso de Miranda - Graduanda de medicina veterinária do Instituto Federal Catarinense, Araquari, SC, Brasil.
Gustavo Ribeiro Bonatto - Médico Veterinário responsável pelo setor de clínica médica e cirúrgica do Centro Veterinário Cães e Gatos, Joinville, SC, Brasil.

RESUMO

O carcinoma de glândulas sebáceas é uma neoplasia maligna incomum em cães, com comportamento localmente agressivo e potencial metastático. Este relato descreve o uso da modelagem tridimensional (3D) a partir de imagens tomográficas como ferramenta adjuvante no planejamento terapêutico de um canino com carcinoma sebáceo metastático em região perineal. Um cão macho, Lhasa Apso, 13 anos, foi submetido à nodulectomia perianal e orquiectomia em setembro de 2024, com diagnóstico histopatológico de carcinoma sebáceo epiteliomatoso. Em fevereiro de 2025, retornou com recidiva e metástase em linfonodos ilíacos, sacrais e aorticolombares, além de sinais de infiltração em L7. A modelagem 3D permitiu visualização detalhada das relações tumorais com estruturas adjacentes, fundamentando a decisão pela biópsia diagnóstica. A imunohistoquímica confirmou carcinoma sebáceo, com VEGFR e PDGF-alfa positivos e C-Kit negativo. Adotou-se conduta paliativa, e o paciente foi submetido à eutanásia aproximadamente 60 dias após. A modelagem 3D demonstrou relevante valor no planejamento oncológico multidisciplinar.

Palavras-Chave: Oncologia veterinária; neoplasia; tomografia computadorizada**;** imunohistoquímica.

INTRODUÇÃO

O carcinoma de glândulas sebáceas é uma neoplasia epitelial maligna incomum em cães, com comportamento localmente invasivo, potencial metastático para linfonodos regionais e diagnóstico definitivo dependente de análise histopatológica e, frequentemente, imunoistoquímica, dada a semelhança morfológica com outras neoplasias cutâneas epiteliais (1,2,3). Em cães idosos não castrados, a região perineal é considerada local de risco pela influência hormonal sobre os tecidos glandulares locais (1,2,3). A estreita relação anatômica entre estruturas musculares, vasculares, nervosas e viscerais nessa região (4) torna o planejamento cirúrgico especialmente desafiador em neoplasias extensas ou com comprometimento linfonodal (3), contexto no qual a modelagem 3D obtida a partir de imagens tomográficas se destaca como ferramenta auxiliar, permitindo melhor visualização espacial das estruturas acometidas e apoiando a tomada de decisão multidisciplinar (5,6). Assim, o presente trabalho relata o uso dessa tecnologia no planejamento oncológico de um cão com carcinoma sebáceo metastático em região perineal.

DESCRIÇÃO DO CASO

Um cão macho, da raça Lhasa Apso, com 13 anos de idade e 7,85 kg, foi atendido em setembro de 2024 apresentando nódulo ulcerado em região perianal direita, medindo 2,5 x 3,0 cm, irregular, móvel e com áreas necróticas. O animal não era castrado e realizava acompanhamento neurológico por alteração em coluna cervical. Foi indicada nodulectomia perianal associada à orquiectomia, cujo exame histopatológico resultou em diagnóstico de carcinoma sebáceo epiteliomatoso.

Em fevereiro de 2025, o paciente retornou com aumento de volume e ulceração perianal progressiva. Ao exame clínico foram identificados tumor firme próximo à glândula anal, massa palpável próxima à entrada pélvica, leve dor abdominal e linfonodomegalia ilíaca com compressão retal. A tomografia computadorizada de períneo e tórax evidenciou formação expansiva e infiltrativa em região perineal com extensão para linfonodos ilíacos, sacrais e aorticolombares, além de sinais de infiltração no corpo vertebral de L7. A partir das imagens tomográficas, foi realizada modelagem 3D com reconstrução em formato DICOM, que permitiu individualização anatômica detalhada e melhor visualização da relação do tumor com estruturas musculares, vasculares e viscerais adjacentes, fundamentando a decisão pelo acesso cirúrgico e pelos limites da intervenção (figura 1 e 2).

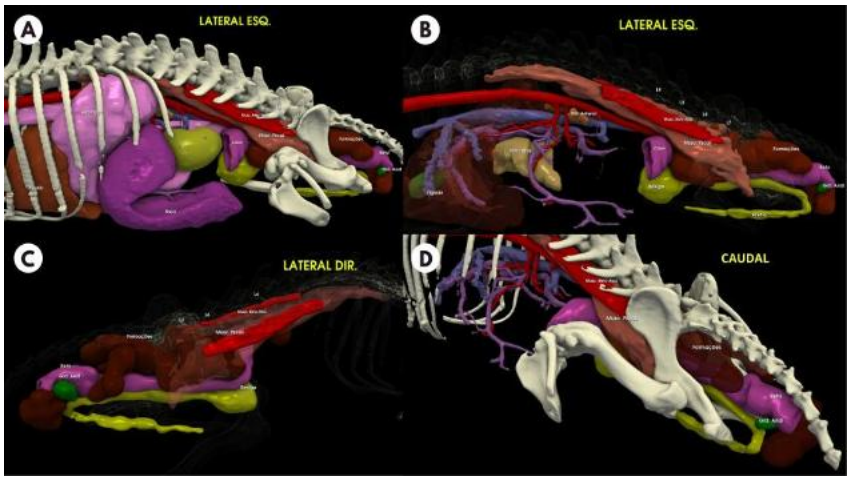

Figura 1. Modelagem tridimensional obtida a partir de imagens tomográficas do paciente, demonstrando as relações espaciais entre a massa tumoral perineal (Formações) e as estruturas adjacentes. A e B) Vista lateral esquerda. C) Vista lateral direita. D) Vista caudal.

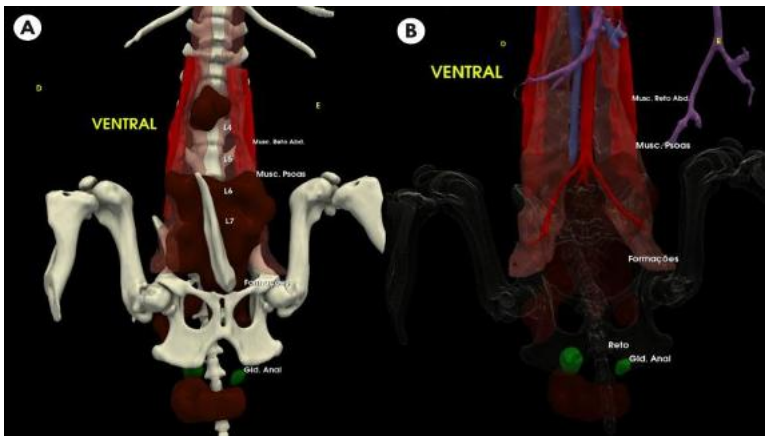

Figura 2. Modelagem tridimensional em vista ventral demonstrando a relação das formações tumorais com a coluna lombar e estruturas pélvicas. A) Vista ventral com reconstrução óssea. B) Vista ventral com ênfase na vascularização aórtica e ilíaca bilateral.

Realizou-se biópsia incisional em cunha associada à biópsia por punch intra-lesional com análise transoperatória por congelação. O resultado imunohistoquímico demonstrou expressão de AE1/AE3, CK14 e p63, negatividade para Cocktail Melanoma e CK8/18, e Ki67 positivo em aproximadamente 40% das células neoplásicas, confirmando carcinoma de glândula sebácea bem diferenciado. O painel multiquinase revelou VEGFR e PDGF-alfa positivos e C-Kit negativo.

Foi instituído protocolo quimioterápico com carboplatina (87 mg) associada à ondansetrona, mantendo-se suporte contínuo com prednisolona, gabapentina e imunomodulador. O paciente também recebeu acompanhamento multimodal com fisioterapia, acupuntura e laserterapia para controle da dor. Durante a evolução clínica, a ultrassonografia abdominal evidenciou linfonodomegalia ilíaca bilateral, retenção fecal secundária à compressão regional e presença de nefrólito em rim esquerdo. Diante da progressão da doença e do estadiamento avançado, optou-se pela manutenção de conduta paliativa. Ao final de março de 2025, devido à piora clínica irreversível, o paciente foi submetido à eutanásia.

DISCUSSÃO

O carcinoma de glândulas sebáceas é uma neoplasia maligna incomum em cães e gatos, com maior prevalência em machos inteiros, sendo a região de cabeça e pescoço a localização mais frequente nos cães (1). O presente caso destaca-se pelo acometimento perineal com comportamento biológico agressivo, caracterizado por invasão local extensa e metástase linfonodal regional. Embora classicamente descrito como neoplasia de baixo grau, casos com envolvimento linfonodal já foram relatados na literatura (1,2).

A confirmação diagnóstica por imunoistoquímica foi determinante diante da semelhança morfológica com outras neoplasias epiteliais. A expressão de AE1/AE3, CK14 e p63, com negatividade para marcadores melanocíticos e CK8/18, sustentou a origem sebácea, em consonância com os perfis imunofenotípicos descritos para tumores sebáceos caninos (3). O Ki67 elevado (≈ 40%) e a positividade para VEGFR e PDGF-alfa indicaram alta agressividade biológica e perspectiva de terapia alvo-dirigida, embora o estadiamento avançado tenha limitado as opções (1,3).

A complexidade anatômica da região perineal impôs desafio significativo ao planejamento cirúrgico (4). A modelagem 3D permitiu visualização espacial detalhada das relações entre a massa tumoral e as estruturas adjacentes, fundamentando a decisão pela biópsia diagnóstica em detrimento de laparotomia exploratória de alto risco. O uso de modelos 3D aumenta o sucesso do procedimento ao possibilitar planejamento avançado, ensaio da técnica cirúrgica, redução do tempo de anestesia e minimização de danos iatrogênicos (5), além de permitir ao cirurgião antecipar dificuldades e praticar procedimentos complexos antes da intervenção (6).

A exérese cirúrgica com margens amplas é o tratamento recomendado para o carcinoma sebáceo (1), porém inviável neste caso pelo estadiamento avançado. Optou-se por protocolo quimioterápico paliativo com carboplatina, visando à manutenção da qualidade de vida. O prognóstico reservado, em virtude da possibilidade de recidiva e metástase linfonodal, foi corroborado pela evolução clínica desfavorável observada (3).

CONCLUSÃO

Conclui-se que a modelagem tridimensional a partir de imagens tomográficas apresenta grande relevância como ferramenta adjuvante no planejamento oncológico cirúrgico de neoplasias perineais complexas em cães. A imunohistoquímica mostra-se indispensável para a confirmação diagnóstica do carcinoma sebáceo canino, enquanto o estadiamento precoce e a abordagem multidisciplinar são determinantes para o prognóstico das neoplasias malignas da região perineal.

REFERÊNCIAS

1) Vail DM; Thamm DH; Liptak JM, editores. Withrow and MacEwen's Small Animal Clinical Oncology. 6. ed. St. Louis: Elsevier; 2020.
2) Suvaneeth P; Divya C; Nair ND; Vijayan N. A case report of sebaceous gland adenocarcinoma in a dog. Indian Journal of Veterinary Pathology. 2015;39(2):173-174.

3) Daleck CR; De Nardi AB. Oncologia em Cães e Gatos. 2. ed. Rio de Janeiro: Roca; 2016.
4) Kˆ nig HE; Liebich HG. Anatomia dos animais domésticos: texto e atlas colorido. 6. ed. Porto Alegre: Artmed; 2016.
5) Deveci MZY; Altuğ ME; İşler CT; Alakuş H; Kırgız Ö; Alakuş İ. Three-dimensional printing applications in veterinary surgery. Journal of Advances in VetBio Science and Techniques. 2022;7(1):130-142.
6) Daungsupawong H; Wiwanitkit V. Application of 3D printing in veterinarian science. Research in Veterinary Science. 2025;186:105571.

APLICAÇÃO DO PPBEA NA CARACTERIZAÇÃO DE MAUS-TRATOS: RELATO DE CASO EM CANIL CLANDESTINO DE SPITZ ALEMÃO

Anne Caroline Bressan, Bruno Tonel Otsuka e Larissa Candida dos Santos

Resumo

A constatação de maus-tratos em criadouros irregulares exige uma fundamentação pericial baseada em metodologias científicas de avaliação do bem-estar animal. O presente relato de caso objetivou relatar a atuação pericial em um local de crime envolvendo 39 cães da raça Spitz Alemão mantidos em sistema de criação irregular. A metodologia consistiu em exame pericial de local e avaliação dos cães, fundamentada pelo protocolo de perícia de bem-estar animal analisando os seguintes indicadores: nutricionais, comportamentais, conforto e saúde. Durante a diligência, constatou-se que os animais eram mantidos em três ambientes diferentes, a maternidade, área de cruza e área dos cães machos, todos ambientes eram insalubres, sem acesso à luz natural ou ventilação adequada. O local possuía falhas em atender as necessidades básicas dos animais, como disponibilidade adequada de água e alimento. Os recintos apresentavam acúmulo severo de dejetos, falta de higienização, com forte cheiro de amônia e presença de larvas de dípteros nas baias onde eram mantidos os filhotes, caracterizando um ambiente inadequado à saúde animal. Clinicamente, os cães apresentavam sujidade extrema na pelagem e sinais de estresse por confinamento. Os resultados demonstraram que a privação de recursos básicos e o isolamento em ambiente insalubre constituíram prova material de maus-tratos conforme a legislação ambiental vigente. Concluiu-se que o laudo pericial com a aplicação do protocolo resultou em um grau de bem-estar muito baixo, sendo assim, ao documentar a precariedade das instalações e o comprometimento do manejo, o protocolo foi a metodologia decisiva para a interdição da atividade irregular e o resgate dos animais, reiterando a importância da atividade pericial em casos envolvendo maus-tratos a animais.

Palavras-chave

Medicina Veterinária Legal; Crime Ambiental; Perícia Criminal; Sanidade Animal; Perícias Ambientais.

Introdução

Nos últimos anos, observa-se uma crescente demanda por exames periciais em casos de maus-tratos a animais, impulsionada tanto pelo aumento das denúncias quanto pelo maior rigor na regulamentação de criadouros comerciais, que se moldam na exploração dos cães para obter vantagens econômicas (1). A resolução de muitos dessas denúncias envolve diretamente a atuação da perícia criminal, para determinação da materialidade, dinâmica dos fatos e autoria (2). A complexidade dessas ocorrências exige que a constatação do crime ultrapasse a percepção subjetiva, fundamentando-se em metodologias científicas que comprovem a inadequação do bem-estar animal. O conceito de maus-tratos é definido como um conjunto de ações diretas ou indiretas caracterizadas por negligência ou intencionalmente por imperícia ou imprudência que resulte em dor ou sofrimento desnecessário ao animal (3, 4). Nesse contexto, para direcionar o exame em locais de crime de maus-tratos, utiliza-se o Protocolo de Perícia em Bem-estar Animal (PPBEA), proposto

por Hammerschmidt e Molento em 2014 (5). Este protocolo estrutura a análise através de quatro indicadores fundamentais: nutricional, de conforto, de saúde e comportamental. O presente trabalho tem como objetivo relatar a atuação pericial em um canil clandestino de Spitz Alemão, demonstrando como a aplicação do PPBEA foi determinante para a caracterização do crime de maus-tratos mediante a identificação de irregularidades ambientais e sanitárias críticas.

Descrição do Caso

A perícia foi solicitada para averiguação de denúncia de criação irregular e maus-tratos em uma propriedade de atividade comercial não autorizada. No local de interesse pericial, foram encontrados trinta e nove cães da raça Spitz Alemão, sendo trinta e cinco adultos e quatro filhotes, distribuídos em quatro setores: no interior da residência dos responsáveis, uma área de maternidade sob assoalho da residência, uma edificação de alvenaria para reprodução e um abrigo precário de madeira nos fundos do terreno. Em todas as instalações periciadas, constatou-se um cenário de confinamento severo, com alta densidade de animais em um mesmo ambiente e maus-tratos. Os ambientes não apresentavam iluminação natural, pois a entrada de luz era propositalmente impedida, e ventilação externa adequada, resultando em odor fétido de amônia, proveniente da decomposição da urina e alta umidade. No momento da perícia foi identificada a ausência de higienização rotineira, pelo acumulo excessivo de fezes no chão e urina. O espaço físico era totalmente restrito, os animais eram mantidos em gaiolas e baias de dimensões reduzidas, impedindo a manifestação de seus comportamentos naturais. No quesito de conforto, nenhuma das instalações apresentava superfícies adequadas para repouso, isolamento térmico ou proteção contra intempéries, o chão era forrado com papelão e jornal, ambos sujos. O manejo nutricional era inadequado no momento da perícia, os recipientes para alimentação e hidratação estavam, em sua maioria, sujos, ausentes e a ração guardada para alimentá-los estava em recipiente em contato direto com o ar, indicando que os animais não estavam se alimentando de maneira adequada. Em observação a instalação chamada de maternidade, uma das baias com filhotes apresentava larvas de dípteros em meio a matéria orgânica, sendo mais uma evidência de abandono de manejo. A respeito do exame clínico e comportamental, os animais apresentavam-se, em sua totalidade, reativos e amedrontados a presença humana, recusando-se a deixar os abrigos ou serem manipulados. Adicionalmente, não foram encontrados registros de vacinação, prontuários veterinários ou alvará de funcionamento, corroborando com o crime de maus-tratos. Como afecções clínicas importantes, havia sujidade extrema na pelagem dos cães, com crostas

de fezes e urina incrustadas, secreção vulvar em uma fêmea e doença periodontal severa em diversos adultos. Somado a isso, três fêmeas estavam prenhas e duas lactantes mantidas dentro de gaiolas em condições de higiene totalmente inadequadas com a manutenção da vida e bem-estar neonatal.

Figura 1 – (A) Área de maternidade com um cão em gaiola com grande acúmulo de sujidades; (B) Área de maternidade com uma cadela prenha e em ambiente sem ventilação e iluminação; (C.) Área de cruza com cães separados por canis com comportamento amedrontado e reativo; (D) Galpão com cães machos e cadelas prenhas, sem iluminação e conforto para os cães.

Discussão

Em casos de criadouros irregulares, é comum que os animais sejam mantidos em sistemas precários, submetidos a situações de maus-tratos e tendo como resultado o bem-estar comprometido (3, 4). Diante disso, o uso do protocolo PPBEA foi fundamental para averiguação de maus-tratos na perspectiva pericial, cujos indicadores evidenciaram inadequações em todos os indicadores analisados, caracterizando o bem-estar como muito baixo, evidenciando a ocorrência de maus-tratos.

No indicador nutricional, o objetivo é verificar ocorrência de fome e sede, o primeiro pode ser identificado pela alimentação presente e frequência do fornecimento, já à sede, pode ser verificada pela disponibilidade de água fresca no ambiente. Somado a isso, a ausência de alimentação inadequada é um fator estressante (5, 6, 7, 8, 9). No relato, a presença de recipientes sujos, vazios ou com alimento inadequado, além da água com o aspecto turvo, são sinais visíveis de privação de recursos básicos essenciais.

No indicador de conforto, a ausência de luz natural, ventilação inadequada, alta densidade animal configura baixo grau de bem-estar, por promover um estado de estresse crônico, assim como a ausência de superfícies confortáveis para descanso (5, 6, 7, 10). No relato, a precariedade do canil foi materializada pelo uso de papelão e jornal como superfícies de descanso, que são inadequadas para isolamento térmico e conforto,

No indicador de saúde, achados clínicos como gengivite moderada, falta de dentes e doenças dentárias não tratadas, são comuns em casos de negligência crônica (10). Os animais confinados em pequenas baias e gaiolas podem sofrer lesões de pele devido ao tempo excessivo de contato com urina e fezes, podendo apresentar dermatite de contato (9, 2). A presença de larvas em um ambiente de maus-tratos, constitui um indicador de ausência de manejo adequado (11). No presente relato, os animais apresentavam o indicador de saúde inadequado, com prolongada ausência de cuidados básicos, afecções odontológicas em grau avançado e a pelagem embaraçada.

Sob a ótica comportamental, constitui abuso emocional o isolamento de animais sociais e a privação de espaço e estimulação mental, a privação social gera diversos comportamentos estereotipados e estresse crônico (12, 9). Diante disso, no relato, o isolamento e a restrição de espaço impediram a manifestação de comportamentos naturais à espécie como cavar, correr e brincar, a privação de contato social com a mesma espécie e humanos, causaram alterações como vocalização, agressividade e apatia.

A relevância deste relato reside na demonstração de que a prova técnica é o pilar para a eficácia do processo de persecução penal, garantindo que o perito criminal médico veterinário atue com o rigor científico necessário para sustentar a interdição de criadouros clandestinos.

Conclusão

No presente caso, o laudo pericial fundamentado no PPBEA, forneceu elementos técnicos suficientes para a caracterização do crime de maus-tratos, como ausência de conforto térmico, nutricional e sanitário, caracterizando a violação das liberdades fundamentais e

demonstrando a aplicabilidade do protocolo em situações de flagrante negligência em criadouros clandestinos. A atuação do médico-veterinário perito é indispensável para o sucesso das ações penais e a interdição de criadouros irregulares.

Referências

1. Belarmino, R. Canis clandestinos e a lacuna na legislação nacional. Revista Sociedade e Ambiente 2020; 1(2):31-34.
2. Tostes, RA; Reis, STJ; Castilho, VV. Tratado de Medicina Veterinária Legal. Curitiba: Medvep; 2017. p. 434-550.
3. Byrd, JH; Norris, P; Bradley-Siemens, N. Veterinary Forensic Medicine and Forensic Sciences. In: Byrd JH, editor. Animal Neglect and Abuse. Florida: CRC Press; 2020. p. 308-25.
4. Conselho Federal de Medicina Veterinária. Resolução nº 1236, de 26 de outubro de 2018. Define e caracteriza crueldade, abuso e maus-tratos contra animais. Brasília, DF; 2018.
5. Hammerschmidt, J; Molento, CFM. Protocolo de Perícia em bem-estar animal como subsídio para decisões judiciais em casos de maus-tratos contra animais [resumo]. In: III Congresso Brasileiro de Bioética e Bem-estar Animal; 2014 ago. 5-7; Curitiba. p. 423-426.
6. Arruda, EC; Garcia, RCM; Oliveira, ST. Bem-estar dos cães de abrigos municipais no estado do Paraná, Brasil, segundo o protocolo Shelter Quality. Arquivo Brasileiro de Medicina Veterinária e Zootecnia 2020; 72(2):346–54.
7. Hammerschmidt, J; Molento, CFM. Identificação de maus-tratos contra animais por meio de um protocolo de perícia em bem-estar animal. Medvep – Revista Científica de Medicina Veterinária – Pequenos Animais e Animais de Estimação 2015; 13(2):89.
8. Munro, R; Munro, HMC. Animal abuse and unlawful killing. In: Munro R, editor. Veterinary Forensics. Elsevier; 2008. p. 17.
9. Oliveira, HV; Silva, AS; Almeida, AF; Souza, TR; Ferreira, LM; Santos, RJ et al. Maus tratos a animais em canis irregulares – relato de caso. Medvep – Revista Científica de Medicina Veterinária – Pequenos Animais e Animais de Estimação 2015; 13(2):87.
10. Hubrecht, RC; Serpell, JA; Poole, TB. Correlates of pen size and housing conditions on the behaviour of kennelled dogs. Applied Animal Behaviour Science 1992; 34(4):365–83.
11. Botteon, VW; Perecin, IS; Gaedke, A; Goumbieski, N. Entomologia forense e medicina veterinária legal: o primeiro estudo multidisciplinar de caso de miíase em cão doméstico pela Polícia Científica de Santa Catarina. Medvep – Revista Científica de Medicina Veterinária – Pequenos Animais e Animais de Estimação 2024; 13(5):74-79.

12. Beerda, B; Schilder, MB; van Hooff, JA; de Vries, HW. Behavioural, saliva cortisol and heart rate responses to different types of stimuli in dogs. Applied Animal Behaviour Science 1998; 58(3-4):365–81.

Artrodese Tibiotársica Associada ao Fixador Esquelético Externo em Cão com Luxação Exposta: Relato de Caso

Marjory de Oliveira Sasso[1]; Jainy Santos de Souza[2]; Daniela Gonçalves[2]

[1] Universidade Nove de Julho (UNINOVE), São Paulo, SP, Brasil.

[2] Hospital Veterinário Municipal de Santo André, Santo André, SP, Brasil.

RESUMO

A luxação tibiotársica exposta em cães constitui afecção ortopédica grave, frequentemente associada a traumas de alta energia e importante comprometimento de tecidos moles. Objetivou-se relatar o manejo clínico e cirúrgico de um cão sem raça definida, aproximadamente quatro anos e 16 kg, vítima de atropelamento, diagnosticado com luxação tibiotársica exposta em membro pélvico esquerdo com deformidade rotacional aproximada de 180°. Inicialmente houve indicação de amputação por outros profissionais, porém optou-se pela preservação do membro por meio de artrodese tibiotársica associada ao uso de fixador esquelético externo linear tipo II. O procedimento incluiu redução articular, remoção da cartilagem articular, preparo das superfícies ósseas e estabilização com fixador externo. No pós-operatório instituiu-se analgesia, antibioticoterapia e manejo local da ferida. Durante a evolução clínica observou-se processo infeccioso associado a fragmento ósseo desvitalizado, sendo necessária nova intervenção cirúrgica para remoção do sequestro ósseo. Após o manejo da complicação, verificou-se progressão da cicatrização, manutenção da estabilidade articular e recuperação funcional satisfatória do membro, permitindo deambulação e posterior adoção do paciente. Concluiu-se que a artrodese tibiotársica associada ao fixador externo constituiu alternativa viável à amputação em casos selecionados.

Palavras-chave: trauma ortopédico; preservação do membro; estabilização articular; luxação aberta; ortopedia veterinária

INTRODUÇÃO

A articulação társica dos cães apresenta importante função biomecânica na locomoção e transmissão de forças entre o membro pélvico e o solo (1). Em decorrência da limitada cobertura de tecidos moles, a região encontra-se mais suscetível a traumas de alta energia, como atropelamentos (2).

A luxação tibiotársica caracteriza-se pela perda da congruência articular entre tíbia e tarso, frequentemente associada à ruptura dos estabilizadores articulares e importante comprometimento funcional (3). Em situações graves, especialmente quando há instabilidade irreversível e destruição articular, a artrodese pode ser indicada como procedimento de salvamento do membro (1).

Objetivou-se relatar o tratamento cirúrgico de um cão com luxação tibiotársica exposta submetido à artrodese associada ao uso de fixador esquelético externo linear tipo II.

DESCRIÇÃO DO CASO

Cão, macho, inteiro, sem raça definida (SRD), aproximadamente quatro anos de idade e 16 kg, foi atendido após atropelamento, apresentando lesão traumática exposta em membro pélvico esquerdo (MPE). O animal foi resgatado e encaminhado ao serviço hospitalar veterinário, permanecendo sob responsabilidade institucional para tratamento.

Ao exame ortopédico observou-se impotência funcional do membro, deformidade evidente em região tibiotársica e importante desalinhamento articular associado à exposição tecidual. O exame radiográfico evidenciou luxação tibiotársica completa associada à deformidade rotacional aproximada de 180° do segmento distal do membro.

Figura 1. Exame radiográfico inicial evidenciando luxação tibiotársica completa associada à deformidade rotacional do segmento distal do membro. Fonte: Arquivo do serviço veterinário (2024)

Devido à gravidade da lesão e ao comprometimento articular e tecidual, apesar da indicação inicial de amputação por outros profissionais, optou-se pela preservação do membro por meio da realização de artrodese tibiotársica associada ao uso de fixador esquelético externo linear tipo II.

Figura 2. Exame radiográfico pós-operatório evidenciando alinhamento articular após artrodese tibiotársica e estabilização com fixador esquelético externo linear tipo II. Fonte: Arquivo do serviço veterinário (2024)

O procedimento cirúrgico consistiu na redução articular, preparo das superfícies articulares mediante remoção da cartilagem e exposição do osso subcondral, seguido de estabilização por fixador esquelético externo linear tipo II. Durante o procedimento observou-se importante comprometimento dos tecidos periarticulares. Após estabilização, procedeu-se à lavagem copiosa da região e síntese dos planos anatômicos.

No período pós-operatório foram instituídos analgesia, antibioticoterapia, manejo local da ferida e cuidados diários com o fixador externo. O exame radiográfico pós-operatório evidenciou adequado alinhamento ósseo e manutenção do implante.

Durante a evolução clínica observou-se presença de secreção purulenta em região lateral da articulação tibiotársica associada à exposição parcial de fragmento ósseo compatível com o maléolo lateral, apresentando características sugestivas de desvitalização e processo infeccioso. Diante dos achados clínicos e radiográficos foi realizada nova intervenção cirúrgica para remoção do fragmento ósseo desvitalizado e lavagem da região acometida.

Após o manejo da complicação, observou-se evolução clínica favorável, com progressão do processo cicatricial, redução dos sinais inflamatórios e manutenção da estabilidade articular. O paciente apresentou recuperação funcional satisfatória, iniciando protocolo progressivo de caminhadas durante o período de reabilitação. Posteriormente houve retirada do fixador externo, manutenção do apoio do membro e evolução favorável, permitindo reintegração do animal e posterior adoção.

DISCUSSÃO

A luxação tibiotársica aberta constitui afecção ortopédica grave, geralmente associada a traumas de alta energia e importante comprometimento de tecidos moles (1,2). No presente relato, a deformidade rotacional associada à exposição tecidual evidenciou a gravidade da lesão e a complexidade do tratamento.

A artrodese tibiotársica foi escolhida como procedimento de salvamento do membro diante da instabilidade articular irreversível observada. Segundo Fossum (1) e Piermattei et al. (3), a técnica apresenta resultados funcionais satisfatórios quando indicada em lesões articulares graves e irreparáveis.

A utilização do fixador esquelético externo linear tipo II mostrou-se adequada devido ao caráter aberto da lesão, permitindo estabilização rígida e acesso contínuo aos tecidos moles durante o período de recuperação (2,3). Além disso, contribui para a preservação da vascularização local e favorece o reparo ósseo (4).

Embora tenha ocorrido complicação infecciosa associada à presença de tecido desvitalizado, o manejo cirúrgico complementar possibilitou a continuidade da cicatrização e a manutenção da estabilidade articular.

Estudos recentes demonstram resultados satisfatórios com o uso de fixadores esqueléticos externos em afecções tibiotársicas complexas, reforçando sua aplicabilidade na estabilização e recuperação funcional do membro (5). No presente caso, a associação entre artrodese e fixador externo possibilitou recuperação funcional satisfatória e preservação do membro, mesmo diante da gravidade inicial da lesão e das complicações observadas.

CONCLUSÃO

A artrodese tibiotársica associada ao fixador esquelético externo constitui alternativa terapêutica viável para preservação do membro em cães com luxação tibiotársica grave e importante comprometimento tecidual. O tratamento proporciona estabilização articular e recuperação funcional satisfatória, mesmo diante de complicações pós-operatórias, quando associado ao manejo cirúrgico e acompanhamento adequados.

REFERÊNCIAS

1. Fossum TW. Cirurgia de pequenos animais. 5 ed. Rio de Janeiro: Guanabara Koogan; 2021.
2. Minto BW, Dias LGGG. Tratado de ortopedia de cães e gatos. São Paulo: MedVet; 2022.
3. Piermattei DL, Flo GL, DeCamp CE. Manual de ortopedia e reparo de fraturas em pequenos animais. 4 ed. São Paulo: Manole; 2009.
4. Oliveira ALA. Técnicas cirúrgicas em pequenos animais. 2 ed. Rio de Janeiro: Guanabara Koogan; 2018.
5. Tsoi H, Morgan B, Kraus KH. Management of tibiotarsal diseases with nonarticulating linear external skeletal fixation for temporary tarsal immobilization in dogs. Journal of the American Veterinary Medical Association. 2025;263(9):1-7. doi:10.2460/javma.25.03.0168.

Aspectos Macroscópicos e Histopatológicos do Quimiodectoma em Cão Braquicefálico

Gazzola, K. E.; Zimpel, A. V.; Silva, R. C. M.; Benvegnú, D. M.; Romagnolli, P.; Elias, F.

Resumo
O quimiodectoma, também denominado paraganglioma de corpo aórtico, consiste de uma neoplasia cardíaca primária rara, originária de células quimiorreceptoras localizadas na base do coração. A enfermidade apresenta maior ocorrência em cães braquicéfalos, devido à hipóxia crônica associada à síndrome obstrutiva respiratória característica dessas raças. Objetivou-se relatar os achados anatomopatológicos de um quimiodectoma, em um cão da raça Buldogue Inglês. Foi realizada necropsia em um canino macho, castrado, com 10 anos de idade e histórico de crises convulsivas recorrentes desde 2025, evoluindo com sinais de alterações neurológicas e comportamentais, nistagmo, lateralização de cabeça e óbito após agravamento respiratório. Durante a necropsia, observou-se a presença de uma massa multinodular irregular e exofítica, localizada em átrio e aurícula direita, medindo aproximadamente 3,5 × 2,5 cm, e envolvendo parcialmente a aorta ascendente e o tronco pulmonar. Ao corte, a neoformação apresentava aspecto esbranquiçado e friável. Histologicamente, observou-se presença de proliferação celular neoplásica, organizada em ninhos e cordões celulares, compatíveis com quimiodectoma. Os achados anatomopatológicos indicaram comprometimento cardiorrespiratório associado à neoplasia. A predisposição racial e a hipóxia crônica provavelmente atuaram como fatores predisponentes para o desenvolvimento tumoral. O relato reforça a importância dos exames de necropsia e histopatológico em cães braquicefálicos, com sinais cardiorrespiratórios e neurológicos.

Palavras-chave: Paraganglioma; Corpo aórtico; Braquicefálico; Patologia veterinária.

Introdução

As neoplasias cardíacas primárias em cães apresentam baixa frequência, destacando-se os hemangiossarcomas, linfomas e tumores de base cardíaca, especialmente os quimiodectomas (1). Os quimiodectomas, também denominados paragangliomas de corpo aórtico, originam-se das células quimiorreceptoras localizadas próximas à aorta ascendente e ao tronco pulmonar, estruturas responsáveis pelo monitoramento da pressão parcial de oxigênio, dióxido de carbono e pH sanguíneo (2,3).

A etiopatogenia dessas neoplasias ainda não está completamente esclarecida, entretanto, acredita-se que a hipóxia crônica exerça importante papel no desenvolvimento tumoral. Dessa forma, cães braquicefálicos apresentam predisposição aos quimiodectomas em decorrência de alterações respiratórias associadas à síndrome obstrutiva braquicefálica, sendo os cães das raças *Boxer*, *Boston Terrier* e Bulldog Inglês frequentemente descritos em relatos de tumores de base cardíaca (4,5).

Macroscopicamente, os quimiodectomas caracterizam-se por massas multi lombadas, localizadas na base do coração, e associadas à compressão vascular,

insuficiência cardíaca congestiva e morte súbita (2,6). O objetivo deste trabalho foi descrever os achados anatomopatológicos de um quimiodectoma em um cão da raça Buldogue Inglês.

Descrição do caso

Foi realizada necrópsia completa de um cadáver de cão macho, castrado, da raça Buldogue Inglês, com 10 anos de idade, encaminhado ao Setor de Patologia Veterinária da Universidade Federal da Fronteira Sul (UFFS), *campus* Realeza-PR.

Durante a necropsia, o espécime foi inicialmente avaliado externamente, para observação das características gerais do cadáver e possíveis alterações macroscópicas. Posteriormente, realizou-se a avaliação interna minuciosa das cavidades torácica e abdominal, com exame detalhado da totalidade de seus órgãos.

Diante dos achados macroscópicos, fragmentos dos órgãos foram coletados para exame e análise histopatológica. Para tanto, as amostras foram fixadas em formalina tamponada a 10%, e posteriormente processados rotineiramente, por meio de desidratação tecidual, seguida de diafanização e inclusão em parafina histológica. Os cortes histológicos foram então corados pela técnica de Hematoxilina e Eosina (HE), conforme técnica adaptada de Tolosa *et al*. (7).

Resultado e Discussão

Durante a avaliação macroscópica do sistema cardiorrespiratório em sua porção torácica, observou-se, após a remoção do pericárdio, a presença de uma massa multinodular, irregular e exofítica, localizada na região do átrio e aurícula direita, medindo aproximadamente 3,5 × 2,5 cm (Figura 1).

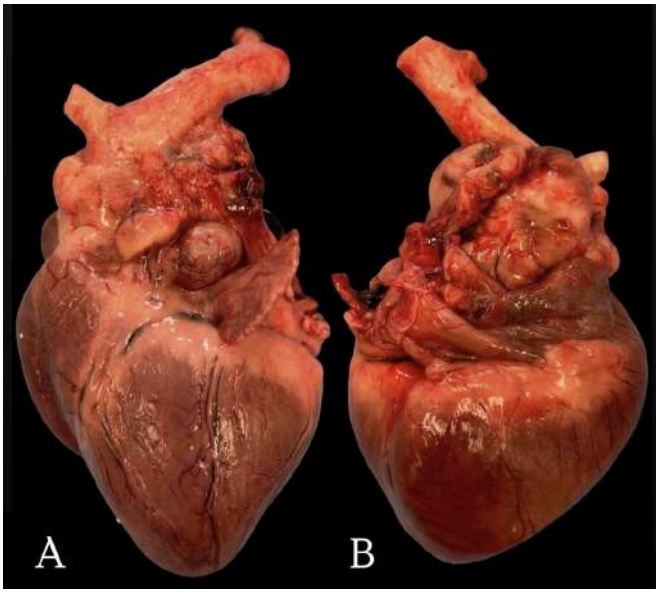

Figura 1: Fotografia das faces auricular (A) e atrial (B) do coração de um cão da raça Bulldog Inglês. Observação durante exame de necropsia, de uma massa multinodular irregular e exofítica localizada na região do átrio e da aurícula direita, medindo aproximadamente 3,5×2,5 cm.

A neoformação apresentava coloração heterogênea, variando entre áreas esbranquiçadas e vermelho-enegrecidas, com extensão cranial envolvendo parcialmente a aorta ascendente e o tronco pulmonar, promovendo compressão luminal significativa desses grandes vasos. Ao corte, a massa apresentava aspecto friável e esbranquiçado, compatível com as características macroscópicas descritas para quimiodectomas em cães (1,2).

Além da neoformação cardíaca, observou-se dilatação ventricular direita, espessamento valvar bilateral e edema pulmonar acentuado, evidenciado pela presença abundante de espuma em traqueia e pulmões. Tais alterações sugerem comprometimento hemodinâmico e insuficiência cardiorrespiratória secundária à compressão vascular promovida pela massa tumoral (3,5).

Histologicamente, os achados foram compatíveis com quimiodectoma, observando-se proliferação de células neoplásicas organizadas em ninhos e cordões celulares (padrão Zellballen), sustentados por delicado estroma fibrovascular (Figura 2). As células apresentavam discreto a moderado pleomorfismo, anisocitose e anisocariose moderadas, além de raras figuras de mitose, características compatíveis com os paragangliomas de corpo aórtico descritos em cães braquicefálicos (1,4).

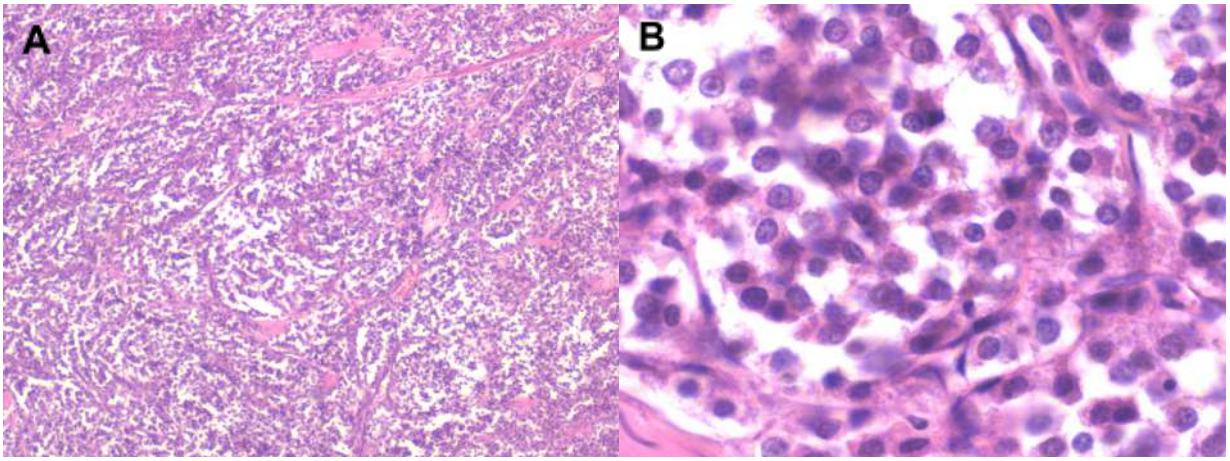

Figura 2: Fotomicrografia do tecido proveniente da massa encontrada no átrio e aurícula direita de um cão da raça Bulldog Inglês, compatível com quimiodectoma. Proliferação de células neoplásicas em padrão Zellballen, sustentadas por septos fibrovascular. Hematoxilina e Eosina. Aumento 10x (A) e 100x (B).

Os quimiodectomas correspondem a neoplasias originadas das células quimiorreceptoras dos corpos aórticos, responsáveis pelo monitoramento das alterações na pressão parcial de oxigênio e dióxido de carbono (2,7). Apesar do crescimento geralmente lento, o desenvolvimento expansivo dessas massas pode provocar

compressão vascular, insuficiência cardíaca congestiva e morte súbita (3). Além disso, cães braquicefálicos apresentam maior predisposição ao desenvolvimento desses tumores devido à hipóxia crônica associada à síndrome respiratória obstrutiva braquicefálica (3,4).

Conclusão

O quimiodectoma constitui importante neoplasia de base cardíaca em cães braquicefálicos, estando associado ao comprometimento hemodinâmico decorrente da compressão dos grandes vasos. Os achados macroscópicos e histopatológicos observados são compatíveis com as descrições clássicas de quimiodectoma na espécie canina.

A conformação braquicefálica representa importante fator predisponente para o desenvolvimento de tumores de corpo aórtico, possivelmente em decorrência da hipóxia crônica associada à síndrome respiratória obstrutiva. O exame anatomopatológico associado à avaliação histopatológica permite o diagnóstico definitivo e a adequada caracterização morfológica das neoplasias cardíacas primárias em cães.

Referências

(1) Treggiari E; Pedro B; Dukes-McEwan J; Gelzer AR; Blackwood L. A descriptive review of cardiac tumours in dogs and cats. Veterinary and Comparative Oncology. 2017;15(2):273-288.

(2) Girard C; Hélie P; Odin M. Intrapericardial neoplasia in dogs. Journal of Veterinary Diagnostic Investigation. 1999;11(1):73-78.

(3) Rodrigues FRN; Freire JMS; Fidelis LAP; Pereira AABG; Sousa DER; Wilson TM et al. Paraganglioma of the tongue in a Chow Chow dog: a comparison with the human counterpart and literature review. Frontiers in Veterinary Science. 2020; 7:422.

(4) Ehrhart N; Ehrhart EJ; Willis J; Sisson D; Constable P; Greenfield C et al. Analysis of factors affecting survival in dogs with aortic body tumors. Veterinary Surgery. 2002;31(1):44-48.

(5) Silva MVV; Andrade GS; Pereira LS; Costa FAL. Aspectos clínico-patológicos do quimiodectoma em cães. Aurum Revista Multidisciplinar. 2025;1(2):175-189.

(6) De Jesus Lima JCS; Santos MP; Oliveira FS; Ribeiro LG. Aspectos anatomopatológicos do quimiodectoma maligno em um cão. Uningá Review. 2023;38:eURJ4491-eURJ4491.

(7) Tolosa EMC; Rodrigues CJ; Behmer OA; Freitas-Neto AG. Manual de técnicas para histologia normal e patológica. 2.ed. Barueri: Manole; 2003.

Aspectos Médico-Legais da Identificação Necroscópica de Abraçadeiras de Nylon Utilizadas em Ovariohisterectomia: Relato de Caso

Thalita Masoti Blankenheim - Profa. Dra. Centro Universitário de Rio Preto, SP

Resumo

A esterilização cirúrgica é amplamente empregada na Medicina Veterinária como estratégia de controle populacional e prevenção de enfermidades do trato reprodutivo. Entretanto, divergências relacionadas às técnicas e aos materiais utilizados durante esses procedimentos ainda são observadas. Nesse contexto, o presente trabalho teve como objetivo relatar e discutir um achado de interesse anatomopatológico e médico-legal identificado durante exame necroscópico. O estudo foi realizado a partir da avaliação macroscópica de uma felina adulta, sem raça definida, proveniente da rotina de atendimentos de um Hospital Veterinário universitário. Durante a necropsia, foram observados achados compatíveis com ovariohisterectomia prévia, incluindo a presença de três abraçadeiras de náilon autotravantes localizadas em regiões anatômicas correspondentes aos pedículos ovarianos e ao corpo uterino. Os dispositivos encontravam-se envolvidos por abundante tecido fibroso de aspecto firme e esbranquiçado, associado à presença de aderências em estruturas adjacentes da cavidade abdominal, caracterizando resposta tecidual crônica relacionada à permanência de material exógeno. Os achados foram registrados e correlacionados com informações disponíveis na literatura acerca da utilização de abraçadeiras de náilon como método alternativo de hemostasia em procedimentos de esterilização cirúrgica. A identificação desse material durante o exame necroscópico reforçou a importância da necropsia como ferramenta de documentação e investigação de procedimentos cirúrgicos prévios, além de evidenciar a necessidade da adoção de técnicas e materiais devidamente reconhecidos e regulamentados, contribuindo para discussões de caráter técnico, ético e médico-legal na Medicina Veterinária.

Palavras-chave: anatomopatologia; hemostasia; reação tecidual; perícia veterinária; material exógeno.

Introdução

A esterilização cirúrgica de animais constitui importante estratégia de controle populacional, contribuindo para a redução da reprodução indiscriminada e de seus impactos sobre a saúde pública e o bem-estar animal. Em fêmeas, a ovariohisterectomia é empregada por auxiliar na prevenção de enfermidades do trato reprodutivo, como piometra e neoplasias mamárias. Apesar de sua ampla utilização, ainda existem divergências quanto às técnicas e aos materiais empregados durante o procedimento (1;2). Entre eles, destacam-se as abraçadeiras de náilon autotravantes, dispositivos originalmente desenvolvidos para aplicações industriais e posteriormente utilizados de forma alternativa em procedimentos cirúrgicos veterinários (3). Entretanto, relatos de complicações pós-operatórias, associados à escassez de evidências científicas e à

ausência de regulamentação específica, motivaram questionamentos acerca da segurança desse método, culminando em posicionamento desfavorável do Conselho Federal de Medicina Veterinária (4;5;6). Diante disso, o presente trabalho objetiva relatar o achado necroscópico de abraçadeiras de náilon utilizadas em ovariohisterectomia, discutindo seus aspectos médico-legais.

Descrição do Caso

O presente relato refere-se a uma felina adulta, sem raça definida, proveniente da rotina de atendimentos do Hospital Veterinário de uma instituição de ensino superior e encaminhada para exame necroscópico. Em razão da ausência de informações clínicas e cirúrgicas detalhadas fornecidas pelos responsáveis, não foi possível determinar o histórico prévio do animal.

Durante o exame necroscópico, foram observados achados compatíveis com ovariohisterectomia prévia, incluindo a presença de três abraçadeiras de náilon autotravantes localizadas em regiões anatômicas correspondentes aos pedículos ovarianos e ao corpo uterino.

Macroscopicamente, os dispositivos encontravam-se envolvidos por abundante tecido fibroso de aspecto firme e esbranquiçado, aderido às estruturas adjacentes da cavidade abdominal, caracterizando reação tecidual crônica associada à presença de material exógeno.

Os achados foram devidamente registrados e documentados durante a avaliação anatomopatológica, subsidiando a discussão dos aspectos técnicos e médico-legais relacionados ao emprego de abraçadeiras de náilon em procedimentos de esterilização cirúrgica.

Discussão

O controle populacional de cães e gatos constitui importante medida para a promoção da saúde pública e do bem-estar animal, reduzindo a ocorrência de enfermidades zoonóticas e outros impactos associados às populações não controladas (7). Nesse contexto, a esterilização cirúrgica destaca-se como uma das principais estratégias de manejo reprodutivo, sendo amplamente empregada tanto para o controle populacional quanto para a prevenção e tratamento de afecções do sistema reprodutor (8; 9; 10). Associada à educação para a posse responsável, essa prática apresenta maior efetividade e aceitabilidade ética como ferramenta de manejo populacional (11;12).

A literatura descreve o uso de abraçadeiras de náilon autotravantes como método alternativo de hemostasia em ovariohisterectomias, especialmente na ligadura dos pedículos ovarianos e do corpo uterino (13). Embora apresentem resistência mecânica, baixo custo e facilidade de aplicação, estes dispositivos foram originalmente desenvolvidos para uso industrial, tornando seu emprego cirúrgico controverso. Além disso, relatos de reações teciduais e outras intercorrências pós-operatórias têm levantado questionamentos sobre sua biocompatibilidade e segurança.

No presente caso, foram identificadas três abraçadeiras de náilon em regiões compatíveis com os locais de ligadura utilizados durante a ovariohisterectomia prévia. Os dispositivos encontravam-se envolvidos por tecido fibroso e associados à formação de aderências em estruturas adjacentes. Tais achados são compatíveis com a resposta inflamatória crônica descrita para materiais sintéticos implantáveis, cuja intensidade pode estar relacionada ao calibre e ao volume do material utilizado (14). A identificação desses dispositivos durante a necropsia reforça a importância do exame anatomopatológico na documentação de procedimentos cirúrgicos prévios e na discussão dos aspectos técnicos e médico-legais relacionados ao emprego de materiais não recomendados para uso cirúrgico.

Conclusão

O presente relato evidenciou a presença de abraçadeiras de náilon autotravantes em locais compatíveis com a ligadura dos pedículos ovarianos e do corpo uterino durante ovariohisterectomia prévia, associadas à formação de tecido fibroso e aderências em estruturas adjacentes observadas durante o exame necroscópico. Embora não seja possível estabelecer relação causal direta entre os achados e eventuais complicações clínicas prévias, a identificação desse material reforça a importância da necropsia como ferramenta de documentação e investigação de procedimentos cirúrgicos realizados em animais. Além disso, o caso destaca a necessidade da utilização de materiais e técnicas devidamente reconhecidos e regulamentados pela Medicina Veterinária, contribuindo para a discussão dos aspectos técnicos, éticos e médico-legais relacionados ao emprego de dispositivos não destinados originalmente ao uso cirúrgico.

Referências

1) Araújo NQ, Moussa MAAD, Camargo PS, Rita PHS. Importância do projeto castração na detecção de doenças subclínicas em animais de companhia. Cidadania em Ação Rev Ext Cult. 2022;6(2).

2) Reece WO. Dukes: fisiologia dos animais domésticos. 13. ed. Rio de Janeiro: Guanabara Koogan; 2022.
3) Barros BJ, Sanches AWD, Pachaly JR. Utilização de abraçadeira de náilon 6.6 (poliamida) como método de ligadura de pedículos ovarianos e coto uterino em ovário-histerectomia eletiva em cadelas (Canis familiaris). Arq Ciênc Vet Zool UNIPAR. 2009;12(1):47-60.
4) Brasil. Conselho Federal de Medicina Veterinária. Ofício nº 00371/2015/CFMV-PR. Parecer técnico sobre a utilização de abraçadeiras de nylon na realização de ligaduras vasculares em procedimentos cirúrgicos de pequenos animais. Brasília (DF): CFMV; 2015.
5) Macedo AS, Dal-Bó IS, Quadros AM, et al. Complicações associadas à ovariossalpingo-histerectomia eletiva realizada com abraçadeira de náilon como método de hemostasia. Acta Sci Vet. 2012;40(4):1086.
6) Mesquita LR, Rahal SC, Matsubara LM, et al. Hidronefrose bilateral e hidroureter após ovariohisterectomia com abraçadeira de náilon: relato de caso. Vet Med (Praha). 2015;60(1):53-56.
7) Costa RM. Métodos de esterilização cirúrgica e não cirúrgica no controle populacional de cães e gatos [monografia]. Salvador: Universidade Federal da Bahia; 2004.
8) Mahlow JC, Slater MR. Current issues in the control of stray and feral cats. J Am Vet Med Assoc. 1996;209:2016-2020.
9) Bojrab MJ. Sistema urogenital. In: Wilson GP, Hayes HM Jr, editores. Cirurgia dos pequenos animais. São Paulo: Roca; 1986. p. 365-382.
10) Howe LM. Surgical methods of contraception and sterilization. Theriogenology. 2006;66:500-509.
11) World Health Organization. Guias para el manejo de la población canina. Geneva: WHO; 1990.
12) Guirro ECBP, Lemes KM, Ribeiro SL, Silva MM, Bini TLL, Cunha O. Implantação do conceito de posse responsável no município de Palotina, Paraná, Brasil. Extensão em Foco. 2008;(2):155-159.
13) Costa Neto J, Lima A, Oriá A, Martins Filho E, Teixeira D. Análise histopatológica das reações teciduais produzidas pelo implante de fio e de braçadeira de náilon. Enciclop Biosfera. 2014;10(18):291-298.
14) Reis ES. Complicações decorrentes do uso de lacre plástico em cirurgia de ovariohisterectomia: relato de caso. Rev Foco. 2024;17(10):1-14.

Aspectos sanitários e causas de mortalidade de aves silvestres encontradas no Instituto Federal Catarinense – Campus Araquari e região

Ketlyn Naiara Kolb – Discente de Medicina Veterinária do Instituto Federal Catarinense (IFC) - Campus Araquari
Helena de Souza Montagnoli – Discente de Medicina Veterinária do Instituto Federal Catarinense (IFC) - Campus Araquari
Javier Adolfo Sarria Perea – TAE do Instituto Federal Catarinense (IFC) - Campus Araquari

Resumo

O monitoramento de carcaças de fauna silvestre constitui uma importante ferramenta para a compreensão dos impactos antrópicos sobre a biodiversidade e para a avaliação do perfil sanitário das populações naturais. Este estudo objetivou identificar as espécies de aves silvestres encontradas mortas e caracterizar os principais achados anatomopatológicos e parasitológicos observados. Foram analisadas 16 carcaças coletadas entre 2022 e 2024 nos municípios de Araquari, Joinville e São Francisco do Sul, Santa Catarina. Foram identificadas nove espécies pertencentes a cinco ordens e sete famílias. As colisões com superfícies envidraçadas representaram a principal causa de mortalidade, correspondendo a 50% dos casos registrados. Também foram observados registros de atropelamento e a ocorrência de ectoparasitas e endoparasitas, sem associação direta com os óbitos. As análises histopatológicas evidenciaram principalmente congestão vascular, hemorragia pulmonar e edema, alterações compatíveis com processos traumáticos observados nos casos de colisão. Os resultados evidenciaram a influência das estruturas antrópicas sobre a mortalidade da avifauna regional e demonstraram a importância do monitoramento sanitário para a geração de informações voltadas à conservação da fauna silvestre.

Palavras-chave: Colisão com janela; Histopatologia; Impactos antrópicos; Atropelamento; Conservação

Introdução

As aves desempenham importantes funções ecológicas, atuando na dispersão de sementes, controle de populações de invertebrados e manutenção do equilíbrio dos ecossistemas. Entretanto, a expansão urbana e o aumento das atividades antrópicas têm intensificado diversos fatores de risco para esses animais, incluindo colisões com estruturas artificiais e atropelamentos, que estão entre as principais causas de mortalidade em ambientes modificados (1). Além disso, o monitoramento de carcaças de fauna silvestre constitui uma importante ferramenta para a compreensão dos impactos ambientais sobre a biodiversidade e para a avaliação das condições sanitárias das populações naturais. Nesse contexto, a realização de necropsias e análises parasitológicas permite identificar causas de morte, registrar a ocorrência de agentes parasitários e gerar informações importantes para a conservação da fauna e para a vigilância sanitária (2). Assim, o presente estudo teve

como objetivo identificar as espécies de aves silvestres encontradas mortas e descrever os principais achados anatomopatológicos e parasitológicos observados.

Materiais e Métodos

O estudo foi realizado nos municípios de Araquari, Joinville e São Francisco do Sul, no estado de Santa Catarina, e o método de amostragem consistiu em coletas de carcaças encontradas de maneira oportunista durante o período compreendido entre setembro de 2022 e agosto de 2024. Os pontos de localização de cada carcaça foram obtidos por meio de geoposicionamento, permitindo a espacialização dos achados e a criação de um banco de dados georreferenciado da área de estudo. As informações sobre data, local de coleta e coordenadas geográficas foram registradas em fichas de campo (3).

As aves foram encaminhadas ao Laboratório de Anatomia e Patologia Veterinária (LAPVET), onde foram coletadas medidas morfométricas para confirmação da espécie, e submetidas à necrópsia sistemática para avaliação das alterações macroscópicas. Amostras dos órgãos e tecidos foram coletadas para análises histopatológicas e parasitológicas. Os fragmentos teciduais foram fixados em formol tamponado a 10%, processados rotineiramente para inclusão em parafina, corados pela técnica de hematoxilina-eosina e avaliados microscópicamente (3).

Resultados e Discussão

Foram coletadas e analisadas no total 16 carcaças de aves silvestres, pertencentes a nove espécies, sete famílias e cinco ordens diferentes (Tabela 1). A espécie mais frequentemente coletada foi a rolinha-roxa (6 indivíduos), seguida do sabiá-coleira e do canarinho-da-terra (2 indivíduos cada). Das espécies restantes foi coletado apenas um indivíduo de cada.

Tabela 1. Classificação taxonômica das aves coletadas.

Ordem	Família	Espécie	Nome comum
Passeriformes	Hirundinidae	*Progne subis*	Andorinha-azul
	Turdidae	*Turdus albicollis*	Sabiá-coleira
		Turdus leucomelas	Sabiá-barranco
	Thraupidae	*Sicalis flaveola*	Canário-da-terra
		Pipraeidea melanonota	Saíra-viúva
Columbiformes	Columbidae	*Columbina talpacoti*	Rolinha-roxa
Galliformes	Cracidae	*Penelope obscura*	Jacu
Pelecaniformes	Threskiornithidae	*Phimosus infuscatus*	Tapicuru
Strigiformes	Strigidae	*Asio clamator*	Coruja-orelhuda

À necropsia, as aves apresentaram bom estado corporal, sem evidências de enfermidades debilitantes ou parasitismo severo. No entanto, a maioria das carcaças exibiu lesões traumáticas graves, tais como hematomas, hemorragias e fraturas ósseas ou de órgãos internos. Nove carcaças foram localizadas próximas a janelas ou portas de vidro. Esse tipo de ocorrência tem sido cada vez mais relatado como uma causa significativa de mortalidade de aves em ambientes urbanizados, uma vez que superfícies transparentes e reflexivas podem ser interpretadas como rotas livres de voo ou continuidade da vegetação e do céu (1,4). Além disso, uma coruja-orelhuda foi encontrada às margens da BR-280, com suspeita de atropelamento. Isso demonstra que a vulnerabilidade das aves às rodovias está relacionada tanto ao comportamento de voo quanto à atração por recursos alimentares, como insetos concentrados por iluminação e resíduos orgânicos, como milho, oriundos do transporte de cargas (4). Também foram registrados um jacu com fratura completa do úmero esquerdo, que foi resgatado pela equipe do instituto, mas foi a óbito dias depois, e uma rolinha-roxa, com fratura de asa que desenvolveu edema e pneumonia, morrendo após um dia de tratamento.

Nas análises histopatológicas, observaram-se nestes animais alterações condizentes com politraumatismo, como congestão e focos de hemorragia em diversos órgãos. A pneumonia na rolinha-roxa foi confirmada pelo achado de edema e infiltrado inflamatório no pulmão.

Os quatro indivíduos restantes, três sabiás e uma andorinha, não apresentaram alterações anatomopatológicas evidentes, motivo pelo qual a causa da morte permaneceu indeterminada.

No referente aos ectoparasitas, foram encontrados carrapatos da família Ixodidae, incluindo exemplares do gênero *Amblyomma* sp., além de piolhos mastigadores e ácaros das penas. Entre os endoparasitas, foram achados vermes dos grupos Acanthocephala, Cestoda e Nematoda. Esses parasitas correspondem a grupos comumente encontrados em aves de vida livre e não apresentam associação com os óbitos registrados. Ainda assim, a identificação desses parasitas contribui para o conhecimento do perfil sanitário da fauna local e fornece informações relevantes para a vigilância sanitária e para a avaliação da saúde dos ecossistemas (2).

Conclusão

As colisões com superfícies envidraçadas constituem a principal causa de mortalidade das aves avaliadas, evidenciando o impacto das estruturas antrópicas sobre a fauna silvestre. Os atropelamentos também representam uma causa relevante de óbito. Os parasitas identificados integram a fauna parasitária natural das espécies estudadas e não apresentam associação direta com as mortes registradas. O monitoramento de carcaças aliado às análises anatomopatológicas e parasitológicas contribui para a caracterização do perfil sanitário da avifauna regional e para a identificação de fatores antrópicos relacionados à mortalidade dessas populações.

Referências

1) Zyśk-Gorczyńska K, et al. Bird density and local habitats are poor predictors of bird collisions with glass bus shelters. Landscape and Urban Planning. 2022;219.

2) Díez-Fernández A, et al. Wild bird pathogens: prevalence and molecular and morphological characterization. Pathogens. 2025;14(8):825.

3) Fundação Oswaldo Cruz. Manual de organização de coleções biológicas da Fiocruz. Rio de Janeiro: Fiocruz; 2018.

4) Viana TH, et al. Coastal fauna threatened by roadkill: a case study in southeastern Brazil. Estuarine, Coastal and Shelf Science. 2025;322.

Aspectos Ultrassonográficos da Urolitíase Vesical Felina: Relato de Caso

[1]Gabriel Braz; [2]Ana Livia Chaves Menon; [3]Heloisa Speltz
[3]Júlia Hachiya de Oliveira; [4]Luciana do Amaral Oliveira.

[1] Acadêmico de Medicina Veterinária do Centro Universitário Campo Real;
[2] Médica Veterinária, Aprimoranda em Clínica Médica de Pequenos Animais na Universidade Estadual do Centro-Oeste;
[3]Médica Veterinária, Aprimoranda em Diagnóstico Por Imagem na Universidade Estadual do Centro-Oeste;
[4]Médica Veterinária, Mestre em Ciências Veterinárias, Docente na Universidade Estadual do Centro-Oeste.

Resumo

A urolitíase é uma enfermidade que acomete o trato urinário de felinos, caracterizada pela formação de urólitos, agregados minerais cristalizados, localizados nos rins, bexiga ou uretra. Os cálculos urinários podem ser classificados de acordo com sua composição mineral, sendo de oxalato de cálcio e estruvita frequentemente observados em felinos domésticos. Este presente trabalho teve como objetivo, relatar um caso de urolitíase felina que pôde ser diagnosticado através da anamnese e com auxílio de exame ultrassonográfico. O felino sem raça definida, pelagem tigrada, fêmea castrada, com aproximadamente três anos de idade, apresentando queixa principal de aborto em três linhadas e sinais de hematúria a seis meses. Segundo o responsável, o animal já havia sido submetido a tratamento com antibiótico para a hematúria, porém não houve melhora clínica significativa. Ao realizar o exame ultrassonográfico, observou-se uma estrutura hiperecogênica produtora de sombra acústica posterior na região da vesícula urinária. Diante disso, foi realizada a prescrição de medicamentos para iniciar o tratamento clinico juntamente com acompanhamento ultrassonográfico para monitoramento da evolução do quadro. O diagnóstico preciso e a terapêutica empregada foram primordiais para preservação da vida do paciente.

Palavras-chave: Cálculo urinário; Hematúria; Ultrassonografia.

Introdução

A urolitíase felina é uma afecção do trato urinário, com formação de estruturas cristalizadas chamadas de urólitos e comumente observados na bexiga urinária. Os urólitos são classificados de acordo com sua composição mineral, entre os tipos mais frequentes encontrados em felinos destacam-se os de estruvita e oxalato de cálcio (1). Essa doença apresenta sinais clínicos como a disúria, polaquiúria, hematúria, em casos mais graves pode evoluir para obstrução uretral, sendo classificados como sinais do trato urinário inferior —bexiga e uretra— (3,4). O diagnóstico da urolitíase felina é realizado por meio da associação do histórico do animal relatado pelo responsável, além de exames complementares para auxiliar no fechamento do diagnóstico como a ultrassonografia para identificação dos cálculos urinários, medição da parede da bexiga urinária e realizado o acompanhamento da evolução clinica deste animal. O presente trabalho tem como objetivo

relatar os achados ultrassonográficos do diagnóstico e progressão do tratamento da urolitíase em um felino doméstico.

Descrição do Caso

Uma fêmea felina sem raça definida, de 3 anos de idade, foi atendida na Clínica Escola Veterinária Marcos Vinícius Tranquilim (Cevet) da Universidade Estadual do Centro-Oeste (Unicentro-Cedeteg), o responsável relatou como queixa principal o histórico reprodutivo do animal de três ninhadas e episódios de abortamento, sendo posteriormente submetida à ovariosalpingohisterectomia (OSH) terapêutica. Além de ser relatado que o felino estava a aproximadamente seis meses estava com hematúria, sendo realizado um tratamento com antibiótico que não apresentou melhoras clinicas significativas. Ao exame clínico, observou-se os parâmetros de frequência cardíaca em 147 bpm, frequência respiratória 62 mpm, temperatura 37,8 C°, tempo de preenchimento capilar de 2 segundos, mucosas normocoradas, e ausência de alterações em linfonodos periféricos.

Ao examinar a porção abdominal notou-se uma leve dor a palpação. Devido uma sintomatologia clínica muito inespecífica, optou-se por requisitar um exame ultrassonográfico para refinar o diagnóstico.

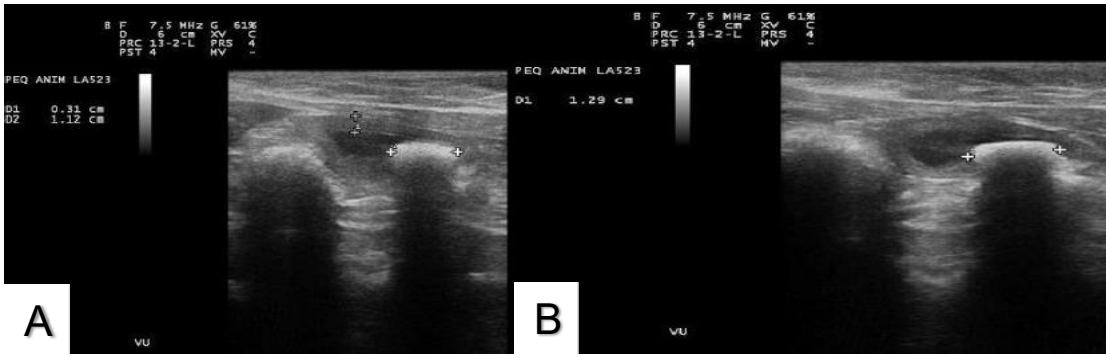

Figura 1: Exame ultrassonográfico da vesícula urinária.
A) Presença de espessamento da parede da vesícula urinária.
B) Presença de estrutura produtora de sombra acústica posterior.
Fonte: CEVET, 2026.

A ultrassonografia evidenciou o espessamento da parede vesical, medindo aproximadamente (0,31cm). A vesícula urinária apresentava-se discretamente com conteúdo anecogênico e heterogêneo (Figura 1A) com presença de, pelo menos, 1 estrutura hiperecogênica produtora de sombra acústica posterior, medindo aproximadamente entre 1,12 e 1,29cm sugestiva de urólito vesical (Figura 1B).

Frente aos achados ultrassonográficos, compatíveis com a urolitíase vesical, foi iniciado o tratamento terapêutico, pois, para tratar essa doença ela varia conforme a composição mineral dos urólitos, sinais clínicos apresentados e grau de comprometimento do trato urinário (3). Além do mais, em certos casos pode haver a dissolução desses cálculos através de mudança da ração, porém, caso não haja esse sucesso, o animal é submetido ao procedimento cirúrgico (3). No momento da consulta não foi possível realizar uma cistocentese para ver qual composto mineral se tratava esse cálculo, pois o animal apresentava pouca urina armazenada na bexiga.

Para realizar o tratamento, iniciou com o aumento de ingestão hídrica e uso de ração formulada com magnésio/ fósforo reduzidos e efeito acidificante para tentar dissolver essa litíase, além de auxiliar no controle no Ph urinário, reduzir a concentrações de minerais que favorecem nessa formação de cristais e realizar a dissolução dos cálculos principalmente de estruvita que há alta chance de ser dissolvido (2,5).

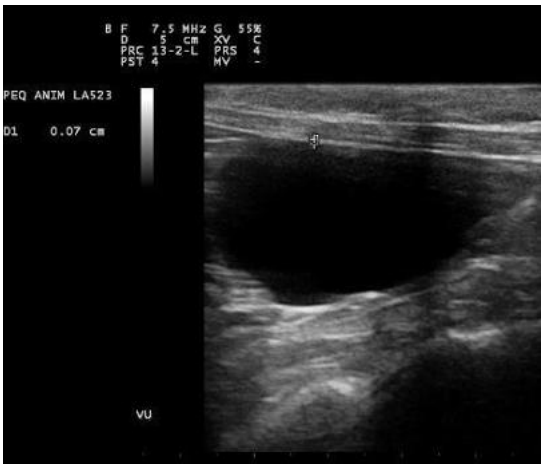

Figura 2: Imagem ultrassonográfica da vesícula urinária após 10 dias de tratamento, evidenciando a ausência do urólito vesical. Fonte: CEVET, 2026.

Após 10 dias de tratamento, o felino retornou a clínica para ser reavaliado e repassar pelo acompanhamento da ultrassonografia, para verificar se houve sucesso no tratamento administrado através da mudança de dieta. Foi notado no exame ultrassonografico uma diminuição do espaçamento da parede da vesícula urinária (0,07cm) com conteúdo anecogênico e homogêneo sem presença de sedimento flutuante e sem evidências de litíase (Figura 2). Dessa maneira, a resolução da litíase após tratamento terapêutico sugere a composição mineral compatível com urólito de estruvita, pois, esse tipo mineral apresenta maior potencial de ser dissolvido quando submetido à dieta acidificante com controle mineral sem necessidade de intervenção cirúrgica (2).

Discussão

A urolitíase felina representa uma das principais afecções do trato urinário inferior dos felinos, sendo de grande importância o diagnóstico preciso e tratamento eficaz para a melhora do paciente, os principais sinais clínicos observados incluem a presença de hematúria, disúria, polaquiúria, em casos mais graves pode evoluir para obstrução uretral (1,3).

As alterações urinárias decorrentes da irritação da mucosa vesical causada pelos urólitos estão entre as manifestações mais comuns e relevantes em felinos acometidos por essa enfermidade. No presente caso, a persistência da hematúria por aproximadamente seis meses demonstra o caráter crônica da enfermidade podendo estar associada à urolitíase felina, quando o diagnóstico definitivo não é estabelecido precocemente (1).

O exame ultrassonográfico mostrou-se um método eficiente para auxiliar na identificação e no diagnóstico do urólito presente na bexiga urinária, permitindo avaliação do conteúdo vesical, espessura da parede, e da presença de estrutura mineralizada. Tal achado, corrobora a literatura, que descreve que a ultrassonografia é uma ferramenta de grande importância e essencial para auxilio no diagnóstico de enfermidades que acometem o trato urinário felino, especialmente em pacientes com sinais urinários persistentes (3).

Conclusão

Dessa forma, fica evidente a importância da ultrassonografia como método eficiente para auxílio no diagnóstico e acompanhamento de casos de urolitíase vesical em animais domésticos, possibilitando a visualização das alterações vesicais e o monitoramento da evolução do quadro do paciente.

Referências

1. Cannon AB; Westropp JL; Ruby AL; Kass PH. Evaluation of trends in urolith composition in cats: 5,230 cases (1985-2004). J Am Vet Med Assoc, v.231, n.4, p.570-576, 2007.
2. Houston DM; Weese HE; Evason MD; Biourge V; van Hoek I. A diet with a struvite relative supersaturation less than 1 is effective in dissolving struvite stones in vivo. Br J Nutr, v.106, Suppl.1, p.S90-S92, 2011.
3. Lulich JP; Osborne CA. Feline urolithiasis. In: Blackwell's five-minute veterinary consult: feline and canine. 6.ed. Ames: Wiley-Blackwell, 2020.
4. Sá DCC; Martins LL; Zafalon RVA; et al. Urolitíase em gatos: revisão de literatura. Arq Bras Med Vet Zootec, v.70, n.1, p.1-10, 2018.
5. Ulrich LK; Bird KA; Koehler LA; Swanson L. Urolith analysis: submission, methods, and interpretation. Vet Clin North Am Small Anim Pract, v.26, n.2, p.393-400, 1996.

Aspectos Ultrassonográficos e Radiográficos da Pneumatose Gástrica em Cão: Relato De Caso

Ana Paula Soares Kaiser – Graduanda do Curso de Medicina Veterinária na Universidade Federal do Paraná (UFPR)
Giovana Paladino-Vieira – M.V Mestranda no Programa de Pós-Graduação em Ciências Veterinárias da Universidade Federal do Paraná (UFPR). Especialista em Diagnóstico por Imagem pela Associação Brasileira de Radiologia Veterinária (ABRV).
Milena Vidal – Médica Veterinária pela Universidade Federal do Paraná (UFPR).
Daphine Maciel Albino – M.V. Clinilab, Hospital Veterinário Clinivet, Curitiba, Paraná, Brasil
Jyan Lucas Benevenute – M.V Msc. Critical PET, Hospital Veterinário Clinivet, Curitiba, Paraná, Brasil
Tilde Rodrigues Froes – MV, MSc, Dra. Responsável pelo Laboratório de Diagnóstico por Imagem Veterinária (LADIV) da UFPR; Professora do Curso de Graduação em Medicina Veterinária e do Programa de Pós-graduação em Ciências Veterinárias da UFPR

RESUMO

A pneumatose gástrica (PG) é uma condição rara na medicina veterinária, caracterizada pelo acúmulo anormal de gás na parede do estômago, frequentemente associada a quadros graves. Foi atendida uma cadela da raça Yorkshire, de um ano de idade, apresentando histórico de vômito, hematoquezia e dor abdominal. A ultrassonografia abdominal evidenciou estômago com parede espessa, perda da estratificação parietal e múltiplas áreas hiperecogênicas intramurais formadoras de artefatos de reverberação. O exame radiográfico corroborou os achados, demonstrando múltiplas áreas radiolucentes de aspecto cístico entremeadas na parede gástrica. O quadro foi considerado compatível com PG secundária à gastroenterite bacteriana com quadro séptico associado. O paciente foi internado em unidade de cuidados intensivos e apresentou evolução clínica favorável após a instituição de tratamento clínico-terapêutico. Concluiu-se que os exames de imagem, especialmente a ultrassonografia e a radiografia, são ferramentas essenciais e complementares para a detecção eficiente da pneumatose gástrica.

Palavras-chave: diagnóstico por imagem; sepse; gastroenterite; ultrassonografia abdominal; raio-x.

INTRODUÇÃO

A pneumatose gástrica (PG) é caracterizada pelo acúmulo anormal de gás na parede do estômago, sendo um achado incomum que pode indicar perda de integridade da parede gástrica. Essa condição pode estar associada a diversas etiologias, desde benignas até potencialmente graves. Os sinais clínicos são inespecíficos, variando de desconforto abdominal e êmese até manifestações severas, como febre, hematêmese, abdominalgia intensa e choque séptico. Os exames de imagem desempenham papel fundamental no diagnóstico, permitindo reconhecer de maneira eficiente essa condição, investigar possíveis causas primárias, e assim, contribuir para um prognóstico mais favorável do paciente. Diante disso, este trabalho tem como objetivo relatar o caso de um cão

diagnosticado com pneumatose gástrica e discutir os principais achados ultrassonográficos e radiográficos dessa condição, raramente descrita na literatura.

RELATO DO CASO

Cão da raça Yorkshire, fêmea de um ano, apresentou histórico de vômito, hematoquezia e abdominalgia. O exame coproparasitológico foi negativo. Os exames laboratoriais evidenciaram hematócrito concentrado (61%, VR: 37 a 55%), trombocitopenia (60 mil/mm³, VR: 200 a 500 mil/mm³), leucopenia (5,00 mil/mm³, VR: 6,0 a 17,0 mil/mm³) por neutropenia (37%, VR: 60 a 70%), com neutrófilos tóxicos, além de hiperlactatemia (3,9 mmol/L, VR:0 a 2,5 mmol/L) e hipoglicemia (46 mg/dL, 70 a 110 mg/dL). À ultrassonografia abdominal o estômago encontrava-se normodistendido, preenchido por conteúdo fluido e gasoso, com parede espessa, sinais de perda da estratificação parietal e múltiplas áreas hiperecogênicas entremeadas na parede, formadoras de artefatos de reverberação (Figura 1). As alças intestinais estavam preenchidas por conteúdo fluido e gasoso, porém, mantinham espessura e estratificação preservadas, e o cólon apresentava discreto espessamento parietal. No exame radiográfico, observaram-se múltiplas áreas radiolucentes de aspecto cístico, entremeadas em parede gástrica (Figura 2). O paciente foi encaminhado à unidade de cuidados intensivos, recebendo tratamento clínico-terapêutico e apresentando evolução clínica favorável após a instituição da terapia.

RESULTADOS E DISCUSSÃO

Na medicina veterinária, a PG é um achado pouco descrito. O mecanismo facilitador da entrada de ar e bactérias na parede do estômago ainda é incerto. Acredita-se que a invasão bacteriana ocorre secundariamente a defeitos na barreira imunológica ou lesão na mucosa[1], estando associadas à isquemia, necrose, úlceras gástricas, neoplasia, ou, mecanicamente, à presença de corpos estranhos perfurantes[2]. O presente caso é compatível com PG secundária à gastroenterite bacteriana, com possível quadro séptico associado, hipótese sustentada pelos achados laboratoriais e de imagem, em concordância com estudo que identificou essa causa em 69% dos cães avaliados[1]. Segundo estudos anteriores, os achados ultrassonográficos de PG incluem focos hiperecogênicos intramurais associados à presença de artefatos de reverberação, espessamento mural e perda da estratificação[3,5], enquanto na radiografia abdominal, observam-se áreas radiolucentes intramurais, por vezes de aspecto cístico[3,5]. Este relato reforça os dados da literatura e destaca a importância dos exames de imagem para detecção da PG.

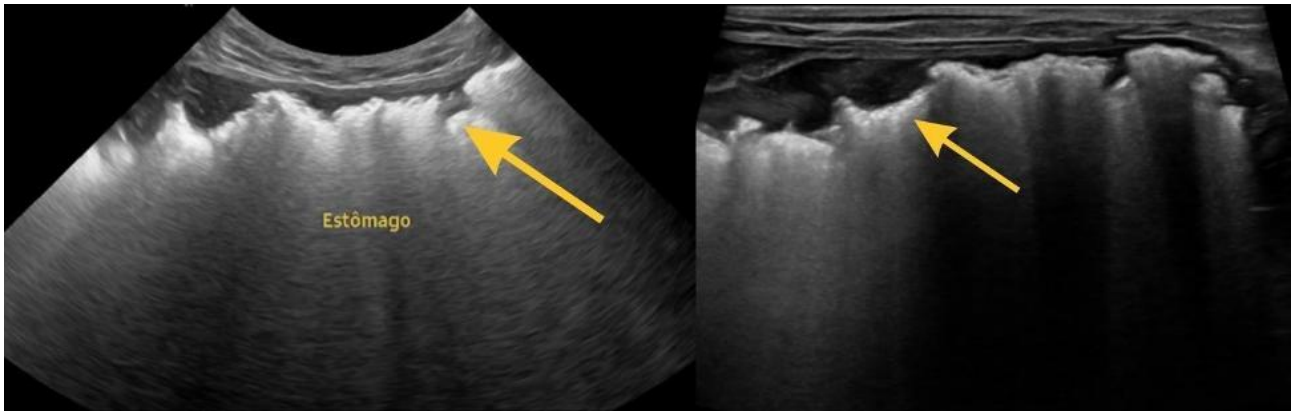

Figura 1- Imagem ultrassonográfica da parede gástrica evidenciando espessamento e perda da estratificação, com presença de áreas hiperecogênicas intramurais associadas a artefatos de reverberação (seta amarela).

Figura 2 – Radiografia abdominal demonstrando múltiplas áreas radiolucentes de aspecto cístico entremeadas na parede gástrica, compatíveis com gás (círculo vermelho).

CONCLUSÃO

A ultrassonografia e a radiografia abdominal demonstram ser exames fundamentais para o diagnóstico da pneumatose gástrica em cães. A identificação de áreas hiperecogênicas com artefatos de reverberação na ultrassonografia e áreas radiolucentes intramurais na radiologia, permite o reconhecimento precoce desta condição rara. O diagnóstico por imagem rápido e preciso direciona o manejo clínico intensivo adequado, o que é determinante para a evolução favorável e o bom prognóstico do paciente.

REFERÊNCIAS

1. JONES, N.; HUMM, K.; DIRRIG, H.; ESPINOZA, M. B. G.; YANKIN, I.; BIRKBECK, R.; COLE, L. Clinical features and outcome of dogs and cats with gastrointestinal pneumatosis: 30 cases (2010-2021). *Journal of Veterinary Emergency and Critical Care (San Antonio)*, v. 34, n. 5, p. 487-496, 2024. DOI: 10.1111/vec.13417.

2. LANG, L. G.; GREATTING, H. H.; SPAULDING, K. A. Imaging diagnosis – gastric pneumatosis in a cat. Veterinary Radiology & Ultrasound, v. 52, n. 6, p. 658-660, 2011. DOI: 10.1111/j.1740-8261.2011.01834.x.

3. THIERRY, F.; FERREIRA, M. F.; PATERSON, G. K.; LIUTI, T.; DEL-POZO, J. Canine and feline emphysematous gastritis may be differentiated from gastric emphysema based on clinical and imaging characteristics: five cases. Veterinary Radiology & Ultrasound, v. 60, n. 2, p. 136-144, mar. 2019. DOI: 10.1111/vru.12691.

4. SPEKTOR, M.; CHERNYAK, V.; MCCANN, T. E.; SCHEINFELD, M. H. Gastric pneumatosis: laboratory and imaging findings associated with mortality in adults. Clinical Radiology, v. 69, n. 11, p. e445-e449, nov. 2014. DOI: 10.1016/j.crad.2014.07.007

5. KUMAMOTO, M.; BANDT, C. Emphysematous hepatitis, emphysematous gastritis, and pneumatosis coli in a 5-month-old Shiba Inu dog. *Canadian Veterinary Journal*, v. 66, n. 5, p. 497-504, 2025. PMID: 40322647. PMCID: PMC12044629.

Atendimento clínico e reabilitação de Veado-catingueiro *(Mazama gouazoubira)* após trauma associado a estrutura antrópica: relato de caso

Gabrielly Letícia Damazio dos Santos[1]; Giovanna Munarin[1]; Nathália Martins Melo[1]; Yanni Gabriele Dynarowski Lopes[1]; Robson Júnior Piontkovsky[2]; Juliano Biolchi[2]
[1] Graduanda em Medicina Veterinária, Centro Universitário UniCesumar, Curitiba, PR.
[2] Docente do curso de Medicina Veterinária, Centro Universitário UniCesumar, Curitiba, PR.

RESUMO
A crescente expansão das áreas urbanizadas e a fragmentação dos habitats naturais têm intensificado a interação entre seres humanos e fauna silvestre, aumentando a ocorrência de acidentes envolvendo animais de vida livre. O presente trabalho teve como objetivo relatar o atendimento clínico e a reabilitação de um exemplar jovem de veado-catingueiro (Mazama gouazoubira) resgatado no município de Fazenda Rio Grande, Paraná. O animal foi encontrado preso em uma cerca e mantido sob contenção até a chegada da Secretaria Municipal do Meio Ambiente. Posteriormente, o caso foi encaminhado ao Instituto Água e Terra (IAT), que direcionou o paciente para atendimento na Clínica-Escola Veterinária da Universidade Cesumar. Durante a avaliação clínica observaram-se escoriações em membros torácicos e pélvicos, lesões cutâneas superficiais distribuídas pelo corpo, fissura em falange ungulada e lesão profunda em lábio inferior. O manejo clínico incluiu contenção química adequada, tratamento das lesões traumáticas e medidas de suporte visando minimizar os efeitos do estresse associado à captura e reduzir o risco de complicações secundárias. O paciente apresentou evolução satisfatória durante o período de observação, sem intercorrências, sendo considerado apto para soltura após 18 horas de internamento. O caso reforça a importância da atuação integrada entre população, órgãos ambientais e instituições de ensino.

PALAVRAS-CHAVE: cervídeo; fauna silvestre; reabilitação; trauma; conservação

INTRODUÇÃO

O veado-catingueiro (*Mazama gouazoubira*) é um cervídeo nativo amplamente distribuído na América do Sul, com papel ecológico essencial na manutenção de ecossistemas (1). Entretanto, a fragmentação de habitats tem intensificado interações antrópicas, resultando em traumas por colisões e aprisionamentos em cercas (2). O manejo desses animais é crítico devido à alta susceptibilidade à miopatia de captura, síndrome potencialmente fatal desencadeada pelo estresse e esforço físico extremo durante o resgate e contenção (3).

A fisiopatologia da miopatia da captura envolve hiperestimulação simpática e alterações metabólicas severas, resultando em acidose lática e rabdomiólise. A necrose muscular decorrente eleva marcadores séricos e pode evoluir para mioglobinúria e lesão renal aguda secundária (4). Diante desses riscos, a agilidade no atendimento clínico e a mitigação de estímulos estressores são fundamentais para o sucesso da reabilitação (2).

O objetivo deste trabalho é relatar o manejo clínico e a recuperação de um exemplar jovem de *M. gouazoubira* resgatado de aprisionamento, enfatizando a importância da intervenção precoce na prevenção de complicações metabólicas fatais.

DESCRIÇÃO DO CASO

Uma fêmea juvenil de veado-catingueiro (*Mazama gouazoubira*), pesando 12,4kg foi admitida na Clínica-Escola da UniCesumar após resgate de aprisionamento em cerca. O exame físico revelou escoriações apendiculares, fissura em falange ungulada e laceração profunda em lábio inferior. Devido à alta susceptibilidade da espécie ao estresse agudo, procedeu-se à contenção química leve para garantir a segurança no manejo e prevenir a ocorrência de miopatia de captura.

Para a manipulação segura, optou-se pela contenção farmacológica em detrimento da contenção física exclusiva, visando mitigar o risco de miopatia de captura e hipertermia por estresse. Administrou-se, por via intramuscular profunda (músculo semitendíneo), a associação de cloridrato de cetamina (7 mg/kg), midazolam (0,5 mg/kg) e dexmedetomidina (0,02 mg/kg). A escolha deste protocolo baseou-se na necessidade de um plano sedativo com relaxamento muscular satisfatório e analgesia multimodal para a correção da laceração labial. A dexmedetomidina, um agonista alfa-2 adrenérgico de alta seletividade, proporciona sedação profunda e estabilidade hemodinâmica superior quando associada a benzodiazepínicos em cervídeos neotropicais. Durante o período de sedação, o animal foi mantido em decúbito esternal com oclusão ocular para redução de estímulos externos, sendo monitoradas as frequências cardíaca e respiratória, além da temperatura retal.

A associação permitiu a realização da antissepsia da ferida labial, qual foi submetida à síntese cirúrgica sob anestesia local infiltrativa, utilizando-se padrão simples interrompido com fio de poliglactina 910 (2-0). Tal conduta foi essencial para a correção de maior avulsão labial, assegurando a funcionalidade da mucosa oral (figura 1A,B). O espécime permaneceu sob observação por 18 horas para monitoramento de possíveis sinais de rabdomiólise ou acidose metabólica secundária.

Diante da estabilidade clínica e ausência de alterações locomotoras, o animal foi considerado apto para reintrodução imediata. O desfecho favorável reforça que a intervenção precoce e o manejo de baixo estresse são determinantes para o sucesso na reabilitação de cervídeos silvestres.

Figura 1. Lesões traumáticas observadas em veado-catingueiro (*Mazama gouazoubira*) após resgate.

A. Lesão profunda em lábio inferior antes da correção. B. Aspecto após sutura. C. Animal após avaliação física mediante recuperação da sedação.

DISCUSSÃO

Lesões traumáticas associadas a cercas e instalações rurais figuram entre as principais causas de encaminhamento de mamíferos silvestres para atendimento veterinário e programas de reabilitação (2,3,4). Dependendo da intensidade e duração do aprisionamento, essas ocorrências podem resultar em escoriações, lacerações, fraturas e comprometimento locomotor. No presente relato, o animal apresentou lesões predominantemente superficiais, incluindo escoriações, fissura em falange ungulada e lesão em lábio inferior, sem evidências de alterações sistêmicas ou ortopédicas graves, o que contribuiu para o prognóstico favorável. Além das lesões físicas, cervídeos apresentam elevada susceptibilidade ao estresse decorrente da captura, contenção e transporte (2,4). A literatura descreve que procedimentos de contenção inadequados podem desencadear alterações fisiológicas importantes, incluindo miopatia de captura, condição potencialmente fatal em animais silvestres (4). Dessa forma, a utilização de contenção química para realização dos procedimentos clínicos mostrou-se importante para minimizar o estresse e garantir a segurança do paciente e da equipe durante o atendimento.

A rápida intervenção após o resgate pode ter contribuído para a evolução clínica satisfatória observada neste caso, considerando a predisposição dos cervídeos ao desenvolvimento de miopatia de captura. A redução do intervalo entre a contenção e o atendimento veterinário é um fator relevante para minimizar os efeitos associados ao estresse

intenso e ao esforço físico, favorecendo melhores prognósticos em animais submetidos a situações de risco (4).

A ausência de complicações durante o período de observação e a recuperação clínica observada indicam que as lesões apresentavam caráter limitado e que o manejo terapêutico instituído foi adequado para o quadro apresentado. A avaliação clínica prévia à soltura constitui etapa fundamental nos programas de reabilitação de fauna silvestre, uma vez que alterações locomotoras ou sistêmicas podem comprometer a sobrevivência do animal após o retorno ao ambiente natural (3). No presente relato, a evolução satisfatória permitiu a soltura do exemplar após aproximadamente 18 horas de internamento.

Adicionalmente, destaca-se a importância da atuação integrada entre população, órgãos ambientais e instituições de ensino, que possibilitou o resgate, atendimento especializado e retorno do animal à vida livre, contribuindo para a conservação da fauna silvestre regional.

CONCLUSÃO

O atendimento clínico precoce e o manejo terapêutico adequado favoreceu a recuperação desse espécime de *Mazama gouazoubira* juvenil, contribuindo para o retorno seguro ao ambiente natural. A atuação conjunta entre população, órgãos ambientais e instituição de ensino favorece o sucesso da reabilitação e o retorno seguro de animais silvestres ao ambiente natural.

REFERÊNCIAS

1. Duarte, J. M. B.; Vogliotti, A. Veado-catingueiro (Mazama gouazoubira). In: Reis NR, Peracchi AL, Pedro WA, Lima IP, editores. Mamíferos do Brasil. 2 ed. Londrina: Universidade Estadual de Londrina; 2011. p. 641-646.

2. Cubas, Z. S.; Silva, J. C. R.; Catão-Dias, J. L. Tratado de Animais Selvagens: Medicina Veterinária. 3. ed. Barueri: Manole; 2026.

3. Santos, A. et al. Outcomes of wildlife rehabilitation vary by causes of admission for birds and mammals affected by human-wildlife impacts in southeastern Brazil. Journal for Nature Conservation. 2026; 89:127134.

4. Rokde, A.; Pradhan, S.; Adep, V.; Kasambe, V.; Sengar, A. Capture Myopathy in Wildlife: Pathophysiology, Clinical Management and Therapeutic Interventions – A Review. Indian Journal of Veterinary Sciences and Biotechnology. 2025.

ATRESIA ANAL CONGÊNITA TIPO I EM FILHOTE FELINO: RELATO DE CASO

Kelly Francine Von Mühlen - Discente de Medicina Veterinária da Universidade de Caxias do Sul (UCS), RS.
Fernanda Thaís da Silva - Discente de Medicina Veterinária da Universidade de Caxias do Sul (UCS), RS.
Maira Cristiani Franke - Médica Veterinária Autônoma, RS.
Poliana Moreira da Silva - Médica Veterinária Autônoma, RS.

RESUMO
A atresia anal é uma anomalia congênita rara em felinos caracterizada por falha na formação do trato anorretal. Este trabalho objetivou relatar o caso de um felino, SRD, macho, de dois meses de idade, atendido por dificuldade para defecar, dor abdominal e aumento de volume perianal, cujo tratamento conservador inicial não apresentou resposta satisfatória. Após o diagnóstico definitivo de atresia anal tipo I, o paciente foi submetido à anoplastia e redução da saculação retal associadas ao suporte nutricional. Concluiu-se que o diagnóstico precoce e a intervenção cirúrgica adequada são fundamentais para o sucesso terapêutico dessa afecção.

Palavras-chave: gatos; malformação anorretal; disquesia; estenose anal; anoplastia.

INTRODUÇÃO

A atresia anal é considerada uma malformação anorretal congênita rara em cães e gatos e é classificada em quatro tipos de acordo com a localização anatômica do reto e da abertura anal, sendo a tipo I considerada uma estenose anal congênita, dificultando a passagem das fezes e podendo levar o animal à distensão e desconforto abdominal, tenesmo, disquesia e protusão ou inchaço do períneo (1,2).

O diagnóstico se baseia no exame físico, histórico e exames de imagem para determinar o grau da anomalia. Já o tratamento de escolha é a correção cirúrgica, mas há possibilidade de tentar corrigir a atresia anal do tipo I através da dilatação por balão (2,3).

Portanto, o presente relato descreve a evolução clínica de um paciente de dois meses de idade com atresia anal tipo I submetido à correção cirúrgica.

DESCRIÇÃO DO CASO

Um gato, macho, sem raça definida, com dois meses de idade e peso de 0,9 kg foi atendido com histórico de dificuldade para defecar há vários dias, apresentando aumento de volume da região perianal, hiperemia local e discreto sangramento. Inicialmente, foi instituído tratamento clínico conservador através de vermifugação, probiótico e terapia tópica local com pomada e compressas frias para controlar o processo inflamatório e prevenir possíveis complicações.

Devido à dificuldade da tutora em realizar os cuidados prescritos, o paciente foi internado para monitoramento, analgesia, terapia tópica e suplementação nutricional, recebendo alta após estabilização do quadro clínico. Três dias após a alta, o paciente apresentou recidiva dos sinais clínicos, optando-se por uma nova internação para terapia de suporte com analgesia, antibioticoterapia, fluidoterapia e administração de agentes laxativos, lubrificantes e antiflatulentos. Devido à persistência do quadro clínico foram realizados exames complementares de imagem após sete dias de internação que, à radiografia, evidenciaram acúmulo acentuado de fezes, distensão colorretal e estreitamento da porção distal do canal anal (figura 1) e, à ultrassonografia, espessamento retal e acúmulo de conteúdo fecal compatíveis com retenção fecal. Após nove dias de internação, foi realizada dilatação anal por balão para romper o tecido fibrótico responsável pela estenose do canal anal, seguida de alta médica com prescrição de terapia tópica, laxativos e lubrificantes para tratamento domiciliar.

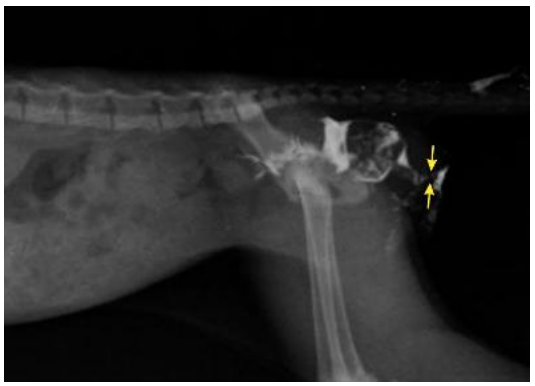

Figura 1. Exame radiográfico contrastado evidenciando o estreitamento do canal anal.

Apesar da melhora clínica inicial, o paciente retornou para reinternação com terapia de suporte uma semana após a alta devido à recidiva dos sinais. Devido a persistência dos sinais clínicos e ao prognóstico reservado, a tutora passou a cogitar a eutanásia do paciente, porém optou-se ao encaminhamento para avaliação especializada em gastroenterologia veterinária na qual foi estabelecido o diagnóstico definitivo de atresia anal grau I. Em seguida, foi submetido à correção cirúrgica de anoplastia associada à redução da saculação retal, precedida por esvaziamento manual do reto e enema, consistindo na ressecção do tecido fibrosado e reconstrução da abertura anal com preservação do esfíncter anal externo (figura 2). No pós-operatório, o paciente permaneceu internado recebendo antibioticoterapia, analgesia multimodal, terapia anti-inflamatória, suporte nutricional e lubrificante fecal, além de manejo tópico com higienização e aplicação de pomada na região perianal e dieta gastrointestinal pastosa para facilitar o trânsito intestinal. O paciente apresentou boa evolução clínica com

recuperação da função evacuatória e alta médica 10 dias após o procedimento cirúrgico. Atualmente, encontra-se ativo e em bom estado geral sem sinais de dor à defecação e com desenvolvimento compatível com a idade.

Figura 2. Pós-operatório imediato de anoplastia.

DISCUSSÃO

Apesar de incomum em felinos, a atresia anal deve ser considerada um diagnóstico diferencial em animais jovens com dificuldade de defecação. A escassez de casos relatados pode estar relacionada, em parte, ao óbito antes do diagnóstico ou à realização da eutanásia precoce (1,4). No presente caso, a recidiva dos sinais clínicos levou à consideração da eutanásia pela incerteza de resolução do quadro.

Os sinais clínicos iniciam nos primeiros meses de vida e se intensificam após o desmame e a introdução de dieta pastosa e/ou sólida (5). Entre as principais manifestações clínicas destacam-se tenesmo, distensão e desconforto abdominal, abaulamento do períneo e estenose ou ausência de abertura anal, podendo ocorrer megacólon e fístulas retovaginais concomitantes (2,6). O paciente apresentou sinais clínicos compatíveis com atresia anal tipo I, incluindo dificuldade para defecar, dor abdominal, aumento de volume perianal e estreitamento do canal anal. O diagnóstico baseia-se no histórico, exame físico e exames de imagem, sendo a radiografia abdominal amplamente utilizada para identificar a posição do reto e classificar o tipo de atresia (2,4). No presente caso, os exames radiográficos simples e contrastados permitiram delimitar a área de estenose, além de evidenciar o acúmulo fecal e distensão intestinal. Embora o tratamento clínico de suporte instituído tenha proporcionado alívio temporário dos sinais clínicos, a recorrência do quadro após a dilatação com balão (1,3,6) evidenciou a necessidade de correção cirúrgica definitiva.

A correção cirúrgica é o tratamento de escolha para a atresia anorretal, prevenindo complicações secundárias à obstrução fecal (4,7). No presente caso, foi realizada anoplastia associada à redução da saculação retal para restabelecer a anatomia e a

funcionalidade da região anorretal, favorecendo a passagem adequada das fezes (7). Embora o prognóstico da atresia anal possa ser reservado, os casos de atresia anal tipo I, geralmente, apresentam evolução favorável após correção cirúrgica adequada (8). No presente relato, o paciente apresentou recuperação satisfatória com melhora da capacidade de defecação e ausência de complicações.

CONCLUSÃO

A atresia anal tipo I é uma afecção congênita rara em felinos que, quando diagnosticada precocemente e tratada adequadamente, apresenta prognóstico favorável. A correção cirúrgica mostrou-se eficaz neste caso, permitindo o restabelecimento da funcionalidade anorretal, reforçando a importância do diagnóstico preciso e da intervenção terapêutica adequada para a obtenção de resultados satisfatórios.

REFERÊNCIAS

1) Vianna ML; Tobias KM. Atresia Ani in the Dog: A Retrospective Study. Journal of American Animal Hospital Association, v. 41, p. 317-322, 2005.
2) Nascimento D, Azevedo P, Carreira LM. Insights into Atresia Ani Type IV in *Felis catus*: preliminary epidemiological findings associated with surgery. Animals, v. 14, n. 12, art. 1738, 2024.
3) Unterer S. Doenças Anorretais. In: Ettinger SJ, Feldman EC, Côté E. Tratado de Medicina Interna Veterinária - Doenças do Cão & do Gato - 2 Volumes. Rio de Janeiro: Grupo GEN, ed. 8, p.1603-1615, 2022.
4) Sedigh SH; Jamshidi SH; Rajabioun M; Massoudifard M. Rectovaginal fistula and atresia ani in a kitten: a case report. International Journal of Veterinary Research, v. 4, ed. 2, p. 87-88, 2010.
5) Rahal SC; Vicente CS; Mortari AC; Mamprim MJ; Caporalli EHG. Rectovaginal fistula with anal atresia in 5 dogs. Canadian Veterinary Journal, v. 48, p. 827–830, 2007.
6) Ellison GW; Papazoglou LG. Long-term results of surgery for atresia ani with or without anogenital malformations in puppies and a kitten: 12 cases (1983–2010). Journal of the American Veterinary Medical Association, v. 240, n. 2, p. 186–192, 2012.
7) Kibar Kurt B; Gürsel A; Çakmakçi E. Anoplasty Surgery in a Cat with Type I Atresia Ani. Animal Health Prod and Hyg, v. 11, n. 1, p. 36-39, 2022.

8) García-González EM; Del-Angel-Caraza J; Quijano-Hernández IA; Marín-Cano G; Barbosa-Mireles MA; Ibancovichi-Camarillo JA. Atresia anal en perros y gatos: conceptos actuales a partir de tres casos clínicos. Arch Med Vet, v. 44, p. 253-260, 2012.

ATROFIA PROGRESSIVA DE RETINA – RELATO DE CASO

M.V. Hugo Altenkirch Seixas[1], M.V. Esp. Roberta Batista Vieira[2], M.V. Esp Patrick Infante[2], Vanessa Silveira Servidoni[3], Rafaela Munhóz Kamisnki[3]

[1]Medico Veterinário da Atom Centro Veterinário; [2] Médica Veterinária Esp Autônoma, [2] Médico Veterinário Esp Autônomo, 3 Discentes da Universidade Tuiuti do Paraná (UTP)

Resumo

A retina é a membrana sensorial, ou seja, capta estímulos luminosos do ambiente externo e reveste a face interna do segmento posterior do bulbo do olho. A retina é responsável pela visão, pois realiza a recepção e transdução do estímulo luminoso oriunda do ambiente externo e transmite a informação através de impulsos nervosos para a região responsável do cérebro (BANKS, 1991). Anatomicamente, é composta por dez camadas. As primeiras nove camadas são responsáveis por formar a retina neuronal ou fotorreceptora e a última é formada de células retangulares, conhecida como epitélio pigmentar da retina (Patologia Veterinaria .1ed. São Paulo: Roca, 2010). A atrofia progressiva de retina (APR) é uma doença que afeta a região ocular caracterizando-se pela degeneração da camada da retina fotorreceptora do olho. Acomete principalmente cães de raça pura, porém a enfermidade pode atingir a qualquer cão (PETERSON-JONES, 2005). A enfermidade de APR costuma ser assimétrica e bilateral (Santos; Alexi, 2010; Mellersh, 2012). A eletrorretinografia é muito utilizada como diagnóstico para avaliar a retina e o nervo óptico (Pontes, 2011), com o exame, é possível também avaliar os cones e bastonetes que se hiperpolarizam ao contato com a luz (2002, apud CAMARATTA, 2009).

Palavra-chave: oftalmologia, atrofia progressiva de retina, eletrorretinografia

Introdução

A oftalmologia é uma área que vem desenvolvendo um papel crucial na medicina veterinária promovendo o diagnóstico precoce e tratamento adequado de diversas patologias oculares que podem afetar a visão e a qualidade de vida do paciente. Associada às técnicas de diagnóstico por imagem, como a ultrassonografia ocular, eletrorretinografia e outros exames avançados, é possível para o médico veterinário determinar qual melhor conduta frente a uma doença visual.

Descrição do caso

O propósito deste relato de caso é discorrer sobre a patologia de atrofia progressiva de retina (APR) que manifestou-se em um cão de pequeno porte, sem raça definida. O

acompanhamento do paciente iniciou em 2014 quando o paciente estava com doze anos. A suspeita clínica inicial era de que tratava-se de uma degeneração de cristalino, conhecida como catarata. No entanto, aspectos visuais da aparência ocular demonstraram-se divergentes, levando a uma investigação para elucidação do quadro. O principal diagnóstico diferencial era atrofia progressiva de retina. Em ambas as patologias é possível a expressão de uma coloração branca, porém na catarata observa-se uniformidade na opacificação de fundo esbranquiçado, enquanto na atrofia progressiva de retina é possível manifestar-se também através de diferentes tons de coloração cinza. Em 2016 foi realizado o exame de eletrorretinografia, onde projetou- se nos olhos luz de intensidade e comprimentos de onda com duração de flashes variáveis, a fim de promover estimulação da retina. O diagnóstico de atrofia progressiva de retina foi então confirmado. Ao longo dos anos subsequentes, o paciente apresentou progressão da doença, de forma lenta, levando à perda da visão gradativa. O paciente seguiu em acompanhamento, e em 2020 foi diagnosticado também com a presença da catarata, doença que pode ocorrer de forma concomitante nos cães e que possui alternativa cirúrgica atualmente.

Materiais e métodos

Para o correto diagnóstico da enfermidade, bem como posterior acompanhamento do caso, foi necessário a presença de um especialista na área da oftalmologia. Foi realizado exame oftalmológico completo. A Ultrassonografia Ocular com uso de colírio anestésico em ambos os lados foi fundamental para detectar a atrofia progressiva de retina bilateral no paciente. A eletrorretinografia é muito utilizada como diagnóstico para avaliar a retina e o nervo óptico (Pontes, 2011), porém, durante o exame é possível avaliar os cones e bastonetes ao se hiperpolarizarem ao contato com a luz (2002, apud CAMARATTA, 2009). Durante a realização da eletrorretinografia, o ambiente deve permanecer no escuro, com projeção de luzes em tons de verde a fim de verificar a resposta nervosa.

Resultados e discussões

Segundo a literatura, a atrofia progressiva de retina acomete principalmente cães de raça pura, porém a enfermidade pode atingir a qualquer cão (PETERSON-JONES, 2005). O paciente do relato de caso é um cão sem raça definida. A APR costuma ser assimétrica e bilateral (Santos; Alexi, 2010; Mellersh, 2012). No entanto, o paciente apresentou uma diferença em relação aos casos comumente descritos em literatura, já que no bulbo ocular direito manifestou-se de forma mais evidente, enquanto no bulbo ocular esquerdo teve uma evolução de forma mais lenta, sendo identificado apenas após anos de acompanhamento.

Bulbo Ocular direito

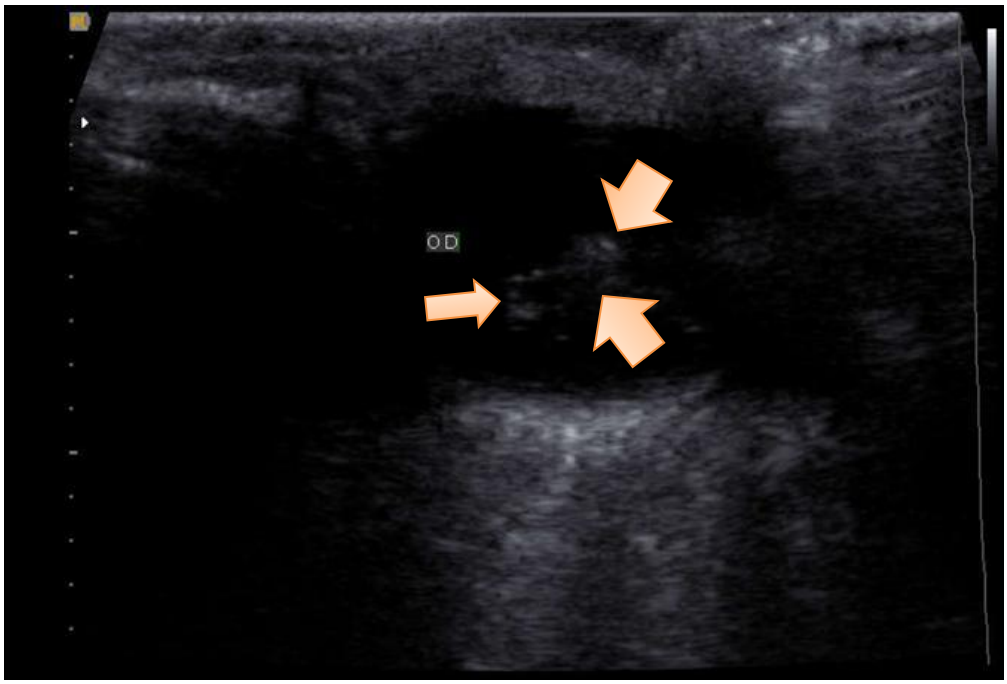

Figura 01 – o bulbo ocular apresenta tamanho, forma e contornos definidos e preservados. A câmara vítrea e parede posterior demonstram-se normodistendida, preenchido por conteúdo anecóico com tamanho e contornos preservados. A câmara anterior e posterior caracterizam-se normodistendidas, preenchidas por conteúdo anecóico e discreta quantidade de pontos ecogênicos não formadores de sombra acústica com Tamanho e contornos preservados.

Bulbo Ocular esquerdo

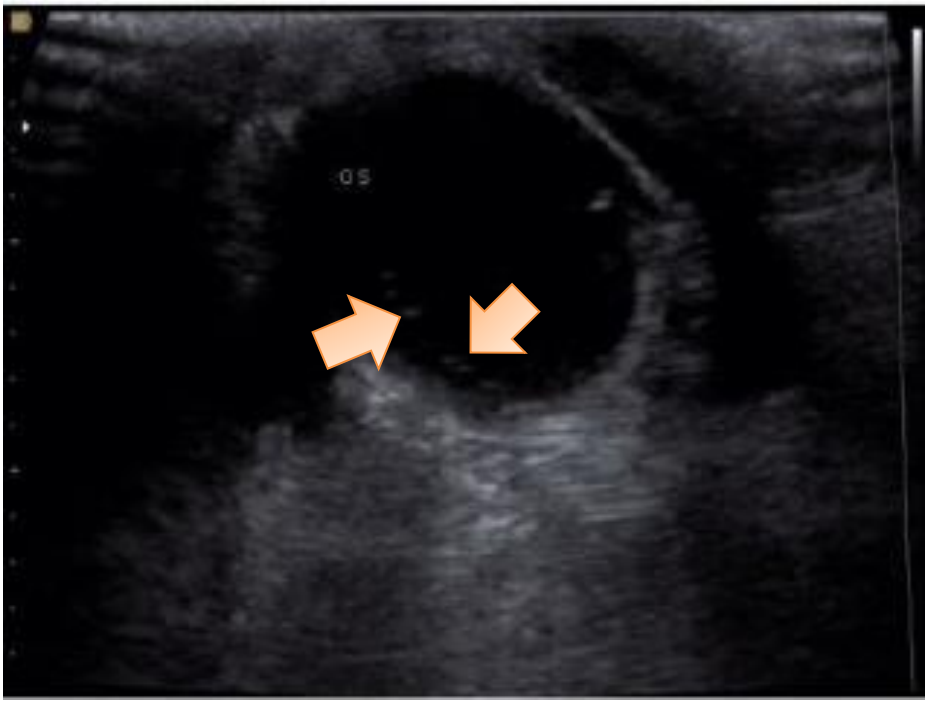

Figura 02 – bulbo ocular esquerdo apresenta tamanho, forma e contornos definidos e preservados. A câmara vítrea e parede posterior demonstram-se normodistendida, preenchido por conteúdo anecóico com tamanho e contornos preservados. A câmara vítrea e parede posterior caracterizam- se normodistendida, preenchido por conteúdo anecóico com tamanho e contornos preservados.

A atrofia progressiva de retina não tem cura ou tratamento, porém a condição se manifesta de forma lenta. O paciente acometido acostuma-se com a condição com o passar do tempo. Por se tratar de uma doença hereditária é importante que os animais acometidos não procriem, a fim de não passar os genes da enfermidade.

Referências

CAMARATTA, P. R. Catarata em caes. Lume, Porto Alegre, 2009/2. Disponivel em:<http://www.lume.ufrgs.br/bitstream/handle/10183/22922/000736704.pdf7sequence=1>.;

SANTOS, Renato de Lima; ALESSI, Antonio Carlos. Patologia Veterinaria .1 ed. Sao Paulo: Roca, 2010.;

LEWIS, T.W.; MELLERSH, C.S. Changes in mutation frequency of eight Mendelian inherited disorders in eight pedigree dog populations following introduction of a comercial DNA test. PLoS One. 14(1):e0209864. 2011;

NARFSTROM K, PETERSEN-JONES SM. Diseases of the Canine Ocular Fundus. In: Gelatt KN, Gilger BC, Kern TJ, ed. Veterinary Ophthalmology. 5th ed. Vol. 2. USA: Lippincott Williams and Wilkins, 2013:1303-1392.;

Débora Gomes, Denise Aya Otsuki, Ricardo Lisak, Angélica de Mendonça Vaz Safatlel - Atrofia Progressiva Generalizada da Retina em Cães da Raça Cocker Spaniel;

Luana Raianne Luciano da Costa, Danilo Jose Ayres de Menezes – Atrofia Progressiva de Retina em Cães: Uma Revisão de Literatura;

Henrique de Moura Freitas, Fabiano Montiani-Ferreira - Distrofias hereditárias da retina e principais avanços no estudo da atrofia progressiva de retina – Um modelo para a retinose pigmentar dos seres humanos;

Alexandre Lima de Andrade - Semiologia do Sistema Visual dos Animais Domésticos (livro)

Avaliação clínica de imprecisões no planejamento e execução da TPLO em cães: estudo retrospectivo de 12 meses de pós-operatório

Carlos Leandro Henemann[1]; Saulo Henrique Weber[2]; Victória Moreira Leite Catão[3]; Bruno Watanabe Minto[4]; José Ademar Villanova Junior[2].
[1]Discente do Programa de Pós-graduação em Ciência Animal (PPGCA), da Pontíficia Universidade Católica do Paraná (PUCPR), Curitiba, Paraná, Brasil.
[2]Docentes do PPGCA da PUCPR, Curitiba, Paraná, Brasil.
[3]Discente do Curso de Medicina Veterinária da PUCPR, Curitiba, Paraná, Brasil.
[4]Docente do Programa de Pós-graduação em Ciências Veterinárias da Universidade Estadual Paulista, Jaboticabal, São Paulo, Brasil.

Resumo
A insuficiência do ligamento cruzado cranial (ILCCr) representa uma das principais causas de claudicação em cães, tornando a osteotomia de nivelamento do platô tibial (TPLO) uma das técnicas cirúrgicas mais utilizadas para seu tratamento. O presente estudo avaliou o impacto clínico de três imprecisões técnicas relacionadas ao planejamento e à execução da TPLO em cães ao longo de 12 meses pós-operatórios. Realizou-se um estudo observacional, seguindo as diretrizes STROBE, com 220 cães submetidos à TPLO. Foram analisadas três variáveis: posicionamento do centro da lâmina da serra, ângulo do platô tibial final (APTf) fora da faixa recomendada pela literatura (5–6,5°) e presença de gaps interósseos. A deambulação foi avaliada no pré-operatório e aos 1, 3, 6, 9 e 12 meses após o procedimento. Observou-se que o posicionamento inadequado do centro da serra e a presença de gaps interósseos apresentaram correlação significativa com o desfecho clínico apenas nos três primeiros meses pós-operatórios ($p < 0,01$). O APTf médio foi de 5,45°, variando de 4° a 9°, sem correlação significativa com a evolução clínica em longo prazo ($p > 0,05$). Após 12 meses, 89,55% dos pacientes apresentaram deambulação normal. Concluiu-se que as imprecisões avaliadas, quando não excessivamente discrepantes, não interferiram de maneira estatisticamente significativa na recuperação funcional dos cães submetidos à TPLO. Além disso, verificou-se que a melhora clínica ocorreu de forma mais evidente entre o primeiro e o terceiro mês pós-operatório, demonstrando que a técnica apresenta tolerância a pequenas variações relacionadas ao posicionamento do centro da lâmina da serra, ao APTf e à presença de gaps interósseos.

Palavras-chave: joelho; biomecânica; claudicação; ortopedia veterinária.

Introdução

A insuficiência do ligamento cruzado cranial (ILCCr) é uma das principais afecções ortopédicas em cães, causando dor, instabilidade articular e claudicação. A osteotomia de nivelamento do platô tibial (TPLO) é a técnica cirúrgica mais estudada para seu tratamento, apresentando bons resultados funcionais e recuperação satisfatória da deambulação. Entretanto, o procedimento exige planejamento preciso e elevada acurácia cirúrgica para atingir os objetivos biomecânicos desejados.(1)

Apesar da eficácia da TPLO, discrepâncias entre o planejamento pré-operatório e os resultados radiográficos imediatos são frequentemente observadas. Entre as principais

imprecisões descritas estão o posicionamento inadequado do centro da lâmina da serra, o ângulo do platô tibial final (APTf) fora da faixa ideal e a presença de gaps interósseos.[2]

Contudo, ainda são escassos os estudos em larga escala que avaliem a influência clínica dessas imprecisões na recuperação em longo prazo. Assim, o presente estudo objetivou avaliar o impacto clínico dessas três imprecisões na evolução da deambulação de 220 cães submetidos à TPLO durante 12 meses pós-operatórios.

Material e métodos

O estudo retrospectivo foi aprovado pelo Comitê de Ética no Uso de Animais da Pontifícia Universidade Católica do Paraná (nº 4778050324) e incluiu 220 cães diagnosticados com ILCCr, excluindo-se animais com doenças sistêmicas, neurológicas ou acompanhamento incompleto. Foram coletados dados epidemiológicos, clínicos e cirúrgicos relacionados ao pré, trans e pós-operatório, incluindo raça, idade, sexo, estado reprodutivo, idade da castração, acesso a móveis e escadas, peso, escore corporal, bilateralidade, presença de doenças ortopédicas associadas e complicações pós-operatórias. O ângulo do platô tibial inicial (APTi) e final (APTf) foi determinado em graus por planejamento digital (vPOP-pro).[3]

As variáveis analisadas foram: posicionamento inadequado do centro da lâmina da serra; APTf fora da faixa recomendada pela literatura[4]; e presença de gaps interósseos. Consideraram-se ideais APTf de 5°, gaps e centros iguais a 0 mm. A evolução clínica foi avaliada por meio da análise da locomoção, segundo classificação proposta por Carr e Dycus[5], no pré-operatório e aos 1, 3, 6, 9 e 12 meses pós-operatórios.

Os dados foram analisados no software SPSS utilizando ANOVA de medidas repetidas, com aplicação das correções de Greenhouse-Geisser e Huynh-Feldt quando necessário. A influência das variáveis sobre a melhora locomotora foi avaliada por regressão logística binária pelo método backward deletion. As comparações entre presença ou ausência de imprecisões foram realizadas pelo teste de Wilcoxon, considerando-se significância estatística para $p<0,05$.

Resultados e discussão

Foram avaliados 220 cães submetidos à TPLO para tratamento da ILCCr. Observou-se predominância de cães sem raça definida (22%), yorkshire terrier (14%) e lhasa apso (13%). A média de idade foi de 72,9 meses, o peso médio de 17,7 kg e a idade da castração foi em média aos 7,47 meses. O joelho esquerdo foi o mais acometido (58,64%), havendo representação significativa de casos bilaterais (18%). Fêmeas foram a maioria (60,45%)

bem como a presença de animais castrados (96,36%). Houve elevada prevalência de sobrepeso (37,27%) e obesidade (24,09%), além de comorbidades ortopédicas, como doença articular degenerativa (30,45%) e luxação patelar (29,09%), fatores frequentemente associados à ILCCr.

A locomoção apresentou melhora significativa ao longo do período avaliado ($p<0,001$), com 89,55% dos cães apresentando deambulação normal aos 12 meses pós-operatórios. O posicionamento inadequado do centro da serra (CS) foi identificado em 28,18% dos casos, enquanto gaps no cranial e no eixo foram observados em 26,36% e 2,72%, respectivamente. Essas imprecisões influenciaram negativamente a locomoção apenas nos primeiros três meses pós-operatórios ($p<0,01$), sem impacto clínico significativo em longo prazo. Resultados semelhantes foram descritos por Kowaleski et al.[6], que relataram alterações biomecânicas transitórias decorrentes de desvios milimétricos no posicionamento da osteotomia.

O APTf variou entre 4° e 9°, com média de 5,45°. Apesar da regressão logística indicar associação estatística do APTf com a velocidade de melhora locomotora ($p<0,001$), não houve correlação significativa entre pequenas variações angulares e o desfecho clínico final. Esses achados corroboram Warzee et al.[7], sugerindo que a TPLO apresenta margem de tolerância biomecânica capaz de compensar desvios moderados.

A ausência de “rock back” e a baixa incidência de complicações pós-operatórias indicaram adequada estabilidade mecânica, provavelmente favorecida pelo uso predominante de placas de titânio. Segundo Perren[8], a estabilidade do sistema de fixação permite consolidação óssea secundária mesmo na presença de pequenos gaps. Assim, os resultados demonstraram que a TPLO é uma técnica resiliente, capaz de promover recuperação funcional satisfatória mesmo diante de moderadas imprecisões cirúrgicas.

Conclusões

A TPLO promove recuperação funcional satisfatória em cães com insuficiência do ligamento cruzado cranial, de acordo com o estudo a maioria dos cães apresenta deambulação normal após 12 meses de acompanhamento pós-operatório. Imprecisões técnicas moderadas no posicionamento do centro da serra, no ângulo do platô tibial final (APTf 4°-9°) e na presença de gaps interósseos (gaps ≤ 2 mm) não comprometem o desfecho clínico em longo prazo, influenciam apenas na velocidade de recuperação locomotora inicial, principalmente até o terceiro mês pós-operatório.

Referências

1. Wemmers AC, et al. Surgical treatment of cranial cruciate ligament disease in dogs using Tibial Plateau Leveling Osteotomy or Tibial Tuberosity Advancement–A systematic review with a meta-analytic approach. Frontiers in Veterinary Science. 2022;9:100.
2. Bergh MS, Peirone B. Complications of tibial plateau levelling osteotomy in dogs. Vet Comp Orthop Traumatol. 2012;25(05):349-358.
3. Brioschi V, Arthurs GI. Cranial cruciate ligament rupture in small dogs (<15 kg): a narrative literature review. Journal of Small Animal Practice. 2021;62(12):1037-1050.
4. Slocum B, Slocum TD. Tibial plateau leveling osteotomy for repair of cranial cruciate ligament rupture in the canine. Vet Clin North Am Small Anim Pract. 1993;23(4):777-95.
5. Carr BJ, Dycus DL. Canine gait analysis. Recovery & Rehab. 2016;6(2):93-100.
6. Kowaleski MP, Apelt D, Mattoon JS, Litsky AS. The effect of tibial plateau leveling osteotomy position on cranial tibial subluxation: an in vitro study. Veterinary Surgery. 2005;34(4):332-336.
7. Warzee CC, Dejardin LM, Arnoczky SP, Perry RL. Effect of tibial plateau leveling on cranial and caudal tibial thrusts in canine cranial cruciate–deficient stifles: an in vitro experimental study. Vet Surg. 2001;30(3):278-286.
8. Perren SM. Physical and biological aspects of fracture healing with special reference to internal fixation. Clin Orthop Relat Res. 1979;138:175-196.

Avaliação da eficácia de protocolos de limpeza e desinfecção em abrigos para animais

Ana Carolina Rusca Correa Porto - Prof°. Dra. de Medicina Veterinária da Universidade de Sorocaba, SP
Julia Leite de Padua - Discente de Medicina Veterinária da Universidade de Sorocaba, SP
Giovana Aparecida Pinheiro Modesto - Discente de Medicina Veterinária da Universidade de Sorocaba, SP
Phillipe Magalhães Ribeiro - Discente de Medicina Veterinária da Universidade de Sorocaba, SP

RESUMO: As infecções relacionadas à assistência à saúde representam importante desafio para a Saúde Única, especialmente em abrigos de animais, onde a alta rotatividade e falhas nos protocolos higiênico-sanitários favorecem a disseminação de microrganismos potencialmente patogênicos e resistentes. O presente estudo avaliou a eficácia das rotinas de limpeza adotados em um abrigo animal, além de caracterizar o perfil microbiológico ambiental antes e após os procedimentos de higienização. Foram analisadas 27 amostras microbiológicas coletadas em diferentes setores do abrigo. A quantificação bacteriana foi realizada por cultivo em ágar PCA, enquanto a identificação bacteriana ocorreu por coloração de Gram, cultivo em meios seletivos e testes bioquímicos. Também foram realizados testes de sensibilidade antimicrobiana e avaliação da eficácia de sanitizantes in vitro. Os resultados demonstraram redução parcial da carga microbiana em algumas superfícies após os procedimentos de higienização, sendo observada ausência de crescimento bacteriano em locais como a caixa de transporte e a mesa de ambulatório, indicando eficácia dos protocolos empregados nesses pontos. Todavia, determinadas áreas permanecem contaminadas após a desinfecção, incluindo baias e alojamentos. Além disso, foi observado crescimento bacteriano nas mãos dos colaboradores mesmo após lavagem simples e lavagem cirúrgica com clorexidina degermante, evidenciando falhas na antissepsia e potencial risco para disseminação de patógenos. Os achados reforçam a necessidade de monitoramento microbiológico contínuo e uso racional de antimicrobianos em ambientes veterinários, contribuindo para estratégias de controle alinhadas aos princípios de Saúde Única

Palavra chave: IRAS; Medicina Veterinária do Coletivo; Prevenção; Saúde Única

INTRODUÇÃO: O conceito de Saúde Única baseia-se na integração entre saúde humana, animal e ambiental, sendo fundamental diante do aumento da resistência antimicrobiana e da intensificação das interações entre humanos, animais e ecossistemas (1). Nesse contexto, a Medicina de Abrigos desempenha papel importante na promoção do bem-estar e controle sanitário de animais mantidos em ambientes coletivos. Entretanto, fatores como superlotação, estresse, alta rotatividade de animais e falhas nos protocolos de higienização favorecem a disseminação de microrganismos potencialmente patogênicos (2), contribuindo para

o aumento de infecções relacionadas à assistência à saúde em ambientes veterinários. Além disso, o uso inadequado de desinfetantes e antimicrobianos pode contribuir para a seleção de microrganismos resistentes, comprometendo a saúde animal, humana e ambiental (3). Dessa forma, o presente estudo teve como objetivo avaliar a eficácia das rotinas de higienização adotadas em um abrigo animal e caracterizar o perfil microbiológico ambiental antes e após os procedimentos de limpeza e desinfecção.

MATERIAL E MÉTODOS: Trata-se de um estudo experimental realizado em um abrigo de animais localizado no município de Mairinque (SP). Foram analisadas 27 amostras microbiológicas obtidas por meio de swabs estéreis, coletadas em pontos estratégicos, antes e após desinfecção conforme a Tabela 1.

Tabela 1 - Locais de coleta e métodos de desinfecção praticados no abrigo

Local	Desinfecção
Mesa de atendimento de ambulatório	Amônia quaternária 0,1%
Baia de internação	Amônia quaternária 0,1%
Comedouro da internação	Hipoclorito de sódio 1%
Caixa de transporte	Amônia quaternária 0,1%
Alojamento de caninos do abrigo	Vassoura de fogo
Alojamento de felinos do abrigo	Vassoura de fogo
Mão de colaborador técnico antes de procedimento cirúrgico	Clorexidina degermante
Mão de colaborador da limpeza antes e após limpeza de baia e setores do abrigo	Lavagem simples das mãos
Mão de colaborador técnico após realização de procedimento com animal	Lavagem simples das mãos

Após a coleta, os swabs foram inoculados em caldo Brain Heart Infusion (BHI) para enriquecimento e posteriormente encaminhados ao laboratório de Microbiologia da Universidade de Sorocaba.

A quantificação bacteriana foi realizada por meio da técnica de cultivo em profundidade (pour plate), utilizando Ágar Padrão para Contagem (PCA), com diluições decimais seriadas das amostras e incubação a 35 ± 1 °C por 24 horas.

Além disso, as amostras foram semeadas em ágar sangue e incubados a 37 °C por 24 horas para o crescimento bacteriano. As colônias isoladas foram submetidas à coloração de Gram e após foi realizada semeadura em meios seletivos e diferenciais. Prosseguindo para testes bioquímicos para identificação bacteriana, conforme metodologia descrita pelo Guia de Microbiologia da ANVISA (4).

A avaliação da sensibilidade antimicrobiana e da suscetibilidade aos sanitizantes *in vitro* (hipoclorito de sódio a 1% e amônia quaternária 0,1%) foi realizada pelo método de difusão em disco (Kirby-Bauer), utilizando ágar Mueller-Hinton. Os resultados foram interpretados com base no diâmetro dos halos de inibição

formados ao redor dos discos, permitindo a classificação das cepas em sensíveis ou resistentes aos antimicrobianos e sanitizantes avaliados.

RESULTADOS E DISCUSSÃO: A contagem de unidades formadoras de colônias (UFC) demonstrou redução da carga microbiana em parte das superfícies após os procedimentos de higienização. Entretanto, algumas áreas, como a baia após a limpeza de desocupação, realizada com amônia quaternária 0,1%, mantiveram elevada contaminação, sugerindo possível falha na desinfecção ou recontaminação ambiental.

Observou-se a persistência de microrganismos após os protocolos adotados, inclusive nos alojamentos, que recebem a desinfecção física com o uso da vassoura de fogo. Todavia, a caixa de transporte e a mesa de ambulatório não apresentaram crescimento bacteriano em caldo BHI, confirmado pela ausência de turvação do meio, o que garante a eficácia destes protocolos de limpeza sob esses agentes. Vale destacar que a antissepsia das mãos dos colaboradores apresentou resultados insatisfatórios, uma vez que tanto após a lavagem cirúrgica realizada com clorexidina degermante quanto após a lavagem simples ainda foi observado crescimento bacteriano, evidenciando que a técnica empregada não foi totalmente eficaz na eliminação dos microrganismos e podendo representar um fator de risco para a disseminação de patógenos.

Foram identificados microrganismos de relevância clínica, incluindo *Staphylococcus aureus*, *Escherichia coli*, *Klebsiella oxytoca*, *Bacillus cereus*, *Streptococcus spp.* e *Staphylococcus* coagulase negativa. A presença dessas bactérias demonstra potencial risco de disseminação de agentes entre animais e colaboradores. As enterobactérias como *E. coli* e *Klebsiella oxytoca*, são reconhecidas pelo potencial de resistência antimicrobiana e importância em IRAS (5). O antibiograma revelou elevada resistência aos β-lactâmicos, já levofloxacino e piperacilina-tazobactam apresentaram maior eficácia frente à maioria das amostras testadas.

Em relação à avaliação da eficácia dos sanitizantes *in vitro*, observou-se baixa ou nenhuma sensibilidade aos agentes avaliados. O crescimento bacteriano não foi interrompido em 66,7% das amostras desinfetadas com amônia quaternária, evidenciando baixa eficácia nas condições testadas. A desinfecção com hipoclorito de sódio foi ineficaz em 83,3% das amostras avaliadas, reforçando comprometimento significativo de sua ação desinfetante na concentração utilizada (Tabela 2).

Tabela 2 - Perfil de sensibilidade\resistência aos desinfetantes analisados.

Amostra	Cepa	Hipoclorito	Amonia
Alojamento de caninos do abrigo (antes da desinfecção)	*Staphylococcus aureus*	R	15
Alojamento de caninos do abrigo (após desinfecção)	*Staphylococcus coag.neg.*	R	R
Alojamento de felinos do abrigo (após desinfecção)	*Streptococcus spp.*	14	12
Alojamento de felinos do abrigo (antes da desinfecção)	*Streptococcus spp.*	R	R
Mão Cirurgião 1 (antes da desinfecção)	*Bacillus Cereus*	R	R
Mão Cirurgião 1 (após desinfecção)	*Staphylococcus coag.neg.*	R	15
Mão Cirurgião 2 (antes da desinfecção)	*Escherichia coli*	12	R
Mão Cirurgião 2 (antes da desinfecção)	*Streptococcus spp.*	R	12
Mão Cirurgião 2 (após desinfecção)	*Staphylococcus coag.neg.*	R	R
Mão Colaborador de Limpeza (antes da desinfecção)	*Staphylococcus coag.neg.*	R	R
Mão Colaborador de Limpeza (após desinfecção)	*Citrobacter diversus*	R	R
Mão Colaborador de Limpeza (após desinfecção)	*Staphylococcus coag.neg.*	R	R

Legenda: Muito sensível (≥20 mm), sensível (15–19 mm), pouco sensível (9–14 mm) e resistentel (≤8 mm).

CONCLUSÃO: Os resultados evidenciam a presença de microrganismos de relevância clínica em diferentes setores do abrigo, inclusive após os procedimentos de limpeza e desinfecção. A identificação de bactérias potencialmente patogênicas e com perfil de resistência antimicrobiana demonstra que os protocolos de higienização empregados reduzem parcialmente a carga microbiana, porém não promovem sua eliminação completa.

REFERÊNCIAS:

1. Schipp M. Australian veterinarians' global challenges. Australian Veterinary Journal, v.96, n.1-2, p.4-10, 2018.

2. Garcia RCM. Introdução à medicina de abrigos. In: Garcia RCM; Calderón N; Brandespim DF, editores. Medicina veterinária do coletivo: fundamentos e práticas. São Paulo: Integrativa; 2019. p.274-286.

3. Stull JW; Weese JS. Hospital-associated infections in small animal practice. Veterinary Clinics of North America: Small Animal Practice, v.45, n.2, p.217-233, 2015.

4. Brasil. Agência Nacional de Vigilância Sanitária. Microbiologia clínica para o controle de infecção relacionada à assistência à saúde: módulo 5: detecção e identificação de bactérias de importância médica. Brasília: ANVISA; 2013.

5. Leite MS; Gusmão AC; Gontijo BAV; Garcia PG. Antimicrobial resistance profile of Escherichia coli isolated from urine specimens of intensive care unit patients. Revista Brasileira de Análises Clínicas, v.52, p.243-247, 2020.

Avaliação da Perfusão Sanguínea Periférica em Cães com Doença Mixomatosa da Valva Mitral por meio do Lactato Sanguíneo

Vitória Spiazzi – Acadêmica de Medicina Veterinária da Universidade Federal do Rio Grande do Sul (UFRGS);
Tissie dos Santos Nunes – Acadêmica de Medicina Veterinária da Universidade Federal do Rio Grande do Sul (UFRGS);
Leticia Piazza Martins– Acadêmica de Medicina Veterinária da Universidade de Caxias do Sul (UCS);
Mariana Limongi Flach – Acadêmica de Medicina Veterinária do Centro Universitário Ritter dos Reis (Uniritter);
Gabriela Nepomuceno Duarte – Acadêmica de Medicina Veterinária da Universidade Federal do Rio Grande do Sul (UFRGS);
Daniel Guimarães Gerardi – Professor adjunto do curso de Medicina Veterinária da Universidade Federal do Rio Grande do Sul (UFRGS);

Resumo: O presente estudo teve como objetivo identificar alterações na perfusão tecidual de cães em diferentes estágios da doença mixomatosa da valva mitral (DMVM), comparando-os a animais saudáveis por meio da dosagem sanguínea de lactato. Foram avaliados 41 cães, dos quais 12 eram hígidos e 29 apresentavam DMVM. Foram observadas diferenças significativas nos valores de lactato entre os grupos avaliados. Assim sendo, a dosagem sanguínea do lactato parece ser um indicador mais sensível para detectar alterações iniciais na perfusão periférica de cães nos estágios B1 e B2 da DMVM.
Palavras-Chave: Endocardiose; Hipoperfusão; Caninos

Introdução: A doença mixomatosa da valva mitral (DMVM) é a cardiopatia mais prevalente em cães e constitui a principal causa de insuficiência cardíaca congestiva na espécie (1,2). Por ser uma enfermidade progressiva, a identificação precoce de mudanças hemodinâmicas é fundamental para antecipar a descompensação clínica (3,4).

Alterações na perfusão tecidual representam marcadores potenciais de progressão da doença, uma vez que refletem a capacidade do sistema cardiovascular de manter a oferta de oxigênio aos tecidos. Entre esses marcadores, o lactato sanguíneo já demonstrou correlação com gravidade e pior prognóstico em cães com DMVM, indicando hipoperfusão sistêmica nos seus estágios mais avançados (5). Portanto, esse trabalho visou avaliar mudanças na perfusão sanguínea periférica de cães com DMVM por meio do lactato sanguíneo, comparados com cães saudáveis.

Metodologia: Foram avaliados 41 cães, sendo 12 pertencentes ao grupo controle e 29 ao grupo DMVM. Os critérios de inclusão do grupo controle incluíam cães de 1 a 10 anos, de qualquer sexo, raça e peso, clinicamente saudáveis atestados por exame clínico. Enquanto os cães do grupo DMVM eram de qualquer idade, raça, sexo e peso com diagnóstico de DMVM. Os animais incluídos no estudo não poderiam apresentar outras doenças cardíacas concomitantes ou estar em tratamento com medicamentos inotrópicos e vasodilatadores, que poderiam afetar a perfusão periférica.

O diagnóstico da doença foi feito no momento da avaliação, por meio de um exame clínico geral, ecocardiograma, eletrocardiograma e radiografia torácica. Na avaliação clínica foi avaliado ausculta cardiopulmonar, frequência cardíaca, pressão arterial sistólica pelo método Doppler, tempo de preenchimento capilar (TPC), coloração de mucosas, avaliação do pulso femoral e temperatura retal. Na ecocardiografia foram avaliados relação AE/Ao, diâmetros ventriculares normalizados pelo peso (LVIDDN e LVIDSN), função valvar por Doppler e função sistólica e diastólica. O eletrocardiograma foi realizado com os cães em decúbito lateral direito por no mínimo cinco minutos, avaliando ritmo, frequência, intervalos PR e QT, onda P, complexo QRS, segmento ST, onda T e eixo elétrico médio. A avaliação radiográfica nas projeções latero-lateral e ventro-dorsal incluiu análise do índice VHS, campos pulmonares e grandes vasos, com identificação de possíveis sinais de congestão pulmonar. Por fim, foram coletadas amostras de sangue por meio punção da veia cefálica. O sangue foi depositado sobre a tira absorvente do aparelho Accutrend Lactato, Roche Diagnostica Brasil, que forneceu o resultado após 60 segundos.

Os dados obtidos foram submetidos à análise estatística, sendo descritos por média e desvio padrão e correlacionados conforme apropriado. Foi adotado nível de significância de 5%.

Resultados: Foram avaliados 41 cães: 12 controles e 29 com DMVM, classificados nos estágios B1 (n=24) e B2 (n=5), sem animais em estágio C. Cães com DMVM apresentaram aumento significativo nos níveis de lactato em comparação aos controles ($p < 0,05$). tanto o estágio B1 quanto o B2 exibiram concentrações de lactato superiores às observadas nos animais controles ($p < 0,05$). Contudo, não foram identificadas diferenças significativas entre os estágios B1 e B2.

Discussão: Em concordância com os achados de estudos prévios, o presente estudo encontrou diferenças significativas no lactato sanguíneo de cães hígido e cães com DMVM[5]. Além disso, notou-se diferenças notáveis entre o lactato dos subgrupos B1 e B2, quando comparados ao grupo controle, resultado que diverge do estudo citado, no qual as diferenças significativas no lactato foram identificadas apenas a partir do estágio C.

Tais divergências podem se justificar pelo emprego de diferentes metodologias. O presente trabalho obteve as amostras de sangue através da venopunção da veia cefálica, enquanto trabalhos prévios puncionaram a veia jugular (5). Ambos os estudos utilizaram o mesmo aparelho para análise imediata do lactato. Entretanto, autores descrevem que os valores de lactato podem variar conforme o sítio de coleta, sendo frequentemente relatado que amostras obtidas da veia cefálica tendem a apresentar concentrações ligeiramente mais elevadas quando comparadas às da veia jugular (6). Devido à influência da perfusão

periférica sobre o metabolismo local, o sítio cefálico de coleta pode ser mais sensível a alterações discretas na perfusão sanguínea.

No contexto da DMVM, o aumento progressivo do lactato nos estágios iniciais da doença é relevante, uma vez que a redução progressiva do débito cardíaco e o comprometimento da perfusão periférica se instalam de maneira silenciosa, antes mesmo da descompensação clínica. Assim, concentrações elevadas de lactato podem refletir um estado precoce de hipoperfusão em cães nos estágios B1 e B2, o que corrobora os achados do presente estudo. Esse achado reforça a possibilidade de que o lactato funcione como um marcador sensível de deterioração hemodinâmica subclínica na DMVM.

Entretanto, não foram encontradas diferenças significativas entre os estágios B1 e B2, o que pode indicar que a redução da perfusão tecidual periférica entre esses estágios é tão discreta que não se traduz em relevância clínica e/ou estatística. Outra possível explicação para esse achado é a limitação amostral do grupo B2, sobretudo quando comparado ao grupo B1. Nesse sentido, estudos futuros podem aprofundar essa relação por meio de amostras maiores e mais equilibradas entre os estágios da doença, além de incluir análises longitudinais que permitam acompanhar a evolução do lactato ao longo da progressão da DMVM. Do mesmo modo, investigações futuras deveriam contemplar a comparação entre os sítios cefálico e jugular de coleta sanguínea, a fim de avaliar de maneira mais precisa a influência do local de venopunção na interpretação dos marcadores de perfusão periférica em cães com DMVM.

Conclusão: Os achados sugerem associação entre o aumento das concentrações de lactato e a presença de DMVM, inclusive em estágios iniciais. Ademais, reforça-se a necessidade de novos estudos, com avaliação do sítio de coleta e melhor distribuição de amostras para esclarecer sua relevância como marcador de alterações hemodinâmicas precoces em cães com DMVM.

Referências:

1.Fox PR. Pathology of myxomatous mitral valve disease in the dog. Journal of Veterinary Cardiology, v. 14, n. 1, p. 103–126, mar. 2012.

2. Vezzosi T et al. The Mitral INsufficiency Echocardiographic score: A severity classification of myxomatous mitral valve disease in dogs. Journal of Veterinary Internal Medicine, v. 35, n. 3, p. 1238–1244, 1 maio 2021. Disponível em: https://pubmed.ncbi.nlm.nih.gov/33951235/. Acesso em: 3 nov. 2025.

3. Keene BW et al. ACVIM consensus guidelines for the diagnosis and treatment of myxomatous mitral valve disease in dogs. Journal of Veterinary Internal Medicine, v. 33, n. 3, p. 1127–1140, 11 abr. 2019. Disponível em: https://pubmed.ncbi.nlm.nih.gov/30974015/. Acesso em: 8 set. 2025.

4. Fuentes VL; Johnson LR; Dennis S. BSAVA Manual of Canine and Feline Cardiorespiratory Medicine. 2. ed. Quedgeley: British Small Animal Veterinary Association; 2010.

5. Silva-Filho JC et al. Blood lactate increases with the progression of mitral valve disease in dogs. Pesquisa Veterinária Brasileira, v. 38, n. 9, p. 1781–1786, 1 set. 2018. Disponível em: https://www.scielo.br/j/pvb/a/v5f94LZrYjbnQDVLfSVRqxh/abstract/?lang=en. Acesso em: 25 nov. 2025.

6. Ferasin L; Nguyenba TP. Comparison of canine capillary and jugular venous blood lactate concentrations determined by use of an enzymatic-amperometric bedside system. American Journal of Veterinary Research, v. 69, n. 2, p. 208–211, fev. 2008. Disponível em: https://pubmed.ncbi.nlm.nih.gov/18241017/. Acesso em: 25 nov. 2025.

Avaliação da resposta inflamatória e da cicatrização de cadelas submetidas à ovário-histerectomia com bisturi ultrassônico

Júlia Roberts Gonçalves – Graduanda em Medicina Veterinária na Universidade de Uberaba – UNIUBE.

Endrigo Gabellini Leonel Alves – Médico Veterinário Cirurgião Ortopedista e Docente na Universidade de Uberaba – UNIUBE.

Willer Alves Santana – Mestrando e Médico Veterinário Cirurgião de Pequenos Animais.

Carolina da Silva Cruvinel – Médica Veterinária preceptora do setor de Clínica Cirúrgica de Pequenos Animais no Hospital Veterinário da Uniube – HVU.

Alice Cristina Maciel - Médica Veterinária preceptora do setor de Clínica Cirúrgica de Pequenos Animais no Hospital Veterinário da Uniube – HVU.

Laura de Paula Arantes – Médica Veterinária aprimoranda em Anestesiologia no Hospital Veterinário da Uniube – HVU.

RESUMO

O estudo avaliou o impacto do bisturi ultrassônico na resposta inflamatória aguda e na cicatrização de cadelas submetidas à ovariohisterectomia, em comparação à técnica convencional de ligadura com fio. Foram incluídos 32 animais, distribuídos em grupo controle (GC) e grupo bisturi ultrassônico (GUS). O GUS apresentou menor tempo cirúrgico e redução significativa da inflamação local, sem diferenças relevantes quanto a complicações. As análises confirmaram padronização entre os grupos quanto ao peso corporal e ao tamanho das incisões. A principal limitação é a ausência, até o momento, da análise completa dos biomarcadores séricos, o que restringe conclusões sobre a resposta inflamatória sistêmica. Os resultados preliminares indicam que o bisturi ultrassônico é uma alternativa segura e eficiente à técnica convencional.

Palavras-chaves: hemostasia; inflamação; tempo cirúrgico.

INTRODUÇÃO

Ao longo das últimas décadas, os cirurgiões têm se empenhado no constante aperfeiçoamento de suas técnicas operatórias; contudo, é essencial que essa busca seja acompanhada de inovação responsável para garantir segurança e melhores resultados aos pacientes (1). A ovariohisterectomia é frequentemente um procedimento eletivo na rotina cirúrgica. Contudo, mesmo quando eletiva, exige atenção cuidadosa. É fundamental utilizar recursos que beneficiem os pacientes e proporcionem maior praticidade na rotina do cirurgião. O bisturi ultrassônico tem se mostrado uma ferramenta eficaz em cirurgias abdominais de pequenos animais, especialmente em ovariohisterectomias, devido à sua

capacidade de dissecar e realizar hemostasia simultaneamente, reduzindo o tempo cirúrgico e o sangramento intraoperatório (2).

OBJETIVO

Avaliar o impacto do bisturi ultrassônico no processo inflamatório agudo e na cicatrização, comparando-o ao método tradicional de ligadura com fio. Foram analisados: Tempo cirúrgico (da incisão inicial ao último ponto de pele), concentrações de marcadores inflamatórios em cadelas como Proteína C-reativa (PCR): antes e 24h após a cirurgia, Haptoglobulina (Hp): antes e 120h após, Ceruloplasmina (CP): antes e 72h após, Fibrinogênio (FIB): antes e 120h após, Amiloide A sérico (SAA): antes e 24h após. Ocorrência de hemorragias e avaliação da cicatrização por ultrassonografia no pós-operatório imediato e após 5 dias.

MATERIAL E MÉTODOS

Foram utilizadas 32 cadelas, distribuídas aleatoriamente em dois grupos (n=16): grupo bisturi ultrassônico (GUS) e grupo controle (GC). Elas foram selecionadas conforme critérios de peso (5–10 kg), idade (até 5 anos), saúde geral, ciclo reprodutivo e exames laboratoriais. Sob protocolo anestésico padronizado, os animais foram submetidos à ovariohisterectomia pela técnica das três pinças. Mensurou-se o tempo cirúrgico (da incisão cutânea ao último ponto de síntese) e a ocorrência de hemorragia trans e pós-operatória. A cicatrização e a resposta inflamatória local (pedículo ovariano) foram avaliadas por ultrassonografia no 5º dia pós-operatório. Variáveis contínuas foram testadas quanto à normalidade (Kolmogorov-Smirnov e Shapiro-Wilk) e comparadas pelo teste t de Student para amostras independentes. Variáveis categóricas foram analisadas pelo teste Qui-quadrado, adotando-se nível de significância de 5%.

As cirurgias, triagem, exames e acompanhamento ultrassonográfico foram realizados no Hospital Veterinário da Universidade de Uberaba, enquanto as análises séricas (PCR, Hp, CP, FIB e SAA) serão conduzidas no Laboratório Multiusuários da Uniube. Amostras sanguíneas foram coletadas no pré-anestésico e em 24h, 72h e 120h após a cirurgia, sendo processadas e armazenadas adequadamente.

RESULTADOS E DISCUSSÃO

Etapa	Grupo	Média ± EP
Exposição ovariana e uterina	GUS	1421 ± 0,33
	GC	1436 ± 0,92
Exérese ovariana e uterina	GUS	1431 ± 0,37
	GC	2026 ± 0,62
Abdominorrafia	GUS	1839 ± 0,36
	GC	2648 ± 0,38
Tempo total de cirurgia	GUS	3288 ± 0,62
	GC	4828 ± 1,05
Extensão da inflamação do pedículo (mm)	GUS	0,5 ± 0,2
	GC	22,5 ± 0,8

Tabela 1. Comparação das etapas entre o grupo do bisturi ultrassônico (GUS) e o grupo controle (GC). Diferença significativa entre os grupos ($p < 0,05$).

Não houve diferença significativa entre os grupos quanto ao peso, raça, tamanho da incisão. O GUS apresentou desempenho superior em termos de eficiência e resposta tecidual: o tempo cirúrgico total e os tempos parciais foram significativamente menores no grupo ultrassônico. Adicionalmente, a presença e a extensão da inflamação no pedículo ovariano foram significativamente reduzidas no GUS em comparação ao GC, indicando menor trauma local. Não foram observadas diferenças significativas na frequência de complicações ou hemorragias entre as técnicas.

CONCLUSÕES

O estudo demonstrou que o bisturi ultrassônico reduziu significativamente o tempo cirúrgico e a inflamação local em cadelas submetidas à ovariohisterectomia, sem aumento de complicações, confirmando sua eficiência e segurança. A diversidade racial não influenciou os parâmetros analisados. Esses achados estão em consonância com estudos anteriores que apontam o bisturi ultrassônico como alternativa eficaz em cirurgias abdominais (3), sugerindo potencial benefício também na recuperação clínica dos pacientes. A principal

limitação é a ausência, até o momento, da análise dos biomarcadores séricos, o que impede conclusões sobre a resposta inflamatória sistêmica.

REFERÊNCIAS

1) Mcculloch, p.; cook, j. A.; altman, d. G.; heneghan, c.; diener, m. K. Et al. Ideal framework for surgical innovation 1: the idea and development stages. Bmj, v. 346, p. F3012, 2013. Doi: 10.1136/bmj.f3012.

2) Guedes, r. M. C.; cunha, o.; faria, f. F. Utilização do bisturi ultrassônico em cirurgias abdominais de pequenos animais. Clínica veterinária, v. 20, n. 118, p. 42–48, 2015.

3) Davidson, e. B.; moll, h. D.; payton, m. E. Comparison of vessel sealing, harmonic scalpel, and suture ligation for canine ovariohysterectomy. Veterinary surgery, v. 33, n. 1, p. 50–54, 2004.

Avaliação da suscetibilidade antimicrobiana de *Corynebacterium* spp. em otite externa canina

Emily Santos Rodrigues - Discente do curso de Medicina Veterinária, Universidade Federal da Fronteira Sul - UFFS *Campus* Realeza/PR.
Ana Clara Martins Mariano - Discente do curso de Medicina Veterinária, Universidade Federal da Fronteira Sul - UFFS *Campus* Realeza/PR.
Bruna Alves Ottobeli - Discente do programa de Pós-graduação (PPG-SBPAS), Universidade Federal da Fronteira Sul - UFFS *Campus* Realeza/PR.
Brunna Ferraz Dreher - Discente do curso de Medicina Veterinária, Instituto Federal Farroupilha - IFFar.
Letícia Trevisan Gressler - Docente do curso de Medicina Veterinária, Instituto Federal Farroupilha - IFFar.
Dalila Moter Benvegnú - Docente do curso de Medicina Veterinária e Programa de Pós-graduação (PPG-SBPAS), Universidade Federal da Fronteira Sul - UFFS *Campus* Realeza/PR.

RESUMO

A otite externa canina é uma afecção frequente na clínica de pequenos animais, sendo o uso de antimicrobianos recorrente para o seu tratamento, embora de modo muitas vezes indiscriminado. *Corynebacterium* spp. é um agente frequentemente secundário, isolado de casos de otite externa mista, mas que pode apresentar potencial de complicação da terapia frente à resistência antimicrobiana. O presente estudo avaliou a resistência bacteriana de isolados de *Corynebacterium* spp. contra diversos antimicrobianos utilizados nas clínicas veterinárias pelo método de difusão em disco. Foram coletadas e analisadas 24 amostras de cães diagnosticados com otite externa canina. Os resultados demonstraram um perfil de suscetibilidade majoritariamente favorável, sendo que a penicilina apresentou o maior índice de resistência bacteriana comparada com os outros antimicrobianos, com o valor de 45,8%. Esses achados sugerem uma possível resistência emergente às penicilinas, consideradas primeira linha de uso no tratamento de infecções não complicadas, reforçando a importância da realização de testes de sensibilidade antimicrobiana e do uso racional de antibióticos na medicina veterinária.

Palavras-chave: Antibioticoterapia; Antibiograma; Bactéria; Resistência Antimicrobiana; Microbiologia Veterinária.

INTRODUÇÃO

A otite externa canina é uma afecção recorrente em clínicas de pequenos animais, de etiologia frequentemente polimicrobiana (1). O *Corynebacterium* spp. frequentemente está associado, apesar de sua relevância, há carência de estudos sobre seus mecanismos de patogenicidade, mesmo sendo considerado como um patógeno oportunista, no qual, pode estar associado à recorrências de otite externa canina e resistência antimicrobiana (2,3).

O uso de antibióticos para o tratamento dessa afecção contribui para a resistência a antimicrobianos, visto que muitas vezes não são realizados testes de sensibilidade antimicrobiana antes de iniciar o tratamento, favorecendo o uso irregular e indiscriminado

destes fármacos (4). A resistência a antimicrobianos tornou-se um dos principais problemas de controle aos microrganismos, preocupando seriamente as autoridades em saúde pública no mundo (5,6). O objetivo deste estudo foi avaliar o perfil de resistência antimicrobiana de cepas de *Corynebacterium* spp, frente aos antibióticos utilizados no tratamento de otite externa canina, visando identificar possíveis resistências desses fármacos.

MATERIAL E MÉTODOS

Para este estudo, foram incluídas 24 amostras de cerúmen, coletadas por meio de *swabs* de cães diagnosticados com otite externa. Antes de iniciar os ensaios, essas bactérias foram recultivadas e identificadas. Essas amostras foram semeadas em ágar sangue (5% de sangue de carneiro) e incubadas em aerobiose a 35 °C. As avaliações foram realizadas em 24, 48 e 72 horas, sendo monitorado o padrão de crescimento e as características das unidades formadoras de colônia (7). As espécies de *Corynebacterium* spp. foram identificadas como Bacilos Gram-positivos, catalase-positivos e oxidase-negativos.

Para a avaliação da suscetibilidade antimicrobiana, foi realizada a técnica de difusão em disco. Para isso, as colônias bacterianas foram adicionadas em solução salina a 0,9%, até atingir o ponto de turbidez de 0,5 na escala McFarland. Após isso, foram inoculadas nas superfícies de placas contendo ágar *Mueller-Hinton* (8). Posteriormente, os discos contendo os antimicrobianos utilizados no tratamento de otite externa canina foram adicionados, incluindo clindamicina (2 µg), cloranfenicol (30 µg), gentamicina (10 µg), moxifloxacina (5 µg), enrofloxacina (5 µg), ciprofloxacina (5 µg), sulfametoxazol-trimetoprima (23,75/1,25 µg) e penicilina (1 U [ab]), seguida de uma incubação de aproximadamente 35 °C por 24 horas. Os diâmetros dos halos de inibição foram medidos e interpretados de acordo com o Comitê Brasileiro de Testes de Suscetibilidade Antimicrobiana (BrCAST, 2025) (9).

RESULTADOS E DISCUSSÃO

Tabela 1 - Resultados dos testes de suscetibilidade antimicrobiana para os isolados *Corynebacterium spp.*

Antimicrobiano	Sensível	Intermediário	Resistente
Clindamicina	100%	0%	0%
Cloranfenicol	100%	0%	0%
Gentamicina	100%	0%	0%
Moxifloxacina	100%	0%	0%

Enrofloxacina	100%	0%	0%
Ciprofloxacina	75% (18)	12,5% (3)	12,5% (3)
Sulfametoxazol-trimetoprima	83,3% (20)	0%	16,7% (4)
Penicilina	20,8% (5)	33,3% (80)	45,8% (11)

Os isolados de *Corynebacterium spp.* (n = 24) apresentaram sensibilidade universal à clindamicina (n = 24), cloranfenicol (n = 24), gentamicina (n = 24), moxifloxacina (n = 24) e enrofloxacina (n = 24) (tabela 1). Estudos anteriores também demonstraram resultados semelhantes, reforçando seu potencial de suscetibilidade (3). Já os antimicrobianos ciprofloxacina e sulfametoxazol-trimetoprima apresentaram resultados menos promissores, sendo que para ciprofloxacina, 75% foram suscetíveis (n = 18), 12,5% foram intermediários (n = 3) e 12,5% foram resistentes (n = 3); enquanto o sulfametoxazol-trimetoprima apresentou 83,3% de suscetibilidade (n = 20) e 16,7% de resistência (n = 4) entre os isolados (tabela 1).

Dentre todos os antimicrobianos testados, a penicilina apresentou a menor taxa de suscetibilidade, com sensibilidade em apenas de 20,8% dos isolados (n = 5), 33,3% como intermediários e 45,8% como resistentes (n = 11) (tabela 1). Resultados semelhantes foram apresentados na literatura, como o estudo de Makita (10). Dessa forma, os resultados expostos podem indicar uma relevância crescente da resistência emergente do agente *Corynebacterium* spp. contra a penicilina.

CONCLUSÃO

Os resultados obtidos demonstraram que a penicilina apresentou o maior índice de resistência entre os isolados de *Corynebacterium* spp., representando uma ameaça ao sucesso da terapia antimicrobiana frente ao seu papel como fármaco de primeira linha de escolha. Esses achados sugerem a possível ocorrência de resistência emergente para um isolado classicamente considerado responsivo ao tratamento, condição que pode se intensificar ao longo do tempo, tornando-se um problema relevante e potencialmente crítico para a saúde pública. Nesse contexto, são necessários mais estudos e investimentos voltados à compreensão dos mecanismos envolvidos, bem como ao desenvolvimento de estratégias eficazes para o monitoramento e controle dessa problemática.

REFERÊNCIAS

1. Tesin N, et al. Prevalência das causas microbiológicas da otite externa canina e a suscetibilidade aos antibióticos das cepas bacterianas isoladas. *Pol J Vet Sci.* 2023;26(3).

2. Vinhal ALO, et al. First comparative genomics analysis of *Corynebacterium auriscanis*. *Mem Inst Oswaldo Cruz.* 2024;119:e240156.

3. Henneveld K, et al. *Corynebacterium* spp. in dogs and cats with otitis externa and/or media: a retrospective study. *J Am Anim Hosp Assoc.* 2012;48(5):320-326.

4. Martins E, et al. High rates of multidrug resistance in bacteria associated with small animal otitis: a study of cumulative microbiological culture and antimicrobial susceptibility. *Microb Pathog.* 2022;165:105399.

5. Coque T, Canton R, et al. Antimicrobial resistance in the global health network: known unknowns and challenges for efficient responses in the 21st century. *Microorganisms.* 2023;11(4):1050.

6. Carvalho LCA. Etiologia e perfil de resistência de bactérias isoladas de otite externa em cães [dissertação]. Natal (RN): Universidade Federal do Rio Grande do Norte, Centro de Biociências; 2017.

7. Quinn PJ. Diagnóstico laboratorial de doenças bacterianas. In: Quinn PJ, Markey BK, Carter ME, Donnelly WJ, Leonard FC. *Microbiologia veterinária e doenças infecciosas*. 1. ed. Porto Alegre: Artmed; 2005. cap. 5, p. 37-42.

8. Clinical and Laboratory Standards Institute (CLSI). *Methods for determining bactericidal activity of antimicrobial agents: approved guideline*. Wayne (PA): NCCLS; 1999. CLSI document M26-A.

9. Clinical and Laboratory Standards Institute (CLSI). *Performance standards for antimicrobial disk and dilution susceptibility tests for bacteria isolated from animals*. 6th ed. Wayne (PA): CLSI; 2023. CLSI supplement VET01S.

10. Makita MT, et al. Diagnóstico da otite externa em cães: comparação entre o microbioma auricular e cultura bacteriana. 2024.

Avaliação do Estresse Oxidativo em Cadelas Submetidas à Ovariohisterectomia Mediante ao Bloqueio do Plano Transverso Abdominal (TAP Block)

Gazzola, K. E.; Marcilio, L. G.; Castanho, A. L.; Dalmolin, F.; Braz, P. H.; Benvegnú, D. M.

Resumo
A ovariohisterectomia (OVH) está associada à ativação da resposta inflamatória e à produção de espécies reativas de oxigênio decorrentes do trauma cirúrgico. Objetivou-se avaliar os efeitos do bloqueio do plano transverso abdominal (TAP block), guiado por ultrassom ou realizado por visualização direta, sobre os níveis plasmáticos de substâncias reativas ao ácido tiobarbitúrico (TBARS) em cadelas submetidas à OVH eletiva. Foram avaliadas dez cadelas distribuídas em dois grupos experimentais: grupo ultrassom (G-US) e grupo visualização direta (G-VD). Amostras sanguíneas foram coletadas em diferentes momentos experimentais para mensuração dos níveis plasmáticos de TBARS, biomarcador relacionado à peroxidação lipídica. Os dados apresentaram distribuição normal pelo teste de Shapiro-Wilk ($p>0,05$). Na comparação entre grupos, não foram observadas diferenças estatísticas significativas nos níveis plasmáticos de TBARS nos diferentes tempos avaliados ($p>0,05$). Entretanto, na análise intragrupo, verificou-se redução significativa dos níveis de TBARS entre os tempos entre o momento pós-operatório intermediário (TB PL 3), e o momento final de avaliação no grupo (TB PL 6) submetido ao bloqueio por visualização direta ($p=0,022$), sugerindo diminuição da peroxidação lipídica ao longo do período pós-operatório. Os resultados demonstraram comportamento semelhante entre as técnicas avaliadas quanto à modulação oxidativa, embora o bloqueio realizado por visualização direta tenha apresentado redução significativa tardia dos níveis plasmáticos de TBARS. Dessa forma, o TAP block demonstrou potencial influência sobre as alterações oxidativas associadas à OVH em cadelas.

Palavras-chave: Peroxidação lipídica; Analgesia loco-regional; Biomarcadores oxidativos.

Introdução

A ovariohisterectomia (OVH) é um dos procedimentos cirúrgicos mais realizados na medicina veterinária de pequenos animais, sendo amplamente empregada no controle populacional e na prevenção de enfermidades reprodutivas. Entretanto, o trauma cirúrgico desencadeia resposta inflamatória sistêmica e aumento da produção de espécies reativas de oxigênio, favorecendo o desenvolvimento de estresse oxidativo (1,2). Esse desequilíbrio entre a produção de radicais livres e os mecanismos antioxidantes do organismo pode ocasionar danos celulares e alterações metabólicas importantes (3).

Nesse contexto, as substâncias reativas ao ácido tiobarbitúrico (TBARS) constituem importante biomarcador da peroxidação lipídica e da avaliação oxidativa tecidual (4). Dentre as estratégias utilizadas para minimizar os efeitos fisiológicos decorrentes do procedimento cirúrgico, destacam-se as técnicas anestésicas

loco-regionais, como o bloqueio do plano transverso abdominal (TAP block), responsável por promover analgesia da parede abdominal e reduzir estímulos nociceptivos perioperatórios (5). Objetivou-se avaliar os efeitos do TAP block guiado por ultrassom e por visualização direta sobre os níveis plasmáticos de TBARS em cadelas submetidas à OVH eletiva.

Material e Métodos

O estudo foi realizado com dez cadelas hígidas submetidas à ovariohisterectomia eletiva na Superintendência Unidade Hospitalar Veterinária Universitária da Universidade Federal da Fronteira Sul (UFFS), campus Realeza–PR. Os animais foram distribuídos aleatoriamente em dois grupos experimentais contendo cinco animais cada, de acordo com a técnica empregada para realização do bloqueio do plano transverso abdominal (TAP block): grupo guiado por ultrassom (G-US) e grupo submetido ao bloqueio por visualização direta (G-VD). Os animais apresentavam idade entre 10 meses e 5 anos e peso corporal variando entre 3,25 kg e 9 kg.

Os procedimentos anestésicos e cirúrgicos foram realizados em condições padronizadas, com monitoramento dos parâmetros fisiológicos trans e pós-operatórios, incluindo frequência cardíaca, frequência respiratória, pressão arterial sistólica e temperatura retal.

Para avaliação do estresse oxidativo, foram coletadas amostras sanguíneas em diferentes momentos experimentais para posterior mensuração plasmática das substâncias reativas ao ácido tiobarbitúrico (TBARS), conforme metodologia descrita por Ohkawa et al. (4). Os dados foram inicialmente submetidos ao teste de normalidade de Shapiro-Wilk. As comparações entre grupos foram realizadas pelo teste t para amostras independentes, enquanto as avaliações intragrupo utilizaram o teste t para amostras emparelhadas. Para análise das variáveis fisiológicas e escores de dor empregou-se ANOVA para medidas repetidas, seguida pelo pós-teste de Holm quando necessário. As diferenças foram consideradas significativas quando $p<0,05$, utilizando-se os softwares GraphPad Prism 10 e JASP 0.19.1.

Resultados e Discussão

Os dados apresentaram distribuição normal pelo teste de Shapiro-Wilk ($p>0,05$), permitindo a utilização de testes paramétricos. Na comparação entre os grupos submetidos ao TAP block guiado por ultrassom (G-US) e por visualização direta (G-VD),

não foram observadas diferenças estatísticas significativas nos níveis plasmáticos de TBARS nos diferentes tempos experimentais (p>0,05).

Entretanto, na análise intragrupo, observou-se redução significativa dos níveis plasmáticos de TBARS entre os tempos de pós-operatório intermediário (TB PL 3), e o momento final de avaliação no grupo (TB PL 6) no grupo submetido ao bloqueio por visualização direta (G-VD), evidenciada pelo teste t para amostras emparelhadas (p=0,022), sugerindo diminuição da peroxidação lipídica ao longo do período pós-operatório (Tabela 1).

Comparação intragrupo	Estatística t	gl	p-valor
G-US TB PL 0 × TB PL 3	-0,040	4	0,970
G-US TB PL 0 × TB PL 6	1,286	4	0,268
G-US TB PL 3 × TB PL 6	1,818	4	0,143
G-VD TB PL 0 × TB PL 3	-0,641	4	0,556
G-VD TB PL 0 × TB PL 6	1,028	4	0,362
G-VD TB PL 3 × TB PL 6	3,629	4	0,022*

Tabela 1. Comparação intragrupo dos níveis plasmáticos de TBARS entre os diferentes momentos experimentais em cadelas submetidas ao TAP block guiado por ultrassom (G-US) e por visualização direta (G-VD).
*Diferença estatisticamente significativa (p < 0,05).

Os resultados sugerem comportamento semelhante entre as técnicas anestésicas avaliadas em relação ao metabolismo oxidativo. Entretanto, o bloqueio realizado por visualização direta demonstrou redução significativa da peroxidação lipídica em momento tardio, possivelmente relacionada ao melhor controle da nocicepção e da resposta inflamatória cirúrgica.

A redução dos níveis plasmáticos de TBARS observada no grupo G-VD pode estar associada à menor intensidade da resposta neuroendócrina desencadeada pelo estímulo nociceptivo cirúrgico. A ativação do eixo hipotálamo-hipófise-adrenal e a liberação de catecolaminas durante procedimentos cirúrgicos favorecem a produção de espécies reativas de oxigênio, contribuindo para processos de peroxidação lipídica e dano celular (3,6). Dessa forma, técnicas anestésicas capazes de promover analgesia mais efetiva podem contribuir indiretamente para redução do estresse oxidativo sistêmico.

Estudos em anestesiologia veterinária demonstram que bloqueios loco-regionais associados à analgesia multimodal reduzem a sensibilização periférica e central, além de diminuírem a liberação de mediadores inflamatórios relacionados ao trauma cirúrgico (2,7). Nesse contexto, o TAP block apresenta importante papel no controle da dor abdominal perioperatória, favorecendo maior estabilidade fisiológica e menor ativação inflamatória (5). Embora não tenham sido observadas diferenças estatísticas entre os grupos experimentais, a redução significativa dos níveis de TBARS no grupo submetido ao bloqueio por visualização direta sugere possível efeito protetor sobre o metabolismo oxidativo, indicando potencial benefício dessa técnica na recuperação pós-operatória de cadelas submetidas à ovariohisterectomia.

Conclusão

Os resultados demonstram que o TAP block contribui para o controle das alterações oxidativas associadas à ovariohisterectomia, especialmente quando realizado por visualização direta, técnica que apresenta redução significativa dos níveis plasmáticos de TBARS no período avaliado. A mensuração desse biomarcador permite identificar alterações relacionadas à peroxidação lipídica e ao estresse oxidativo. A avaliação bioquímica auxilia na compreensão dos efeitos fisiológicos decorrentes das diferentes abordagens anestésicas empregadas em cadelas submetidas à ovariohisterectomia eletiva.

Referências

1. Grimm KA; Lamont LA; Tranquilli WJ; Greene SA; Robertson SA. Veterinary Anesthesia and Analgesia. 5. ed. Ames: Wiley Blackwell; 2015.
2. Mathews KA. Pain assessment and general approach to management. Veterinary Clinics of North America: Small Animal Practice. 2000;30(4):729-755.
3. Halliwell B; Gutteridge JMC. Free Radicals in Biology and Medicine. 5. ed. Oxford: Oxford University Press; 2015.
4. Ohkawa H; Ohishi N; Yagi K. Assay for lipid peroxides in animal tissues by thiobarbituric acid reaction. Analytical Biochemistry. 1979;95(2):351-358.
5. Schroeder KM; Snyder PW; Tobias KM. Transversus abdominis plane block in small animal surgery: applications and analgesic implications. Veterinary Anaesthesia and Analgesia. 2020;47(1):3-12.
6. Desborough JP. The stress response to trauma and surgery. British Journal of Anaesthesia. 2000;85(1):109-117.

7. Campoy L; Read MR. Small Animal Regional Anesthesia and Analgesia. Ames: Wiley Blackwell; 2013.

Avaliação do Uso de Palmitoiletanolamida (PEA) como Terapia de Suporte no Tratamento de Dermatite Atópica Canina: Relato de Caso

Giovanna Reichert Assunção Trindade; Sarah Helena Teixeira Terna; Matheus Rocha Furini; Ana Laura Teixeira Vanzela; Giovanna Machado Pedalino; Daniella Santos de Melo Lopes.

A Dermatite Atópica Canina (DAC) é uma genodermatose recorrente na clínica médica de cães, sendo descrita como uma doença inflamatória de origem multifatorial. Dentre as terapias de suporte que podem ser empregadas em seu tratamento, destaca-se o uso da Palmitoiletanolamida (PEA), um lipídio bioativo com ação imunomoduladora, antinociceptiva e antiinflamatória. O presente trabalho visou descrever o caso de um cão com DAC destacando o uso da PEA como medida de suporte na prevenção de novas crises. Uma Shih-Tzu fêmea de 3 anos de idade, foi atendida apresentando lambedura excessiva de patas, já possuindo diagnóstico de DAC. Ao exame dermatológico, observou-se eritema em região abdominal, inguinal, interdigital e auricular, sem presença de secreção. O exame citológico detectou Malasseziose somada a DAC. Foi prescrita limpeza otológica e tratamento tópico com shampoos e cremes terapêuticos associado a terapia sistêmica com prednisolona. A paciente apresentou boa resposta, sendo prescrita PEA de forma a controlar eventuais crises inflamatórias e de prurido, obtendo bom resultado. A DAC acomete com maior frequência animais de raças puras como Shih-Tzus, sendo esta a raça do paciente em questão. Dado a resultados positivos encontrados na literatura, foi prescrita PEA para a prevenção de novas crises. A PEA proporciona a recuperação tecidual, atuando no sistema endocanabinoide, promovendo a desestimulação da inflamação, estabilização de mastócitos e ação nociceptiva. Diante do caso relatado, observa-se que a PEA apresentou benefícios no manejo da DAC, contribuindo para a redução do prurido e da inflamação, além de favorecer a prevenção de novas crises, demonstrando ser uma alternativa complementar segura e eficaz para o controle contínuo da doença.

Palavras-chave: endocanabinóides; dermatopatia alérgica; dermatologia; clínica médica.

Introdução

A Dermatite Atópica Canina (DAC) é caracterizada como uma doença inflamatória, pruriginosa e de origem multifatorial, frequentemente associada a predisposição genética (1). Os animais acometidos tornam-se sensibilizados a substâncias como ácaros da poeira, fungos e outros componentes do ambiente, desenvolvendo uma resposta imunológica exacerbada que resulta na inflamação cutânea crônica (2).

Dentre as terapias de suporte empregadas no tratamento da DAC, destacam-se medicações como os corticóides, antipruriginosos e endocanabinóides, na qual a última

consiste em um conjunto de moléculas endógenas responsáveis por sinalizar ao organismo a necessidade de manutenção da homeostase, promovendo a modulação da dor e inflamação (3, 4). Dentre os endocanabinoides mais utilizados na medicina veterinária, destaca-se a palmitoiletanolamida (PEA), um lipídio bioativo com ação imunomoduladora e antinociceptiva de elevada tolerância pelo organismo (4; 6). Desta forma, o presente estudo relata o caso de uma Shih-Tzu fêmea de 3 anos com DAC, destacando o uso da PEA como terapia suporte no controle da inflamação.

Descrição do caso

Uma Shih-Tzu fêmea de 3 anos de idade, pesando 5 kg, foi atendida devido a quadro de lambedura excessiva de patas com evolução há aproximadamente dois meses, já possuindo diagnóstico de DAC. Ao exame físico, a paciente apresentava-se alerta e com parâmetros fisiológicos dentro da normalidade. Porém, durante a avaliação dermatológica, observou-se eritema interdigital, com leve alopecia e edema, discreto eritema em região abdominal, inguinal e em pavilhão auricular, sem secreção aparente. Ao exame citológico do pavilhão auricular foi constatada Malasseziose associada à DAC.

Levando em consideração o diagnóstico e histórico do animal, foi recomendada limpeza otológica com produto à base de extrato de própolis, tratamento sistêmico com prednisolona (1 mg/kg, SID, por 5 dias), suplementação com vitaminas do complexo B e aminoácidos não essenciais que atuam na pele e pelagem, além de tratamento tópico com shampoo a base de clorexidina à 2%, fitoesfingosina e creme hidratante. A paciente respondeu bem ao tratamento, sendo introduzida PEA por 30 dias de forma a controlar eventuais crises inflamatórias e de prurido, obtendo bom resultado.

Discussão

As enfermidades dermatológicas configuram um dos grupos de doenças mais frequentemente observados na clínica de pequenos animais, dentre as quais destaca-se a Dermatite Atópica Canina (DAC) como uma das de maior incidência. Dado a ser considerada uma genodermatose, a maior ocorrência da DAC vem sendo

descrita em animais de raça pura como Lhasa Apsos, Dálmatas e Shih-Tzus, na qual a última consiste na raça do paciente abordado no caso em questão (2).

Dentre os sinais clínicos da DAC, destacam-se o prurido intenso e eritema em regiões como membros distais, ventre e orelhas (1), sendo estes achados observados neste paciente (Figuras 1 e 2). O crescimento de leveduras e bactérias também pode ser relatado como complicação em cães com DAC (1) dado a quebra da integridade da barreira cutânea e disbiose local, levando a proliferação de microrganismos oportunistas, assim como ocorrido no presente caso. De forma a realizar o manejo da inflamação e prevenir eventuais crises, foi indicada a administração da PEA por via oral, uma vez que o uso desta apresentou bons resultados em estudos anteriores (4; 5).

Figura 1 - Eritema interdigital.

Figura 2 - Eritema inguinal.

A PEA auxilia na recuperação de tecidos lesionados uma vez que atua no sistema endocanabinóide, uma complexa rede de sinalização neuronal responsável pelo controle da dor, inflamação e imunomodulação. Embora não se ligue diretamente nos receptores canabinóides, a PEA atua influenciando enzimas e receptores que interagem com endocanabinoides, promovendo sua elevação através da inibição de enzimas que são responsáveis pela degradação de tais moléculas (4; 5).

Tal substância também leva a desestimulação de genes pró-inflamatórios e a supressão de citocinas inflamatórias, além de promover a estabilização de mastócitos, células de papel crucial para o desenvolvimento de reações e doenças alérgicas como a descrita no presente estudo (4; 6).

Além disso, a PEA tem se destacado dado ao seu perfil de segurança e boa tolerabilidade pelo organismo, apresentando poucos efeitos colaterais (4) quando

comparada aos decorrentes do uso prolongado de corticosteróides, mostrando-se uma alternativa promissora para o manejo contínuo da doença e melhora da qualidade de vida dos pacientes.

Conclusão

A associação da PEA ao tratamento convencional da DAC, favoreceu a melhora clínica da paciente, principalmente na redução do prurido e da inflamação cutânea. Dessa forma, a substância demonstra potencial como uma alternativa complementar no manejo contínuo da DAC devido às suas propriedades imunomoduladoras e ao seu perfil de segurança para uso prolongado.

Referências

1) Medeiros, V. B. Dermatite atópica canina. Journal of Surgical and Clinical Research, v. 8, n. 1, p. 106-117, 2017.

2) Zanon, J. P.; Gomes, L. A.; Cury, G. M. M., Da Costa T. T.; Bicalho, A. P. D. C. V. Dermatite atópica canina. Semina: Ciências Agrárias, v. 29, n.4, p.905-919, 2008.

3) Dos Santos, F. R. B.; Soares A. V.; Souza, F. W.; Vilani, R. G. D. C.; Guedes, R. L.; Kasper, P. N. *et al*. Ação analgésica e antiinflamatória da palmitoiletanolamida. Medvep - Revista Científica de Medicina Veterinária - Pequenos Animais e Animais de Estimação, v. 12, n. 44, p. 114-118, 2015.

4) NOLI, C. Valle, M. F. D, Miolo, A.; Medori, C.; Schievano, C. Efficacy of ultra-micronized palmitoylethanolamide in canine atopic dermatitis: an open-label multi-centre study. Veterinary Dermatology, v. 6, n. 6, p. 432-e101, 2015.

5) Chiocchetti R.; De Silva, M.; Aspidi, F.; Cunha, R. Z.; Gobbo, F.; Tagliavia, C. *et al*. Distribution of Cannabinoid Receptors in Keratinocytes of Healthy Dogs and Dogs With Atopic Dermatitis. Frontiers in Veterinary Science, v. 9, p.1-15, 2022.

6) COELHO, M. P. R. C. Avaliação da segurança do uso de extrato de Cannabis em monoterapia e em associação ao fenobarbital em cães saudáveis e relato de seu emprego como terapia adjuvante ao fenobarbital em cães epilépticos. 2021. 171f, Tese (Doutorado em Ciência Animal) - Universidade Federal de Minas Gerais, Belo Horizonte.

AVALIAÇÃO E O PAPEL ESTRATÉGICO DO CÃO TERAPEUTA NO PROJETO DE EXTENSÃO PET TERAPIA

Maria Eduarda Francês *– Discente de Medicina Veterinária na Fundação Universidade Regional de Blumenau, SC*
Cauani de Andrade *- Discente de Medicina Veterinária na Fundação Universidade Regional de Blumenau, SC*
Daiane Glau *- Discente de Medicina Veterinária na Fundação Universidade Regional de Blumenau, SC*
Graziela Panni Fél Nozari *- Discente de Medicina Veterinária na Fundação Universidade Regional de Blumenau, SC*
Bruna Helena Kipper Zimmermann *– Prof°., MSc é Coordenadora do Projeto na Fundação Universidade Regional de Blumenau, SC.*

RESUMO

A Terapia Assistida por Animais (TAA) integra a interação humano-animal para promover benefícios físicos, emocionais e sociais. Este trabalho descreve o protocolo de seleção de cães terapeutas do projeto "Pet Terapia" (FURB). A metodologia, conduzida por médico veterinário, abrange avaliações físicas, comportamentais e anamnese. O objetivo é assegurar o bem-estar animal e a segurança das interações, garantindo um perfil apto para os atendimentos [1, 2]. O projeto destaca-se pela visão de Saúde／ nica, onde a segurança técnica qualifica a experiência humana [3].

Palavras-chave: Avaliação; Comportamento; Saúde／ nica; Pet Terapia.

INTRODUÇÃO

O projeto "Pet Terapia" constitui uma prática de Terapia Assistida por Animais (TAA) voltada ao bem-estar biopsicossocial. Iniciado no CRIE/FURB, expandiu-se para o Programa Saúde e Bem-Estar. Dada a diversidade de perfis, a segurança é primordial. O rigor na seleção é um pilar fundamental da prática, exigindo critérios que avaliam saúde e temperamento [2, 4].

MATERIAIS E MÉTODOS

O processo é conduzido por médico veterinário e compreende:

1) **Avaliação Física:** verificação de sinais vitais e análise de limitações motoras;

2) **Avaliação Comportamental:** observação da interação com desconhecidos, reação a estímulos e obediência a comandos;

3) **Anamnese:** questionário ao tutor sobre hábitos, manejo e histórico vacinal. Utiliza-se ficha de atendimento padrão para triagem criteriosa.

RESULTADOS E DISCUSSÃO

A implementação deste protocolo é o alicerce para a eficácia do projeto. A literatura aponta que a presença do animal reduz cortisol e libera ocitocina em pacientes [1, 3]. O cão terapeuta, após selecionado, atua como um agente de Saúde／ nica, mediando a conexão entre saúde física e emocional. A segurança técnica permite ao animal exercer seu papel como facilitador com conforto [4]. Ao assegurar a integridade do pet, o projeto qualifica a experiência humana, transformando a interação em ferramenta de resiliência.

Figura 1 e 2 - Interação assistida durante a prática de exercícios terapêuticos no Grupo de Pilates.

Fonte: Acervo do projeto (2025).

Figura 3 e 4 - Estimulação sensorial no Observatório de Bebês por meio da TAA.

Fonte: Acervo do projeto (2025).

CONCLUSÃO

O protocolo de seleção é essencial para a excelência do projeto Pet Terapia. A avaliação conduzida pelo médico veterinário assegura a aptidão dos animais, promovendo uma interação ética. Este processo valida o projeto como uma prática de extensão que une rigor clínico e impacto social [3].

REFERÊNCIAS

[1] SANTOS, A. L. P.; FONSECA, R. S. Terapia Assistida por Animais: impacto na saúde mental e qualidade de vida. Revista Brasileira de Saúde Pública, v. 23, n. 4, p. 112-128, 2024.

[2] OLIVEIRA, T. M.; BARBOSA, L. F. Protocolos de avaliação comportamental e sanitária para cães terapeutas. São Paulo: Editora VetScientific, 2023.

[3] SILVA, M. R.; COSTA, J. P. O Médico Veterinário como agente promotor em programas de Terapia Assistida por Animais. Revista de Medicina Veterinária e Zootecnia, v. 18, n. 2, p. 45-58, 2025.

[4] FURB. Projetos de Extensão e a Promoção da Saúde／ nica: relatório de atividades do Programa Saúde e Bem-Estar. Blumenau: FURB, 2025.

AVALIAÇÃO E O PAPEL ESTRATÉGICO DO CÃO TERAPEUTA NO PROJETO DE EXTENSÃO PET TERAPIA

Maria Eduarda Francês *– Discente de Medicina Veterinária na Fundação Universidade Regional de Blumenau, SC*
Cauani de Andrade *- Discente de Medicina Veterinária na Fundação Universidade Regional de Blumenau, SC*
Daiane Glau *- Discente de Medicina Veterinária na Fundação Universidade Regional de Blumenau, SC*
Graziela Panni Fél Nozari *- Discente de Medicina Veterinária na Fundação Universidade Regional de Blumenau, SC*
Bruna Helena Kipper Zimmermann *– Docente, Departamento Medicina Veterinária, Fundacao Universidade Regional de Blumenau, FURB, SC*
Thiago Neves Batista *– Docente, Departamento Medicina Veterinária, Fundacao Universidade Regional de Blumenau, FURB, SC*

RESUMO

A Terapia Assistida por Animais (TAA) integra a interação humano-animal para promover benefícios físicos, emocionais e sociais. Este trabalho descreve o protocolo de seleção de cães terapeutas do projeto "Pet Terapia" (FURB). A metodologia, conduzida por médico veterinário, abrange avaliações físicas, comportamentais e anamnese. O objetivo é assegurar o bem-estar animal e a segurança das interações, garantindo um perfil apto para os atendimentos [1, 2]. O projeto destaca-se pela visão de Saúde／ nica, onde a segurança técnica qualifica a experiência humana [3].

Palavras-chave: Avaliação; Comportamento; Saúde／ nica; Pet Terapia.

INTRODUÇÃO

O projeto "Pet Terapia" constitui uma prática de Terapia Assistida por Animais (TAA) voltada ao bem-estar biopsicossocial. Iniciado no CRIE/FURB, expandiu-se para o Programa Saúde e Bem-Estar. Dada a diversidade de perfis, a segurança é primordial. O rigor na seleção é um pilar fundamental da prática, exigindo critérios que avaliam saúde e temperamento [2, 4].

MATERIAIS E MÉTODOS

O processo é conduzido por médico veterinário e compreende:

1) **Avaliação Física:** verificação de sinais vitais e análise de limitações motoras;

2) **Avaliação Comportamental:** observação da interação com desconhecidos, reação a estímulos e obediência a comandos;

3) **Anamnese:** questionário ao tutor sobre hábitos, manejo e histórico vacinal. Utiliza-se ficha de atendimento padrão para triagem criteriosa.

RESULTADOS E DISCUSSÃO

A implementação deste protocolo é o alicerce para a eficácia do projeto. A literatura aponta que a presença do animal reduz cortisol e libera ocitocina em pacientes [1, 3]. O cão terapeuta, após selecionado, atua como um agente de Saúde／ nica, mediando a conexão entre saúde física e emocional. A segurança técnica permite ao animal exercer seu papel como facilitador com conforto [4]. Ao assegurar a integridade do pet, o projeto qualifica a experiência humana, transformando a interação em ferramenta de resiliência.

Figura 1 e 2 - Interação assistida durante a prática de exercícios terapêuticos no Grupo de Pilates.

Fonte: Acervo do projeto (2025).

Figura 3 e 4 - Estimulação sensorial no Observatório de Bebês por meio da TAA.

Fonte: Acervo do projeto (2025).

CONCLUSÃO

O protocolo de seleção é essencial para a excelência do projeto Pet Terapia. A avaliação conduzida pelo médico veterinário assegura a aptidão dos animais, promovendo uma interação ética. Este processo valida o projeto como uma prática de extensão que une rigor clínico e impacto social [3].

REFERÊNCIAS

[1] SANTOS, A. L. P.; FONSECA, R. S. Terapia Assistida por Animais: impacto na saúde mental e qualidade de vida. Revista Brasileira de Saúde Pública, v. 23, n. 4, p. 112-128, 2024.

[2] OLIVEIRA, T. M.; BARBOSA, L. F. Protocolos de avaliação comportamental e sanitária para cães terapeutas. São Paulo: Editora VetScientific, 2023.

[3] SILVA, M. R.; COSTA, J. P. O Médico Veterinário como agente promotor em programas de Terapia Assistida por Animais. Revista de Medicina Veterinária e Zootecnia, v. 18, n. 2, p. 45-58, 2025.

[4] FURB. Projetos de Extensão e a Promoção da Saúde／ nica: relatório de atividades do Programa Saúde e Bem-Estar. Blumenau: FURB, 2025.

Avaliação retrospectiva das alterações laboratoriais renais em cães com leishmaniose visceral canina

Maria Eduarda Maschio Vella - Graduanda do Curso de Medicina Veterinária em Universidade Positivo (UP).
Carla Beatriz Soares - Graduanda do Curso de Medicina Veterinária na Universidade Federal do Paraná (UFPR).
Renata Veiga Pellegrini Tenório de Albuquerque - M.V. Msc. Professora do Departamento de Anatomia, Patologia e Clínicas Veterinárias da Escola de Medicina Veterinária e Zootecnia da Universidade Federal da Bahia (UFBA). Atuação em Clínica Geral e Nefrologia de Cães e Gatos.
Daiane Cerqueira Shimada - Médica Veterinária, Clínica Geral.
Nataniele de Almeida Rios - Médica Veterinária, Cirurgiã Geral.

RESUMO

A leishmaniose visceral canina (LVC) apresenta importante potencial de comprometimento renal, sendo a doença glomerular uma das principais causas de morbidade e mortalidade nesses pacientes. Objetivou-se avaliar retrospectivamente os padrões de alterações laboratoriais renais observados em cães previamente diagnosticados com leishmaniose, bem como os exames utilizados para diagnóstico e monitoramento renal. Avaliaram-se os métodos diagnósticos empregados, presença de azotemia, proteinúria, isostenúria, hipoalbuminemia e hiperglobulinemia. Observou-se elevada frequência de pacientes não azotêmicos com proteinúria persistente, sugerindo lesão glomerular precoce compatível com doença renal crônica. Conclui-se que cães com leishmaniose podem apresentar lesão renal significativa mesmo sem azotemia, destacando a importância do monitoramento precoce da proteinúria para adequada abordagem terapêutica desses pacientes, não se limitando apenas ao controle da doença.

Palavras-chave: Glomerulopatia; Proteinúria; Azotemia; Nefropatia; Diagnóstico molecular.

INTRODUÇÃO

A leishmaniose visceral canina (LVC) constitui importante enfermidade infecciosa sistêmica, sendo o comprometimento renal uma das principais causas de mortalidade, frequentemente relacionado à deposição de imunocomplexos circulantes e ao desenvolvimento de glomerulopatias imunomediadas (1,2). Marcadores de lesão renal são fundamentais na detecção precoce da nefropatia associada à LVC. Diretrizes recentes reforçam a avaliação integrada entre marcadores funcionais, morfológicos e

de lesão renal para identificação precoce da progressão da doença nesses pacientes (3,4). Objetivou-se realizar levantamento retrospectivo do impacto renal da leishmaniose em cães com diagnóstico confirmado.

MATERIAL E MÉTODOS

Foi realizado estudo retrospectivo por meio da análise de 48 prontuários de cães encaminhados com diagnóstico prévio de leishmaniose visceral canina, atendidos em rotina clínica na cidade de Salvador e Região Metropolitana (Bahia). Foram avaliados os métodos diagnósticos escolhidos para triagem da doença e os históricos foram analisados quanto à presença de azotemia, proteinúria, isostenúria, hipoalbuminemia e hiperglobulinemia. Os dados obtidos foram descritos em frequência absoluta e relativa.

RESULTADOS E DISCUSSÃO

Observou-se variabilidade nos sítios de coleta e nos tipos de teste empregados, o que favoreceu a confirmação diagnóstica, já que a sensibilidade e a especificidade podem variar conforme o tipo de amostra, a carga parasitária e a resposta imune, sendo recomendada a associação dessas técnicas e locais de coleta (3).

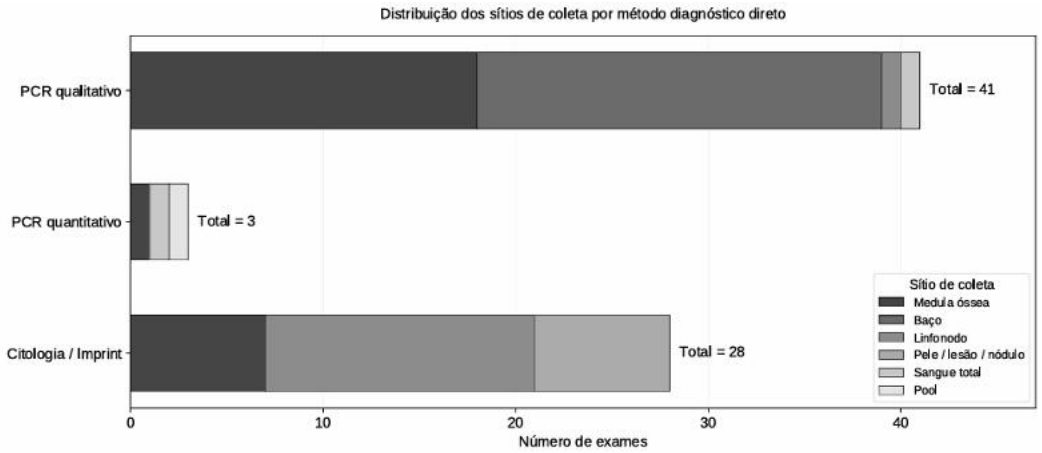

Figura 1. Distribuição dos sítios de coleta por método diagnóstico direto.

Em relação à avaliação renal, apenas seis pacientes (12,5%) eram azotêmicos, sendo a proteinúria o achado mais frequente (60,4%), incluindo pacientes sem azotemia concomitante, sugerindo presença de lesão glomerular precoce (1,4).

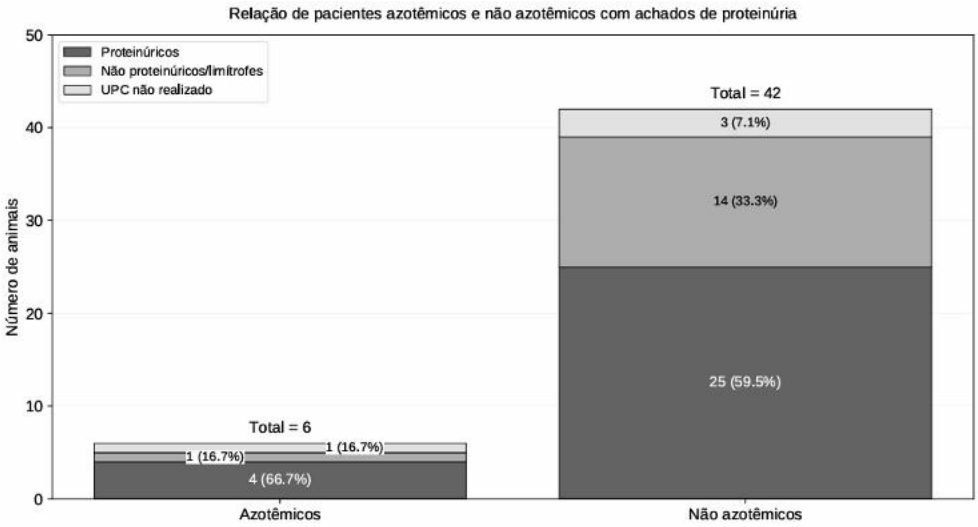

Figura 2. Relação de pacientes azotêmicos e não azotêmicos com achados de proteinúria.

A distinção entre marcadores de função renal (creatinina) e marcadores de lesão (proteinúria) mostrou-se fundamental na interpretação dos resultados. Foi possível observar que diversos animais apresentavam creatinina dentro dos valores de referência (87,5%), porém com proteinúria renal persistente (59,5%) e isostenúria, alterações compatíveis com comprometimento renal progressivo.

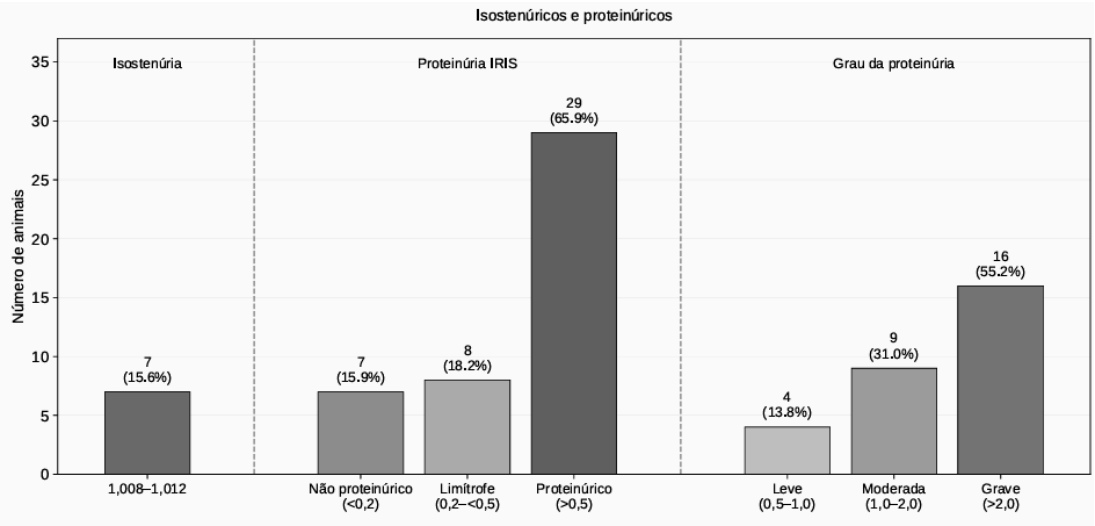

Figura 3. Frequência de isostenúria e grau de proteinúria em cães com LVC.

Dos pacientes, 71,73% tinham hiperglobulinemia, 45,65% apresentavam hipoalbuminemia (albumina < 2,5 g/dL) e destes 48,27% também eram proteinúricos, indicando potencial risco para desenvolvimento de síndrome nefrótica. Apesar disso, nenhum dos pacientes avaliados recebia terapia antiproteinúrica específica, sugerindo possível subvalorização da proteinúria no manejo clínico da doença.

CONCLUSÃO

Cães com leishmaniose podem apresentar lesão renal significativa mesmo na ausência de azotemia, e a proteinúria demonstrou elevada relevância clínica como marcador precoce de lesão glomerular, devendo ser incorporada ao monitoramento sistemático desses pacientes. A integração entre marcadores de função, lesão e morfologia renal contribui para identificação mais precoce da nefropatia associada à leishmaniose e possibilita abordagem terapêutica mais direcionada, não restrita apenas ao controle da infecção.

REFERÊNCIAS

1. Ribeiro VM. Leishmaniose e os rins. In: Giovaninni LH; Crivellenti LZ, editores. Tratado de nefrologia e urologia em cães e gatos. São Paulo: MedVet; 2022. p. 544-553.

2. Nogueira FS; Ribeiro VM. Leishmaniose visceral. In: Jericó MM; Andrade Neto JPA; Kogika MM, editores. Tratado de medicina interna de cães e gatos. 2ª ed. Rio de Janeiro: Roca; 2022.
3. Brasileish. Diretrizes para diagnóstico, estadiamento, tratamento e monitoramento da leishmaniose visceral canina. 2025.
4. International Renal Interest Society. IRIS guidelines for diagnosis and management of glomerular disease in dogs. 2023.

Avaliação retrospectiva das alterações renais ultrassonográficas em cães com leishmaniose visceral canina

Carla Beatriz Soares - Graduanda do Curso de Medicina Veterinária na Universidade Federal do Paraná (UFPR).
Renata Veiga Pellegrini Tenório de Albuquerque - M.V. Msc. Professora do Departamento de Anatomia, Patologia e Clínicas Veterinárias da Escola de Medicina Veterinária e Zootecnia da Universidade Federal da Bahia (UFBA).
Daiane Cerqueira Shimada - Médica Veterinária, Clínica Geral.
Nataniele de Almeida Rios - Médica Veterinária, Cirurgiã Geral.

RESUMO

A leishmaniose visceral canina (LVC) apresenta importante potencial de comprometimento renal, sendo a doença glomerular uma das principais causas de morbidade e mortalidade nesses pacientes. Objetivou-se avaliar retrospectivamente os padrões de alterações renais observados em cães previamente diagnosticados com leishmaniose. Avaliou-se a presença de azotemia, proteinúria, isostenúria, e alterações ultrassonográficas. Observou-se elevada frequência de pacientes não azotêmicos com proteinúria persistente, sugerindo lesão glomerular precoce compatível com doença renal crônica. Alterações ultrassonográficas renais também foram identificadas em pacientes com parâmetros laboratoriais preservados, reforçando o papel da ultrassonografia como ferramenta complementar na avaliação morfológica renal. Conclui-se que cães com leishmaniose podem apresentar lesão renal significativa mesmo sem azotemia, destacando a importância do monitoramento precoce da proteinúria e alterações estruturais renais para adequada abordagem terapêutica desses pacientes, não se limitando apenas ao controle da doença.

Palavras-chave: Glomerulopatia; Proteinúria; Azotemia; Nefropatia; Monitoramento renal.

INTRODUÇÃO

A leishmaniose visceral canina (LVC) constitui importante enfermidade infecciosa sistêmica, sendo o comprometimento renal uma das principais causas de mortalidade, frequentemente relacionado à deposição de imunocomplexos circulantes e ao desenvolvimento de glomerulopatias imunomediadas (1,2). Ainda há variabilidade na rotina clínica quanto aos protocolos diagnósticos, frequência de monitoramento renal e instituição de terapias nefroprotetoras. Diretrizes recentes reforçam a avaliação integrada entre marcadores funcionais, estruturais e de lesão renal para identificação

precoce da progressão da doença renal nesses pacientes (3,4). Objetivou-se realizar levantamento retrospectivo dos achados ultrassonográficos renais e sua relação com o comprometimento renal em cães com diagnóstico prévio de LVC.

MATERIAL E MÉTODOS

Foi realizado estudo retrospectivo por meio da análise de 48 prontuários de cães encaminhados com diagnóstico prévio de leishmaniose visceral canina, atendidos em rotina clínica na cidade de Salvador (Bahia) e Região Metropolitana. Os históricos foram analisados quanto à presença de alterações laboratoriais sugestivas de comprometimento renal, incluindo azotemia, proteinúria, isostenúria e alterações ultrassonográficas renais. Os dados obtidos foram descritos em frequência absoluta e relativa.

RESULTADOS E DISCUSSÃO

A distinção entre marcadores de função renal (creatinina) e marcadores de lesão (proteinúria) mostrou-se fundamental na interpretação dos resultados. Foi possível observar que diversos animais apresentavam creatinina dentro dos valores de referência (87,5%), porém com proteinúria renal persistente (59,5%) e início de isostenúria (15,6%), alterações compatíveis com comprometimento renal progressivo.

Destes, apenas metade dos pacientes realizaram avaliação ultrassonográfica, sendo observadas alterações renais em pacientes mesmo na ausência alterações laboratoriais significativas, como azotemia, reforçando a importância da ultrassonografia como ferramenta complementar na avaliação estrutural renal e detecção precoce de nefropatia associada à leishmaniose visceral canina. Da mesma forma, pacientes sem alterações ultrassonográficas detectáveis também apresentavam proteinúria persistente, o que reforça a necessidade de avaliação renal completa sob os aspectos de lesão, função e morfologia (4).

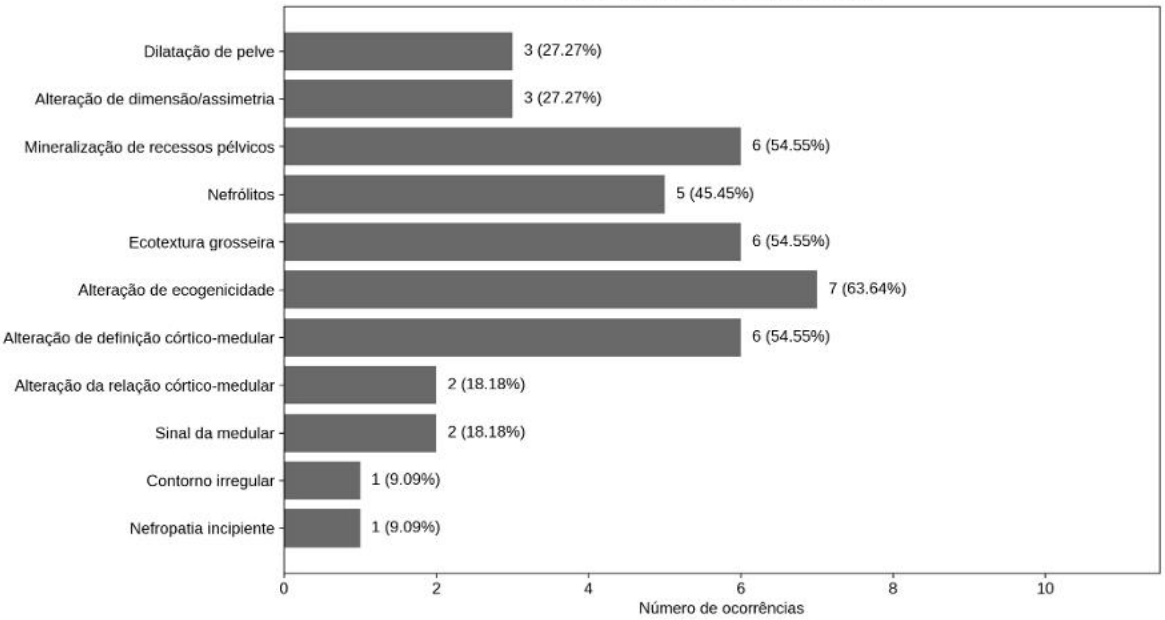

Figura 1. Achados ultrassonográficos renais em cães acometidos por leishmaniose visceral canina. Percentuais calculados sobre 11 tipos de alterações renais observadas.

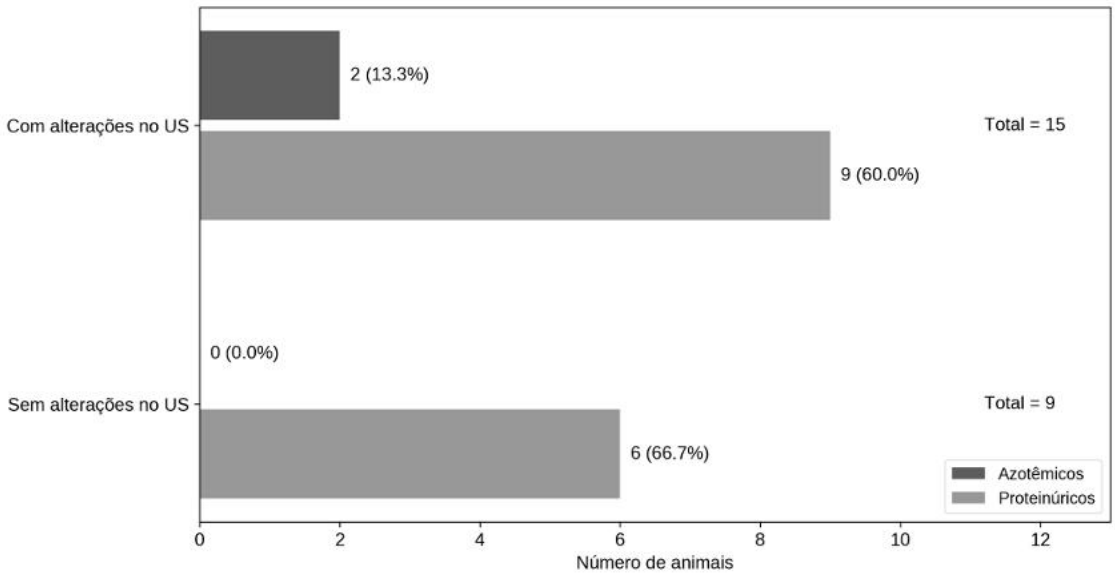

Figura 2. Relação entre achados ultrassonográficos renais, azotemia e proteinúria em cães com leishmaniose visceral canina.

CONCLUSÕES

Cães acometidos podem apresentar lesão renal significativa mesmo na ausência de azotemia, evidenciando a limitação da creatinina sérica como marcador isolado de comprometimento renal precoce. A proteinúria demonstrou elevada relevância clínica como marcador precoce de lesão glomerular, devendo ser incorporada ao monitoramento sistemático desses pacientes, assim como a avaliação das alterações ultrassonográficas renais. A integração entre marcadores de função, lesão e morfologia renal contribui para identificação mais precoce da nefropatia associada à leishmaniose e possibilita abordagem terapêutica mais direcionada, não restrita apenas ao controle da infecção.

REFERÊNCIAS

1. Nogueira FS; Ribeiro VM. Leishmaniose visceral. In: Jericó MM; Andrade Neto JPA; Kogika MM, editores. Tratado de medicina interna de cães e gatos. 2ª ed. Rio de Janeiro: Roca; 2022.
2. FS; Ribeiro VM. Leishmaniose visceral. In: Jericó MM; Andrade Neto JPA; Kogika MM, editores. Tratado de medicina interna de cães e gatos. 2ª ed. Rio de Janeiro: Roca; 2022.
3. Brasileish. Diretrizes para diagnóstico, estadiamento, tratamento e monitoramento da leishmaniose visceral canina. 2025.
4. International Renal Interest Society. IRIS guidelines for diagnosis and management of glomerular disease in dogs. 2023.

Bloqueio de Plano Serrátil Ventral Guiado Por Ultrassonografia Em Reconstrução Cirúrgica Após Exérese De Mastocitoma Canino

AUTORES

Luana Girardi Rossa - Discente de medicina veterinária e monitora de anestesiologia e clínica cirúrgica de pequenos animais, no Hospital Escola Veterinário da Universidade Regional de Blumenau (HEV-FURB) - Blumenau/ SC, Brasil.
Juliano Eble - Médico Veterinário.
Maycon Anderson Santos - Médico Veterinário.
Ana Lúcia de Carvalho Rosa Pascoli - Médica veterinária, Doutora, docente na Universidade Regional de Blumenau (HEV-FURB) - Blumenau/SC, Brasil.
Thiago Neves Batista - Médico veterinário, Doutor, docente na Universidade Regional de Blumenau (HEV-FURB) - Blumenau/ SC, Brasil.
James Oliveira de Aquino - Médico veterinário, Mestre, docente na Universidade Regional de Blumenau (FURB) - Blumenau/ SC, Brasil.

RESUMO

O tratamento cirúrgico do mastocitoma canino exige adequado controle álgico trans e pós-operatório. O objetivo deste trabalho é relatar o uso dos bloqueios do plano serrátil ventral e subcostal bilateral guiados por ultrassonografia, associados à anestesia multimodal, em um cão submetido à reconstrução cirúrgica esternal. Um cão, SRD, 6 anos e 22,45 kg, ASA II, recebeu medicação pré-anestésica, indução intravenosa, manutenção inalatória e analgesia por infusão contínua. Para analgesia locorregional, realizou-se bloqueio serrátil ventral e subcostal bilateral ecoguiado com bupivacaína associada a adjuvantes. O monitoramento multiparamétrico evidenciou estabilidade hemodinâmica durante todo o procedimento, sem necessidade de analgesia de resgate. A ausência de respostas nociceptivas e alterações respiratórias demonstrou a eficácia da técnica no controle da dor perioperatória. Conclui-se que a associação entre analgesia multimodal e bloqueios locorregionais ecoguiados promove adequado controle nociceptivo e estabilidade anestésica, proporcionando recuperação segura e livre de sinais evidentes de dor.

Palavras-chave: Anestesia local; Anestesiologia; Neoplasias Cutâneas; Retalhos Cirúrgicos;

INTRODUÇÃO

A exérese cirúrgica ampla é considerada o tratamento de eleição para o mastocitoma canino, podendo demandar procedimentos reconstrutivos para permitir adequada síntese tecidual (1). Em cirurgias dessa natureza, recomenda-se analgesia preventiva e multimodal, associando anestesia geral e anestesia perineural, visando melhor controle da dor trans e pós-operatória, além da redução do requerimento de anestésicos sistêmicos (2,3).

Nesse contexto, o bloqueio do plano serrátil possibilita analgesia da parede torácica por meio da deposição do anestésico local entre planos musculares adjacentes aos nervos intercostais, reduzindo a nocicepção perioperatória e contribuindo para menor necessidade de opioides e maior estabilidade anestésica durante o procedimento cirúrgico (3,4,5,6). O presente trabalho objetivou relatar a utilização do bloqueio do plano serrátil ventral guiado por ultrassonografia em cão submetido à reconstrução cirúrgica após exérese de mastocitoma cutâneo.

DESCRIÇÃO DO CASO

Foi atendido no Hospital Escola Veterinário da Universidade Regional de Blumenau (HEV-FURB) um cão, macho, sem raça definida (SRD), com aproximadamente seis anos de idade e peso corporal de 22,45 kg, apresentando nódulo em região esternal. Inicialmente, realizou-se coleta de material para exame citológico devido à suspeita clínica de lipoma ou mastocitoma. Posteriormente, os achados citológicos foram compatíveis com neoplasia de células redondas, caracterizando mastocitoma de baixo grau. O paciente foi encaminhado para estadiamento oncológico, e os exames de imagem não evidenciaram metástases. Diante do quadro clínico e dos resultados obtidos, o paciente foi encaminhado para realização de nodulectomia associada à reconstrução cirúrgica com retalho de padrão axial.

Durante a avaliação pré-anestésica, o paciente apresentava-se alerta, normohidratado, normocorado e sem alterações clínicas dignas de nota. O animal foi classificado como risco anestésico ASA II, conforme critérios da American Society of Anesthesiologists (ASA).

A medicação pré-anestésica (MPA) consistiu na associação de dexmedetomidina (3 mcg/kg) e metadona (0,3 mg/kg), administradas por via intramuscular (IM). Na sequência, realizou-se acesso venoso periférico e preparo do paciente para o procedimento cirúrgico, incluindo ampla tricotomia e antissepsia prévia da região operatória. A indução anestésica foi realizada com propofol e fentanil, seguida de intubação orotraqueal e manutenção anestésica com isoflurano (1 V%) associado à infusão contínua de propofol (1mg/kg/min).

Durante o período transanestésico, instituiu-se infusão contínua de fentanil (5 mcg/kg/h), cetamina (1,2 mg/kg/h), lidocaína (2 mg/kg/h) e dexmedetomidina (1

mcg/kg/h). A fluidoterapia foi mantida à taxa de 5 mL/kg/h durante todo o procedimento anestésico.

Para analgesia locorregional, realizaram-se bloqueios do plano serrátil ventral e subcostal bilateral guiados por ultrassonografia. O paciente foi posicionado em decúbito lateral, sendo realizada monitorização contínua com eletrocardiograma (ECG), pressão arterial não invasiva (PANI), frequência respiratória (FR), saturação periférica de oxigênio (SpO_2) e temperatura corporal. O escaneamento ultrassonográfico foi realizado na altura da quarta costela, permitindo identificação das estruturas anatômicas e adequada deposição do anestésico local entre os planos fasciais musculares, observando-se hidrodissecção das fáscias durante a aplicação. Utilizou-se bupivacaína 0,25% na dose de 2 mg/kg, associada à morfina (0,1 mg/kg), dexmedetomidina (1 mcg/kg) e dexametasona (0,2 mg/kg) como adjuvantes anestésicos. Para realização do bloqueio foi utilizada agulha Tuohy 18G.

Durante o procedimento anestésico, realizou-se monitorização multiparamétrica da FC, FR, pressão arterial sistólica (PAS), SpO_2 e temperatura corporal, por meio de monitor multiparamétrico (Digicare). Com base nos parâmetros monitorados, o paciente manteve estabilidade hemodinâmica durante todo o período transoperatório, sem necessidade de analgesia de resgate ou ocorrência de intercorrências anestésicas relevantes. Após o procedimento o animal recebeu Dipirona (25mg/kg) e Dexametasona (0,2mg/kg) via intravenosa (IV) e antimicrobiano a base de penicilina e estreptomicina (0,1ml/kg) via IM. Ao término do procedimento cirúrgico, o paciente apresentou recuperação anestésica satisfatória, sem sinais evidentes de dor ou complicações anestésicas imediatas.

DISCUSSÃO

A analgesia multimodal possibilita a associação de diferentes classes farmacológicas e mecanismos de ação, reduzindo as doses individuais dos fármacos e a ocorrência de efeitos adversos (3), além de permitir melhor controle da nocicepção conforme a origem e intensidade da dor (7). No presente relato, a estabilidade hemodinâmica do paciente e a ausência de necessidade de analgesia de resgate transoperatória demonstram o emprego de uma abordagem preventiva e multimodal.

Para garantir a estabilidade anestésica e otimizar o controle da dor, foi instituída analgesia por infusão contínua durante o procedimento. Essa estratégia contribui para a melhora da analgesia e permite a redução da concentração dos anestésicos inalatórios utilizados (8). A associação de anestésico local e adjuvantes ao bloqueio dos ramos cutâneos laterais dos nervos intercostais proporcionou analgesia eficaz, evidenciada pela ausência de respostas nociceptivas e alterações respiratórias durante a cirurgia (9).

A técnica guiada por imagem permitiu a identificação anatômica precisa das fáscias musculares e a deposição adequada do anestésico local. Trabalhos em que os bloqueios foram realizados sem auxílio ultrassonográfico observaram o aumento da frequência cardíaca, pressão arterial sistólica e frequência respiratória, sugerindo presença de nocicepção e necessidade de aumento das taxas de infusão (7).

A monitorização dos parâmetros fisiológicos foi fundamental para a avaliação contínua da eficácia do protocolo estabelecido. Dessa forma, a associação da anestesia sistêmica multimodal às técnicas locorregionais guiadas por ultrassonografia demonstrou ser uma alternativa segura e eficaz no manejo anestésico para exérese de mastocitoma, culminando em uma recuperação satisfatória e livre de sinais de algia no pós-operatório.

CONCLUSÃO

A associação entre analgesia multimodal e bloqueios locorregionais guiados por ultrassonografia promove adequado controle nociceptivo em cão submetido à exérese de mastocitoma com reconstrução cirúrgica. O bloqueio do plano serrátil ventral e subcostal bilateral mantém estabilidade hemodinâmica transoperatória e dispensa analgesia de resgate durante o procedimento. A utilização da ultrassonografia proporciona maior precisão na deposição do anestésico local e favorece a efetividade da técnica anestésica. A recuperação anestésica ocorre de forma satisfatória, sem sinais evidentes de dor ou complicações imediatas.

REFERÊNCIAS

1. Daleck CR, Rocha NS, Ferreira MGPA. Mastocitoma. In: Daleck CR, De Nardi AB, editores. Oncologia em cães e gatos. 2.ed. Rio de Janeiro: Roca; 2016. p.955-971.

2. World Small Animal Veterinary Association. Cirurgia de tecidos moles. [citado 2026 maio 31]. Disponível em: URL: https://wsava.org/wp-content/uploads/2020/01/Cirurgia-de-tecidos-moles.pdf
3. Lerche P, Muir III WW. Analgesia. In: Carroll GL, editora. Anestesia e analgesia de pequenos animais. 1.ed. Barueri: Manole; 2012. p.143.
4. Teixeira LG, Costa GL, Colaço AA, Garofalo NA, Ferreira JZ, Silva LCN et al. Combination of transversus abdominis plane block and serratus plane block in canine mastectomy. Pesq Vet Bras 2018;38(2):421-430.
5. Blanco, R.; Parras, T.; McDonnell, J. G.; Prats-Galino, A. Serratus plane block: a novel ultrasound-guided thoracic wall nerve block. Anaesthesia, v. 68, n. 11, p. 1107-1113, 2013. DOI: 10.1111/anae.12344. Disponível em: PubMed. Acesso em: 1 jun. 2026.
6. Mayes, J.; Davison, E.; Panahi, P.; Patten, D.; Eljelani, F.; Womack, J.; Varma, M.; Yusuf, N.; Bhattacharya, S.; Abdulkarim, A.; McDonnell, J. G. An anatomical evaluation of the serratus anterior plane block. Anaesthesia, v. 71, n. 9, p. 1064-1069, 2016. DOI: 10.1111/anae.13549. Disponível em: PubMed. Acesso em: 1 jun. 2026.
7. Araújo, MS de; Oliveira, BCG de; Franco, BAA; Motta, GS; Medeiros, LC. Combinação dos bloqueios locorregionais TAP block, plano serrátil ventral e subcostal associados à anestesia intravenosa parcial para controle da dor em cadela submetida à mastectomia parcial e exérese de nódulo externo – relato de caso. In: XII COLÓQUIO TÉCNICO CIENTÍFICO DE SAÚDE ANIMAL, CIÊNCIAS AGRÁRIAS E MEIO AMBIENTE. Anais [...]. Brasil, 2023.
8. Bednarski, RM. Cães e gatos. In: Grimm, KA.; Lamont, LA.; Tranquilli, WJ. Lumb & Jones: anestesiologia e analgesia em veterinária. 1. ed. Rio de Janeiro: Roca, 2017. cap. 44. Disponível em: Minha Biblioteca. Acesso em: 1 jun. 2026.
9. Read, M; Campoy, L; Fischer, B. Small Animal Regional Anesthesia and Analgesia. 2. ed. Hoboken, New Jersey: Wiley Blackwell, 2024.

Bloqueio do nervo paravertebral cervical guiado por neuroestimulador em Arara Canindé (*Ara ararauna*)

Laura de Paula Arantes – Médica Veterinária aprimoranda em Anestesiologia Veterinária, Hospital Veterinário da Uniube – HVU.

Carolina da Silva Cruvinel – Médica Veterinária preceptora do setor de Clínica Cirúrgica de Pequenos Animais, Hospital Veterinário da Uniube – HVU.

Alice Cristina Maciel - Médica Veterinária preceptora do setor de Clínica Cirúrgica de Pequenos Animais, Hospital Veterinário da Uniube – HVU.

Júlia Roberts Gonçalves – Discente do curso de Medicina Veterinária, Universidade de Uberaba – Uniube.

Ananda Neves Teodoro – Médica Veterinária Preceptora – Anestesiologia Veterinária, Hospital Veterinário da Uniube – HVU.

Matheus Garcia Lopes - Médico Veterinário Preceptor – Anestesiologia Veterinária, Hospital Veterinário da Uniube – HVU.

Resumo

As aves representam uma parcela crescente dos animais atendidos na rotina da medicina veterinária como animais de companhia ou de vida livre. Entre as principais causas de atendimento destacam-se os traumas frequentemente associados à necessidade de procedimentos cirúrgicos e manejo analgésico adequado. Os bloqueios locorregionais são considerado padrão ouro no controle da dor, além de reduzir requerimento dos anestésicos gerais. Deu entrada ao HVU, uma arara canindé apresentando dificuldade em alçar voo. No exame radiográfico foi constatado presença de fratura simples transversa em coracóide. O paciente foi submetido à osteossíntese e para o procedimento anestésico realizou-se Cetamina 17mg/kg Midazolan 2,5 mg/kg Morfina 2 mg/kg, e Dexmedetomidina 3mcg/kg como protocolo. Foi realizado o bloqueio das emergências das raízes nervosas cervicais (C6, C7 e C8) e torácica (T1) que supre as regiões escapular,umeral e radioulnar, utilizando como anestésico local a bupivacaína sem vasoconstritor 0,5%, 2mg/kg. A monitoração anestésica consistiu na avaliação da FC e rítmo cardiaco, SpO2, Temperatura central e EtCO2. A aferição da PAS foi realizada através de método não invasivo com Doppler. Os parâmetros foram avaliados em intervalos de 10 minutos. Durante o transoperatório, não foram observados sinais de nocicepção ou resposta motora aos estímulos cirúrgicos, mesmo com o paciente mantido em plano anestésico superficial, indicando adequado conforto e efetivo controle da nocicepção durante todo o procedimento. Conclui-se que, embora se trate de uma avaliação em um único indivíduo, o bloqueio paravertebral cervical promoveu adequado bloqueio sensitivo e motor em arara-canindé, abolindo a resposta ao estímulo nocivo na região avaliada. Dessa forma, a técnica demonstra potencial aplicabilidade como alternativa analgésica e anestésica para procedimentos cirúrgicos em região da cinta peitoral.

Palavras-chave: Dexmedetomidina; midazolan; cetamina; coracoide; bupivacaína

Introdução

As aves representam a maioria das espécies da fauna silvestre mantidas como animais de companhia. O crescente interesse pela manutenção e reprodução de aves silvestres e exóticas como animais de estimação tem levado ao aumento da procura por procedimentos anestésicos em espécies que apresentam grande diversidade de porte, comportamento e hábitos alimentares. (3)

As lesões traumáticas figuram entre as principais afecções observadas por médicos-veterinários cirurgiões que atuam com psitacídeos sendo a correção de fraturas um dos procedimentos cirúrgicos mais frequentemente realizados nessa ordem de aves. (6;12) Castro, Fantoni e Matera (2013) evidenciaram que 100% dos psitacídeos atendidos apresentavam afecções ortopédicas de origem traumática que demandaram intervenção cirúrgica.

As aves possuem sua fisiologia complexa, apresentam altas taxas metabólicas, e alta sensibilidade farmacológica, podendo elevar a taxa de mortalidade associadas ao procedimento anestésico, portanto faz-se necessário reduzir o uso dos anestésicos gerais para diminuir efeitos adversos. Os bloqueios locorregionais são de extrema importância, principalmente em cirurgias ortopédicas pois diminuem o requerimento de anestésicos gerais e ajudam a controlar a dor no trans e pós operatório. (1; 9; 13)

O bloqueio regional é adquirido através da inserção do anestésico local em um conjunto de nervos que formam um plexo, podendo causar a dessensibilização de uma extensa área. Possibilita uma anestesia reversível e analgesia do membro a ser bloqueado, sendo frequentemente utilizado em cirurgias ortopédicas. (5; 8)

A cinta peitoral, chamada de cíngulo peitoral é formada por três pares de ossos que sustentam as asas, é formada pelas clavículas fundidas, os coracoides e escápula. A ampliação do bloqueio do plexo braquial pode ser distal à articulação umerorradioulnar, se limitando apenas a esta região (4; 10). Foi descrito por Otero (2005), o bloqueio paravertebral cervical em cães em que há o bloqueio do membro torácico. O bloqueio das emergências das raízes nervosas cervicais (C6, C7 e C8) e torácica (T1) supre as regiões escapular,umeral e radioulnar. Não existem trabalhos que descrevam o bloqueio paravertebral cervical em aves.

Relato de caso

Deu entrada ao Hospital Veterinário da Uniube, um exemplar de Arara Canindé (*Ara ararauna*), resgatada pela Policia Ambiental oriundo de vida livre, com a queixa de não alçar

voo. Durante avaliação clínica foi possível constatar se tratar de um animal adulto, em estação, apresentando assimetria em membros torácicos, com crepitação à palpação. Foram realizados exames complementares, incluindo hemograma, bioquímico, e radiografia, tendo como destaque uma fratura simples transversa em coracóide esquerdo.

Para realização do procedimento cirúrgico de osteossíntese de coracóide, foram administrados pela via intramuscular, no músculo peitoral, como medicação pré-anestésica Cetamina 17mg/kg (Cetamin®, cloridrato de cetamina, Syntec Ltda, Barueri, SP, Brasil), Midazolan 2,5 mg/kg (Dormonid®, Midazolan, Roche,Brasileia,Suíça) Morfina 2 mg/kg, (Dimorf®,Cristália, Itapira SP,Brasil) e Dexmedetomidina 3mcg/kg (Dexdomitor®, Zoetis Brasil, Parsippany, Nova Jersey, Estados Unidos). Após 10 minutos, foi realizado acesso venoso em veia metatársica medial, com catéter de calibre 22G e prosseguido para indução anestésica por via inalatória com isoflurano a 1% e oxigênio a 100% em máscara facial até a resposta do animal. Após a realização do bloqueio, foi realizada intubação com tubo endotraqueal 3mm sem cuff, permitindo a manutenção anestésica com isoflurano e oxigênio a 100% em ventilação espontânea utilizando circuito sem reinalação de gases (Baraka). A monitoração anestésica consistiu na avaliação da FC e rítmo cardiaco, SpO2, Temperatura central e EtCO2 por meio de monitor multiparamétrico SDAMed (SDA12S, SDAmed). A aferição da PAS foi realizada através de método não invasivo com Doppler vascular (SDA med, DV510).

Os parâmetros foram avaliados em intervalos de 10 minutos. Como fluidoterapia transoperatória, utilizou-se solução de Ringer Lactato (Solução de Ringer com Lactato, JP Indústria Farmacêutica, Ribeirão Preto, São Paulo, Brasil) em taxa de 5 ml/kg/h.

Hofmeistes et al. (2007) relatou em seu estudo a localização dos espaços intervertebrais C5-C6, C6-C7 e C7-T1, sendo que a raiz T1 pode ser encontrada 2 a 3 cm caudal à primeira costela. No presente estudo, a técnica utilizada foi baseada no estudo citado acima, porém foi adaptada para a ave em questão.

Para execução do bloqueio, foi realizada deplumação ampla da região cervical esquerda, seguida por antissepsia com clorexidina degermante 2% e clorexidina alcoólica. Utilizou-se o neuroestimulador (Neurolocalizador DL250, DeltaLife, São José dos Campos, SP, Brasil) com o eletrodo positivo (vermelho) fixado no paciente à 4 cm de distância do local de inserção da agulha e eletrodo negativo (preto) sendo a agulha neuro estimulável. Como anestésico local foi utilizada bupivacaína sem vasoconstritor 0,5%, 2mg/kg (Neocaína® 0,5%; Cristália, Itapira, SP, Brasil.) e o acesso realizado foi o cervical, assim como mostra

a figura 1. O procedimento cirúrgico teve início após o período de latência do fármaco. Durante o transoperatório, não foram observados sinais de nocicepção ou resposta motora aos estímulos cirúrgicos, mesmo com o paciente mantido em plano anestésico superficial, indicando adequado conforto e efetivo controle da nocicepção durante todo o procedimento. Ao fim da cirurgia foram administrados como anti-inflamatório, Meloxicam 1mg/kg (Meloxinew®; Vetnil, Louveira, SP, Brasil) e como antibiótico, Enrofloxaxina 10mg/kg (Baytril®; Elanco Animal Health, Greenfield, Indiana, Estados Unidos) e a recuperação anestésica ocorreu de forma branda e gradativa sem sinais de excitação. No período pós-operatório, o paciente foi monitorado por até cinco horas após o procedimento, não sendo observados sinais clínicos compatíveis com dor durante todo o período de avaliação. Conclui-se que a técnica analgésica empregada, por meio do bloqueio paravertebral cervical, mostrou-se eficaz na promoção de analgesia trans e pós-operatória em arara-canindé (Ara ararauna), constituindo uma alternativa promissora para o controle da nocicepção em procedimentos cirúrgicos dessa espécie.

Figura 1: Imagem fotográfica de Arara Canindé (Ara ararauna) posicionado em decúbito lateral direito, para execução do bloqueio do plexo braquial guiado por neuroestimulador

Fonte: Acervo pessoal

Discussão

A utilização de técnicas locorregionais em aves apresenta especial relevância devido às particularidades anatômicas e fisiológicas dessas espécies, que as tornam mais suscetíveis

a alterações cardiorrespiratórias durante a anestesia geral. Além disso, o manejo, a contenção e a captura podem desencadear intenso estresse, aumentando a demanda metabólica e o risco anestésico (3;9). Nesse contexto, a associação de bloqueios locorregionais à anestesia geral configura uma estratégia importante para promover analgesia multimodal, reduzir o requerimento de anestésicos inalatórios e minimizar possíveis efeitos adversos relacionados à depressão cardiovascular e respiratória (9;13).

No presente relato, a ausência de respostas motoras e sinais de nocicepção durante o procedimento, mesmo sob plano anestésico superficial, sugere que o bloqueio empregado contribuiu significativamente para o adequado controle da dor transoperatória, além de proporcionar conforto no período pós-operatório.

Conclusão

Conclui-se que, embora se trate de uma avaliação em um único indivíduo, o bloqueio paravertebral cervical promoveu adequado bloqueio sensitivo e motor em arara-canindé, abolindo a resposta ao estímulo nocivo na região avaliada. Dessa forma, a técnica demonstra potencial aplicabilidade como alternativa analgésica e anestésica para procedimentos cirúrgicos em região da cinta peitoral.

Referências

1) Bonnet F. Dor no meio cirúrgico. Porto Alegre: Artes Médicas, 1993

2) Castro, P. F.; Fantoni, D. T.; Matera, J. M. Estudo retrospectivo de afecções cirúrgicas em aves. Pesquisa Veterinária Brasileira, [S.L.], v. 33, n. 5, p. 662-668, maio 2013. FapUNIFESP (SciELO). http://dx.doi.org/10.1590/s0100-736x2013000500018

3) Feitosa, Caroline Cezaretti; Dal-Bó, Ísis dos Santos; Macedo, Aline Schafrum; Brum, Maurício Veloso. Anestesia em aves silvestres e exóticas. Revista CFMV, Brasília, DF, ano XXIV, n. 78, p. 34–36, jul./set. 2018. Disponível em: https://www.researchgate.net/publication/340453637_ANESTESIA_EM_AVES_SILVESTRES_E_EXOTICAS. Acesso em: 15 jun. 2026

4) Floriano, L. *Anatomia e fisiologia das aves domésticas*. Goiânia: Instituto Federal Goiano; Rede e-Tec Brasil, [s.d.]. Disponível em: Studocu. Acesso em: 24 maio 2026.

5) Gomes, J. Prilocaína e lidocaína, administrados com orientação do estimulador de nervo periférico, no bloqueio de plexo braquial, em cães. 2012. 67 f. Dissertação (Mestrado) - Curso de Medicina Veterinária, Universidade Federal Rural de Pernambuco, Recife, 2012.

6) Godoy S.N. 2007. Psittaciformes (arara, papagaio, periquito), p.222-251. In: Cubas Z.S., Silva J.C.R. & Catão-Dias J.L. (Eds), Tratado de Animais Selvagens: medicina veterinária. Roca, São Paulo. 1354p.

7) Hofmeister E.H, Kent M, Read M.R. Paravertebral block for forelimb anesthesia in the dog – an anatomic study. Veterinary Anaesthesia and Analgesia. 2007; 34:139–142.

8) Lemke K.P.A, Dawson S.D. Local and Regional Anesthesia. Veterinary Clinical North America Small Animal Practice. 2000; 30:839-857

9) Ludders, J. W.; Guzman, D. S. Comparative Anesthesia and Analgesia – Birds. In: Lamont, L. et al (ed.). Veterinary Anesthesia and Analgesia: The Sixth Edition of Lumb and Jones. 6. ed. Charlottetown: Wiley Blackwell, 2024. Cap. 58. p. 1127-1157.

10) Muir W.W, Hubell J.A.E. Anestesia local em cães e gatos. Manual de Anestesia Veterinária. São Paulo: Artmed; 2001. p. 89-103.

11) Otero P.E. Dor: avaliação e tratamento em pequenos animais. 1st ed. São Paulo: Intebook, 2005.

12) Simpson G.N. 1996. Trauma, p.186-189. In: Beynon P.H., Forbes N.A. & Lawton M.P.C. (Eds), Manual of Psittacine Birds. BSAVA, Cheltenham. 239p.

13) Thomas, L. D.; Piccoli, R. J.; Sinotti, J. F.; Souza, C. F.; Fukushima, F. B. Anestesia regional intravenosa (bloqueio de Bier) em urubu-de-cabeça-preta (Coragyps atratus) submetido à amputação de dígito. Acta Scientiae Veterinariae, v. 50, supl. 1, p. 820, 2022.

Cálculo Vesical em Porquinho-da-Índia *Cavia porcellus* Linnaeus, 1758: Relato de Caso

Luisa Padaratz Mendes[1], Julia Welter Nascimento[3], Georgia Garcia Zimmermann[1], Thais de Oliveira Moura[1], Adonias Primeiro Rocha Dias[2], Rogério Ribas Lange[4]

[1] Médica Veterinária. Residente do Programa de Residência em Área Profissional da Saúde em Medicina Veterinária da Universidade Federal do Paraná (UFPR), com área de concentração em Medicina Zoológica, Curitiba, PR, Brasil.

[2] Médico Veterinário. Residente do Programa de Residência em Área Profissional da Saúde em Medicina Veterinária da Universidade Federal do Paraná (UFPR), com área de concentração em Diagnóstico por Imagem, Curitiba, PR, Brasil.

[3] Médica Veterinária Esp. Mestranda do Programa de Pós-Graduação em Ciências Veterinárias (PPGCV), Universidade Federal do Paraná (UFPR), Curitiba, PR, Brasil.

[4] Médico Veterinário. MSc., Dr. e Professor Associado do Departamento de Medicina Veterinária da Universidade Federal do Paraná (UFPR), Curitiba, PR, Brasil.

Resumo: A urolitíase é uma das principais afecções do trato urinário inferior em porquinhos-da-índia, frequentemente associada a desequilíbrios nutricionais e fatores metabólicos. O objetivo deste trabalho foi relatar o caso clínico de um porquinho-da-índia macho, de três anos de idade, com histórico crônico de hematúria e disúria. No atendimento, o paciente apresentou escore de condição corporal reduzido (2/5) e intensa dor à palpação abdominal. Os exames laboratoriais revelaram anemia discreta, presença de neutrófilos tóxicos indicando processo inflamatório ou infeccioso ativo e agudo, alteração hepática e discreto aumento de uréia. O diagnóstico definitivo de cálculo vesical foi estabelecido por ultrassonografia abdominal, que identificou dois urólitos na bexiga medindo 0,97 cm e 0,75 cm, além de cistite e esteatite adjacente. Diante dos achados, instituiu-se o tratamento cirúrgico por meio de cistotomia ventral para a remoção completa dos cálculos. O procedimento transcorreu sem intercorrências e o protocolo pós-operatório incluiu analgesia com dipirona e suplementação de vitamina C. Apesar de a cirurgia não ter tido intercorrências e o animal ter estado estável no transoperatório, o animal morreu algumas horas depois devido a complicações respiratórias. A abordagem terapêutica adotada demonstrou-se eficaz na resolução da enfermidade, conforme demonstrado em literatura.

Palavras-chave: cistotomia; disúria; roedores; urogenital; urolitíase.

Introdução

A urolitíase é frequente em porquinhos-da-índia (*Cavia porcellus*), espécie que possui predisposição metabólica e anatômica para o desenvolvimento de doenças do trato urinário inferior [1,2]. Urólitos são relatados em ambos os sexos, com maior ocorrência em animais com mais de dois anos e podem ser encontrados em bexiga, uretra e ureteres, bem como rins e ocasionalmente, nas vesículas seminais ou vagina [3].

Análises antigas indicavam que a composição principal desses urólitos era de oxalatos

de cálcio, no entanto, atualmente os registros indicam que mais de 90% dos cálculos urinários em porquinhos-da-índia são compostos de carbonato de cálcio [3,4].

Os sinais clínicos associados variam de hematúria, disúria, estrangúria, vocalização ao urinar e incontinência e dor à palpação abdominal [1,2,4]. O diagnóstico deve associar os sinais clínicos, achados do exame físico e resultados de exames de imagem e urinálise e com isso determinar se o caso seguirá o tratamento clínico ou cirúrgico [3,4]. Mudanças na dieta e aumento da ingestão hídrica são fundamentais para evitar recidivas [1,2,3,4].

O objetivo deste trabalho é descrever o diagnóstico e o tratamento cirúrgico de urolitíase em vesícula urinária de um porquinho-da-índia macho.

Descrição do Caso

Um macho de porquinho-da-índia, com três anos de idade e 0,758kg foi atendido no HV-UFPR com histórico de hematúria há duas semanas. Se alimentava de ração comercial, verduras, feno e frutas, sem suplementação direta de vitamina C. Ao exame físico, constatou-se escore de condição corporal 2/5, taquipneia, temperatura corpórea de 36,9 °C e acentuada sensibilidade dolorosa à palpação abdominal

Foram solicitados exames laboratoriais e de imagem para a elucidação do caso. No hemograma, observou-se uma anemia discreta, com o hematócrito de 33,00% (intervalo de referência: 39–55%[5,6]), enquanto o leucograma apresentou leucócitos totais dentro da normalidade 8.600 mm³ (intervalo de referência: 2,9-14,4[5,6]). Contudo, destacou-se a presença de 11% de neutrófilos tóxicos, uma estrutura que idealmente deveria estar ausente no sangue periférico. O perfil bioquímico mostrou elevação da enzima AST para 90 U/L (referência: 32–51 U/L) e da GGT para 19 U/L (referência: 0–13 U/L), e discreta uremia (ureia 34 mg/dL, referência: 9–31,5 mg/dL)

Posteriormente, a ultrassonografia abdominal revelou bexiga pouco repleta com espessamento de parede ventral (0,12 cm), grande quantidade de sedimentação puntiforme em suspensão e a presença de duas estruturas hiperecóicas produtoras de sombra acústica posterior límpida, medindo 0,97 cm e 0,75 cm, compatíveis com urólitos vesicais, além de cistite e esteatite adjacente (Figura 1).

Figura 1. Imagem ultrassonográfica da bexiga evidenciando espessamento da mucosa e estrutura hiperecoica formadora de sombra acústica posterior medindo 0,97 cm, compatível com urólito vesical.

Com base nos achados de imagem, o paciente foi encaminhado para intervenção cirúrgica de urgência. Sob anestesia geral inalatória, realizou-se a cistotomia exploratória por acesso em linha média ventral. A bexiga foi exposta e incisada em sua face ventral (Figura 2), permitindo a remoção integral de dois cálculos esféricos de consistência rígida e superfície rugosa, medindo aproximadamente 1,0 cm e 0,7 cm de diâmetro (Figura 3). O fechamento vesical foi executado com padrão de sutura invaginante.

Figura 2. Aspecto macroscópico final dos dois urólitos removidos, acondicionados em frasco coletor.

Adicionalmente, foi retirado um nódulo dorso-lateral direito, que revelou ser um tricofoliculoma em análise patológica. No pós-operatório imediato, o paciente foi alocado em ambiente aquecido e monitorado até o completo restabelecimento da consciência. A terapia pós-operatória consistiu na em dipirona (25 mg/kg) e vitamina C (20 mg/kg). Após aproximadamente cinco horas do procedimento, o animal apresentou dificuldade respiratória, diminuição da consciência e morreu. Em necropsia didática, apresentou alteração macróscopica em coração, suspeitando-se que possuia uma cardiopatia e descompensou, no entanto clinicamente não levantou suspeitas de doença cardíaca.

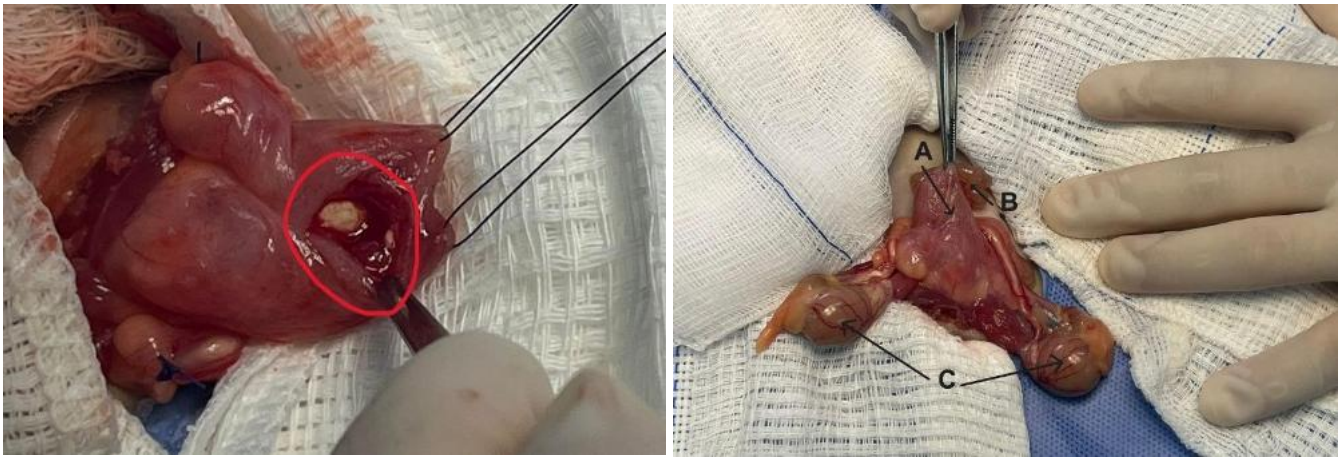

Figura 3. Imagem do transoperatório onde pode-se ver exposto a vesícula urinária (A); as vesiculas seminais (B); e testículos (C). Segunda imagem macroscópica transoperatória evidenciando a incisão na parede ventral da bexiga urinária e exposição de urólito para remoção (círculo vermelho).

Discussão

A urolitíase é um problema comum em porquinhos-da-índia, acometendo principalmente machos devido à extensão e conformação anatômica da uretra [1,2,6,7,8]. Está associado ao metabolismo peculiar do cálcio, que é excretado em grandes quantidades via sistema renal, favorecendo a supersaturação da urina e a subsequente precipitação de cristais para a formação de urólitos vesicais [3,4,6,7,8]. Erros de manejo nutricional, pouca ingestão hídrica e hipovitaminose C são descritos como fatores predisponentes [2,4,6,7,8]. O paciente referido possuía uma dieta desbalanceada, baseada em ração e fruta, e sem suplementação vitamínica, compatível com os fatores de risco clássicos descritos na literatura [7].

A manifestação clínica da urolitíase vesical consiste em vocalização ao urinar, disúria, hematúria, cistite associada, atribuído ao trauma persistente dos cálculos na mucosa da bexiga, achados que foram corroborados pela avaliação ultrassonográfica do paciente [2,9]. Além disso, sinais inespecíficos como letargia, relutância à movimentação e hiporexia podem estar presentes [3].

A ultrassonografia é fundamental para determinar a localização exata dos urólitos, identificar possíveis processos obstrutivos e avaliar o parênquima renal [9,10]. Adicionalmente, exames laboratoriais de função renal, como ureia e creatinina podem indicar a progressão do quadro clínico, e associados ao exame de imagem, são fundamentais para descartar obstruções ureterais ou nefropatias secundárias [4,8,9,10]. O caso relatado demonstra a efetividade das indicações diagnósticas em literatura, em que foi possível realizar tanto o exame de imagem como exames laboratoriais, confirmando o diagnóstico de cálculo vesical,

com dois urólitos medindo 0,97 cm e 0,75 cm, espessamento de parede ventral (0,12 cm), além de cistite e esteatite adjacente. O animal apresentou leve anemia, presença de heterófilos tóxicos indicando inflamação aguda e discreto aumento de ureia, um curso clínico ativo de prognóstico favorável à reservado.

A terapia conservadora pode ser uma opção em casos de cálculos de diâmetros menores, no entanto ainda se mostra limitada, enquanto cálculos maiores a indicação cirúrgica é obrigatória [3]. Devido ao tamanho dos cálculos e anatomia uretral de machos, o animal foi submetido a cistotomia, visualizando a mucosa vesical inflamada e a presença de dois urólitos arredondados, rugosos e de grande tamanho. Apesar de a cirurgia não ter tido intercorrências e o animal se manter estável no transoperatório, morreu algumas horas depois devido a complicações respiratórias, possivelmente por descompensação cardíaca.

A literatura alega que a ocorrência da recidiva nesses animais é significativa, pois naturalmente possuem urina alcalina e o metabolismo diferenciado de cálcio, predispondo a formação de cálculos [1,2,6,7,8]. Com isso, a prevenção baseia-se no manejo nutricional adequado para redução do aporte de cálcio e aumento do consumo hídrico, priorizando feno de gramíneas, vegetais de baixo teor de cálcio e evitar a ração comercial em excesso [1,2,3,7,8,9].

Conclusão

A urolitíase vesical em porquinhos-da-índia constitui uma condição dolorosa e complexa, diretamente relacionada a desbalanços nutricionais e à predisposição metabólica da espécie. O diagnóstico definitivo exige a associação entre os sinais clínicos, exames laboratoriais e a avaliação ultrassonográfica abdominal. A cistotomia estabelece-se como a abordagem terapêutica indicada para a remoção de urólitos de diâmetros maiores. Indica-se o manejo da dieta e aumento do aporte hídrico como prevenção de recidiva. O relato segue as recomendações da literatura com resolução do quadro, no entanto o animal morreu decorrente de complicações respiratórias.

Referências

1. Reavill DR; Lennox AM. Disease overview of the urinary tract in exotic companion mammals and tips on clinical management. Veterinary Clinics of North America: Exotic Animal Practice. 2020;23:169-193. doi: https://doi.org/10.1016/j.cvex.2019.09.003

2. Keller KA. Update on lower urinary disorders of exotic companion mammals. Veterinary Clinics of North America: Exotic Animal Practice. 2026;29:53-67. doi: https://doi.org/10.1016/j.cvex.2025.07.002
3. Pignon C; Mayer J. 21 - Guinea Pigs. In: Quesenberry KE; Orcutt CJ; Mans C; Carpenter JW. Ferrets, Rabbits, and Rodents: Clinical Medicine and Surgery. 4th ed. St. Louis: Elsevier; 2020. p. 270-297. doi: https://doi.org/10.1016/B978-0-323-48435-0.00021-6
4. Bennet A. Chapter 19 - Rodent Soft Tissue Surgery. In: Bennett A; Pye GW. Surgery of Exotic Animals. Hoboken: Wiley-Blackwell; 2018. p. 297-321. doi: https://doi.org/10.1002/9781119139614.ch19
5. Frohlich J; Mayer J. Chapter 9 - Rodents. In: Carpenter J; Harms C. Carpenter's Exotic Animal Formulary. Sixth Edition. W.B. Saunders. 2023. Pages 530-573. doi: https://doi.org/10.1016/B978-0-323-83392-9.00009-5.
6. Teixeira VN; Rabello MFLJ. Capítulo 49 - Rodentia - Roedores Exóticos (Rato, Camundongo, Hamster, Gerbilo, Porquinho-da-índia, Chinchila). In: Cubas ZS; Silva JCR; Catão-Dias JL. Tratado de Animais Selvagens. 3ª ed. Rio de Janeiro: Guanabara Koogan; 2026. p. 1275-1307
7. O'Malley B. Chapter 9 - Guinea Pigs. In: O'Malley B. Clinical Anatomy and Physiology of Exotic Species: Structure and function of mammals, birds, reptiles and amphibians. London: Elsevier; 2005. p. 197-208. doi: https://doi.org/10.1016/B978-070202782-6.50012-0
8. Behrens KN; Cray MT; Noonan B. Risk factors, complications, and outcomes of cystotomy in guinea pigs: 25 cases (2010–2023). Journal of the American Veterinary Medical Association. 2024;262(2):178–183. doi: https://doi.org/10.2460/javma.24.08.0558
9. Edell AS; Vella DG; Sheen JC; Carotenuto SE; McKee T; Bergman PJ. Retrospective analysis of risk factors, clinical features, and prognostic indicators for urolithiasis in guinea pigs: 158 cases (2009–2019). Journal of the American Veterinary Medical Association. 2022;260(S2):95–100. doi: https://doi.org/10.2460/javma.21.09.0421
10. Simpson KM; Oman RE. Diagnosis and management of obstructive urolithiasis in miniature pigs. Journal of the American Veterinary Medical Association. 2022;260(S2):72–79. doi: https://doi.org/10.2460/javma.22.02.0058

Candidíase Ingluvial Grave Associada a Infecção Respiratória Fúngica em *Psittacula krameri*

Gabriela Prandini Simião Dias – Médica Veterinária, docente da Faculdade Uniguaçu e doutoranda em Ciência Animal com nfase em Produtos Bioativos pela UNIPAR. Email: gabipsdias@gmail.com
Julia Thomas – Acadêmica de Medicina Veterinária da Faculdade Uniguaçu.
Jane Karlla de Oliveira Matos – Médica Veterinária no Cubo Laboratório Veterinário.
Aline Cristina da Costa Fontenele – Médica Veterinária no Cubo Laboratório Veterinário.
Dérick de Almeida Marchi – Médico Veterinário, mestrando em Ciência Animal com nfase em Produtos Bioativos pela UNIPAR.
Daniela Dib Gonçalves – Médica Veterinária e docente e coordenadora do Programa de Pós-Graduação em Ciência Animal com nfase em Produtos Bioativos da UNIPAR.

RESUMO

O periquito-ring-neck (*Psittacula krameri*) é suscetível a infecções oportunistas, especialmente em condições de debilidade crônica, estresse, manejo inadequado e uso prévio de antimicrobianos. Objetivou-se relatar um caso de candidíase ingluvial grave associada a traqueíte fúngica e infecção bacteriana oportunista em um macho de *P. krameri*, com 2 anos e 6 meses de idade. O animal apresentava baixo desenvolvimento, hiporexia, abertura frequente do bico e ruídos respiratórios antes do óbito. Na necropsia, observou-se caquexia severa, estase alimentar no inglúvio, alterações pulmonares caracterizadas por edema, congestão e hemorragia, além de formação nodular esbranquiçada intraluminal na traqueia. A citologia do inglúvio revelou grande quantidade de estruturas leveduriformes compatíveis com *Candida* spp., e o exame microbiológico sugeriu infecção bacteriana por *Streptococcus pneumoniae*. A histopatologia evidenciou candidíase ingluvial acentuada e traqueíte necro-heterofílica associada a estruturas fúngicas compatíveis com *Candida* spp. e *Aspergillus* spp. Os achados indicam que a debilidade crônica pode ter favorecido o desenvolvimento de infecções oportunistas concomitantes, culminando em comprometimento sistêmico grave. O caso reforça a importância da associação entre necropsia, citologia, microbiologia e histopatologia para o diagnóstico de enfermidades infecciosas em aves ornamentais.

Palavras-chave: aspergilose; caquexia; micose; necropsia; psitacídeos.

INTRODUÇÃO

Entre as enfermidades que acometem psitacídeos, a candidíase destaca-se como uma micose oportunista causada principalmente por *Candida spp.*, fungo integrante da microbiota normal do trato digestório. Fatores como estresse, imunossupressão, manejo inadequado, alterações nutricionais e uso de antimicrobianos podem favorecer sua proliferação excessiva e o desenvolvimento da doença (1, 2,3).

Além disso, aves debilitadas podem apresentar infecções oportunistas secundárias, como aspergilose, importante enfermidade respiratória causada por fungos do gênero *Aspergillus*, frequentemente associada a sinais clínicos como dispneia e ruídos

respiratórios (4). Em casos graves, a disseminação de agentes infecciosos pode culminar em choque séptico e comprometimento multissistêmico (5).

O objetivo deste trabalho é relatar um caso de candidíase ingluvial associada à aspergilose traqueal e infecção bacteriana oportunista em um ring-neck (*Psittacula krameri*).

DESCRIÇÃO DO CASO

Foi encaminhado para o exame *post mortem* um *Psittacula krameri*, (periquito-ring-neck), macho, de 2 anos e 6 meses. Segundo o histórico clínico, o animal com baixo desenvolvimento corporal e hiporexia, evoluindo, uma semana antes do óbito, abertura frequente do bico e ruídos respiratórios, e estertor.

Além disso, segundo o responsável anteriormente foram realizados exames de coproparasitológico, com diagnóstico positivo para parasitose, mas não soube informar o parasita, e Reação de Cadeia em Polimerase (PCR) para *Circovírus* que resultou negativo, três meses antes do óbito. Fez uso de meloxicam, silimarina, aminofilina e gentamicina em doses não relatadas. Animal tem contactantes da mesma espécie, mas somente ele apresentando sinais clínicos.

Após o óbito, o cadáver foi encaminhado para a necropsia e na avaliação externa evidenciou-se caquexia severa, com escore de condição corporal (ECC) 1/5, com acentuada atrofia da musculatura peitoral e quilha proeminente. À inspeção interna, observou-se edema, hemorragia e congestão pulmonar multifocal a coalescente, além de formação nodular focal, discreta, intraluminal, esbranquiçada na traqueia e estase alimentar no inglúvio.

A citologia do inglúvio, revelou grande quantidade de estruturas leveduriformes compatíveis com *Candida* spp., associadas a escassa população bacteriana composta por raros bacilos Gram-positivos. O isolamento microbiológico da cavidade celomática e dos sacos aéreos indicou provável infecção por *Streptococcus pneumoniae.*

A histopatologia evidenciou traqueíte necro-heterofílica focal caracterizada por necrose e infiltrado inflamatório heterofílico associados à presença de estruturas fúngicas compatíveis com Candida spp. e Aspergillus spp., além de hifas fúngicas, conidióforos e esporos compatíveis com *Aspergillus* spp.(Figura 1).

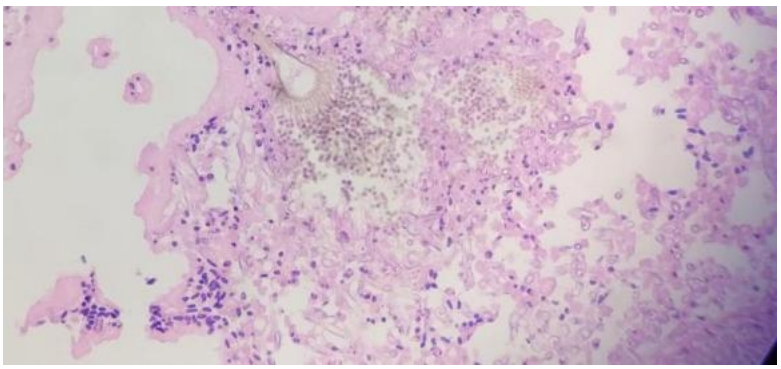

Figura 1- Lúmen traqueal. Observa-se grande quantidade estruturas leveduriformes compatíveis com Candida spp. e porção final de conidióforo compatível com *Aspergillus spp.* com vesícula, fiálides e grande quantidade de conídios evidentes. Coloração de Hematoxilina-Eosina.

No inglúvio, os achados foram compatíveis com candidíase ingluvial acentuada, caracterizada pela intensa proliferação de estruturas leveduriformes compatíveis com *Candida* spp., associada à estase de conteúdo alimentar no inglúvio. Os pulmões apresentavam edema, hemorragia e congestão severos, multifocais a coalescentes. Diante dos achados, o óbito foi atribuído a comprometimento sistêmico grave associado à candidíase ingluvial acentuada, traqueíte fúngica e infecção bacteriana oportunista.

DISCUSSÃO

O uso prévio de antimicrobianos, associado à debilidade crônica e ao estresse, contribui para o desenvolvimento de disbiose e proliferação fúngica oportunista. Dessa forma, microrganismos naturalmente presentes no trato digestório, como leveduras do gênero *Candida,* passam a atuar de maneira patogênica, promovendo desequilíbrio da microbiota e desencadeando o quadro clínico observado, possivelmente agravado pela infecção parasitária anterior (2).

As alterações evidenciadas em inglúvio podem promover inflamação e espessamento da mucosa do inglúvio, dificultando a apreensão e o trânsito alimentar, e favorecendo estase ingluvial. Tal condição explica a presença de conteúdo pastoso e sementes íntegras identificadas durante a necropsia (2,6). A candidíase em aves acomete principalmente o trato digestório superior, sendo frequentemente associada a placas esbranquiçadas, estase alimentar e proliferação de estruturas leveduriformes compatíveis com *Candida* spp. No presente caso, observaram-se candidíase ingluvial e estase de conteúdo alimentar, achados compatíveis com a literatura. Entretanto, há relatos de aves apresentando lesões restritas à cavidade oral, demonstrando a variabilidade clínica da doença (7). A

apresentação clínica da candidíase em aves pode variar conforme a extensão da colonização fúngica, o grau de imunocomprometimento e os segmentos acometidos do trato digestório. No presente caso, a intensa proliferação de estruturas leveduriformes no inglúvio, associada à estase alimentar, sustentou o diagnóstico de candidíase ingluvial acentuada. (7)

Também foi identificado fungo compatível com *Aspergillus* spp., agente etiológico da aspergilose, responsável pelas alterações respiratórias observadas nos achados clínicos. A aspergilose frequentemente se desenvolve em condições de estresse crônico e imunossupressão, podendo coexistir com outras infecções oportunistas, como a candidíase, especialmente em animais imunocomprometidos. (7)

CONCLUSÃO

A candidíase ingluvial pode assumir caráter grave em psitacídeos debilitados, especialmente quando associada a estresse crônico, manejo inadequado e uso prévio de antimicrobianos. No presente caso, a associação entre candidíase ingluvial acentuada, traqueíte fúngica, alterações respiratórias e infecção bacteriana oportunista contribuiu para caquexia severa e comprometimento sistêmico. A integração entre achados necroscópicos, citológicos, microbiológicos e histopatológicos foi fundamental para a definição diagnóstica, reforçando a importância da investigação precoce de alterações digestivas e respiratórias em aves ornamentais.

REFERÊNCIAS

1) BirdLife International Species: *Psittacula krameri*. 2019. Disponível em: http//www.birdlife.org. Acessado em: 28 de maio de 2026.

2) Tully JTN, Dorrestein GM, Jones AK. Clínica de Aves. 2. ed. Rio de Janeiro: Elsevier, 2010.

3) Schmidt RE, Reavill DR, Phalen DN. Pathology of Pet and Aviary Birds. 2. ed. Ames: Blackwell Publishing, 2015.

4) Cubas ZS, Silva JCR, Catão DJL. Tratado de Animais Selvagens: Medicina Veterinária. 2. ed. São Paulo: Roca, 2014.

5) Jorge RLN, Lourenço LA, Vieira, LHA, Santana MN, Pedroso RP. Choque séptico. Revista Médica de Minas Gerais. 2016;26(Supl 4).

6) Campbell TW. Exotic Animal Hematology and Cytology. 5. ed. Ames: Wiley-Blackwell; 2022.

7) BARON AR. Achados anatomopatológicos de Candida sp. em Psittacula krameri: relato de caso. Trabalho de Conclusão de Curso (Medicina Veterinária). Curitibanos: Universidade Federal de Santa Catarina; 2023.

Caracterização de parâmetros eletrocardiográficos de repolarização ventricular em gatos clinicamente saudáveis

Pamela Regina Pimenta Busato[1]*; Naiana Mirela Sabbi[2]; Matheus Felipe Souza Franco[1]; Amália Vitória Zimpel[2]; Tatiana Champion[3]
[1]Mestrando(a) do PPG em Saúde, Bem-estar e Produção Animal Sustentável na Fronteira Sul - UFFS, campus Realeza.
[2]Graduanda em Medicina Veterinária - UFFS, campus Realeza.
[3]Profa. Dra. do Curso de Medicina Veterinária - UFFS, campus Realeza.
pamsbusato@gmail.com

Resumo

O intervalo entre o pico e o final da onda T (Tpte), a relação Tpte/QT e a Integral-T são parâmetros eletrocardiográficos relacionados à repolarização ventricular, porém pouco estudados em felinos. Objetivou-se caracterizar esses parâmetros em gatos clinicamente saudáveis. Foi realizado um estudo retrospectivo utilizando dados eletrocardiográficos de 20 felinos, sendo incluídos animais com idade entre 1 e 10 anos, sem histórico de alterações clínicas, hipertensão arterial sistêmica, cardiopatias ou arritmias clinicamente relevantes. Os registros eletrocardiográficos foram obtidos por meio de eletrocardiograma computadorizado nas derivações I, II, III, aVR, aVL e aVF. Foram avaliados frequência cardíaca, ritmo cardíaco, intervalo QT, Tpte, relação Tpte/QT, Integral-T e morfologia da onda T. Os dados foram submetidos ao teste de Shapiro-Wilk e apresentados por estatística descritiva. Foram incluídos 10 machos e 10 fêmeas, com idade mediana de 2,5 anos (2,0–3,0). A frequência cardíaca média foi de 188 ± 35,2 bpm e a pressão arterial sistólica média foi de 129 ± 13,7 mmHg. O ritmo sinusal foi observado em 75% dos animais, seguido por arritmia sinusal (20%) e taquicardia sinusal (5%). Houve predomínio de ondas T positivas nas derivações DI, DII, DIII, aVL e aVF, enquanto aVR apresentou predominância de ondas T negativas. Os valores médios de QT variaram de 168 a 170 ms, os de Tpte de 32,0 a 35,3 ms e os da relação Tpte/QT de 0,180 a 0,211. Concluiu-se que os parâmetros avaliados puderam ser mensurados nas seis derivações avaliadas, contribuindo para o estudo eletrocardiográfico da repolarização em felinos saudáveis.

Palavras-chave: Felinos; Tpte; relação Tpte/QT; Integral-T; Onda T.

Introdução

O intervalo entre o pico e o final da onda T (Tpte) e a relação Tpte/QT são parâmetros eletrocardiográficos associados à heterogeneidade da repolarização ventricular. Na medicina humana, ambos apresentam aplicação consolidada como marcadores diagnósticos e prognósticos não invasivos em diferentes cardiopatias, incluindo a cardiomiopatia hipertrófica (1). Na medicina veterinária, a utilização desses índices ainda é pouco explorada. Assim como, a Integral-T é um parâmetro relacionado à repolarização ventricular que apresenta potencial aplicação diagnóstica na medicina humana relacionado à isquemia miocárdica, porém permanece pouco estudado em felinos (2).

Estudos prévios em felinos demonstraram associação do intervalo Tpte com cardiomiopatia hipertrófica, indicando que o valor de Tpte é um possível marcador auxiliar de remodelamento cardíaco, enquanto a relação Tpte/QT não apresentou diferença significativa entre grupos de animais saudáveis e cardiopatas, sugerindo utilidade clínica limitada para esse parâmetro na espécie (3).

Dessa forma, o objetivo deste trabalho foi avaliar e descrever parâmetros eletrocardiográficos relacionados à repolarização ventricular, incluindo o intervalo Tpte, relação Tpte/QT e integral-T em gatos clinicamente saudáveis, uma vez que a literatura acerca desses dados é limitada.

Material e métodos

Trata-se de um estudo retrospectivo. Foram incluídos os dados eletrocardiográficos de 20 felinos clinicamente saudáveis, atendidos na Superintendência Unidade Hospitalar Universitária (SUHVU) no período de janeiro de 2025 à maio de 2026. Foram incluídos felinos de 1 a 10 anos, com peso de 1 kg até 8 kgs, sem distinção entre raça e sexo, sendo excluídos os felinos com histórico de alterações clínicas, hipertensão arterial sistêmica, diagnóstico de cardiopatias e/ou arritmias clinicamente relevantes.

Para o registro eletrocardiográfico, foi utilizado o eletrocardiograma computadorizado INcardio X (INpulse®), com eletrodos alocados nas pregas cutâneas dos membros torácicos e pélvicos para obter as registros das derivações bipolares (I, II e III) e derivações unipolares aumentadas (aVR, aVF e aVL). Os felinos foram posicionados em decúbito esternal. Foram registrados 5 minutos de exame de cada animal.

Os exames foram analisados por meio do software INcardioDuo (INpulse®), para coleta dos parâmetros: frequência cardíaca média (bpm), ritmo cardíaco, intervalo QT (ms), Integral-T (ms.mV), morfologia de T e Tpte (ms). Conforme proposto por Bastos e colaboradores (3), para avaliação de Tpte foram mensurados o pico da onda T, sendo o ponto de maior amplitude da onda, e o final da onda T, caracterizado como ponto de interseção entre o final da onda T e a linha isoelétrica.

Cada parâmetro foi mensurado em cada uma das seis derivações registradas por três ciclos consecutivos, sendo que para os parâmetros intervalo QT, Integral-T, morfologia de T e Tpte, foi considerado a média aritmética de cada variável. A análise foi realizada por um único observador de forma manual. Registros com baixa qualidade foram excluídos da pesquisa.

Os dados foram analisados por estatística descritiva. A distribuição das variáveis contínuas foi avaliada pelo teste de Shapiro-Wilk pelo software Jamovi 2.7. Variáveis com distribuição normal foram expressas como média ± desvio padrão, enquanto variáveis não paramétricas foram apresentadas como mediana e intervalo interquartil. As variáveis categóricas foram descritas por frequência absoluta e relativa.

Resultados e discussão

Foram incluídos 20 felinos clinicamente saudáveis, sendo 10 machos (50,0%) e 10 fêmeas (50,0%) com idade mediana de 2,5 anos (2,0–3,0). A frequência cardíaca média foi de 188 ± 35,2 bpm e a pressão arterial sistólica média foi de 129 ± 13,7 mmHg. O ritmo sinusal foi observado em 75,0% (15/20) dos animais, seguido por arritmia sinusal em 20,0% (4/20) e taquicardia sinusal em 5,0% (1/20).

Quanto à morfologia da onda T, observou-se predomínio de ondas positivas nas derivações DI (80,0%), DII (85,0%), DIII (65,0%), aVL (70,0%) e aVF (80,0%), enquanto a derivação aVR apresentou predominância de ondas negativas (90,0%). Morfologia bifásica foi observada apenas na derivação aVL (5,0%). Os valores observados para QT, Tpte, relação Tpte/QT e Integral-T nas diferentes derivações eletrocardiográficas encontram-se descritos na Tabela 1.

Tabela 1 - Parâmetros eletrocardiográficos de repolarização ventricular em felinos clinicamente saudáveis. Dados expressos como média ± desvio padrão ou mediana (intervalo interquartil), conforme distribuição dos dados.

Derivação	QT (ms)	Tpte (ms)	Tpte/QT	Integral-T (mV.ms)
DI	169 ± 20,7	32,0 (21,5–36,0)	0,180 ± 0,049	276 ± 275
DII	169 ± 17,4	32,6 ± 8,73	0,193 ± 0,048	328 ± 284
DIII	168 ± 16,5	35,3 ± 9,59	0,211 ± 0,052	112 ± 267
aVR	169 ± 21,6	34,7 ± 10,4	0,201 ± 0,046	-305 (-327 – -146)
aVL	169 ± 19,4	32,0 ± 10,0	0,189 ± 0,059	81,5 ± 238
aVF	170 ± 18,4	33,3 ± 7,90	0,196 ± 0,039	208 ± 262

Fonte: Elaborado pelos autores (2026).

Os achados de Bastos et al. (3) demonstraram aumento do intervalo Tpte em felinos com cardiomiopatia hipertrófica, especialmente nas derivações II, aVR, aVL e aVF, sugerindo sua potencial utilidade como ferramenta complementar não invasiva no

diagnóstico desses pacientes. Adicionalmente, os autores observaram que valores de Tpte superiores a 27,5 ms na derivação aVF apresentaram acurácia de 83,3% para identificação de animais com a enfermidade. Embora o presente estudo não tenha como objetivo avaliar o desempenho diagnóstico desse índice, a caracterização dos valores de Tpte em felinos considerados clinicamente saudáveis contribui para a ampliação do conhecimento acerca do comportamento fisiológico desse parâmetro, atendendo à necessidade de novas investigações destacada pelos próprios autores.

A relação Tpte/QT apresentou comportamento homogêneo entre as derivações avaliadas. Estudos anteriores (3) não observaram diferenças nesse parâmetro entre felinos saudáveis e portadores de cardiomiopatia hipertrófica, e sua aplicabilidade clínica na espécie ainda necessita de investigação adicional.

Embora pouco estudada em felinos, a Integral-T tem sido associada a alterações da repolarização ventricular à isquemia miocárdica na medicina humana (1). Assim, os dados obtidos contribuem para a caracterização desses parâmetros em animais clinicamente saudáveis e podem subsidiar futuras investigações sobre sua aplicabilidade clínica na espécie.

Conclusões

Os dados obtidos a partir da análise dos parâmetros eletrocardiográficos de Tpte, relação Tpte/QT e Integral-T nas seis derivações resultaram na caracterização inicial desses indicadores em gatos clinicamente saudáveis. Dessa maneira, o trabalho contribuiu para o estudo eletrocardiográfico da repolarização em felinos saudáveis.

Referências

1. Zhang S, Bao Z, Liao T, Pei Z, Yang S, Zhao C, et al. The value and accuracy of intracoronary electrocardiogram in the diagnosis of myocardial ischemia in coronary heart disease. Technol Health Care. 2025;33(1):247-255. doi:10.3233/THC-240837.

2. Robyns T, Nuyens D, Lu HR, Gallacher DJ, Vandenberk B, Garweg C, Ector J, et al. Prognostic value of electrocardiographic time intervals and QT rate dependence in hypertrophic cardiomyopathy. J Electrocardiol. 2018;51(6):1077-1083. doi:10.1016/j.jelectrocard.2018.09.005.

3. Bastos RF, Branquinho GSL, Santos MC, Póvoas MM, Carareto R, Camacho AA, et al. Tpeak–Tend, a novel electrocardiographic marker in cats with hypertrophic

cardiomyopathy: a brief communication. Vet Res Commun. 2023;47(2):559-565. doi:10.1007/s11259-022-10004-x.

Caracterização Espacial e Epidemiológica da Esporotricose no Município de São Francisco do Sul

Eduarda Gutz Servin - Discente de Medicina Veterinária Centro Universitário UniSociesc, SC
Gabriel Napoleão Pereira de Paula - Discente de Medicina Veterinária Centro Universitário UniSociesc, SC
André Marandola dos Santos - Prof. Dr. de Medicina Veterinária Centro Universitário UniSociesc, SC

RESUMO

Este estudo analisou a distribuição espacial e a evolução temporal da esporotricose em São Francisco do Sul, Santa Catarina, entre março de 2023 e fevereiro de 2026, com objetivo de identificar a distribuição espacial da infecção no município, com mapeamento a partir de dados epidemiológicos secundários. Foram analisadas fichas de notificação compulsória e de prontuários cedidos pelos órgãos oficiais, cujos endereços foram convertidos em coordenadas geográficas e processados no software QGIS por meio da técnica cartográfica de mapeamento de pontos. Totalizaram-se dezessete casos confirmados no período, sendo quatorze em animais (doze felinos e dois caninos) e três em humanos. A análise temporal revelou transição de um caso isolado em 2023 para ascensão epidemiológica em 2025. O mapeamento demonstrou formação de áreas de alta prevalência nos bairros Ubatuba e Ervino, e no bairro Sandra Regina, o acometimento sucessivo de duas crianças indicou potencial risco para populações vulneráveis. Conclui-se que, embora as condições climáticas da ilha favoreçam a persistência ambiental do agente, a vulnerabilidade socioeconômica determina a formação dos principais aglomerados e evidencia a necessidade de ações coordenadas de vigilância no âmbito da Saúde Única.

PALAVRAS-CHAVE: Zoonose; *Sporothrix schenckii*; dermatopatia.

INTRODUÇÃO

A esporotricose é uma dermatopatia de caráter zoonótico e de relevância emergente em saúde pública, causada por fungos do gênero *Sporothrix*, com destaque para a espécie *S. brasiliensis,* predominante no Brasil, e *S. schenckii,* associada à transmissão sapronótica clássica (1). A infecção caracteriza-se como uma saprozoonose ocupacional, associada a agricultores, floristas, donas de casa e crianças que se infectam por meio de material orgânico contaminado (2,3). Atualmente, felinos desempenham papel central na disseminação do agente, sobretudo por machos errantes e/ou semidomiciliados em áreas urbanas, principalmente durante interações intraespecíficas (3,4,5).

Epidemiologicamente, a zoonose apresenta maior relevância na América Central e na América do Sul, especialmente em México e Brasil (1,3,4). Atualmente, no Brasil, a doença ocorre em surtos endêmicos regionais de rápida disseminação (2,6).

O presente estudo tem por objetivo mapear a distribuição espacial dos casos de esporotricose no município de São Francisco do Sul (SC), identificar de áreas de maior

vulnerabilidade e perfil dos indivíduos acometidos e correlacionar a incidência com fatores ambientais, sociodemográficos e com o papel de animais errantes e semidomiciliados na transmissão zoonótica.

MATERIAIS E MÉTODOS

A pesquisa utilizou dados provenientes das fichas de notificação compulsória e dos prontuários clínicos arquivados no Centro de Bem-Estar Animal e na Vigilância Epidemiológica municipal. O universo amostral compreendeu os casos confirmados da zoonose em felinos, caninos e humanos residentes no município no período de março de 2023 a fevereiro de 2026. Para a análise geoespacial, os endereços dos casos foram convertidos em coordenadas geográficas e processados em software de geoprocessamento (QGIS). A técnica cartográfica de mapeamento de pontos foi aplicada para identificar as áreas de ocorrência e elaborar o mapa temático. O estudo utilizou exclusivamente dados secundários, sem identificação nominal dos indivíduos, e garantiu o sigilo das informações.

RESULTADOS E DISCUSSÃO

O comportamento da série temporal revela que a série de casos se iniciou com registro isolado de um felino no bairro Ubatuba em 2023, seguida de um caso em canino no Ervino em 2024 (Tabela 1). Em 2025, houve um salto na incidência, com detecção de um cão, oito gatos e dois seres humanos. Esse avanço demonstra um padrão de contágio que cresceu simultaneamente em Ubatuba e no Ervino. No início de 2026, foram registrados mais três casos felinos e um caso humano até o mês de fevereiro, totalizando dezessete notificações catalogadas no período.

Tabela 1: Distribuição cronológica e espacial de casos de esporotricose humana e animal por bairros (2023–2026)

Ano	Bairro	Nº de casos	Espécie
2023	Ubatuba	1	Animal (Felino)
2024	Ervino	1	Animal (Cão)
2025	Sandra Regina	1	Humano
2025	Ervino	1	Humano
2025	Ervino	1	Animal (Cão)
2025	Ervino	4	Animal (Felino)
2025	Ubatuba	1	Animal (Felino)
2025	Iperoba	1	Animal (Felino)
2025	Rocio Grande	1	Animal (Felino)
2026	Sandra Regina	1	Humano
2026	Sandra Regina	1	Animal (Felino)
2026	Ubatuba	2	Animal (Felino)

O acompanhamento geográfico revela que o bairro Ubatuba funciona como o principal foco de esporotricose no norte da ilha. Após a ocorrência inicial em 2023, a região

sustentou a circulação ativa do *Sporothrix,* com uma nova notificação felina em 2025 e dois novos casos em 2026. Paralelamente, o bairro Ervino concentrou o maior número de casos em 2025. Após o sinalizador canino em 2024, a localidade registrou cinco novos casos em um único ano (um cão e quatro felinos) e o primeiro acometimento humano do município. Essa proximidade temporal e espacial no Ervino reforça a estreita correlação epidemiológica da zoonose e o papel do gato doméstico como o elo imediato de transmissão em ambientes domiciliares por meio de arranhaduras, mordeduras ou contato com secreções de lesões (1, 4, 6, 8).

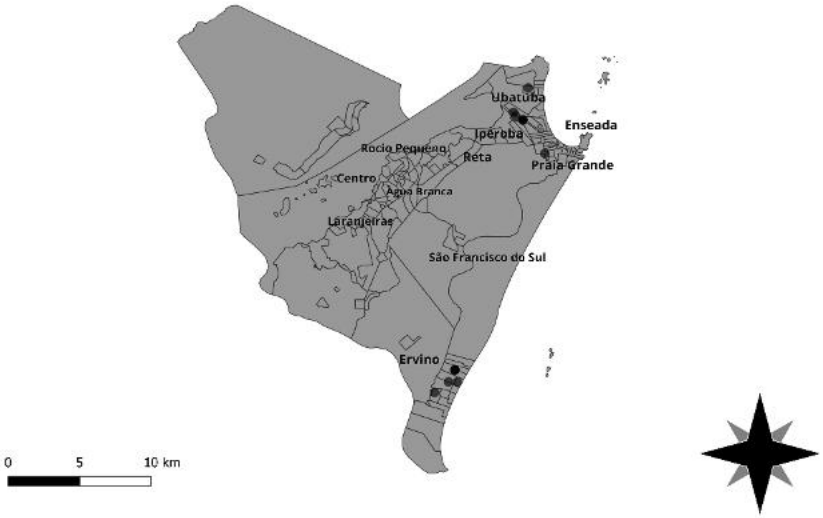

Figura 1: Mapeamento epidemiológico municipal (2025). Os pontos pretos indicam a localização dos casos de animais infectados sobrepostos à divisão de bairros da malha territorial do IBGE. Escala: 10 km.

A partir desses polos crônicos, o contágio ramificou-se para o Rocio Grande e para a Iperoba em 2025, ambos com um caso por região. A correlação mais alarmante da progressão temporal ocorreu no bairro Sandra Regina. Embora a localidade não apresentasse registros em animais em 2025, o ambiente já mantinha uma circulação invisível do agente, o que culminou na infecção de uma criança no mesmo ano.

O sucesso adaptativo e a rápida velocidade de propagação do complexo *Sporothrix* em São Francisco do Sul encontram amparo direto nas características microclimáticas da ilha. O clima de regiões litorâneas, com índices pluviométricos elevados, alta umidade relativa do ar e temperaturas médias ideais, cria condições favoráveis para que o fungo permaneça em sua fase micelial, com proliferação em matéria orgânica (1, 2, 3, 6). Contudo, a distribuição espacial demonstrada indica que o fator climático isolado não explica a doença, e a vulnerabilidade socioeconômica figura como componente importante na formação dos principais aglomerados de infecção (Figura 1).

Os pontos de maior densidade de casos são, especificamente, a região do Majorca em Ubatuba, a Rua Grécia no perímetro da Iperoba e áreas específicas do Ervino (regiões

caracterizadas por áreas de ocupação irregular e terrenos invadidos). Tais localidades apresentam precariedade ou ausência de infraestrutura básica, como saneamento, coleta de lixo e habitações com barreiras físicas frágeis, que permitem livre trânsito de animais. O abandono involuntário ou a semidomiciliação de felinos nas comunidades carentes gera superpopulação de animais errantes que disputam território e se reproduzem sem controle. Isto favorece a transmissão da esporotricose e permanência do fungo no ambiente, por se tratar de um ambiente majoritariamente vegetado, transformando áreas de invasão habitacional nos epicentros mais complexos para a aplicação das políticas de Saúde Única no município (1, 4, 6, 8).

CONCLUSÕES

A identificação dos agrupamentos epidemiológicos e o rápido padrão de disseminação da zoonose demonstram a circulação ativa e progressão evidente da doença no município, especialmente nas zonas nordeste e sul, que se configuram como os principais focos de expansão do agravo. Torna-se, desta forma, emergente a necessidade de ações conjuntas de vigilância e controle local visando o bloqueio da transmissão.

REFERÊNCIAS:

1. García-Carnero, LC; Martínez-Álvarez, JA. Virulence factors of *Sporothrix schenckii*. Journal of Fungi (Basel), v. 8, n. 3, p. 318, 2022.
2. Lopes-Bezerra, LM; Schubach, A; Costa, RO. Sporothrix schenckii and sporotrichosis. Anais da Academia Brasileira de Ciências, v. 78, n. 2, p. 293–308, 2006.
3. Larsson, CE. Esporotricose. Brazilian Journal of Veterinary Research and Animal Science, v. 48, n. 3, p. 250-259, 2011.
4. Bison, I; Parentoni, RN; Brasil, AWL. Metanálise de esporotricose felina: um destaque para sua ocorrência no Brasil. Ars Veterinaria, v. 36, n. 4, p. 301-315, 2020.
5. Gremião, IDF; Miranda, LHM; Reis, EG; Rodrigues, AM; Pereira, SA; Gremiao, IDF et al. Zoonotic epidemic of sporotrichosis: Cat to human transmission. PLoS Pathogens, v. 13, n. 1, p. e1006077, 2017.
6. Gómez-Gaviria, M; Martínez-Álvarez, JA; Mora-Montes, HM. Current progress in *Sporothrix brasiliensis* basic aspects. Journal of Fungi (Basel), v. 9, n. 5, p. 533, 2023.
7. De Lima, TM. Estudo clínico e epidemiológico da esporotricose felina: caracterização fenotípica, molecular e suscetibilidade antifúngica in vitro de isolados. 2020. 99f. Tese (Doutorado em Biociências) – Instituto de Biociências, Letras e Ciências Exatas, Universidade Estadual Paulista “Julio De Mesquita Filho”, São José do Rio Preto.
8. Silva, TG; Machado, TC; Mendes Junior, AF. Impacto do potencial zoonótico da esporotricose felina na medicina veterinária e na sociedade: revisão de literatura. Research, Society and Development, v. 12, n. 7, p. e9612742545, 2023.

Caracterização Ultrassonográfica da Glândula Adrenal de Cães da Raça Border Collie

Mayumi Isabelli Hondo - discente de Medicina Veterinária da Pontifícia Universidade Católica de Campinas, SP

Marta Maria Círchia Pinto Luppi - Profª. MSc. de Medicina Veterinária da Pontifícia Universidade Católica de Campinas, SP

Fernanda Barnabé Jurado - Residente de Medicina Veterinária da Pontifícia Universidade Católica de Campinas, SP

Letícia Martins Gavião de Almeida - discente de Medicina Veterinária da Pontifícia Universidade Católica de Campinas, SP

Leandro Elias Silva Biazzo - Médico Veterinário da Pontifícia Universidade Católica de Campinas, SP

Lívia Aparecida D'Avilla Bitencourt Pascoal Biazzo - Profª. MSc. de Medicina Veterinária da Pontifícia Universidade Católica de Campinas, SP

Resumo

As glândulas adrenais desempenham papel fundamental na regulação da resposta ao estresse. A ultrassonografia constitui uma importante ferramenta diagnóstica para avaliação dessas estruturas, sendo amplamente utilizada na investigação de endocrinopatias em cães. Os valores de referência descritos para as dimensões adrenais baseiam-se principalmente no peso corporal e na idade dos animais. Entretanto, evidências sugerem que fatores raciais também podem influenciar a morfologia dessas glândulas, o que pode comprometer a interpretação dos exames quando parâmetros generalizados são utilizados. Nesse contexto, o presente estudo teve como objetivo caracterizar ultrassonograficamente as glândulas adrenais de cães clinicamente saudáveis da raça Border Collie, para a descrição de parâmetros morfométricos específicos dessa população. Foram avaliados retrospectivamente exames ultrassonográficos de nove cães da raça Border Collie atendidos na Clínica Veterinária da PUC-Campinas, considerados hígidos após exame clínico e avaliação laboratorial. O estudo foi aprovado pelo Comitê de Ética no Uso de Animais (CEUA). Os resultados demonstraram que cães com até 6 anos de idade apresentaram comprimento médio da adrenal esquerda de 1,83 cm (1,64–2,12 cm), enquanto animais com mais de 7 anos apresentaram média de 2,32 cm (1,72–2,81 cm), sendo observada diferença estatisticamente significativa entre os grupos ($p = 0,0286$). Além disso, os valores morfométricos obtidos diferiram daqueles descritos na literatura para cães de porte semelhante. Os achados indicam que a idade pode influenciar as dimensões adrenais em cães da raça Border Collie e reforçam a importância da caracterização específica por raça, contribuindo para o aprimoramento da interpretação diagnóstica das glândulas adrenais.

Palavras-chave: Endocrinologia; Morfologia Adrenal; Padronização Imagiológica; Parâmetro Racial.

Introdução

As glândulas adrenais são órgãos endócrinos primários, onde realizam a produção de hormônios, destacando aqueles que influenciam na resposta ao estresse (1). Alterações

nessas glândulas podem resultar em disfunções hormonais, incluindo hiperadrenocorticismo (2).

A ultrassonografia tem se mostrado uma ferramenta valiosa na avaliação das glândulas adrenais, onde as mensurações das adrenais são importantes para identificar padrões fora da normalidade que podem indicar endocrinopatias. Os valores de referência variam conforme o peso do animal, onde os cães de até 10 kg, a altura do polo caudal normal é de 0,54 cm, de 11 a 30 kg é 0,68 cm e mais de 30 kg é 0,80 cm (3). Contudo, outros fatores, como idade e raça, também influenciam no tamanho da adrenal (4).

Considerando que fatores raciais podem influenciar as dimensões das glândulas adrenais, torna-se necessária a determinação de valores de referência específicos para diferentes raças. Nesse contexto, o presente estudo teve como objetivo caracterizar ultrassonograficamente as glândulas adrenais de cães da raça Border Collie e suas características morfométricas, para a descrição de parâmetros ultrassonográficos específicos da raça.

Materiais e Métodos

Foi realizado um estudo retrospectivo por meio da avaliação de prontuários clínicos e exames ultrassonográficos de cães da raça Border Collie atendidos na Clínica Veterinária da PUC-Campinas. Até o momento, foram incluídos nove animais que atenderam aos critérios de inclusão estabelecidos. Foram incluídos no estudo cães adultos, de ambos os sexos, com idade entre 2 e 10 anos, considerados clinicamente saudáveis com base na anamnese, exame físico e exames laboratoriais. Foram excluídos animais com histórico ou evidências clínicas e laboratoriais de doenças endócrinas, nefrológicas ou outras condições que pudessem interferir na morfologia das glândulas adrenais.

Os exames ultrassonográficos foram realizados na Clínica Veterinária da PUC-Campinas utilizando equipamento Mindray® Z5 Vet. A partir das imagens obtidas, foram avaliadas as características morfológicas das glândulas adrenais direita e esquerda, incluindo as mensurações do comprimento e da altura do polo caudal. Os dados analisados foram provenientes de exames realizados entre 2023 e 2024.

Após a coleta dos dados, foi realizada a caracterização da casuística quanto à idade, sexo e peso corporal, bem como a documentação fotográfica das imagens ultrassonográficas representativas. Para a análise estatística, inicialmente foi aplicado o teste de Levene para avaliação da homogeneidade das variâncias. A comparação das médias entre dois grupos foi realizada por meio do teste t de Student para amostras independentes. Para comparações envolvendo três ou mais grupos, utilizou-se a análise

de variância (ANOVA), seguida do teste de Bonferroni para comparações múltiplas. Em todas as análises, o nível de significância adotado foi de 5% ($p < 0,05$). Os dados foram analisados utilizando o software GraphPad Prism® versão 8.0.

O estudo foi aprovado pelo Comitê de Ética no Uso de Animais (CEUA) da PUC-Campinas, sendo conduzido em conformidade com os princípios éticos aplicáveis à pesquisa envolvendo animais. Os dados obtidos foram armazenados e gerenciados de acordo com as Boas Práticas de Pesquisa e com a legislação vigente referente à proteção de dados.

Resultados e Discussão

Trata-se de um estudo em andamento. Os resultados apresentados referem-se a uma análise preliminar retrospectiva de exames ultrassonográficos realizados na Clínica Veterinária da PUC-Campinas entre os anos de 2023 e 2024. Foram incluídos nove cães da raça Border Collie, com idade média de 6,9 ± 2,85 anos (variação de 2 a 10 anos) e peso médio de 22,5 ± 5,38 kg (variação de 15,5 a 29,1 kg), considerados clinicamente saudáveis após avaliação clínica e exames laboratoriais.

A avaliação morfométrica demonstrou que a glândula adrenal esquerda apresentou comprimento médio de 2,16 ± 0,47 cm (1,64–2,81 cm) e altura do polo caudal de 0,39 ± 0,09 cm (0,24–0,51 cm). Para a glândula adrenal direita, o comprimento médio foi de 1,96 ± 0,19 cm (1,79–2,34 cm), enquanto a altura do polo caudal foi de 0,38 ± 0,12 cm (0,23–0,51 cm).

Ao analisar a influência da idade, observou-se que cães com até 6 anos apresentaram comprimento médio da adrenal esquerda de 1,83 cm (1,64–2,12 cm), enquanto animais com mais de 7 anos apresentaram média de 2,32 cm (1,72–2,81 cm), diferença estatisticamente significativa entre os grupos ($p = 0,0286$) (Tabela 1). Não foram observadas diferenças significativas para as demais variáveis avaliadas.

Tabela 1. Caracterização morfométrica ultrassonográfica das glândulas adrenais de cães da raça Border Collie distribuídos de acordo com a faixa etária. Dados expressos como mediana (mínimo–máximo).

	Pacientes até 6 anos	Pacientes acima de 6 anos	Valor de p
Idade	3,67 (2-6)	8,50 (7-10)	0,0216*
Peso	22,03 (19-28,8)	22,78 (15,5-29,1)	0,9048
Comprimento	1,83 (1,64-2,12)	2,32 (1,72-2,81)	0,0286*

Adrenal Esquerda			
Altura Adrenal Esquerda	0,32 (0,24-0,41)	0,43 (0,33-0,51)	0,0619
Comprimento Adrenal Direita	1,94 (1,79-2,08)	1,97 (1,8-2,34)	0,9048
Altura Adrenal Direita	0,26 (0,23-0,28)	0,42 (0,23-0,51)	0,1071

Embora o número de animais avaliados seja reduzido, os resultados preliminares sugerem influência da idade sobre as dimensões adrenais na raça Border Collie. Os resultados observados corroboram estudos prévios que demonstraram influência da idade sobre as dimensões adrenais em cães, sugerindo que fatores biológicos além do peso corporal devem ser considerados na interpretação ultrassonográfica dessas estruturas (4).

Além disso, os valores observados diferem parcialmente dos parâmetros de referência amplamente utilizados para cães de porte semelhante, reforçando a hipótese de que características raciais possam influenciar a morfologia adrenal.

Dessa forma, os resultados iniciais evidenciam a importância da caracterização ultrassonográfica específica para a raça Border Collie, contribuindo para uma interpretação mais precisa dos exames e para o aprimoramento do diagnóstico de afecções adrenais. Estudos com maior número de animais serão necessários para confirmar esses achados e ampliar o conhecimento sobre as particularidades morfométricas das glândulas adrenais nessa raça.

Conclusão

Os resultados preliminares sugerem que cães da raça Border Collie apresentam características morfométricas adrenais que podem diferir dos valores de referência generalistas descritos na literatura. Além disso, a idade demonstrou influência significativa sobre o comprimento da adrenal esquerda. Esses achados reforçam a importância da caracterização ultrassonográfica específica da raça e indicam a necessidade de estudos com maior número de animais para a consolidação de parâmetros morfométricos aplicáveis à prática clínica.

Referências

1. Reece WO. Dukes' physiology of domestic animals. 13th ed. Rio de Janeiro: Guanabara Koogan; 2015.

2. Carvalho CF, Jericó MM. Adrenais. In: Carvalho CF, editor. Ultrassonografia em pequenos animais. 2nd ed. São Paulo: Roca; 2018. p. 121-131.

3. Meirelles A, Aguilera P. Ultrassonografia abdominal em cães e gatos: um guia ilustrado de valores de referência. 1st ed. Amazon: Kindle Direct Publishing; 2020.

4. Choi J, Kim H, Yoon J. Ultrasonographic adrenal gland measurements in clinically normal small breed dogs and comparison with pituitary-dependent hyperadrenocorticism. Journal of Veterinary Medical Science, v.73, n.8, p. 985-989, 2021.

Carcinoma Colorretal em Cão Errante Atendido em Hospital Veterinário Escola: Relato de Caso

Laura Mezzomo Donatti; Hellen Fialho Hartmann; Fernando Silvério Ferreira da Cruz; Samantha Rabelo Escobar; Mateus Martinelli; Alice dos Santos Buss.

No contexto do aumento da prevalência de neoplasias, o presente trabalho objetivou relatar um caso de carcinoma colorretal em um cão macho, não castrado, da raça Collie, com aproxidamente nove anos e encontrado em condição errante. Durante a avaliação clínica, observou-se um prolapso retal com aspecto neoplásico e lesão cervical associada à miíase. Devido à ausência de histórico, não foi possível definir se o prolapso correspondia a uma neoformação primária. Além disso, considerando a situação de animal errante e inteiro, o tumor venéreo transmissível (TVT) foi elencado como diagnóstico diferencial. O paciente foi submetido à correção cirúrgica do prolapso retal e orquiectomia. O exame histopatológico do material excisado confirmou o diagnóstico de carcinoma colorretal. No pós-operatório, o paciente apresentou evolução clínica satisfatória. O caso evidenciou desafios relacionados à ausência de histórico clínico e limitações diagnósticas, como a impossibilidade de realização de colonoscopia. Apesar dos entraves, conclui-se que a abordagem clínica e cirúrgica adotada foi eficaz.

Palavras-chave: Abordagem clínica; prolapso retal; neoplasia.

Introdução

A prevalência de neoplasias em pequenos animais tem crescido devido ao aumento da expectativa de vida proporcionado por avanços como vacinação e terapêutica adequada (1). Conforme a origem celular, os tumores malignos podem ser classificados em carcinomas, sarcomas e tumores de células redondas (2). Exames citológicos e histopatológicos são fundamentais, podendo ser associados a exames de imagem para avaliação da extensão do tumor primário e presença de metástase regional ou à distância (3). Atualmente, além da excisão cirúrgica, diferentes modalidades terapêuticas podem ser empregadas no tratamento de neoplasias (2). Diante da relevância da conduta clínica adequada, o presente trabalho objetiva enriquecer as discussões sobre o tema a partir do relato de caso de carcinoma colorretal observado em um cão atendido no Centro Clínico Veterinário do Instituto Federal Farroupilha – campus Frederico Westphalen (RS).

Descrição do caso

O cão foi encontrado deambulando no campus, apresentando lesão cervical ventral com presença de miíase e prolapso retal com aspecto neoplásico, também parasitado. Ao exame clínico, observou-se desidratação, baixo escore de condição corporal (ECC), hipertermia e dor. Pela ausência de histórico, a idade foi estimada em nove anos, através da dentição e condição de pelagem. O manejo clínico iniciou com coleta de sangue para mensuração da proteína plasmática total (9 g/dL) e realização de hematócrito (25%), achados compatíveis com desidratação e sugestivos de anemia. Exames bioquímicos

séricos e hemograma não foram realizados devido às limitações estruturais e operacionais no momento do atendimento.

O atendimento prosseguiu com aplicação de metadona para promover analgesia e permitir a limpeza das lesões com soro fisiológico, retirada manual das larvas, aplicação de spray prata larvicida na região cervical e terapia com açúcar cristal e gelo sobre o prolapso retal, a fim de reduzir o edema (Figura 1). Como suporte, foi realizada fluidoterapia com Ringer Lactato, administração de nitenpiram (Capstar®), penicilina benzatina e oferta alimentar. Foram confeccionadas lâminas citológicas por *imprint* e *swab* da região prolapsada para investigação de tumor venéreo transmissível (TVT).

Figura 1: Aspecto do prolapso retal após limpeza, retirada de larvas e redução do edema.

No dia seguinte, o paciente foi submetido à redução cirúrgica do prolapso retal e orquiectomia. Após preparo pré-operatório e indução anestésica com propofol, associada à anestesia epidural com lidocaína, realizou-se a correção do prolapso retal com fio polidioxanona 3-0, a fim de evitar acúmulo de fragmentos fecais (Figura 2). A porção excisada foi encaminhada para exame histopatológico. Na sequência, foi realizada a orquiectomia. Os procedimentos cirúrgicos ocorreram bem e sem maiores intercorrências.

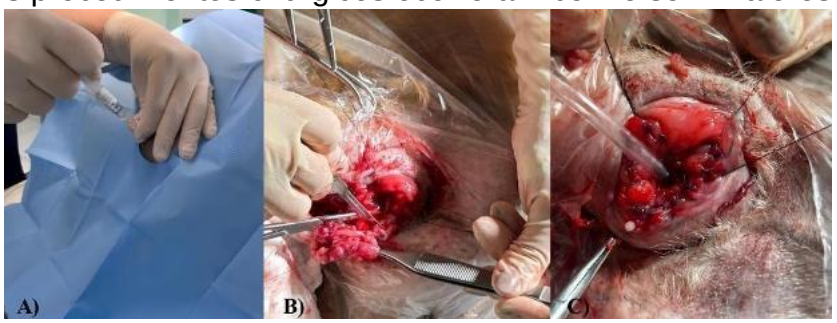

Figura 2: Imagens do transcirúrgico, demonstrando: A) realização da anestesia epidural. B) Retirada da massa tumoral a fim de reduzir o prolapso. C) Aspecto do diâmetro anal logo após a exérese.

O paciente foi encaminhado para a internação, onde recebeu analgésico, antinflamatório e antibioticoterapia, além de dieta enriquecida com óleo mineral. Nesse período, demonstrou normofagia, normodipsia, normoquesia e melhora significativa nas lesões. Por fim, o exame histopatológico confirmou o diagnóstico de carcinoma colorretal. A partir disso, o prosseguimento ideal incluiria a realização de colonoscopia, visando pesquisar a presença de outros focos tumorais. No entanto, em decorrência da ausência de um responsável por seus gastos e cuidados, não foram feitas outras intervenções.

Apesar dessa limitação, o cão recebeu os devidos cuidados e, ao apresentar satisfatória melhora clínica, recebeu alta. Atualmente, o animal se encontra na condição de cão comunitário, pesando 25kg e sem quaisquer sinais clínicos associados à situação em que foi encontrado.

Discussão

O trato digestório é composto por tipos celulares distintos e pode ser acometido por neoformações em qualquer um dos segmentos. Estudos indicam que neoplasias polipoides adenomatosas e carcinomatosas são formas comuns em cólon e reto (4). Os carcinomas são caracterizados por lesões de coloração vermelho-escuro da mucosa, podendo apresentar perfil infiltrativo, ulcerativo ou proliferativo. São mais prevalentes em machos e animais acima de oito anos (5). No presente relato, a perspectiva de se tratar de um cão idoso, associada ao aspecto clínico do prolapso retal, reforçou a suspeita de neoplasia. Ainda, considerando a condição de animal errante, incluiu-se o tumor venéreo transmissível (TVT) como importante diagnóstico diferencial. Em relação aos sinais clínicos, hematoquezia, disquezia, tenesmo e prolapso retal são frequentes nos casos de tumores distais (4). Neste caso, o paciente apresentava tenesmo no período pré-operatório, sendo que a defecação normal ocorreu apenas no segundo dia após a intervenção cirúrgica.

O diagnóstico de neoplasias colorretais é realizado principalmente por meio do exame clínico associado a exames complementares, como os procedimentos endoscópicos, que permitem visualização direta da lesão e a coleta de fragmentos teciduais para análise histopatológica. A partir dessas informações, a intervenção cirúrgica é planejada (4, 6, 7). No presente relato, o paciente foi submetido ao procedimento cirúrgico sem a realização de colonoscopia. Tal conduta, embora não represente o cenário ideal, mostrou-se necessária, visto que o prolapso exigia resolução cirúrgica com exérese da massa, apesar da etiologia. Adicionalmente, fatores como a indisponibilidade momentânea de recursos para a colonoscopia e a má condição do estado geral do paciente foram determinantes para escolha da conduta. Dessa forma, a abordagem priorizou o bem-estar imediato do paciente.

O prognóstico das neoplasias intestinais é considerado favorável em casos de lesões benignas e tumores completamente ressecados cirurgicamente, na ausência de metástase (4). O paciente apresentou evolução satisfatória, com recuperação da normoquesia no segundo dia de pós operatório. Além disso, houve restabelecimento do diâmetro anal, com cicatrização completa (Figura 3). Mesmo na ausência de diagnóstico detalhado, estadiamento tumoral e pesquisa aprofundada por outros focos tumorais, o animal teve seu bem estar recuperado, evidenciando a efetividade da abordagem cirúrgica como medida terapêutica.

Figura 3: Aspecto da ferida cirúrgica após dois dias de pós-operatório, evidenciando boa cicatrização de restabelecimento do diâmetro anal.

Conclusão

O caso expôs desafios relacionados à ausência de histórico clínico e às limitações diagnósticas, especialmente pela não realização de colonoscopia. Apesar disso, a abordagem clínica e cirúrgica adotada mostrou-se eficaz no controle do quadro, resultando em evolução satisfatória e prognóstico favorável para o paciente.

Referências

1) DE NARDI AB, RODASKI S, SOUSA RS, COSTA TA, MACEDO TR, RODIGHERI SM, et al. Prevalência de neoplasias e modalidades de tratamentos em cães, atendidos no hospital veterinário da Universidade Federal do Paraná. Arch Vet Sci. 2002; 7: 15-26.

2) NELSON RW, COUTO CG. Medicina Interna de Pequenos Animais. 5. ed. Rio de Janeiro: Elsevier, 2015.

3) BATSCHINSKI K, TEDARDI MV. Estadiamento Clínico das Neoplasias. In: DALECK CR, DE NARDI AB. Oncologia em Cães e Gatos. Rio de Janeiro: Roca, 2016. p. 98-111.

4) SOBRAL RA, DE NARDI AB. Tumores do Trato Digestório. In: DALECK CR, DE NARDI AB. Oncologia em Cães e Gatos. Rio de Janeiro: Roca, 2016. p. 586-97.

5) MORRIS J, DOBSON J. Oncologia em pequenos animais. 1. ed. São Paulo: Roca, 2007.

6) TAMS TR. Gastroenterologia de pequenos animais. 2. ed. São Paulo: Roca, 2005.

7) RONDON ES, CARVALHO EC, SANTOS OJ, ANDRADE IG, BORGES JR. Colonoscopia rígida e doenças colônicas em cães. PUBVET. 2012;6(1):1-14

Carcinoma de Células Escamosas Associado à Linfoma Intestinal de Pequenas Células: Relato de Caso

Letícia Bernardi Fagundes - Discente do curso de Bacharelado em Medicina Veterinária no Instituto Federal Catarinense (Campus Araquari)

Anna Carolina Rodrigues Santos - Médica Veterinária especializada em Gastroenterologia e Hematologia Animal

Odinei Ferranti - Médico Veterinário especializado em Gastroenterologia Animal

RESUMO

O carcinoma de células escamosas (CCE) e o linfoma alimentar (LA) são neoplasias malignas de grande impacto na medicina felina. Enquanto o LA é o tumor hematopoiético mais comum no trato gastrointestinal da espécie, o CCE acomete classicamente o tegumento e a cavidade oral, sendo sua manifestação em sítio gastrointestinal uma condição excepcionalmente rara. Uma paciente felina, fêmea, com histórico de vômito crônico e perda de peso progressiva foi submetida ao procedimento de endoscopia e colonoscopia com coleta de múltiplas biópsias. O exame videoendoscópico revelou uma estrutura tecidual elevada, proliferativa, vegetante, irregular e infiltrativa no terço distal do esôfago torácico. Adicionalmente, notou-se acentuado edema, enantema e friabilidade nas mucosas do bulbo duodenal e do íleo. O processamento histopatológico da massa esofágica revelou proliferação severa de células epiteliais poligonais organizadas em pacotes coesos com acentuado pleomorfismo, confirmando o diagnóstico de CCE esofágico. Surpreendentemente, a análise das amostras do intestino delgado evidenciou infiltração grave na lâmina própria por linfócitos pequenos e maduros com áreas de invasão intra epitelial (epiteliotropismo), patognomônico de linfoma intestinal de pequenas células (baixo grau). A ocorrência simultânea dessas duas patologias primárias impõe um desafio diagnóstico, pois os sinais clínicos inespecíficos se sobrepõem e a gravidade do CCE mascara o LA e redefine o manejo clínico. Este relato ressalta a necessidade imperativa de protocolos diagnósticos abrangentes e sistemáticos, demonstrando que a identificação de uma neoplasia primária grave não exclui a existência concomitante de outro processo maligno independente no trato gastrointestinal felino.

Palavras-chave: neoplasias intestinais, felino, histopatologia

INTRODUÇÃO

O Carcinoma de Células Escamosas (CCE) é uma neoplasia epitelial maligna e agressiva localmente, sendo o tumor maligno mais comum em felinos [1,2]. Sua principal causa é a exposição crônica à radiação ultravioleta, predispondo gatos idosos, de pele clara e pelagem branca, afetando comumente regiões como orelhas, plano nasal, pálpebras e cavidade oral [1,3].

O CCE intestinal primário, contudo, é uma condição excepcionalmente rara na literatura, onde os carcinomas de intestino delgado representam apenas 0,1% a 1,3% dos tumores gastrointestinais, sendo a maioria adenocarcinomas [4]. Por ser atípico, o CCE no

intestino costuma sugerir metástase de outros sítios [4]. O diagnóstico do CCE requer anamnese e exame físico, mas a confirmação definitiva exige o exame histopatológico [1].

Por outro lado, o linfoma alimentar (LA) é altamente prevalente, respondendo por um terço das neoplasias felinas [5]. Caracterizado pela proliferação crônica e progressiva de células linfóides malignas, o LA manifesta-se por êmese, anorexia, perda de peso e diarreia [5]. Sua classificação depende da localização, imunofenotipagem e histologia, subdividindo-se em graus, em que o linfoma de pequenas células correlaciona-se ao baixo grau [5].

Dessa forma, a relevância deste relato reside na excepcionalidade do CCE em sítio intestinal associado a um quadro oncológico felino, destacando a necessidade de investigações histopatológicas rigorosas na rotina clínica [1,4,5].

RELATO DE CASO:

O presente relato descreve o caso clínico de uma paciente felina, fêmea, atendida com histórico de vômito crônico e perda de peso progressiva. Diante da persistência dos sinais clínicos gastroenterológicos, a paciente foi submetida a um procedimento combinado de endoscopia digestiva alta e baixa, associado à coleta de múltiplos fragmentos teciduais para análise histopatológica, visando a elucidação diagnóstica.

O exame videoendoscópico do trato digestivo superior revelou esôfago com peristaltismo presente e ausência de resíduos luminais. Porém, na transição para o terço distal do esôfago torácico, foi identificado estrutura tecidual elevada, de aspecto proliferativo, vegetante e irregular. Esta, apresentava contornos mal definidos e crescimento desordenado que se projetava acima da superfície mucosa de forma não circunscrita, caracterizando-se por edema acentuado, hiperemia difusa, extensas áreas de erosão e enantema (Figura 1).

Figura 1. Imagem endoscópica da estrutura esofágica.

A lesão exibia intensa friabilidade, demonstrando sangramento espontâneo ao menor contato com o aparelho, além de uma redução significativa em sua mobilidade em relação às camadas profundas. A negatividade do "sinal de tenda" reforçou a suspeita de um comportamento infiltrativo na parede esofágica, sugerindo o comprometimento das túnicas musculares subjacentes. Em contrapartida, a junção gastroesofágica mantinha-se normal.

Na avaliação macroscópica do estômago, embora a forma, o volume e a expansibilidade estivessem preservados, notou-se a presença de leve enantema e edema difusos na mucosa do corpo gástrico, fundo, cárdia, pequena curvatura e antro, mantendo o piloro centrado e pérvio. Entretanto, ao progredir para os segmentos intestinais, observaram-se alterações macroscópicas mais expressivas.

A mucosa do bulbo duodenal e do íleo demonstrou moderado à importante edema, enantema, irregularidade de superfície e acentuada friabilidade (Figura 2 - A). A válvula íleo-cólica e o ceco apresentavam apenas discreto enantema e edema, enquanto os segmentos do cólon ascendente, transverso e descendente exibiram mucosa com leve a moderado edema, enantema, friabilidade e discretos pontos focais erosivos, padrão este que se estendeu até a mucosa retal que resultou em um avaliação com pontuação máxima de 3 na Escala de Boston (Figura 2 - B).

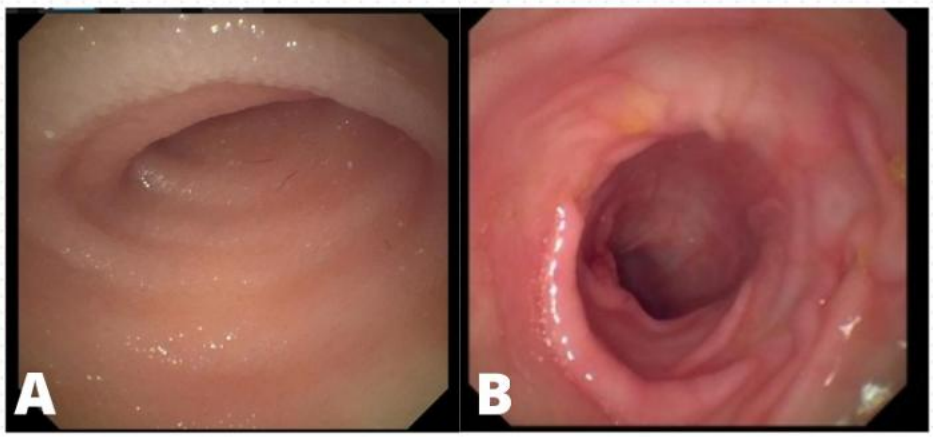

Figura 2. A: duodeno apresentando bulbo distensível, mucosa com moderado a importante edema, enantema, irregularidade e friabilidade. B: cólon apresentando mucosa com leve a moderado edema, enantema, friabilidade e discreto pontos focais erosivos.

Para a consolidação diagnóstica, realizou-se o processamento histopatológico dos fragmentos obtidos. A análise da amostra referente à formação esofágica revelou uma severa proliferação neoplásica de células epiteliais organizadas em “pacotes” e “ninhos” coesos. Estas células apresentavam formato poligonal, citoplasma amplo, intensamente eosinofílico e

bem delimitado, exibindo núcleos arredondados a ovais, cromatina frouxa e nucléolos múltiplos evidentes. O marcado pleomorfismo celular foi evidenciado por intensas anisocitose e anisocariose, associadas à observação de duas figuras de mitose em uma área de 2,37 mm², o que confirmou o diagnóstico de Carcinoma de Células Escamosas esofágico.

Na avaliação gástrica, constatou-se um epitélio íntegro com discreta hiperplasia focal e um aumento sutil na população de linfócitos e plasmócitos na lâmina própria, definindo um quadro de gastrite linfoplasmocitária discreta. O achado histopatológico mais surpreendente, contudo, adveio das amostras do intestino delgado (duodeno e íleo). Nestes, a lâmina própria foi gravemente infiltrada por uma proliferação neoplásica de células linfóides, com nítida predominância de linfócitos pequenos e maduros arranjados em um manto altamente celular. Essas células apresentavam citoplasma escasso, núcleos ovais periféricos com cromatina grosseira e baixo índice mitótico.

Esse achado - patognomônico - de áreas de invasão intraepitelial (epiteliotropismo) confirmou o diagnóstico concomitante de Linfoma intestinal de pequenas células, também conhecido como linfoma de baixo grau. Por fim, a análise do cólon demonstrou a manutenção da arquitetura glandular, acompanhada de discreto edema e um aumento sutil de linfócitos pequenos e plasmócitos na lâmina própria, caracterizando uma colite linfoplasmocitária discreta.

DISCUSSÃO

A relevância científica deste caso reside na raridade da associação entre o Carcinoma de Células Escamosas esofágico e o Linfoma intestinal de pequenas células em um mesmo paciente felino [1,4,5]. Trata-se de duas patologias oncológicas de linhagens celulares e origens embrionárias completamente distintas, visto que o carcinoma representa uma neoplasia maligna de origem epitelial altamente invasiva localmente, enquanto o linfoma constitui uma neoplasia hematopoiética decorrente da transformação clonal de linfócitos no tecido linfóide associado ao intestino [1,5].

Na medicina felina, a ocorrência simultânea dessas duas patologias primárias impõe um desafio diagnóstico [1,5]. Os sinais clínicos iniciais, como o vômito crônico e a perda progressiva de peso, são altamente inespecíficos e compartilhados não apenas por estar doenças, mas também por muitas outras [5]. A disfagia e a estenose mecânica ou dolorosa provocadas pela massa esofágica podem facilmente mascarar a síndrome de má absorção e a dismotilidade decorrentes da infiltração linfóide no intestino delgado [1,4].

Adicionalmente, a coexistência de focos de gastrite e colite linfoplasmocitárias discretas ilustra a complexa e discutida transição contínua entre a Enteropatia crônica (doença inflamatória intestinal) e o desenvolvimento do linfoma de baixo grau em gatos [5]. Do ponto de vista clínico-patológico, a identificação desse duplo diagnóstico redefine criticamente o manejo do paciente, uma vez que as opções terapêuticas comumente preconizadas para o linfoma intestinal, como a quimioterapia oral de baixa intensidade, encontram uma barreira intransponível na debilidade sistêmica e no prognóstico reservado determinados pelo comportamento agressivo do carcinoma esofágico [2].

Este relato, portanto, ressalta a necessidade imperativa de protocolos diagnósticos abrangentes e sistemáticos, como a panendoscopia com biópsias múltiplas [1,4,5]. Demonstra-se, com isso, que a identificação de uma neoplasia primária grave não exclui a existência concomitante de outro processo maligno independente no trato gastrointestinal felino [1,4,5].

REFERÊNCIAS

1. Ramos CS, Rodrigues NM, Silva AR, Sousa VR, Ramos DG. Carcinoma de células escamosas em felinos: Relato de caso. Pubvet. 2020;14(10):e673.

2. Souza ACC, Silva JAA, Santos BF, Oliveira MC. Eletroquimioterapia no tratamento de carcinoma de células escamosas em felinos. Uberlândia: Universidade Federal de Uberlândia; 2023.

3. Mukaratirwa S, van der Linde-Sipman JS, Gruys E. Feline squamous cell carcinoma: a review of 24 cases with distant metastases. J Vet Med A Physiol Pathol Clin Med. 2001;48(8):483-90.

4. Anagnostopoulos G, Sakorafas GH, Kostopoulos P, Grigoriandis K, Pavlakis G. Primary squamous cell carcinoma of the ileum: a case report and review of the literature. J Gastrointest Cancer. 2010;41(2):143-6.

5. Paulin MV, Silva FE, Oliveira TG, Reis AK. Linfoma alimentar felino: Revisão de literatura. Pubvet. 2019;13(4):e312.

Carcinoma de células escamosas digital associado à osteomielite secundária em felino jovem: relato de caso

Geovana Felipe Rocha - Discente em Medicina Veterinária, Universidade Federal de Lavras, MG.

Camila Teixeira Guimarães - Médica Veterinária Residente em Diagnóstico por imagem, DMV/Universidade Federal de Lavras, MG.

Antônio Carlos Cunha Lacreta - Professor Titular– Setor de Diagnóstico por imagem, DMV/ Universidade Federal de Lavras, MG.

Resumo

O carcinoma de células escamosas (CCE) digital em felinos é uma neoplasia maligna agressiva, caracterizada por alto potencial infiltrativo local e frequentemente associada à lise óssea e processos inflamatórios secundários. O presente trabalho relata o caso de uma felina tricolor, sem raça definida, de três anos de idade, atendida com claudicação e edemaciação no dígito I do membro torácico esquerdo. Após intervenção cirúrgica inicial e diagnóstico histopatológico de cisto infundibular, a paciente manifestou recidiva agressiva. Exames radiográficos subsequentes evidenciaram lesão óssea agressiva, sugerindo osteomielite. Frente à progressão clínica e radiográfica, realizou-se amputação alta do membro torácico esquerdo por desarticulação escapuloumeral. A análise histopatológica revelou o CCE ulcerado, infiltrativo, com invasão perineural e osteomielite secundária acentuada. O caso ressalta a importância do diagnóstico diferencial precoce em afecções digitais felinas, bem como da correlação entre achados clínicos, radiográficos e histopatológicos no reconhecimento e acompanhamento de neoplasias digitais agressivas em felinos.

Palavras-chave lesão óssea agressiva; neoplasia felina; oncologia veterinária.

Introdução

As afecções digitais em felinos domésticos representam importante desafio na rotina clínico-cirúrgica, uma vez que manifestações inflamatórias, infecciosas e neoplásicas frequentemente compartilham sinais clínicos semelhantes, como claudicação, edema, eritema e lise óssea. Dentre as neoplasias que acometem a extremidade distal dos membros de gatos, o carcinoma de células escamosas (CCE) se destaca como uma das principais ocorrências malignas na matriz ungueal e epiderme digital (1).

Embora o CCE cutâneo esteja amplamente associado à exposição crônica à radiação ultravioleta (UV) em regiões despigmentadas, a apresentação digital pode mimetizar quadros de paroníquia, osteomielite bacteriana ou fúngica e cistos epiteliais (2). Nessa localização, o comportamento biológico do tumor é marcadamente invasivo, promovendo destruição

progressiva da cortical óssea das falanges. O objetivo deste trabalho é relatar um caso de CCE digital pouco diferenciado em felina tricolor jovem associado à intensa invasão óssea e perineural, culminando na necessidade de amputação alta do membro acometido.

Descrição do caso

Uma felina tricolor cinza/amarronzada, sem raça definida, fêmea, com três anos de idade, foi atendida no Hospital veterinário da Universidade Federal de Lavras com histórico de claudicação em membro torácico esquerdo há cerca de 3 meses. Ao exame físico inicial, observou-se inflamação em dígito I do mesmo membro. Em avaliação radiográfica inicial em outro serviço, foi constatada intensa lise óssea na região acometida.

Diante dos achados clínico e radiográficos, optou-se inicialmente pela amputação do dígito afetado, com encaminhamento da amostra para exame histopatológico, cujo resultado foi compatível com cisto infundibular. Adicionalmente, realizou-se coleta de material para cultura fúngica, não sendo observados resultados significativos. Apesar da intervenção cirúrgica, houve progressão do edema e do processo inflamatório local, com evolução clínica desfavorável.

Exames radiográficos posteriores evidenciaram trabeculado ósseo grosseiro associado à lesão óssea agressiva, com reação periosteal, lise óssea permeativa e destruição cortical difusa, com zona de transição indistinta, acometendo principalmente rádio, ulna, carpo e metacarpos, além de discretas alterações em falanges. Observou-se ainda, aumento de volume e radiopacidade de tecidos moles adjacentes, com perda da congruência articular e da individualização dos ossos do carpo secundária às lesões descritas (figura 1). Frente aos achados, estabeleceu-se como principal suspeita osteomielite, sendo recomendada análise histopatológica para elucidação do caso. Devido à progressão clínica e radiográfica desfavorável, optou-se pela amputação alta do membro torácico esquerdo por desarticulação escapuloumeral. O

Figura 1 – Radiografia do MTE em projeções dorsopalmar e mediolateral

procedimento consistiu na dissecção e ligadura dos vasos braquiais, bloqueio e secção dos nervos oriundos do plexo braquial, desarticulação da articulação escapuloumeral e síntese muscular e cutânea convencional. No período perioperatório, foram realizados exames radiográficos de tórax e ultrassonografia abdominal para estadiamento oncológico, não sendo observadas alterações dignas de nota. No pós-operatório instituiu-se analgesia com tramadol e antibioticoterapia com amoxicilina associada ao clavulanato de potássio.

O material foi submetido a exame histopatológico, a qual revelou uma proliferação neoplásica composta por ilhas e trabéculas irregulares de células epiteliais atípicas, com infiltração e que destruíam o tecido ósseo na região do carpo, rádio e ulna, circundando nervos periféricos dérmicos desde as falanges distais até o úmero. O processo demonstrou crescimento invasivo, não encapsulado e foi sustentado por tecido fibroso abundante e desmoplásico. As células apresentaram citoplasma amplo, eosinofílico, com núcleos grandes, vesiculares e nucléolos proeminentes. Houve acentuada anisocitose, anisocariose e cariomegalia. Nos ossos afetados pela neoplasia, houve intensa lise óssea e infiltrado inflamatório composto por linfócitos, plasmócitos, macrófagos e neutrófilos. Houve ainda formação de agregados linfoides multifocais, ao redor de nervos periféricos circundados e infiltrados por ninhos neoplásicos carcinomatosos. O diagnóstico final foi compatível com carcinoma de células escamosas pouco diferenciado com invasão óssea e perineural multifocal.

Discussão

O carcinoma de células escamosas (CCE) é uma das principais neoplasias malignas epiteliais em felinos, sendo mais frequentemente descrito em regiões fotoexpostas de gatos de pelagem clara, devido à associação com exposição crônica à radiação ultravioleta (3). Entretanto, apresentações digitais com extenso acometimento ósseo são incomuns e podem dificultar o diagnóstico precoce da enfermidade. No presente relato, a paciente era uma felina tricolor cinza/amarronzada, característica menos frequentemente associada ao desenvolvimento de CCE, tornando o caso ainda mais incomum.

Lesões digitais felinas frequentemente apresentam manifestações clínicas e radiográficas inespecíficas, podendo mimetizar processos inflamatórios e infecciosos, como osteomielite bacteriana ou fúngica. Dessa forma, a diferenciação entre processos infecciosos crônicos e neoplasias infiltrativas representa importante desafio diagnóstico na rotina clínica veterinária.

A confirmação histopatológica de carcinoma de células escamosas pouco diferenciado associado à invasão óssea e perineural evidencia o comportamento biologicamente agressivo da neoplasia. A invasão perineural é considerada marcador de pior prognóstico, estando relacionada a maior potencial infiltrativo e maior risco de recorrência local em felinos acometidos por CCE.

Outro aspecto relevante foi a ocorrência da neoplasia em paciente jovem, uma vez que o CCE acomete predominantemente felinos idosos. Esse achado reforça que neoplasias malignas devem ser consideradas entre os diagnósticos diferenciais de lesões digitais progressivas independentemente da faixa etária do paciente.

Embora o CCE felino apresente baixa taxa metastática à distância, seu elevado potencial de invasão local pode resultar em destruição óssea extensa e comprometimento funcional importante, tornando necessária abordagem cirúrgica radical em casos avançados.

Conclusão

O presente relato demonstra a complexidade diagnóstica das lesões ósseas agressivas digitais em felinos. O carcinoma de células escamosas pouco diferenciado deve ser incluído entre os diagnósticos diferenciais de osteomielite, principalmente em casos refratários ao tratamento e com progressão radiográfica agressiva.

A realização precoce de exames histopatológicos abrangentes e a correlação entre achados clínicos, radiográficos e laboratoriais são fundamentais para obtenção do diagnóstico definitivo e adequada tomada de decisão terapêutica. Ademais, a presença de invasão perineural multifocal e acometimento ósseo extenso evidencia o comportamento altamente invasivo da neoplasia, ressaltando a importância do reconhecimento precoce dessas apresentações atípicas para melhor prognóstico e manejo clínico-cirúrgico do paciente felino.

Referências

1. Meuten DJ, editor. **Tumors in Domestic Animals**. 5th ed. Ames: Wiley-Blackwell; 2017.

2. Dos Santos FFQ; Linhares LCM; Rocha MDCP; et al. Perineural invasion as a predictor of local recurrence in cats with squamous cell carcinoma treated with electrochemotherapy. **Frontiers in Veterinary Science**. 2024;11:1408260.

3. Vail DM; Thamm DH; Liptak JM, editors. **Withrow and MacEwen's Small Animal Clinical Oncology**. 6th ed. St. Louis: Elsevier; 2019.

Carcinoma de células escamosas em felino - Relato de Caso

Luísa de Almeida Marcolin - Discente de Medicina Veterinária Universidade Federal de Santa Catarina, SC

Camila Martins Schmidt - Discente de Medicina Veterinária Universidade Federal de Santa Catarina, SC

Ísis Inácio Reis - Discente de Medicina Veterinária Universidade Federal de Santa Catarina, SC

Vitor Prim Laurindo - Discente de Medicina Veterinária Universidade Federal de Santa Catarina, SC

Bárbara Ellen Matzenbacher de Athayde Farias - Discente de Medicina Veterinária Universidade Federal de Santa Catarina, SC

Léa Beatriz Vogel Oravec - Profª MSc. de Medicina Veterinária Universidade Federal de Santa Catarina, SC

RESUMO:

O carcinoma de células escamosas (CCE) é uma neoplasia maligna de origem epitelial frequentemente observada em felinos, especialmente em áreas despigmentadas e expostas à radiação ultravioleta. O presente trabalho tem como objetivo relatar um caso de carcinoma de células escamosas em plano nasal de um felino submetido à nosectomia. Foi atendido um felino, fêmea, sem raça definida, com 10 anos de idade, apresentando lesão crostosa progressiva em plano nasal. A avaliação citológica inicial foi sugestiva de dermatose solar. Após exames pré-operatórios, a paciente foi submetida à nosectomia para remoção completa da lesão. O material excisado foi encaminhado para exame histopatológico, que confirmou o diagnóstico de carcinoma de células escamosas com margens cirúrgicas livres de células neoplásicas. No pós-operatório, foram instituídas medidas analgésicas e de suporte, sendo observada evolução clínica satisfatória. Durante o acompanhamento de seis meses, a paciente apresentou adequada cicatrização da área cirúrgica, boa adaptação à remoção do plano nasal e ausência de sinais macroscópicos sugestivos de recidiva local. Conclui-se que o diagnóstico precoce associado à excisão cirúrgica completa representa uma abordagem eficaz para o controle local do carcinoma de células escamosas em felinos, contribuindo para um prognóstico favorável e adequada qualidade de vida.

Palavras-chave: nosectomia; dermatose solar; gato; oncologia veterinária.

INTRODUÇÃO:

O carcinoma de células escamosas (CCE) é uma neoplasia maligna originada dos queratinócitos da epiderme, considerada uma das neoplasias cutâneas mais frequentes em felinos (1). A enfermidade acomete principalmente gatos de pelagem clara ou branca, com lesões localizadas em regiões pouco pigmentadas e com menor cobertura pilosa,

como pavilhão auricular, plano nasal, lábios e pálpebras (1). A exposição crônica à radiação ultravioleta é reconhecida como o principal fator predisponente para o desenvolvimento dessa neoplasia (1,2). Clinicamente, o CCE caracteriza-se por lesões proliferativas ou ulcerativas de evolução progressiva e difícil cicatrização. O diagnóstico baseia-se nos achados clínicos e histopatológicos, sendo fundamental para a definição da conduta terapêutica (1). A escolha do tratamento deve considerar o estadiamento tumoral, o estado geral do paciente, a disponibilidade de equipamentos e as condições do responsável (2). O diagnóstico precoce está diretamente relacionado com prognóstico mais favorável (2,3). O objetivo deste trabalho foi relatar e discutir um caso de CCE em plano nasal em um felino.

DESCRIÇÃO DO CASO:

Foi atendido um felino, fêmea, sem raça definida, com 10 anos de idade, apresentando lesão crostosa em plano nasal, de caráter progressivo e sem resposta aos tratamentos previamente instituídos (Figura 1). Devido ao aumento gradual da lesão, foi realizada avaliação citológica no mesmo dia do primeiro atendimento. Os achados citopatológicos foram sugestivos de dermatose solar, indicando a necessidade de abordagem cirúrgica.

Como preparação para o procedimento, a paciente foi submetida a exames pré-operatórios, incluindo hemograma, perfil bioquímico sérico, ultrassonografia abdominal e urinálise. Os exames não evidenciaram alterações que contraindicassem o procedimento cirúrgico, permitindo o encaminhamento da paciente para nosectomia.

A nosectomia foi realizada 24 dias após o primeiro atendimento para remoção completa da lesão localizada no plano nasal (Figura 1). O material extraído foi encaminhado para exame histopatológico com avaliação das margens cirúrgicas. Macroscopicamente, o fragmento consistia em massa ulcerada recoberta por pele hirsuta, medindo 1,9 × 1,7 × 0,5 cm. O exame histopatológico confirmou o diagnóstico de carcinoma de células escamosas, com margens laterais e profunda livres de células neoplásicas.

No pós-operatório, instituiu-se tratamento com robenacoxibe (6 mg), administrado a cada 24 horas durante 6 dias, e gabapentina na dose de 30 mg, quando necessário para analgesia. Foram recomendadas limpezas periódicas da sonda esofágica e da ferida cirúrgica, além de nebulização com solução fisiológica a 0,9% para umidificação das vias aéreas.

Figura 1. Aspectos macroscópicos do carcinoma de células escamosas em plano nasal de um felino. (A) Lesão crostosa observada antes da intervenção cirúrgica. (B) Pós-operatório imediato após nosectomia. (C) Evolução da cicatrização da ferida cirúrgica 11 dias após o procedimento. *Fonte*: arquivo pessoal.

A paciente foi acompanhada clinicamente após o procedimento, apresentando evolução satisfatória, com melhora progressiva do quadro e adequada cicatrização da área submetida à nosectomia (Figura 2), sem complicações pós-operatórias relevantes durante o período de acompanhamento.

Figura 2. Evolução clínica da paciente após a nosectomia. (A) Aspecto da região cirúrgica 55 dias após o procedimento. (B) Aspecto clínico aproximadamente 70 dias após a cirurgia. (C) Aspecto do plano nasal seis meses após o procedimento, evidenciando adequada cicatrização e manutenção do resultado cirúrgico. *Fonte:* arquivo pessoal.

DISCUSSÕES:

A dermatose solar é considerada uma lesão pré-neoplásica associada à exposição crônica à radiação ultravioleta e pode evoluir para carcinoma de células escamosas quando não diagnosticada e tratada precocemente (1,2). No presente caso, a avaliação citológica inicial sugeriu dermatose solar, demonstrando a importância desse exame como método de triagem para lesões cutâneas localizadas em regiões fotoexpostas.

Apesar de sua utilidade na investigação inicial, a citologia não permite a avaliação da arquitetura tecidual nem da invasão neoplásica, tornando o exame histopatológico indispensável para a confirmação diagnóstica (2). Neste relato, a análise histopatológica do tecido excisado confirmou o diagnóstico de carcinoma de células escamosas e permitiu a avaliação das margens cirúrgicas, fundamental para determinar o prognóstico.

A nosectomia é considerada uma opção terapêutica eficaz para o tratamento do carcinoma de células escamosas localizado no plano nasal de felinos, principalmente quando realizada em lesões localizadas e sem evidências de disseminação (1,3). No presente caso, a intervenção cirúrgica possibilitou a remoção completa da neoplasia, sendo observadas margens laterais e profunda livres de células neoplásicas. A obtenção de margens cirúrgicas livres é apontada como um dos principais fatores associados ao controle local da doença e à redução da ocorrência de recidivas (2,3).

A evolução clínica observada após o procedimento foi satisfatória, com adequada cicatrização da área cirúrgica e boa adaptação da paciente à remoção do plano nasal. Durante os seis meses de acompanhamento, não foram observadas alterações macroscópicas sugestivas de recidiva local. A obtenção de margens cirúrgicas livres, evidenciada pelo exame histopatológico, pode ter contribuído para a ausência de recidiva durante o período avaliado. Esses achados reforçam a importância do diagnóstico precoce, da confirmação histopatológica e da abordagem cirúrgica adequada no tratamento do carcinoma de células escamosas felino, possibilitando resultados favoráveis e manutenção da qualidade de vida do paciente (1,3).

CONCLUSÕES

O carcinoma de células escamosas deve ser considerado um importante diagnóstico diferencial em felinos que apresentam lesões crostosas ou ulcerativas em regiões fotoexpostas. Neste relato, a citologia contribuiu para a identificação inicial de alterações compatíveis com dermatose solar, enquanto o exame histopatológico permitiu a confirmação diagnóstica e a avaliação das margens cirúrgicas. A nosectomia mostrou-se eficaz para o controle local da neoplasia, proporcionando adequada cicatrização e ausência de sinais macroscópicos de recidiva durante os seis meses de acompanhamento. Dessa forma, o diagnóstico precoce associado à excisão cirúrgica completa constitui fator fundamental para um prognóstico favorável em felinos acometidos por carcinoma de células escamosas.

REFERÊNCIAS:

1) Ferreira I, Rahal SC, Ferreira J, Corrêa TP. Terapêutica no carcinoma de células escamosas cutâneo em gatos. Ciência Rural. 2006;36(3):1027-1033.

2) Lavor MSL, Silva EB. O diagnóstico preciso muda o prognóstico do paciente felino com carcinoma de células escamosas? Medvep - Revista Científica de Medicina Veterinária - Pequenos Animais e Animais de Estimação; 2017; 15(46):54-60.

3) Huppes RR, Nardi AB, Uscategui RAR, Pazzini JM, Castro JLC. Nosectomia em felinos portadores de carcinoma espinocelular: relato de sete casos. Semina Ciênc Agrár. 2014;35(2):919-926.

Carcinoma Renal Associado A Metástase Pulmonar Em Cão: Relato de Caso

Annie Miyuki Coelho Kato - Discente do Curso de Medicina Veterinária, Universidade Federal da Fronteira Sul (UFFS), *Campus* Realeza/PR.
Luiza Vanzella - Médica Veterinária, Programa de Aprimoramento Profissional em Medicina Veterinária (PAPMV), Universidade Federal da Fronteira Sul (UFFS), *Campus* Realeza/PR.
Emanuel Canon - Médico Veterinário, Universidade Federal da Fronteira Sul (UFFS), *Campus* Realeza/PR.
Fabiana Elias - Docente, Doutora, Curso de Medicina Veterinária, Universidade Federal da Fronteira Sul (UFFS), *Campus* Realeza/PR.
Fabíola Dalmolin - Docente, Doutora, Curso de Medicina Veterinária, Universidade Federal da Fronteira Sul (UFFS), *Campus* Realeza/PR.
Gentil Ferreira Gonçalves - Docente, Doutor, Curso de Medicina Veterinária, Universidade Federal da Fronteira Sul (UFFS), *Campus* Realeza/PR.

Resumo

O carcinoma renal representa uma importante neoplasia epitelial do aparelho urinário em cães, caracterizando-se por um comportamento biológico agressivo e alto potencial metastático. Este trabalho tem como objetivos relatar os achados clínicos, laboratoriais, imaginológicos, terapêuticos e o desfecho de uma cadela acometida por carcinoma renal, associado à neoplasia mamária e metástase pulmonar. A paciente foi submetida à avaliação oncológica, exames laboratoriais, ultrassonografia abdominal, radiografia torácica e celiotomia exploratória seguida de nefrectomia. Os achados ultrassonográficos evidenciaram massa de aproximadamente 10 cm em topografia de rim direito. Os dados laboratoriais destacaram hipoproteinemia, hipoalbuminemia e proteinúria importante (UPC de 18,49). O exame histopatológico da lesão renal revelou proliferação neoplásica epitelial compatível com carcinoma renal, entretanto, a possibilidade de implantação metastática de outra origem, especialmente mamária, não pôde ser completamente excluída. No período pós-operatório, observou-se rápida piora do quadro clínico, caracterizada por tosse persistente e episódios de vômito. Exames radiográficos subsequentes identificaram múltiplos nódulos no parênquima pulmonar compatíveis com processo metastático. A avaliação da qualidade de vida pela escala Yazbek resultou em 18 pontos, indicando comprometimento severo do bem-estar animal. Conclui-se que, apesar da intervenção cirúrgica, o caso apresentou evolução clínica agressiva e rápida disseminação metastática, culminando em prognóstico desfavorável. A progressão irreversível dos sinais clínicos fundamentaram a decisão ética pela eutanásia para cessar o sofrimento da paciente. O caso reforça a importância do diagnóstico precoce e da investigação de metástases associadas a neoplasias epiteliais agressivas em cães idosos.

Palavras chaves: neoplasia epitelial maligna; nefrectomia; metástase pulmonar.

Introdução

As neoplasias renais primárias em cães são raras, representando cerca de 1% dos tumores da espécie(2, 4). O carcinoma de células renais é o tipo mais comum, originado do epitélio tubular(2, 3, 4), e apresenta comportamento agressivo com alto potencial metastático, principalmente para os pulmões. Os sinais clínicos costumam ser inespecíficos(2, 4), como poliúria e polidipsia. A hematúria pode ocorrer quando há comprometimento da pelve renal, e a insuficiência renal pode não se manifestar caso o rim contralateral esteja funcional(1). A nefrectomia é o tratamento padrão para massas unilaterais, porém o prognóstico é prejudicado pela rápida disseminação sistêmica.

O objetivo deste trabalho é relatar o diagnóstico e a conduta clínica para uma cadela idosa acometida por carcinoma renal. Busca-se descrever os achados laboratoriais e ultrassonográficos da massa abdominal, a abordagem cirúrgica por celiotomia exploratória e a evolução pós-operatória que, devido à confirmação de metástase pulmonar e baixa qualidade de vida, fundamentou a decisão pela eutanásia.

Descrição do caso

Uma fêmea canina, sem raça definida (SRD), de 14 anos de idade, foi atendida na Superintendência Unidade Hospitalar Veterinária Universitária, na Universidade Federal da Fronteira Sul *campus* Realeza - PR, com histórico de aumento de volume abdominal, poliúria e polidipsia. A distensão abdominal apresentava evolução progressiva há aproximadamente três semanas. Ao exame físico, constatou-se à palpação a presença de uma massa abdominal firme, além da presença de nódulos em glândulas mamárias.

Ao exame ultrassonográfico abdominal, observou-se uma estrutura expansiva localizada em hemiabdômen cranial direito, medindo aproximadamente 10,36 x 7,33 cm, sugestiva de processo neoplásico, com provável origem renal direita. Observou-se ainda moderada quantidade de líquido livre em cavidade abdominal, não descartando possível ruptura da neoformação ou associação com processos inflamatórios, sendo recomendada coleta ecoguiada para caracterização do líquido. Os exames laboratoriais pré-operatórios evidenciaram hipoproteinemia e hipoalbuminemia (4,2 g/dL e 2,0 g/dL, respectivamente), associadas à importante elevação da relação proteína:creatinina urinária (UPC de 18,49).

Diante da suspeita de neoplasia renal, optou-se pela realização de celiotomia exploratória seguida de nefrectomia direita. Durante o procedimento cirúrgico, observou-se massa expansiva medindo aproximadamente 12 × 8 × 6 cm, acometendo extensamente o rim direito. No acompanhamento pós-operatório, observou-se piora clínica progressiva, caracterizada por episódios de vômito e tosse persistente iniciados aproximadamente uma semana após o procedimento cirúrgico.

A radiografia torácica revelou múltiplos nódulos pulmonares compatíveis com metástases. Na reavaliação clínica, o animal apresentava piora do estado geral, com inapetência, adipsia, fraqueza, disúria, disquesia e desconforto respiratório intenso. A Escala de Yazbek indicou importante comprometimento da qualidade de vida, e, diante da progressão da doença e do prognóstico desfavorável, optou-se pela eutanásia.

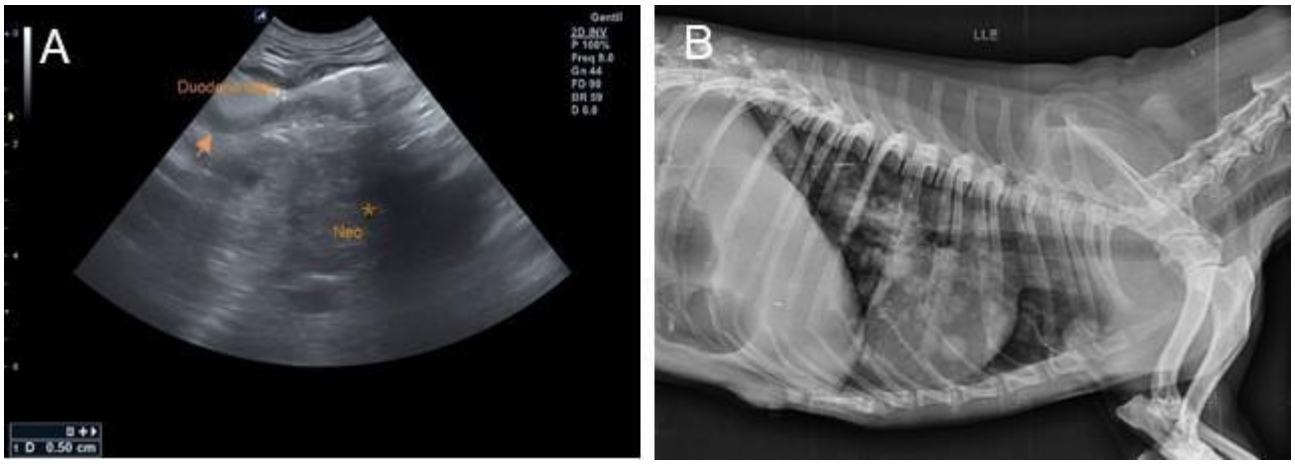

Figura 1: A) Exame ultrassonográfico abdominal evidenciando neoformação (*) dorsalmente ao duodeno descendente (seta). B) Exame radiográfico torácico evidenciando disseminação metastática pulmonar.

O exame histopatológico do rim direito revelou proliferação neoplásica epitelial infiltrativa com padrão sólido/tubular, áreas de necrose e elevado índice mitótico, achados compatíveis com carcinoma renal de comportamento agressivo. No entanto, a necropsia evidenciou disseminação metastática multifocal envolvendo pulmões, diafragma, rins, região axilar e glândula salivar, o que manteve a determinação do sítio primário indefinido. Devido à presença concomitante de múltiplas neoformações mamárias, conhecidas pelo alto potencial metastático em cadelas, não foi possível confirmar se o quadro representava carcinoma renal primário ou neoplasia metastática secundária de origem mamária, sendo indicada a avaliação imuno-histoquímica para o diagnóstico definitivo.

Discussão

As neoplasias epiteliais malignas em cães apresentam comportamento biológico agressivo e frequentemente evoluem com disseminação metastática multifocal. No presente caso, os achados clínicos e anatomopatológicos indicaram carcinoma metastático de origem indeterminada, acometendo pulmões, rins, diafragma, região axilar e glândula salivar(5). O carcinoma renal é a principal neoplasia urinária primária em cães, mais frequente em idosos e geralmente em machos, embora possa ocorrer também em fêmeas, como neste caso de cadela com 14 anos.

Os sinais clínicos observados constantes de poliúria, polidipsia e distensão abdominal são considerados inespecíficos e (4), por isso, muitas vezes retardam o diagnóstico até que a massa alcance grandes dimensões. A ultrassonografia revelou formação complexa de aproximadamente 10 cm, compatível com a descrição dos carcinomas renais como tumores grandes e firmes que substituem o parênquima renal.

Além disso, a presença de efusão abdominal sugeriu estágio avançado da doença, possivelmente relacionado à invasão capsular ou ruptura tumoral.

Outro achado relevante foi a proteinúria intensa, evidenciada pela relação proteína/creatinina urinária (UPC) de 18,49. Em cães, valores acima de 0,2 já são considerados anormais; portanto, níveis tão elevados indicam lesão glomerular significativa ou possíveis síndromes paraneoplásicas, fatores associados a prognóstico desfavorável (1,3).

A nefrectomia é considerada o tratamento de escolha para neoplasias renais unilaterais sem evidência macroscópica de metástase. Entretanto, o CCR possui elevado potencial metastático, com taxas de metástase pulmonar relatadas em até 69% dos casos (4). Neste relato, a rápida evolução clínica, marcada pelo aparecimento de múltiplos nódulos pulmonares apenas uma semana após a cirurgia, reforçou a agressividade da doença em pacientes geriátricos.

Devido à rápida piora clínica e à irreversibilidade do quadro, optou-se pela eutanásia. A paciente obteve 18 pontos na Escala de Yazbek, indicando grave comprometimento da qualidade de vida. Essas escalas auxiliam na tomada de decisões éticas na oncologia veterinária, especialmente quando o tratamento não oferece mais o bem-estar animal.

Conclusão

A neoplasia epitelial maligna em cães apresenta comportamento biológico altamente agressivo, caracterizado por evolução clínica rápida e elevado potencial metastático, particularmente em cães geriátricos. O diagnóstico tardio ocorre devido à inespecificidade dos sinais clínicos iniciais. A nefrectomia representa a conduta cirúrgica padrão para massas renais unilaterais. A rapidez da metástase pulmonar limita drasticamente a sobrevida pós-operatória. A proteinúria massiva (UPC de 18,49) confirma a severidade do comprometimento renal sistêmico. O prognóstico do carcinoma renal metastático é desfavorável e infausto. A avaliação por escalas objetivas de qualidade de vida fundamenta a decisão ética pela eutanásia. A cessação do sofrimento animal é o objetivo primordial em quadros terminais irreversíveis.

Referências

1) Fossum TW. Cirurgia de pequenos animais. 4. ed. Rio de Janeiro: Elsevier; 2014.

2) Dagli MLZ, Calderaro FF, Silva MT, Guerra JL. Squamous cell carcinoma of the renal pelvis with metastasis in a dog. J Comp Path. 1997.
3) Rini BI, Campbell SC, Escudier B. Renal cell carcinoma. Lancet. 2009.
4) Ferreira PI, Paz MC, Lotis TFT, Cassanego GR, Ilha MR, Pinto Filho STL. Neoplasmas do sistema urinário em cães e gatos. Pubvet. 2021.
5) Masuyama A, Toshima A, Nakajima A, Murakami M. Ultrasonographic Renal Subcapsular Thickening in Cats with Primary and Metastatic Carcinoma. Vet Sci. 2024 Mar 20.

Carcinoma Renal com Diferenciação Papilar em Cadela de Dois Anos de Idade: Relato de Caso

Flora Santana Caprara - Discente de Medicina Veterinária da Universidade Estadual do Ceará, CE
Alexya Belle Barroso de Sousa - Discente de Medicina Veterinária da Universidade Estadual do Ceará, CE
Ana Luiza Rodrigues Danda - Discente de Medicina Veterinária da Universidade Estadual do Ceará, CE
Francisca Nathalya Lopes Gois - Discente de Medicina Veterinária da Universidade Estadual do Ceará, CE
Joyce Rabelo Lima - Discente de Medicina Veterinária da Universidade Estadual do Ceará, CE
Jefferson da Silva Ferreira - Médico Veterinário, docente do curso de Medicina Veterinária da Universidade Estadual do Ceará, CE

Resumo: O carcinoma renal é uma neoplasia considerada rara em cães, porém é o tumor primário mais comum na espécie. Esse tumor tem origem no epitélio tubular renal e pode ser de tipos histológicos diferentes, sendo eles o tubular, o papilar e o sólido. Os sinais clínicos são geralmente inespecíficos, dificultando o diagnóstico precoce da enfermidade. Para o tratamento, a nefrectomia é indicada em casos de carcinoma renal unilateral, além da quimioterapia. O presente estudo teve como objetivo relatar um caso de carcinoma renal com diferenciação papilar em uma cadela atendida em uma clínica veterinária particular. A paciente, canina, sem raça definida, fêmea, de dois anos de idade, apresentava alterações renais sugestivas de neoplasia, sendo submetida à nefrectomia esquerda para avaliação histopatológica. Macroscopicamente, observou-se rim esquerdo medindo 6,52 x 5,17 x 4,93 cm, parcialmente seccionado, contendo nódulo comprometendo o parênquima renal. Microscopicamente, identificou-se proliferação neoplásica de células epiteliais glandulares organizadas em múltiplas papilas e túbulos, sustentados por estroma fibrovascular moderado, associada à anisocariose, moderada atipia celular, figuras de mitose e áreas multifocais de necrose. O diagnóstico conclusivo foi de carcinoma renal com diferenciação papilar. A confirmação diagnóstica por meio do exame histopatológico foi essencial para a caracterização da neoplasia, evidenciando sua importância para a confirmação diagnóstica e para a determinação do prognóstico. Conclui-se que o carcinoma renal papilar, apesar de raro, deve ser considerado entre os diagnósticos diferenciais de alterações renais em cães, tendo em vista que dentre as neoplasias malignas mais frequentes, o carcinoma renal é uma delas.

Palavras-chaves: nefrectomia; exame histopatológico; cães;

1. INTRODUÇÃO

As neoplasias primárias do sistema urinário são consideradas incomuns em cães, representando pequena parcela das neoplasias diagnosticadas na espécie (1). Dentre elas, os tumores renais primários correspondem a aproximadamente 0,3% a 1,5%, sendo o carcinoma renal o tipo histológico maligno mais frequentemente observado (2).

O carcinoma renal apresenta variabilidade histológica e clínica, acometendo principalmente cães de meia idade a idosos, embora possa ocorrer em animais jovens e sem predisposição racial definida (1).

Os sinais clínicos são geralmente inespecíficos, o que dificulta o diagnóstico precoce. Entretanto, em alguns casos os animais podem ser assintomáticos e a identificação de massa tumoral constitui um achado incidental (3). O exame considerado padrão ouro para o diagnóstico definitivo de neoplasias renais é o exame histopatológico (1). Em cães, a ocorrência de metástases é elevada, sendo observada em aproximadamente 69% dos casos de carcinoma renal ao longo da evolução da doença (4).

Este trabalho tem como objetivo relatar um caso de carcinoma renal com diferenciação papilar em uma cadela, ressaltando os aspectos histopatológicos e a sua importância diagnóstica.

2. DESCRIÇÃO DO CASO

Foi encaminhada uma amostra de rim esquerdo para análise histopatológica proveniente de uma cadela sem raça definida, castrada, com dois anos de idade, submetida à nefrectomia após identificação de alteração renal sugestiva de neoplasia durante avaliação clínica e exames complementares.

Macroscopicamente, avaliou-se rim esquerdo medindo 6,52 x 5,17 x 4,93 cm, parcialmente seccionado, exibindo nódulo comprometendo o parênquima renal associado a laceração capsular. Ao corte, a massa apresentava consistência firme, com coloração variando de esbranquiçada a acastanhada.

Na avaliação microscópica, observaram fragmentos renais apresentando proliferação neoplásica de células epiteliais glandulares pouco delimitadas e não encapsuladas, organizadas em múltiplas papilas e túbulos sustentados por moderado estroma fibrovascular. As células variavam de colunares a poligonais, com citoplasma moderado a amplo e eosinofílico. Os núcleos apresentavam-se centrais, ovalados, com cromatina frouxa e nucléolos evidentes. Foram observadas moderada anisocariose, moderada atipia celular e, aproximadamente, nove figuras de mitose em área de 2,37 mm^2, além de áreas multifocais de necrose.

Com base nos achados histopatológicos, estabeleceu-se o diagnóstico de carcinoma renal com diferenciação papilar.

3. DISCUSSÃO

Os tumores renais correspondem a menos de 2% do total das neoplasias observadas

em cães. Dentre os tumores renais primários, aproximadamente 60% são de origem epitelial, sendo o carcinoma renal a neoplasia mais frequentemente diagnosticada neste grupo (1). A idade do animal representa um fator relevante para o surgimento dos tumores renais. Os cães acometidos comumente são adultos, havendo incidência maior dos 6 aos 9 anos de idade. Contudo, carcinomas também foram diagnosticados em cães jovens a partir de 1 ano de idade (1). Embora a paciente do presente relato possuísse apenas dois anos de idade, sendo inferior à faixa etária mais frequentemente descrita para a ocorrência de carcinomas renais, seu acometimento encontra embasamento na literatura, que relata casos desta neoplasia em cães jovens a partir de um ano de idade.

Os carcinomas renais originam-se do epitélio tubular renal proximal e podem apresentar diferentes padrões histológicos, incluindo os tipos tubular, sólido e papilar (1). É uma doença que, por apresentar aparência histológica e comportamento clínico variáveis em cães, deve ser diferenciada de outras neoplasias epiteliais primárias, incluindo adenomas renais, oncocitomas renais, nefroblastomas e carcinomas de células de transição (2). No presente caso, observou-se proliferação de células epiteliais glandulares organizadas em múltiplas papilas e túbulos sustentados por moderado estroma fibrovascular, características compatíveis com o carcinoma renal com diferenciação papilar.

Além da arquitetura papilar, foram observadas moderada anisocariose e moderada atipia celular. Essas alterações refletem perda da diferenciação celular e instabilidade proliferativa, características estas frequentemente associadas aos processos neoplásicos malignos.

Outro achado relevante foi a presença de aproximadamente nove figuras de mitose em área de 2,37 mm^2. Estudos demonstram que tumores com maior índice mitótico tendem a apresentar comportamento biológico mais agressivo e menor tempo de sobrevida, o que evidencia a importância desse parâmetro durante a avaliação histopatológica (2).

A análise macroscópica também contribuiu para a caracterização da lesão, evidenciando o comprometimento do parênquima renal por formação nodular associada a laceração capsular. Achados semelhantes são descritos em carcinomas renais caninos, nos quais a expansão tumoral pode promover invasão e substituição do parênquima renal normal (2).

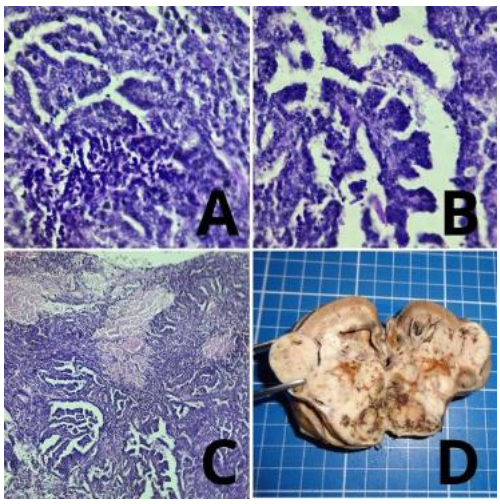

Figura 1- Carcinoma renal em cadela. A e B) Fotomicrografias demonstrando proliferação de células neoplásicas organizadas em estruturas papilares e tubulares. C) Fotomicrografia evidenciando substituição do parênquima renal por tecido neoplásico. D) Aspecto macroscópico do rim apresentando coloração esbranquiçada acastanhada e massa nodular.

Nesse contexto, o exame histopatológico mostrou-se fundamental para o estabelecimento do diagnóstico definitivo. Embora o diagnóstico dos tumores renais seja baseado na associação entre achados clínicos, exames de imagem, como radiografia e ultrassonografia, além de procedimentos como laparotomia exploratória e avaliação citológica, a histopatologia permanece como método padrão ouro para a classificação tumoral e diagnóstico definitivo, fornecendo informações relevantes para a avaliação prognóstica (5).

4. CONCLUSÃO

O carcinoma com diferenciação papilar é raro em cães e pode acometer animais jovens, como no caso relatado. Essa neoplasia deve estar inclusa entre os diagnósticos diferenciais, sendo fundamental o exame histopatológico para sua confirmação diagnóstica, bem como para a definição do prognóstico.

5. REFERÊNCIAS

1) Carvalho MB; Brum AM; Vasconcellos AL; Alves MAMK. Neoplasias do sistema urinário. In: Daleck CR; De Nardi AB, editores. Oncologia em cães e gatos. 2. ed. Rio de Janeiro: Roca; 2016.

2) Edmondson EF; Hess AM; Powers BE. Prognostic significance of histologic features in canine renal cell carcinomas: 70 nephrectomies. Veterinary Pathology. 2015;52(2):260-268.

3) Dourado BSM; Biaggi A; Roque B; Almeida FM; Medina AM. Carcinoma renal bem diferenciado, padrão papilar em cão: relato de caso. PubVet. 2021;15(4):1-7.
4) BRYAN, Jeffrey N. et al. Primary renal neoplasia of dogs. *Journal of Veterinary Internal Medicine*, Hoboken, v. 20, n. 5, p. 1155-1160, 2006.
5) Ubukata R, Lucas SRR. Neoplasias do sistema urinário: rins e bexiga. In: Jericó MM, Kogika MM, Andrade Neto JP, editores. Tratado de medicina interna de cães e gatos. Rio de Janeiro: Roca; 2015. cap. 168.

Carcinoma Urotelial em Canino da Raça Poodle com Acometimento Prostático: Relato de Caso

Gabriela Nepomuceno Duarte – Discente de medicina veterinária Universidade do Rio Grande do Sul (UFRGS), RS

Cristiano Gomes – Prof. Dr. de medicina veterinária Universidade do Rio Grande do Sul (UFRGS), RS

Vitória Spiazzi - Discente de medicina veterinária Universidade do Rio Grande do Sul (UFRGS), RS

Tissie dos Santos Nunes - Discente de medicina veterinária Universidade do Rio Grande do Sul (UFRGS), RS

Mariana Limongi Flach - Discente de medicina veterinária Centro Universitário Ritter dos Reis

Letícia Piazza Martins - Discente de medicina veterinária Universidade de Caxias do Sul (UCS)

Resumo: O carcinoma urotelial é a neoplasia maligna mais comum do trato urinário inferior em cães. Essa doença é caracterizada por apresentar um comportamento agressivo, elevada capacidade infiltrativa e grande potencial metastático. Relata-se o caso de um canino Poodle, macho idoso e castrado, atendido por queixas de hematúria, disúria e gotejamento urinário. O diagnóstico foi estabelecido através da citologia prostática e urinária, compatível com carcinoma urotelial de alto grau com comprometimento prostático. O paciente foi submetido a sete sessões com vimblastina e seis sessões de carboplatina, associadas ao uso contínuo de piroxicam. Apesar da resposta clínica inicial, observou-se progressão tumoral com piora clínica, evidências de provável disseminação metastática pulmonar e diminuição da qualidade de vida, culminando na decisão de eutanásia. O relato evidencia a dificuldade em diferenciar carcinoma urotelial de carcinoma prostático primário, a importância do protocolo quimioterápico combinado na extensão da sobrevida e os desafios no manejo terapêutico de neoplasias do trato urinário inferior com envolvimento prostático em cães.

Palavras-chave: Carcinoma de células transicionais; neoplasia vesical; quimioterapia; carcinoma prostático; neoplasia; oncologia veterinária.

Introdução: O carcinoma urotelial (UC), também denominado carcinoma de células transicionais, representa a neoplasia maligna mais comum do trato urinário inferior em cães, acometendo predominantemente a região do trígono vesical (1). Sua localização favorece a invasão uretral e prostática, dificultando o manejo terapêutico e agravando o prognóstico clínico (2). Em cães idosos e castrados, o envolvimento prostático é especialmente relevante, pois pode decorrer da extensão direta do tumor vesical ou do carcinoma prostático primário, condições morfologicamente semelhantes e de difícil diferenciação (3). O objetivo deste relato é descrever a evolução clínica, diagnóstica e terapêutica de um cão

Poodle, diagnosticado com carcinoma urotelial com comprometimento prostático, destacando os principais achados citológicos, alterações de imagem seriadas e resposta aos protocolos quimioterápicos aplicados.

Descrição do caso: Um canino, macho, Poodle, 13 anos de idade, castrado, pesando 8,2 kg, foi atendido no Hospital de Clínicas Veterinárias da UFRGS com queixas de hematúria, gotejamento urinário e dificuldade de micção. Realizou exames radiográficos e como resultado, identificou-se aumento de volume e imagem de tecidos moles em região abdominal caudal radiopacas (≈ 3,6 x 3,4 cm), sugestivo de alteração prostática. Ademais, foi realizada ultrassonografia, onde identificou-se na vesícula urinária, estrutura ecogênica intraluminal próximo ao trígono, e a próstata exibia parênquima heterogêneo com múltiplas áreas de ecogenicidade distinta, sugerindo neoplasia. Realizou-se exames laboratoriais, como hemograma, análise bioquímica e uranálise. O hemograma evidenciou leucocitose e neutrofilia; a dosagem de fosfatase alcalina estava acima dos valores basais; e a urinálise indicou presença de aglomerados de células de transição.

Transcorrido um mês, realizou-se citologia prostática por punção aspirativa por agulha fina (PAAF) guiada por ultrassom e citologia urinária por sondagem uretral. Ambas as amostras apresentaram células epiteliais transicionais com acentuada anisocitose, anisocariose, macrocitose, multinucleação, alta relação núcleo: citoplasma e presença de corpúsculos de Mellamed-Wolinska, compatíveis com carcinoma urotelial de alto grau com comprometimento prostático. A histopatologia não foi realizada em razão de localização trigonal e uretral da lesão, do risco de perfuração e disseminação, e da condição clínica do paciente.

Dessa maneira, instituiu-se o uso de piroxicam (0,3 mg/kg, VO, contínuo) e o paciente foi encaminhado ao Serviço de Oncologia Veterinária da UFRGS (ONCOVET-UFRGS). Após 2 meses, foi iniciado o protocolo quimioterápico com carboplatina (230 mg/m², IV), com intervalo de 21 dias, totalizando seis sessões (em um intervalo de seis meses). Durante o protocolo, foram identificadas neutropenia, leucopenia e elevação persistente de ALT. Ao exame ultrassonográfico realizado após a quarta sessão, a bexiga apresentava leve espessamento de parede, e a próstata mantinha heterogeneidade com focos hiperecogênicos. Ao término do ciclo, constatou-se progressão tumoral: a bexiga apresentava paredes espessadas (0,37 cm) e estruturas polipoides intraluminais de até 1,31cm x 0,72 cm, além de infecção urinária por *Haemophilus haemoglobinophilus,* tratada com antibioticoterapia específica.

Diante da progressão, adotou-se novo protocolo com vimblastina (2 mg/m², IV) a cada 14 dias, com manutenção de piroxicam. Ao longo de sete sessões realizadas (em um intervalo de quatro meses), o paciente apresentou episódios de tosse com sangue, náuseas e vômitos. Posteriormente, o exame radiográfico torácico evidenciou áreas amorfas de radiodensidade de tecidos moles em hemotórax caudal direito (≈1,62 x 1,98 cm), compatíveis com metástase pulmonar. O exame ultrassonográfico confirmou manutenção das estruturas polipoides vesicais e heterogeneidade prostática progressiva.

Transcorrido um mês, o paciente foi atendido em caráter emergencial com hiporexia intensa, prostração, hematúria, tenesmo, dores abdominais, diarreia e hipotensão (pressão arterial sistólica em 80 mmHg). A ultrassonografia evidenciou estruturas ecogênicas irregulares projetando-se intraluminalmente na bexiga (até 1,62 x 0,40 cm) e uretra prostática com lúmen estreito e irregular. Após estabilização com suplementação de solução Ringer Lactato, metadona, ondansetrona e maropitant, e com prognóstico reservado, optou-se pela eutanásia no mesmo mês.

Discussão: Os achados clínicos, citológicos e de imagem presentes no caso são condizentes com os descritos na literatura para o carcinoma urotelial canino com comprometimento prostático (1,2 e 3). A citologia, embora não seja um exame confirmatório isoladamente, revelou células com características de alto grau de malignidade, compatíveis com CCT, corroborando seu valor como ferramenta diagnóstica adjuvante (4). A ausência de histopatologia justifica-se pela localização da lesão e pelo estado clínico do paciente, conforme descrito em situações similares (5).

A dificuldade de diferenciação entre carcinoma urotelial com invasão prostática e carcinoma prostático primário foi evidenciada neste relato, dado que a citologia não permitiu determinar a origem tumoral, situação amplamente reconhecida na literatura em razão da proximidade anatômica e semelhança histológica entre as lesões (3,5). A não realização de cistectomia foi coerente com a localização trigonal e acometimento uretral (2,5). O protocolo com carboplatina e piroxicam proporcionou controle parcial e temporário da doença, enquanto a substituição por vimblastina permitiu a extensão adicional da sobrevida, alinhando-se às recomendações da literatura (2,6). Os efeitos adversos hematológicos e gastrointestinais observados, como neutropenia e hepatotoxicidade, são reconhecidos nesses protocolos e foram manejados conforme as diretrizes disponíveis (6). O envolvimento prostático e a sugestiva disseminação metastática pulmonar, configuram fatores prognósticos agravantes, com impacto direto na sobrevida e na qualidade de vida do paciente (1,3).

Conclusão: O carcinoma de células transicionais com acometimento prostático representa um desafio diagnóstico e terapêutico na oncologia de pequenos animais. O protocolo quimioterápico combinado, associado ao uso de piroxicam, contribui para a extensão da sobrevida e melhora temporária da qualidade de vida. O diagnóstico precoce e o acompanhamento clínico rigoroso são determinantes no manejo dessa neoplasia, cujo prognóstico permanece reservado na presença de invasão prostática e metástase à distância.

Referências:

1. Boria PA et al. Carboplatin and piroxicam therapy in 31 dogs with transitional cell carcinoma of the urinary bladder. Veterinary and Comparative Oncology, v. 3, n. 2, p. 73–80, 2005. Disponível em: https://pubmed.ncbi.nlm.nih.gov/19379215/. Acesso em: 14 jun. 2026.
2. De Brot S et al. Histological and immunohistochemical investigation of canine prostate carcinoma with identification of common intraductal carcinoma component. Veterinary and Comparative Oncology, v. 20, n. 1, p. 38–49, 18 maio 2021. Disponível em: https://pubmed.ncbi.nlm.nih.gov/33963663/. Acesso em: 14 jun. 2026.
3. Henry CJ; Higginbotham ML. Cancer management in small animal practices. St. Louis: Saunders/Elsevier; 2010.
4. Knapp DW; Ruple-Czerniak A; Ramos-Vara JA; Naughton JF; Fulkerson CM; Honkisz LI et al. A nonselective cyclooxygenase inhibitor enhances the activity of vinblastine in a naturally-occurring canine model of invasive urothelial carcinoma. Bladder Cancer, v. 2, n. 2, p. 241–250, 27 abr. 2016. Disponível em: https://doi.org/10.3233/BLC-150044. Acesso em: 14 jun. 2026.
5. Meuten DJ. Tumors in Domestic Animals. 5. ed. Ames: Wiley Blackwell; 2017.
6. Ribeiro BC; Israel CB; Junior AAP. Carcinoma urotelial em canino: relato de caso. Revista de Medicina Veterinária do UNIFESO, v. 3, n. 1, 2023. Disponível em: https://revista.unifeso.edu.br/index.php/revistaveterinaria/article/viewFile/3642/1258. Acesso em: 14 jun. 2026.

CARDIOMIOPATIA HIPERTRÓFICA FELINA EM ESTÁGIO AVANÇADO ASSOCIADA A SEVERO REMODELAMENTO ATRIAL: RELATO DE CASO

Alvin Alexandro Ferreira da Silva[1]*; Camilly Cristiny Lampert[1]; Anna Clara Morais Franco[1]; Lorena Tavares de Brito Nery Jaworski[2]

[1] Discentes de Medicina Veterinária – Centro Universitário UniOpet, Curitiba - PR.

[2] Médica Veterinária, PhD em Diagnóstico por Imagem (UFPR) e Pós-doutora em Cardiologia (UFPR) – Conceitos Veterinários.

* Autor para correspondência: alvinalexandro@gmail.com

RESUMO

Relata-se o caso de um felino de 12 anos com cardiomiopatia hipertrófica (CMH) assimétrica avançada, apresentando dispneia, intolerância ao exercício e hiporexia. O ecocardiograma revelou hipertrofia concêntrica assimétrica do ventrículo esquerdo, movimento anterior sistólico da valva mitral (SAM) com obstrução dinâmica da via de saída e regurgitação mitral importante (321 cm/s). Observou-se grave dilatação atrial esquerda (AE/Ao: 3,25) e baixo fluxo no apêndice auricular (18,2 cm/s), indicando alto risco trombogênico. Embora a fração de encurtamento radial estivesse preservada (49,17%), o MAPSE reduzido (0,41 cm) evidenciou disfunção sistólica longitudinal precoce. O manejo clínico visou o controle congestivo e antitrombótico, mas o paciente desenvolveu síndrome cardiorrenal refratária e foi a óbito. O caso reforça a importância de índices longitudinais e preditores de estase na abordagem da CMH terminal.

Palavras-chave: Cardiomegalia; Função Sistólica; Síndrome Cardiorrenal; Ecocardiografia Dopple; Tromboembolismo.

INTRODUÇÃO

A CMH felina é caracterizada por hipertrofia concêntrica do miocárdio principalmente no ventrículo esquerdo, sendo a cardiopatia mais prevalente nos felinos domésticos, com importante impacto clínico devido à sua evolução progressiva e potencial de complicações (1,2). À medida que o miocárdio se torna mais espesso, o ventrículo perde parte de sua capacidade de relaxamento e preenchimento durante a diástole. Como consequência, ocorre aumento progressivo das pressões intracardíacas e remodelamento do átrio esquerdo. O aumento dessa câmara cardíaca possui relevância clínica significativa, pois

está associado a um prognóstico menos favorável e ao surgimento de complicações tromboembólicas. A dilatação atrial favorece a estase sanguínea criando condições propícias para a formação de trombos que podem migrar para a circulação sistêmica, principalmente para a região da trifurcação aórtica (2,3). O objetivo deste trabalho é relatar o curso clínico de um felino senil com CMH em estágio avançado, discutindo as implicações do remodelamento cardíaco e as limitações terapêuticas impostas pela progressão da síndrome cardiorrenal secundária.

DESCRÇÃO DO CASO

Paciente, um felino, SRD, de 12 anos de idade, foi atendido apresentando histórico de intolerância ao exercício, dispneia, falta de apetite e efusão pleural recorrente. Foram realizados exames laboratoriais (hemograma e perfil bioquímico sérico) e avaliação ecocardiográfica diagnóstica para determinação da etiologia do quadro clínico, confirmando o fenótipo de cardiomiopatia hipertrófica (CMH) avançada. A afecção manifestou-se por meio de hipertrofia concêntrica assimétrica do ventrículo esquerdo, evidenciada pelo espessamento diastólico do septo interventricular (0,72 cm) e da parede livre (0,79 cm). Na avaliação dinâmica valvar, o paciente apresentou movimento anterior sistólico da valva mitral (SAM), achado crítico causador de obstrução dinâmica do fluxo de saída do ventrículo esquerdo, contribuindo para a importante regurgitação mitral observada ao Doppler, com velocidade máxima de 321 cm/s.

No compartimento atrial, identificou-se severa dilatação do átrio esquerdo, com a relação entre o diâmetro atrial e a artéria aorta (AE/Ao) fixada em 3,25 (Figura 1). A avaliação funcional do apêndice auricular esquerdo via Doppler pulsado revelou velocidade máxima de fluxo de 18,2 cm/s e baixa fração de encurtamento atrial (7%). No que tange aos índices contráteis ventriculares, a fração de encurtamento radial (49,17%) e a fração de ejeção (85,29%) exibiam valores normais para a espécie, contrastando com a redução da excursão sistólica longitudinal do anel mitral (MAPSE), mensurada em 0,41 cm.

Figura 1 - Achados ecocardiográficos.

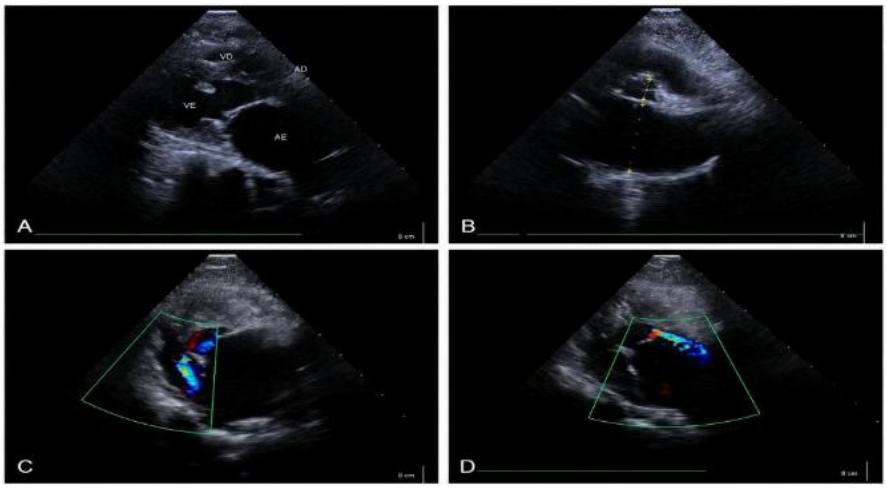

Fonte: Imagem cedida gentilmente pela Dra. Patricia da Silva Conceição. Figura (A) corte longitudinal de quatro câmaras evidenciando dilatação importante do átrio esquerdo (AE), compatível com remodelamento atrial secundário à elevação crônica das pressões de enchimento ventricular. (B) Mensuração da relação átrio esquerdo/aorta (AE/Ao = 3,25), demonstrando aumento atrial esquerdo acentuado. (C) Avaliação por Doppler colorido evidenciando insuficiência tricúspide discreta, caracterizada por fluxo regurgitante em direção ao átrio direito durante a sístole. (D) Doppler colorido demonstrando insuficiência mitral importante, associada ao movimento anterior sistólico da valva mitral (SAM) e à hipertrofia ventricular esquerda assimétrica. Os achados são compatíveis com CMH avançada, acompanhada de importante remodelamento atrial esquerdo, disfunção diastólica e elevado risco tromboembólico.

DISCUSSÃO

Os achados confirmam o fenótipo clássico de CMH avançada, caracterizado por hipertrofia concêntrica e disfunção diastólica severa (1,2). A acentuada relação AE/Ao de 3,25 é um marcador de gravidade e preditor direto de insuficiência cardíaca congestiva (ICC), justificando as efusões pleurais recorrentes que motivaram o atendimento (2,4). Embora a fração de encurtamento (49,17%) e a de ejeção (85,29%) estivessem preservadas, a mecânica longitudinal via MAPSE (0,41 cm) expôs um declínio precoce da contratilidade miocárdica (5). A hipertrofia e a redução do lúmen ventricular esquerdo mascaram falhas contráteis nos parâmetros convencionais bidimensionais, gerando um estado falsamente hipercinético (5).

A velocidade de fluxo no apêndice auricular esquerdo (18,2 cm/s) e a baixa fração de encurtamento atrial (7%) justificam a estase sanguínea e o alto risco de tromboembolismo arterial (TEA) (6). Por isso, a instituição da terapia antitrombótica com clopidogrel foi essencial (7). O manejo congestivo a longo prazo foi limitado pela instalação da síndrome cardiorrenal (2,4). A efusão pleural persistente e o aumento progressivo de

diuréticos aceleraram a deterioração da taxa de filtração renal, levando o paciente a óbito (4).

CONCLUSÃO

Este caso demonstra que o monitoramento associado de índices ecocardiográficos convencionais e preditivos é essencial para avaliar a gravidade real da CMH felina. Mesmo com a contratilidade radial preservada, o comprometimento longitudinal e a estase atrial evidenciaram o alto risco de tromboembolismo e falência cardíaca. O óbito, decorrente da síndrome cardiorrenal e da refratariedade aos diuréticos, reforça a necessidade de exames preventivos na rotina de felinos senis. O diagnóstico precoce viabiliza terapias cardioprotetoras e antitrombóticas antes de alterações anatômicas irreversíveis, postergando a progressão da doença e otimizando a sobrevida.

REFERÊNCIAS

1. Abbott JA. Feline Hypertrophic Cardiomyopathy: An Update. Vet Clin North Am Small Anim Pract. 2010;40(4):685-700.
2. Ettinger SJ, Feldman EC, Côté E. Textbook of Veterinary Internal Medicine. 8th ed. St. Louis: Elsevier; 2017.
3. Payne JR, Borgeat K, Connolly DJ, Boswood A, Fuentes VL. Prognostic Indicators in Cats with Hypertrophic Cardiomyopathy. J Vet Intern Med. 2013;27(6):1427-36. *(Correção: Incluídos os autores do artigo clássico da Payne em vez do et al.)*
4. Fuentes VL, Abbott J, Côté E, Stepien RL, Ribas T, Luis Fuentes V. ACVIM consensus statement guidelines for the classification, diagnosis, and management of cardiomyopathies in cats. J Vet Intern Med. 2020;34(3):1062-77.
5. Glaewketgarn N, Surachetpong SD. Assessment of longitudinal systolic function using tissue motion annular displacement in cats with hypertrophic cardiomyopathy: a prospective case-control study. J Feline Med Surg. 2025;27(1):1-10.
6. Schober KE, Maerz T. Assessment of Left Atrial Appendage Flow Velocity and its Relation to Spontaneous Echocardiographic Contrast in 89 Cats with Myocardial Disease. J Vet Intern Med. 2006;20(1):120-30.

Caso de Colapso de Traqueia Tratado Com Complexo Homeopático Comercial Displasia

Patrícia Martins de Rezende – Pós-graduada em Homeopatia Veterinária - Gerente Técnica Homeopet, MS
Rhaniel Vieira Gonçalves dos Santos Aguiar – Esp. em Clinica Cirúrgica Autônomo, DF
Rayssa Silva dos Santos – Médica Veterinária - Consultora Técnica Homeopet, DF
Luís Felipe Marques de Campo - Pós-graduado em Homeopatia Veterinária - Coordenador técnico Homeopet, SP

RESUMO

O colapso traqueal é um problema que ocorre com certa frequência, trata-se de um quadro degenerativo e progressivo caracterizado pelo achatamento dos anéis de cartilagem da traqueia reduzindo a passagem de ar tanto na região do pescoço quanto do tórax. Embora a causa exata seja desconhecida, a origem é multifatorial, podendo ter fundo genético. O animal pode ser assintomático e manifestar sintomas quando exposto a fatores como obesidade, traumas cervicais, alérgenos, entre outros. O sinal clínico mais característico é a tosse seca crônica (semelhante ao som de um grasnido), que piora com o exercício, agitação ou calor. O diagnóstico baseia-se no histórico do paciente e, principalmente, em exames radiográficos, que são amplamente acessíveis na rotina veterinária. O tratamento varia de acordo com o estágio da doença, podendo ser pelo uso de medicações ou cirurgia, em casos avançados. O foco principal do manejo é o controle paliativo e o estadiamento correto da doença para garantir a qualidade de vida do animal. Este trabalho apresenta um relato de caso de paciente que havia sido diagnosticado com colapso traqueal de grau acentuado, tratado com complexo homeopático Displasia[1] *(Hekla lava 200 e 30 CH, Symphytum officinale 30 CH, Calcium fluoricum30 CH*) para fortalecimento da cartilagem. Com o tratamento homeopático houve evidente melhora clínica, a evolução positiva foi confirmada pelo exame radiográfico, que demonstrou redução no grau do colapso. Conclui-se que o resultado obtido foi relevante devido ao desafio para se estabilizar um paciente com colapso de traqueia, ampliando o leque de opções terapêuticas e promover o bem estar animal, evitando cirurgias.

Palavras chave: Anéis; Traqueal; Homeopatia; Radiografia; Cartilagem.

INTRODUÇÃO

O termo colapso traqueal refere-se ao estreitamento do lúmen da traqueia resultado do achatamento dos anéis traqueais (1). A etiologia é desconhecida, sendo considerada a origem multifatorial. O surgimento dos sintomas parece requerer presença de fatores

[1] Produto homeopático produzido por CMR Laboratórios Veterinários LTDA, licença provisória no MAPA sob o nº 55/2018

primários, que são anomalias na cartilagem, e secundários, que favorecem a progressão do quadro, por exemplo, obesidade (2,3).

Os sintomas incluem tosse seca e crônica, intolerância ao exercício e dispneia, que piora com estresse e agitação (4). O diagnóstico é feito com base no histórico e exames complementares, sendo a radiografia o mais utilizado (2).

O tratamento envolve o uso de antitussígenos, glicocorticoides, broncodilatadores, anti-inflamatórios e nebulização. Nos casos que não respondem a medicação ou muito graves é indicada cirurgia (5).

A Homeopatia é uma opção no tratamento do colapso traqueal, visa o fortalecimento da cartilagem e melhora da sustentação dos anéis traqueais, sendo uma opção sem efeitos colaterais. O presente relato descrever um caso de colapso de traqueia acentuado, com melhora significativa após o uso do produto homeopático Displasia.

DESCRIÇÃO DO CASO

Em 08/11/25, um canino, spitz alemão, de 8 anos, castrado, foi atendido com histórico de tosse há um certo tempo, sendo pior pela manhã. Sem relato de desmaios, cianose ou cansaço. Come e bebe água normalmente, urina e fezes normais. Além da tosse, o animal foi levado para avaliar a possibilidade de limpeza de tártaro.

No exame físico**,** ausculta pulmonar e cardíaca estavam normais e doença periodontal grau 3, nada mais digno de nota.

Avaliação hematológica sem alterações significativas. Avaliação radiográfica indicou diminuição significativa do lúmen traqueal em topografia cervicotoraxica. Enquanto aguardava o laudo do exame, foi iniciado prednisolona 0,5mg/kg SID por 5 dias.

O laudo radiográfico (10.11.25) confirmou colapso traqueal de grau moderado a acentuado (figura 1). Foi recomendado associar complexo homeopático composto por Rhus toxicodendron D2, Dulcamara D2, Symphytum officinale D6, Sanguinaria canadensis D4, Sulfur D6, Arnica montana D2, apresentação na forma de comprimido, sendo fornecido 1 comprimido duas vezes ao dia e suplemento a base de sulfato de condroitina, glucosamina e colágeno hidrolisado 500mg 1 comprimido uma vez ao dia. Agendado retorno para 30 dias.

Aos 40 dias (20/12/25), a responsável retornou com o animal, relatou que após a retirada da Prendnisolona observou piora, o paciente parecia perder a consciência, caia no chão e permanecia cerca de 10 segundos assim. Quando se agita, respira muito forte e a língua fica cianótica. Exame físico sem alterações dignas de nota. Porém, devido a idade do paciente o veterinário responsável solicitou check-up cardiológico, que apontou alterações mínimas, compatíveis com raça e idade, e, que não justificam o quadro de tosse.

Recomendado novamente Prednsiolona 0,5mg/kg, dose única. Nova radiografia em 20/12/25 teve como impressão diagnostica colapso traqueal de grau acentuado (figura 2).

Diante da piora, da impossibilidade de exames mais invasivos ou realização de cirurgia, foi recomendado tratamento conservador medicamentoso. Sendo, então, instituído como único tratamento o medicamento homeopático **DISPLASIA**, na dose de 1 borrifada 3 vezes ao dia por 2 meses, novo retorno após o término do tratamento ou em caso de piora. Manteve-se o contato com o responsável e após 30 dias foi relatado que não houve episódios de síncope ou cianose nos últimos dias.

Após 47 dias, no retorno, o responsável afirmou ter observado boa melhora e destacou facilidade para administrar. Nova radiografia teve como impressão diagnostica colapso traqueal de grau moderado (figura 3).

Recomendado uso continuo do Displasia na mesma posologia até novas orientações, apenas dar nos eventuais momentos de hiper estimulação, cloridrato de trazodona 5mg/kg 30 minutos antes do evento.

DISCUSSÃO

O presente relato demonstra a eficiência do Homeopet Displasia no tratamento do colapso de traqueia, pois promoveu o fortalecimento dos anéis e aumentou o lúmen traqueal, o que levou a melhora clínica. A melhora foi tão significativa, que permitiu a limpeza periodontal, o que havia sido desaconselhado pela equipe de anestesia no início.

Figura 1: 1º exame Colapso traqueal moderado a acentuado

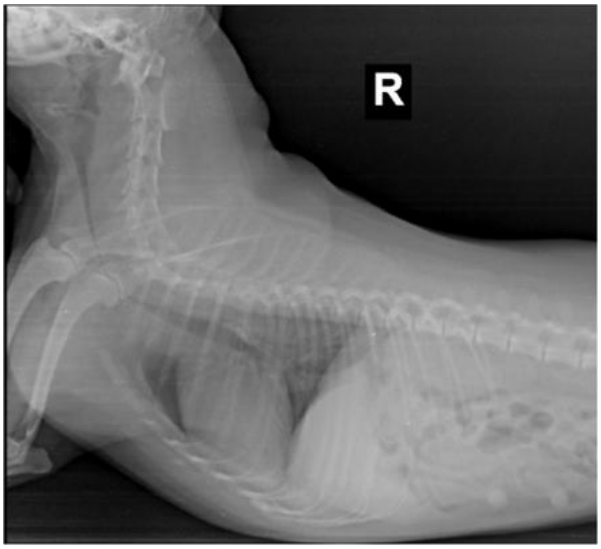

Figura 2: 2º exame: Colapso traqueal acentuado

Figura 3: 3º exame Colapso traqueal moderado

CONCLUSÃO

O colapso traqueal é uma doença progressiva e degenerativa que compromete a qualidade de vida do paciente pela dificuldade de manter o animal estável. O uso do medicamento Displasia se mostrou eficiente ao promover melhora clínica com redução do colapso. Sua segurança e facilidade de administração permite que seja incluído no rol dos tratamentos de suporte.

REFERÊNCIAS

1) NELSON, R. W., COUTO, C.G. Medicina Interna de Pequenos Animais. 3º ed. Rio de Janeiro: Elsevier, 2006.

2) Pereira NB, Sampaio JMS, Pinoti LDR. Colapso traqueal em cães: emprego da radiografia compressiva como método diagnóstico. Vet. e Zootec. 2022; v29: 001-013. ISSN Eletrônico 2178-3764
3) Almeida, P.M. Colapso traqueal em cães. Universidade Federal do Rio Grande do Sul. Faculdade de Veterinária. 2012. Acesso: <https://lume.ufrgs.br/bitstream/handle/10183/119414/000969982.pdf?sequence=1&isAllowed=y>
4) Dias, D.A.; Fajardo, H.V.; Kelmer, J.G.N. Implantação de stents extraluminal de nitinol em cão com colapso de traqueia severo: Relato de caso. PUBVET v.17, n.13, e1517, p.1-5, 2023. Acesso: <file:///C:/Users/Real/Downloads/1517+-+3441+-+Colapso+de+traqueia.pdf>.
5) SANTOS, J.R.R.. Colapso traqueal em cão – relato de caso. Universidade Federal de Sergipe Departamento de Medicina Veterinária do Sertão. 2023. Acesso: <https://ri.ufs.br/bitstream/riufs/17675/2/Jhonny_Rodolfo_Ramos_Santos.pdf>.

Celulite e abscesso orbitário por corpo estranho penetrante em cão: relato de caso

Ana Lucia Pascoli – Profa. Dra. Universidade Regional de Blumenau (FURB)
Cristiane Seide-Peixoto - Médica veterinária autônoma, Brasília, DF
Gabriela Diniz de Oliveira - Médica veterinária autônoma, Brasília, DF
Milena Friolani – Médica veterinária autônoma, Marília, SP

Resumo

Objetivou-se relatar um caso de cão, Jack Russell, com abscesso retrobulbar secundário à corpo estranho em cavidade oral, apresentando exoftalmia unilateral, protrusão da terceira pálpebra, hiperemia conjuntival, edema periocular e dor intensa à abertura oral, e devido à lagoftalmia, ceratite ulcerativa. A ultrassonografia ocular revelou conteúdo anecogênico e heterogêneo retrobulbar compatível com abscesso. Realizou-se a remoção de corpo estranho caudal ao quarto pré-molar superior, e drenagem do abscesso retrobulbar, além de terapia medicamentosa com melhora progressiva, porém a úlcera de córnea necessitou de cirurgia. Após 60 dias observou-se recuperação clínica e manutenção da visão. O caso reforçou a importância do diagnóstico precoce e da avaliação detalhada da cavidade oral em pacientes que apresentam exoftalmia e dor à abertura oral.

Palavras-chave: exoftalmia; corpo estranho; abscesso retrobulbar.

INTRODUÇÃO

A órbita canina é suscetível a diversas patologias devido formação óssea incompleta e contiguidade com ossos da cavidade nasal, oral e dentes. Inflamações orbitais são comuns em cães e incluem a celulite orbitária e abscesso retrobulbar [1,2]. A celulite orbitária é caracterizada pela inflamação/infecção dos tecidos da órbita, sua progressão resulta em abscesso retrobulbar. Entre as principais etiologias destacam-se trauma, disseminação hematógena e corpo estranho na cavidade oral[3,4]. Sinais clínicos incluem exoftalmia, protrusão da terceira pálpebra, quemose, estrabismo, retropulsão limitada e dor à abertura oral[1,2,4]. Pode ocorrer lagoftalmia, levando a ceratites de exposição. O diagnóstico inclui exames oftálmico e de imagem. O tratamento com antibióticos e anti-inflamatórios costuma ser efetivo; em casos de abscesso retrobulbar, indica-se drenagem do exsudato[1,2,3]. Objetivou-se relatar um caso de celulite orbitária e abscesso retrobulbar em cão com corpo estranho na cavidade oral, com importante repercussão ocular.

RELATO DE CASO

Foi atendido cão Jack Russell com protrusão da terceira pálpebra direita há dois dias. Ao exame observou-se também exoftalmia unilateral direita, hiperemia conjuntival, quemose, edema periocular, retropulsão do globo ocular limitada e ausência de reflexo palpebral (Figura 1A). Teste de fluoresceína positivo, evidenciando ceratite ulcerativa com

neovascularização superficial. Paciente apresentou intensa dor à abertura da boca, sendo possível identificar corpo estranho caudal ao quarto pré-molar superior direito. Foi realizado ultrassom ocular e punção guiada (Figura 1B), com conteúdo purulento.

Figura 1. Cão com celulite a abscesso orbitário. A. Exoftalmia do olho direito, protrusão da terceira pálpebra e quemose. Em B. Ultrassonografia ocular com conteúdo retrobulbar.

O corpo estranho era plástico de 2 centímetros (figura 2), sendo realizado drenagem do abscesso pela cavidade oral, na região do músculo pterigoide, caudal ao último molar superior com lâmina nº 11 e, com pinça hemostática, divulsão e lavagem com solução fisiológica. O acesso não foi suturado, para drenagem espontânea até o fechamento por segunda intenção.

Figura 2. Cão com celulite a abscesso orbitário. A. Corpo estranho caudal ao 4º molar superior direito. B. Corpo estranho removido.

No pós-operatório foi prescrito antibiótico, antiinflamatório e analgesia, além de colírios para tratamento da úlcera. Após sete dias, remissão da inflamação peribulbar, simetria ocular, movimento palpebral e conforto, entretanto persistência da ceratite ulcerativa, associada à compressão da inervação sensitiva da córnea. Dez dias depois a úlcera evoluiu para *melting* com uveíte reflexa, sendo realizado implante de membrana biológica e recobrimento conjuntival 360° (figura 3A). Após 60 dias o paciente recebeu alta clínica, sem prejuízo visual (figura 3B).

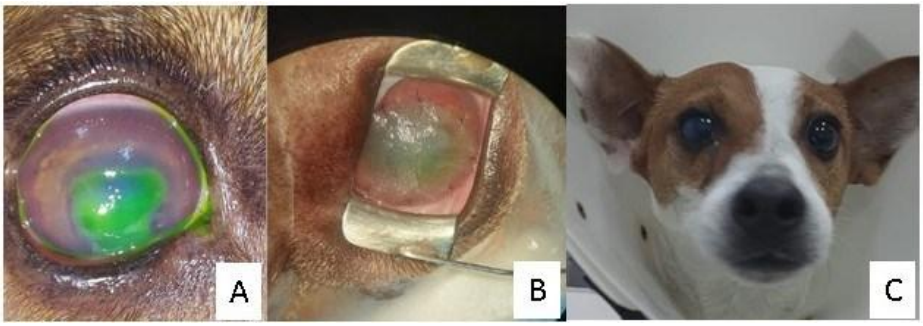

Figura 3. Cão com celulite a abscesso orbitário apresentando complicação corneana. A: ⁄ Icera corneana em *Melting*; B: Implante de membrana biológica. C. Alta clínica.

DISCUSSÃO

Doenças inflamatórias orbitárias acometem principalmente cães jovens e apresentam evolução rápida,[5] conforme presente relato. Corpo estranho em cavidade oral constitui importante causa de abscesso retrobulbar pela proximidade anatômica entre órbita e região dentária maxilar[1,4], entretanto, na literatura, as causas mais comuns são idiopáticas e alterações de raízes dentárias[2]. Os sinais clínicos desse paciente foram compatíveis com literatura, incluindo exoftalmia, protrusão da terceira pálpebra e dor à abertura oral[1,2]. Na presença de conteúdo retrobulbar, é comum dor intensa durante abertura da boca, devido à pressão sobre os tecidos orbitários, necessitando anestesia para avaliação da cavidade oral, conforme o paciente em questão[4].

O hemograma não apresentou leucocitose com neutrofilia, conforme literatura[3]. A ultrassonografia ocular, foi determinante para o diagnóstico, pois revelou estruturas de contornos irregulares, conteúdo anecogênico caudal ao globo e conteúdo heterogêneo amorfo compatíveis com abscesso retrobulbar, corroborando literatura[1,5]. Embora o exame de cultura e antibiograma seja recomendado na presença de exsudato[4], este não foi realizado. Optou-se pela antibioticoterapia de amplo espectro, com amoxicilina com clavulanato, com bom resultado, conforme indicação da antibioticoterapia de amplo espectro em abscessos retrobulbares, onde bacilos gram-negativos são frequentes, e apresentam sensibilidade à amoxicilina com clavulanato, gentamicina e cefalotina[2].

A drenagem do abscesso, ocorreu por incisão na mucosa oral com pinça hemostática, a fim de evitar lesão ou adentrar a órbita. A técnica mostrou-se segura e eficaz associada à terapia medicamentosa, contribuindo para o prognóstico favorável [6]. Devido à lagoftalmia, o paciente desenvolveu ceratite ulcerativa, comumente relatada. Essa condição está relacionada ao comprometimento do nervo facial, levando à paralisia do músculo orbicular, envolvido diretamente com o ato de piscar, ocasionando frequentemente

úlcera de córnea[4,7]. O implante de membrana biológica associada ao recobrimento conjuntival foi necessário devido à progressão úlcera, permitindo recuperação satisfatória. Pacientes com processo inflamatório prolongado podem desenvolver cegueira devido comprometimento do nervo óptico, e outras complicações, conforme levantamento com 38 cães, onde a cegueira ocorreu por complicações como uveíte, glaucoma secundário, perfuração corneana, além de danos ao nervo óptico[2].

CONCLUSÃO

A celulite orbitária e o abscesso retrobulbar representam importantes afecções inflamatórias orbitárias em cães, podendo ocasionar complicações oculares graves e perda de visão. Anamnese, exame oftálmico, avaliação da cavidade oral e ultrassonografia ocular permite diagnóstico preciso. A drenagem associada à terapia medicamentosa promove evolução clínica favorável. O acompanhamento oftálmico é fundamental para identificação e tratamento precoce de complicações corneanas e uveais secundárias.

REFERÊNCIAS

1. Pot SA, Voedter K, Kircher PR. Diseases and surgery of the canine orbit. In: Gelatt KN. Veterinary ophthalmology. 6th ed. Iowa: Wiley-Blackwell; 2021, cap. 14, p. 879-914.

2. Herrmann JW, Hamor RE, Plummer CE. Canine Retrobulbar Cellulitis and Abscessation in the Southeastern United States: A review of case management, diagnostic imaging, bacterial isolates, and susceptibility patterns. Veterinary Ophthalmology. 2021;00:1–10.

3. Miller PE. Slatter's fundamentals of veterinary ophthalmology. 4th ed. Missouri: Saunders; 2008.

4. Petersen-Jones S. The eyelids and nictitating membrane. In: BSAVA manual of small animal ophthalmology. 2nd ed. Gloucester; 2001.

5. Spiess BM, Pot SA. Diseases and surgery of the canine orbit. Veterinary Ophthalmology. 2013;5:793-831.

6. Slatter DH. Fundamentals of veterinary ophthalmology. 4rd ed. Hoboken: Saunders. 2008.

7. Stades FC, Woerdt AVD. Diseases and Surgery of the Canine Eyelid. In: Gelatt, Kirk. Veterinary Ophthalmology. 5. ed. Iowa: Wiley-Blackwell. 2013, cap. 14. p. 832-889.

Ceratite Eosinofílica Felina: Relato de caso

Adrielle Martins Bem - Discente em Medicina Veterinária da Universidade Estadual do Norte do Paraná, Bandeirantes, Paraná, Brasil.
Ana Júlia da Silva Cunha - Discente em Medicina Veterinária da Universidade Estadual do Norte do Paraná, Bandeirantes, Paraná, Brasil.
Beatriz Lara Beretta – Residente no programa de clínica médica e cirúrgica de pequenos animais pela Universidade Estadual do Norte do Paraná, Bandeirantes, Paraná, Brasil.
Ademir Zacarias Junior - Docente da Universidade Estadual do Norte do Paraná, Bandeirantes, Paraná, Brasil.
Ana Beatriz da Silva Marques - Docente da Universidade Estadual do Norte do Paraná, Bandeirantes, Paraná, Brasil.
Natalie Bertelis Merlini - Docente da Universidade Estadual do Norte do Paraná, Bandeirantes, Paraná, Brasil.

RESUMO
Um gato, sem raça definida, com dois anos e dois meses de idade, pesando 6,9kg, foi atendido no Ambulatório de Oftalmologia Veterinária da Universidade Estadual do Norte do Paraná (UENP). O animal apresentava tecido de granulação superficial na região corneana, secreção ocular mucóide, neovascularização, hiperemia conjuntival e quemose, todos os achados eram ambos os olhos. Sendo assim, foi testado os reflexos pupilares os mesmos se mantinham sem alteração e o teste de fluoresceína foi negativo. O diagnóstico de ceratite eosinofílica felina foi através dos sinais clínicos e do exame citológico coletado da região córneo-conjuntival por meio de *swab.*

Palavras-chave: felino; citologia; córnea.

INTRODUÇÃO

A Ceratite eosinofílica felina (CEF), pode ser também denominada como Ceratoconjuntivite proliferativa felina (5). Sua apresentação caracteriza-se pela formação de massas proliferativas, brancas ou rosas, edemaciadas, irregulares e vascularizadas na córnea (6). A lesão pode estende-se pelo limbo desenvolvendo um quadro de ceratoconjuntivite, sendo geralmente unilateral, embora o envolvimento bilateral ocorra (5). Acredita-se que possa ser uma doença imunomediada (11), havendo também associação com a rinotraqueíte felina, causada pelo herpes vírus do tipo 1 felino (HVF-1), aonde o mesmo apresenta capacidade de se replicar no epitélio corneal, levando á formação de úlceras e placas sobre a córnea (8). O diagnóstico é baseado na apresentação clínica da lesão, sendo confirmado por citologia ou histopatologia de amostras conjuntivais ou corneanas. O tratamento consiste na aplicação de antivirais e corticosteróides tópicos (4). O prognóstico é favorável, porém as recidivas são comuns após a descontinuação do tratamento (1). O objetivo desse trabalho é relatar um caso de CEF, bem como discutir sobre seu diagnóstico e tratamento.

DESCRIÇÃO DO CASO

Um gato, macho, sem raça definida, castrado, com dois anos e dois meses de idade, pesando 6,9kg, foi atendido no Ambulatório de Oftalmologia Veterinária do Hospital Veterinário Escola (HVE) da Universidade Estadual do Norte do Paraná (UENP). Na anamnese, a responsável relatou que adotou há um ano o paciente, o mesmo já apresentava opacidade ocular em ambos os olhos, secreção purulenta em quantidade moderada, prurido esporádico e agravamento progressivo do quadro.

Após o exame oftalmológico, observou-se que o paciente apresentava secreção mucóide moderada e sensibilidade ao toque na região periocular. Na conjuntiva, evidenciaram-se hiperemia e quemose, enquanto a córnea apresentava opacidade, neovascularização e tecido de granulação superficial. Todos os sinais clínicos eram presentes bilateralmente. Foram realizados, em ambos os olhos os testes para averiguação de reflexos pupilares, reflexo de ameaça e consensuais, que se mostraram inalterados, também foi realizado o teste de fluoresceína, sendo esse negativo. Diante desse cenário, suspeitou de Ceratite eosinofílica felina bilateral (Figura 1).

Para a confirmação do diagnóstico foi realizada a citologia, coletando o material do limbo córneo-conjuntival por meio de *swab*. Os materiais foram colocados em duas lâminas, sendo posteriormente analisados no microscópio, foi observado presença moderada de células epiteliais reativas, possuindo o citoplasma abundante e núcleo ovalado com cromatina frouxa, presença acentuada de células inflamatórias compostas por 60% de neutrófilos degenerados e 40% de eosinófilos íntegros ou degenerados. Sendo assim, o diagnóstico foi confirmado pela presença de eosinófilos nas lâminas.

O tratamento para esse quadro oftalmológico foi colério de tobramicina associado a dexametasona a cada 6 horas e Tacrolimus 0,03% a cada 6 horas, ambos instilados bilateralmente. Também foi acrescentado a pomada a base de penciclovir para ambos os olhos a cada 12 horas. Sendo assim, foi receitado que todas as medicações fossem aplicadas até o retorno. Após quatro semanas foi realizado o retorno, a responsável, relatou que houve melhora importante, também acrescentou que não apresentava mais secreção ocular ou prurido. No oftalmológico foi observado uma discreta opacidade corneana com redução da neovascularização bilateralmente, presença de hiperemia conjuntival, com uma melhora evidente (Figura 2). Diante da melhora clínica foi realizada apenas a substituição do colírio à base de tobramicina associada à dexametasona por colírio à base de acetato de prednisolona a cada 6 horas. Foi agendada uma reavaliação para monitoramento da evolução clínica, no entanto, o paciente não retornou para o acompanhamento.

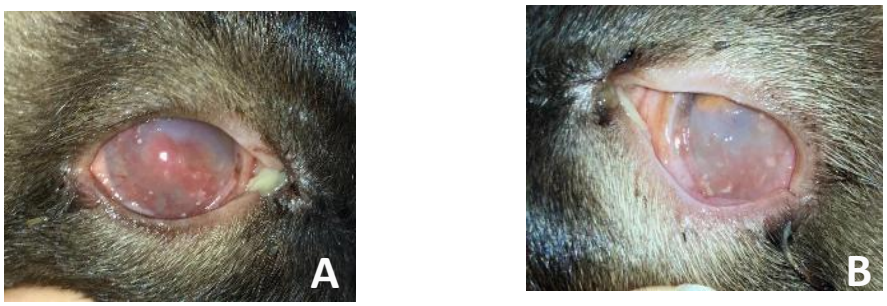

Figura 1. A- Olho direito de felino exibindo tecido de granulação na região corneana, neovascularização, hiperemia conjuntival e secreção mucóide. B- Olho esquerdo de felino exibindo tecido de granulação na região corneana, neovascularização, hiperemia conjuntival e secreção mucoide, porém sem secreção ocular. Fonte: arquivo pessoal.

Figura 2. Ambos os olhos de felino, após quatro semanas de tratamento. Fonte: Arquivo pessoal.

DISCUSSÃO

Dentre os sinais clínicos encontrados na córnea descritos para ceratite eosinofílica, destacam-se neovascularização, a opacidade e a presença de tecido de granulação, achados que corroboram com a literatura, a qual descreve que são lesões tipicamente caracterizadas por uma ou mais massas proliferativas, brancas ou rosas, edemaciadas, irregulares e vascularizadas na córnea (6). Além disso, foi evidenciado secreção ocular mucóide, hiperemia e quemose conjuntival. Esses achados também são descritos em outro estudo, quando ressalta-se os sinais clínicos frequentes, sendo hiperemia conjuntival e quemose, blefarospasmo, epífora e corrimento ocular mucoso a mucopurulento (1).

O diagnóstico da ceratite eosinofílica é baseado na aparência clínica da lesão e confirmado por citologia de amostras conjuntivais ou corneanas (4). A citologia revela presença de numerosos eosinófilos e mastócitos (2,4). Nesse contexto, com o objetivo de confirmar a oftalmopatia descrita, foi realizado a citologia córneo-conjuntival evidenciando a presença de neutrófilos e eosinófilos, corroborando ao diagnóstico.

Diante desse cenário, na presença de sinais oculares graves e de envolvimento corneano, recomenda-se a utilização de antivirais para o tratamento de ceratite herpética (7). No relato presente, o antiviral instituído ao tratamento foi a pomada a base de penciclovir (9).

Na maioria dos casos, a ceratite eosinofílica responde ao uso tópico de dexametasona ou acetato de prednisolona (3), com o objetivo de promover o controle da inflamação ocular e para prevenir infecções bacterianas secundárias recomenda-se o uso de antibióticos. Além disso, imunossupressores tópicos podem ser utilizados como terapia complementar ou alternativa em determinados casos (10). No presente relato, optou-se pela associação de Tacrolimus 0,03%, visando maior controle da resposta inflamatória e imunomediada, sendo observada melhora clínica ao longo de quatro semanas de tratamento. O protocolo terapêutico instituído mostrou-se eficaz, promovendo melhora clínica significativa do paciente.

CONCLUSÃO

Conclui-se que a ceratite eosinofílica felina é uma enfermidade oftalmológica de diagnóstico clínico-citológico, cujo tratamento, associado as medicações adequadas, pode proporcionar resposta satisfatória e melhora clínica significativa.

REFERÊNCIAS

1) Amor DMP. Etiologia das conjuntivites felinas e abordagem ao seu diagnóstico. 2014. Dissertação (Mestrado) – Faculdade de Medicina Veterinária, Universidade de Lisboa, Lisboa.

2) Andrews SE. Immune-mediated canine and feline keratitis. Clinical Techniques in Small Animal Practice. 2008;38(2):269-290.

3) Collins BK, Swanson JF, MacWilliams PS. Ceratite eosinofílica e ceratoconjuntivite em um gato. Modern Veterinary Practice. 1986;67(1):32-35.

4) Dean E, Meunier V. Feline eosinophilic keratoconjunctivitis: a retrospective study of 45 cases (56 eyes). Journal of Feline Medicine and Surgery. 2013;15(8):661-666.

5) Dubielzig RR et al. Veterinary ocular pathology: a comparative review. Edinburgh: Saunders Elsevier; 2010.

6) Gelatt KN, Ben-Shlomo G, Gilger BC, Hendrix DVH, Kern TJ, Plummer CE. Veterinary ophthalmology. Hoboken: John Wiley & Sons; 2021.

7) Maggs DJ, Clarke HE. Relative sensitivity of polymerase chain reaction assays used for detection of feline herpesvirus type 1 DNA in clinical samples and commercial vaccines. American Journal of Veterinary Research. 2005;66(9):1550-1555.

8) Maggs DJ, Miller P, Ofri R. Slatter's fundamentals of veterinary ophthalmology. St. Louis: Elsevier Health Sciences; 2017.

9) Nelson RW, Couto CG. Medicina interna de pequenos animais. 3.ed. Rio de Janeiro: Guanabara Koogan; 2006. 1325p.

10) Spiess AK, Sapienza JS, Mayordomo A. Treatment of proliferative feline eosinophilic keratitis with topical cyclosporine A 1.5%: 35 cases. Veterinary Ophthalmology. 2009;12(2):132-137.

11) Turner SM. Oftalmología de pequeños animales. Barcelona: Elsevier Saunders; 2010.

Cetoacidose diabética em cão: relato de caso e abordagem terapêutica.

Yasmin de Jesus Santos Rodrigues – Discente de Medicina Veterinária da Faculdade de Ciências Socias e Agrárias de Itapeva – FAIT GRUPO FAEF

Gabrielly Vitória Dias de Oliveira – Discente de Medicina Veterinária da Faculdade de Ciências Socias e Agrárias de Itapeva – FAIT GRUPO FAEF

Franciele França Lopes de Oliveira – Docente de Medicina Veterinária da Faculdade de Ciências Socias e Agrárias de Itapeva – FAIT GRUPO FAEF

Resumo

A cetoacidose diabética é uma grave complicação do diabetes mellitus, caracterizada por hiperglicemia, cetonemia e acidose metabólica. Objetivou-se relatar um caso de cetoacidose diabética em cão e a abordagem terapêutica utilizada. O diagnóstico foi estabelecido com base nos sinais clínicos e exames laboratoriais, incluindo hiperglicemia acentuada e cetonúria. O tratamento consistiu em fluidoterapia, correção hidroeletrolítica, insulinoterapia intravenosa contínua e monitorização glicêmica seriada. O paciente apresentou melhora clínica durante a internação. O caso destaca a importância do diagnóstico precoce e do tratamento adequado para redução das complicações e melhora do prognóstico**.**
Palavras-chave: diabetes; acidose; glicemia.
Abstract

Diabetic ketoacidosis is a serious complication of diabetes mellitus, characterized by hyperglycemia, ketonemia, and metabolic acidosis. This report describes a case of diabetic ketoacidosis in a dog and the therapeutic approach used. The diagnosis was established based on clinical signs and laboratory tests, including marked hyperglycemia and ketonuria. Treatment consisted of fluid therapy, electrolyte correction, continuous intravenous insulin therapy, and serial glycemic monitoring. The patient showed clinical improvement during hospitalization. This case highlights the importance of early diagnosis and appropriate treatment to reduce complications and improve prognosis.
Keywords: diabetes; acidosis; glycemia.

Introdução

A diabetes mellitus (DM) é uma das endocrinopatias mais frequentes em cães, caracterizada pela deficiência na produção ou ação da insulina (1). Entre suas complicações, destaca-se a cetoacidose diabética (CAD), considerada uma emergência metabólica grave, caracterizada por hiperglicemia, acidose metabólica e cetonemia/cetonúria (3,4,5).

A CAD ocorre principalmente em animais com deficiência significativa de insulina, sendo mais comum em pacientes não diagnosticados ou com interrupção da terapia insulínica (3). Os principais sinais clínicos incluem poliúria, polidipsia, perda de peso, anorexia, vômitos, desidratação e respiração de Kussmaul (8,9).

O tratamento baseia-se na fluidoterapia, insulinoterapia e correção dos distúrbios hidroeletrolíticos e ácido-base, além do tratamento das condições associadas (10). Dessa

forma, este relato evidencia a importância do diagnóstico precoce e da abordagem terapêutica adequada no manejo da CAD em cães.

Descrição do Caso

Foi atendido na Clínica Escola de Medicina Veterinária da Faculdade de Ciências Sociais e Agrárias de Itapeva (FAIT), em Itapeva-SP, um cão macho, da raça Pinscher, com cinco anos de idade e 7,2 kg. Durante a anamnese, o responsável relatou anorexia, emagrecimento progressivo, êmese, diarreia de coloração escura e polidipsia há aproximadamente uma semana.

Ao exame físico, o paciente apresentava sinais compatíveis com choque e grave desequilíbrio metabólico, incluindo mucosas hipocoradas, hipotermia (35°C), pulso fraco, extremidades frias, desidratação de 12%, hálito cetônico e respiração de Kussmaul.

Foram realizados exames laboratoriais, evidenciando trombocitose, leucocitose por neutrofilia, aumento de creatinina (2,2 mg/dL), ureia (172,8 mg/dL) e glicemia superior a 800 mg/dL. Na urinálise, observou-se presença de proteínas, glicose e corpos cetônicos. A hemogasometria não foi realizada devido à indisponibilidade do exame.

Com base nos achados clínicos e laboratoriais, estabeleceu-se o diagnóstico de cetoacidose diabética secundária a diabetes mellitus descompensado, associada à cistite e alterações hepáticas reativas. O paciente foi imediatamente internado para estabilização clínica, sendo instituída fluidoterapia com Ringer Lactato na dose de 50 mL/kg durante a primeira hora, seguida de ajuste conforme hidratação e perdas contínuas, utilizando posteriormente solução de NaCl 0,9%.

Após estabilização inicial, realizou-se suplementação de potássio com adição de 20 mEq de cloreto de potássio em 500 mL de NaCl 0,9%, respeitando a taxa máxima de 0,5 mEq/kg/hora. Entre 6 e 8 horas após o início do tratamento, iniciou-se infusão contínua de insulina regular em bomba de infusão, na dose de 2,2 UI/kg diluídas em 250 mL de NaCl 0,9%,ajuste da fluidoterapia foi realizado de acordo com os valores glicêmicos apresentados na Tabela 1.

A solução glicosada foi introduzida apenas quando a glicemia atingiu valores entre 150 e 250 mg/dL, com ajustes conforme monitorização glicêmica seriada. O paciente permaneceu sob acompanhamento contínuo, com aferição horária da glicemia e realização de exames laboratoriais seriados durante a internação.

Tabela 1: Cálculo utilizado para administração da insulina regular via intravenosa.

Glicemia (mg/dL)	Fluido	Taxa de infusão
> 250	NaCl 0,9%	10 mL/h
200 – 250	NaCl 0,9% + dextrose 2,5%	7 mL/h
200 – 150	NaCl 0,9% + dextrose 2,5%	5 mL/h

Fonte: Elaborado pelos autores com base em Macintire et al. (10).

Durante a internação, o paciente apresentou dificuldade na alimentação devido ao comportamento reativo, impossibilitando a realização de sondagem alimentar. Além disso, desenvolveu úlcera corneana em olho direito, apresentando boa resposta ao tratamento oftálmico instituído.

No décimo quarto dia de internação, houve piora clínica associada à anemia e redução do hematócrito, sendo necessária transfusão sanguínea, com melhora progressiva após o procedimento. Após 20 dias de internação, o animal retomou a alimentação espontânea, sendo iniciada insulinoterapia subcutânea com insulina NPH a cada 12 horas.

O paciente recebeu alta hospitalar no vigésimo segundo dia, após melhora clínica e normalização dos exames laboratoriais. Entretanto, três meses após a alta, o animal apresentou novo episódio de êmese e veio a óbito, havendo suspeita de recidiva da cetoacidose diabética associada à baixa adesão ao acompanhamento clínico.

Discussão

O diabetes mellitus possui etiologia multifatorial e, no presente relato, o animal não possuía diagnóstico prévio da enfermidade (8). Os sinais clínicos e alterações laboratoriais observados, como hiperglicemia acentuada, glicosúria e cetonúria, foram compatíveis com cetoacidose diabética (5).

O tratamento baseou-se em fluidoterapia, insulinoterapia intravenosa contínua e correção dos distúrbios eletrolíticos, seguido de insulinoterapia subcutânea com insulina NPH (10). O desfecho do caso possivelmente esteve relacionado à baixa adesão ao acompanhamento clínico e ao tratamento domiciliar (11).

Conclusão

Conclui-se que o diagnóstico precoce do diabetes mellitus é fundamental para prevenir o desenvolvimento da cetoacidose diabética, considerada uma importante emergência metabólica em cães. O manejo da CAD exige diagnóstico rápido, monitoramento contínuo e correção adequada dos distúrbios hidroeletrolíticos e acidobásicos.

Além disso, a condução terapêutica deve ser realizada por equipe capacitada, visto que, mesmo com tratamento adequado, o prognóstico da enfermidade permanece reservado e pode evoluir para complicações graves e óbito.

Referências.

1. Nelson RW. Diabetes mellitus. In: Birchard SJ, Sherding RG, editors. Saunders manual of small animal practice. 18th ed. USA: Saunders Company; 1994. p.249-56.

2. Ettinger S; Feldman E. Tratado de medicina interna veterinária: doenças do cão e do gato. Rio de Janeiro: Guanabara Koogan; 2004.

3. Hume DZ; Drobatz KJ; Hess RS. Outcome of dogs with diabetic ketoacidosis: 127 dogs (1993-2003). Journal of Veterinary Internal Medicine. 2006;20(3):547-55.

4. Nelson RW; Couto CG. Medicina interna de pequenos animais. Amsterdam: Elsevier; 2015.

5. Foss-Freitas MC; Foss MC. Cetoacidose diabética e estado hiperglicêmico hiperosmolar. Medicina (Ribeirão Preto). 2003;36(2-4):389-93.

6. McGuire NC; Schulman R; Ridgway MD; Bollero G. Detection of occult urinary tract infections in dogs with diabetes mellitus. Journal of the American Animal Hospital Association. 2002;38:541-44.

7. Battaglia AM; Steele AM. Small animal emergency and critical care for veterinary technicians. 3rd ed. Missouri: Elsevier; 2016.

8. Nogueira RMB; De Marco V. Terapêutica das principais endocrinopatias em cães e gatos. In: Andrade SF. Manual de terapêutica veterinária. 3.ed. São Paulo: Roca; 2008. p.398-408.

9. Feldman EC; Nelson RW; Reusch CE; Scott-Moncrieff CR. Canine and feline endocrinology. 4th ed. Missouri: Elsevier; 2015.

10. Macintire DK; Drobatz KJ; Haskins SC; Saxon WD. Emergência e cuidados intensivos em pequenos animais. São Paulo: Manole; 2007.

11. American Veterinary Medical Association. Animal welfare: what is animal welfare? Available from: https://www.avma.org/resources-tools/animal-health-and-welfare/animal-welfare.

CHOQUE SÉPTICO DE ORIGEM INTESTINAL EM CADELA: RELATO DE CASO

Autores:

Gabriel Ferreira Dias - Discente de medicina veterinária Universidade São Judas Campus Unimonte, SP
Letícia da Cunha Tavares Monteiro - Discente de medicina veterinária Universidade São Judas Campus Unimonte, SP

Resumo:

A sepse é uma resposta desregulada do hospedeiro frente a uma infecção com uma ou mais disfunções orgânicas, podendo evoluir rapidamente para o choque séptico. O presente trabalho tem como objetivo relatar um caso de uma fêmea canina, da raça Bulldog Francês, que foi atendida em emergência com sinais de choque séptico de foco intestinal. O diagnóstico foi estabelecido por meio dos sinais de disfunção orgânica (hipotensão, febre, hipoglicemia e mucosas pálidas), além de exames laboratoriais evidenciando hiperlactatemia e leucopenia. O *POCUS* foi imprescindível para a decisão cirúrgica. O tratamento baseou-se em fluidoterapia com cristaloide, antibióticos, vasopressor, correção eletrolítica e terapia de suporte. A identificação precoce da sepse e o acompanhamento intensivo foram fundamentais para a estabilização clínica da paciente, culminando na alta hospitalar.

Palavras-chaves: Sepse; peritonite séptica; E.coli.

Introdução:

A sepse é uma resposta desregulada do hospedeiro frente a uma infecção com uma ou mais disfunções orgânicas e risco de óbito, já o choque séptico é a evolução negativa da sepse com alterações orgânicas mais graves (1).
As diretrizes atuais baseiam-se em evidências da medicina humana, havendo carência de normas para o manejo da sepse nos animais ressaltando preocupações devido ao caráter emergencial da enfermidade (1).
Até o momento, a Academia Brasileira de Medicina Veterinária Intensiva (BVECCS) propôs a manutenção dos critérios da Síndrome da Resposta Inflamatória Sistêmica

(SIRS) e disfunções orgânicas de acordo com o sepse-1 e 2 (2). O manejo terapêutico segue a *Surviving Sepsis Campaign* 2026 (1).

Portanto, a partir dos sinais clínicos, exames laboratoriais e exames complementares, é possível direcionar o diagnóstico para sepse (3). O objetivo deste trabalho é apontar as condutas clínicas desenvolvidas em uma paciente canina com choque séptico que culminaram para a estabilidade hemodinâmica e evolução do quadro.

Descrição do caso:

Foi atendido em emergência em uma clínica veterinária uma fêmea canina da raça Bulldog Francês, com cinco anos de idade, pesando 12.3kg, com histórico recente de realização cesariana em outra clínica. A paciente foi admitida com pressão arterial sistólica (PAS) 80 mmHg, glicemia em *LO*, com mucosas pálidas, temperatura 39.5ºC e dor abdominal excruciante.

Inicialmente foi realizada ressuscitação volêmica com solução cristaloide (10 ml/kg em 10 minutos); no entanto, a paciente não apresentou resposta satisfatória, sendo instituída infusão contínua de noradrenalina (0.2 mcg/kg/min). Administrou-se bolus de glicose (1 ml/kg/IV), seguido de infusão de solução glicosada a 5%, metadona (0,2 mg/kg/SC TID) e dipirona (25 mg/kg/IV TID).

Em decorrência ao quadro clínico realizou-se um *POCUS (point of care ultrasound)*, evidenciando presença de líquido livre de alta celularidade em todos os quadrantes. Posteriormente, foi realizada abdominocentese, obtendo-se líquido seroso, fétido e compatível com conteúdo gastrointestinal. Na ultrassonografia abdominal completa observaram-se intussuscepção, coágulo abdominal e achados sugestivos de ruptura intestinal. Diante desses achados, foi instituído antibioticoterapia com enrofloxacino (10 mg/kg/IV SID) e a paciente foi encaminhada para procedimento de laparotomia exploratória para melhor elucidação do caso.

No hemograma automatizado notou-se anemia normocítica normocrômica (4,72 milhões/mm³), com hematócrito em 34%. O leucograma evidenciou leucopenia (2.063/mm³), neutropenia (2.000/mm³), linfopenia (510/mm³), monocitopenia (90/mm³) e eosinopenia (20/mm³).

Durante o procedimento cirúrgico foi constatada a laceração na parede intestinal com extravasamento do conteúdo entérico na cavidade abdominal. Ao término da cirurgia a paciente permaneceu em monitoramento intensivo para estabilização hemodinâmica, controle álgico, análise de parâmetros seriados e realização de exames para controle.

A hemogasometria venosa pós-operatória evidenciou pH 7.37, hiponatremia (142 mmol/L), hipocalemia (2,76 mmol/L) e *base excess* (-5,5 mmol/L). Já a análise de lactato sérico revelou uma hiperlactatemia (6,90 mmol/L). A análise de líquido cavitário apontou a presença de cocos gram positivos e bacilos gram negativos.

O protocolo medicamentoso estabelecido manteve a antibioticoterapia inicial com associação de metronidazol (7,5 mg/kg/IV BID) e os analgesicos (metadona e dipirona), adicionado anti-inflamatório (hidrocortisona 5 mg/kg/IV BID) e antiemético (ondansetrona 1 mg/kg/IV TID), além de fluidoterapia com cristaloides, houve aumento na dose do vasoativo (norepinefrina 1 mcg/kg/min), reposição de potássio (0,5 mEq/kg/h), lavagem abdominal periódica via dreno e alimentação microenteral.

Após 6 horas repetiu-se lactato no qual o paciente apresentou uma melhora significativa (1,47 mmol/L) acompanhado de estabilização de parâmetros fisiológicos.

No segundo dia de internação foi realizado um novo hemograma onde constatou-se a normalização do eritrograma, em leucograma foi expresso uma leucocitose (21.000/mm³) e neutrofilia (16.880/mm³) com desvio à esquerda. Com relação às proteínas totais e frações foi observada hipoalbuminemia (1,3 g/dL) se fazendo necessário a canulação de um acesso venoso central devido aos membros edemaciados e as veias periféricas friáveis.

Mediante a estabilização dos parâmetros vitais da paciente foi possível a retirada do vasoativo no terceiro dia de internação, com lactato sérico mantendo dentre os valores de referência (0,80 mmol/L) e normalização eletrolítica. No entanto, o hemograma controle exibiu hematócrito em 25%, neutrofilia (13.202/mm³) com presença de neutrófilos tóxicos sem desvio à esquerda.

Além disso, no *POCUS* controle notou-se peritonite intensa, ínfima quantidade de líquido livre e motilidade gastrointestinal presente. O resultado da cultura e antibiograma apontou a bactéria *Escherichia coli* (E.coli) na qual apresentou sensibilidade à maioria dos antibióticos. Devido a permanência da hipoalbuminemia foi necessário realizar a transfusão de albumina.

No sexto dia de internação o novo hemograma controle apontou hematócrito de 22%, anemia normocítica normocrômica, persistência da hipoalbuminemia (1,7 g/dL), leucocitose (19.200/mm³) neutrofilia (14.784/mm³) com desvio à esquerda e discreta presença de neutrófilos tóxicos.

Por meio da evolução clínica favorável da paciente, com controle álgico efetivo, nível de consciência dentro do esperado e se alimentando com apetite, recebeu alta no sétimo dia

de tratamento, ressaltando a importância de novos exames de imagem, hemogramas seriados e acompanhamento médico.

Tabela 1 - Evolução dos exames laboratoriais da paciente na internação.

	23/07	24/07	25/07	28/07	Valores de referência
Lactato	6,9 mmol/L	1,47mmol/L	0,80 mmol/L	-	0,50 - 2,50 mmol/L
Eritrócitos	4,72 milhões/mm³	4,84 milhões/mm³	3,07 milhões/mm³	3,00 milhões/mm³	5,5 - 8,50 milhões/mm³
Hematócrito	34,70%	37,0%	25%	22,0%	37,0 - 55,0%
Leucócitos	2.063/mm³	21.100/mm³	14.670/mm³	19.200/mm³	6.000 - 17.000/mm³
Neutrófilos	2.000/mm³	1.688/mm³	13.203/mm³	14.784/mm³	3.000 - 11.500/mm³
Monócitos	90/mm³	0/mm³	147/mm³	0/mm³	150 - 1.350/mm³
Linfócitos	510/mm³	2.532/mm³	1.320/mm³	3.456/mm³	1.000 - 4.800/mm³
Plaquetas	440 mil/mm³	397 mil/mm³	236 mil/mm³	365 mil/mm³	200 - 700 mil/mm³
pH	7,37	-	7.45	-	7.35 - 7.46
K^+	2,76 mmol/L	-	3,69 mmol/L	-	2,90 - 4,20 mmol/L
Albumina	—	1,3 g/dL	-	1,7 g/dL	2,3 - 3,8 g/dL

Fonte: Elaborado pelo autor, 2026

Discussão:

Devido à instabilidade hemodinâmica apresentada pela paciente com a PAS <90mmHg classificada como disfunção orgânica, a sepse foi rapidamente considerada como diagnóstico diferencial e iniciado o manejo terapêutico de ressuscitação volêmica com solução cristaloide, no qual a paciente foi irresponsiva, portanto, passando a ser considerado um quadro de choque séptico em virtude da necessidade de vasoativo para restabelecimento da PAS (a norepinefrina é o primeiro vasoativo de escolha) e hiperlactatemia identificada posteriormente em hemogasometria no pós-operatório (2).

O corticoide pode ser indicado para o choque séptico devido sua ajuda na resposta dos receptores adrenérgicos (beta 1 e alfa 1) aos vasoativos, exceto para sepse sem choque pela falta de resultados efetivos (3).

Posteriormente, os demais exames laboratoriais e complementares foram ressaltando o quadro septicêmico como os achados no ultrassom sugestivo para intussuscepção intestinal com possível ruptura. A peritonite séptica secundária ocorre quando microrganismos presentes no trato gastrointestinal migram para a cavidade abdominal devido a perfuração mecânica, presença de corpos estranhos, invasão neoplásica, traumas, ruptura de vasos ou lacerações induzidas por drogas (como corticosteroides) (4). A redução da perfusão dos órgãos abdominais pode estar associada a edema intestinal, lesão de mucosas, hipóxia, hipovolemia, hipoproteinemia, translocação bacteriana, choque séptico e coagulação intravascular disseminada (CID) (4).

Quando há perfuração intestinal o microrganismo que prevalece é a bactéria *E. coli,* a qual produz endotoxinas que podem provocar infecções graves, lise de eritrócitos e efeitos deletérios nos leucócitos peritoneais (4). O resultado da cultura da paciente evidenciou o patógeno acima citado, e as demais alterações de leucocitopenia e anemia podem também ser justificadas pela infecção.

Neste momento é importante a rápida inclusão de antimicrobianos de amplo espectro, como a associação de beta-lactâmicos com fluorquinolonas, macrolídeos ou aminoglicosídeo (5). As recomendações orientam início em até 1 hora com terapia antimicrobiana em choque séptico possível, provável ou definitivo (3). Para a paciente foi instituído enrofloxacino com associação do metronidazol em virtude da suspeita do foco infeccioso partindo do trato gastrointestinal através do POCUS abdominal executado inicialmente.

Além disso, deve-se realizar cultura apropriada ou hemocultura em pelo menos dois sítios do paciente de preferência antes do início do antimicrobiano (3).

Na sepse são produzidas e liberadas excessivamente várias citocinas pró-inflamatórias nas quais levam a disfunção mitocondrial e consequentemente hipóxia citopática em que consiste na impossibilidade das células de utilizar o oxigênio entregado, podendo ainda ocasionar falência de órgãos, estresse oxidativo, estado pró-coagulante e Síndrome da Angústia Respiratória Aguda (SARA) (5). Portanto, seria necessário a solicitação de outros exames iniciais além dos realizados, como testes de coagulação, enzimas hepáticas, marcadores renais, bilirrubinas totais e frações e hemogasometria arterial.

O aumento do lactato devido à diminuição da perfusão tecidual através da glicólise anaeróbica é um importante marcador de prognóstico, seu valor deve ser monitorado e caso não ocorra redução, há alto risco de óbito nos animais (1). A paciente apresentou melhora do lactato dentro do período de seis horas e ainda mais conforme o decorrer do tempo.

Nos dias seguintes de internação a paciente continuou em tratamento terapêutico de acordo com os resultados dos exames obtidos e melhora dos sinais clínicos. Recebeu alta médica, porém ressaltando a necessidade de acompanhamento em virtude de alterações ainda presentes no hemograma e para acompanhamento do pós-operatório.

Conclusão

A identificação precoce da sepse associada ao suporte intensivo é fundamental para a recuperação do paciente. Exames complementares não apenas fornecem informações

diagnósticas, mas também dados prognósticos importantes, permitindo o monitoramento da resposta terapêutica e ajustes no protocolo instituído. Além disso, faz-se necessário o desenvolvimento de diretrizes que orientem e padronizem o diagnóstico e tratamento da sepse e do choque séptico voltados à medicina veterinária.

Referências:

1) Castro, G. A.; Rabelo, C. Sepsis-3: uma análise aplicada à medicina veterinária. Journal LAVECC, v. 9, n. 3, p. 1-12, 2017.

2) Academia Brasileira de Medicina Veterinária Intensiva. Consenso Brasileiro de Sepse Veterinária. BVECCS 2019;1:55-66.

3) Prescott, H. C.; Antonelli, M.; Alhazzani, W.; Møller, M. H.; Alshamsi, F.; Azevedo, L. C. P. et al. Campanha Sobrevivendo à Sepse: Diretrizes Internacionais para o Manejo da Sepse e do Choque Séptico 2026. Medicina de Cuidados Críticos, v. 54, n. 4, p. 725-812, 2026.

4) Elias NSR. Peritonite séptica em cão: um relato de caso [Trabalho de Conclusão de Curso online]. São Paulo: Universidade de São Paulo; 2026 [citado 2026 Maio 26]. Disponível em: URL: https://bdta.abcd.usp.br/directbitstream/ef2a72e1-9401-462f-989c-135ff02c76c4/Nathalia_S_R_Elias_Peritonite_septica_cao.pdf

5) Barbosa, B. C.; Alves, F. S.; Beier, L. S.; Faleiros, R. R.; Freitas, P. M. C. Fisiopatologia e terapia do cão com sepse: revisão. Pubvet, v. 10, n. 1, p. 13-20, 2016.

Ciclosporina Como Terapia Para Placa Eosinofílica Associada À Síndrome Atópica Cutânea Felina: Relato De Caso

Francisca Nathalya Lopes de Gois - Discente de Medicina Veterinária, Universidade Estadual do Ceará, CE
Ana Laryssa Lavor Araújo - Discente de Medicina Veterinária, Universidade Estadual do Ceará, CE
Vitória Araújo Silva - Discente de Medicina Veterinária, Universidade Estadual do Ceará, CE
Iago Martins Ramos - Discente de Medicina Veterinária, Universidade Estadual do Ceará, CE
Tiago Cunha Ferreira - Prof. Dr. Esp. de Medicina Veterinária da Universidade Estadual do Ceará, CE

Resumo: A síndrome atópica cutânea felina (SACF) é uma patologia dermatológica de caráter inflamatório que se manifesta através de lesões, como a placa eosinofílica. O diagnóstico dessa dermatopatia é realizado após a exclusão de outras etiologias. Após diagnosticados, os pacientes são tratados com o objetivo de controlar o prurido e a inflamação, sendo comum o uso de glicocorticóides nesses casos. Todavia, o uso desses medicamentos está associado a reações adversas em tratamentos prolongados. Assim, a ciclosporina apresenta-se como uma opção para o controle de dermatopatias alérgicas em felinos. Com isso, este trabalho tem como objetivo relatar a utilização da ciclosporina no controle da placa eosinofílica associada à SACF. Em um Hospital Veterinário de Fortaleza foi realizado o atendimento de uma paciente felina, fêmea, 4 anos, fértil, que possuía placa eosinofílica em região de bolsa primordial, acompanhada de prurido intenso, êmese e hipodipsia. Na anamnese foi constatado que a paciente já havia realizado tratamento prévio com prednisolona, ração hipoalergênica, em um outro momento, e antiparasitário. Foram solicitados exames hematológicos, ultrassonografia abdominal e urinálise. Os resultados mostraram um processo inflamatório crônico que apresentava correlação com os sinais clínicos e o histórico, sendo estabelecido o diagnóstico de SACF. Para tal, foi instituído o tratamento com ciclosporina e clorexidina 2%. Passados 5 meses do atendimento inicial os sinais clínicos cessaram, evidenciando que embora o uso de glicocorticóides possa levar a melhora momentânea, o controle da SACF exige um tratamento prolongado. Em suma, o uso da ciclosporina nesse caso resultou na melhora da paciente, demonstrando a eficácia desse fármaco no tratamento dessa patologia.

Palavras-chaves: Atopia; Gatos; Dermatopatia.

INTRODUÇÃO

A síndrome atópica cutânea felina (SACF) é uma dermatopatia inflamatória associada a reações de hipersensibilidade, cuja manifestação ocorre por meio de padrões reacionais cutâneos, incluindo a placa eosinofílica. Devido à inexistência de teste diagnóstico específico, o diagnóstico baseia-se no histórico do paciente, nos sinais clínicos e na exclusão de outras causas de prurido, como ectoparasitoses, infecções

secundárias e alergias alimentares (1). O tratamento é focado na remissão dos sinais clínicos e necessita de uso contínuo para estabilização do paciente (2).

Nesse contexto, a ciclosporina destaca-se como alternativa terapêutica aos glicocorticóides, especialmente em tratamentos prolongados, atuando como imunomodulador eficaz no controle de dermatopatias alérgicas em felinos (3).

O presente trabalho tem como objetivo relatar o uso da ciclosporina no controle de placa eosinofílica associada à síndrome atópica felina.

DESCRIÇÃO DO CASO

Foi atendida em um Hospital Veterinário de Fortaleza uma paciente felina, fêmea, 4 anos, fértil, que apresentava uma área de lesão alopécica e eritematosa em região inguinal e no focinho, com presença de placa eosinofílica em região de bolsa primordial, além de prurido intenso, quadros de êmese e hipodipsia.

A lesão principal se apresentava de maneira focal, circular, extensa, alopécica, hiperêmica, com bordas bem delimitadas. Na anamnese, foi relatado que a paciente já havia feito tratamento dermatológico prévio com prednisolona, realizado uso de antiparasitário tópico à base de selamectina e utilizado ração hipoalergênica durante o período de 2 meses, apresentando piora da lesão, em especial após suspensão do corticoide.

A partir disso, foi solicitado hemograma completo, ALT, Creatinina, Proteínas Totais e Frações, exame citológico, Ultrassonografia Abdominal e Sumário de Urina para avaliação de trato urinário. Os achados laboratoriais indicaram eosinofilia e hiperglobulinemia, os demais parâmetros estavam dentro dos limites de referência. Na citologia, foram encontrados cocos bacterianos associados a um infiltrado inflamatório, composto por neutrófilos, macrófagos e eosinófilos.

A partir da análise do histórico clínico da paciente, que já havia realizado tratamento com ração hipoalergênica durante o período de 2 meses, a hipótese de alergia alimentar como diagnóstico diferencial foi descartada, uma vez que não houve melhora das lesões. Outro possível diagnóstico seria a dermatite alérgica à picadas de pulgas, opção que também foi excluída já que o animal fazia uso de selamectina como antiparasitário.

Com isso, estabeleceu-se o diagnóstico de síndrome atópica cutânea felina, através da exclusão de outras causas possíveis para o quadro e da correlação com os achados laboratoriais (4). Instituiu-se o tratamento com ciclosporina (via oral, 7 mg/kg, SID, por 90 dias) e clorexidina 2% (uso tópico, SID por 30 dias), para limpeza da lesão e

controle do processo inflamatório ativo.

DISCUSSÃO

Após 5 meses, a paciente apresentou remissão completa dos sinais clínicos com recuperação completa da área e crescimento dos pelos, além de cessamento do prurido. A estabilização do quadro após o uso de ciclosporina demonstrou a eficácia desse fármaco no tratamento da atopia.

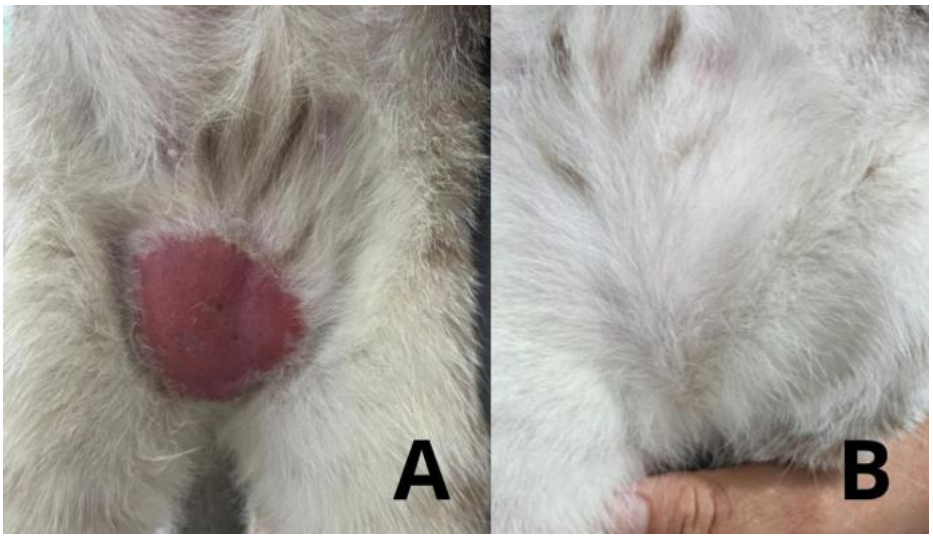

Figura 1 - Evolução da lesão em região de bolsa primordial ao longo do tratamento. A: Lesão em placa erodida e eritematosa visualizada no primeiro atendimento da paciente. B: Lesão após término do tratamento, apresentando melhora clínica com repilação.

A síndrome atópica cutânea felina é uma dermatite pruriginosa, inflamatória e de caráter crônico relacionada a reações de hipersensibilidade a alérgenos ambientais (3). Os padrões reacionais mais comuns são o prurido, alopécia autoinduzida, dermatite miliar e complexo granuloma eosinofílico, sendo usual que o felino apresente um ou mais desses sinais, como no caso em questão, onde a paciente apresentou intensa reação pruriginosa e placa eosinofílica (2).

Os exames hematológicos indicaram uma presença exacerbada de eosinófilos e aumento no número de globulinas, achados esperados nesse tipo de processo inflamatório crônico (1). O exame citológico demonstrou a presença de estruturas compatíveis com cocos bacterianos na área lesionada, além disso, foram vistos neutrófilos, macrófagos e, principalmente, eosinófilos. Esses achados sugerem uma infecção bacteriana ativa com infiltrado inflamatório, condição muito relatada em animais atópicos (2).

A utilização prévia da prednisolona resultou em uma melhora momentânea, mas

sem controle efetivo, evidenciando uma limitação dessa classe de medicamentos em tratamentos prolongados. Principalmente, considerando que o uso contínuo de glicocorticóides pode estar associado a diversos efeitos adversos (2). Dessa forma, faz-se necessário a utilização de outros tipos de fármacos para a manutenção da estabilidade clínica do animal.

Nesse sentido, a ciclosporina demonstrou ser uma opção terapêutica segura e assertiva no tratamento dos padrões reacionais relacionados à síndrome atópica cutânea felina (2,4). Levando a estabilização do quadro da paciente após o período de 5 meses (Figura 1) com regressão completa da lesão. No entanto, para o controle dos sinais clínicos é necessário a realização do tratamento durante toda a vida do paciente (2).

CONCLUSÃO

Com isso, conclui-se que a melhora do quadro após uso de ciclosporina demonstra a eficiência dessa medicação em casos de síndrome atópica cutânea felina. Sendo uma alternativa terapêutica eficaz a utilização de corticóides no manejo da SACF, principalmente em tratamentos prolongados.

REFERÊNCIAS

1) Santoro, D.; Pucheu-Haston, C. M.; Prost, C.; Mueller, R. S.; Jackson, H. Clinical signs and diagnosis of feline atopic syndrome: detailed guidelines for a correct diagnosis. Veterinary Dermatology, v. 32, n. 4, p. 26, 2021.
2) Pinheiro, A. B. S.; Carvalho, V. M. de; Pinheiro, D. C. S. N.; Ferreira, T. C.; et al. Feline cutaneous atopic syndrome: Case Report. Revista Brasileira de Higiene e Sanidade Animal, v. 16, n. 1, 2022.
3) Bajwa, J. Feline atopic syndrome — An update. The Canadian Veterinary Journal [online], v. 62, n. 11, p. 1237, 2021 [citado 2026 Mai 19]. Disponível em: URL: https://pmc.ncbi.nlm.nih.gov/articles/PMC8543694/.
4) Colombo, S.; Sartori, R. Ciclosporin and the cat: Current understanding and review of clinical use. Journal of Feline Medicine and Surgery, v. 20, n. 3, p. 244-55, 2018.

CIRURGIA PARA CORREÇÃO DE PROLAPSO URETRAL EM CANINO NÃO CASTRADO: RELATO DE CASO EM ATENDIMENTO DE PLANTÃO

Maria Eduarda Langer - Acadêmica do curso de Medicina Veterinária da Universidade Regional de Blumenau, FURB

Ana Lúcia de Carvalho Rosa Pascoli – Médica Veterinária, docente do curso de Medicina Veterinária da Universidade Regional de Blumenau, FURB

RESUMO

O prolapso uretral é uma afecção incomum em cães, caracterizada pela protrusão da mucosa uretral através do óstio peniano, sendo mais frequente em animais jovens, braquicefálicos e não castrados. O presente trabalho teve como objetivo relatar um caso de prolapso uretral em um cão não castrado atendido em regime de plantão veterinário, enfatizando o diagnóstico e a abordagem cirúrgica empregada. Foi atendido um canino macho, não castrado, da raça American Bully, com 5 anos e peso de 20kg, apresentando discreto sangramento peniano, lambedura excessiva da genitália e exteriorização de tecido avermelhado na extremidade do pênis. O diagnóstico foi estabelecido por meio da avaliação clínica e exame físico. O paciente foi submetido à correção cirúrgica com ressecção do tecido prolapsado e anastomose da mucosa uretral, associada à orquiectomia terapêutica. O protocolo anestésico incluiu medicação pré-anestésica, indução intravenosa e manutenção inalatória, enquanto o tratamento pós-operatório foi composto por analgesia, antibioticoterapia e anti-inflamatório não esteroidal. O animal apresentou recuperação satisfatória, sem recidiva durante o período de acompanhamento clínico.

PALAVRAS-CHAVE

Orquiectomia; emergência veterinária; sistema urinário; urologia veterinária; cirurgia reconstrutiva.

INTRODUÇÃO

O prolapso uretral consiste na protrusão da mucosa uretral distal através da extremidade peniana, sendo considerado uma condição incomum na medicina veterinária de pequenos animais. A enfermidade acomete principalmente cães machos jovens, não castrados e de

raças braquicefálicas, como Bulldog Inglês e Boston Terrier (1). Entre os sinais clínicos mais observados destacam-se sangramento peniano, disúria, desconforto local e lambedura excessiva da região genital (2).

A etiologia ainda não é totalmente esclarecida, porém fatores relacionados ao aumento da pressão intrauretral e excitação sexual são frequentemente associados ao desenvolvimento da condição (3). O diagnóstico é realizado principalmente por exame clínico, sendo o tratamento cirúrgico indicado na maioria dos casos para evitar recidivas e complicações secundárias.

O objetivo deste trabalho foi relatar um caso de correção cirúrgica de prolapso uretral em um cão não castrado atendido em plantão veterinário.

DESCRIÇÃO DO CASO

Foi atendido em regime de plantão um canino macho, não castrado, da raça American Bully, com idade de 5 anos e peso de 20 kg, apresentando sangramento peniano discreto. Segundo o tutor, o animal demonstrava desconforto, lambedura constante da genitália e dificuldade para urinar.

Ao exame físico observou-se exteriorização de pequena massa circular, edemaciada e hiperêmica na extremidade peniana, compatível com prolapso uretral. Os parâmetros fisiológicos encontravam-se dentro da normalidade. Foram realizados hemograma completo e avaliação bioquímica sérica como exames pré-operatórios, sem alterações dignas de nota.

Diante do diagnóstico, optou-se pela intervenção cirúrgica. O paciente foi submetido à anestesia geral inalatória após protocolo pré-anestésico adequado. Realizou-se a exposição peniana, seguida de ressecção do tecido uretral prolapsado e anastomose da mucosa uretral com fio absorvível monofilamentar em padrão simples interrompido. O aspecto macroscópico da lesão antes da intervenção cirúrgica pode ser observado na Figura 1. Posteriormente, foi realizada orquiectomia terapêutica visando reduzir estímulos hormonais e minimizar as chances de recidiva. O aspecto do pênis imediatamente após a correção cirúrgica está apresentado nas Figuras 2 e 3

Figura 1. Aspecto do prolapso uretral em cão macho não castrado antes da correção cirúrgica

Figura 2 e 3. Aspecto do pênis imediatamente após a correção cirúrgica do prolapso uretral

No pós-operatório foram instituídos analgesia, antibioticoterapia, anti-inflamatório não esteroidal e uso de colar elizabetano. Durante o acompanhamento clínico de 15 dias, o paciente apresentou adequada cicatrização da mucosa uretral, retorno da micção normal e ausência de novos episódios de sangramento ou recidiva.

DISCUSSÃO

Na rotina clínica de pequenos animais, o prolapso uretral pode inicialmente ser confundido com outras alterações penianas, principalmente quando o tutor relata apenas episódios discretos de sangramento. Dessa forma, o exame físico detalhado foi fundamental para rápida definição da conduta terapêutica neste caso.

O prolapso uretral é descrito como uma afecção rara, porém de importante relevância clínica devido ao desconforto e sangramento apresentados pelos pacientes acometidos (1). A ocorrência em cães não castrados observada neste relato está de acordo com a literatura, que relaciona a influência hormonal e a excitação sexual como fatores predisponentes (2).

Os sinais clínicos encontrados, como sangramento peniano e lambedura excessiva, também foram semelhantes aos descritos em estudos anteriores (3). O diagnóstico clínico foi suficiente para definição da conduta terapêutica, uma vez que a visualização direta da mucosa uretral prolapsada é característica da enfermidade.

Resultados semelhantes foram descritos por Hobson e Heller (1), que relataram resolução satisfatória após tratamento cirúrgico em cães acometidos pela enfermidade.

No presente caso, a técnica cirúrgica adotada permitiu resolução satisfatória do quadro clínico, sem recidiva observada durante o período de acompanhamento. A associação da orquiectomia foi realizada com o objetivo de reduzir estímulos hormonais relacionados à recorrência da afecção, conforme descrito na literatura (4). O manejo pós-operatório adequado contribuiu para boa recuperação clínica e ausência de complicações.

Embora seja considerada uma afecção incomum, o reconhecimento precoce do prolapso uretral durante atendimentos emergenciais contribui diretamente para um prognóstico favorável e menor ocorrência de complicações locais.

CONCLUSÃO

A correção cirúrgica associada à orquiectomia promove resolução eficaz do prolapso uretral e reduz o risco de recidiva em cães não castrados. O diagnóstico precoce favorece o prognóstico e a recuperação clínica do paciente.

REFERÊNCIAS

1) Hobson HP, Heller SJ. Prolapse of the urethra in the dog. Journal of the American Veterinary Medical Association. 1971;159(5):578-580.
2) Fossum TW. Cirurgia de pequenos animais. 5. ed. Rio de Janeiro: Elsevier; 2014.
3) Birchard SJ, Sherding RG. Manual Saunders: clínica de pequenos animais. 3. ed. São Paulo: Roca; 2008.
4) Boothe HW. Small animal surgery and management of urethral prolapse in dogs. Veterinary Clinics of North America: Small Animal Practice. 2000;30(1):123-130

Cisto Epidermóide Medular em um Cão: Relato de Caso

Robson dos Anjos Honorato – Prof.º Dr. Medicina Veterinária Centro Universitário UNINTA, CE
José Matheus Barros Almada – Médico Veterinário Esp. do Hospital Veterinário UNINTA, CE
Maria Janeila Carvalho Soares – Médica Veterinária Esp., Autônoma, CE
Valcledes Nascimento do Oriente – Prof.º Me. Medicina Veterinária Centro Universitário UNINTA, CE
Filipe Melo Cavalcante – Médico Veterinário do Hospital Veterinário UNINTA, CE
Gabriela Maria Pinto Mesquita – Médica Veterinária do Hospital Veterinário UNINTA, CE

Resumo

Os cistos epidermóides medulares são afecções raras do sistema nervoso central de cães, caracterizadas pela formação de estruturas císticas revestidas por epitélio escamoso estratificado contendo queratina em seu interior (1). Essas lesões podem promover compressão medular progressiva e ocasionar sinais neurológicos de intensidade variável. Objetivou-se relatar um caso de cisto epidermóide medular em um cão submetido ao tratamento cirúrgico. Foi atendido um cão, macho, sem raça definida, com três anos de idade e 9,1 kg de peso corporal, apresentando histórico sugestivo de trauma e quadro neurológico compatível com lesão medular torácica. Ao exame clínico observou-se paraplegia, retenção urinária, ausência de nocicepção e postura de Schiff-Sherrington. A mielografia evidenciou interrupção da coluna de contraste em região torácica, indicando compressão medular. O paciente foi submetido à hemilaminectomia para descompressão medular e remoção da lesão. O exame histopatológico revelou cavidade cística contendo abundante queratina lamelar, confirmando o diagnóstico de cisto epidermóide medular. A intervenção cirúrgica permitiu adequada descompressão neural e recuperação clínica satisfatória. Conclui-se que a mielografia é uma importante ferramenta diagnóstica para localização da lesão e que o exame histopatológico permanece indispensável para confirmação diagnóstica definitiva. A hemilaminectomia associada à exérese da lesão mostrou-se eficaz para o tratamento da afecção.

Palavras-chave: neurologia veterinária; hemilaminectomia; mielografia; medula espinhal; histopatologia.

Introdução

Os cistos epidermóides são lesões benignas e incomuns que podem ocorrer em diferentes regiões do sistema nervoso central de cães (1). Histologicamente, apresentam revestimento formado por epitélio escamoso estratificado queratinizado e conteúdo rico em queratina lamelar, podendo ser encontrados incidentalmente ou provocar sinais clínicos decorrentes da compressão de estruturas nervosas adjacentes (2).

Os sinais clínicos observados dependem da localização anatômica e do grau de compressão medular, podendo incluir ataxia, paresia, paraplegia, alterações proprioceptivas, retenção urinária e perda da nocicepção (3). O diagnóstico presuntivo pode ser obtido por meio de exames de imagem como mielografia, tomografia computadorizada e ressonância magnética, enquanto a confirmação definitiva é realizada através do exame histopatológico (1,4).

Dessa forma, objetivou-se relatar um caso de cisto epidermóide medular em região torácica de um cão, destacando os aspectos clínicos, diagnósticos e terapêuticos envolvidos.

Relato de Caso

Foi atendido no Hospital Veterinário UNINTA um cão, macho, sem raça definida, com três anos de idade e peso corporal de 9,1 kg, encaminhado para avaliação neurológica após histórico sugestivo de trauma.

Durante o exame neurológico observou-se paraplegia, postura de Schiff-Sherrington, retenção urinária, ausência de sensibilidade superficial e profunda, reflexo pupilar preservado e ausência de dor à palpação vertebral. O hemograma revelou leucocitose de 25.700/mm³, enquanto as dosagens séricas de alanina aminotransferase e creatinina permaneceram dentro dos valores de referência.

Após estabilização clínica, o paciente foi submetido à mielografia sob anestesia geral. O exame contrastado demonstrou interrupção da coluna de contraste em região torácica, indicando a presença de compressão medular compatível com lesão expansiva intravertebral (4).

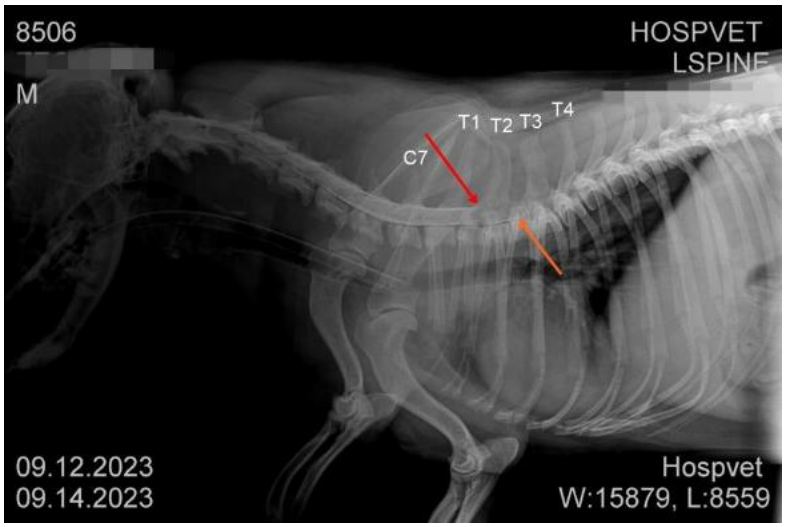

Figura 1- Radiografia contrastada do paciente. **Seta vermelha:** Interrupção do contraste em região dorsal. **Seta laranja:** Continuação da linha do contraste em região ventral. (HOVET-PA- UNINTA, 2023).

Com base nos achados clínicos e imaginológicos, optou-se pela realização de hemilaminectomia torácica para descompressão medular. Durante o procedimento foi identificada uma estrutura cística aderida à medula espinhal, promovendo compressão significativa do tecido nervoso. A lesão foi cuidadosamente removida e encaminhada para avaliação histopatológica.

A análise microscópica evidenciou cavidade cística contendo abundante material queratinoso lamelar associado a infiltrado inflamatório moderado, compatível com cisto epidermoide medular (2).

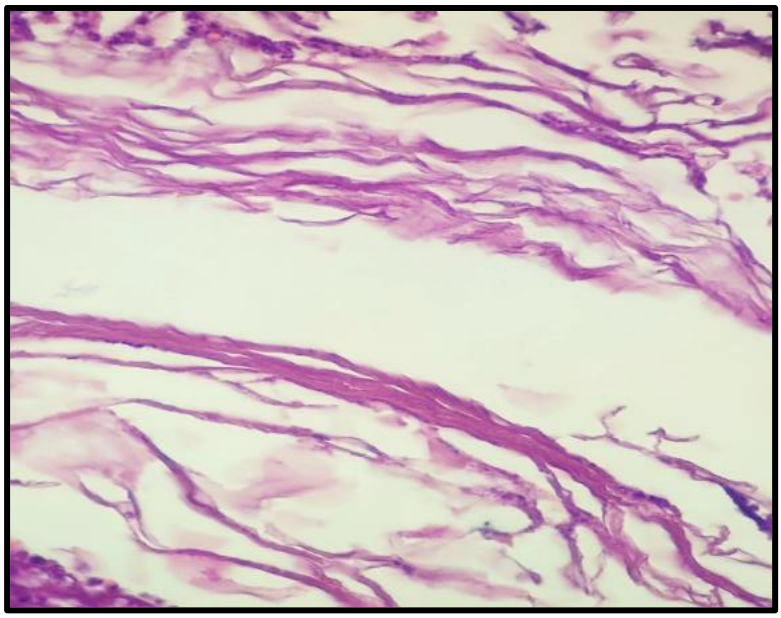

Figura 2 – Cisto epidermóide medular em cão. Secções histológicas exibem detalhes de queratina no interior do cisto com padrão lamelar. Obj. 40x. HE. (VERTEX, 2023)

Após o procedimento cirúrgico e período de recuperação, observou-se evolução clínica favorável com melhora progressiva do quadro neurológico.

Discussão

Os cistos epidermóides medulares são raramente descritos em cães, sendo a maioria dos relatos relacionada a lesões intracranianas (1,5). A raridade da afecção torna seu diagnóstico um desafio clínico, especialmente devido à semelhança dos sinais neurológicos com outras doenças compressivas da medula espinhal.

No presente relato, a localização torácica da lesão justificou a ocorrência de paraplegia e ausência de nocicepção, achados frequentemente observados em lesões compressivas severas da medula espinhal (3). A mielografia permitiu determinar a localização da lesão e orientar o planejamento cirúrgico, demonstrando sua importância como método diagnóstico complementar acessível e eficiente (4).

Embora exames avançados como tomografia computadorizada e ressonância magnética forneçam informações mais detalhadas sobre a extensão e características da

lesão, a mielografia permanece amplamente utilizada na rotina veterinária devido ao menor custo e maior disponibilidade (4).

O diagnóstico definitivo foi obtido por meio da avaliação histopatológica, permitindo diferenciar o cisto epidermoide de outras afecções compressivas, como cistos aracnoides, neoplasias e doença do disco intervertebral (1,2). A hemilaminectomia proporcionou adequada exposição do canal vertebral e remoção da lesão, promovendo descompressão efetiva da medula espinhal. Resultados semelhantes foram descritos por Lipitz et al. (5), que relataram recuperação satisfatória após tratamento cirúrgico de um cisto epidermoide intramedular em cão.

Conclusão

A mielografia permite a localização precisa de lesões compressivas medulares. O exame histopatológico confirma o diagnóstico definitivo de cisto epidermoide medular. A hemilaminectomia promove adequada descompressão da medula espinhal.

O tratamento cirúrgico resulta em recuperação clínica satisfatória quando realizado precocemente.

Referências

(1) Da Costa RC; Cook LB. Cystic abnormalities of the spinal cord and vertebral column. Veterinary Clinics of North America: Small Animal Practice. 2016.

(2) De Decker S; Davies E; Benigni L; Wilson H; Pelligand L; Rayner EL; et al. Surgical treatment of an intracranial epidermoid cyst in a dog. Veterinary Surgery. 2012.

(3) Dewey CW; Da Costa RC. Neurologia Canina e Felina: Guia Prático. 3.ed. Guará: MedVet; 2017.

(4) Galloway AM; Curtis NC; Sommerlad SF; et al. Correlative imaging findings in dogs and cats with spinal arachnoid cysts. Veterinary Radiology & Ultrasound. 1999.

(5) Lipitz L; Rylander H; Pinkerton ME. Intramedullary epidermoid cyst in the thoracic spine of a dog. Journal of the American Animal Hospital Association. 2011.

Cistotomia Para Remoção De Projétil Metálico Intravesical Em Felino: Relato De Caso

Larissa Giacomelli Klostermeyer – Graduanda em Medicina Veterinária no Centro de Ensino Superior Riograndense (Cesurg). E-mail: Larissaklostermeyer@cesurg.com

Larissa Rigo – Graduanda em Medicina Veterinária no Centro de Ensino Superior Riograndense (Cesurg). E-mail: larissarigo@cesurg.com

Luiza Eduarda Haach – Graduanda em Medicina Veterinária no Centro de Ensino Superior Riograndense (Cesurg).

Natália Riboli Talhetti - Graduanda em Medicina Veterinária no Centro de Ensino Superior Riograndense (Cesurg).

Jardel Schwerz - Graduando em Medicina Veterinária no Centro de Ensino Superior Riograndense (Cesurg).

Eduardo Novello – Professor adjunto do curso de Medicina Veterinária no Centro de Ensino Superior Riograndense (Cesurg).

Resumo: A cistotomia é um procedimento muito usado para a remoção de corpos estranhos na vesícula urinária. O presente trabalho retrata o caso de um felino doméstico que chegou com dificuldade miccional e com disúria, após realização de hemograma e exame radiográfico, constatou-se a presença de um corpo estranho que a princípio se achava ser um cálculo na vesícula urinária. A conduta inicial neste caso foi a analgesia deste paciente e posteriormente foi realizada a cistotomia para remoção do objeto, que foi descoberto ser um projétil de chumbo. Após conversa com os responsáveis foi descoberto que o animal havia levado um tiro com o projetil há mais ou menos um ano, mas foi feito uma radiografia na ocasião e não havia sido visto, após isso o felino teve recorrentes cistites e problemas urinários. Foi receitado para o paciente medicamentos analgésicos e antimicrobiano para recuperação após procedimento.

Palavras-chave: cirurgia; vesícula urinária; projétil.

INTRODUÇÃO:

A presença de corpos estranhos na bexiga urinária em felinos é considerada incomum e pode estar associada a sinais clínicos como disúria e hematúria. Corpos estranhos vesicais podem ocorrer em decorrência de traumas penetrantes, como projéteis, ou pela migração retrógrada através da uretra, podendo permanecer inertes por vários anos. (1)

A técnica de cistotomia aberta é tradicionalmente empregada para a remoção de urólitos e corpos estranhos presentes na vesícula urinária. Na literatura, há recomendação comum para incisões ventrais, devido à maior visualização e menor proximidade com os ureteres. (2)

O presente trabalho tem como objetivo relatar um caso de corpo estranho na vesícula urinária de um felino, além de ressaltar a importância do diagnóstico correto e rápido para evitar casos de cistites crônicas.

DESCRIÇÃO DO CASO:

Foi atendido um felino macho, castrado, de seis anos de idade, com peso corporal de 3,60 kg. Durante a anamnese, o tutor relatou disúria, dor durante a micção e histórico

prévio de episódios de cistite. Foram solicitados hemograma e radiografia abdominal para investigação complementar. O hemograma apresentou resultados dentro da normalidade para a espécie, enquanto a radiografia evidenciou uma estrutura radiopaca na vesícula urinária, sugerindo inicialmente quadro de urolitíase.

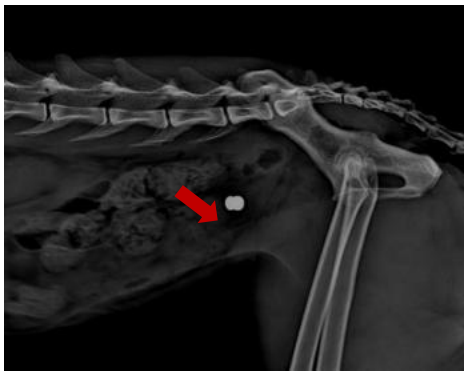

Figura 1- Imagem de radiografia laterolateral direita onde se visualiza um corpo estranho radiopaco na vesícula urinária. Fonte própria.

Recomendou-se ao responsável a realização de procedimento cirúrgico para remoção do cálculo vesical, sendo a cistotomia a técnica escolhida. Dessa forma, o animal permaneceu internado e iniciou-se terapia analgésica com Metadona na dose de 0,3 mg/kg, associada ao Meloxicam 0,2% na dose de 0,1 mg/kg. Como protocolo antimicrobiano, optou-se pela utilização de Clindamicina na dose de 5,5 mg/kg, visto que o paciente já havia realizado diversos tratamentos anteriores para cistite com antibióticos de primeira escolha.

Como medicação pré-anestésica, empregou-se a associação de Dexmedetomidina na dose de 7 mcg/kg, Metadona a 0,3 mg/kg e Midazolam a 0,3 mg/kg. Em seguida, o felino seguiu para o bloco cirúrgico, onde realizou-se a tricotomia da região de incisão e a antissepsia com clorexidina degermante, seguida de clorexidina alcoólica.

A indução anestésica foi realizada com Propofol, seguida de intubação orotraqueal com sonda endotraqueal nº 3,0 e manutenção anestésica com Isoflurano. O acesso cirúrgico ocorreu por incisão na linha média ventral do abdômen caudal, seguida de divulsão do tecido subcutâneo e identificação da linha alba para acesso à cavidade abdominal. Após localização e exteriorização da vesícula urinária, utilizaram-se compressas estéreis para isolamento da bexiga do restante da cavidade abdominal.

A bexiga foi esvaziada por leve compressão manual e posicionaram-se suturas de sustentação na parede vesical para facilitar sua manipulação. Em seguida, realizou-se incisão longitudinal na face ventral da vesícula urinária, possibilitando a remoção do corpo estranho com auxílio de pinça atraumática, posteriormente identificado como um projétil de chumbo alojado na bexiga urinária. Após a remoção, foi realizada lavagem intravesical com solução de Ringer com lactato aquecida.

A síntese vesical foi realizada em duas camadas: simples contínua e padrão Cushing, utilizando fio absorvível de poliglecaprone 3-0. A síntese da fáscia muscular e a redução do espaço morto foram realizadas com o mesmo fio, enquanto a dermorrafia foi confeccionada com nylon 3-0 em padrão Sultan. Ao término do procedimento, o felino foi extubado e encaminhado para recuperação pós-operatória, mantendo-se o protocolo medicamentoso previamente instituído.

Na sequência, os responsáveis foram chamados para esclarecimentos acerca do caso, momento em que se informou que o objeto encontrado na vesícula urinária tratava-se de um projétil de chumbo. Durante a conversa, os responsáveis relataram que o felino havia sido atingido por um disparo de chumbo cerca de um ano antes, tendo sido submetido à radiografia logo após o ocorrido, porém sem identificação do projétil naquele momento. Ao longo desse período, o animal apresentou episódios recorrentes de cistite, sem que houvesse suspeita da relação entre os sinais clínicos e o projétil alojado.

Figura 2- Projétil de chumbo que foi removido da vesícula urinário do felino. Fonte própria.

DISCUSSÃO:

Conforme mencionado anteriormente, os casos de corpos estranhos em vesícula urinária de felinos são considerados raros (1). Dessa forma, torna-se indispensável a realização de uma anamnese detalhada para auxiliar no diagnóstico preciso, associada ao uso de exames de imagem, como a radiografia utilizada neste caso, facilitando a localização e identificação do objeto.

Durante o processo de reparação tecidual, projéteis podem sofrer deslocamento passivo e alteração de localização anatômica ao longo do tempo, esse mecanismo pode explicar a presença tardia ou inesperada de projéteis em determinadas estruturas, incluindo o trato urinário (4).

A presença prolongada de projéteis contendo chumbo pode representar fonte contínua de exposição ao metal, contribuindo para alterações crônicas locais e sistêmica,

no caso de estruturas urinárias, a exposição contínua pode contribuir para processos inflamatórios persistentes (4).

Devido aos sinais clínicos apresentados pelo felino, como a disúria, o quadro pode ser confundido com urolitíase, por se tratar de uma afecção frequente do trato urinário em felinos (3).

A cistotomia foi escolhida por proporcionar acesso direto ao lúmen vesical, permitindo a remoção completa do corpo estranho e inspeção da mucosa urinária. Em casos de material intravesical persistente, a abordagem cirúrgica é considerada uma alternativa eficaz para resolução definitiva do quadro (5).

CONCLUSÃO:

O presente relato evidencia a importância da investigação diagnóstica detalhada em felinos com sinais urinários recorrentes, destacando que corpos estranhos intravesicais, embora raros, devem ser considerados como diagnóstico diferencial. A cistotomia mostrou-se uma técnica eficaz e segura para resolução do caso. Além disso, ressalta-se a importância dos exames complementares de imagem para diagnóstico preciso.

REFERÊNCIAS BIBLIOGRÁFICAS:

1) Gras J, Mertz V, Rousseau T, Jourdain M, Gauthier O, Maitre P. Successful video-assisted removal of bullet foreign body from the urinary bladder in 2 cats. *Can Vet J.* 2025;66(11):1193-1198. PMID: 41142976; PMCID: PMC12548686.

2) Rosa AO, Afonso EC dos A. CISTOTOMIA EM GATA PERSA COM URÓLITO DE OXALATO DE CÁLCIO: RELATO DE CASO. REASE [Internet]. 16º de outubro de 2024 [citado 17º de maio de 2026];10(10):2676-90. Disponível em: https://periodicorease.pro.br/rease/article/view/16234

3) Santos AO, Freitas JC de, Chaves LKM, Pereira KD da C, Rodrigues EBF, Pereira AHG, Boabaid WF, Zorzi LRM, Araújo AS de, Guimarães RBM, Corrêa RA, Waterloo M de ML. UROLITIASE EM CÃES E GATOS: DIAGNÓSTICO E INDICAÇÃO CIRÚRGICA E NÃO CIRÚRGICA. Braz. J. Implantol. Health Sci. [Internet]. 12º de outubro de 2024 [citado 17º de maio de 2026];6(10):2528-36. Disponível em: https://bjihs.emnuvens.com.br/bjihs/article/view/3918

4) Makovická M, Bolgáč P, Makovický P, Kráľová K, Makovický P. An unusual finding of a gunshot wound caused by a diabolo pellet in the liver of a cat: a case report. Folia Vet. 2025;69(2):37-42. Available from: doi:10.2478/fv-2025-0016

5) Boztok Özgermen B, Avci N. Successful treatment of a urinary foreign body by cystotomy in a cat. Rev MVZ Cordoba. 2022;27(2):e2346. Available from: doi:10.21897/rmvz.2346.

Cistotomia para remoção de urólito vesical em coelha (*Oryctolagus Cuniculus*): relato de caso

Ana Luiza Foschiera – Discente do curso de Medicina Veterinária do Centro Universitário Mater Dei – UNIMATER, Pato Branco, PR.
Carla Sordi Furlanetto – Médica Veterinária (UFFS), Residência em Clínica e Cirurgia de Pequenos Animais (PUC-PR). Mestre em Saúde e Bem-estar Animal com ênfase em videocirurgia (UFFS). Docente do curso de Medicina Veterinária do Centro Universitário Mater Dei – UNIMATER, Pato Branco, PR.
Luiz Henrique Grisa – Médico Veterinário (UNIMATER) e Docente do curso de Medicina Veterinária do Centro Universitário Mater Dei – UNIMATER, Pato Branco, PR.
Camila Dalmolin – Graduada em Ciências Biológicas pela UFSM. Mestre e Doutora em Ciências Fisiológicas – Fisiologia Animal Comparada (FURG). Pós-doutorado em Fisiologia. Docente do curso de Medicina Veterinária e Farmácia do Centro Universitário Mater Dei – UNIMATER, Pato Branco, PR.

RESUMO

A urolitíase em coelhos domésticos representa uma enfermidade relevante, sendo originada, normalmente, do metabolismo peculiar de cálcio da espécie e agravada por dieta inadequada e baixa ingestão de água. O objetivo deste trabalho foi relatar um caso de cistotomia para retirada de cálculo vesical em uma coelha SRD, fêmea, 5 anos de idade, 1,6 kg, atendida em Pato Branco – PR. A paciente apresentou os sinais inespecíficos de poliúria, polidipsia, inapetência e contrações abdominais, sendo o diagnóstico definitivo feito por meio de exame ultrassonográfico, que evidenciou urólito de aproximadamente 2 cm associado a cistite. O tratamento indicado foi o cirúrgico. O procedimento foi iniciado após protocolo anestésico individualizado, com incisão abdominal ventral, exposição da bexiga, remoção do cálculo e lavagem interna, seguido de síntese vesical com fio absorvível em sutura *Cushing*, além de fechamento dos planos externos em padrões *Sultan*, *Cushing* e *Wolf*. A cirurgia durou 15 minutos, com parâmetros vitais estáveis durante todo o processo. No pós-operatório, foram instituídos analgesia, antibioticoterapia e prescrição domiciliar de dipirona sódica, meloxicam e enrofloxacina, além de cuidados tópicos. Após 12 dias, os pontos foram retirados com cicatrização satisfatória e ausência de complicações. A análise química do cálculo revelou composição mista de carbonato, oxalato e fosfato de cálcio, medindo 3 × 2 × 1,5 cm e peso de 8,4 g. A remoção cirúrgica de urólitos é comum em cães e gatos e, mesmo em espécie distinta, o prognóstico foi favorável. O sucesso depende da cirurgia associada a medidas preventivas como dieta adequada, estímulo hídrico e acompanhamento clínico, que reduzem recidivas e garantem qualidade de vida.

PALAVRAS-CHAVE: lagomorfos; urolitíase; manejo nutricional.

INTRODUÇÃO

Os coelhos domésticos (*Oryctolagus cuniculus*), pertencentes à ordem Lagomorpha, possuem características anatômicas e fisiológicas que exigiram manejo diferenciado, sobretudo no aspecto alimentar e hídrico (1, 2). Dietas inadequadas e baixa ingestão de água favorecem distúrbios metabólicos e urinários, como a urolitíase, marcada pela

formação de cálculos vesicais, geralmente de oxalato de cálcio (3). O diagnóstico mostra-se complexo, pois sinais clínicos discretos e comportamento reservado destes animais dificultam a avaliação física, tornando exames de imagem essenciais para confirmação (4, 5). O tratamento indicado geralmente consiste na abertura cirúrgica da bexiga para remoção do cálculo, prevenindo complicações graves (6).

Este estudo relatou o caso clínico de uma coelha diagnosticada com cálculo vesical e que passou por tratamento cirúrgico acompanhado de antibioticoterapia, analgesia e manejo nutricional. O relato destacou a relevância do diagnóstico precoce, da intervenção adequada e da prevenção por meio de dieta equilibrada e incentivo à ingestão hídrica, práticas fundamentais para reduzir recidivas e assegurar qualidade de vida (3, 8).

DESCRIÇÃO DO CASO

Uma coelha fêmea, SRD, 5 anos, 1,6 kg, foi atendida em Pato Branco–PR, com queixa de poliúria. O histórico incluía hematúria um ano antes, quando o exame ultrassonográfico mostrou sedimentos vesicais, alterações hepáticas e fezes inconsistentes. Após troca de ração e medicamentos, houve melhora. Seis meses depois, a paciente apresentou polidipsia, inapetência, micção fora do local habitual, contração abdominal e perda de pelo, sendo tratada com meloxicam, vitamina C, doxiciclina e albendazol, sem detalhes de doses ou tempo de tratamento. A responsável relatou, ainda, urina com odor intenso, higienização da área com xampu de clorexidina e Aloe vera, além de uso por conta própria de anti-inflamatório, o qual havia sido suspenso 20 dias antes do atendimento.

Devido ao estresse e sinais pouco expressivos, não foi realizado exame físico, encaminhando-se diretamente à ultrassonografia. O exame mostrou trato gastrointestinal com conteúdo fecal, fígado e rins normais, e urólito vesical de cerca de 2 cm, associado a cistite. Após o exame, a indicação para tratamento foi a realização de cistotomia.

A paciente recebeu medicação pré-anestésica (dexmedetomidina 25 µg/kg IM, metadona 0,3 mg/kg IM, cetamina 15 mg/kg IM, midazolam 1 mg/kg IM) e indução com propofol 8 mg/kg IV. Houve cateterização da veia auricular, tricotomia da região ventral e ventilação espontânea com máscara de oxigênio 100%. Após antissepsia com clorexidina, realizou-se incisão abdominal ventral, exposição da bexiga e remoção do cálculo (Figura 1A), seguida de lavagem interna (Figura 1B). Após remoção, síntese vesical (Figura 1C) foi feita com fio poliglactina 3-0 em sutura *Cushing*; os planos externos foram fechados com padrão *Sultan* (muscular), *Cushing* (subcutâneo) e *Wolf* (pele).

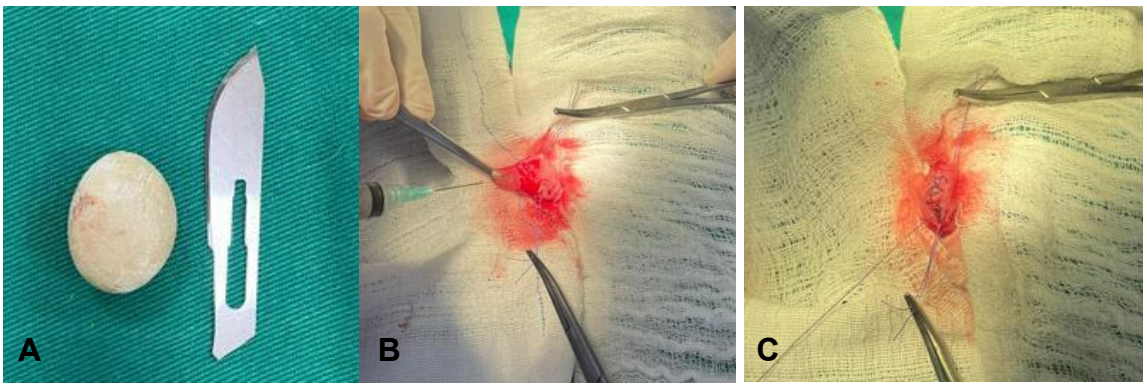

Figura 1 – (A) Dimensão do cálculo junto à lâmina de bisturi n° 22; (B) Lavagem da vesícula urinária com solução fisiológica; (C) Cistorrafia realizada. Fonte: Arquivo pessoal (2025).

Durante a cirurgia (15 min), os sinais vitais permaneceram estáveis (FC 148, FR 25, PAM 75, SpO2 99, TC 38,4 °C). No pós-operatório foram administrados meloxicam (0,2 mg/kg SC), enrofloxacina (20 mg/kg SC), além de prescrição domiciliar de dipirona sódica 1 gota/ VO SID por 3 dias, meloxicam 0,2 mg/kg VO SID por 3 dias, enrofloxacina 8 mg/kg VO SID por 5 dias e solução à base de clorexidine, spray, tópico por 7 dias. Os pontos foram retirados após 12 dias, quando foi visualizada boa cicatrização.

A análise laboratorial do urólito revelou dimensões de 3 × 2 × 1,5 cm, peso de 8,4 g, forma elipsoide, superfície irregular e coloração amarelada. Os testes de composição foram positivos para carbonato, oxalato, cálcio e fosfato, e negativos para magnésio, urato, cistina e amônio, caracterizando cálculo misto de origem mineral.

DISCUSSÃO

Os coelhos domésticos vêm ganhando espaço como animais de companhia, o que aumenta a demanda por atendimento especializado. Seu comportamento discreto e tímido frequentemente mascara sinais clínicos iniciais, dificultando diagnósticos precoces e reforçando a importância de consultas periódicas com médicos-veterinários, preferencialmente especialistas em animais exóticos (1, 9).

A urolitíase em coelhos é multifatorial, estando relacionada principalmente ao manejo alimentar e hídrico inadequado (10). Dietas ricas em cálcio, como o feno de alfafa, associadas à baixa ingestão de água, favorecem a precipitação de cristais e formação de cálculos vesicais. No caso relatado, a troca de ração e a ausência de variedade alimentar, somadas ao manejo hídrico incorreto, provavelmente foram determinantes para o surgimento do urólito (1, 5).

O diagnóstico em lagomorfos é desafiador devido ao estresse durante a manipulação, o qual pode alterar parâmetros fisiológicos (4, 5). Por isso, exames de imagem como

ultrassonografia e radiografia são fundamentais para confirmar a presença de cálculos. No presente caso, a ultrassonografia evidenciou um urólito de grandes dimensões, indicando a necessidade de intervenção cirúrgica (6, 8).

A anestesia geral em coelhos apresenta riscos específicos, como apneia e hipóxia, exigindo protocolos individualizados e monitoramento constante (11). A escolha pela cistotomia, precedida de cistocentese para descompressão vesical, foi adequada diante do tamanho do cálculo, permitindo acesso amplo e remoção eficaz. Além disso, o fechamento com fio absorvível reduziu o risco de formação de novos cálculos sobre a sutura.

A análise química do urólito revelou composição mista, confirmando a influência do manejo nutricional inadequado (3). O pós-operatório incluiu analgesia, antibioticoterapia e cuidados tópicos, resultando em cicatrização satisfatória e ausência de complicações.

O diferencial da cistotomia em coelhos está nos riscos anestésicos e no metabolismo peculiar de cálcio da espécie. Esses animais apresentam maior predisposição à apneia e hipóxia durante anestesia, exigindo protocolos individualizados e monitoramento constante (4). Além disso, a tendência à formação de cálculos volumosos e mistos, decorrente de dietas ricas em cálcio e baixa ingestão hídrica, torna a cirurgia mais desafiadora (2, 7). O uso de fio absorvível na sutura vesical é outro ponto importante, pois reduz a chance de novos cálculos se formarem sobre o material de síntese (6). Assim, o sucesso não depende apenas da remoção do urólito, mas também da prevenção por meio de dieta equilibrada e incentivo hídrico, fundamentais para evitar recidivas (9).

Este caso reforça que o sucesso terapêutico não depende apenas da intervenção cirúrgica, mas também da prevenção por meio de dieta equilibrada, incentivo à ingestão hídrica e acompanhamento clínico periódico. A abordagem integrada é essencial para reduzir recidivas e garantir o bem-estar dos coelhos mantidos como animais de companhia (1, 3).

CONCLUSÃO

O caso relatado demonstra que o sucesso terapêutico em coelhos com urolitíase não depende apenas da intervenção cirúrgica eficaz, mas também da adoção de medidas preventivas, como dieta equilibrada, incentivo à ingestão hídrica e acompanhamento clínico periódico (3, 5). Essas práticas são fundamentais para reduzir recidivas e garantir qualidade de vida ao animal. Reforça-se, assim, a importância da orientação dos responsáveis e da atuação de médicos-veterinários especializados em animais exóticos, assegurando que estes animais recebam cuidados compatíveis com sua relevância na medicina veterinária atual (1, 8, 9).

REFERÊNCIAS BIBLIOGRÁFICAS

1. CUBAS, Z. S.; SILVA, J. C. R.; CATÃO-DIAS, J. L. (org.). **Tratado de animais selvagens**: medicina veterinária. 2. Ed. São Paulo: Roca, 2020. 2v., ISBN 9788527726184 (enc.). Acesso em: 17 fev 2025.
2. ROCHA, L. M.; LEITE, A. K. R. M. Metabolismo do cálcio em coelhos (*Oryctolagus cuniculus*): revisão de literatura. **Revista Brasileira de Higiene e Sanidade Animal**, v. 16, n. 1, p. 1–11, jan.–mar. 2022. Disponível em: https://www.dialnet.unirioja.es/servlet/articulo?codigo=8498654. Acesso em: 13 out. 2025.
3. COSTA, G. A. et al. Urolitíase em coelho doméstico (*Oryctolagus cuniculus*): relato de caso. **Revista Sinapse Múltipla**, v. 12, n. 1, p. 198–201, jan./jul. 2023. Disponível em: <https://revistas.pucminas.br/index.php/sinapsemultipla/article/view/286>. Acesso em: 8 ago. 2025.
4. JENKINS, J. R. Evaluation of the rabbit urinary tract. **Journal of Exotic Pet Medicine**, v. 19, n. 4, p. 271–279, 2010. Disponível em: <https://doi.org/10.1053/j.jepm.2010.10.006>. Acesso em: 26 fev. 2025.
5. HARCOURT-BROWN, F. **Textbook of rabbit medicine**. 1. ed. Oxford: Butterworth-Heinemann, 2002. p. 33-56. Disponível em: <https://www.sciencedirect.com/book/9780702027592/textbook-of-rabbit-medicine>. Acesso em: 26 maio 2025.
6. BROWN, C. **Urolithiasis and cystotomy in the rabbit**. In: QUESENBERRY, K. E.; CARPENTER, J. W. (Ed.). Ferrets, rabbits, and rodents: clinical medicine and surgery. 2. ed. St. Louis: Saunders, 2011. p. 188–190. Disponível em: <https://www.sciencedirect.com/science/article/pii/B9781416001195500172>. Acesso em: 4 set. 2025.
7. LEITE, B. R. et al. **Cistotomia no tratamento de urolitíase em coelhos (*Oryctolagus cuniculus*): revisão de literatura**. 2025. Trabalho de Conclusão de Curso (Medicina Veterinária) – CESPAM VET. p. 3-5. Disponível em: <https://exemplo.com/tcc-cistotomia-coelhos>. Acesso em: 8 out. 2025.
8. MACHADO, L. C. et al. **Manual de criação dos coelhos de companhia nos lares: buscando a otimização do nível de bem-estar**. [S.l.]: Núcleo Brasileiro de Cunicultura Pet, 2022. Disponível em: <https://www.nucleoacbp.com.br/manual-coelhos-de-companhia>. Acesso em: 27 maio 2025.
9. REDROBE, S. Calcium metabolism in rabbits. **Seminars in Avian and Exotic Pet Medicine**, v. 11, n. 2, p. 94–101, 2002. Disponível em: <https://doi.org/10.1053/saep.2002.125100>. Acesso em: 26 maio 2025.
10. **BSAVA Manual of Rabbit Surgery** KEeble, E.; BENATO, L. *BSAVA Manual of Rabbit Surgery*. British Small Animal Veterinary Association, Gloucester, 2016. Disponível em: <https://www.rexresearch1.com/SmallFarmAnimals/BSAVAManualRabbitSurgery.pdf>. Acesso em: 30 maio 2026.
11. PERES, M. E. R. **Cistolitíase em coelho doméstico (*Oryctolagus cuniculus*): relato de caso**. 2024. 45 f. Trabalho de Conclusão de Curso (Bacharelado em Medicina Veterinária) – Universidade Federal de Santa Catarina, Campus Curitibanos, Curitibanos, 2024. Disponível em: <https://v.ufsc.br>. Acesso em: 8 out. 2025.
12. R. AVERY BENNETT. Rabbit Soft Tissue Surgery. p. 240–276, 22 out. 2021.

Citologia Fecal Como Ferramenta Auxiliar Na Identificação De Disbiose Em Felinos Com Doença Inflamatória Intestinal – Relato De Caso

Jardel Schwerz - Graduando em Medicina Veterinária no Centro de Ensino Superior Riograndense (Cesurg). E-mail: jardelschwerz@gmail.com

Larissa Rigo – Graduanda em Medicina Veterinária no Centro de Ensino Superior Riograndense (Cesurg).

Natália Riboli Talhetti – Graduanda em Medicina Veterinária no Centro de Ensino Superior Riograndense (Cesurg).

Luiza Eduarda Haach – Graduanda em Medicina Veterinária no Centro de Ensino Superior Riograndense (Cesurg).

Larissa Giacomelli Klostermeyer – Graduanda em Medicina Veterinária no Centro de Ensino Superior Riograndense (Cesurg).

Eduardo Novello – Professor adjunto do curso de Medicina Veterinária no Centro de Ensino Superior Riograndense (Cesurg).

RESUMO: A Doença Inflamatória Intestinal (DII) felina é uma afecção gastrointestinal crônica associada a alterações imunológicas e disbiose intestinal. Este trabalho tem como objetivo relatar o uso da citologia fecal como método complementar no diagnóstico de disbiose em um felino com suspeita de DII. O paciente apresentava diarreia crônica recorrente, perda de peso e sarcopenia. A citologia fecal evidenciou aumento de flora bacteriana (cocos e bacilos), presença de células inflamatórias e muco, sugerindo processo inflamatório associado à disbiose, além da ausência de parasitas. Os achados clínicos e laboratoriais reforçaram o diagnóstico de DII crônica, destacando a citologia fecal como ferramenta complementar útil, acessível e minimamente invasiva na investigação dessa condição.

PALAVRAS – CHAVES: citologia fecal; disbiose; sistema gastrointestinal.

INTRODUÇÃO:

A Doença Inflamatória Intestinal (DII) felina é uma enteropatia crônica caracterizada por inflamação persistente do trato gastrointestinal, sendo frequentemente associada a sinais clínicos inespecíficos como vômito, diarreia crônica, perda de peso e hiporexia. Essas manifestações tornam o diagnóstico desafiador, uma vez que podem ser observadas em diferentes afecções gastrointestinais (1).

O diagnóstico definitivo da DII baseia-se na exclusão de outras causas de enteropatia crônica e na confirmação histopatológica por meio de biópsia intestinal, considerada o padrão-ouro. Entretanto, devido ao caráter invasivo do procedimento, métodos complementares vêm sendo utilizados na rotina clínica, incluindo a avaliação da microbiota intestinal e da disbiose, que desempenha papel importante na fisiopatologia das enteropatias crônicas em felinos (2). Diante disso, o presente trabalho tem como objetivo relatar a utilização da citologia fecal como ferramenta auxiliar na identificação de disbiose em um felino com suspeita clínica de Doença Inflamatória Intestinal crônica.

DESCRIÇÃO DO CASO:

Foi atendido um felino, sem raça definida, macho, com 9 anos e 11 meses de idade, apresentando histórico de diarreia crônica recorrente há aproximadamente três anos. O responsável do animal relatou episódios frequentes de fezes amolecidas, emagrecimento progressivo e perda de massa muscular (sarcopenia). O animal era alimentado com ração Super Premium.

Durante o exame clínico observou-se condição corporal reduzida, evidenciando caquexia moderada e perda muscular importante. Não foram relatados episódios de vômito frequente, porém o paciente apresentava desconforto gastrointestinal recorrente.

Foi realizado exame de citologia fecal, o qual demonstrou aumento da flora bacteriana composta por cocos e bacilos, ausência de leveduras, protozoários e parasitas, além de presença aumentada de neutrófilos e quantidade moderada de macrófagos. Observou-se ainda discreta presença de muco e pequena quantidade de material alimentar não digerido. O laudo concluiu presença de inflamação aguda associada à disbiose bacteriana.

CITOLOGICA FECAL

1. Achados Citológicos
Flora Bacteriana
() Normal
(X) Aumentada
() Reduzida

Observações: Cocos e bacilos

Leveduras (Malassezia / Candida)
(X) Ausentes
() Raras
() Moderadas
() Aumentadas

Observações:

Protozoários / Oocistos / Cistos
(X) Não observados
() Compatível com *Giardia sp.*
() Compatível com *Coccidia*
() Outros:

Parasitos / Ovos (em citologia)
(X) Não observados
() Presença sugestiva de:

Células Inflamatórias
Neutrófilos: () Ausentes () Raros () Moderados (X) Aumentados
Macrófagos: () Ausentes () Raros (X) Moderados () Aumentados
Linfócitos: (X) Ausentes () Raros () Moderados () Aumentados
Eosinófilos: (X) Ausentes () Raros () Moderados () Aumentados

Observações específicas:

Células Epiteliais
(X) Normais
() Aumentadas
() Degeneradas / reativas

Tatiana Rohde Peran
Médico Veterinário
CRMV-RS 9905

A interpretação dos exames laboratoriais deverá ser realizada pelo médico veterinário responsável, mediante a sintomatologia clínica do animal.

Material Alimentar Não Digerido
() Ausente
(X) Presente em pequena quantidade
() Presente em grande quantidade

Observações:

Muco / Detritos
(X) Discreto
() Moderado
() Abundante

2. Interpretação / Comentários

Sinais de disbiose bacteriana moderada.
Os achados compatíveis com processo inflamatório intestinal.

3. Conclusão

Inflamação aguda associada à disbiose.

Citologia fecal compatível com:

Inflamação aguda associada à disbiose.

4. Recomendações (quando aplicável)

Correlacionar os achados com os sinais clínicos.
Avaliar disbiose ou doença inflamatória intestinal conforme contexto clínico.

Tatiana Rohde Peran
Médico Veterinário
CRMV-RS 9905

A interpretação dos exames laboratoriais deverá ser realizada pelo médico veterinário responsável, mediante a sintomatologia clínica do animal.

Imagem 1 e 2: Resultado de exame de citologia fecal. **Fonte:** arquivo pessoal.

Diante da associação entre sinais clínicos persistentes, emagrecimento progressivo, sarcopenia, diarreia crônica recorrente e alterações citológicas compatíveis com inflamação intestinal e disbiose, estabeleceu-se diagnóstico clínico de Doença Inflamatória Intestinal crônica.

DISCUSSÃO:

As enteropatias crônicas em felinos representam um grupo de doenças de grande importância clínica, sendo a Doença Inflamatória Intestinal (DII) uma das principais causas de diarreia crônica em gatos de meia-idade a idosos. Trata-se de uma condição caracterizada por inflamação persistente do trato gastrointestinal, com sinais clínicos frequentemente inespecíficos, como diarreia crônica, perda de peso progressiva, redução de massa muscular e alterações no escore de condição corporal, como observado no presente caso (3).

O paciente descrito apresentava histórico de aproximadamente três anos de diarreia crônica recorrente, associado a emagrecimento progressivo e sarcopenia, achados compatíveis com enteropatia crônica avançada. A evolução prolongada do quadro reforça a natureza insidiosa da DII, que frequentemente cursa com progressão lenta e sinais clínicos intermitentes, dificultando o diagnóstico precoce e favorecendo o agravamento da condição nutricional e metabólica do animal (5).

A citologia fecal evidenciou aumento da flora bacteriana composta por cocos e bacilos, presença de muco e infiltrado inflamatório caracterizado por neutrófilos e macrófagos, além de ausência de parasitos, protozoários e leveduras. Esses achados são compatíveis com processo inflamatório intestinal associado à disbiose bacteriana, condição frequentemente descrita em felinos com DII e outras enteropatias crônicas. Embora a citologia fecal não permita caracterização detalhada da microbiota intestinal, sua utilidade reside na identificação de padrões sugestivos de desequilíbrio microbiano e inflamação intestinal (4).

A presença de neutrofilia e eosinofilia no hemograma reforça a existência de processo inflamatório sistêmico associado à doença intestinal crônica. Esses achados hematológicos são frequentemente descritos em pacientes com DII, embora não sejam específicos, podendo refletir resposta imunológica crônica frente à inflamação intestinal persistente (5).

De acordo com a literatura, a disbiose intestinal exerce papel central na fisiopatologia da DII felina, contribuindo para a manutenção da inflamação por meio da alteração da barreira intestinal, aumento da permeabilidade e ativação contínua do sistema imune da mucosa. Nesse contexto, o aumento de bactérias observadas na citologia fecal, associado ao infiltrado inflamatório, reforça a hipótese de desequilíbrio da microbiota intestinal como fator associado ao quadro clínico apresentado (5).

A biópsia intestinal permanece como padrão-ouro para confirmação diagnóstica da DII, permitindo avaliação histopatológica do grau e tipo de inflamação. Entretanto, na rotina clínica, sua realização pode ser limitada por fatores como custo, necessidade de anestesia geral e condição clínica do paciente. Dessa forma, métodos complementares como a citologia fecal tornam-se ferramentas importantes na investigação inicial, especialmente quando associados a sinais clínicos crônicos e exclusão de outras causas de enteropatia (5).

Assim, a correlação entre os sinais clínicos apresentados pelo paciente, os achados hematológicos e os resultados da citologia fecal sugerem fortemente a presença de DII com disbiose associada, reforçando a importância da citologia fecal como método auxiliar na abordagem diagnóstica de enteropatias crônicas em felinos.

CONCLUSÃO

A citologia fecal mostrou-se um método complementar relevante na investigação de um felino com suspeita de DII crônica, evidenciando alterações compatíveis com disbiose e inflamação intestinal, em correlação com o quadro clínico. Embora não substitua a biópsia intestinal, padrão-ouro diagnóstico, destaca-se por ser um exame minimamente invasivo e de baixo custo, auxiliando na abordagem e no acompanhamento de enteropatias crônicas em felinos.

REFERÊNCIAS:

1- DE SOUSA FILHO R.P, SAMPAIO K.O, ROCHA M.A, CASTRO B.K.L, OLIVEIRA A.T.C, LOPES NETO B.E, OLINDA R.G, NUNES-PINHEIRO D.C.S. A relação entre microbiota intestinal e células do sistema imune no desenvolvimento da doença inflamatória intestinal em gatos: uma revisão. PUBVET. 2020;14(6):1-12. doi:10.31533/pubvet.v14n6a591.1-12.

2- ARAGÃO E.O, BEZERRA M.S, SOUZA M.L, ROCHA L.B. Transplante de microbiota fecal como estratégia para o restabelecimento da normobiose em cães e gatos: uma revisão. Revista Principia. 2025;62. doi:10.18265/2447-9187a2025id8790.

3- SABINO K.S, ASSUMPÇÃO A.E. Abordagem diagnóstica e terapêutica em enteropatia inflamatória crônica felina: revisão. PUBVET. 2024;19(1):e1710. doi:10.31533/pubvet.v19n01e1710.

4- SUNG C.H, MARSILIO S, CHOW B, ZORNOW K.A, SLOVAK J.E, PILLA R, LIDBURY J.A, STEINER J.M, PARK S.Y, HONG M.P, HILL S.L, SUCHODOLSKI JS. Dysbiosis index to evaluate the fecal microbiota in healthy cats and cats with chronic enteropathies. J Feline Med Surg. 2022;24(6):e1-e12. doi:10.1177/1098612X221077876.

5- GANZA A.P.K. Doença intestinal inflamatória em felinos: revisão de literatura. Porto Alegre: Universidade Federal do Rio Grande do Sul; 2022. Disponível em: http://hdl.handle.net/10183/233656.

Utilização do Retalho da Artéria Auricular Caudal em Dois Casos Clínicos de Pequenos Animais Atendidos no Hospital Veterinário da Uniube

Alice Cristina Maciel – Médica Veterinária preceptora do setor de Clínica Cirúrgica de Pequenos Animais, Hospital Veterinário da Uniube – HVU.

Carolina da Silva Cruvinel – Médica Veterinária preceptora do setor de Clínica Cirúrgica de Pequenos Animais, Hospital Veterinário da Uniube – HVU.

Rafaela Eduarda dos Reis– Médica Veterinária especialista em Clínica Cirúrgica de Pequenos Animais.

Yasmin Barros Ferreira Braga – Médica Veterinária especialista em Clínica Médica de Pequenos Animais, Hospital Veterinário Uniube – HVU.

Laura de Paula Arantes – Médica Veterinária aprimoranda em Anestesiologia, Hospital Veterinário da Uniube – HVU.

Julia Roberts Gonçalves – Discente do curso de Medicina Veterinária, Universidade de Uberaba – UNIUBE.

Resumo: Na medicina veterinária, a reconstrução de defeitos cutâneos extensos na região crânio-facial é um desafio complexo. O objetivo deste trabalho foi relatar e discutir a aplicação do retalho de artéria auricular caudal em dois cães atendidos no Hospital Veterinário da Uniube. O primeiro caso tratou-se de um canino, macho, 13 anos, com tricoblastoma no crânio, próximo à base auricular direita; após exérese tumoral com margens exíguas, utilizou-se o retalho axial para fechamento do defeito. O segundo caso envolveu um canino errante com ferida extensa, contaminada e necrosada da região labial à cervical; instituiu-se manejo inicial com soro ozonizado e antibioticoterapia baseada em cultura e antibiograma, seguido pela confecção do mesmo tipo de retalho após cinco dias, com o suporte de sonda esofágica no pós-operatório. Ambos os animais apresentaram excelente aceitação do retalho, com viabilidade tecidual mantida, ausência de necrose significativa e cicatrização completa (com discreta deiscência de 2 cm tratada por segunda intenção no segundo caso). Conclui-se que o retalho de artéria auricular caudal é uma técnica eficaz, segura e viável para a reconstrução de defeitos cutâneos crânio-faciais de etiologia oncológica ou traumática em pequenos animais.

Palavras-chave: Cirurgia reconstrutiva; Retalhos cutâneos; Neoplasia canina; Traumatismo facial; Tecido de granulação.

INTRODUÇÃO

Na medicina veterinária, a reconstrução de defeitos cutâneos extensos representa um desafio, especialmente em regiões anatomicamente complexas, como a face e o crânio. Nesses casos, o uso de retalhos cutâneos pediculados, como o de artéria auricular caudal, constitui uma alternativa segura e eficaz, oferecendo cobertura vascularizada e promovendo cicatrização mais rápida e funcional (1). Esse tipo de retalho mantém irrigação sanguínea direta, favorecendo a integração tecidual e diminuindo riscos de necrose (2). Na oncologia cirúrgica, os retalhos viabilizam abordagens mais agressivas, permitindo a ressecção de tumores com ampliação de margens sem a limitação imposta pela dificuldade de fechamento primário (3). Em feridas contaminadas e extensas, após estabilização clínica e controle infeccioso, o retalho reduz o tempo de internação e promove o bem-estar (4). O

objetivo do trabalho é relatar e discutir a aplicação do retalho de artéria auricular caudal em dois casos distintos atendidos no Hospital Veterinário da Uniube, enfatizando a viabilidade da técnica em reconstruções crânio-faciais em cães.

RELATO DE CASO

Foram acompanhados dois casos clínicos atendidos no Hospital Veterinário da Universidade de Uberaba. O Caso 1 consistiu em um canino, sem raça definida (SRD),

macho, 13 anos de idade, atendido com histórico de tumor de rápido crescimento na região do crânio, adjacente à base auricular direita. Foi realizada a ressecção cirúrgica completa da massa cutânea, cujo diagnóstico histopatológico posterior revelou tratar-se de um tricoblastoma com margens cirúrgicas exíguas. Devido ao extenso defeito geométrico gerado pela exérese cirúrgica, foi confeccionado um retalho axial baseado na artéria auricular caudal para a cobertura imediata da área cruenta, visando uma vascularização consistente (1,2). O acompanhamento clínico-cirúrgico estendeu-se até a retirada total dos pontos aos 20 dias pós-operatórios, com monitoramento constante da evolução da ferida e suporte analgésico e antimicrobiano (3).

O Caso 2 consistiu em um canino, SRD, errante, com ferida traumática extensa, contaminada e com áreas de necrose evidente, estendendo-se desde a região labial inferior esquerda até a face cervical lateral. O tratamento inicial baseou-se na limpeza local com soro ozonizado duas vezes ao dia devido às suas propriedades antimicrobianas e cicatrizantes (6), além de antibioticoterapia sistêmica com cefazolina intravenosa e gentamicina tópica, orientada por cultura bacteriana e teste de sensibilidade aos antimicrobianos (2). Após após cinco dias de terapia intensiva e com o estabelecimento de um leito de tecido de granulação viável, realizou-se a cirurgia reconstrutiva com o retalho de artéria auricular caudal. O paciente foi mantido internado e alimentado temporariamente via sonda esofágica para anular a movimentação mecânica local. Ocorreu uma pequena deiscência lateral de 2 cm, manejada com sucesso por segunda intenção (2,5).

DISCUSSÃO

Ambos os pacientes apresentaram excelente aceitação do retalho pediculado, demonstrando manutenção da viabilidade tecidual e ausência de episódios de necrose tecidual severa. No Caso 1, embora a exérese cirúrgica oncológica tenha resultado em margens exíguas, não foram identificados sinais de recidiva tumoral local durante o período de avaliação pós-operatória imediata, confirmando que a técnica permite fechamentos resolutivos com desfechos estéticos e funcionais satisfatórios em oncologia.

No Caso 2, o manejo higiênico e medicamentoso prévio com ozonioterapia e antibioticoterapia assertiva controlou a infecção e estimulou o tecido de granulação, etapa indispensável descrita na literatura para o sucesso da transposição tecidual (2,4). O uso da sonda esofágica atuou diretamente na estabilização mecânica do retalho. A literatura veterinária consolida que o uso de retalhos pediculados axiais em reconstruções crânio-faciais constitui uma alternativa segura pela constância de seu suprimento sanguíneo (2,4),

o que corrobora os achados observados nestes dois pacientes de rotina (1,3).

Figura 1 – Retalho da artéria auricular caudal utilizado após excisão tumoral (Caso 1). (A) Neoplasia em região de crânio, evidenciando tumor de grande proporção, localizado na base do conduto auditivo direito. Paciente em preparação para procedimento cirúrgico. (B) Pós-operatório imediato com fechamento da ferida cirúrgica utilizando o retalho da artéria auricular caudal. (C) Aspecto final após 20 dias do procedimento cirúrgico com a completa cicatrização. Fonte: Acervo próprio.

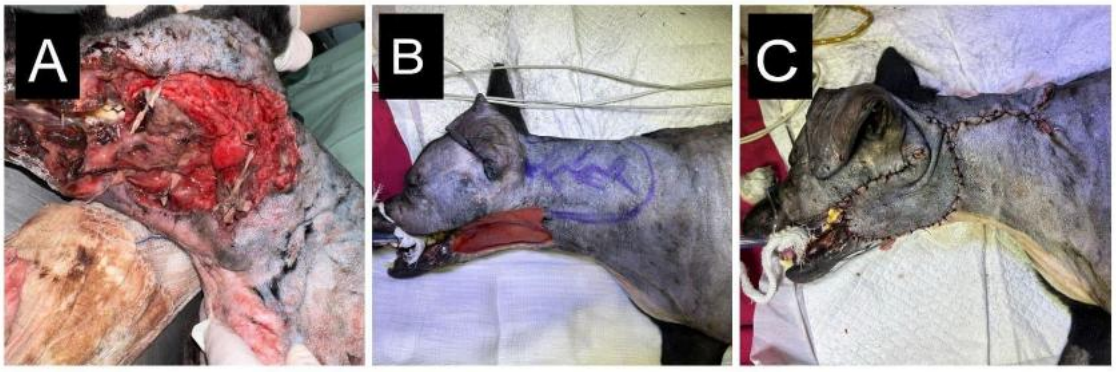

Figura 2 – Retalho da artéria auricular caudal para tratamento de feridas (Caso 2). (A) Atendimento inicial, demonstrando ferida contaminada com presença de necrose. (B) Preparação para o procedimento cirúrgico, ferida com presença de tecido de granulação e bordos da pele nivelados. (C) Pós-operatório imediato com fechamento da ferida utilizando o retalho da artéria auricular caudal. Fonte: Acervo próprio.

CONCLUSÃO

O retalho de artéria auricular caudal mostra-se uma técnica eficaz, segura e viável para a reconstrução de defeitos cutâneos crânio-faciais em pequenos animais, seja em casos oncológicos ou traumáticos. A manutenção da vascularização e o planejamento cirúrgico adequado são fundamentais para o sucesso dos procedimentos. Ambos os casos evoluem positivamente, confirmando a utilidade clínica do retalho em situações de difícil resolução.

REFERÊNCIAS

1. FOSSUM TW. Cirurgia de Pequenos Animais. 5. ed. Rio de Janeiro: Elsevier; 2019.
2. FERREIRA MGP; OLIVEIRA ACR; BARROS PSM. Reconstrução de feridas em pequenos animais: revisão de literatura. Acta Veterinaria Brasilica. 2021;15(4):331-339.
3. PAVAN LM; CHAHOUD S; ROCHA LGP; ROCHA AA. Aplicação de retalhos cutâneos em cães: uma abordagem prática. Revista de Educação Continuada em Medicina Veterinária e Zootecnia do CRMV-SP. 2022;20(2):38-44.
4. SILVA JD; SOUZA AM; ALMEIDA FG; COSTA LR. Utilização de retalho axial em cães: revisão e relato de caso. Revista Brasileira de Ciência Veterinária. 2023;29(3):195-201.
5. BRADLEY K; LESTER N. Managing traumatic wounds in companion animals. Veterinary Clinics of North America: Small Animal Practice. 2015;45(5):1043-1062.
6. SEABRA GM; SANTOS RE; OLIVEIRA MC; LIMA JT. Utilização terapêutica do ozônio em feridas de difícil cicatrização em cães: relato de caso. Revista Científica de Medicina Veterinária. 2021;29(1):44-49.

Cobertura Vacinal e Percepções Sobre a Imunização em Cães: Uma Análise de Médicos Veterinários e Suas Implicações na Saúde Pública

Rebeca Cristina Antonio Oliveira - Discente do curso de Medicina Veterinária na Universidade Federal da Fronteira Sul (UFFS) - *Campus* Realeza/PR.
Darciane de Lima Machado - Médica Veterinária, Instituto Federal de Educação, Ciência e Tecnologia Farroupilha (IFFar), *Campus* Frederico Westphalen/RS.
Bruna Alves Ottobeli - MV. Mestranda do programa de pós-graduação em Saúde, Bem-estar e Produção Animal Sustentável na Fronteira Sul (PPG SBPAS), Universidade Federal da Fronteira Sul (UFFS) - *Campus* Realeza/PR.
Guerino Bandeira Junior - Docente, Doutor, Curso de Medicina Veterinária no Instituto Federal de Educação, Ciência e Tecnologia Farroupilha (IFFar), *Campus* Frederico Westphalen/RS.
Letícia Trevisan Gressler - Docente, Doutora, Curso de Medicina Veterinária no Instituto Federal de Educação, Ciência e Tecnologia Farroupilha (IFFar), *Campus* Frederico Westphalen/RS.
Dalila Moter Benvegnú - Docente, Doutora, Curso de Medicina Veterinária na Universidade Federal da Fronteira Sul (UFFS) - *Campus* Realeza/PR.

RESUMO

A imunoprofilaxia constitui um pilar estratégico da medicina veterinária preventiva com impacto direto na Saúde／ nica. Contudo, a persistência de enfermidades preveníveis levanta debates sobre a eficácia e a aplicação de imunobiológicos não essenciais. Este estudo objetivou analisar as percepções e condutas de médicos veterinários quanto à recomendação de vacinas não essenciais em cães e suas implicações para a saúde pública. Foi realizada uma pesquisa quantitativa descritiva com oito médicos veterinários atuantes em um município da região sul do Brasil. Foi aplicado um questionário estruturado com dez questões focadas na visão profissional sobre eficácia e protocolos vacinais. Os dados foram organizados em uma planilha eletrônica e submetidos à estatística descritiva. Os resultados revelaram uma polarização na recomendação das vacinas contra giardíase e leishmaniose visceral, com 50% de indicação. O principal fator impeditivo para a não recomendação foi a percepção de baixa eficácia vacinal (75%). Quanto ao manejo de atrasos no reforço anual, 75% dos profissionais indicaram o protocolo de reintervenção com duas doses. Verificou-se que 50% dos veterinários desconheciam os riscos associados à imunização excessiva. Concluiu-se que há um desalinhamento entre o conhecimento técnico-científico e a conduta clínica, ressaltando a urgência de estratégias educativas e alinhamento com evidências recentes para fortalecer a segurança sanitária coletiva e a eficácia da prevenção de zoonoses.

Palavras-chaves: Vacinação; Imunoprofilaxia; Saúde／ nica; Zoonoses.

INTRODUÇÃO

A imunoprofilaxia é um pilar essencial da medicina veterinária preventiva, com impacto direto na integridade da saúde animal e na saúde pública (1). No contexto da Saúde／ nica (*One*

Health), os médicos veterinários atuam como a principal linha de defesa epidemiológica na orientação de protocolos vacinais (2). Contudo, a tomada de decisão clínica torna-se complexa ao envolver imunobiológicos não essenciais (3,4).

Divergências de conduta e preocupações com a imunização excessiva acentuam o desalinhamento nas recomendações profissionais (4). Diante disso, este estudo teve como objetivo analisar as percepções e condutas de médicos veterinários quanto à recomendação de vacinas não essenciais em cães, identificando lacunas técnicas e suas repercussões para a saúde coletiva.

MATERIAL E MÉTODOS

Participaram do estudo oito médicos veterinários atuantes em um município da região sul do Brasil (população de aproximadamente 31.675 habitantes). Foram excluídos profissionais de outras localidades ou que não atuavam na clínica médica de cães. A coleta de dados ocorreu entre julho e novembro de 2023, mediante aplicação de questionário estruturado em formatos eletrônico e impresso.

O instrumento foi composto por dez questões (quatro objetivas, cinco mistas e uma discursiva), focadas na visão profissional sobre vacinas não essenciais. Os dados obtidos foram organizados no software Microsoft Office Excel© (2010) e submetidos à análise por estatística descritiva, com cálculo de frequências percentuais. O estudo obteve aprovação pelo Comitê de Ética em Pesquisa (CEP) da Universidade Regional Integrada do Alto Uruguai e das Missões (URI), *campus* Frederico Westphalen, sob o parecer nº 6.154.677.

RESULTADOS E DISCUSSÃO

A recomendação de imunobiológicos não essenciais demonstrou-se polarizada na amostragem profissional, com 50% dos médicos veterinários indicando as vacinas contra giardíase e leishmaniose visceral, pautados no argumento da promoção da saúde animal e da saúde pública. Em contrapartida, dentre os profissionais que despendem uma conduta não recomendatória, a percepção de baixa eficácia vacinal representou o principal fator impeditivo (75%), seguida pela justificativa de indicação restrita a indivíduos sob condições específicas de risco epidemiológico (25%).

No que tange ao manejo clínico frente ao atraso do reforço vacinal anual, a maioria dos entrevistados (75%) indicaria um protocolo de reintervenção com duas doses, preconizando um intervalo de 21 a 30 dias entre as aplicações. Adicionalmente, verificou-se que metade dos veterinários (50%) afirmou desconhecer os riscos associados à imunização excessiva, enquanto a parcela restante manifestou preocupações voltadas ao desencadeamento de hipersensibilidades e quadros de sobrecarga orgânica.

A incerteza profissional observada quanto à eficácia das vacinas não essenciais é corroborada por evidências científicas recentes. Revisões sistemáticas indicam que as vacinas contra a leishmaniose visceral apresentam alta heterogeneidade em seus resultados de proteção, muitas vezes falhando em prevenir a infecção ou o desenvolvimento de sinais clínicos de forma plena (5). Esse cenário de dúvida técnica e o uso de protocolos não recomendados internacionalmente, como no caso da giárdia (3, 4), podem estar contribuindo para uma tendência global de redução na cobertura vacinal em cães (6). Estudos recentes também observaram uma queda nas taxas de imunização de 76,6% para 69,0% entre os anos de 2016 e 2022, evidenciando que a percepção de menor eficácia de certas vacinas impacta diretamente a adesão aos protocolos preventivos (6).

CONCLUSÃO

O estudo identificou discrepâncias entre o conhecimento técnico-científico e a prática clínica de médicos veterinários quanto ao uso de imunobiológicos não essenciais. A baixa percepção de eficácia das vacinas contra giardíase e leishmaniose visceral foi o principal fator limitante para sua recomendação. Também foram observadas lacunas técnicas, especialmente sobre os riscos da imunização excessiva, além de decisões clínicas nem sempre alinhadas às diretrizes internacionais. Destaca-se a importância do médico veterinário na orientação dos tutores, bem como da atualização profissional e de estratégias educativas para fortalecer a Saúde／ nica e aumentar a segurança e eficácia da imunoprofilaxia canina.

REFERÊNCIAS

1. Rahman MDT; et al. Zoonotic diseases: etiology, impact, and control. Microorganisms. 2020; 8(9): 1405.

2. Day MJ; et al. Recomendações sobre a vacinação para médicos veterinários de pequenos animais da América Latina: um relatório do Grupo de Diretrizes de Vacinação da WSAVA. Journal of Small Animal Practice. 2020; 1-39.
3. Anderson KA; et al. Impact of Giardia vaccination on asymptomatic Giardia infections in dogs at a research facility. The Canadian Veterinary Journal. 2004; 45(11): 924.
4. Squires RA; et al. 2024 guidelines for the vaccination of dogs and cats–compiled by the Vaccination Guidelines Group (VGG) of the World Small Animal Veterinary Association (WSAVA). Journal of Small Animal Practice. 2024; 65(5): 277-316.
5. De Pádua, J.A.M. et al. How effective are the canine visceral leishmaniasis vaccines currently being tested in dogs? A systematic review and meta-analysis. Parasite Immunology. 2025; 47(3): e70006.
6. Bloodworth, S. et al. Temporal trends and factors associated with vaccination uptake in dogs and cats from 2016 to 2022 in the United Kingdom. Vaccine. 2024; 42(22): 126185.

Coinfecção Por *Babesia canis vogeli* E *Rangelia vitalli* Em Canino Doméstico De Caxias Do Sul, RS – Relato de Caso

Roberta Pradella Chies – Acadêmica de Medicina Veterinária da Universidade de Caxias do Sul (UCS)

Mauricio Fernando dos Santos França – Acadêmico de Medicina Veterinária da UCS

Nelson Diego Mazzola Malvezzi Silva – Acadêmico de Medicina Veterinária da UCS

Camila Eduarda Beituini – Acadêmica de Medicina Veterinária da UCS

Cintia Benedetti Pieri – Médica Veterinária pós-graduada em Cirurgia de Tecidos Moles pelo IBMVet

RESUMO

Os protozoários transmitidos por ectoparasitas possuem importância epidêmica em todo território nacional. No entanto, a *Rangelia vitalli* acomete principalmente cães das regiões Sul e Sudeste, enquanto a *Babesia canis vogeli* está presente mundialmente em regiões de clima tropical e subtropical. O objetivo deste relato é descrever um caso de coinfecção protozoária, onde a paciente se tratava de um canino, fêmea, de sete anos de idade e castrada apresentando anorexia, apatia, fraqueza, hipertermia e mucosas pálidas. O diagnóstico foi realizado com auxílio de esfregaço sanguíneo de vasos de pequeno calibre e foi confirmado com PCR e o tratamento teve como base a utilização de cloridrato de imidocarb, transfusão sanguínea e suporte. Sendo assim, pode-se obter alta do paciente, com posterior acompanhamento em consultas de retorno.

Palavras-chave: carrapato; hemoparasita; epidemiologia; rangeliose; babesiose.

INTRODUÇÃO

No Brasil, os cães domésticos estão frequentemente infectados por ectoparasitas como os carrapatos *Rhipicephalus sanguineus* e *Amblyomma aureolatum,* responsáveis pela transmissão de *Babesia canis vogeli* e *Rangelia vitalli*, respectivamente (1). A principal patogenia ocasionada é a anemia hemolítica severa, associada com repercussões sistêmicas como depressão, palidez ou icterícia em mucosas e esplenomegalia (2,3,4,5).

A triagem diagnóstica deve ser realizada por uma série de exames laboratoriais, destacando-se o esfregaço sanguíneo e o PCR (5,6,7). E, o tratamento ocorre com a associação de antiprotozoário, transfusão sanguínea, fluidoterapia e suporte (3, 4, 8).

Esse trabalho tem como objetivo relatar uma coinfecção protozoária, trazendo informações importantes a respeito da epidemiologia e desenvolvimento da babesiose e da rangeliose.

DESCRIÇÃO DO CASO

No dia 10 de junho de 2024 chegou para atendimento veterinário um canino, fêmea, da raça Spitz Alemão, com sete anos, 4,4 kg, castrada, devidamente vacinada e vermifugada. O tutor relatou histórico de anorexia, apatia, fraqueza, vertigem e fezes amolecidas. A paciente estava sob uso contínuo de fenobarbital, devido a um histórico convulsivo anterior. No exame físico foi possível notar palidez das mucosas, hipertermia (40°C), algia abdominal e taquipneia. Foi realizada uma ultrassonografia que demonstrou esplenomegalia. Foi coletado sangue, para realização de hemograma com contagem de reticulócitos e bioquímicos, os quais indicaram anemia normocítica normocrômica (Ht 27%; VCM 73,8 fL; CHCM 36,2 g/dL), com grau mínimo de regeneração (RET 14.400), com anisocitose, policromasia e hipocromia, leucograma sem alterações relevantes, aumento em fosfatase alcalina (936 U/L) e ureia e hipoproteinemia por hipoalbuminemia e hipoglobulinemia, com aumento na relação albumina/globulina.

À noite, houve piora significativa no quadro e foi a canina foi internada e mantida sobre tratamento com dexametasona (0,25 mg/kg, SID) e dipirona (25 mg/kg, TID). No dia seguinte foram adicionados à prescrição Cobavital® (1 cp., SID), maropitant, (0,1 mL/kg, SID) e doxiciclina 100 mg (meio cp., BID). Posteriormente foi realizado esfregaço sanguíneo de amostra de ponta de orelha, confirmando a presença de formas parasitárias, foi receitado prednisolona 5 mg (1 cp., SID) e cloridrato de imidocarb (5 mg/kg), duas aplicações com intervalo de 14 dias.

Na noite do dia 14 de junho a paciente sofreu complicações no estado clínico, apresentando nível de consciência reduzido aos estímulos ambientais, decúbito esternal e taquicardia compensatória. Foi realizado hemograma que mostrou piora significativa no quadro de anemia (Ht 17%), evoluindo para macrocítica hipocrômica (VCM 82,5 fL; CHCM 32,83 g/dL) e trombocitopenia (80.000 /mm³).

No dia 15 de junho, resultados de *Real Time* PCR demonstraram-se positivos para *R. vitalli* e *Babesia spp.* e negativos para outros hemoparasitas pesquisados, confirmando a coinfecção protozoária, Foi realizada transfusão sanguínea, a doxiciclina foi retirada do tratamento e novos exames de sangue mostraram discreta hipoalbuminemia, aumento em FA (3.589 U/L), em gama glutamil transferase e em ureia e, melhora significativa no quadro de anemia, com elevada resposta medular, presença de poiquilocitose, leucocitose por neutrofilia e presença de linfócitos atípicos.

No dia 19 de junho foi repetido o hemograma que mostrou estabilização do quadro, sendo encaminhada alta, com a receita de Foli B® (0,5 mL, SID, por 45 dias), prednisolona 5 mg

(1cp., SID por 5 dias), após realizar desmame por 8 dias, clopidogrel 75 mg (um quarto de cp., SID, uso contínuo) rivaroxabana 10 mg (meio cp., SID uso contínuo). Além da indicação de alimentação com suplemento Pet Protein®, carnes vermelhas e ovos cozidos e utilização de coleira antiparasitária de maneira contínua.

Em reavaliações posteriores observou-se melhora clínica progressiva, e no dia 13 de novembro a paciente passou por uma nova consulta onde foi recomendado dar início a suspensão do clopidogrel e da rivaroxabana.

DISCUSSÃO

No Rio Grande do Sul são descritas, principalmente, as espécies de carrapato *R. sanguineus* e *A. aureolatum*. O protozoário *R. vitalli*, causador da rangeliose, é comumente encontrado nas regiões do sul e sudeste brasileiro, sendo esse transmitido pelo carrapato *A. aureolatum*. Já o *R. sanguineus* é responsável, nacionalmente, pela transmissão de *B. vogeli* e *Ehrlichia canis*, causadores da babesiose e erliquiose respectivamente (1). Sendo assim, podemos afirmar que a cadela do relato foi picada por duas espécies de carrapato diferentes, desenvolvendo as duas infecções.

Os sinais clínicos comumente associados com a infecção por hemoparasitas são depressão, anorexia, emagrecimento, vômito, diarreia, palidez, icterícia, pirexia, sangramento ativo em estremidades, dor abdominal e desidratação (3,4,5), condizente com a apresentação clínica da paciente. A esplenomegalia observada na ultrassonografia da paciente também é característica da infecção (3,5).

A hematologia comumente associada à infecção é composta por anemia macrocítica hipocrômica ou normocítica normocrômica, leucocitose por neutrofilia, com desvio à esquerda, monocitose e/ou linfocitose, trombocitopenia e achados morfológicos variados (2,3). A contagem de reticulócitos costuma ser proporcional à severidade da anemia, no início da doença costuma demonstrar uma fraca regeneração (9). Além disso, os bioquímicos costumam ser relacionados ao dano hepático, à falência renal e a alteração no perfil proteico (4). Sendo assim, os resultados encontrados nos exames laboratoriais do caso podem ser explicados pela presença dos hemoparasitas e pelo uso contínuo de fenobarbital.

O esfregaço sanguíneo para visualização de formas parasitárias é um método diagnóstico de baixa sensibilidade e especificidade, visto que, normalmente só são visualizadas na fase aguda da doença e a porcentagem de células infectadas é baixa. O protozoário *R. vitalli* pode ser visualizado de maneira intracelular em eritrócitos e leucócitos e de maneira

extracelular, já a *B. vogeli* é exclusivamente intracelular, porém morfologicamente ambas são idênticas, tornando a diferenciação complexa. (5,6,7). Por isso, a maneira de realizá-la é pelo PCR. A epidemiologia permite deduzir que a infecção relatada no caso foi por *B. vogeli*, tendo em vista o carrapato de maior ocorrência no estado (1).

Mundialmente, o aceturato de diminazeno é a droga mais utilizada para o tratamento de babesiose e rangeliose, porém estudos questionam sua utilização devido ao potencial tóxico que possui. O diproprionato de imidocarb é outra opção de escolha, mostrando grande efetividade quando associado com transfusão sanguínea e fluidoterapia (3,4,8). Alguns estudos ainda reportam a utilização de corticosteroides e doxiciclina para terapia (10). A rivaroxabana possui boa tolerância e efetividade comprovada para evitar coagulopatias secundárias relacionadas a anemia hemolítica imunomediada (11) e não existem estudos sobre sua associação com o clopidogrel, porém o mesmo também atua como antiagregante plaquetário.

CONCLUSÃO

R. vitalli e *B. vogeli* são protozoários que se aproximam em diversos aspectos, desde sua infecção até seu tratamento. Diferenciá-los permite uma avaliação individual de suas características, permitindo com que mais estudos sejam realizados e a conduta em relação às suas infecções sejam melhoradas.

REFERÊNCIAS

1) Dantas-Torres F, Otranto D. Dogs, cats, parasites, and humans in Brazil: opening the black box. Parasites & Vectors. 2014;7:22.

2) Fighera RA, Souza TM, Kommers GG, Irigoyen LF, Barros CSL. Patogênese e achados clínicos, hematológicos e anatomopatológicos da infecção por *Rangelia vitalii* em 35 cães (1985-2009). Pesquisa Veterinária Brasileira. 2010;30(11):974-87.

3) Irwin PJ, Hutchinson GW. Clinical and pathological findings of *Babesia* infection in dogs. Australian Veterinary Journal. 1991;68(6):204-9.

4) Boozer AL, Macintire DK. Canine babesiosis. Veterinary Clinics of North America: Small Animal Practice. 2003;33(4):885-904.

5) Lemos TD, Toma HK, Assad RQ, Corrêa RG, Almosny NRP. Clinical and hematological evaluation of *Rangelia vitalii*-naturally infected dogs in southeastern Brazil. Revista Brasileira de Parasitologia Veterinária. 2017;26(3):307-13.

6) Passos LMF, Geiger SM, Ribeiro MFB, Pfister K, Zahler-Rinder M. First molecular detection of *Babesia vogeli* in dogs from Brazil. Veterinary Parasitology. 2005;127(1):81-5.

7) Lemos TD, Cerqueira AMF, Toma HK, Silva AV, Corrêa RG, Paludo GR, et al. Detection and molecular characterization of piroplasms species from naturally infected dogs in southeast Brazil. Revista Brasileira de Parasitologia Veterinária. 2012;21(2):137-42.

8) Silva AS, França RT, Costa MM, Paim FC, Dorneles EM, Soares JF, et al. Experimental infection with *Rangelia vitalii* in dogs: Acute phase, parasitemia, biological cycle, clinical-pathological aspects and treatment. Experimental Parasitology. 2011;128(4):347-52.

9) Furlanello T, Fiorio F, Caldin M, Lubas G, Solano-Gallego L. Clinicopathological findings in naturally occurring cases of babesiosis caused by large form *Babesia* from dogs of northeastern Italy. Veterinary Parasitology. 2005;134(1-2):77-85.

10) França RT, Da Silva AS, Paim FC, Costa MM, Soares JF, Mazzanti CM, et al. *Rangelia vitalii* in dogs in southern Brazil. Comparative Clinical Pathology. 2010;19(4):383-7.

11) Morassi A, Bianco D, Park E, Romanelli G, Breen M, Schoeman JP, et al. Evaluation of the safety and tolerability of rivaroxaban in dogs with presumed primary immune-mediated hemolytic anemia. Journal of Veterinary Emergency and Critical Care. 2016;26(4):488-94.

Coinfecção por *Microsporum* sp. e *Malassezia* sp. em Gambá-de-orelha-branca (*Didelphis albiventris*): Relato de Caso.

Maria Eduarda Rodrigues Costa – Discente de Medicina Veterinária Universidade Estadual de Maringá, PR.

Breno Eduardo Piacentini – Médico veterinário, PR.

João Gabriel Espínola – Médico veterinário, PR.

Raphaela Lima – Discente de Medicina Veterinária Centro Universitário Univel, PR.

Rayssa Tieppo – Médica veterinário, PR.

Juliane Patrícia Sipp – Docente de Medicina Veterinária Universidade Estadual de Maringá, PR.

RESUMO: A coinfecção por dermatófitos e leveduras oportunistas agrava-se em animais silvestres submetidos a estresse, sendo pouco documentada em marsupiais. O objetivo deste trabalho foi relatar um caso de dermatopatia fúngica mista num gambá-de-orelha-branca *(Didelphis albiventris*) e demonstrar a eficácia de métodos de diagnóstico rápidos. Um espécime macho, com 1,95 kg, foi admitido após resgate apresentando intensa debilidade sistêmica, alopecia difusa nas regiões ventral e mandibular, crostas e odor rançoso. Para o diagnóstico, utilizaram-se métodos minimamente invasivos (lâmpada de Wood, citologia por fita de acetato e raspado cutâneo) e análises laboratoriais (hemograma e perfil bioquímico). A avaliação sob lâmpada de Wood revelou fluorescência positiva, enquanto a citologia e o raspado confirmaram a proliferação massiva de *Malassezia* sp. e estruturas de *Microsporum sp.* As análises sanguíneas evidenciaram severa hemoconcentração, eosinofilia e azotemia pré-renal. Estes resultados evidenciaram intenso comprometimento sistêmico e possível redução da capacidade imunológica do paciente, levando-o a óbito. Concluiu-se que a espécie possui alta suscetibilidade a estas coinfecções sob colapso metabólico, sendo favorecida pela crescente ocupação de áreas urbanas por gambás, o que estreita o contato direto e indireto com animais domésticos. Acredita-se que a infecção tenha origem no contato com cães em ambientes peridomiciliares, os quais predispõem os animais selvagens a esses patógenos. Diante disso, os testes de triagem rápida mostram-se vitais por permitirem diagnósticos imediatos com mínimo impacto de contenção.

Palavras-chave: Dermatopatias fúngicas; Animais silvestres; Exames point-of-care; Marsupiais.

INTRODUÇÃO

A expansão urbana força a fauna silvestre a adaptar-se a ambientes antropizados. O gambá-de-orelha-branca *(Didelphis albiventris*) utiliza áreas residenciais para buscar abrigo e alimento, elevando os resgates em matrizes urbanas (1). Essa fragmentação intensifica

o contato com humanos e animais domésticos, os quais atuam como reservatórios ambientais de dermatófitos, como o gênero *Microsporum* spp. (2).

Sob estresse crônico decorrente dessa proximidade (3), a imunossupressão do marsupial quebra a barreira cutânea, viabilizando o parasitismo fúngico. O *Microsporum* sp. invade o estrato córneo e os folículos (2), desequilibrando a microbiota e favorecendo a proliferação secundária de *Malassezia* sp., que agrava a dermatite com lesões crostosas e odor rançoso (4).

Embora tais dermatopatias sejam bem descritas em animais de companhia (5), há escassez de relatos sobre essa relação de transmissão na interface urbano-silvestre. Assim, objetiva-se relatar um caso atípico de coinfecção por *Microsporum* sp. e *Malassezia* sp. em D. albiventris, discutindo o impacto do contato peridomiciliar com animais domésticos na epidemiologia da infecção e destacando a eficácia de exames rápidos na triagem de fauna.

DESCRIÇÃO DO CASO

Um espécime de gambá-de-orelha-branca *(Didelphis albiventris*), macho, pesando 1,95 kg, foi encaminhado para atendimento após resgate. Ao exame físico, observou-se acentuada alopecia nas regiões ventral e mandibular, acompanhada de rarefação pilosa difusa. A pele da região abdominal exibia aspecto rugoso com presença de lesões crostosas e odor rançoso característico (Figura 1).

Figura 1. Alopecia difusa e lesões crostosas de aspecto rugoso no ventre e mandíbula do gambá-de-orelha-branca atendido.

Dada suspeita clínica de dermatopatia fúngica mista, optou-se pela realização imediata de exames ambulatoriais de triagem rápida. A inspeção sob lâmpada de Wood revelou fluorescência positiva nas áreas alopécicas (Figura 2A). A avaliação citológica por fita de acetato evidenciou intensa proliferação de estruturas leveduriformes compatíveis com *Malassezia* sp. (Figura 2B). Na mesma oportunidade, o exame direto por raspado cutâneo confirmou a presença de esporos e hifas compatíveis com o dermatófito *Microsporum* sp. (Figura 2C).

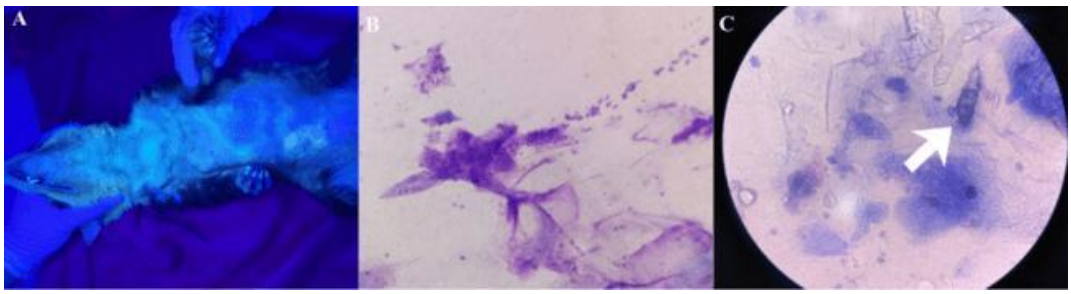

Figura 2. Resultados dos testes de triagem dermatológica no paciente**. A**. Fluorescência verde-maçã positiva em áreas alopécicas sob inspeção com lâmpada de Wood. **B**. Avaliação citológica por fita de acetato mostrando proliferação massiva de leveduras compatíveis com *Malassezia* sp. **C**. Exame microscópico de raspado cutâneo evidenciando macroconídio multicelular fusiforme característico de *Microsporum* sp.

Complementarmente, com o intuito de avaliar o estado geral do animal, realizou-se coleta de sangue. A análise comparativa com os valores padrão para *D. albiventris* (6) revelou acentuada hemoconcentração (hematócrito: 43,0%; REF: 25,7 – 33,2%) e acentuada elevação da ureia (131,03 mg/dL; REF: 30,0 – 42,0 mg/dL) com creatinina limítrofe (0,73 mg/dL; REF: 0,4 – 0,7 mg/dL), confirmando azotemia pré-renal. A eosinofilia (10,0%; REF: 0,0 – 4,0%) reflete o estímulo inflamatório pelo parasitismo fúngico. Em conjunto, a magnitude desses desvios laboratoriais frente aos parâmetros normais da espécie sustenta o diagnóstico de colapso metabólico generalizado, o que corrobora a hipótese clínica de imunossupressão no paciente.

Devido à severidade da debilidade sistêmica prévia ao resgate, o paciente veio a óbito, impossibilitando a instituição de um protocolo terapêutico dermatológico sistêmico ou tópico.

DISCUSSÃO:

As lesões difusas no *D. albiventris* ilustram o alto oportunismo da *Malassezia* sp. O aspecto rugoso e o odor rançoso observados condizem com os achados patognomônicos da levedura (5), que se beneficiou do microambiente inflamatório e da alopecia gerados pela invasão folicular inicial por *Microsporum* sp. (2)

Além do comprometimento sistêmico, o ambiente peridomiciliar influenciou a epidemiologia da infecção. A urbanização estreita o contato entre animais selvagens com animais domésticos em áreas residenciais. Cães e gatos atuam como reservatórios e dispersores ambientais de dermatófitos, destacando-se o gênero *Microsporum* sp. (2) Esta proximidade sinantrópica predispõe a fauna silvestre ao parasitismo fúngico.

A agressividade dessa dermatopatia refletiu o colapso sistêmico do marsupial. A hemoconcentração e a azotemia pré-renal atestaram desidratação aguda, comum em silvestres sob estresse e inanição (3), enquanto a eosinofilia reforçou a resposta

inflamatória à massiva carga fúngica (7). Em conjunto, esses achados evidenciam a deficiência imunológica do animal, explicando a rápida progressão para o óbito.

O caso levanta preocupações em relação a doenças infecciosas que animais silvestres podem contrair dos animais domésticos. A escolha por métodos point-of-care (lâmpada de Wood e fita de acetato) mostrou-se imperativa, garantindo diagnóstico etiológico imediato e minimamente invasivo na triagem (8).

CONCLUSÃO

A coinfecção por *Microsporum* sp. e *Malassezia* sp. resulta em dermatopatia severa no gambá-de-orelha-branca (*Didelphis albiventris)*. A agressividade das lesões cutâneas reflete a grave imunossupressão sistêmica do paciente. A avaliação por lâmpada de Wood e a citologia por fita de acetato garantem o diagnóstico etiológico misto de forma imediata. O uso destes exames rápidos reduz o tempo de contenção física e viabiliza a triagem segura de animais silvestres.

REFERÊNCIAS

1. Lopes BS; Oliveira TAD; Martins RA. Levantamento de mamíferos silvestres em área urbana associada a ambientes fragmentados de cerrado. Observatorio de la Economía Latinoamericana. 2023;21(10):17013-17033.
2. Moriello KA; Coyner K; Paterson S; Mignon B. Diagnosis and treatment of dermatophytosis in dogs and cats: Clinical Consensus Guidelines of the World Association for Veterinary Dermatology. Veterinary Dermatology. 2017;28(3):266-e68. doi:10.1111/vde.12440
3. Fowler ME; Miller RE. Zoo and wild animal medicine. 8. ed. St. Louis: Saunders Elsevier; 2014.
4. Bond R; Morris DO; Guillot J; Bensignor EJ; Robson D; Mason KV et al. Biology, diagnosis and treatment of Malassezia dermatitis in dogs and cats: clinical consensus guidelines of the World Association for Veterinary Dermatology. Veterinary Dermatology. 2020;31(1):28-74.
5. Guillot J; Bond R. Malassezia yeasts in veterinary dermatology: an updated overview. Frontiers in Cellular and Infection Microbiology. 2020;10:79.
6. Casagrande RA; Oliveira TD; Martins RA; Silva AB. Perfil hematológico e bioquímico sérico de gambás (Didelphis sp.) do Estado de São Paulo, Brasil. In: Anais do Congresso da Associação Brasileira de Veterinários de Animais Selvagens (ABRAVAS); 2023; São Paulo: ABRAVAS; 2023.

7. Stockham SL; Scott MA. Fundamentos de patologia clínica veterinária. 2. ed. Rio de Janeiro: Guanabara Koogan; 2011.
8. Mendelsohn C; Rosenkrantz W; Griffin CE. Practical cytology for inflammatory skin diseases. Clinical Techniques in Small Animal Practice. 2006;21(3):117-127.

Coinfecção por Parvovírus e Kobuvírus em Cão com Gastroenterite: Relato de Caso.

Isabelle Vitória Gonçalves Amandes[1], Vinicius Rodrigues Bon[2], Alice Fernandes Alfieri[3], Amauri Alcindo Alfieri[3], Michele Lunardi[3].

[1]Discente do curso de Medicina Veterinária na Universidade Estadual de Londrina (UEL), [2]Doutorando em Ciência Animal na Universidade Estadual de Londrina (UEL), [3] Docente do departamento de Medicina Veterinária Preventiva na Universidade Estadual de Londrina (UEL).

Resumo:

O Kobuvírus canino (CaKV) e o Parvovírus canino (CPV) são vírus com diâmetro pequeno e não envelopados, excretados por animais com ou sem diarreia. Além de poder resultar em infecções extra-entéricas, o CaKV também pode causar coinfecções com outros patógenos, sendo um importante diferencial de diarreia em cães. Uma cadela sem raça definida, com aproximadamente 5 meses de idade, foi atendida no Hospital Veterinário da UEL apresentando êmese e diarreia amarelada. Ao exame físico observou-se palidez de mucosas e desidratação, enquanto o hemograma revelou leucopenia intensa e anemia. Devido aos sinais clínicos e à necessidade de maiores investigações para diagnóstico, ela foi internada no setor de Moléstias Infecciosas. Foi realizado o exame coproparasitológico pela técnica de Willis, o qual foi negativo. Para buscar possíveis infecções virais, amostras fecais foram submetidas ao teste de reação em cadeia pela polimerase (PCR) para os vírus da cinomose canina, coronavírus entérico, rotavírus canino, CPV e CaKV, obtendo resultados positivos para os dois últimos agentes. Durante a internação, o animal recebeu tratamento e, após seis dias, apresentou melhora clínica geral e recebeu alta. Este caso é compatível com relatos prévios, nos quais a infecção ocorreu principalmente em filhotes e frequentemente está associada a coinfecções com outros agentes entéricos. Dessa forma, ressalta-se a importância de considerar o CaKV em quadros de gastroenterite em cães, principalmente nos mais jovens, e a ocorrência de coinfecções que podem agravar a situação clínica do animal. Ademais, há a necessidade de estudos adicionais para esclarecer as repercussões clínicas da coinfecção com o CaKV e o possível efeito sinérgico entre agentes resultar em uma intensificação do quadro clínico.

Palavras-chave: parvovirose, gastroenterite, diarreia.

Introdução:

Atualmente, tem-se que o Parvovírus canino (CPV) e o Coronavírus entérico (CCoV) são os principais agentes etiológicos de gastroenterite viral em cães. No entanto, pouca atenção é dada para vírus emergentes (1) como o Kobuvirus canino (CaKV), cuja infecção também tem sido associada com sinais gastrointestinais semelhantes, tanto em infecções singulares quanto em coinfecções (2). Pertencente à espécie *Aichivirus A*, classificada no gênero *Kobuvirus* (3), o CaKV foi detectado pela primeira vez em 2011, em fezes diarreicas de cães

nos Estados Unidos (4, 5). Assim como o CPV, este agente viral apresenta diâmetro pequeno e é desprovido de (5). Entretanto, diferentemente do CPV, que possui genoma constituído de DNA (6), o CaKV apresenta genoma RNA (5). Apesar de sua ocorrência ter sido mais observada em cães que apresentavam diarreia, foi notado que animais sem sinais clínicos também podem excretar o vírus nas fezes (2). Além disso, a infecção extra-intestinal pelo CaKV já foi relatada, tendo sido encontrado em órgãos como cérebro, cerebelo, tonsilas, pulmão e fígado, fato que sugere sua capacidade de determinar infecção sistêmica (7).

Descrição do caso:

Um animal da espécie canina, fêmea, aproximadamente de cinco meses de idade, sem raça definida (SRD), foi atendido no Hospital Veterinário da UEL, em Londrina, com queixa de êmese e diarreia de coloração amarelada. Segundo o responsável, a cadela convivia com outro cão, o qual havia sido internado anteriormente no setor de Moléstias Infecciosas do mesmo hospital, com gastroenterite hemorrágica. Este animal teve como desfecho o óbito dois dias antes da cadela apresentar gastroenterite.

Além destas alterações, no exame físico o animal apresentava mucosas pálidas, cerca de 5 a 7% de desidratação e hipotermia (37,1 °C). O hemograma completo indicou anemia normocítica normocrômica e intensa leucopenia (200 leucócitos/mm3). Por conta do histórico, dos sinais clínicos apresentados e dos achados do hemograma, o animal foi internado com suspeita de gastroenterite hemorrágica por parasitose ou parvovirose.

Para confirmar a suspeita clínica, foram realizados exames laboratoriais. O exame coproparasitológico foi realizado pela técnica de Willis, que gerou resultado negativo. Para investigar infecções virais, amostra fecal foi submetida à reação em cadeia pela polimerase (PCR) e transcrição reversa seguida de PCR, para detecção de fragmentos subgenômicos de CPV, vírus da cinomose, coronavírus entérico, rotavírus canino e CaKV. Estes testes moleculares geraram amplificações de fragmentos parciais do gene VP2 do CPV, e do gene que codifica para a RNA polimerase do CaKV, confirmando a excreção destes agentes virais pelas fezes.

O animal passou a ser tratado com cefalotina, ondansetrona, omeprazol e metronidazol, além de dieta branda e fluidoterapia com ringer lactato. No quinto dia de internação, os episódios de êmese cessaram, foi observado retorno da contagem de leucócitos ao intervalo de referência (14.000 leucócitos/mm^3), persistência de linfopenia (1960 linfócitos/mm^3) e

trombocitopenia (153.000 plaquetas). No sexto dia, o animal ainda apresentava diarreia, porém devido à melhora clínica, recebeu alta.

Discussão:

Até o momento, um limitado número de casos de infecção por CaKV foi descrito em cães no Brasil. Entre as pesquisas anteriormente realizadas, coinfecções pelo CaKV e CPV foram caracterizadas em três casos (3/57) no município de Londrina (8). Outro trabalho também relatou a ocorrência de CaKV, principalmente em animais menores de seis meses de idade (2), achado similar ao presente caso. No entanto, estudo anterior evidenciou que este agente viral pode causar infecção primária em filhotes, mas representar um agente secundário em cães adultos (9).

Em outros estudos, realizados na China, foi descrito que entre 14 amostras positivas para CaKV, 78,6% também apresentavam coinfecção com CPV (10); outra investigação reportou que em 15 animais positivos para CaKV, 26,7% (4/15) e 20% (3/15) estavam coinfectados pelos vírus da Cinomose canina e pelo Coronavírus canino, respectivamente (11), enfatizando a associação do CaKV com outras infecções entéricas de importância, podendo ser relevante em quadros clínicos gastroentéricos intensos em cães.

No presente caso, como houve a detecção de excreção fecal concomitante do CPV e do CaKV, pode-se supor que o quadro diarreico pode ter sido agravado pela ação sinérgica dos dois agentes virais. Contudo, pesquisas adicionais são necessárias para confirmar a participação do CaKV como agente etiológico de gastroenterites em cães, especialmente pelo fato de sua excreção fecal também ter sido identificada em outras pesquisas em cães saudáveis (12, 13).

Apesar de existirem trabalhos anteriores demonstrando a ocorrência da coinfecção de CaKV com outros causadores de gastroenterite em cães, como o CPV-2, estudos sobre a biologia, patogenia, prevalência e caracterização molecular de cepas de CaKV são necessários para elucidar a relação vírus/hospedeiro e a relevância clínica do CaKV na etiologia de eventos clínicos gastroentéricos de cães domésticos.

Conclusão:

O presente caso de coinfecção entre CaKV e CPV em um cão jovem com quadro de gastroenterite ressalta a relevância de incluir o Kobuvírus canino entre os diagnósticos

diferenciais de enfermidades entéricas virais em cães, bem como considerar a ocorrência frequente de coinfecções, as quais podem piorar o quadro do animal.

Além disso, são necessários estudos adicionais com o objetivo de esclarecer a participação desse vírus na patogenia, gravidade do quadro clínico e para avaliar a dinâmica dessas coinfecções observadas em cães.

Referências:

1. Yu Y; Yao Y; Shan H; Han X. Clinical detection of four emerging canine diarrhea-associated viruses and evolutionary analysis of canine. Archives of Virology. 13 nov 2024; Disponível em: https://doi.org/10.1007/s00705-024-06161-w
2. Van Nguyen T; Kasantikul T; Piewbang C; Techangamsuwan S. Evolutionary dynamics of canine kobuvirus in Vietnam and Thailand reveal the evidence of viral ability to evade host immunity. Scientific Reports. 27 maio 2024; Disponível em: https://doi.org/10.1038/s41598-024-62833-2
3. ictv.global. Current ICTV taxonomy release [Internet]. [citado 2026 maio 18]. Disponível em: https://ictv.global/taxonomy
4. Kapoor A; Simmonds P; Dubovi EJ; Qaisar N; Henriquez JA; Medina J; Shields S; Lipkin WI. Characterization of a Canine Homolog of Human Aichivirus. Journal of Virology. 31 ago 2011; Disponível em: https://doi.org/10.1128/jvi.05317-11
5. Li L; Pesavento PA; Shan T; Leutenegger CM; Wang C; Delwart E. Viruses in diarrhoeic dogs include novel kobuviruses and sapoviruses. Journal of General Virology. 1 nov 2011; Disponível em: https://doi.org/10.1099/vir.0.034611-0
6. Megid J; Ribeiro MG; Paes AC. Doenças infecciosas em animais de produção e de companhia. 1ª ed. Rio de Janeiro: Roca; 2016.
7. Ribeiro J; Headley SA; Diniz JA; Pereira AH; Lorenzetti E; Alfieri AA; Alfieri AF. Extra-intestinal detection of canine kobuvirus in a puppy from Southern Brazil. Archives of Virology. 25 nov 2016; Disponível em: https://doi.org/10.1007/s00705-016-3164-5
8. Miyabe FM; Ribeiro J; Alfieri AF; Alfieri AA. Detection of canine kobuvirus RNA in diarrheic fecal samples of dogs with parvoviruses. Brazilian Journal of Microbiology. 28 maio 2019. Disponível em: https://doi.org/10.1007/s42770-019-00095-
9. Reuter G; Boros Á; Pankovics P. Kobuviruses - a comprehensive review. Reviews in Medical Virology. Jan 2011. Disponível em: https://doi.org/10.1002/rmv.677
10. Wang Z; Jiang Y; Liu X; Lin W; Feng Q; Xin T; Guo X; Hou S; Zhu H; Jia H. Epidemiological and phylogenetic analysis of canine kobuviruses in Tangshan, China. Archives of Virology. 8 jul 2020. Disponível em: https://doi.org/10.1007/s00705-020-04727-y

11. Deng B; Song Y; Li L; Zhou Y; Zhu C; Zhang W; Feng D. Detection and genetic characterization of canine kobuvirus from stray dogs in Shanghai, China. Archives of Virology. 14 mar 2023. Disponível em: https://doi.org/10.1007/s00705-023-05710-z

12. Oem JK; Choi W; Lee MH; Lee KK; Choi KS. Canine kobuvirus infections in Korean dogs. Archives of Virology. 7 jun 2014. https://doi.org/ 10.1007/s00705-014-2136-x

13. Di Martino B; Di Felice E; Ceci C; Di Profio F; Marsilio F. Canine kobuviruses in diarrhoeic dogs in Italy. Veterinary Microbiology. 27 set 2013. Disponível em: https://doi.org/10.1016/j.vetmic.2013.05.007

Colecistoduodenostomia em Cadela Geriátrica com Obstrução Biliar Extra-hepática Devido à Colelitíase e Ruptura da Vesícula Biliar

Juliane Aline Kurtz - Acadêmica do curso de Medicina Veterinária da Universidade Federal da Fronteira Sul, Realeza/PR.
Monica Zuchelli Jaguszeski - Médica Veterinária especializada em Anestesiologia, Cardiologia e Geriatria Veterinária, Navegantes/SC.
Bruna Alves Ottobeli - Médica Veterinária, Mestranda em Saúde, Bem-Estar e Produção Animal Sustentável da Universidade Federal da Fronteira Sul, Realeza/PR.
Bruna Edhuarda Pauli - Acadêmica do curso de Medicina Veterinária da Universidade Federal da Fronteira Sul, Realeza/PR.
Larissa Moraes - Médica Veterinária especializada em Clínica Médica de felinos, Navegantes/SC.
Fabíola Dalmolin - Docente da Universidade Federal da Fronteira Sul, Realeza/PR.

Resumo: A obstrução extra-hepática do ducto biliar comum constitui afecção grave na Medicina Veterinária, frequentemente associada a processos inflamatórios hepatobiliares, colelitíase, pancreatite e alterações degenerativas. O presente trabalho descreve o caso de uma cadela Maltês de 11 anos com histórico de vômitos há três dias, hiporexia que evoluiu para anorexia e apatia. Ao exame ultrassonográfico observou-se presença de múltiplos cálculos em vias biliares intra-hepáticas, dilatação importante do ducto cístico, formação compatível com cálculo obstrutivo em região de papila duodenal, alterações sugestivas de pancreatite, duodenite e peritonite. Diante do quadro de obstrução do ducto colédoco sem possibilidade de restabelecimento anatômico fisiológico, optou-se pela realização de colecistoduodenostomia. Durante o procedimento cirúrgico evidenciou-se extensa ruptura de vesícula biliar com extravasamento difuso de bile e peritonite biliar química generalizada. Foram realizados desobstrução das vias biliares, lavagem abdominal ampla, drenagem abdominal e anastomose vesículo-duodenal. A paciente apresentou estabilidade hemodinâmica transoperatória e evolução pós-operatória adequada. O caso demonstra a complexidade das afecções obstrutivas biliares em pacientes geriátricos e evidencia a colecistoduodenostomia como alternativa viável em casos selecionados de obstrução irreversível do ducto biliar comum.

Palavras-chave: Ducto Colédoco; Afecções Obstrutivas; Cirurgia Hepatobiliar; Emergência cirúrgica.

Introdução:

A obstrução extra-hepática do ducto biliar comum é condição clínica de elevada morbidade e mortalidade em cães, e pode ocorrer secundariamente à colelitíase, mucocele biliar, pancreatite, neoplasia ou processo inflamatório hepatobiliar (1). A interrupção do fluxo biliar promove retenção de bile, colestase, inflamação hepática e alterações sistêmicas graves, incluindo sepse e falência hepática (2).

A colecistoduodenostomia é um procedimento de derivação biliar indicado em situações nas quais não há possibilidade de restabelecimento fisiológico da drenagem pelo ducto colédoco, permitindo comunicação direta entre vesícula biliar e duodeno (3,4). Desta forma, o objetivo do presente trabalho é relatar um caso de colecistoduodenostomia no tratamento de obstrução biliar extra-hepática associada à colelitíase intra-hepática.

Descrição do Caso

Foi atendida uma cadela Maltês, 11 anos de idade, com vômito há três dias, hiporexia que evoluiu para anorexia e apatia, e urina alaranjada. Segundo a responsável, a paciente apresentava períodos alternados de apatia e maior responsividade. Houve histórico de alimentação com ração felina nos seis meses anteriores e administração domiciliar de dipirona, sem informação da dose, além de 20 gotas de Mercepton®.

Após internação, realizou-se ultrassonografia abdominal, hemograma e avaliação do perfil bioquímico. Ao hemograma detectou-se leucocitose por neutrofilia com desvio à esquerda (Leucócitos: 30,7 mil/µL, segmentados: 26709/µL, bastões: 1228/µL) e monocitose (1842/µL), além de linfopenia (921/µL). A bioquímica sérica revelou aumento das enzimas hepáticas alanino aminotransferase (ALT 257 UI/L), aspartato aminotransferase (102 UI/L), fosfatase alcalina (10100 UI/L), gama glutamiltransferase (35,0 UI/L) e bilirrubinas (bilirrubina direta 4,78 mg/dL, bilirrubina indireta: 12,79 mg/dL).

Ao exame ultrassonográfico, o baço apresentava ecotextura grosseira, ecogenicidade diminuída e contornos irregulares. O fígado apresentava incontáveis formações hiperecogênicas produtoras de sombra acústica, sugestivas de cálculos em vias biliares intra-hepáticas. Entre fígado e baço observou-se formação anecogênica, indicando líquido encapsulado, cisto, abscesso ou neoformação. A vesícula biliar continha cálculos, lama biliar e estrias hiperecogênicas compatíveis com mucocele. O ducto cístico encontrava-se severamente dilatado (1,22 cm), com formação hiperecogênica com sombra acústica em região de inserção na papila duodenal (0,62 × 0,37 cm), sugestiva de cálculo obstrutivo. O pâncreas apresentava ecogenicidade diminuída, sugestiva de pancreatite. Observou-se ainda duodenite, estase gástrica, discreta quantidade de líquido livre abdominal e reatividade peritoneal difusa, compatíveis com peritonite.

Mediante laparotomia exploratória, observou-se ruptura extensa da vesícula biliar do corpo ao colo, com extravasamento difuso de bile na cavidade abdominal. Havia intensa reação inflamatória de peritônio e diafragma, compatível com peritonite biliar química difusa. Adicionalmente, observou-se conteúdo biliar espesso, de aspecto gelatinoso e coloração enegrecida no interior da vesícula biliar, compatível com bile espessada e alterações mucoides (Figura 1). Realizou-se abertura do ducto cístico e removeu-se cálculo intraluminal (Figura 2), seguida de síntese com poliglecaprone 5-0 em padrão simples contínuo. Posteriormente, foi realizada duodenotomia em região de papila duodenal para acesso ao ducto colédoco e remoção do cálculo obstrutivo (Figura 2). Procedeu-se à lavagem das vias biliares com solução fisiológica utilizando sonda uretral nº 6.

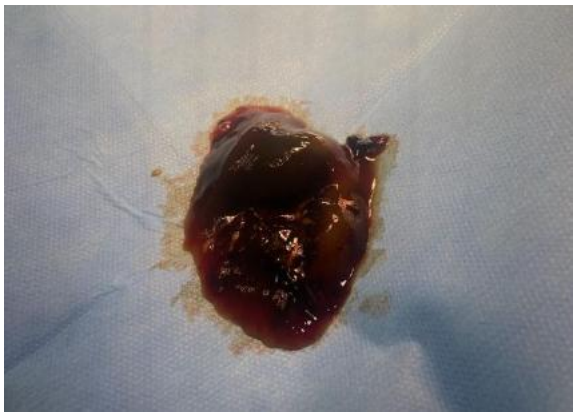

Figura 1: Conteúdo biliar espesso e gelatinoso observado no transoperatório. Fonte: o autor, 2026.

Figura 2: Colélitos removidos durante procedimento cirúrgico. Fonte: o autor, 2026.

Na região deruptura da vesícula biliar, realizou-se síntese com poliglecaprone 5-0 em padrão Cushing duplo, seguida da colecistoduodenostomia, mediante anastomose vesículo-duodenal em dupla camada, utilizando poliglecaprone 4-0 em padrão Cushing. Após lavagem abdominal com um litro de solução de NaCl 0,9% aquecida, inseriu-se dreno abdominal. A paciente manteve estabilidade hemodinâmica durante todo o transoperatório.

Prescreveu-se metronidazol (15 mg/kg BID), ceftriaxona (200 mg/mL TID), ampicilina (22 mg/kg/BID), metadona (0,2 mg/kg), lidocaína em dose analgésica (0,2 mg/kg), dipirona (25 mg/kg), ondansetrona (1 mg/kg), dexametasona (0,14 mg/kg), acetilcisteína (10 mg/kg SID), vitamina C e suporte nutricional enteral. Ao exame ultrassonográfico 2 dias após a cirurgia, observou-se apenas reatividade em topografia cirúrgica e região hepatorrenal. A leucocitose persistiu, bem como a elevação das enzimas hepáticas e enzimas renais.

A elevação das enzimas hepáticas e renais persistiu por dois dias, com ureia 140 mg/dL e creatinina 1,14 mg/dL, mas com redução. Ademais, surgiu anemia normocítica hipocrômica e manutenção da leucocitose, sem desvio. Apesar das alterações laboratoriais, a paciente apresentava-se clinicamente estável e a responsável optou pela continuidade do tratamento em ambiente domiciliar, sendo prescritos amoxicilina com clavulanato de potássio (250 mg/5 mL), metronidazol (20 mg/mL), dipirona (500 mg/mL), tramadol (100 mg/mL) e prednisolona (3 mg/mL).

Discussão

A apresentação clínica e os achados observados neste caso foram compatíveis com descrições prévias de obstrução extra-hepática do ducto biliar (OEHBD), especialmente pela associação entre dilatação de vias biliares, colelitíase e alterações pancreáticas concomitantes (1,3). A presença simultânea de pancreatite e duodenite possivelmente contribuiu para o agravamento do processo obstrutivo, uma vez que alterações

inflamatórias adjacentes ao ducto colédoco podem favorecer compressão mecânica ou comprometimento do fluxo biliar (5). A evolução favorável deste caso reforça sua aplicabilidade da colecistoduodenostomia como alternativa terapêutica (3).

A ruptura extensa da vesícula biliar associada à peritonite biliar química difusa representou um achado de elevada relevância clínica, sendo considerada uma condição de emergência devido ao risco de sepse e comprometimento sistêmico (3). A presença de bile livre na cavidade abdominal atua como importante irritante químico, desencadeando intensa resposta inflamatória peritoneal. Com isso,o uso de prednisolona (glicocorticoide) foi instituído visando promover controle anti-inflamatório prolongado do caso (2,3).

Embora a colecistoduodenostomia seja considerada uma alternativa terapêutica viável em casos de obstrução irreversível do ducto colédoco, complicações como deiscência, colangite ascendente, estenose da anastomose e peritonite séptica podem ocorrer (4,3). Entretanto, a estabilidade observada no período transoperatório e a ausência de líquido livre no pós sugeriram resposta inicial satisfatória (1).

Conclusão

A colecistoduodenostomia é alternativa cirúrgica viável para restabelecimento do fluxo biliar em situação de impossibilidade de reconstrução anatômica fisiológica do sistema biliar. O diagnóstico precoce, associado à intervenção cirúrgica rápida e suporte intensivo pós-operatório, foram fundamentais para a evolução favorável da paciente.

Referências

1. Ettinger SJ, Feldman EC, Côté E. Textbook of veterinary internal medicine. 8th ed. St. Louis: Elsevier; 2017.
2. Center SA. Diseases of the gallbladder and biliary tree. In: Ettinger SJ, Feldman EC, Côté E, editors. Textbook of veterinary internal medicine. 8th ed. St. Louis: Elsevier; 2017. p. 1614–1645.
3. Fossum TW. Cirurgia de pequenos animais. 5. ed. Rio de Janeiro: Elsevier; 2019.
4. Slatter D. Manual de cirurgia de pequenos animais. 3. ed. São Paulo: Manole; 2007.
5. Wilkinson AR, Kass PH, Pannwitz G, Nelson NC. Bile duct obstruction associated with pancreatitis in 46 dogs. Journal of Veterinary Internal Medicine. 2020;34(5):1794–1800.

Colocefalectomia Bilateral como Tratamento de Luxação Coxofemoral Cranioventral em Cão - Relato de Caso

Tatiana Dubezkyj Quintana; Camile Vitoria Silva Barreto; Lara Lanius; Giovana Stofel Gomes Marroque; Rebeca Medina Marques; Liane Plentz Theobald.

RESUMO

Relata-se um caso de colocefalectomia bilateral em cadela SRD, 7 anos, 21,7 kg, após trauma por atropelamento. O exame radiográfico evidenciou luxação coxofemoral bilateral com desvio cranial da cabeça femoral, associada à fraturas de ísquio e púbis. Diante da impossibilidade de redução estável, optou-se pela colocefalectomia em ambos os membros. O procedimento incluiu remoção da cabeça e colo femoral, sendo necessária também a liberação do fêmur e tenorrafia no membro direito devido à ruptura tendínea. A paciente apresentou evolução pós-operatória satisfatória, com recuperação funcional progressiva.

Palavras-chave: ortopedia; cabeça do fêmur; técnica cirúrgica; trauma.

INTRODUÇÃO

A luxação coxofemoral é uma condição de migração da cabeça do fêmur com o acetábulo, causando dor e instabilidade articulares, geralmente associada ao trauma (1). Na impossibilidade de redução estável, a colocefalectomia constitui alternativa cirúrgica eficaz para controle da dor e recuperação funcional (2). O objetivo do trabalho é contribuir para a comunidade científica veterinária sobre caso bem sucedido de colocefalectomia bilateral em cão com luxação coxofemoral com desvio ventral da cabeça do fêmur traumática.

DESCRIÇÃO

Uma cadela SRD, fêmea, 7 anos, 21,7 kg, foi atendida no Hospital de Clínicas Veterinárias da UFRGS com histórico de atropelamento no dia anterior. A paciente apresentava-se alerta, com algesia nos membros pélvicos e sem alterações no exame físico geral. Na radiografia ventrodorsal e lateral da pelve foi visualizado fraturas completas em ísquio direito e púbis e perda da relação articular coxofemoral bilateralmente, com desvio cranial da cabeça do fêmur (Figura 1). Foi realizado jejum de 9 horas seguido por protocolo de anestesia de Dexmedetomidina (2mg/kg Intravenoso(IV)) e Metadona (0.2mg/kg IV), indução com Propofol (2,2mg/kg IV) e Cetamina (1mg/kg IV) e

manutenção com Isoflurano. Para analgesia, epidural com Morfina (1m/kg) e Ropivacaína (0,75mg/kg). Realizaram-se tricotomia ampla e antissepsia da região pélvica bilateral.

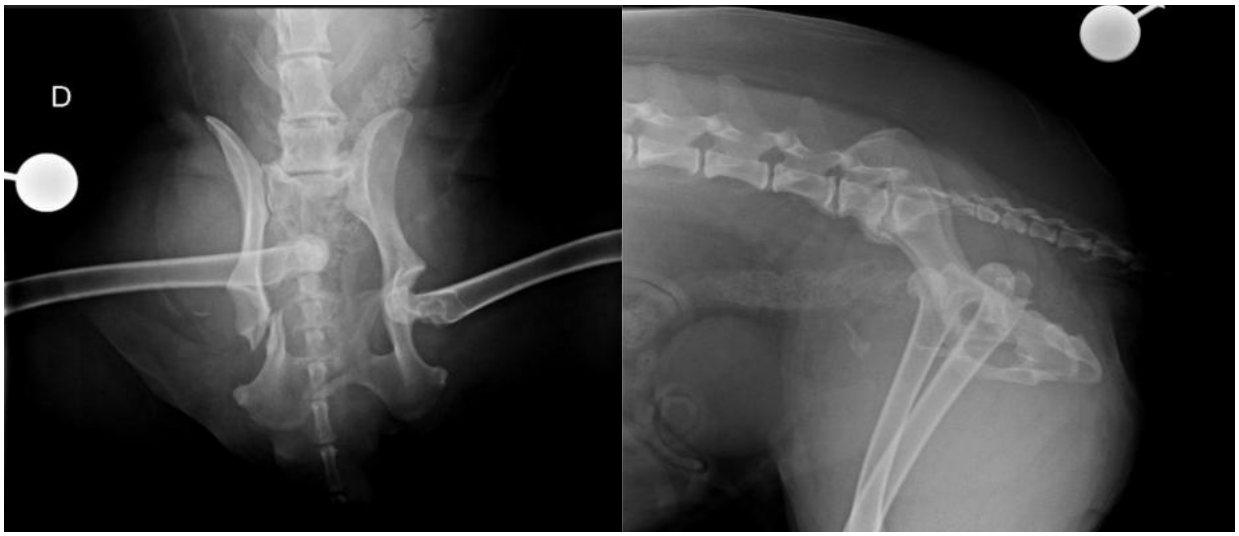

Figura 1: Radiografia ventrodorsal e lateral de luxação coxofemoral bilateral em cão;

Em decúbito lateral direito foi realizada incisão côncava seguindo todo o comprimento da asa do ílio até o ísquio esquerdo. Identificada a cabeça do fêmur esquerdo luxado, dorsal ao acetábulo, a redução se mostrou ineficaz devido à luxação insistente da cabeça femoral, e consequentemente foi realizada a técnica de colocefalectomia tendo em vista a impossibilidade de realização da sutura iliofemoral. Com a serra microdente foi feita retirada da cabeça e do colo femorais, e com uma lima cirúrgica foi realizado o lixamento do colo femoral remanescente. Fechamento da musculatura e aproximação do subcutâneo com nylon 3-0 em sutura simples contínua, sutura simples isolada com nylon 3-0 em dermorrafia.

Para o membro contralateral, incisada pele e divulcionada musculatura para exposição da luxação ventral de fêmur direito, a qual apresentava tuberosidade e cabeça femoral totalmente no interior da pelve e ruptura completa dos tendões musculares inseridos no trocanter maior. Com auxílio de pinças espanholas introduzidas na diáfise do fêmur foi realizada tração contrária a parte proximal do osso juntamente ao movimento de alavanca feito com a introdução de um elevador de periósteo entre trocanter maior e lateral da pelve, a partir da realização das manobras de retirada do fêmur da parte ventral da pelve foi possível o acesso ao osso como um todo. Feita colocefalectomia e fechamento em camadas como feita em membro colateral (Figura 2).

No pós-operatório, a paciente apresentou evolução clínica favorável, com recuperação funcional progressiva, sendo indicada fisioterapia.

Figura 2: Radiografia ventrodorsal após colocefalectomia bilateral em cão;

DISCUSSÃO

Tratamentos conservadores para luxação coxofemoral, como a redução fechada com a utilização de bandagens (Ehmer ou hobbles) (2), são a primeira abordagem ao paciente por serem não invasivos, porém a taxa de recidiva da luxação pode ser de 47,3% dos cães tratados de acordo com (1).

Outros tratamentos menos invasivos são a colocação de um parafuso, unindo a articulação até ela se estabelecer, ou a sutura iliofemoral, mas para ambos serem realizados é necessário a redução adequada da articulação, quando não possíveis, em último caso é feito a colocefalectomia.

O principal objetivo da colocefalectomia é impedir o contato osso-osso entre o fêmur e o acetábulo, restaurando assim a função articular coxofemoral adequada e livre de dor sendo substituída por uma pseudoartrose funcional constituída por tecido conjuntivo fibroso denso revestido por uma membrana sinovial (3).

CONCLUSÃO

Conclui-se que a colocefalectomia bilateral foi eficaz na resolução da luxação coxofemoral traumática, promovendo alívio da dor e melhora da qualidade de vida do animal.

REFERÊNCIAS

1) Bone DL, Walker M, Cantwell HD. Traumatic coxofemoral luxation in dogs: results of repair. Vet Surg. 1984;13(4):263-270.

2) LeFloch MD, Coronado GS. Outcome of coxofemoral luxation treated with closed reduction in 51 cats. J Feline Med Surg. 2022;24(8):709-714. Disponível em: [https://doi.org/10.1177/1098612X211041535](https://doi.org/10.1177/1098612X211041535?utm_source=chatgpt.com)

3) Krystalli A, Sideri A, Kazakos GM, Anatolitou A, Prassinos NN. Contribution to the study of perioperative factors affecting the restoration of dog's mobility after femoral head and neck excision: a clinical study in 30 dogs. Animals (Basel). 2023;13(14):2295. Disponível em: (https://doi.org/10.3390/ani13142295)

Comparação entre métodos fenotípicos de detecção da formação de biofilme em *Staphylococcus aureus* isolados de cães e gatos

Emyle Ferreira Florentino - Discente do curso de Medicina Veterinária na Universidade Federal da Fronteira Sul (UFFS) - *Campus* Realeza/PR

Bruna Alves Ottobeli - MV. Mestranda do Programa de Pós-Graduação em Saúde, Bem-Estar e Produção Animal Sustentável na Fronteira Sul (PPG SBPAS), Universidade Federal da Fronteira Sul (UFFS) - *Campus* Realeza/PR

Emily Santos Rodrigues - Discente do curso de Medicina Veterinária na Universidade Federal da Fronteira Sul (UFFS) - *Campus* Realeza/PR.

Annie Miyuki Coelho Kato - Discente do curso de Medicina Veterinária na Universidade Federal da Fronteira Sul (UFFS) - *Campus* Realeza/PR.

Gabriela Suthovski - Farmacêutica, Mestre pelo Programa de Pós-Graduação em Saúde, Bem-Estar e Produção Animal na Fronteira Sul (PPG SBPAS), Universidade Federal da Fronteira Sul (UFFS) - *Campus* Realeza/PR.

Dalila Moter Benvegnú - Docente, Doutora, Curso de Medicina Veterinária na Universidade Federal da Fronteira Sul (UFFS) -*Campus* Realeza/PR

RESUMO

Staphylococcus aureus é um patógeno associado a infecções persistentes devido à resistência antimicrobiana e à formação de biofilme, o que dificulta a terapia na medicina veterinária. Este estudo comparou os métodos fenotípicos Ágar Vermelho Congo (CRA) e Cristal Violeta (CV) na detecção de biofilme em 27 isolados de *S. aureus* provenientes de infecções persistentes em cães e gatos. Além disso, a suscetibilidade antimicrobiana dos isolados foi determinada por difusão em disco *Clinical and Laboratory Standards Institute*. Observou-se alta resistência à penicilina G (89,0%) e ampicilina (74,0%), enquanto cefoxitina (92,6%), sulfametoxazol-trimetoprim (96,3%) e novobiocina (100%) foram mais ativas. No CRA, 77,8% (n=21) das amostras foram consideradas produtoras de biofilme, enquanto o CV detectou formação em 100% delas, classificando-as em: 44,4% (n=12) fracas, 40,7% (n=11) moderadas e 14,8% (n=4) fortes formadoras. As seis amostras negativas no CRA foram identificadas como fracas ou moderadas no CV.

O método CV demonstra maior sensibilidade, evidenciando sua relevância no monitoramento de isolados persistentes.

Palavras-chave: resistência antimicrobiana; persistência bacteriana, infecção bacteriana, antibioticoterapia veterinária.

INTRODUÇÃO

Staphylococcus aureus é uma bactéria Gram-positiva da microbiota cutânea e ambiental capaz de causar infecções graves. Na medicina veterinária, a escassez de testes de identificação favorece o uso inadequado de antimicrobianos, selecionando cepas multirresistentes e estimulando biofilmes (1) — comunidades bacterianas envoltas por matriz extracelular que elevam a adesão e a persistência bacteriana (2).

Diante da dificuldade terapêutica, tornam-se necessários métodos rápidos de detecção. O Ágar Vermelho Congo (CRA) destaca-se pelo baixo custo e fácil execução, enquanto o ensaio com cristal violeta (CV) em microplaca é considerado mais sensível, com perfil quantitativo (3; 4; 2). Assim, este estudo comparou a eficácia dos métodos CRA e CV na detecção de biofilme em isolados de *S. aureus* a partir de cães e gatos.

MATERIAL E MÉTODOS

Foram avaliadas 27 amostras de *S. aureus* de infecções persistentes em cães e gatos. A suscetibilidade antimicrobiana foi aferida por difusão em disco em ágar *Mueller-Hinton*, com incubação a 35 °C por 24 horas e interpretação conforme o *Clinical and Laboratory Standards Institute* (CLSI) (5). Para o teste CRA, os isolados foram semeados em *Brain Heart Infusion* (BHI) suplementado com 0,08% (p/v) de vermelho Congo e 5% (p/v) de sacarose, incubados a 35 °C por até 48 horas em condições aeróbias e microaerofílicas; colônias negras indicaram produção de biofilme e vermelhas, a ausência (6).

No ensaio com Cristal Violeta, após incubação, as microplacas foram lavadas três vezes com 200µL NaCl 0,9%, secas e fixadas com 200µLmetanol por 15 minutos. Após a retirada do solvente, os poços foram corados com 200µL de cristal

violeta por 15 minutos, lavados três vezes com água destilada e o biofilme foi ressuspenso 240µL com ácido acético glacial (7).

RESULTADOS E DISCUSSÃO

Os isolados de *S. aureus* mostraram alta resistência à penicilina G (89,0%) e ampicilina (74,0%), e elevada sensibilidade *in vitro* à cefoxitina (92,6%), sulfametoxazol-trimetoprim (96,3%) e novobiocina (100%). No teste CRA, 77,8% (n=21) foram produtores de biofilme e 22,2% (n=6) não formadores. Em contrapartida, o método CV detectou formação em 100% (n=27) das amostras, estratificadas em: 44,4% (n=12) fracas, 40,7% (n=11) moderadas e 14,8% (n=4) fortes formadoras. As seis amostras negativas no CRA foram classificadas como fracas ou moderadas no CV. Assim, o método CV apresentou desempenho superior e mais confiável na detecção fenotípica de biofilme em *S. aureus* do que o CRA.

A alta resistência à penicilina G e à ampicilina corrobora o impacto do uso inadequado de betalactâmicos na rotina veterinária para a seleção de cepas resistentes (8), processo frequentemente associado à produção de betalactamases (9). Em contrapartida, a alta eficácia da cefoxitina (marcador de resistência à meticilina), sulfametoxazol-trimetoprim e novobiocina sugere baixa ocorrência de *Staphylococcus aureus* resistente à meticilina (MRSA). Esse perfil de suscetibilidade fornece subsídios epidemiológicos cruciais para guiar terapias eficazes e conter o avanço da resistência bacteriana (10).

Na análise comparativa, o ensaio CV mostrou-se estatisticamente superior ao CRA ($p = 0,01$) ao registrar 100% de positividade contra 77,8% do método em ágar. Essa discrepância se deve à capacidade do CV de quantificar a biomassa aderida em microplacas, conferindo alta sensibilidade para detectar inclusive formadores fracos ou moderados (11) O CRA, por ser um método visual, qualitativo e subjetivo, é altamente suscetível a interferências ambientais e metabólicas (12), limitação também apontada por Mathur *et al.* (13).

CONCLUSÃO

O método Cristal Violeta mostrou-se a ferramenta mais confiável para identificar biofilme em *S. aureus* isolados a partir de cães e gatos. Os dados reforçam a

urgência de monitorar a resistência e o biofilme para delinear estratégias terapêuticas eficazes contra infecções persistentes na clínica veterinária.

REFERÊNCIAS

(1) Chong, K. K. et al. Quorum sensing and its inhibition: novel strategies for fighting biofilm infections. *Microorganisms*, v. 4, n. 1, p. 18, 2016.

(2) Zhang, L. et al. Biofilms as potential reservoirs of antimicrobial resistance. *Frontiers in Public Health,* v. 12, p. 156, 2024

(3) Hassan, Afreenish et al. Evaluation of different detection methods of biofilm formation in the clinical isolates. *Brazilian Journal of Infectious Diseases,* v. 15, n. 4, p. 305-311, 2011.

(4) Liberto, Maria Carla et al. Phenotypic and genotypic evaluation of slime production by conventional and molecular microbiological techniques. *Microbiological Research*, v. 164, n. 5, p. 522-528, 2009.

(5) CLINICAL AND LABORATORY STANDARDS INSTITUTE (CLSI). Performance standards for antimicrobial disk and dilution susceptibility tests for bacteria isolated from animals. 6. ed. Wayne, PA: Clinical and Laboratory Standards Institute, 2023. CLSI supplement VET01S.

(6) Cotter, John J. et al. Oxygen-mediated regulation of biofilm development is controlled by the alternative sigma factor σB in *Staphylococcus epidermidis*. *Applied and Environmental Microbiology*, v. 75, n. 1, p. 261-264, 2009.

(7) Stepanovic, S. et al. A modified microtiter-plate test for quantification of staphylococcal biofilm formation. *Journal of Microbiological Methods*, v. 40, n. 2, p. 175-179, 2000.

(8)Tenhagen, B. A. et al. Prevalence and antimicrobial resistance of *Staphylococcus aureus* in bovine mastitis. *Veterinary Microbiology*, v. 113, n. 3–4, p. 285–292, 2006.

(9) Lowy, F. D. *Staphylococcus aureus* infections. *New England Journal of Medicine*, v. 339, n. 8, p. 520–532, 1998.

(10) Ventola, C. L. The antibiotic resistance crisis: causes and threats. *Pharmacy and Therapeutics*, v. 40, n. 4, p. 277–283, 2015.

(11) Stepanovic, S. et al. Quantification of biofilm in microtiter plates: overview of testing conditions and practical recommendations for assessment of biofilm production by staphylococcus. *APMIS: Acta Pathologica, Microbiologica, et Immunologica Scandinavica*, v. 115, n. 8, p. 891–899, 2007.

(12) Freeman, D. J.; FALKINER, F. R.; KEANE, C. T. New method for detecting slime production by coagulase negative staphylococci. *Journal of Clinical Pathology*, v. 42, n. 8, p. 872–874, 1989.

(13) Mathur, T. et al. Detection of biofilm formation among the clinical isolates of staphylococci: an evaluation of three different screening methods. *Indian Journal of Medical Microbiology*, v. 24, n. 1, p. 25–29, 2006.

Complexo Gengivite Estomatite Linfoplasmocítica Felina: Relato de caso

Ana Kelen Felipe Lima; Karine Luz Santos; Katyane de Sousa Almeida; Andréa Cintra Bastos Torres Passos – andrea.passos@ufnt.edu.br
Universidade Federal do Norte do Tocantins - UFNT

Resumo

O objetivo desse trabalho é relatar um caso de Complexo Gengivite Estomatite Linfoplasmocítica Felina (CGELF) ocorrido na Clínica Veterinária Universitária, do Centro de Ciências Agrárias da Universidade Federal do Norte do Tocantins. O CGELF é uma doença inflamatória que leva a ulceração e proliferação disseminada das mucosas da cavidade oral do gato. Sua etiologia é desconhecida, sendo na maioria das vezes associado a resposta imune do animal devido ao acúmulo de placa bacteriana em paciente com doenças periodontais. Os sinais clínicos incluem inapetência, anorexia, disfagia, halitose, ptialismo, dor, perda de peso e desidratação, além de lesões ulcerativas e proliferativas em região de gengiva, arco glossopalatino, língua, palato, lábios e mucosa bucal. O diagnóstico foi realizado através de avaliação histopatológica da região acometida, além dos exames laboratoriais e de imagem. O tratamento foi feito com associação de limpeza periodontal, antibioticoterapia e corticoterapia.

Palavras-Chave: Inflamação; Mucosa; Gengiva

Introdução

O complexo gengivite estomatite linfoplasmocítica felina é uma doença inflamatória debilitante que afeta a cavidade oral dos gatos, ocorrendo em 0,7 a 12% da população dos felinos (1). A etiologia do CGELF é desconhecida, acredita-se que tenha relação com a resposta imune devido ao acumulo de placa bacteriana em pacientes com doenças periodontais (2). Também existe a possibilidade de ter ligação com doenças virais subjacentes como o vírus da imunodeficiência felina (FIV) e o vírus da leucemia felina (FeLV), causando lesões pelo seu efeito imunossupressor. O diagnóstico definitivo do CGELF é realizado através de uma biópsia da região acometida, onde na avaliação histopatológica (padrão ouro), revela-se uma infiltração linfoplasmocítica (3). O objetivo desse trabalho é relatar um caso de CGELF em um felino idoso, atendido na Clínica Veterinária Universitária, do Centro de Ciências Agrárias da Universidade Federal do Norte do Tocantins (CVU – CCA – UFNT).

Relato de Caso

Um felino, SRD, fêmea, 9 anos de idade, pesando 2,150 kg, com 1 contactante, que residia na zona urbana de Araguaína, foi atendido na CVU-CCA-UFNT. Durante a anamnese, a queixa principal relatada pelo responsável foi que, há 8 meses o animal vinha apresentando secreção nasal, além de inapetência, vários episódios de espirros, sialorreia e alguns episódios de anorexia. Foi ainda relatado que as vacinações e o vermífugo do animal estavam desatualizados, e sua alimentação era a base de ração e sachês.

Durante o exame físico, o animal se apresentou desidratado, com mucosas hipocoradas, e apresentava temperatura de 36,8°C, linfoadenomegalia submandibular, com sibilos e crepitação pulmonar. Observou-se que as mucosas gengivais se encontravam inflamadas e congestas, principalmente na região periodontal dos dentes incisivos superiores, pré-molares e molares, evidenciando uma gengivite intensa. Também foi observada uma intensa secreção mucopurulenta em região de narinas.

Com base nos achados clínicos e histórico do animal, as principais suspeitas foram: Gengivite Linfoplasmocítica, FIV, FeLV e Complexo Respiratório Felino. Devido ao quadro apresentado, foram solicitados os seguintes exames complementares: biópsia da mucosa gengival para o exame histopatológico, hemograma, bioquímicas séricas (ALT, FA, GGT, Creatinina e Albumina).

No primeiro retorno realizado, o animal foi submetido a uma profilaxia dentária com uma biópsia incisional da mucosa gengival, e a amostra foi encaminhada para o setor de histopatologia, com o objetivo de confirmar a suspeita do CGELF.

Os resultados do hemograma mostraram anemia (4,03 milh/mm^3, referência: 5,0 a 10,0 milh/mm^3) macrocítica (56,6 fL, referência: 39 a 55 fL) normocrômica, além de uma leucocitose (33.680/mm^3, referência: 5.500-19.500mil/mm^3) por neutrofilia (674/mm^3, referência: 0-300/mm^3) com desvio a esquerda regenerativa e monocitose (2.021/mm^3, referência: 0-850/mm^3). Os resultados das análises de bioquímica sérica apresentaram um leve aumento de ALT (95 U.I/L, referência: 10-80 U.I/L), além de resultados negativos para FIV e FeLV.

No exame de histopatológico foi constatada uma Estomatite Linfoplasmocítica crônica acentuada, como mostra na figura 1, comprovando a apresentação clinica que a paciente vinha apresentando aos longos dos dias.

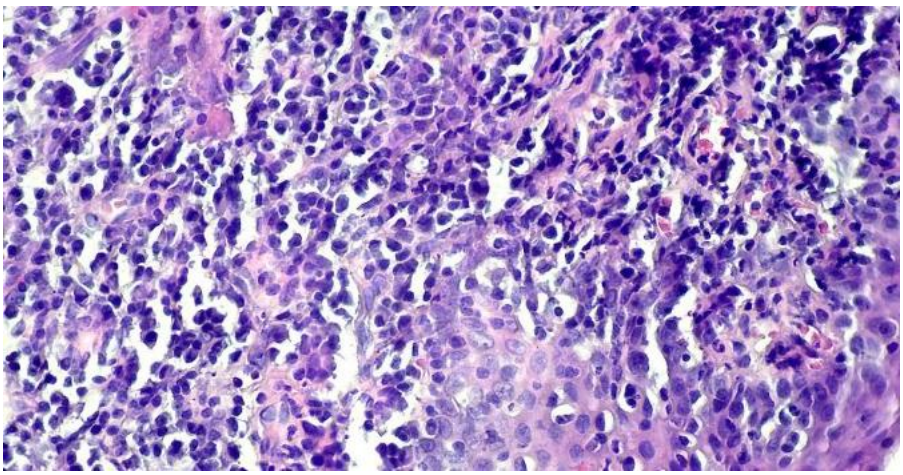

Figura 1. Histopatológico da mucosa oral de uma gata com infiltrado inflamatório de linfócitos e plasmócitos na lâmina própria e raras células Mott atendida na CVU-CCA-UFNT. HE – 400x.

Após a primeira consulta, a partir da sintomatologia clínica foram prescritos inicialmente: Espiramicina + Metronidazol (Stomorgyl) 1 drágea/SID/VO/7dias; Meloxicam 0,5 mg/kg/ SID/VO/ 5 dias; Vitaminas + lisina (Lysin cat) 0,5 mL/SID/VO/ 30 dias e Suplemento vitamínico + ferro (hemolipet) 0,13 mL/SID/VO/30dias. No segundo retorno, a paciente foi submetida ao tratamento periodontal, e durante a limpeza dos dentes, foi realizada a aplicação de Triancinolona 2 mg/kg/Intralesional, e foi acrescentado ao tratamento a Acetilcisteina Xarope 1,2 mL/BID/VO/14 dias.

Discussão

Os sinais clínicos observados durante o exame físico geral da paciente corroboram com a CGELF, que incluem inapetência; desidratação; ptialismo; perda de peso; disfagia e halitose (5), promovendo dificuldade de alimentação por conta de todo o processo inflamatório bucal. Porém, sua etiologia é desconhecida, sendo muitas vezes associado a uma resposta imunomediada exacerbada, representando hipersensibilidade a antígenos, bacteriano, virais ou outros agentes presentes na superfície dentaria (3), com grande proliferação de linfócitos e plasmócitos. Os anticorpos produzidos pelos plasmócitos atraem células fagocíticas, que por sua vez lesam as membranas das células gengivais (4), o que explicaria o intenso infiltrado linfocítico e plasmocítico no tecido gengival analisado no exame histopatológico da paciente. Consequentemente, é verificado a existência de uma resposta inflamatória insuficiente para combater os antígenos virais e bacterianos, mas suficientemente expressiva para produzir inflamação local crônica (5). Outras causas etiológicas seriam doenças virais como FIV, FeLV, FCV, e FeHV-1. Foram solicitados para

a paciente do relato, exames sorológicos Elisa para investigação de FIV e FeLV, e os resultados foram não-reagentes, e segundo (6) é importante realizar o teste de ambas as doenças em qualquer felino com lesões na cavidade oral. Os retrovírus da FIV e FELV apresentam potencial de imunossupressão, tornando os animais acometidos mais suscetíveis a infecções (7). Essa imunossupressão acontece porque o vírus da FIV tem tropismo por linfócitos T CD4 e T CD8, linfócitos B, macrófagos e células do SNC, levando a infeções recorrentes (8), e o FeLV possui diversas variantes, entre as quais a FeLV- T que possui tropismo por linfócitos T, também causando imunossupressão.

Conclusão

A paciente deste relato apresenta etiologia não totalmente elucidada. No entanto, responde satisfatoriamente ao tratamento clínico instituído, evidenciando a importância da investigação das principais doenças virais e periodontais em felinos com Complexo Gengivite Estomatite Linfoplasmocítica atendidos na rotina clínica.

Referencias

1) Davis, S. Feline Chronic Gingivostomatitis an update. Today Veterinay Nurse, v. 6, n.1, p. 65-66, 2023.
2) Mazzotti, G; Roza, M. Medicina Felina Essencial- Guia Prático, v.1, n.5, 2016.
3) Nelson, R; Couto, C. Medicina Interna de pequenos animais, v.6, n.3, 2023
4) Hofmann-Appolo, F; Carvalho, V; Gioso, M. Complexo Gengivite-estomatite faringite dos felinos. Clínica Veterinária, v.15, n.84, p 44-52, 2010.
5) Allemand, V; Radighieri, R; Bearl, C. Gengivite-estomatite linfoplasmocitária felina: relato de caso. Revista de Educação Continuada em Medicina Veterinária e Zootecnia, v. 11, n.3, p. 24-29, 2013.
6) Matilde, K; Lourenço, M; Zahn, F; Machado, L. Complexo Gengivite Estomatite Felina- Revisão de Literatura. Veterinaria e Zootecnia, v.20, n.2, p.160-161, 2013.
7) Little, S. O gato: medicina interna, v.1, n. 1, p 130-134, 2016
8) Caldas, A; Leal, E; Silva, E; Ravazzolo, A. Detecção do provirus da imunodeficiência felina em gatos domésticos pela técnica de reação em Cadeia da polimerase. Pesquisa Veterinária Brasileira, v. 20, n.1, p. 20-25, 2000.

Conduta Terapêutica Em Cão Com Otite Externa Crônica Refratária Baseada Em Avaliação Citológica: Relato De Caso

Larissa Rigo – Graduanda em Medicina Veterinária no Centro de Ensino Superior Riograndense (Cesurg). E-mail: zanettilara385@gmail.com

Luiza Eduarda Haach – Graduanda em Medicina Veterinária no Centro de Ensino Superior Riograndense (Cesurg).

Larissa Giacomelli Klostermeyer – Graduanda em Medicina Veterinária no Centro de Ensino Superior Riograndense (Cesurg).

Natália Riboli Talhetti – Graduanda em Medicina Veterinária no Centro de Ensino Superior Riograndense (Cesurg).

Jardel Schwerz - Graduando em Medicina Veterinária no Centro de Ensino Superior Riograndense (Cesurg).

Eduardo Novello – Professor adjunto do curso de Medicina Veterinária no Centro de Ensino Superior Riograndense (Cesurg).

RESUMO: A otite externa crônica e refratária ao tratamento é, caracterizada por episódios recorrentes de inflamação do conduto auditivo e difícil controle terapêutico. O presente estudo relata o caso de um cão macho, da raça Pastor Alemão, 9 anos, com histórico de otite externa recorrente bilateral, submetido à caracterização citológica e microbiológica do conduto auditivo. No ouvido direito, foi identificado isolamento bacteriano de *Staphylococcus pseudintermedius* associado à presença fúngica de *Candida* spp. Já no ouvido esquerdo, observou-se isolamento bacteriano de *Enterobacter* spp., também associado à presença de *Candida* spp. O teste de sensibilidade antimicrobiana demonstrou multirresistência aos fármacos comumente utilizados na rotina clínica, incluindo cefalosporinas, fluoroquinolonas, aminoglicosídeos e penicilinas associadas a inibidores de beta-lactamase. Houve sensibilidade apenas à tetraciclina, além de variação de resposta no ouvido esquerdo, onde *Enterobacter* spp. apresentou resistência ampla e sensibilidade parcial à tetraciclina.

PALAVRAS CHAVES: Recidiva; Diagnóstico laboratorial; multirresistência bacteriana.

INTRODUÇÃO

A otite externa é uma afecção inflamatória do conduto auditivo de etiologia multifatorial, envolvendo fatores primários, secundários, predisponentes e perpetuantes. As principais manifestações clínicas incluem eritema, dor, odor, secreção, prurido e meneios cefálicos. Em casos crônicos, podem ocorrer alterações proliferativas e hiperplásicas, além de complicações como estenose do canal auditivo, ruptura timpânica, dor crônica e surdez. (1, 2).O presente estudo teve como objetivo descrever a abordagem diagnóstica e terapêutica de um caso de otite externa crônica e recorrente em um cão, enfatizando a caracterização citológica e microbiológica, o perfil de sensibilidade antimicrobiana e a eficácia do tratamento direcionado na resolução clínica do paciente.

DESCRIÇÃO DO CASO

Foi atendido um cão da raça Pastor Alemão, de 9 anos, com histórico de otite externa recorrente e de difícil controle terapêutico, apresentando otite descamativa, prurido intenso, dor à manipulação do conduto auditivo e odor fétido. Apesar de tratamentos convencionais prévios promoverem melhora inicial, o paciente apresentava frequentes recidivas do quadro clínico.

Devido à persistência dos sinais clínicos, foi realizada avaliação citológica do conduto auditivo, a qual evidenciou infecção bacteriana no ouvido direito por *Staphylococcus pseudintermedius* e no ouvido esquerdo por *Enterobacter* spp., além de presença de leveduras do gênero *Candida* spp. em ambos os condutos auditivos. O antibiograma revelou importante perfil de multirresistência bacteriana, com resistência a aminoglicosídeos, fluoroquinolonas, cefalosporinas e amoxicilina + clavulanato, apresentando sensibilidade predominante à tetraciclina em ambos os isolados bacterianos.

RESULTADO(S) DO(S) ENSAIO(S)

ENSAIO: 10.8.9 b) Painel Otite: Antibiograma
AMOSTRA: Cultura pura

Logan	OUVIDO DIREITO: Isolado bacteriano: Staphylococcus pseudintermedius. *SENSÍVEL: Nitrofurantoína, Tetraciclina. *INTERMEDIÁRIO: Não observado. *RESISTENTE: Amicacina, Amoxicilina + Clavulanato, Cefalexina, Cefalotina, Ceftriaxona, Ciprofloxacina, Enrofloxacina, Gentamicina, Marbofloxacina, Norfloxacina.
Logan	OUVIDO ESQUERDO: Isolado bacteriano: Enterobacter. *SENSÍVEL: Tetraciclina. *INTERMEDIÁRIO: Amoxicilina + Clavulanato. *RESISTENTE: Amicacina, Cefalexina, Cefalotina, Ceftriaxona, Ciprofloxacina, Enrofloxacina, Gentamicina, Marbofloxacina, Nitrofurantoína, Norfloxacina.

Interpretação:
*Sensível: sugere que o isolado testado apresenta susceptibilidade ao antimicrobiano
*Intermediária: sugere que o isolado apresenta resistência intermediária ao antimicrobiano e que possivelmente, a droga quando utilizada pode não apresentar efeito satisfatório no controle da(s) infecção
*Resistente: sugere que o isolado testado não é inibido pelas concentrações sistêmicas do(s) agente(s) antimicrobiano(s) utilizado(s) no(s) tratamento(s)

INFORMAÇÕES DA ANÁLISE
Técnica/Método: Teste de sensibilidade bacteriana in vitro a antimicrobianos.
Referência: POP-BAC 35

** O(s) resultado(s) referem-se apenas a(s) amostra(s) recebida e analisada(s) nas condições descritas acima. As informações referente a amostra são de inteira responsabilidade do responsável pela colheita. A reprodução deste documento só é permitida com autorização do cliente e do laboratório.

Conrado de Oliveira Gamba

Figura 1: Resultado do antibiograma de amostras otológicas com isolamento bacteriano e perfil de sensibilidade antimicrobiana. Fonte: arquivo da responsável do animal.

Com base nos resultados laboratoriais, instituiu-se terapia tópica com formulação manipulada de creme otológico à base de tetraciclina 2%, aplicada em ambos os ouvidos a cada 8 horas (TID), durante 15 dias. Ao término desse período, realizou-se nova avaliação

citológica, a qual evidenciou ausência de crescimento bacteriano, persistindo apenas infecção fúngica por *Candida spp.*.

Diante disso, iniciou-se terapia antifúngica com pomada otológica manipulada à base de cetoconazol 2%, aplicada bilateralmente duas vezes ao dia (BID), durante 30 dias. Após o término do tratamento, uma nova citologia otológica foi realizada, não sendo observada presença de agentes bacterianos ou fúngicos, o que resultou em recuperação clínica satisfatória, ausência de recidivas e significativa melhora na qualidade de vida do paciente.

DISCUSSÃO

A elevada ocorrência de resistência bacteriana em infecções otológicas caninas, especialmente envolvendo *Staphylococcus* spp. e enterobactérias, evidencia a importância da realização de cultura microbiológica e antibiograma para definição terapêutica adequada (4). No presente relato, a avaliação microbiológica identificou infecção mista por *Staphylococcus pseudintermedius*, *Enterobacter* spp. e *Candida* spp., condição frequentemente associada à cronificação da otite externa e maior dificuldade no controle clínico. Além disso, bactérias Gram-negativas, como as enterobactérias, apresentam elevada capacidade de desenvolver mecanismos de resistência antimicrobiana, principalmente em pacientes submetidos a tratamentos prolongados ou recorrentes (3).

O antibiograma demonstrou perfil de multirresistência a aminoglicosídeos, fluoroquinolonas e cefalosporinas, padrão frequentemente descrito em casos de otite externa crônica em cães (4). A identificação da sensibilidade à tetraciclina possibilitou a utilização de formulação otológica manipulada direcionada ao perfil microbiológico do paciente, promovendo resolução da infecção bacteriana após 15 dias de tratamento e evidenciando a importância da individualização terapêutica em casos refratários.

Após a resolução bacteriana, persistiu infecção fúngica por *Candida* spp., sendo necessária a instituição de formulação manipulada contendo cetoconazol 2%, que resultou em remissão completa do quadro clínico. A persistência de leveduras após antibioticoterapia está relacionada ao desequilíbrio da microbiota auricular e ao uso prolongado de antimicrobianos, favorecendo proliferação fúngica secundária e recorrência do quadro clínico (5). Dessa forma, o uso de terapias manipuladas e direcionadas mostrou-se fundamental para o sucesso terapêutico e prevenção de recidivas neste caso.

CONCLUSÃO

O presente relato destaca a importância da citologia e do antibiograma no diagnóstico e tratamento da otite externa crônica em cães, evidenciando que a terapia direcionada, baseada em exames complementares, foi essencial para a resolução clínica e redução das recidivas.

REFERÊNCIAS

1- Rosser E.J. Causes of otitis externa. Vet Clin North Am Small Anim Pract. 2004;34(2):459-68. doi:10.1016/j.cvsm.2003.10.006.

2- Silva C.F. Otite externa e média em cães: revisão de literatura [trabalho de conclusão de curso]. Varginha: Centro Universitário do Sul de Minas; 2020.

3- Moraes L.A, et al. Diagnóstico microbiológico e multirresistência bacteriana in vitro de otite externa de cães – comunicação curta. Vet Zootec. 2023.

4- Ferraz C.M, et al. Etiologia microbiana e perfil de resistência bacteriana in vitro em otites externas de cães: estudo retrospectivo em animais atendidos na rotina de hospital veterinário (2013-2020). Vet Zootec. 2021;28:1-10.

5- Gomes R.F, et al. Abordagens alternativas para tratamento da otite externa canina causada por Malassezia pachydermatis: revisão e recomendações. Pubvet. 2024;18(2).

Contribuições da medicina veterinária forense na investigação de um cão vítima de atropelamento - relato de caso

Nayara Vitória Pacheco Sousa – Discente do curso de Medicina Veterinária - Universidade Estadual do Centro-Oeste.
Vanessa Eloisa Dallabrida – Mestre em Ciências Veterinárias – Universidade Estadual do Centro-Oeste.
Amanda Meurer Kuspiosz - Discente do curso de Medicina Veterinária - Universidade Estadual do Centro-Oeste.
Emanuele Hinsching - Discente do curso de Medicina Veterinária - Universidade Estadual do Centro-Oeste.
Jayme Augusto Peres – Docente do curso de Medicina Veterinária - Universidade Estadual do Centro-Oeste; Membro do Núcleo de Pesquisa em Direito Animal (ZOOPOLIS) – Universidade Federal do Paraná.
Clarissa Domingos Dalmaz – Docente do curso de Direito – Universidade Estadual do Centro-Oeste; Membro do Núcleo de Pesquisa em Direito Animal (ZOOPOLIS) – Universidade Federal do Paraná.

Resumo

O trauma (lesão tecidual súbita), pode ser advindo do atropelamento (causa frequente em cães), podendo configurar crime de maus-tratos. A medicina veterinária forense, por meio de necropsia e virtópsia (exames de imagem), foi essencial para elucidar a causa mortis e fornecer subsídios jurídicos. Neste relato, um cão SRD, macho, foi necropsiado com suspeita de atropelamento. O trauma mecânico difuso causou alterações ósseas e musculares, evoluindo para insuficiência respiratória aguda e choque endotoxêmico como causa mortis. À necropsia, observaram-se congestão, edema e enfisema pulmonar difusos (associados ao choque), além de congestão hepática, gástrica, esplênica, renal e intestinal. Múltiplos hematomas subcutâneos foram identificados: no pênis, membro anterior esquerdo (com fratura de fêmur direito), na transição toracoabdominal (com fragmento ósseo ventral) e na pelve (com laceração muscular). A virtópsia radiográfica confirmou fraturas decorrentes do atropelamento. Biomecanicamente, o impacto primário ocorreu na região pélvica e o secundário, na queda, afetou órgãos internos e o membro anterior esquerdo. A aceleração e desaceleração bruscas provocaram deslocamento de órgãos, rupturas vasculares e contusões. Conclui-se que a necropsia e os exames de imagem são

fundamentais para reconstituir a dinâmica do trauma veicular, oferecendo suporte jurídico essencial em casos de suspeita de atropelamento doloso ou acidental.

Palavras-chave
Acidente automobilístico; Medicina Veterinária Legal; Canídeo.

Introdução

Trauma pode ser entendido como um dano aos tecidos que acontece de forma súbita, abrangendo qualquer tipo de agressão física contra o corpo (1). Dentre as diversas causas de traumas em cães, uma das mais importantes é o atropelamento (3). Tal evento pode ocorrer de forma acidental ou intencional, podendo, quando decorrente de conduta dolosa, configurar crime de maus-tratos (4).

O atropelamento pode ocasionar lesões graves, sequelas permanentes ou óbito, seja de forma imediata em decorrência da intensidade do trauma ou de maneira tardia devido às complicações decorrentes das lesões. Para que tal crime seja comprovado judicialmente, é necessário lançar mão da medicina veterinária forense. A fim de relacionar a *causa mortis* à investigação pericial, exames médico-veterinários, como a necropsia e a virtópsia (2), são imprescindíveis para melhor compreender a dinâmica traumática e fornecer subsídios jurídico-legais para a continuidade do caso (5).

Portanto, o objetivo desse relato de caso é demonstrar como a utilização da medicina veterinária legal pode auxiliar no âmbito jurídico, elucidando a patologia principal e a *causa mortis*.

Descrição do caso

Um cão, SRD, macho, em óbito, foi recebido no Laboratório de Anatomia Patológica Veterinária da UNICENTRO com a suspeita de atropelamento. O objetivo da necropsia visa esclarecer a patologia principal e a *causa mortis*, correlacionando ambos para criar suporte jurídico ao boletim de ocorrência realizado.

O animal sofreu um trauma mecânico difuso, acarretando alterações ósseas e musculares que favoreceram a alteração vascular endotoxêmica. Assim, a *causa mortis* foi identificada como insuficiência respiratória aguda associada a choque endotoxêmico secundário ao trauma.

No cão foram observados congestão, edema e enfisema pulmonar difuso, achados associados ao quadro de choque. O coração apresentava hipertrofia no miocárdio, processo associado à idade do animal. O fígado encontrava-se difusamente congesto; o estômago apresentava congestão nas camadas mucosa e serosa, com presença de conteúdo alimentar. O baço, os rins e o intestino também apresentavam-se congestos, caracterizando alterações vasculares consequentes à endotoxemia (Figura I).

Vários hematomas subcutâneos foram observados no animal um junto ao corpo do pênis, no membro anterior esquerdo (associado a fratura completa de fêmur direito), na área de transição lateral torácica para abdominal (onde havia presença de fragmento ósseo na porção ventral), nas regiões ventrais direita e esquerda, acompanhando o corpo do pênis, com comprometimento muscular e laceração difusa na cavidade pélvica (Figura I).

A fim de avaliar minunciosamente o cadáver, foi realizado o exame radiográfico (virtópsia), assim evidenciando as fraturas decorrentes ao atropelamento (Figura I).

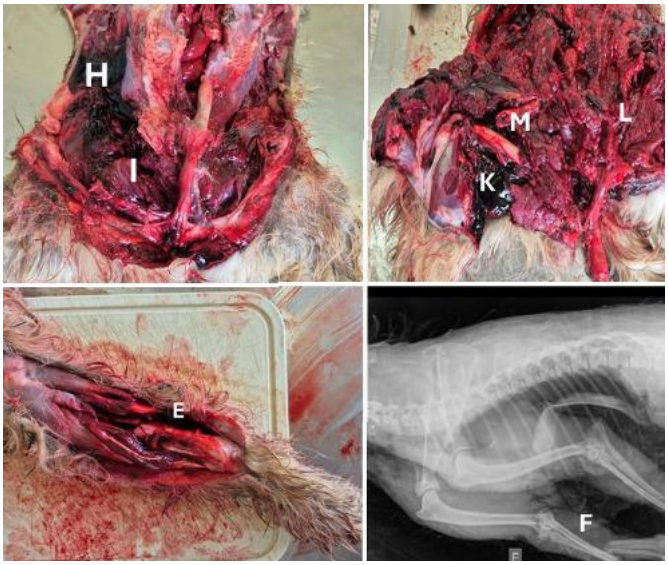

Figura I. Lesões traumáticas decorrentes de atropelamento em cão. Hematoma difuso em tecido subcutâneo (H) na transição lateral entre as regiões torácica e abdominal, associado a lesão muscular (I). Região pélvica com laceração muscular extensa (L), hematoma subcutâneo (K) e fratura femoral direita (M). Fratura completa de rádio e ulna esquerdos (E), com confirmação radiográfica (F).

Discussão

De acordo com a literatura, a biomecânica do trauma por força contundente produz lesões concentradas em um único plano do corpo do animal quando são causadas por um único impacto. Entretanto, em acidentes automobilísticos, o impacto primário ocorre quando o veículo atinge o animal, e o impacto secundário acontece quando o corpo atinge o solo,

provocando novas lesões (6). No presente relato, o ponto de energia primário foi a região pélvica, região em que se observou grande parte das lesões, enquanto o secundário ~~foi~~ repercutiu nos órgãos internos e no membro anterior esquerdo, causando uma fratura óssea.

Quando o animal é atingido, todos os seus órgãos sofrem aceleração e, com a parada brusca, são rapidamente desacelerados. Esse mecanismo pode provocar deslocamento de órgãos, ruptura de vasos sanguíneos, lacerações e contusões (6). Em decorrência do acidente, a vítima apresentou também alteração vascular endotoxêmica difusa.

Conclusão

Como brevemente apontado, observa-se a importância da medicina veterinária forense como suporte jurídico em situações de trauma veicular. A necropsia e os exames de imagem são partes essenciais, pois recompõem a cena e oferecem ao sistema jurídico os detalhes necessários.

Referências

1-Lima, GA.; O trauma abdominal e suas complicações em cães e gatos, 2011. 36f. Trabalho de Conclusão de Curso – Medicina Veterinária. Universidade Federal do Rio Grande do Sul, Porto Alegre.

2-Dallabrida, VE.; Peres, JÁ.; Lehmkuhl, RC.; de Souza, RAM. de Souza.; Dalmaz, CD.; A virtopsia como meio de efetiva comprovação de maus-tratos e a teoria da capacidade jurídica dos animais. Revista Brasileira de Criminalística, v. 14, n.1 p. 14-21 2025.

3-Fighera, RA.; Silva, MC.; Souza, TM.; Brum, JS.; Kommers GD.; Graça, DL. *et al.* Aspectos patológicos de 155 casos fatais de cães atropelados por veículos automotivos. Ciência Rural, v.38, n.5, p.1375-1380, 2008.

4- BRASIL. Lei n 9.605, de 12 de fevereiro de 1998. Dispõe sobre as sanções penais e administrativas derivadas de condutas e atividades lesivas ao meio ambiente, e đá outras providências. Diário Oficial da União: seção 1, Brasilia, DF, 13 fev 1998.

5-Tremori, TM.; Ribas, LM.; Massad MRR.; Reis STJ.; Pinto ACF.; Rocha NS.; Classificação comparada das lesões de ordem mecânica segundo a traumatologia forense no exame de corpo de delito em animais. Revista Brasileira de Criminalística, v. 7, n.2, p. 20-25, 2018.

6- Brooks, W.J. Veterinary Forensic Pathology. Springer International Publishing AG, v.1, n1, p. 71-88, 2018.

Corpo estranho gástrico obstrutivo em canino: relato de caso

Amanda Batista Silveira – Discente de Medicina Veterinária Universidade Estadual do Centro-Oeste, PR

Keila Garcia Favarão – Profº. MSc. de Medicina Veterinária Universidade Estadual do Centro-Oeste, PR

Resumo

A ingestão de corpos estranhos é frequente na rotina veterinária, podendo causar graves obstruções gastrointestinais. O objetivo deste trabalho é relatar o caso de um canino, fêmea, com histórico de desconforto gástrico e esteatose hepática. Após diagnóstico por exames complementares, realizou-se celiotomia mediana e gastrotomia para a remoção do objeto obstrutivo. A paciente apresentou evolução satisfatória, recebendo alta após quatro dias. A cirurgia associada ao protocolo terapêutico rigoroso garantiu o restabelecimento completo do animal e um prognóstico favorável.

Palavras-chave: Obstrução gástrica; Gastrorrafia; Cirurgia veterinária.

Introdução

Um corpo estranho gastrointestinal (CE) é definido como objeto inanimado que, ao ser ingerido por um indivíduo, pode causar obstrução total ou parcial do lúmen visceral, resultando em diversos sinais clínicos. A ingestão de corpos estranhos representa uma das principais causas de atendimento emergencial na clínica médica e cirúrgica de pequenos animais, acometendo principalmente cães jovens, devido ao comportamento exploratório, embora possa ocorrer em animais de qualquer idade e, menos comumente, em felinos (1).

O diagnóstico fundamenta-se na associação de histórico, anamnese e sinais clínicos como: dor abdominal, vômito/diarreia e prostração, sendo confirmado por exames de imagem, como a radiografia, a ultrassonografia abdominal e, por vezes, a endoscopia (2).

Uma vez localizado um CE, o clínico deve decidir entre observar sua passagem pelos segmentos intestinais e, subsequente eliminação pelas fezes, ou realizar a remoção cirúrgica. Alguns fatores que influenciam nessa decisão são: o tipo do corpo estranho, a localização anatômica e o quadro clínico do animal (3). A gastrotomia é a terapêutica de eleição para casos em que o CE se encontra no interior do lúmen gástrico, causando obstrução ou perfuração da mucosa gástrica, e que não seja possível a remoção endoscópica (4).

O objetivo deste relato de caso é descrever a condução clínica e o sucesso da abordagem cirúrgica em um paciente canino, diagnosticado com CE obstrutivo e compactado no lúmen gástrico.

Descrição do Caso

Um canino, fêmea, castrada, Lhasa Apso, com sete anos de idade e 5 kg, chegou para atendimento na Clínica Escola Veterinária da Unicentro (CEVET), apresentando episódios de vômitos há três semanas, com aspecto amarelado e consistência líquida, associados a rápido emagrecimento progressivo, além de apatia e fraqueza.

Ao exame físico apresentava-se alerta, normohidratada, normotérmica, ausculta cardiorrespiratória limpa, discretamente ofegante e com desconforto à palpação abdominal, principalmente em região epigástrica. Diante do quadro, suspeitou-se de ingestão de corpo estranho, sendo solicitado exame ultrassonográfico exploratório para investigação do caso.

A ultrassonografia revelou estômago repleto por conteúdo hiperecogênico, hipomotilidade gastrointestinal, além de mucocele biliar e dilatação de ducto colédoco, sugerindo obstrução das vias biliares e presença de CE. Frente ao quadro obstrutivo e ao risco iminente de translocação bacteriana, ruptura de vesícula biliar ou laceração da parede gástrica, foi indicada abordagem cirúrgica exploratória para realização de gastrotomia e desobstrução de ductos biliares.

O animal foi admitido em internação para estabilização clínica e realização de exames hematológicos (hemograma e bioquímicos), os quais se apresentaram dentro da normalidade para a espécie. Foi instituída terapia analgésica, antiemética e antimicrobiana, além de fluidoterapia e controle glicêmico, devido à restrição hídrica e alimentar.

No dia seguinte, a paciente foi encaminhada para o centro cirúrgico para execução do procedimento. Foi realizada celiotomia mediana ventral, pré-retroumbilical, e o estômago foi prontamente identificado (Figura 1-A) e isolado do restante da cavidade abdominal por meio do posicionamento de compressas cirúrgicas estéreis (Figura 1-B). A gastrotomia foi feita através de incisão em área hipovascular, permitindo a remoção com sucesso do corpo estranho que ocupava toda a capacidade gástrica e se estendia para o piloro causando obstrução da saída gástrica (Figura 1-C).

Após a gastrorrafia, realizou-se a palpação de todo o trato gastrintestinal, sem que fossem detectadas alterações adicionais. Avaliação complementar foi realizada em vesícula biliar e ducto colédoco, os quais se apresentavam dilatados, mas sem sinais de inflamação ou espessamento de parede, não sendo necessário procedimento adicional. Concluiu-se o procedimento por meio de celiorrafia em três planos e curativo da ferida cirúrgica, transcorrendo o procedimento sem intercorrências anestésicas ou cirúrgicas.

O manejo pós-operatório foi realizado sob regime de internação hospitalar para monitorização intensiva. Os parâmetros vitais mantiveram-se dentro da normalidade e a glicemia estabilizou-se em 102 mg/dL. Instituiu-se a reintrodução hídrica e alimentar após 24 do procedimento, de forma fracionada, utilizando dieta líquida a cada três horas, a qual foi ingerida com excelente apetite e sem episódios associados de êmese ou regurgitação.

O suporte farmacológico instituído compreendeu antibioticoprofilaxia (Cefalotina 20 mg/kg), terapia gástrica (Omeprazol 0,7 mg/kg), antiemético (Ondansetrona 0,7 mg/kg), analgesia (Dipirona 25 mg/Kg e Metadona 0,3 mg/kg), e terapia anti-inflamatória (Dexametasona 0,2 mg/Kg). O protocolo de reintrodução alimentar seguiu de forma gradual, passando para dieta pastosa.

Face à evolução clínica favorável, ausência de complicações e manutenção do apetite, a paciente recebeu alta hospitalar após quatro dias da intervenção. Recomendou-se o acompanhamento ultrassonográfico de controle em virtude das alterações hepatobiliares previamente evidenciadas.

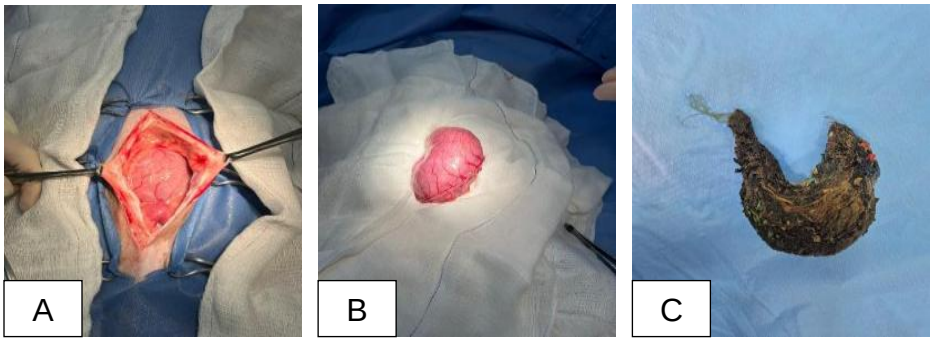

Figura 1: Imagens transoperatórias de gastrotomia evidenciando: (A) Identificação do estômago após celiotomia. (B): Isolamento do estômago com compressas estéreis. (C) Corpo estranho removido.

Discussão

Os sinais clínicos da presença de corpo estranho, como vômitos e emagrecimento progressivo apresentado pelo animal corroboraram com os mais encontrados na literatura para a presença de corpo estranho gastroentérico (5).

Muitos dos exames de imagem utilizados para diagnóstico de corpo estranho vêm sendo substituídos por endoscopia que, por sua vez, já possibilita conduta diagnóstico-terapêutica da maioria dos casos (6). No entanto, sua execução não foi realizada nesta paciente devido à indisponibilidade do equipamento no centro veterinário e em decorrência dos achados em vesícula biliar, com a possível realização da colecistectomia concomitante.

A permanência prolongada de corpos estranhos gástricos pode resultar em ulcerações profundas e peritonites, elevando a taxa de mortalidade dos pacientes (8), lesões que não foram percebidas na paciente, pois a mucosa gástrica se apresentava intacta. O objeto promovia uma obstrução mecânica adjacente na papila duodenal, impedindo o fluxo biliar adequado. Notavelmente, logo após a remoção do corpo estranho e descompressão local, a desobstrução do ducto colédoco desfez-se de forma imediata.

A gastrotomia, além de possibilitar a retirada de corpos estranhos gástricos dos mais diversos, contribui para biópsias gástricas, operação para tratamento de neoplasias, dificuldade digestiva, intolerância ao alimento e estudo da mucosa gástrica (9). O prognóstico da cirurgia é favorável quando o órgão se apresenta sem perfurações, caso contrário o prognóstico é reservado (7). No presente caso, o prognóstico da paciente foi ótimo e até o momento se encontra bem.

Conclusões

A técnica cirúrgica realizada foi efetiva, culminando no ótimo estado geral do animal. A evolução favorável do paciente também evidencia a eficácia do protocolo terapêutico instituído no pós-operatório garantindo o retorno da motilidade gastrointestinal e prevenindo complicações comuns, como a deiscência de sutura.

Referências

1) Macambira KDS, Xavier Júnior FAF, Silveira JAM, Morais GB, Passos YDB, Bouty LFM et al. Gastrotomia em cão para remoção de corpo estranho em esôfago caudal: Relato de caso. Revista Brasileira de Higiene e Sanidade Animal, v.10, p. 302–309, 2016.

2) Nelson RW, Couto CG. Medicina Interna de Pequenos Animais, v.6, 2015.

3) Barcellos, RR. Corpos estranhos esofágicos em cães. 2012. Trabalho de Conclusão de Curso - Faculdade de Veterinária, Universidade Federal do Rio Grande do Sul, Porto Alegre.

4) Guerra, LCO. Gastrotomia em cão para remoção de corpo estranho em estômago: relato de caso. 2023. Trabalho de Conclusão de Curso - Centro universitário Unifacig, Manhuaçu

5) Soares, R.D.; Andrade, G.N.X.; Pereira, D.M. Corpos estranhos no trato gastrintestinal de cães e gatos. Revista Científica Eletrônica De Medicina Veterinária, p.01-07, 2009.

6) Fossum, TW. Cirurgia de pequenos animais. 4.ed. Rio de Janeiro: Elsevier, 2014.

7) Trindade, HD. Análise de fatores de risco e indicadores prognósticos em cães submetidos a enterectomias e enterotomias: estudo retrospectivo de casos atendidos no HV-UFMG (2015-2023). 2025. Dissertação (Mestrado em Ciência Animal) - Escola de Veterinária, Universidade Federal de Minas Gerais, Belo Horizonte.

8) De oliveira, W.C. Bases técnicas das gastrostomias. Revista de Medicina, p.27-38, 1942.

Correção Cirúrgica Da Persistência Do Arco Aórtico Causando Megaesôfago Em Cão: Relato De Caso

Sarah Letícia Peixoto de Souza – Discente do curso de Medicina Veterinária, Universidade Federal do Norte do Tocantins (UFNT), Araguaína, TO, Brasil.
Ana Paula Gering – Docente do curso de Medicina Veterinária, Universidade Federal do Norte do Tocantins (UFNT), Araguaína, TO, Brasil.
Rony de Almeida Barbosa – Médico-veterinário autônomo, Araguaína, TO, Brasil.

Resumo: A persistência do arco aórtico direito (PAAD) é uma anomalia vascular congênita caracterizada pela permanência do quarto arco aórtico direito associado ao ligamento arterioso esquerdo, formando, na base cardíaca, um anel vascular que reduz o lumén esofágico, capaz de levar ao quadro de megaesôfago secundário, caracterizado por dilatação esofágica e hipoperistaltismo. Esta patologia apresenta relevância clínica devido ao comprometimento nutricional e à redução da qualidade de vida dos animais acometidos. O diagnóstico baseou-se na anamnese, sinais clínicos, exames físicos e radiografia torácica contrastada. O tratamento instituído consistiu em intervenção cirúrgica por toracotomia lateral esquerda para a secção do anel vascular, associada à esofagoplastia redutora. No pós-operatório, utilizou-se tubo de toracostomia por quatro dias e instituiu-se manejo alimentar com dieta pastosa hipercalórica oferecida em posição elevada a 45°. O acompanhamento de 30 dias revelou ausência de regurgitação, ganho ponderal expressivo e desenvolvimento adequado para a idade. Conclui-se que o diagnóstico precoce associado à abordagem cirúrgica combinada e ao manejo clínico rigoroso é altamente eficaz para reverter o megaesôfago secundário, restabelecendo a nutrição e proporcionando excelente prognóstico ao paciente.

Palavras-chave: Anomalia vascular congênita; dilatação esofágica; regurgitação; cirurgia torácica.

Introdução

A Persistência do Arco Aórtico Direito (PAAD) ocorre em cães e gatos, sem preferência sexual e jovens; o quadro geralmente surge após o desmame, podendo acometer múltiplos filhotes de uma mesma ninhada. Essa patologia aprisiona o esôfago, resultando no desenvolvimento de megaesôfago secundário devido à compressão extrínseca crônica. Os principais sinais clínicos observados são a regurgitação frequente, o emagrecimento progressivo e o consequente atraso no desenvolvimento ponderal do animal (1, 2). O diagnóstico baseia-se no histórico clínico e nos exames físicos, sendo confirmado majoritariamente por exames de imagem contrastados do tórax, os quais evidenciam uma acentuada dilatação esofágica localizada na região cranial ao coração. Alterações laboratoriais costumam ser ausentes, exceto em quadros crônicos complicados por pneumonia aspirativa, que cursam com neutrofilia. A intervenção cirúrgica precoce é essencial para evitar lesões neuromusculares irreversíveis na parede esofágica. O suporte

pós-operatório exige dieta pastosa e hipercalórica administrada com a porção cranial elevada para favorecer o trânsito aboral. Este trabalho objetivou relatar o quadro clínico, diagnóstico e manejo de um caso de megaesôfago secundário a anomalia vascular em cão (1, 3).

Descrição do caso

Uma paciente canina, fêmea, da raça Fila Brasileiro, com dois meses de idade, foi atendida na Clínica Veterinária Shop Dog, localizada no município de Araguaína, Tocantins, apresentando histórico de emagrecimento, episódios frequentes de regurgitação após o desmame e apetite voraz. Ao exame físico, as mucosas mostravam-se normocoradas, sem dor ou rigidez à palpação abdominal, e os linfonodos encontravam-se normais. Diante dos achados, realizou-se o exame radiográfico torácico contrastado, que evidenciou acentuada dilatação do esôfago torácico cranial à base cardíaca com ponto de compressão focal nítido, confirmando o diagnóstico de megaesôfago secundário à obstrução vascular extrínseca (Figuras 1 e 2).

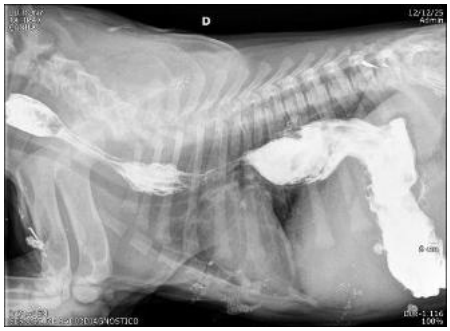

Figura 1 - Radiografia contrastada evidenciando segmento torácico do esôfago dilatado.

Figura 2 - Radiografia contrastada revelando dilatação esofágica com ponto de compressão.

A paciente foi submetida ao procedimento cirúrgico sob anestesia geral inalatória. Realizou-se uma toracotomia lateral esquerda no quarto espaço intercostal para o acesso à porção esofágica afetada. Uma sonda oroesofágica foi introduzida transoperidatoriamente para facilitar a delimitação do lúmen e a identificação do anel vascular fibroso (Figura 3). Procedeu-se à cuidadosa dissecção e secção do ligamento arterioso persistente, liberando a compressão esofágica. Devido à severa dilatação segmentar e à saculação residual da parede esofágica que poderiam comprometer o restabelecimento do trânsito alimentar, optou-se pela realização complementar de uma esofagoplastia redutora. Antes do fechamento da cavidade torácica, foi fixado um tubo de

toracostomia para drenagem de efusões e restabelecimento da pressão hidrostática negativa intratorácica (Figura 4).

Figura 3 - Procedimento cirúrgico evidenciando o anel vascular.

Figura 4 - Paciente no pós-operatório com tubo de toracostomia e alimentando-se no ângulo de 45°.

A internação hospitalar estendeu-se por 15 dias. O dreno de toracostomia permaneceu por quatro dias, com manobras de drenagem ativa e mensuração de fluidos a cada quatro horas. O manejo dietético consistiu em alimentação pastosa e úmida hipercalórica fracionada em três tratos diários, mantendo a paciente verticalizada em ângulo de 45° por 15 minutos pós-ingestão. A transição alimentar ocorreu de forma gradual: após a retirada do dreno, introduziu-se ração úmida pastosa e, aos 15 dias, ração seca amolecida, totalizando 30 dias de estrito acompanhamento clínico.

Discussão

A Persistência do Arco Aórtico Direito (PAAD) constitui a anomalia de anel vascular de maior ocorrência na rotina veterinária, sendo classificada como uma má-formação congênita decorrente do desenvolvimento errôneo do quarto arco aórtico direito embrionário associado ao ligamento arterioso esquerdo. Essa conformação aprisiona o esôfago contra a base do coração, gerando dilatação cranial e hipomotilidade reflexa. A literatura aponta que a maioria dos casos são diagnosticados entre dois e seis meses de idade, sem predileção sexual, estando as raças Pastor Alemão, Labrador Retriever e Golden Retriever entre as mais predispostas, apresentando os sinais clínicos logo após o desmame (1,2).

O presente caso clínico valida os achados epidemiológicos no que tange à faixa etária e cronologia dos sintomas, visto tratar-se de uma fêmea de dois meses com início dos sinais clínicos pós-desmame. Contudo, destaca-se pelo acometimento de um canino da raça Fila Brasileiro, demonstrando que a patologia se desenvolve de forma esporádica e indiscriminada em raças não classificadas como predispostas. O protocolo diagnóstico por radiografia contrastada confirmou o padrão de megaesôfago cranial à base do coração amplamente documentado (2).

A abordagem cirúrgica adotada é descrita como o acesso de eleição na literatura especializada(1). O grande diferencial cirúrgico executado neste caso baseou-se na associação da esofagoplastia redutora logo após a secção do anel vascular. Esse procedimento reduziu a distensão exacerbada da saculação esofágica, uma vez que a simples liberação do anel vascular isolada poderia não ser suficiente para evitar uma estase alimentar crônica em virtude da flacidez muscular preexistente (4).

A agilidade na intervenção cirúrgica precoce demonstrou ser o fator determinante para o prognóstico favorável, atenuando os riscos de fibrose parietal e danos neuromusculares (1, 2). Além disso, o protocolo terapêutico pós-operatório agressivo com elevação postural e drenagem torácica contínua preveniu intercorrências sistêmicas graves, como a efusão pleural e pneumonia por aspiração, viabilizando o ganho de peso progressivo verificado no monitoramento de 30 dias. Diferente do observado em diagnósticos tardios, nos quais os animais permanecem refratários e cronicamente debilitados devido às lesões motoras fixas, a conduta combinada adotada garantiu o pleno restabelecimento funcional da paciente.

Conclusão

O diagnóstico precoce da persistência do arco aórtico direito, associado à secção cirúrgica do anel vascular combinada com a técnica de esofagoplastia redutora, demonstra-se altamente eficaz no tratamento do megaesôfago secundário em pequenos animais. O manejo clínico pós-operatório rigoroso com verticalização alimentar evita recidivas e pneumonia aspirativa. Essa abordagem combinada restabelece o pleno desenvolvimento ponderal e garante o retorno da qualidade de vida dos pacientes afetados, proporcionando excelente prognóstico mesmo em raças caninas sem predisposição genética documentada.

Referências

1 Fossum TW. Cirurgia de Pequenos Animais. 4. ed. Rio de Janeiro: Elsevier; 2014.

2 Jericó MM; Kogika MM; Andrade Neto JP, editores. Tratado de Medicina Interna de Cães e Gatos. 1. ed. Rio de Janeiro: Roca; 2015.

3 Werner NE; Zavilenski RB; Teixeira CR; Bortoli AW. Persistência do quarto arco aórtico direito em cão: relato de caso. Revista Thêma et Scientia. 2024;14(2E):275–294.

4 Olson NJ; Reems MR; Monnet E. Surgical treatment of persistent right aortic arch with combined ligamentum arteriosum transection and esophageal diverticulum resection in three dogs. Veterinary Surgery. 2021;50:1–7.

Correção Cirúrgica de Hérnia Peritoneopericárdica em Felino: Relato de caso

Luana da Silva Barbosa[1]; Giulia Barbosa Peris Carbone[1], Paulo Ryan Souza Lopes [1], Rayssa Vitória Delmondes dos Santos [1], Aline Akagui Silva Harada[2]

1- Acadêmico de Medicina Veterinária, Universidade Católica Dom Bosco (UCDB), MS
E-mail: ra194834@ucdb.br ;
2- Médica veterinária.

RESUMO

A hérnia peritoneopericárdica (HPP) é uma afecção congênita incomum caracterizada pela comunicação anormal entre as cavidades peritoneal e pericárdica, permitindo herniação de órgãos abdominais para o saco pericárdico (1). Relata-se o caso de um felino, macho, sem raça definida (SRD), cinco anos de idade, atendido com quadro de angústia respiratória e arqueamento toracoabdominal. Foram realizados exames laboratoriais, eletrocardiográficos e radiográficos para investigação diagnóstica e avaliação pré-operatória. O exame radiográfico evidenciou aumento global da silhueta cardíaca com sugestiva continuidade à região diafragmática, levantando suspeita de hérnia peritoneopericárdica. O eletrocardiograma demonstrou ritmo sinusal com bloqueio fascicular anterior esquerdo, sobrecarga atrial esquerda e alterações sugestivas de hipóxia miocárdica. Os exames hematológicos evidenciaram discreta leucopenia e hiperproteinemia. O paciente foi submetido à correção cirúrgica da hérnia, sendo observada importante herniação visceral com aderência extensa de um dos lobos hepáticos ao pericárdio. Identificou-se ainda formação cística associada ao lobo hepático herniado, sendo realizada drenagem e preservação do órgão. Após redução do conteúdo herniado e correção do defeito anatômico, houve restabelecimento da pressão negativa torácica e estabilidade hemodinâmica transoperatória. O pós-operatório imediato foi considerado delicado, porém o paciente apresentou evolução satisfatória. Conclui-se que a HPP deve ser considerada como diagnóstico diferencial em felinos com sinais respiratórios

inespecíficos, sendo a intervenção cirúrgica fundamental para melhora clínica e prognóstica.

Palavras-Chaves: diafragma; cirurgia torácica; dispneia; cardiopatia; fígado.

INTRODUÇ>O

A hérnia peritoneopericárdica (HPP) é uma anomalia congênita rara observada em cães e gatos, resultante de falha embrionária na formação do septo transverso, promovendo comunicação entre as cavidades abdominal e pericárdica (2). Essa alteração permite a herniação de órgãos abdominais para o interior do saco pericárdico, sendo o fígado o órgão mais frequentemente acometido (3).

Os sinais clínicos são variáveis e dependem da quantidade de órgãos herniados e do grau de comprometimento cardiorrespiratório. Alguns pacientes permanecem assintomáticos por longos períodos, enquanto outros apresentam dispneia, vômitos, intolerância ao exercício, alterações gastrointestinais e desconforto toracoabdominal (4).

O diagnóstico é realizado principalmente por exames de imagem, destacando-se a radiografia torácica e a ultrassonografia (5). O tratamento definitivo consiste na correção cirúrgica do defeito anatômico, especialmente em pacientes sintomáticos (1). O objetivo deste trabalho é relatar um caso de hérnia peritoneopericárdica em felino submetido à correção cirúrgica.

MATERIAL E MÉTODOS

Foi atendido um felino, macho, sem raça definida, cinco anos de idade, apresentando angústia respiratória e arqueamento da região torácica e abdominal. Durante a avaliação clínica observou-se importante desconforto respiratório, sendo solicitados exames laboratoriais, eletrocardiográficos e radiográficos para investigação diagnóstica e estabilização pré-operatória.

O hemograma evidenciou hemácias de 7,63 milhões/mm³, hematócrito de 44,5%, proteínas plasmáticas totais de 10,0 g/dL e leucopenia discreta, com contagem total de leucócitos de 4.200/mm³. Observou-se ainda formação de rouleaux eritrocitário. Os exames bioquímicos demonstraram ALT de 25 U/L, creatinina de 0,92 mg/dL, ureia de 33,39 mg/dL e proteínas totais séricas de 8,1 g/dL, sem alterações hepáticas ou renais significativas.

O eletrocardiograma revelou ritmo sinusal com bloqueio fascicular anterior esquerdo, ondas P aumentadas sugestivas de sobrecarga atrial esquerda e alterações compatíveis com sobrecarga ventricular esquerda e possível hipóxia miocárdica.

Foram realizadas radiografias torácicas nas projeções dorsoventral, ventrodorsal e laterolaterais direita e esquerda. Observou-se aumento global da silhueta cardíaca com sugestiva continuidade à região de cúpula diafragmática, achado compatível com hérnia peritoneopericárdica. Não foram observadas alterações significativas em traqueia, mediastino, espaço pleural ou campos pulmonares.

Após estabilização clínica, o paciente foi submetido à correção cirúrgica da hérnia peritoneopericárdica. Durante o procedimento observou-se importante herniação visceral para o saco pericárdico, com aderência extensa de um dos lobos hepáticos ao pericárdio. Identificou-se também formação cística associada ao lobo hepático herniado, sendo realizada drenagem do conteúdo cístico e preservação do órgão. Após redução visceral, procedeu-se à correção do defeito anatômico e restabelecimento da pressão negativa torácica.

RESULTADOS E DISCUSS>O

A hérnia peritoneopericárdica é considerada uma afecção congênita incomum em felinos, podendo permanecer assintomática durante anos (2). Estudos retrospectivos demonstram que pacientes acometidos podem apresentar sinais respiratórios e gastrointestinais variados, compatíveis com os observados neste caso (6). No presente relato, o animal apresentou sinais respiratórios importantes,

compatíveis com comprometimento torácico secundário à presença de vísceras abdominais no saco pericárdico.

A radiografia torácica evidenciou aumento global da silhueta cardíaca associado à continuidade da imagem cardíaca com a região diafragmática. Esse padrão radiográfico é considerado um dos principais achados sugestivos de hérnia peritoneopericárdica, auxiliando significativamente no diagnóstico da enfermidade (5).

As alterações eletrocardiográficas observadas, incluindo sobrecarga atrial esquerda, desvio do eixo elétrico e alterações compatíveis com hipóxia miocárdica, provavelmente ocorreram em decorrência da compressão cardíaca e das modificações anatômicas intratorácicas causadas pela hérnia, conforme descrito por Ettinger e Feldman (3).

Durante o procedimento cirúrgico, a presença de aderência extensa do lobo hepático ao pericárdio demonstrou o caráter crônico da afecção. Processos inflamatórios prolongados podem resultar em aderências fibrosas importantes entre as vísceras herniadas e as estruturas pericárdicas (1). A formação cística observada no lobo hepático possivelmente esteve relacionada ao comprometimento vascular crônico decorrente do encarceramento do órgão.

A drenagem do cisto associada à preservação hepática permitiu manutenção da integridade do órgão, enquanto a correção cirúrgica do defeito anatômico promoveu restabelecimento da pressão negativa torácica e estabilização clínica transoperatória. A literatura demonstra que pacientes sintomáticos submetidos à correção cirúrgica apresentam prognóstico favorável e melhora clínica significativa após o procedimento (7).

No acompanhamento pós-operatório, o paciente apresentou recuperação satisfatória, com estabilização dos parâmetros respiratórios e cardiovasculares. Durante o retorno clínico observou-se melhora significativa do quadro apresentado inicialmente, com retorno às atividades habituais e manutenção da qualidade de vida. No momento da reavaliação, o animal encontrava-se ativo, sem sinais de desconforto respiratório ou alterações compatíveis com recidiva da hérnia.

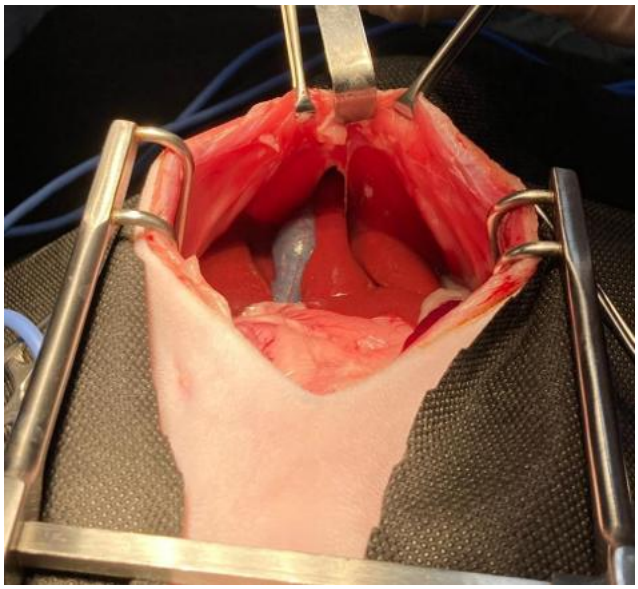

Figura 1 Exposição intraoperatória evidenciando hérnia peritoneopericárdica com herniação de lobo hepático para o saco pericárdico.

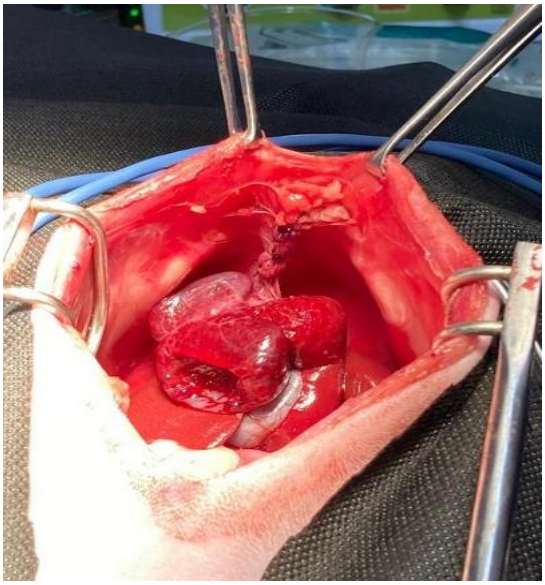

Figura 2 Aspecto final após redução do conteúdo herniado, liberação das aderências pericárdicas e correção do defeito diafragmático.

CONCLUS>O

A hérnia peritoneopericárdica deve ser considerada como diagnóstico diferencial em felinos com sinais respiratórios e alterações toracoabdominais inespecíficas. Os exames de imagem são fundamentais para o diagnóstico da afecção. A correção cirúrgica promove melhora clínica significativa e apresenta prognóstico favorável, mesmo em casos com aderências extensas e comprometimento hepático associado. No presente caso, o tratamento cirúrgico permitiu recuperação satisfatória e retorno do paciente às suas atividades habituais.

REFER NCIAS

1. Fossum TW. Cirurgia de pequenos animais. 5. ed. Rio de Janeiro: Elsevier; 2014.
2. Slatter D. Manual de cirurgia de pequenos animais. 3. ed. São Paulo: Manole; 2007.
3. Ettinger SJ; Feldman EC. Textbook of veterinary internal medicine. 8. ed. St. Louis: Elsevier; 2017.
4. Nelson RW; Couto CG. Medicina interna de pequenos animais. 5. ed. Rio de Janeiro: Elsevier; 2015.
5. Thrall DE. Diagnóstico de radiologia veterinária. 7. ed. Rio de Janeiro: Elsevier; 2019.
6. Banz AC; Gottfried SD. Peritoneopericardial diaphragmatic hernia: a retrospective study of 31 cats and eight dogs. Journal of the American Animal Hospital Association. 2010;46(6):398-404.
7. Burns CG; Bergh MS; McLoughlin MA. Surgical and nonsurgical treatment of peritoneopericardial diaphragmatic hernia in dogs and cats. Journal of the American Veterinary Medical Association. 2013;242(5):643-650.

Correção Cirúrgica de Ruptura Diafragmática e Laceração Hepática Associadas à Lobectomia Hepática e Autotransfusão em Cão: Relato de Caso

Charles Eduardo Lazzaretti - Acadêmico de Medicina Veterinária da Universidade de Caxias do Sul (UCS).
Pablo Mota Borges - Acadêmico de Medicina Veterinária da UCS.
Gabriela Sandrin Tomasi - Acadêmica de Medicina Veterinária da UCS.
Júlia Trentin Motter - Médica Veterinária Aprimoranda em Cirurgia de Pequenos Animais UCS.
Gabriela Zucco Nadin - Médica Veterinária Especializada em Cirurgia de Tecidos Moles.
Bruna Gonzalez dos Santos - Médica Veterinária, docente da UCS.

RESUMO
Relata-se o caso de uma cadela em choque hipovolêmico secundário a hemoperitônio e ruptura diafragmática traumática pós-atropelamento. A celiotomia emergencial revelou herniação jejunal e do lobo hepático direito, além de laceração do lobo quadrado com intenso sangramento ativo. O controle hemostático foi obtido mediante lobectomia hepática parcial. Diante da perda volêmica e indisponibilidade de hemoderivados estocados, executou-se a autotransfusão transoperatória de 250 mL de sangue intracavitário. A paciente obteve estabilidade hemodinâmica pós-operatória e alta com recuperação clínica completa. Conclui-se que a cirurgia imediata associada à autotransfusão constitui uma estratégia de resgate significativa na reversão do choque e sobrevida em quadros severos de ruptura diafragmática.

Palavras-chave: choque hipovolêmico; hemoperitônio; hérnia; miorrafia.

INTRODUÇÃO

A ruptura diafragmática traumática (RDT) em cães decorre frequentemente de traumas contusos abdominais (1). O aumento súbito da pressão intra-abdominal após o impacto do trauma, associado à incapacidade da glote de manter-se fechada gera um intenso gradiente de pressão pleuroperitoneal, culminando na ruptura muscular e deslocamento de órgãos para o tórax (1,2). O fígado é a víscera mais herniada, o que o predispõe a lacerações, hemoperitônio e choque hipovolêmico, exigindo estabilização hemodinâmica prévia à cirurgia (2). O tratamento exige celiotomia para controle hemostático, ressecção de tecidos inviáveis, a exemplo da lobectomia hepática, e miorrafia diafragmática para restauração ventilatória (1). Em hemorragias graves com indisponibilidade de hemoderivados estocados, a autotransfusão do sangue cavitário consiste em uma alternativa viável para a expansão volêmica (3).

Este trabalho objetiva relatar o caso de uma cadela com RDT e hemoperitônio por laceração hepática, descrevendo a miorrafia do diafragma, a lobectomia hepática e o uso da autotransfusão no manejo hemodinâmico.

DESCRIÇÃO DO CASO

Uma cadela, sem raça definida, 1 ano de idade, 23,5 kg, foi admitida no Instituto Hospitalar Veterinário (IHVET-UCS), com histórico de atropelamento. Na triagem emergencial, a paciente apresentava-se alerta, com mucosas hipocoradas, tempo de preenchimento capilar de 2 segundos, taquicardia (190 bpm) e taquipneia (44 mpm), pressão arterial sistólica de 160 mmHg e temperatura retal de 38,8 °C. Para analgesia inicial, administrou-se cloridrato de metadona (0,3 mg/kg, SC).

O exame ultrassonográfico A-FAST revelou líquido livre na janela hepatodiafragmática, confirmado como hemoperitônio por abdominocentese guiada. Radiografias (laterolateral e ventrodorsal) evidenciaram opacificação com densidade de tecidos moles na região torácica caudoventral direita, perda de definição das silhuetas diafragmática e hepática, e discreto pneumotórax, sugerindo ruptura diafragmática e contusão pulmonar. Exames pré-operatórios apontaram eritrocitose (Ht: 53%), leucocitose (23.500/µL) com neutrofilia (20.210/µL), monocitose (1.645/µL) e linfopenia (1.410/µL), além de elevação da alanina aminotransferase (ALT: 270 UI/L).

Devido à instabilidade hemodinâmica e suspeita de ruptura diafragmática com hemorragia ativa, procedeu-se à celiotomia exploratória emergencial. Sob anestesia geral, acessou-se a cavidade abdominal pela linha alba mediante incisão pré-retro-umbilical com bisturi de lâmina nº 24. Constatado hemoperitônio maciço, instituiu-se autotransfusão como suporte volêmico imediato, com coleta de 250 mL de sangue intracavitário em seringas contendo EDTA (proporção 9:1) e reinfusão transoperatória.

A inspeção abdominal revelou ruptura do lobo hepático quadrado com sangramento ativo. Para controle hemostático, realizou-se lobectomia parcial mediante três ligaduras simples com fio poliglactina 910 nº 0 na porção cranial do lobo e secção a 1 cm distal à ligadura. Adicionalmente, empregou-se o uso de esponja hemostática de colágeno hidrolisado para controle em foco hemorrágico menor no processo papilar do lobo caudado.

A exploração revelou também ruptura da porção lateral direita do músculo diafragmático, com herniação do lobo lateral direito do fígado e alças jejunais, que foram reposicionados à cavidade abdominal. A miorrafia do diafragma foi executada utilizando fio Nylon 2-0 em padrão de sutura Sultan, com ancoragem à costela adjacente a fim de garantir a oclusão sob tensão adequada. Ao final da síntese, foi realizado recrutamento pulmonar forçado para o restabelecimento da pressão negativa intratorácica. Após inspeção final, sem constatação de sangramentos ativos, procedeu-se à celiorrafia, que se iniciou pela fáscia do músculo reto do abdome em padrão simples contínuo com fio Nylon 2-0, seguida

da síntese do tecido subcutâneo em padrão simples contínuo com fio Nylon 3-0 e finalizada com a dermorrafia em padrão de sutura isolada Wolf com fio Nylon 3-0.

No quarto dia pós-operatório, exames revelaram normalização de leucócitos (12.100/µL) e hematócrito (44%), com elevação de ALT (629 UI/L) e fosfatase alcalina (163 UI/L). Mantendo estabilidade clínica por mais sete dias, recebeu alta hospitalar com recuperação clínica completa.

DISCUSSÃO

O diagnóstico rápido por meio do método A-FAST e a instituição da celiotomia exploratória imediata foram determinantes para a sobrevida da paciente. Embora o momento ideal para a intervenção cirúrgica em cães com ruptura diafragmática traumática (RDT) ainda seja discutido na literatura, pacientes com instabilidade hemodinâmica grave e hemorragia ativa necessitam de intervenção cirúrgica emergencial (2). A literatura atual reforça que, em animais com lesões concomitantes graves, o atraso cirúrgico pode aumentar o risco de descompensação e óbito (1).

Diante do choque hipovolêmico e do hemoperitônio maciço oriundos da laceração hepática, a autotransfusão provou-se uma manobra de resgate vital e bem-sucedida. Em situações emergenciais, essa técnica apresenta inúmeras vantagens, fornecendo expansão volêmica imediata com sangue total normotérmico e perfeitamente compatível (3). O seu uso requer cautela, sendo as principais contraindicações a suspeita de contaminação do sangue com urina, bactérias, matéria fecal ou bile (4). Pela ausência dessas contraindicações no quadro da paciente, os riscos operatórios basais da técnica, como coagulopatias e microembolização (4), tornaram-se aceitáveis diante do risco iminente de óbito por choque e da indisponibilidade de hemoderivados estocados.

Uma das complicações de maior preocupação e frequência em correções de RDT em cães é o pneumotórax (2). Nesses casos, a literatura recomenda ponderar a colocação de um tubo de toracostomia profilático sempre que houver alta probabilidade de pneumotórax persistente ou formação contínua de efusão (5). Contudo, a realização da herniorrafia com oclusão sob tensão adequada, associada ao recrutamento pulmonar forçado no momento da oclusão final do diafragma, restabeleceu eficientemente a pressão negativa intratorácica. Essa manobra dispensou o uso do dreno, reduzindo o tempo cirúrgico e a morbidade no pós-operatório.

Por fim, o sucesso do tratamento está diretamente atrelado à superação do período crítico de recuperação. Estudos evidenciam que cães submetidos à herniorrafia diafragmática apresentam prognóstico bom a excelente quando respondem positivamente

e sobrevivem às primeiras 12 a 24 horas pós-cirúrgicas (2,5). Embora a literatura clássica associasse as hérnias diafragmáticas crônicas a um pior prognóstico, devido à formação de aderências e ao risco de edema pulmonar de reexpansão (2), trabalhos recentes demonstram que as taxas de sobrevida perioperatória entre apresentações agudas e crônicas são semelhantes (1). Ainda assim, a intervenção cirúrgica emergencial adotada neste caso foi decisiva para evitar o colapso hemodinâmico irreversível e, somada ao rigoroso controle hemostático da lobectomia e à realização de autotransfusão, permitiu que a paciente superasse o choque hipovolêmico inicial e o período crítico de internação com parâmetros estáveis, resultando em alta hospitalar e cura clínica.

CONCLUSÃO

A intervenção cirúrgica emergencial associada à autotransfusão demonstra-se eficaz na resolução de ruptura diafragmática acompanhada de hemoperitônio maciço por laceração hepática em cães. O diagnóstico ágil e o controle hemostático imediato por meio da lobectomia parcial constituem os fatores determinantes para a sobrevivência do paciente em choque hipovolêmico grave. A reinfusão transoperatória de sangue intracavitário representa importante alternativa de suporte hemoterápico, sobretudo em situações emergenciais e casos específicos.

REFERÊNCIAS

1. Legallet C; Thieman Mankin K; Selmic LE. Prognostic indicators for perioperative survival after diaphragmatic herniorrhaphy in cats and dogs: 96 cases (2001-2013). BMC Veterinary Research 2017; 13(1):16.

2. Worth AJ; Machon RG. Traumatic diaphragmatic herniation: pathophysiology and management. Compendium on Continuing Education for the Practicing Veterinarian 2005; 27(3):178-191.

3. Higgs VA; Rudloff E; Kirby R; Linklater AKJ. Autologous blood transfusion in dogs with thoracic or abdominal hemorrhage: 25 cases (2007-2012). Journal of Veterinary Emergency and Critical Care 2015; 25(6):731-738.

4. Robinson DA; Kiefer K; Bassett R; Quandt J. Autotransfusion in dogs using a 2-syringe technique. Journal of Veterinary Emergency and Critical Care 2016; 26(6):766-774.

5. Fossum TW. Cirurgia de pequenos animais. 5. ed. Rio de Janeiro: GEN Guanabara Koogan; 2021.

Correção de Fratura de Úmero em Agapornis Utilizando Pino Intramedular Associada à Bandagem- Relato de Caso

Giovana Stofel Gomes Marroque, Camila Lie Yamauchi, Tatiana Dubezkyj Quintana, Gabrieli Cardoso, Maria Luiza Nunes Ferreira; Rebeca Medina Marques;

RESUMO

Um agapornis (*Agapornis roseicollis*), com dois meses de idade e 0,056 kg foi atendido no Serviço de Atendimento de Animais Silvestres (SAAS) do Hospital Veterinário da Universidade Federal do paraná (UFPR) – Setor Palotina, após apresentar fratura completa oblíqua na diáfise do úmero direito. Foi realizada cirurgia de osteossíntese com inserção de um pino intramedular de 0,8 mm de forma retrógrada, por abordagem dorsal ao úmero. No pós-operatório, o animal recebeu imobilização com bandagem em oito junto ao corpo, acompanhada de restrição de espaço, analgesia, anti-inflamatórios e antibiótico. Após 21 dias, um novo exame radiográfico demonstrou consolidação completa da fratura e o implante foi removido, com evolução clínica favorável.

Palavras-chave: cirurgia; ortopedia; pet não convencional; psitacídeo.

INTRODUÇÃO

Na clínica de aves, há maior ocorrência de fraturas comparada à de mamíferos, e o fator anatômico de seus ossos pneumáticos terem sua cortical fina e canal medular mais largo é um dos motivos. Em contrapartida, o tempo de consolidação óssea é mais rápido em aves por apresentar maior número de células presentes no periósteo e endósteo, capazes de promover maior irrigação ao tecido ósseo, sugerido por Cueva (1). A adequada estabilização inicial e redução da fratura influenciam diretamente no tempo de consolidação e prognóstico (2). O tratamento ortopédico difere de acordo com a localização da fratura, função do osso acometido, temperamento e peso do animal, entre outros fatores (2). O objetivo do presente trabalho é relatar a correção de fratura de úmero em um agapornis, utilizando-se a associação da inserção de um pino intramedular com bandagem em oito junto ao corpo.

DESCRIÇÃO DO CASO

Uma Agapornis (*Agapornis roseicollis*), dois meses de idade, 0,056 kg, chegou ao Hospital Veterinário da Universidade Federal do Paraná (UFPR) - Setor Palotina com histórico de asa caída e dor. Durante o atendimento foi observada a presença de crepitação e hematoma em região de úmero direito. O paciente apresentava-se alerta, com taquicardia (321 bpm; valor de referência: 206-274 bpm) e taquipneia (140 mrpm; valor de referência:

50-60 mrpm), e demais parâmetros estavam dentro dos limites fisiológicos para a espécie. O animal foi internado, e, após analgesia com Dipirona (25mg/kg IM), Meloxicam (0,5 mg/kg IM) e Tramadol (8 mg/kg BID IM) realizou-se exame radiográfico com sedação (Midazolam 2 mg/kg intranasal), que confirmou a suspeita de fratura (Figura 1A). A lesão foi classificada como fratura completa oblíqua em região de diáfise do úmero direito e foi estabilizada, temporariamente, por uma bandagem em oito junto ao corpo. No dia seguinte, foi realizada a osteossíntese.

Para o procedimento cirúrgico, o paciente foi posicionado em decúbito lateral esquerdo, foi realizada remoção das penas da região de úmero direito e antissepsia. Em seguida, foi efetuada uma incisão de aproximadamente 1cm com bisturi n°24 em região dorsal do úmero, sobre o foco de fratura para identificação e exposição dos fragmentos ósseos. Foi utilizado pino intramedular de 0,8 mm (Fio de Kirschner), inserido de forma retrógrada no foco da fratura em direção ao fragmento proximal, transfixando a epífise proximal. Em seguida, realizou-se a redução da fratura e o pino foi direcionado para o fragmento distal até atingir a margem distal do canal medular do úmero. Realizada dermorrafia utilizando padrão simples interrompido com fio Nylon 4-0. Após a cirurgia foi realizado um exame radiográfico (Figura 1B), que confirmou alinhamento e estabilização adequados da fratura.

Após a cirurgia, o membro operado foi imobilizado com uma bandagem em oito, com o objetivo de controlar as forças de rotação, e o paciente foi mantido internado em espaço restrito ao movimento com prescrição de Dipirona (25mg/kg BID IM), Meloxicam (0,5 mg/kg BID IM), Tramadol (8 mg/kg BID IM) e Clindamicina (100 mg/kg BID VO). Após dois dias, foi concedida alta hospitalar e depois de 21 dias de pós operatório foi realizado um novo exame radiográfico e confirmada a consolidação óssea. Dessa forma, prosseguiu-se então para retirada do pino (Figura 1C). Resultante da imobilização prolongada, o paciente adquiriu contratura de propatágio impedindo de realizar longos voos, porém não foi uma condição que impactou na qualidade de vida do animal.

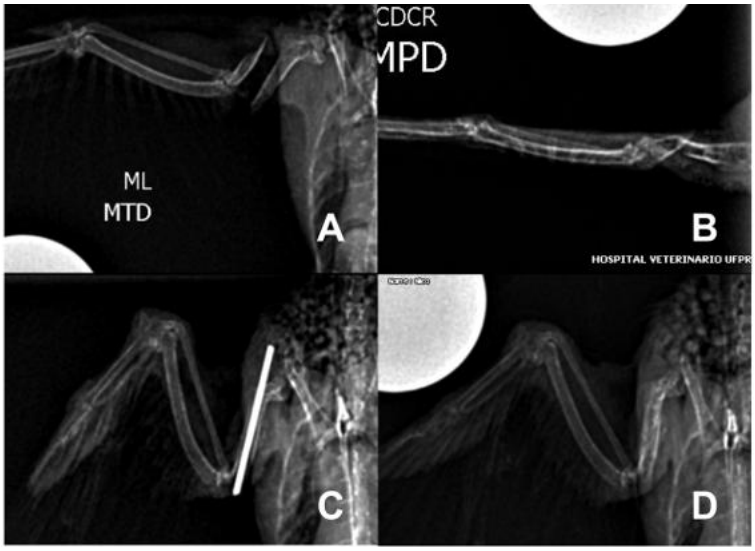

Figura 1: Radiografias de *Agapornis roseicollis*, evolução do tratamento de fratura. A- Fratura em úmero direito ventrodorsal. B- Fratura em úmero direito caudocranial. C- Pós cirúrgico com inserção de pino intramedular. D- Consolidação de fratura em úmero direito após remoção do pino intramedular.

DISCUSSÃO

Em aves, um dos fatores que ajuda a promover a leveza e a aerodinâmica necessária para o vôo é a pneumatização de seus ossos, porém, acrescido de pouca cobertura muscular, torna-os mais suscetíveis à fraturas (3), como no caso do paciente descrito neste relato. Embora sejam escassos os estudos em aves, em mamíferos a literatura indica a introdução de pino intramedular em diâmetro de até 70% do total do canal ósseo (1). No caso relatado, devido ao tamanho do paciente, optou-se por utilizar o menor pino intramedular disponível, apesar de ocupar maior porção do canal medular do que o recomendado para mamíferos.

Fatores biomecânicos como arqueamento, torção, tensão e compressão são avaliados para garantir a consolidação, sendo ideal limitar todas essas forças(1).O método de escolha para corrigir a fratura deste paciente foi cirúrgico, através da inserção de um pino intramedular, que, de acordo com a literatura, proporciona um bom alinhamento axial, não possui custo elevado e é resistente à flexão (1). Além disso, é recomendada a associação do pino intramedular com outras técnicas que permitam o controle de forças de rotação, como a técnica de tie-in (4). No entanto, devido ao tamanho do paciente, não foi possível realizá-la. Por isso, além da introdução do implante, foi realizada a imobilização externa pelo método da bandagem em oito junto ao corpo, a fim de manter a coaptação das extremidades ósseas e impedir o movimento de rotação do osso (3). Após 21 dias,

observou-se consolidação suficiente em radiografia, o que corrobora com a literatura para aves (5). A imobilização prolongada sem fisioterapia em asa pode causar contratura de tendão propatagial, resultando em um encurtamento da estrutura limitando a amplitude do movimento afetando no voo do animal(5).

CONCLUSÃO

A realização de osteossíntese, com pino intramedular, associada a bandagem em oito junto ao corpo, promoveu adequada estabilização óssea, o que permitiu a consolidação da fratura e recuperação clínica satisfatória para o paciente do caso relatado.

REFERÊNCIAS

1) Cueva LOB, Rahal SC, Mesquita LR, Mamprim MJ, Alves ACT, Cano WT, et al. Considerações sobre fraturas em aves. Vet Zootec. 2020;27(1):001-011. Disponível em :https://rvz.emnuvens.com.br/rvz/article/view/351. Acesso em: 15 maio 2026.

2) Bolson J, Schossler JEW. Osteossíntese em aves – revisão da literatura. Arq Ciênc Vet Zool Unipar. 2008;11(1):55-62. Disponível em: https://share.google/SSxCGKNvNpsdtB7cg. Acesso em: 15 maio 2026.

3) Yepes GE, Gomes DE. FRATURA DE ÚMERO EM UDÚ-DE-COROA-AZUL. Revista Científica Unilago [Internet]. 2021 [cited 2026 May 19];1(1). Disponível em: https://revistas.unilago.edu.br/index.php/revista-cientifica/article/view/554

4) Orosz SE, Echols MS, Redig PT. *Avian Surgical Anatomy and Orthopedic Management*. 2nd ed. ; 2023. p.177-178.

5) Kelawala DN, Mahla JK, Barot HM, Parikh Pineshkumar Vasantlal. Fracture Management in Birds. ResearchGate [Internet]. 2019 [cited 2026 May 19];42–53. Disponível em: https://www.researchgate.net/publication/366408852_Fracture_Management_in_Birds

Correção de fratura umeral por osteossíntese em Falco sparverius: tratamento cirúrgico, reabilitação e retorno funcional ao voo

Nathália Martins Melo[1]; Giovanna Munarin[1]; Yanni Gabriele Dynarowski Lopes[1]; Fabiana Rodrigues de Freitas[2]; Robson Júnior Piontkovsky[2]; Juliano Biolchi[2]

[1] Graduanda em Medicina Veterinária, Centro Universitário UniCesumar, Curitiba, PR.

[2] Docente do curso de Medicina Veterinária, Centro Universitário UniCesumar, Curitiba, PR.

RESUMO

Aves são as principais presentes na rotina de atendimento de vertebrados, sendo rapinantes e fraturas os principais encontrados, devido a fragilidade de ossos pneumáticos. Essa afecção é de grande importância na qualidade de vida do paciente aviário. Um gavião-quiri-quiri (*Falco sparverius*) adulto deu entrada na clínica veterinária apresentando incapacidade de voo e fratura exposta em úmero direito. Foi realizado osteossíntese, que utilizou a técnica de pino intramedular e fixação externa acrílica para imobilização da fratura. Foi realizado analgésico, anti-inflamatório, antibióticos e suplementação de cálcio como protocolo medicamentoso. O paciente permaneceu internado por 91 dias, no qual permaneceu clinicamente estável e com apetite satisfatório, durante este período foi realizado exames radiográficos seriados que demonstraram excelente consolidação óssea. A alta do animal e aptidão de volta à natureza foi possível pois o animal demonstrou recuperação e volta de funcionalidade total do membro acometido.

PALAVRAS-CHAVE: Ave de rapina; Ortopedia aviária; Fauna silvestre; Traumatologia.

INTRODUÇÃO

Na casuística de fauna silvestre, as aves representam a classe de maior prevalência, com destaque para os rapinantes vitimados por traumas. As fraturas são as principais intercorrências, favorecidas pela fragilidade dos ossos pneumatizados, que priorizam a leveza aerodinâmica em detrimento da resistência mecânica (1). O diagnóstico radiográfico é imperativo para a classificação da lesão, planejamento cirúrgico e monitoramento da consolidação óssea pós-operatória (2).

Contudo, a reabilitação de rapinantes impõe desafios críticos: a restrição de espaço necessária à osteossíntese pode resultar em atrofia muscular e condicionamento ao manejo humano, dificultando o restabelecimento da aptidão funcional (capacidade de caça, fuga e defesa) indispensável para a soltura e sobrevivência em vida livre (2).

O objetivo deste relato é descrever a evolução clínico-radiográfica e funcional de um quiri-quiri (*Falco sparverius*) com fratura exposta em fragmento distal de úmero, submetido à técnica de osteossíntese com pino intramedular.

DESCRIÇÃO DO CASO

Foi admitido na Clínica Veterinária da UniCesumar um gavião-quiri-quiri (*Falco sparverius*), adulto, de vida livre, resgatado após ser encontrado com incapacidade de voo. Em exame físico notou-se assimetria alar, onde o membro torácico direito apresentava leve elevação e abdução, mantendo afastado do corpo, além da espécime apresentar solução de continuidade tegumentar com exposição do segmento ósseo em região de úmero distal direito, caracterizando uma fratura exposta. O estado nutricional foi classificado com escore de condição corporal 2/5, evidenciado pela hipotrofia da musculatura peitoral e proeminência da quilha esternal, acompanhado de sinais clínicos de desidratação leve (estimada em 5%).

Instituiu-se terapia farmacológica multimodal compreendendo analgesia com cloridrato de tramadol (15 mg/kg), antibioticoterapia preventiva com enrofloxacina (10 mg/kg) e anti-inflamatório não esteroidal meloxicam (0,5 mg/kg), todos administrados por via intramuscular em regime posológico de 12/12 horas. Complementarmente, procedeu-se à reposição volêmica via fluidoterapia com solução de Ringer com Lactato (7,5 mL/kg, SC) em dose única. O exame radiográfico em projeções ortogonais confirmou a presença de fratura exposta, completa e cominutiva em terço distal de úmero direito, caracterizada por desalinhamento dos eixos e múltiplos fragmentos ósseos. Visando a estabilização temporária do membro e a prevenção de danos teciduais secundários, aplicou-se imobilização externa mediante bandagem em “oito” com fita autoaderente, garantindo a manutenção da integridade dos tecidos moles adjacentes até a intervenção cirúrgica.

No quinto dia de admissão, o paciente foi submetido ao procedimento cirúrgico de osteossíntese em úmero direito. Como medicação pré-anestésica, administrou-se a associação de dexmedetomidina (20 µg/kg), morfina (0,5 mg/kg) e escetamina (10 mg/kg) por via intramuscular. A indução anestésica foi realizada com isoflurano a 2V% via máscara facial, procedendo-se à intubação endotraqueal e manutenção com isoflurano (0,5-1,5V%). Para otimização da analgesia transoperatória, executou-se o bloqueio do plexo braquial com bupivacaína 0,25% (2 mg/kg).

Seguindo rigorosos preceitos de assepsia, procedeu-se à osteossíntese mediante abordagem cirúrgica por acesso dorsal-lateral ao úmero, com subsequente divulsão romba da musculatura braquial. A técnica consistiu na inserção retrógrada de pino intramedular associada à redução anatômica dos fragmentos por meio de cerclagem com fio de poliglecaprone 25 (2-0). O sistema foi estabilizado externamente em configuração de tie-in com barra conectora de resina acrílica, visando a neutralização das forças de rotação e cisalhamento. A avaliação radiográfica em pós-operatório imediato confirmou o posicionamento fidedigno dos implantes ortopédicos e o restabelecimento do alinhamento

cortical e axial satisfatório (Figura 1). Para coaptação externa e proteção da ferida cirúrgica, aplicou-se bandagem em “oito” composta por gaze, atadura de crepe e bandagem elástica autoaderente.

No período pós-operatório, instituiu-se como protocolo a administração de cloridrato de tramadol (15 mg/kg, IM), enrofloxacina (10 mg/kg, IM), meloxicam (0,5 mg/kg, IM) e ceftriaxona (100 mg/kg, IM). Adicionalmente, procedeu-se à suplementação mineral com gluconato de cálcio (100 mg/kg, SC) e suporte hidroeletrolítico via fluidoterapia com solução de Ringer com Lactato (7,5 mL/kg, SC), todos mantidos em regime posológico de 12/12 horas.

Figura 1 – Evolução radiográfica da fratura umeral direita

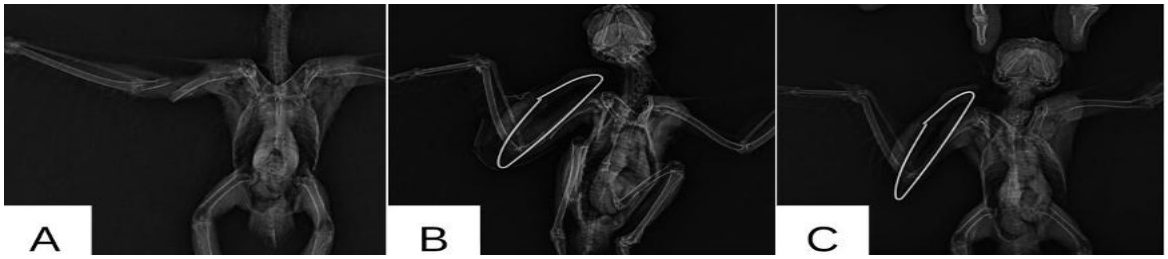

A) Dia 01, fratura exposta completa cominutiva em úmero distal direito; B) Dia 05, radiografia de controle pós-cirúrgico imediato; C) Dia 74, consolidação óssea satisfatória.

O monitoramento radiográfico seriado, realizado em intervalos de 21 dias, permitiu observar o início da formação do calo ósseo periosteal na 3ª semana, progredindo para a consolidação radiográfica completa na 11ª semana. A coaptação externa (bandagem em oito) foi removida ao 55º dia de internação para mitigar riscos de atrofia muscular e anquilose articular, enquanto a estabilização por fixador externo foi mantida até o desfecho clínico. No momento da alta hospitalar, o espécime demonstrou preservação da amplitude de movimento e retorno satisfatório da função biomecânica do membro acometido, parâmetros fundamentais para o sucesso da reabilitação funcional.

O período de internação totalizou 91 dias, durante os quais o espécime demonstrou estabilidade clínica e manutenção do balanço energético positivo. O manejo dietético baseou-se na oferta de presas inteiras (*Mus musculus*). Adicionalmente, o animal foi submetido a períodos frequentes de helioterapia para otimizar a síntese de vitamina D3 e o metabolismo mineral, fatores determinantes para a qualidade da consolidação óssea em rapinantes. O espécime apresentou excelente adaptação ao recinto de internação, sem evidências de estresse acentuado ou estereotipias comportamentais. Após a alta médica o indivíduo foi encaminhado à autoridade ambiental competente para a execução de protocolos de reabilitação e condicionamento de voo.

DISCUSSÃO

O úmero é essencial na sustentação do membro torácico e capacidade de voo, seu acometimento em aves de rapina de vida livre é extremamente importante pois impede a aquisição de alimento em vida livre. Essa intervenção pode ser clínica através de talas e bandagens, tendo mais vantagens em pacientes menores, ou cirúrgica através do procedimento de osteossíntese, estabilizando e alinhando melhor a fratura porém requer anestesia geral e há um custo maior atrelado (3).

Devido a comunicação do sistema respiratório com ossos pneumáticos, como é o caso do úmero, se torna comum o desenvolvimento de pneumonias e aerossaculites pós procedimento, principalmente se tratando de fratura exposta. Analisando o caso descrito foi optado pela antibioticoterapia com associação de dois fármacos, além de analgesia, anti-inflamatório e suplementação de cálcio (4).

O sucesso desse caso se deve muito a boa adaptação do animal ao ambiente de internação, além do menor estresse, isso levou a manutenção do apetite mantendo-se nutrido para recuperação rápida (4).

CONCLUSÃO

A recuperação do procedimento de osteossíntese do espécime supracitado foi satisfatório na imobilização e alinhamento da fratura, possibilitando uma excelente cicatrização óssea e volta total à função do membro. O tratamento medicamentoso e a alimentação contribuíram para uma boa recuperação do paciente.

REFERÊNCIAS

1. Gonçalves, J. R. et al. Levantamento de aves de rapina atendidas em um serviço de radiologia veterinária em Porto Alegre, RS. Revista Eletrônica de Medicina Veterinária (REMA), v. 18, n. 1, p. 3253, 2022.

2. Seegers, K. M.; Cowgill, K. S. Fractures and soft tissue injuries in birds. Veterinary Clinics of North America: Exotic Animal Practice, v. 22, n. 2, p. 249–267, 2019.

3. Strashadyer, L. A.; Harrison, G. J. Fractures of the humerus in raptors: surgical and conservative management. Journal of Avian Medicine and Surgery, v. 28, n. 3, p. 215–224, 2014.

4. Bolson, D. et al. Manejo de aves de rapina com fraturas em centro de resgate de vida selvagem. Revista de Medicina Veterinária e Zootecnia, v. 31, n. 2, p. 155–163, 2023.

Correlação entre perfil do paciente e perfil microbiológico em cães diagnosticado com otite

Yasmin Hazime Miziara – Discente do quarto ano do Curso de Graduação em Medicina Veterinária da Universidade de Uberaba (UNIUBE), MG.

Luciana de Oliveira Souza - Discente do quinto ano do Curso de Graduação em Medicina Veterinária da Universidade de Uberaba (UNIUBE), MG.

Thaysa de Castro Lourenço - Discente do programa de Mestrado, Universidade de Uberaba (UNIUBE), MG.

Rodrigo Supranzetti de Rezende - Docente do programa de pós-graduação em Sanidade e Produção Animal nos Trópicos, Universidade de Uberaba (UNIUBE), MG.

Renato Linhares Sampaio - Docente do programa de pós-graduação em Sanidade e Produção Animal nos Trópicos, Universidade de Uberaba (UNIUBE), MG.

RESUMO

A otite canina é uma síndrome multifatorial complexa, e compreender a relação entre as características do hospedeiro e o perfil de resistência bacteriana direciona abordagens terapêuticas individualizadas. O objetivo deste trabalho foi correlacionar variáveis do hospedeiro com o perfil microbiológico e o antibiograma em 1.452 cães atendidos no Hospital Veterinário entre 2015 e 2025. Foram analisados 1.641 episódios de otite; os 977 com crescimento bacteriano (59,5%) geraram 15.868 testes de sensibilidade. As correlações foram avaliadas por qui-quadrado de Pearson com V de Cramér e ANOVA one-way (α=0,05). O tipo bacteriano isolado não se associou ao sexo (p=0,168), mas associou-se significativamente à faixa etária (F=5,62; p=0,004), com bactérias gram-negativas predominando em idosos (>109 meses; 33,1% dos casos), sugerindo seleção por uso cumulativo de antimicrobianos. A raça e a faixa etária associaram-se significativamente (p<0,001; V=0,206), com raças longevas (Poodle e Lhasa Apso) coincidindo com maiores índices de resistência. A taxa de resistência diferiu entre raças (p<0,001; V=0,133), sendo Bullmastiff (67,9%) e Border Collie (59,2%) as mais resistentes, e Pastor Belga (13,1%) e Spitz Alemão (21,8%) as mais sensíveis. Poodle (55,7%), Pinscher (61,1%) e Maltês (59,1%) apresentaram cultura negativa na maioria dos episódios, sugerindo etiologia não bacteriana. Concluiu-se que a faixa etária é o principal preditor do tipo bacteriano, com predomínio de gram-negativos em idosos devido à pressão seletiva, e a raça influencia o padrão de resistência antimicrobiana. A abordagem individualizada com base no perfil do paciente otimiza o diagnóstico e o tratamento das otites.

Palavras-chave: Dermatologia Veterinária; Microbiologia; Síndrome Multifatorial.

INTRODUÇÃO

A otite canina é uma síndrome multifatorial cujo perfil microbiológico pode variar conforme as características do hospedeiro. Compreender a relação entre raça, sexo e faixa etária com o tipo de agente isolado e o perfil de resistência antimicrobiana pode direcionar abordagens diagnósticas e terapêuticas mais individualizadas (1; 2).

OBJETIVO

O objetivo foi correlacionar variáveis do hospedeiro com o perfil microbiológico e o antibiograma em 1.452 cães com otite atendidos no Hospital Veterinário entre 2015 e 2025.

MATERIAL E MÉTODOS

Foram analisados 1.641 episódios de otite de 1.452 cães (Hospital Veterinário, 2015–2025). Todos os casos foram incluídos para análise epidemiológica; os 977 com crescimento bacteriano (59,5%) foram utilizados nas correlações com o perfil microbiológico, totalizando 15.868 testes de sensibilidade. Correlações entre variáveis do hospedeiro e perfil bacteriano foram avaliadas por qui-quadrado de Pearson com V de Cramér e ANOVA one-way. A taxa de resistência por raça foi analisada por qui-quadrado com post-hoc para 406 pares (29 raças; n≥50 testes), com correção de Bonferroni. Adotou-se $\alpha=0,05$.

RESULTADOS E DISCUSSÃO

Três correlações principais foram identificadas. Primeira: o tipo bacteriano isolado não se associou ao sexo do animal ($p=0,168$), mas associou-se significativamente à faixa etária — animais com gram-negativos eram, em média, 12,7 meses mais velhos que os com gram-positivos (86,9 vs. 74,2 meses; ANOVA: $F=5,62$; $p=0,004$), com predominância de gram-negativos em idosos (>109m: 33,1% dos casos). Esse achado sugere seleção bacteriana pelo uso antimicrobiano cumulativo ao longo da vida. Segunda: raça e faixa etária associaram-se significativamente ($\chi^2=165,54$; $p<0,001$; $V=0,206$) — raças predominantemente idosas, como Poodle (60,2% dos casos em >109m) e Lhasa Apso (54,8%), coincidiram com os maiores índices de resistência antimicrobiana. Terceira: a taxa de resistência diferiu entre raças ($\chi^2=256,07$; $p<0,001$; $V=0,133$), com Bullmastiff (67,9%) e Border Collie (59,2%) como as mais resistentes e Pastor Belga (13,1%) e Spitz Alemão (21,8%) as mais sensíveis — 68 de 406 pares foram significativos ($p<0,05$). Adicionalmente, Poodle (55,7%), Pinscher (61,1%) e Maltês (59,1%) apresentaram cultura negativa na maioria dos episódios, sinalizando prevalência de etiologia não bacteriana nessas raças. A faixa etária é o principal preditor do tipo bacteriano isolado nas otites caninas, com gram-negativos predominando em animais idosos. A raça influencia o perfil de resistência antimicrobiana, e algumas raças apresentam alta frequência de cultura negativa, exigindo investigação complementar. A abordagem individualizada com base no perfil do paciente pode otimizar o diagnóstico e o tratamento das otites caninas.

Os resultados deste estudo reforçam de forma consistente o conceito de que a otite canina deve ser compreendida como uma síndrome multifatorial dinâmica, na qual fatores do hospedeiro influenciam diretamente o perfil microbiológico e, consequentemente, a resposta terapêutica. A ausência de associação entre sexo e tipo bacteriano sugere que variáveis hormonais têm papel secundário na determinação do agente infeccioso, corroborando observações prévias de que o sexo não constitui fator determinante na microbiota do conduto auditivo em cães (1).

Por outro lado, a associação significativa entre faixa etária e tipo bacteriano isolado representa um dos achados mais relevantes do estudo. A maior prevalência de bactérias gram-negativas em animais idosos pode ser explicada por mecanismos cumulativos ao longo da vida, incluindo exposição repetida a antimicrobianos, seleção de cepas resistentes e alterações crônicas do microambiente do conduto auditivo. O uso recorrente de antibióticos favorece a substituição de microbiota sensível por populações mais resistentes, frequentemente compostas por gram-negativos oportunistas (4; 5). Além disso, alterações associadas ao envelhecimento, como imunossenescência e doenças crônicas concomitantes, contribuem para a persistência e complexidade das infecções. O envelhecimento está associado à redução da eficiência da resposta imune inata e adaptativa, o que favorece infecções mais persistentes e de difícil controle, frequentemente envolvendo patógenos mais resistentes (2). A associação entre raça, faixa etária e perfil de resistência antimicrobiana sugere que o risco não é distribuído de forma homogênea na população canina. Raças com maior longevidade ou maior predisposição a doenças dermatológicas crônicas, como Poodle e Lhasa Apso, apresentaram maiores índices de resistência, possivelmente refletindo histórico terapêutico mais intenso e recorrente. Esse achado está alinhado ao conceito de “pressão seletiva terapêutica”, amplamente discutido na literatura microbiológica (3). A variabilidade significativa na taxa de resistência entre raças também pode refletir diferenças comportamentais, ambientais e de manejo, além de predisposições anatômicas e dermatológicas. No entanto, é importante destacar que tais associações devem ser interpretadas com cautela, evitando generalizações excessivas, uma vez que fatores individuais frequentemente sobrepõem tendências populacionais. Outro achado de grande relevância clínica é a alta frequência de culturas negativas em determinadas raças, como Poodle, Pinscher e Maltês. Esse resultado sugere que, nesses grupos, a otite pode estar mais frequentemente associada a etiologias não bacterianas, como processos alérgicos, presença de *Malassezia spp.* ou distúrbios ceruminosos.

Infecções por leveduras e doenças alérgicas são causas comuns de otite externa e frequentemente não são detectadas em culturas bacterianas convencionais, exigindo exames complementares, como citologia (4). A implicação prática mais importante desses achados reside na necessidade de individualização da abordagem diagnóstica e terapêutica. A utilização de protocolos padronizados, sem considerar características do paciente como idade e raça, pode resultar em falhas terapêuticas e contribuir para o aumento da resistência antimicrobiana. Conforme enfatizado por diretrizes internacionais e pelo conceito de uso prudente de antimicrobianos, a decisão terapêutica deve ser baseada em evidências laboratoriais sempre que possível (4; 5). Dessa forma, este estudo avança ao demonstrar que a faixa etária é um importante preditor do perfil microbiológico, enquanto a raça influencia o padrão de resistência e a probabilidade de etiologias não bacterianas. Esses achados reforçam a importância de uma medicina veterinária personalizada, na qual o perfil do paciente orienta tanto a investigação diagnóstica quanto a escolha terapêutica, contribuindo para melhores desfechos clínicos e para o controle da resistência antimicrobiana.

CONCLUSÃO

A faixa etária do paciente é o principal fator preditor do tipo bacteriano na otite canina e a raça do cão influencia diretamente o padrão de resistência antimicrobiana. O sexo do animal não possui associação com o tipo de bactéria isolada. Bactérias gram-negativas predominam em cães idosos devido à pressão seletiva do uso cumulativo de antimicrobianos ao longo da vida. As raças Bullmastiff e Border Collie apresentam os maiores índices de resistência bacteriana, enquanto que as raças Pastor Belga e Spitz Alemão demonstram maior sensibilidade aos tratamentos. Raças longevas como Poodle e Lhasa Apso coincidem com taxas elevadas de resistência. A identificação do perfil do hospedeiro permite direcionar condutas terapêuticas individualizadas e otimizar o manejo clínico da otite canina.

REFERÊNCIAS

1) Noli C, Colombo S, Cornegliani L. Dermatology of the Dog and Cat. Edra; 2011.

2) Nelson RW, Couto CG. Small Animal Internal Medicine. Elsevier; 2019.

3) Guardabassi L, Jensen LB, Kruse H. Guide to Antimicrobial Use in Animals. Blackwell Publishing; 2008.

4)Scott DW, Miller WH, Griffin CE. Muller & Kirk’s Small Animal Dermatology. Saunders; 2001.

5) Weese JS. Antimicrobial resistance in companion animals. Anim Health Res Rev. 2013;14(1):1-12.

Dermatite Piotraumática Em Um Cão: Relato de caso

Bruna Rocha Gnoato – Discente em Medicina Veterinária pela Universidade Católica Dom Bosco (UCDB).
Fernanda De Alexandre Vieira - Discente em Medicina Veterinária pela Universidade Católica Dom Bosco (UCDB).
Lavínia Dos Anjos Diniz - Discente em Medicina Veterinária pela Universidade Católica Dom Bosco (UCDB).
Luciana Deai Siraiwa – Discente em Medicina Veterinária pela Universidade Católica Dom Bosco (UCDB).
Polliana Da Siva Aranda – Discente em Medicina Veterinária pela Universidade Católica Dom Bosco (UCDB).
Joyce Katiuccia Medeiros Ramos Carvalho – Doscente de Medicina Veterinária na Universidade Católica Dom Bosco (UCDB).

RESUMO

A dermatite piotraumática, também conhecida como dermatite úmida aguda ou *hot spot*, é uma piodermite superficial frequentemente observada em cães, caracterizada por lesões cutâneas de rápida evolução associadas ao prurido intenso e à automutilação. O presente trabalho relata o caso de um cão da raça Pug, macho, com dois anos de idade, atendido no Hospital Veterinário da Universidade Católica Dom Bosco (HOVET-UCDB), apresentando lesões ulceradas, eritema, alopecia, prurido e crostas na região cervical e periauricular. O diagnóstico foi estabelecido com base no histórico clínico e nos achados dermatológicos compatíveis com dermatite piotraumática. O tratamento instituído incluiu corticoterapia, antibioticoterapia sistêmica, analgesia, suplementação e terapia tópica, associadas à tricotomia e remoção das crostas. Com o acompanhamento, observou-se regressão significativa das lesões, interrupção do prurido, reepitelização completa da pele e início da repilação da área afetada. Conclui-se que o diagnóstico precoce e a associação entre tratamento sistêmico, terapia tópica e manejo adequado foram fundamentais para a recuperação clínica do paciente. O diagnóstico precoce e a associação entre tratamento sistêmico, local e manejo adequado são fundamentais para o controle da dermatite úmida aguda e para a recuperação da qualidade de vida do paciente.

Palavras-chave: *Hot spot*, Dermatologia veterinária, Umidade, Cães, Pyotraumatic dermatitis.

INTRODUÇÃO

A dermatite piotraumática, também denominada dermatite úmida aguda ou hot spot, é uma piodermite superficial frequentemente observada em cães, caracterizada por lesões cutâneas de rápida evolução associadas a intenso prurido, eritema, alopecia e exsudação decorrentes da automutilação (1). Entre os principais fatores predisponentes destacam-se ectoparasitoses, dermatites alérgicas, otites, umidade excessiva e alterações da barreira cutânea (1,2).

O diagnóstico baseia-se no histórico clínico, exame físico e características das lesões, sendo fundamental a identificação dos fatores desencadeantes para prevenir recorrências. O tratamento envolve controle do prurido, manejo da infecção secundária, terapia tópica e correção dos fatores predisponentes (1).

O presente trabalho tem como objetivo relatar um caso de dermatite piotraumática em um cão da raça Pug atendido no Hospital Veterinário da Universidade Católica Dom Bosco (HOVET-UCDB), descrevendo os aspectos clínicos, diagnóstico, tratamento e evolução do paciente

DESCRIÇÃO DO CASO

Foi atendido no Hospital Veterinário da Universidade Católica Dom Bosco (HOVET-UCDB) um cão, macho, da raça Pug, com dois anos de idade, apresentando extensas áreas de alopecia, intenso eritema, escoriações, crostas e lesões ulceradas na região cervical e periauricular, com os parâmetros fisiológicos dentro da normalidade para a espécie. O tutor relatou ainda que outro animal domiciliado poderia estar realizando lambedura frequente da região afetada, fato que possa ter contribuído para o agravamento das lesões.

Com base no histórico clínico e nos achados dermatológicos, estabeleceu-se o diagnóstico de dermatite piotraumática. Após tricotomia da região acometida e remoção das crostas, instituiu-se tratamento com prednisolona, cefalexina, dipirona, suplementação com ácidos graxos essenciais e terapia tópica à base de clorexidina. Também foram recomendados banhos diários com shampoo terapêutico e secagem adequada da região afetada, sem deixar umidade.

O tutor recebeu orientações quanto à administração dos medicamentos, higienização das lesões e monitoramento da evolução clínica. Na reavaliação realizada após 21 dias de tratamento, observou-se regressão significativa das lesões, interrupção do prurido, reepitelização da pele e início da repilação da área afetada, demonstrando resposta satisfatória ao protocolo terapêutico instituído.

Figura 1: DIA 0 - Crise Inflamatória e Eritema Intenso

Figura 2: Formação de Crostas Expressas - Exsudato ressecado sobre área de intensa dermatite

Figura 3: Dia 0 – Úlcera Periauricular

Figura 4: Dia 21 – Pele Reepitelizada, Seca e em Repilação

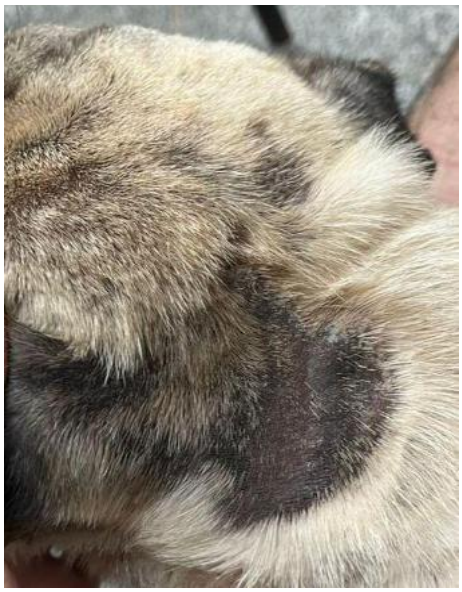

Figura 5: Dia 21 – Úlcera Cicatrizada com Pigmentação de Recuperação

DISCUSSÃO

A dermatite piotraumática é uma afecção cutânea aguda caracterizada por lesões de rápida evolução decorrentes da automutilação induzida por prurido intenso. Clinicamente, manifesta-se por áreas alopécicas, eritematosas, exsudativas e dolorosas, frequentemente localizadas em regiões de fácil acesso à lambedura e mordedura, como cabeça, pescoço e região periauricular (1,3). Os sinais clínicos observados no presente relato foram compatíveis com aqueles descritos na literatura.

Diversos fatores predisponentes estão associados ao desenvolvimento da enfermidade, incluindo ectoparasitoses, dermatites alérgicas, otites e umidade excessiva (1). No presente caso, não foram identificados sinais clínicos compatíveis com dermatopatias alérgicas ou ectoparasitoses, sendo a exposição à umidade associada à lambedura frequente relatada pelo tutor um possível fator agravante do quadro.

Embora a literatura descreva maior predisposição em raças de pelagem densa, como Golden Retriever, Labrador Retriever e Pastor Alemão (2), o presente relato demonstra que a enfermidade também pode acometer cães de pelagem curta, como o Pug, ressaltando a importância da avaliação individual dos fatores predisponentes.

O diagnóstico foi estabelecido com base no histórico clínico e nas características dermatológicas apresentadas pelo paciente, procedimento amplamente recomendado para casos de dermatite piotraumática (1). O protocolo terapêutico adotado associou corticoterapia, antibioticoterapia e terapia tópica com clorexidina, além da tricotomia e higienização das lesões. A evolução clínica observada, com regressão do prurido, reepitelização da pele e início da repilação, corrobora a literatura, que descreve prognóstico favorável quando o diagnóstico e o tratamento são instituídos precocemente (1,3).

CONCLUSÃO

O diagnóstico precoce associado à instituição de medidas terapêuticas adequadas é fundamental para o controle da dermatite piotraumática em cães. A associação entre corticoterapia, antibioticoterapia, terapia tópica com clorexidina e manejo ambiental promove redução do prurido, controle da infecção secundária e cicatrização das lesões. O acompanhamento clínico demonstra regressão significativa das alterações dermatológicas e recuperação satisfatória do paciente. O caso reforça a importância da orientação aos tutores quanto à administração correta dos medicamentos, manutenção da higiene cutânea e controle dos fatores predisponentes para prevenção de recorrências.

REFERÊNCIAS

1. Souza SR, Silva RRFD. Abordagem terapêutica da dermatite piotraumática: revisão bibliográfica. Revista Multidisciplinar em Saúde. 2021.
2. Racine E. Hot Spot Treatments and Prevention on Dogs. American Kennel Club. 2025.
3. Pinchbeck L. Hot Spots in Dogs: What They Are and How to Treat Them. MedVet Blog. 2023.

Dermóide Córneo-Conjuntival em Cão: Relato de Caso

Sofia Denipoti de Oliveira – Discente de Medicina Veterinária Universidade Estadual do Norte do Paraná, PR

Gabriela Florêncio Cordeiro – Residente de Clínica Médica e Cirúrgica de Animais de Companhia Universidade Estadual do Norte do Paraná, PR

Natalie Bertelis Merlini – Profª. Drª. de Medicina Veterinária Universidade Estadual do Norte do Paraná, PR

Ana Beatriz da Silva Marques – Profª. de Medicina Veterinária Universidade Estadual do Norte do Paraná, PR

Anna Letícia Robles Garcia Alexandre – Discente de Medicina Veterinária Universidade Estadual do Norte do Paraná, PR

Resumo: Os dermoides oculares são coristomas congênitos caracterizados pela presença de tecidos normais em localizações anômalas, podendo acometer estruturas como córnea, conjuntiva e limbo. O presente trabalho teve como objetivo relatar um caso de dermoide córneo-conjuntival com crescimento progressivo em um cão jovem. Atendeu-se um cão de três meses de idade, com histórico de massa ocular com pêlos presente desde o nascimento e secreção serosa em olho direito. Inicialmente, adotou-se manejo conservador devido à idade do paciente; contudo, observou-se aumento de aproximadamente 60% do tamanho da lesão em três meses de evolução. Realizou-se, então, a excisão cirúrgica por meio de ceratectomia lamelar superficial, associada ao flap de terceira pálpebra. Concluiu-se que, apesar do caráter geralmente estável dos dermoides, pode ocorrer crescimento progressivo.

Palavras-chave: córnea; ceratectomia; flap de terceira pálpebra;

Introdução

Dermoides são descritos como um tipo de coristoma, um tecido diferenciado e histologicamente normal com crescimento em um local anatomicamente anormal (1). Consistem em massas constituídas de tecido epitelial, conjuntivo e adiposo, podendo incluir anexos epidérmicos como folículos pilosos e glândulas sudoríparas e sebáceas (2), que se desenvolvem em locais atípicos, incluindo pálpebras, conjuntiva, limbo e córnea (3).

Os dermóides oculares são considerados relativamente incomuns em cães (4) e sua apresentação clínica varia de acordo com a localização e tamanho (2). Geralmente apresentam um crescimento lento, ou nenhum crescimento (5), por isso, alguns animais podem não manifestar sinais clínicos até a idade adulta. O presente trabalho tem como objetivo relatar um caso de dermóide ocular em um cão jovem, o qual apresentou um crescimento acelerado não descrito nesse tipo de afecção.

Descrição do caso

Foi atendido no Setor de Oftalmologia do Hospital Veterinário Escola da Universidade Estadual do Norte do Paraná (UENP), um cão de 3 meses de idade, macho, fértil, sem raça definida, pesando 3,95kg. A queixa principal se tratava de secreção ocular serosa em olho direito e presença de massa contendo pelos em região interna do mesmo olho, que esteve presente desde o nascimento do animal. Observou-se em exame oftalmológico, macroscopicamente, a presença de uma formação de tecido anômalo contendo folículos pilosos localizada em quadrante inferior da região temporal do olho direito.

A alteração comprometia simultaneamente córnea, limbo e conjuntiva, sendo circundada por um extenso halo esbranquiçado que se estendia sobre a superfície corneana. A apresentação clínica e o histórico de uma alteração congênita levaram ao diagnóstico de Dermóide Córneo-Conjuntival em olho direito. O tratamento preconizado nesse caso foi a ceratectomia, no entanto, devido à idade do animal e do protocolo vacinal incompleto, optou-se por esperar a conclusão do esquema do mesmo antes de realizar o tratamento cirúrgico. O animal já fazia uso de colírio lubrificante à base de hialuronato de sódio 0,2% (Hylogel®), receitado por colega médico veterinário há dois meses. Dessa forma, foi orientada a manutenção do colírio lubrificante a cada 8 horas, até o retorno.

Após três meses, o animal retornou para o tratamento cirúrgico. Em novo exame oftalmológico, notou-se um aumento de 60% do tamanho do dermóide. Foi realizada a excisão cirúrgica do dermóide através da Ceratectomia Lamelar Superficial e Flap da Terceira Pálpebra para proteção mecânica e cicatrização. No pós-operatório, foi receitado o uso de colírio antibiótico, optando-se pela utilização de tobramicina, além de lubrificante à base de hialuronato de sódio 0,15% (Hyabak®) em olho direito a cada 6 horas, até novas recomendações. Também foi receitado, dipirona 25mg/kg a cada 12 horas e meloxicam 0,1mg/kg a cada 24 horas, ambos via oral durante 3 dias e uso de colar protetor. No retorno para retirada do flap de terceira pálpebra, foi observado vascularização em quadrantes temporais superior e inferior e nébula cicatricial em olho direito. Além disso, era possível observar macroscopicamente uma depressão da córnea na localização do dermóide. Ao teste de fluoresceína, apresentou-se uma impregnação em eixo visual. Foi receitado então, o uso de colírio anti-inflamatório de trometamol cetorolaco (Cetrolac®) a cada 6 horas, além de manter o uso dos demais colírios já prescritos anteriormente. Na última consulta, o teste de fluoresceína não apresentou impregnação, por tanto, suspendeu-se os colírios e o animal recebeu alta.

Discussão

Os dermóides são anomalias congênitas de origem embrionária. Acredita-se que ocorram devido a diferenciações anormais de um grupo isolado de células (6), ou que se originem do desprendimento de células epidérmicas durante o desenvolvimento embrionário e sua consequente implantação em sítios anômalos, como a córnea e a conjuntiva (2). Apesar de congênitos, podem não ser tão notáveis em filhotes e só serem percebidos pelos tutores quando causam complicações (7,8). A presença de pêlos pode ser considerada um agravante dos sinais clínicos (2), pois estes causam inflamação crônica da córnea e conjuntiva, podendo levar até a lesões ulcerativas da córnea (9). No caso descrito acima, o paciente não apresentava blefaroespasmo ou outros sinais clínicos comuns, sendo o único sinal secundário ao dermóide, a secreção ocular serosa, provavelmente devido a identificação precoce da alteração.

A idade média dos pacientes caninos no momento do diagnóstico de dermóide encontrada foram de 1,4 e 1,17 anos (8,10). No caso apresentado, os tutores procuram um médico veterinário no primeiro mês de vida devido ao tamanho já perceptível do coristoma, mesmo em idade jovem. Não foram encontrados na literatura relatos de evolução dessa lesão nessa velocidade e proporção, sendo geralmente caracterizada por crescimento lento ou por ausência de aumento (2, 5), o que torna o desenvolvimento do dermóide nesse caso, de 60% de crescimento em três meses, atípico. Em casos como esse, em que há acometimento extensivo da córnea, é recomendado realizar a ceratectomia lamelar anterior para exérese total do dermóide (2). O prognóstico é favorável quando realizada a remoção cirúrgica completa, caso contrário pode haver recidiva (11, 12). O flap de terceira pálpebra pode ser empregado para proteção mecânica da córnea no pós-cirúrgico (3), foi utilizado nesse caso para garantir uma melhor cicatrização da córnea devido a grande área da ceratectomia.

Conclusão

O caso evidencia uma apresentação atípica, com crescimento acelerado da lesão, reforçando a importância do acompanhamento clínico. A excisão cirúrgica completa favorece a resolução dos sinais clínicos e reduz o risco de recidiva.

Referências

[1] Balland O, Raymond I, Mathieson I, Isard PF, Vidémont-Drevon E, Dulaurent T. Canine bilateral conjunctivo-palpebral dermoid: description of two clinical cases and discussion of the relevance of the terminology. Case Rep Vet Med. 2015;2015:1-6.

[2] Albuquerque L, Freitas LVRP, Hünning PS, Bercht BS, Pigatto JAT. Dermóide ocular: revisão de literatura. Medvep Rev Cient Med Vet Pequenos Anim Anim Estim. 2012;10(32):44-7.
[3] Guimarães TG, Mamede FV, Tasso G, Andrade A, Rozin A, Moraes GMF, et al. Abordagem cirúrgica de dermoides límbicos: relato de casos. Pubvet. 2022;16(1):1-7.
[4] Badanes Z, Ledbetter EC. Ocular dermoids in dogs: a retrospective study. Vet Ophthalmol. 2019;22(6):760-6.
[5] Maggs DJ. Cornea and sclera. In: Gelatt KN, Gelatt CE, editors. Slatter's fundamentals of veterinary ophthalmology. 4th ed. St. Louis: Saunders Elsevier; 2008. p. 171-205.
[6] Donaldson D. The orbit and globe. In: Gould D, McLellan GJ, editors. BSAVA manual of canine and feline ophthalmology. 3rd ed. Gloucester: British Small Animal Veterinary Association; 2014. p. 111-32.
[7] Hartley C. The conjunctiva and third eyelid. In: Gould D, McLellan GJ, editors. BSAVA manual of canine and feline ophthalmology. 3rd ed. Gloucester: British Small Animal Veterinary Association; 2014. p. 182-99.
[8] Pigatto JAT, Cargnin LS, Melo AP, Rocha RS, Franceschini MEM, Méndez NP, et al. Epidemiological findings of ocular dermoid in dogs and cats: 50 cases (2007-2024). Pesq Vet Bras. 2025;45:1-5.
[9] Peixoto IS. Dermoide de córnea em um felino doméstico: relato de caso [trabalho de conclusão de curso]. Porto Alegre: Universidade Federal do Rio Grande do Sul, Faculdade de Veterinária; 2025.
[10] Cargnin LS. Estudo retrospectivo de dermoides oculares diagnosticados em cães atendidos no Hospital de Clínicas Veterinárias da Universidade Federal do Rio Grande do Sul (2007-2023) [trabalho de conclusão de curso]. Porto Alegre: Universidade Federal do Rio Grande do Sul; 2024.
[11] Santos IFC, Del Poente MD, Azevedo MGP, Rahal SC, Gomes MVF, Silva BM. Dermoide epibulbar em cão: relato de caso. Medvep Rev Cient Med Vet Pequenos Anim Anim Estim. 2018;15(47):30-6.
[12] Oliveira FJD. Relatório de estágio curricular supervisionado: dermóide conjuntival e palpebral em cão [relatório de estágio]. Araguaína: Universidade Federal do Tocantins; 2022.

Desempenho e estabilidade de parâmetros bioquímicos em materiais de controle líquidos congelados de cães

Autores: Aline Faustin Suchoronczek- Discente de medicina veterinária Universidade Estadual do Centro-Oeste, PR Amanda Faustin Suchoronczek- Discente de medicina veterinária Universidade Estadual do Centro-Oeste, PR

Resumo

O controle de qualidade laboratorial depende da utilização de materiais de controle estáveis e capazes de monitorar o desempenho analítico ao longo do tempo. Objetivou-se avaliar a estabilidade de parâmetros bioquímicos em materiais de controle líquidos produzidos a partir de soro canino e armazenados congelados com e sem conservante. Foi produzido um pool sérico de cães, dividido em dois grupos: sem preservante (SP) e com preservante (CP), composto por penicilina G, sulfato de estreptomicina e cloranfenicol. As amostras foram armazenadas a ≤ -18°C e avaliadas durante 150 dias. Determinaram-se creatinina, alanina aminotransferase (ALT), ureia, albumina, proteína total, colesterol e cálcio. Devido à ausência de replicatas analíticas, realizou-se análise descritiva longitudinal por meio da variação percentual em relação ao tempo inicial (T0). Foram consideradas estáveis as variações dentro de ±10% e instáveis as superiores a 20%. Creatinina, ALT e ureia apresentaram maior estabilidade nas amostras com conservante. Albumina demonstrou elevada instabilidade em ambos os grupos, especialmente sem conservante. Proteína total apresentou as menores oscilações durante o armazenamento. Colesterol foi o analito com maior variabilidade, principalmente nos tempos mais avançados. O cálcio manteve estabilidade satisfatória durante grande parte do período avaliado. Os resultados indicam que a adição de conservante favorece a preservação de diversos analitos bioquímicos durante o armazenamento congelado, demonstrando potencial aplicação na produção de materiais-controle para laboratórios veterinários.

Palavras-chave: controle de qualidade; bioquímica sérica; estabilidade analítica; soro canino.

Introdução

A confiabilidade dos exames laboratoriais depende da implementação de programas eficientes de controle de qualidade interno, os quais permitem monitorar a precisão e a exatidão dos métodos analíticos utilizados na rotina diagnóstica (1). Os materiais de controle desempenham papel fundamental nesse processo, sendo utilizados para detectar erros analíticos e garantir a reprodutibilidade dos resultados (2).

A produção de materiais-controle a partir de soro animal representa uma alternativa de menor custo para laboratórios veterinários. Entretanto, a estabilidade dos analitos durante o armazenamento constitui um dos principais desafios para sua utilização (3). Fatores como temperatura, tempo de armazenamento, degradação enzimática e alterações físico-químicas podem comprometer a confiabilidade dos resultados obtidos (4).

Dessa forma, o objetivo deste estudo foi avaliar o desempenho e a estabilidade de parâmetros bioquímicos em materiais de controle líquidos congelados produzidos a partir de soro canino armazenado com e sem conservante.

Materiais e métodos

O estudo foi conduzido no Laboratório de Patologia Clínica Veterinária da Universidade Estadual do Centro-Oeste (UNICENTRO), utilizando sobras de soro de cães encaminhados para análises laboratoriais. Foram excluídas amostras hemolisadas, lipêmicas ou ictéricas.

Após obtenção do pool sérico, o material foi dividido em duas alíquotas: uma sem preservante (SP) e outra contendo penicilina G, sulfato de estreptomicina e cloranfenicol, denominada com preservante (CP). Os grupos foram subdivididos em microtubos e armazenados a temperatura ≤ -18°C.

Foram avaliados creatinina, ALT, ureia, albumina, proteína total, colesterol e cálcio nos tempos T0, T1, T2, T3, T4, T5, T6, T7, T8, T9, T10, T11 e T12, correspondentes a até 150 dias de armazenamento.

Devido à ausência de replicatas analíticas, realizou-se análise estatística descritiva longitudinal. A estabilidade foi avaliada pela variação percentual em relação ao T0 utilizando a fórmula $\Delta\% = (Tx - T0)/T0 \times 100$. Foram consideradas estáveis as variações dentro da faixa de ±10% e instáveis as superiores a 20%.

Resultados e discussão

Observou-se comportamento distinto entre os analitos avaliados quanto à estabilidade durante o armazenamento congelado.

Tabela 1 — Comportamento dos analitos avaliados durante o armazenamento congelado de materiais-controle séricos caninos.

Analito	Com conservante (CP)	Sem conservante (SP)	Interpretação
Creatinina	Estável até T4	Oscilação precoce em T1	Conservante favoreceu estabilidade

ALT	Estável até T5/T6	Oscilações progressivas	Melhor preservação enzimática
Ureia	Estável até T5	Instabilidade progressiva	Conservante aumentou estabilidade
Albumina	Instabilidade progressiva	Instabilidade acentuada	Analito mais suscetível
Proteína total	Boa estabilidade	Boa estabilidade	Menor influência do armazenamento
Cálcio	Estabilidade satisfatória	Oscilações moderada	Boa preservação global
Colesterol	Instabilidade tardia	Elevada variabilidade em T8-T9	Analito mais variável

A Creatinina, ALT e ureia apresentaram melhor preservação quando armazenadas com conservante, sugerindo redução dos efeitos degradativos associados ao armazenamento prolongado.

A albumina apresentou aumento progressivo das variações percentuais em ambos os grupos, ultrapassando frequentemente os limites considerados aceitáveis. Esse comportamento sugere elevada susceptibilidade às alterações físico-químicas decorrentes do congelamento prolongado.

A proteína total apresentou as menores oscilações durante o período experimental, demonstrando elevada estabilidade analítica. Resultado semelhante foi observado para o cálcio, que permaneceu relativamente estável durante grande parte do armazenamento.

O colesterol apresentou as maiores variações percentuais observadas no estudo, principalmente nos tempos mais avançados, indicando importante limitação para utilização prolongada desse analito em materiais-controle congelados.

Estudos sobre estabilidade analítica demonstram que o armazenamento prolongado pode afetar de maneira distinta os analitos bioquímicos, sendo proteínas, enzimas e lipídios particularmente suscetíveis às alterações induzidas pelo congelamento (4,5). Além disso, diretrizes da American Society for Veterinary Clinical Pathology ressaltam a importância do

monitoramento das condições pré-analíticas e da validação da estabilidade dos materiais utilizados em programas de controle de qualidade (6).

Como limitação do estudo, destaca-se a ausência de replicatas analíticas, impossibilitando análises inferenciais robustas e restringindo a interpretação à avaliação exploratória descritiva.

Conclusão

O uso de conservante favorece a estabilidade de creatinina, ALT, ureia e colesterol durante o armazenamento congelado de materiais-controle séricos caninos, enquanto albumina apresenta maior susceptibilidade às alterações decorrentes do armazenamento prolongado. Proteína total e cálcio mantêm estabilidade analítica satisfatória ao longo do período avaliado. Os resultados demonstram que materiais-controle líquidos produzidos a partir de soro canino armazenado sob congelamento constituem uma alternativa viável para aplicação em programas de controle de qualidade laboratorial veterinário.

Referências

1. Campana GA, Oplustil CP, Faro LB. Tendências em medicina laboratorial. Jornal Brasileiro de Patologia e Medicina Laboratorial. 2011;47(4):399-408.
2. Westgard JO. Basic Quality Management Systems. Madison: Westgard QC; 2019.
3. Tambwekar S. Handbook of Quality Assurance in Laboratory Medicine. New Delhi: BI Publications; 2009.
4. Russell KE, Roussel AJ. Evaluation of the ruminant serum chemistry profile. Veterinary Clinics of North America: Food Animal Practice. 2007;23(3):403-426.
5. Lima-Oliveira G, Salvagno GL, Danese E, Brocco G, Guidi GC, Lippi G. Stability of biochemical analytes under different storage conditions. Clinical Biochemistry. 2017;50:715-722.
6. Friedrichs KR, Harr KE, Freeman KP, Szladovits B, Walton RM, Barnhart KF et al. ASVCP reference interval guidelines. Veterinary Clinical Pathology. 2012;41(4):441-453.

Desigualdade no Acesso à Vacinação Antirrábica e Intervenção Territorial: Relato de Caso Sob a Perspectiva da Saúde Única

Emanoel dos Santos Costa Moreira – Discente de medicina veterinária, Universidade Alto Vale do Rio do Peixe – Uniarp, Caçador/SC
Karin Luiza Ferreira - Discente de medicina veterinária, Universidade Alto Vale do Rio do Peixe – Uniarp, Caçador/SC
Cristine Vanz Borges – Profª Dra. de medicina veterinária, Universidade Alto Vale do Rio do Peixe – Uniarp, Caçador/SC
Katiane Schmitt - Profª MSc. de medicina veterinária, Universidade Alto Vale do Rio do Peixe – Uniarp, Caçador/SC

Resumo

A raiva é uma zoonose viral de elevada letalidade, cuja prevenção depende da manutenção de cobertura vacinal adequada em populações de cães e gatos. No Brasil, a adesão à vacinação apresenta heterogeneidade, influenciada por fatores socioeconômicos que impactam a efetividade das estratégias de controle. O objetivo deste estudo foi relatar e analisar uma campanha antirrábica realizada em área de vulnerabilidade socioeconômica no município de Caçador-SC, sob a perspectiva da Saúde／ nica. Tratou-se de uma intervenção em saúde pública desenvolvida no âmbito da formação acadêmica em Medicina Veterinária, envolvendo triagem clínica, vacinação e ações educativas. Foram atendidos 172 animais, dos quais 170 foram imunizados, correspondendo a 98,8% dos animais atendidos, sendo dois excluídos por critérios técnicos. A campanha incluiu estratégias de comunicação em saúde e alcançou mais de 27 mil visualizações em mídias digitais. Os resultados evidenciaram elevada efetividade operacional da intervenção, com ampliação do acesso à vacinação em área previamente caracterizada por menor adesão. Concluiu-se que intervenções territorializadas associadas à educação em saúde contribuíram para a mitigação de desigualdades na cobertura vacinal e para o fortalecimento das ações de controle da raiva.

Palavras-chave: zoonoses; saúde pública; imunização; cães; gatos

Introdução

A raiva é uma zoonose viral de elevada letalidade, com impacto relevante na saúde pública, sendo transmitida principalmente por cães domésticos (1). A vacinação de cães e gatos constitui a principal estratégia de prevenção, sendo recomendada cobertura mínima de 80% para o controle da doença (2).

No Brasil, embora haja redução dos casos de raiva urbana, a manutenção dessa cobertura permanece heterogênea, com variações associadas a fatores socioeconômicos (3). Evidências indicam que populações em situação de vulnerabilidade apresentam menor adesão às práticas preventivas, o que compromete a efetividade das estratégias de controle (4).

Estudo realizado no município de Caçador-SC demonstrou maior frequência de vacinação em classes socioeconômicas mais elevadas, enquanto áreas vulneráveis apresentam menor adesão (5).

O objetivo deste estudo foi relatar e analisar uma campanha antirrábica realizada em área de vulnerabilidade socioeconômica, sob a perspectiva da Saúde／ nica.

Descrição do Caso

O caso refere-se à realização de uma campanha antirrábica no bairro Martello, município de Caçador-SC, selecionado com base em evidências prévias que indicam menor adesão à vacinação em populações de baixa renda. Trata-se de intervenção em saúde pública voltada ao controle de doença infecciosa de relevância zoonótica, conduzida no âmbito da disciplina de Saúde／ nica do curso de Medicina Veterinária da Universidade Alto Vale do Rio do Peixe (Uniarp).

A campanha foi realizada em abril de 2025, com delineamento operacional estruturado em três etapas: planejamento logístico, execução da vacinação e ações educativas. A divulgação ocorreu por meio de redes sociais, rádio local e mobilização comunitária, visando ampliar o acesso da população-alvo.

Os animais foram submetidos à triagem clínica prévia, considerando idade mínima de três meses, estado geral e ausência de sinais clínicos compatíveis com doenças infecciosas ou condições que contraindicassem a imunização, conforme recomendações do Ministério da Agricultura, Pecuária e Abastecimento (6). As atividades foram conduzidas em conformidade com os princípios de bem-estar animal e aprovadas pelo Comitê de Ética no Uso de Animais da Universidade Alto Vale do Rio do Peixe (CEUA/UNIARP), sob protocolo nº 001/CEUA/2025.

Os indivíduos considerados aptos foram imunizados com vacina antirrábica inativada de uso veterinário, administrada por via subcutânea em dose única, conforme diretrizes nacionais de controle da raiva (3,6). Todos os animais vacinados receberam registro em carteira individual.

Discussão

Foram atendidos 172 animais durante a campanha, dos quais 170 foram considerados aptos e imunizados, correspondendo a 98,8% dos animais atendidos. Dois animais (1,2%) foram excluídos por não atenderem aos critérios técnicos relacionados à idade mínima e condição clínica.

A elevada proporção de imunização observada sugere que, uma vez superadas barreiras de acesso, a adesão da população à vacinação tende a ser elevada. A literatura demonstra que a vacinação antirrábica é influenciada por determinantes sociais, incluindo renda, escolaridade e acesso a serviços veterinários (4). Evidências locais corroboram esse padrão ao indicar maior frequência de vacinação em classes socioeconômicas mais elevadas no município de Caçador-SC (5), sugerindo que desigualdades sociais contribuem para menores coberturas vacinais em territórios vulneráveis.

Durante a campanha, responsáveis pelos animais relataram dificuldades relacionadas ao acesso a serviços veterinários e limitações financeiras para a realização da vacinação em clínicas particulares, reforçando a influência dos determinantes sociais sobre a adoção de medidas preventivas. Nesse contexto, a estratégia baseada em busca ativa, inserção territorial e educação em saúde mostrou-se adequada para ampliação da cobertura vacinal e fortalecimento das ações de controle da raiva sob a perspectiva da Saúde ⁄ nica. As contribuições da intervenção para as dimensões animal, humana e ambiental são apresentadas na Figura 1.

Figura 1 – Abordagem Saúde⁄ nica aplicada ao controle da raiva.

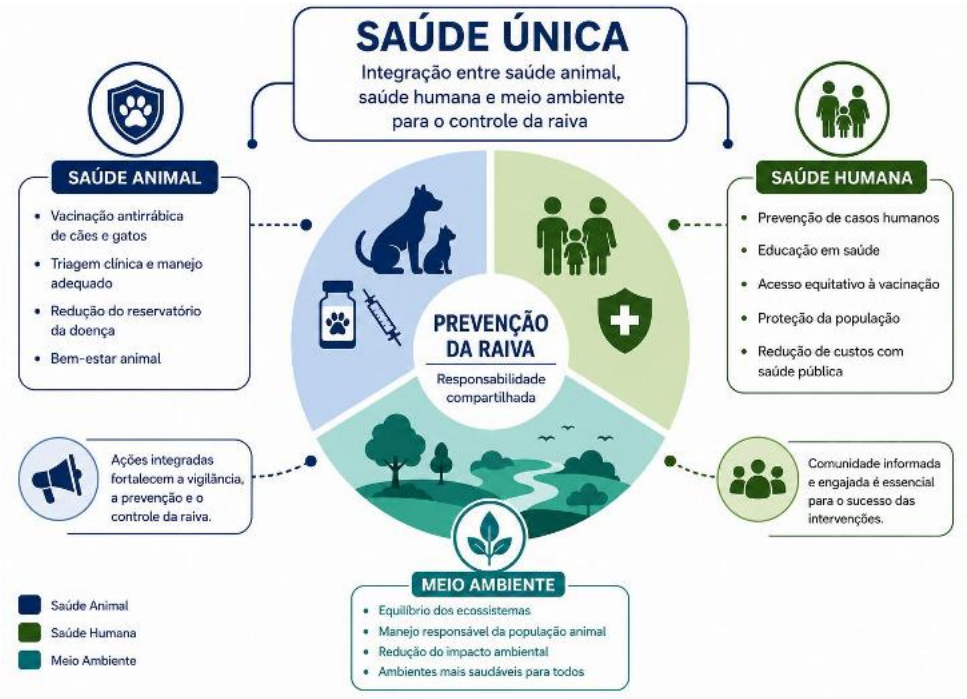

Fonte: Elaborado pelos autores (2026).

O delineamento descritivo do estudo limita a extrapolação dos resultados para a população geral, restringindo a análise ao universo dos indivíduos atendidos. Ainda assim, os

achados sustentam que intervenções territorializadas, associadas à análise dos determinantes sociais, constituem estratégia relevante para qualificação das políticas públicas de controle da raiva. Esses resultados reforçam que o enfrentamento da doença depende não apenas de estratégias técnicas de vacinação, mas também da redução de desigualdades que limitam o acesso à prevenção.

Conclusão

A campanha antirrábica amplia o acesso à vacinação em áreas de vulnerabilidade socioeconômica. A intervenção apresenta elevada efetividade operacional entre os animais atendidos. A estratégia territorializada contribui para a redução das desigualdades na cobertura vacinal. A integração entre vacinação e educação em saúde fortalece o controle da raiva como doença de relevância para a saúde pública. A abordagem fundamentada na Saúde / nica qualifica as ações de vigilância e prevenção de zoonoses.

Referências

1. World Health Organization. Rabies [Internet]. Geneva: World Health Organization; 2024 [cited 2026 Jun 15]. Available from: https://www.who.int/news-room/fact-sheets/detail/rabies
2. World Health Organization. Zero by 30: the global strategic plan to end human deaths from dog-mediated rabies by 2030 [Internet]. Geneva: World Health Organization; 2018 [cited 2026 Jun 15]. Available from: https://www.who.int/publications/i/item/9789241513838.
3. Brasil. Ministério da Saúde. Guia de vigilância em saúde: raiva. Brasília: Ministério da Saúde; 2019.
4. Warembourg C, Alvarez D, Berger-González M, et al. Estimating the rabies burden in dogs and humans in low-income settings. PLoS Negl Trop Dis. 2020;14(12):e0008820.
5. Schmitt K. Perfil dos tutores e caracterização demográfica e epidemiológica de cães e gatos domiciliados no município de Caçador – SC. 2025. 118f. Dissertação (Mestrado em Desenvolvimento e Sociedade) – Universidade Alto Vale do Rio do Peixe, Caçador
6. Brasil. Ministério da Agricultura, Pecuária e Abastecimento. Manual de vigilância, prevenção e controle da raiva. Brasília: Ministério da Agricultura, Pecuária e Abastecimento; 2021.

Diabetes mellitus felina secundária ao uso crônico de glicocorticoides com remissão após ajuste terapêutico com insulina glargina: relato de caso

Maria Eduarda Andrade Pinto; Aline Del Consulo; Julia Batistela Giusti; Giovanna Petrovski Capato; Fábio Nelson Gava; Lucas Alécio Gomes

Universidade Estadual de Londrina (UEL), Londrina, PR, Brasil

Resumo

A Diabetes mellitus é uma endocrinopatia frequentemente observada na rotina clínica felina, sendo a forma tipo 2 a mais comum na espécie. Entre os fatores predisponentes destaca-se o uso prolongado de glicocorticoides, capaz de induzir resistência insulínica e alterações no metabolismo glicídico. O presente trabalho teve como objetivo relatar um caso de diabetes mellitus em um felino da raça Persa, de 17 anos de idade, atendido em um Hospital Veterinário Escola no sul do Brasil, que desenvolveu a enfermidade secundariamente ao uso crônico de prednisolona. O paciente apresentava histórico de anorexia, diarreia, apatia, polidipsia e perda de peso. Exames clínicos e laboratoriais evidenciaram hiperglicemia acentuada e glicosúria, compatíveis com diabetes mellitus. Após o diagnóstico, instituiu-se insulinoterapia com insulina glargina associada ao manejo nutricional. Inicialmente, a administração foi realizada a cada 12 horas; entretanto, episódios de hipoglicemia motivaram adequação terapêutica para protocolo em dose única diária (SID), resultando em melhor estabilidade glicêmica. Destaca-se a participação dos tutores por meio do monitoramento glicêmico domiciliar com glicosímetro portátil e registro seriado dos valores glicêmicos, permitindo acompanhamento contínuo da resposta terapêutica. Após aproximadamente três meses, observou-se manutenção da euglicemia após suspensão da insulinoterapia, caracterizando remissão diabética.

Palavras-chave: hiperglicemia; remissão; endocrinopatia; insulina.

Introdução

O desenvolvimento do Diabetes mellitus em felinos está associado a diversos fatores predisponentes, incluindo predisposição genética, idade avançada, sedentarismo, manejo nutricional inadequado e obesidade, considerada o principal fator de risco adquirido para a enfermidade. Adicionalmente, a utilização prolongada de determinados fármacos, especialmente glicocorticoides pode favorecer a resistência periférica à insulina e contribuir para o surgimento do quadro Diabetes Mellitus (1,2,6).

A remissão diabética constitui um dos principais objetivos terapêuticos no manejo da diabetes mellitus felina, sendo definida como a manutenção da euglicemia por período mínimo de duas semanas após a suspensão da insulinoterapia (3,4,5,7). A possibilidade de remissão está diretamente relacionada ao adequado controle glicêmico e à instituição rápida do tratamento, fatores que contribuem para a recuperação parcial da função das células β pancreáticas. O presente relato teve como objetivo relatar um caso de diabetes

mellitus em um felino secundária ao uso prolongado de prednisolona, destacando sua evolução clínica e remissão.

Descrição do caso

Um felino macho, da raça Persa, com 17 anos de idade, 3 kg, foi atendido no serviço de pronto atendimento de um Hospital Veterinário Escola localizado no sul do Brasil, apresentando histórico de diarreia, apatia e anorexia há aproximadamente três dias. Ao exame físico, observou-se desidratação de 7%, hipotrofia muscular generalizada e pelame opaco. Durante a anamnese, referiu-se episódios de polifagia, perda progressiva de peso e polidipsia, fazia uso contínuo de prednisolona na dose de 0,5 mg/kg por via oral a cada 12 horas, por sete anos. O paciente foi admitido na internação hospitalar.

Os exames laboratoriais iniciais evidenciaram hiperglicemia a de 408 mg/dL, e presença de glicosúria. Com base nos achados clínicos e laboratoriais, estabeleceu-se o diagnóstico de diabetes mellitus, possivelmente secundária ao uso crônico de glicocorticoides. Instituiu-se fluidoterapia intravenosa para correção da desidratação com solução de NaCl e insulinoterapia com insulina glargina na dose inicial de 0,33 UI/kg por via subcutânea BID. Apesar da melhora do controle glicêmico nos primeiros dias de tratamento, episódios de hipoglicemia foram registrados, sendo necessária a adequação do protocolo terapêutico com redução da frequência de administração da insulina para SID. Após quatro dias de internação, o paciente recebeu alta hospitalar, mantendo-se a insulinoterapia e instituindo-

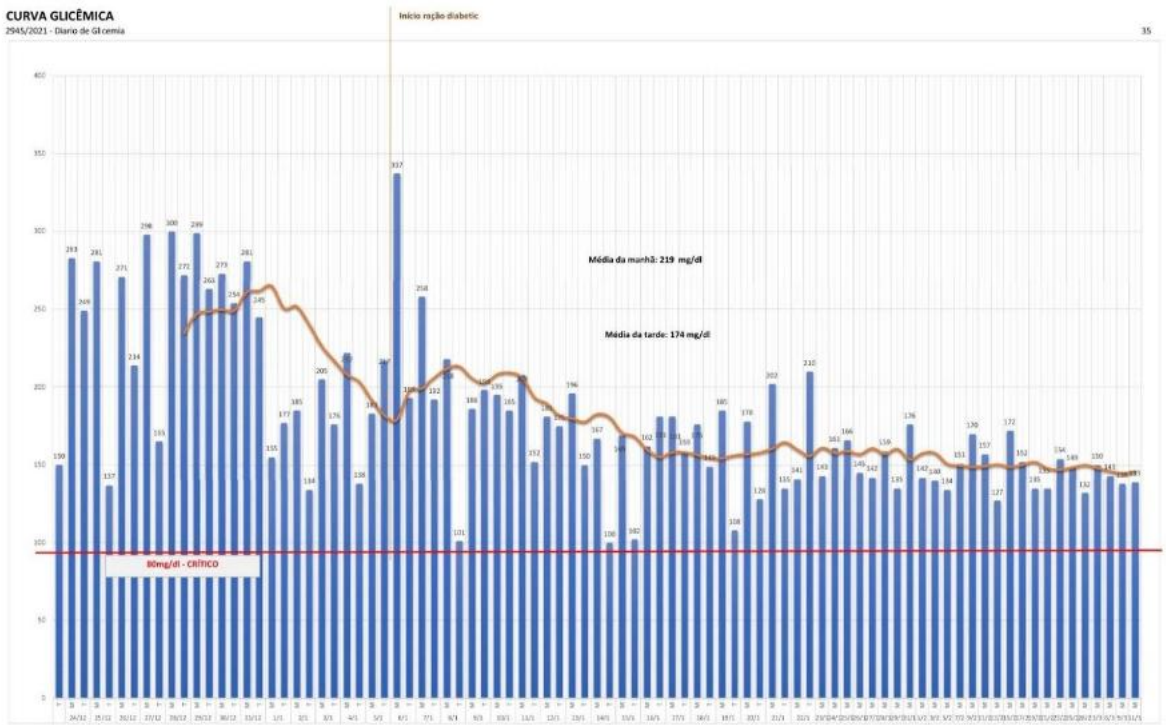

se dieta comercial específica para felinos diabéticos. Os responsáveis foram orientados quanto ao monitoramento seriado da glicemia domiciliar, com aferições realizadas nos períodos da manhã e da tarde por meio do glicosímetro Accu-Chek Active® (Figura 1).

Figura 1- Perfil glicêmico seriado de felino diabético durante o tratamento, evidenciando redução progressiva dos níveis glicêmicos, registrado pelos responsáveis via Excel.

Após três meses o paciente apresentou hipoglicemia e neste momento foi retirada a insulinoterapia e acompanhado a glicemia, alcançando remissão do quadro de diabetes mellitus. O monitoramento diario , registros e acompanhamento foram importantes para resolução deste caso.

Discussão

O DM caracteriza-se como um distúrbio endócrino frequentemente observado na rotina clínica felina, estando associado a fatores predisponentes como idade avançada, obesidade e uso prolongado de glicocorticoides (2,4). No presente caso, o histórico de uso contínuo de prednisolona por longo período sugere forte relação com o desenvolvimento da enfermidade, uma vez que essa classe farmacológica pode induzir resistência periférica à insulina e alterações no metabolismo glicídico (4). A literatura demonstra ainda que casos secundários ao uso de corticosteroides podem apresentar maior potencial de remissão após a retirada do fator desencadeante (6).

A glargina é frequentemente recomendada em protocolos BID, com administração a cada 12 horas (7). Entretanto, no presente relato, episódios de hipoglicemia exigiram ajuste terapêutico, sendo possível alcançar estabilização clínica com protocolo SID. Destaca-se que a participação dos tutores foi fundamental para a evolução do caso, por meio do monitoramento glicêmico domiciliar utilizando glicosímetro portátil e do registro sistemático dos valores em planilhas eletrônicas, permitindo acompanhamento da resposta ao tratamento e identificação precoce de alterações glicêmicas. Associado ao manejo nutricional, esse acompanhamento contribuiu para a individualização terapêutica e posterior remissão do quadro.

Conclusão

O presente relato reforça a importância do monitoramento glicêmico para ajustes terapêuticos individualizados, demonstrando que, em alguns casos, protocolos SID podem representar alternativa viável ao esquema BID convencional. Além disso, contribui para a literatura ao evidenciar a possibilidade de remissão em felinos, característica distinta

quando comparada aos cães, destacando a relevância do diagnóstico precoce e do acompanhamento contínuo.

Referências

1) Mendes Junior AF, Cabral NGA, Roboredo MR. Diabetes mellitus em cães e gatos: Revisão de literatura. Research, Society and Development. 2025 Nov 25;14(11):e214141150176.

2) Bloom CA, Rand J. Feline Diabetes mellitus. Journal of Feline Medicine and Surgery. 2014 Feb 21;16(3):205–15.

3) Gottlieb S, Rand JS. Remission in Cats. Veterinary Clinics of North America: Small Animal Practice. 2013 Mar;43(2):245–9.

4) Moreira K, Hellen, Rodrigues IB, Martina R, Dias M, Du A, et al. Impacto do uso prolongado de glicocorticoides no desenvolvimento de Diabetes mellitus em gatos: Uma revisão de literatura. Research Society and Development [Internet]. 2024 Sep 28 [cited 2024 Nov 9];13(9):e11813946975-e11813946975. Available from: https://rsdjournal.org/index.php/rsd/article/view/46975

5) Sparkes AH, Cannon M, Church D, Fleeman L, Harvey A, Hoenig M, et al. ISFM Consensus Guidelines on the Practical Management of Diabetes Mellitus in Cats. Journal of Feline Medicine and Surgery. 2015 Feb 20;17(3):235–50.

6) Taylor S, Cannon M, Church D, Fleeman L, Fracassi F, Gilor C, et al. iCatCare 2025 consensus guidelines on the diagnosis and management of diabetes mellitus in cats. Journal of feline medicine and surgery [Internet]. 2025 Nov;27(11):1098612X251399103. Available from: https://pubmed.ncbi.nlm.nih.gov/41224734/

7) Marshall RD, Rand JS, Morton JM. Treatment of Newly Diagnosed Diabetic Cats with Glargine Insulin Improves Glycaemic Control and Results in Higher Probability of Remission than Protamine Zinc and Lente Insulins. Journal of Feline Medicine and Surgery. 2009 Aug;11(8):683–91.

Diagnóstico Anatomopatológico de Choque Neurogênico Secundário a Ataque Apícola em Canino: Relato de Caso

Karen Becker Antunes Pinheiro, Gustavo Felipe Gois Padinha Hugen

Resumo:

O ataque por himenópteros da espécie *Apis mellifera* é comum na medicina veterinária, sendo frequentemente associado ao choque anafilático. No entanto, em casos de picadas múltiplas, a morte pode ocorrer por choque neurogênico, desencadeado por dor extrema, sem o envolvimento de mecanismos de hipersensibilidade tipo I. O presente relato, apresenta os achados anatomopatológicos de um canino, fêmea de raça pastor alemão, que veio a óbito após ataque apícola severo, que evoluiu para óbito. Macroscopicamente, observou-se intensa hiperemia de mucosas e presença de inúmeros ferrões no corpo do animal. Internamente, os achados destacaram-se pela congestão aguda e generalizada em órgãos vitais. Na histologia, foram evidenciados edema pulmonar multifocal acentuado e congestão em múltiplos órgãos, incluindo encéfalo, pulmão e rins. Diferente de um quadro de choque anafilático, não houve evidências de edema de glote ou obstrução acentuada das vias respiratórias. A patogênese do choque neurogênico envolve a perda do tônus vascular sistêmico secundária à dor intensa e ao trauma físico, levando a vasodilatação e hipovolemia relativa. Com os resultados da necropsia, enfatiza-se a relevância da diferenciação diagnóstica e da efetivação de todos os exames.

Palavras-chave: Patologia; Toxicose; *Apis Mellifera*; Choque distributivo.

Introdução:

Abelhas da espécie *Apis mellifera,* produzem uma toxina chamada de apitoxina. Esse veneno induz a dor instantânea, e pela presença de enzimas fosfolipase A2 e hialuronidase, têm capacidade de penetrar tecidos e causar danos aos glóbulos vermelhos e consequentemente morte celular (1).

Diagnósticos de óbito hiperagudos por ataques apícolas normalmente são associados ao choque anafilático. Trata-se de um colapso generalizado que acompanha reações de hipersensibilidade tipo I, mediado por IgE. A morfologia macroscópica clássica inclui o edema severo de glote e asfixia. Em casos onde não há sinais de anafilaxia, pode-se considerar o choque neurogênico, causado, entre outros fatores, por dor extrema. Ao contrário do choque anafilático, a vasodilatação não é causada por citocinas, mas sim por estímulos do sistema nervoso autônomo ou SNC (2).

O objetivo deste trabalho é relatar achados anatomopatológicos de um cão que evoluiu para óbito por choque neurogênico decorrente de ataque apícola. Busca-se discutir fatores de comparação entre os tipos de choque, enfatizando a importância do exame necroscópico para elaboração do diagnóstico diferencial e na exclusão de reações anafiláticas.

Relato de Caso:

No dia 07 de novembro de 2024 foi recebido pelo Laboratório de Patologia Veterinária do Instituto Federal Catarinense Campus Concórdia, em Santa Catarina, um cadáver de espécie canina, raça pastor alemão, fêmea, de aproximadamente 5 anos, para realização de uma necropsia. O histórico clínico aponta que no dia anterior, 06 de novembro de 2024, por volta das 16h, os responsáveis pelo cão juntamente com mais dois animais, foram atacados por um enxame de abelhas, proveniente de uma criação existente na residência vizinha. Foi acionado o Corpo de Bombeiros e os animais receberam atendimento veterinário, mas esta fêmea não resistiu às complicações do ataque e veio a óbito.

No exame macroscópico externo, observou-se acentuada hiperemia das mucosas oral, ocular e vulvar. Na região cefálica, nos espaços interdigitais de todos os membros, no dorso e no abdômen, evidenciou-se grande quantidade de estruturas filiformes, enegrecidas e pontiagudas, medindo cerca de 0,1 mm de comprimento, morfologicamente compatíveis com ferrões de abelhas.

À abertura das cavidades, os principais achados macroscópicos internos incluíram: esplenomegalia moderada com bordos abaulados que ao corte, fluiu moderada quantidade de líquido vermelho-escuro e brilhante, caracterizando congestão esplênica aguda. No trato gastrointestinal, a mucosa gástrica exibia coloração vermelho-escura difusa e acentuada. Adicionalmente, a porção inicial do intestino delgado (duodeno) apresentava espessamento parietal discreto, associado a múltiplas áreas deprimidas, circulares e multifocais na mucosa intestinal, medindo aproximadamente 0,3 x 0,2 mm.

Fragmentos de diversos órgãos foram fixados em solução de formalina neutra tamponada a 10%, processados e corados por hematoxilina e eosina (HE). As lâminas elaboradas continham material de pâncreas, rim, fígado, encéfalo, coração, estômago, intestinos delgado e grosso, glândula adrenal, pulmão, baço, ovário, medula óssea e musculatura esquelética.

Figura 1: Severa hiperemia das mucosas oral e ocular.

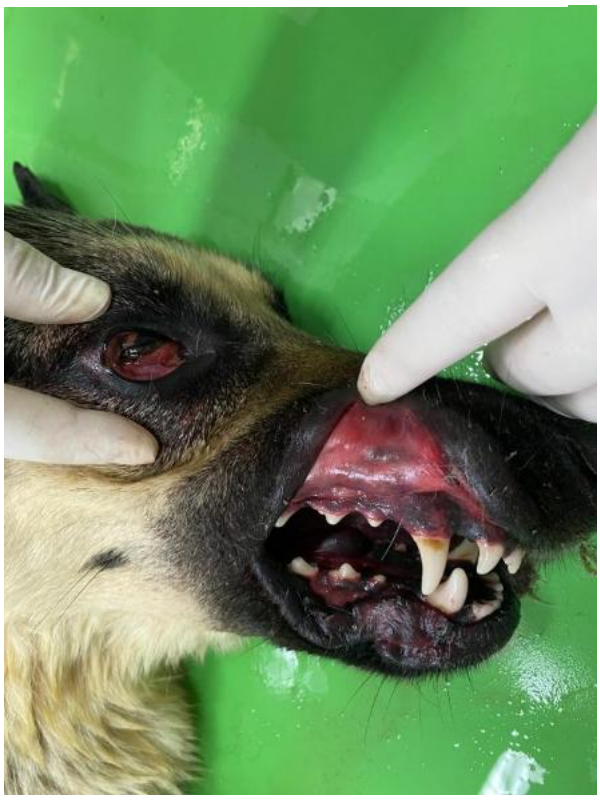

Figura 2: Presença de ferrões de abelhas na região cefálica.

Figura 4: Esplenomegalia e congestão esplênica aguda.

Figura 3: Congestão de órgãos na cavidade torácica e abdominal.

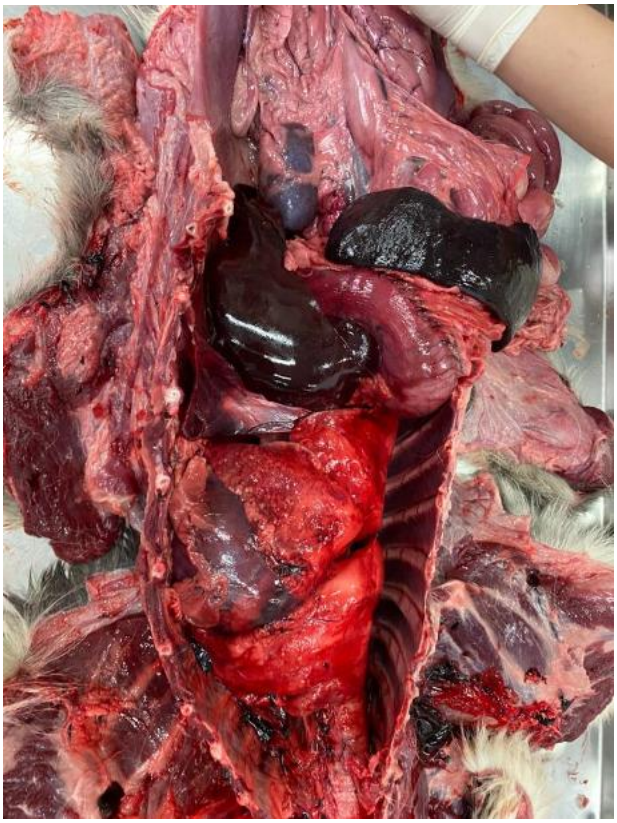

Fonte: Laboratório de Patologia Veterinária do Instituto Federal Catarinense Câmpus Concórdia, 2024.

Os achados histopatológicos foram: no pulmão, observou-se edema multifocal acentuado associado à congestão multifocal moderada. Os rins apresentaram congestão difusa acentuada e presença multifocal de materiais proteicos eosinofílicos intratubulares. No encéfalo, evidenciou-se congestão multifocal moderada e foco discreto de hemorragia. No estômago, constatou-se congestão difusa moderada na submucosa, enquanto o baço e a glândula adrenal exibiram congestão difusa moderada. Nos fragmentos de intestino delgado e medula óssea, identificou-se autólise acentuada, o que inviabilizou a avaliação de lesões. Os demais órgãos analisados (pâncreas, ovário, coração, músculo esquelético e intestino grosso) não apresentaram alterações histológicas significativas.

Através dos achados de necropsia, epidemiológicos e histopatológicos, que demonstraram congestão generalizada e edema pulmonar multifocal acentuado, associado a gravidade das lesões e a demasiada quantidade de ferrões de abelhas, sugeriu-se que a causa de morte do animal examinado foi decorrente do acidente apícola.

Resultados e Discussão:

Acidentes envolvendo picadas de abelhas ocorrem com certa frequência em animais domésticos. Ainda assim, parece haver certo desconhecimento na patogênese dessa toxicose, pois em muitos casos, os médicos veterinários interpretam a manifestação clínica desenvolvida pelos cães como choque anafilático, mesmo que os animais não tenham apresentado evidência clínica ou patológica de reação alérgica (3).

Os sinais de um choque anafilático normalmente afetam a pele, vias respiratórias superiores, sistema cardiovascular e trato gastrointestinal, podendo causar prurido, rubor, urticária, espirros, náuseas, cólicas abdominais e sensação de asfixia, ocasionada pelo fechamento da glote devido a formação de edema no local. O choque pode ocorrer em minutos após a exposição, os pacientes acometidos podem apresentar convulsões, tornar-se não responsivo e vir a óbito, em muitos casos apresentando obstrução grave das vias respiratórias (4).

O choque neurogênico, também conhecido por ser um subtipo de choque distributivo, é caracterizado pela perda patológica do tônus vascular sistêmico, causando uma má distribuição de fluxo sanguíneo e à hipovolemia relativa, resultando em vasodilatação, hipotensão e bradicardia, mesmo contendo volume sanguíneo total normal, sem a presença de hemorragias. Como decorrência da gravidade do trauma exercido, ocorre o comprometimento do tônus da musculatura lisa e aumento da permeabilidade endotelial (5).

O veneno da abelha é composto principalmente por melitina e fosfolipase A2, que são responsáveis por danos à membrana celular (6). Como o animal foi submetido a uma situação em que foi picado por centenas, até milhares de abelhas, a ação dessas toxinas no organismo gera dor extrema. Para definição do diagnóstico final, levou-se em consideração que o animal, com a análise de necropsia, não apresentava sinais de reações de hipersensibilidade, como edema de glote ou sinais respiratórios agudos, característicos de choque anafilático. Divergente a isso, o choque neurogênico afeta significativamente a dinâmica do fluxo sanguíneo, o que explica a congestão intensa em órgãos vitais como os rins, pulmão e encéfalo.

Figura 6: Ausência de edema em região de glote.

Figura 5: Rins congestos.

Fonte: Laboratório de Patologia Veterinária do Instituto Federal Catarinense Câmpus Concórdia, 2024.

Conclusão:

Demonstra-se a importância do diagnóstico diferencial para a exclusão de choques semelhantes ou facilmente associados a esse, além de ressaltar a importância dos cuidados com ataques apícolas em ambientes urbanos e rurais, próximos de civilização ou de outras espécies animais.

O choque trata-se de uma síndrome, não de um diagnóstico. Para que o quadro clínico evolua para choque neurogênico e óbito em casos mais graves, é preciso que tenha ocorrido uma agressão aguda, onde o cão sofre uma dor profunda.

Referências:

1. Abrantes AF. Avaliação da qualidade da Apitoxina de Apis mellifera e sua estabilidade na formulação de uso tópico [dissertação]. Pombal: Universidade Federal de Campina Grande, Centro de Ciências e Tecnologia Agroalimentar, Programa de Pós-graduação em Sistemas Agroindustriais; 2015. 73 p.
2. Werner PR. Patologia geral veterinária aplicada. São Paulo: Rocca; 2010. p. 326.
3. Fighera RA, Souza TM, Barros CSM. Acidente provocado por picada de abelhas como causa de morte de cães. Pesq Vet Bras. 2007;27(10):425-8.
4. Golden DBK, Wang J, Waserman S, Commins SP, Croft AM, de Silva R, et al. Anaphylaxis: A 2023 practice parameter update. Ann Allergy Asthma Immunol. 2024;132(2):124-76. doi: 10.1016/j.anai.2023.09.015.
5. Heinz J. Paws for a moment: recognizing and treating shock in small animals. Today's Vet Pract [Internet]. 2026 May-Jun [citado 2026 jun 10];14(3). Disponível em: https://todaysveterinarypractice.com/emergency-medicine-critical-care/shock-in-small-animals/
6. Fitzgerald KT, Flood AA. Hymenoptera stings. Clin Tech Small Anim Pract. 2006;21(4):194-204.

Diagnóstico de Cardiomiopatia Dilatada em Cão da Raça Cane Corso aos 7 Meses de Idade: Relato de Caso

Giovana Torres Ayton - Discente de medicina veterinária Universidade Federal de Santa Maria, RS
Erika Junges - Discente de medicina veterinária Universidade Federal de Santa Maria, RS
Júlia Bandeira Fragoso - Discente de medicina veterinária Universidade Federal de Santa Maria, RS
Júlia Piva Lasch - Discente de medicina veterinária Universidade Federal de Santa Maria, RS
Maria Eduarda Subtil Dias - Discente de medicina veterinária Universidade Federal de Santa Maria, RS
Anne Santos do Amaral - Prof.ª Dra. de Medicina Veterinária Universidade Federal de Santa Maria, RS

RESUMO

A prevalência de Cardiomiopatia dilatada (CMD) foi registrada em cães de grande porte, acima de 6 anos de idade, dentro da rotina médica veterinária. O objetivo deste relato de caso foi de trazer à tona a afecção em um paciente extremamente jovem e mostrar a possibilidade de precocidade da doença, contrariando as expectativas epidemiológicas estabelecidas. Foi atendida um canino, fêmea da raça Cane Corso 7 meses, com queixa de cansaço durante sessão de adestramento; a investigação com ecocardiograma e eletrocardiograma (ECG), revelou cardiomiopatia dilatada e sopro grau II/VI em foco de mitral. Instituiu-se tratamento com pimobendana 0,21mg/kg BID via oral devido a boa eficácia do medicamento inotrópico frente a patologias do sistema cardiovascular, associado à suplementação antioxidante. A paciente está sob acompanhamento e apresenta evolução controlada da doença

PALAVRAS-CHAVE: cardiopatias congênitas; medicina veterinária; precocidade; cardiologia veterinária.

INTRODUÇÃO

A cardiomiopatia dilatada (CMD) é uma afecção miocárdica caracterizada por dilatação das câmaras cardíacas e redução da contratilidade, podendo evoluir para insuficiência cardíaca congestiva, arritmias e morte súbita. Ocorre principalmente em cães de grande porte e apresenta importante influência genética, especialmente em raças predispostas (1,2).

A manifestação clínica da CMD ocorre tipicamente após um período prolongado de remodelamento cardíaco subclínico em animais adultos ou meia-idade. Entretanto, casos de apresentação precoce em animais jovens têm sido

associados a fatores hereditários, sugerindo predisposição genética para o desenvolvimento precoce das alterações miocárdicas (2,3).

Embora a raça Cane Corso não esteja entre as classicamente predispostas,a presença de sinais clínicos compatíveis com comprometimento cardíaco desde os sete meses de idade sugere possível influência genética. Diante da escassez de relatos envolvendo cães jovens dessa raça, o presente trabalho tem como objetivo descrever os achados clínicos, eletrocardiográficos e ecocardiográficos observados em uma cadela Cane Corso diagnosticada com CMD juvenil.

RELATO DE CASO

Uma cadela Cane Corso, não castrada, com 7 meses de idade, foi avaliada por apresentar intolerância ao exercício e dispneia durante o adestramento. Havia histórico de diarreia intermitente, motivando investigação inicial para anemia, incluindo hemograma e ultrassonografia abdominal, que evidenciou gastroenterite difusa discreta. O hemograma revelou poiquilocitose com acantócitos, alterações inicialmente atribuídas à giardíase e tratadas conforme recomendado. A posterior normalização dos exames e os resultados negativos para leishmaniose e hemoparasitoses indicaram caráter secundário do quadro digestivo, corroborando a cardiomiopatia dilatada como doença de base.

Devido à persistência da intolerância ao exercício, após um mês foram realizados ecocardiograma (EcoC) e eletrocardiograma (ECG). O EcoC evidenciou aumento do ventrículo esquerdo (VE) com remodelamento excêntrico, hipocinesia miocárdica e discreta a moderada redução da função sistólica global, demonstrada pela diminuição da fração de encurtamento e fração de ejeção limítrofe. Ambos os átrios apresentavam dimensões preservadas. Observou-se insuficiência mitral moderada secundária ao remodelamento ventricular ("tethering" mitral), discreto aumento das pressões de enchimento do VE e aumento discreto do ventrículo direito, associado a "tethering" tricúspide. Também foram identificadas insuficiências pulmonar discreta e aórtica leve. Os achados ecocardiográficos foram compatíveis com cardiomiopatia dilatada.

No ECG observou-se arritmia sinusal respiratória e marcapasso migratório, achados fisiológicos e sem repercussão hemodinâmica. Também foi identificada uma pausa sinusal (*sinus arrest*) inferior a dois segundos, sem associação com sinais clínicos. Embora possa ocorrer fisiologicamente em associação à arritmia sinusal respiratória, esse achado também pode estar relacionado a alterações respiratórias crônicas ou à disfunção do nodo sinusal.

Diante do diagnóstico, foi prescrito pimobendana (0,25mg/kg BID) em uso contínuo, e suplementação de carnitina, taurina e coenzima Q10, nutracêuticos com conhecida ação antioxidante e promotores do metabolismo cardíaco.

O paciente fez acompanhamento aos 11 meses de idade, quando foi identificada presença de sopro grau II/VI em foco mitral. A paciente mantém-se compensada com o suporte inotrópico fornecido, apresentando apenas inspiração discretamente mais marcada e sutil redução de capacidade física. Foi mantida a prescrição de pimobendana 10mg, que representa a dose de 0,21mg/kg BID, e dos nutracêuticos, além de recomendação de acompanhamento clínico semestral.

DISCUSSÃO

A CMD acomete tipicamente cães de grande porte senis ou de meia-idade (4). O diagnóstico definitivo em um Cane Corso de 7 meses diverge do padrão, sugerindo etiologia congênita, juvenil ou hereditária (5). O prognóstico é mais reservado, porém com identificação precoce permite monitoramento e tratamento mais adequados. Disfunções miocárdicas precoces e severas associam-se a mutações genéticas de alta penetrância, indicando manifestação familiar antecipada e remodelamento estrutural acelerado (6,7).

A intolerância ao esforço reflete a incapacidade miocárdica em manter o débito cardíaco frente às demandas metabólicas (4). O comprometimento contrátil foi consolidado pelas frações de encurtamento reduzida e de ejeção limítrofe (4), gerando insuficiência mitral funcional secundária ao *tethering* valvar (8). A terapia instituída com pimobendana associada de antioxidantes, como taurina, carnitina e coenzima Q10, favorece a contratilidade miocárdica e o metabolismo energético celular, auxiliando na redução da progressão da disfunção cardíaca (9).

Logo, os achados clínicos e ecocardiográficos observados contribuem para o reconhecimento da CMD juvenil em cães da raça Cane Corso, condição ainda pouco descrita na literatura veterinária.

CONCLUSÃO

Este relato demonstra que a cardiomiopatia dilatada não deve ser descartada com base apenas na idade do paciente. A ocorrência da doença em uma cadela Cane Corso de 7 meses reforça a importância da investigação cardiológica precoce em cães jovens com sinais sugestivos de comprometimento cardiovascular. O diagnóstico precoce possibilita a instituição de terapia adequada e acompanhamento especializado, contribuindo para retardar a progressão da doença. Além disso, o caso amplia o conhecimento sobre apresentações atípicas da CMD e destaca a relevância da suspeita clínica mesmo em perfis epidemiológicos incomuns.

REFERÊNCIAS

1)Martin MWS, Stafford Johnson MJ, Celona B. Canine dilated cardiomyopathy: a retrospective study of signalment, presentation and clinical findings in 369 cases. Journal of Small Animal Practice. 2009 Jan;50(1):23–9.

2)Simpson S, Edwards J, Ferguson-Mignan TFN, Cobb M, Mongan NP, Rutland CS. Genetics of canine dilated cardiomyopathy. International Journal of Genomics. 2015;2015:204823.

3)Wess G, Domenech O, Dukes-McEwan J, Häggström J, Gordon S. European Society of Veterinary Cardiology screening guidelines for dilated cardiomyopathy in Doberman Pinschers. Journal of Veterinary Internal Medicine. 2021;35(5):2145-2159.

4)Freid KJ; Freeman LM; Rush JE; Cunningham SM; Davis MS; Karlin ET; Yang VK. Retrospective study of dilated cardiomyopathy in dogs. Journal of Veterinary Internal Medicine. 2021; 35(1): 58-67.

5)Veterinary Information Network. Dilated Cardiomyopathy in Dogs: Diagnosis and Treatment. VIN Veterinary Partner. 2020.

6)American Kennel Club. Canine Heart Health and Genetic Testing: Guidelines for Breeders. AKC Expert Advice. 2022.

7)Augusto JB; Eiros R; Krittanawong C; Arad M; Nitsche C; Basso C; et al. Understanding the genetics of adult-onset dilated cardiomyopathy: what a clinician needs to know. European Heart Journal. 2021; 42(41): 4241-4256.

8)Campbell FE; Thomas WP. Mitral transcatheter edge-to-edge repair guidance and functional regurgitation in canine dilated cardiomyopathy. Journal of Veterinary Cardiology. 2010; 12(2): 89-98.
9)Freeman LM; Rush JE; Markwell PJ. Effects of dietary modification in dogs with early chronic valvular disease. J Vet Intern Med. 2006;20(5):1116–26.

Diagnóstico de Shunt Portossistêmico Congênito em Fêmea canina da Raça Yorkshire Terrier: Relato de Caso

Martina Vianna Bordini – Discente do curso de Medicina Veterinária – URCAMP/RS
Gabriela Santana Ferreira Gomes – Discente do curso de Medicina Veterinária – URCAMP/RS
Thaís Fasolo Sobreira – Médica Veterinária – Egressa do curso de Medicina Veterinária – URCAMP/RS
Regina Celis Pereira Reiniger – Prof.ª Dra. do curso de Medicina Veterinária – URCAMP/RS

RESUMO
O shunt portossistêmico é uma malformação vascular hepática caracterizada pela comunicação anômala entre a circulação portal e sistêmica, ocasionando o acúmulo de toxinas na circulação sanguínea. O presente relato apresenta um caso de uma fêmea canina da raça Yorkshire Terrier, com 8 meses de idade e 1,5 kg de peso, com sinais clínicos de encefalopatia hepática e déficit proprioceptivo em membros pélvicos. Os exames laboratoriais evidenciaram trombocitose, hipoproteinemia, hipoalbuminemia, hipolipidemia e hiperfosfatasemia. A tomografia computadorizada revelou alterações compatíveis com shunt gastrocaval, confirmando a suspeita clínica. Com base nos achados relatados, foi diagnosticado shunt portossistêmico congênito, sendo indicada correção cirúrgica para colocação de anel ameroide para oclusão gradual do vaso. No pós-operatório, observou-se leucocitose, sendo instituído antibioticoterapia de amplo espectro, resultando em melhora progressiva durante a internação da paciente. O caso reforça a importância da tomografia computadorizada no diagnóstico do shunt portossistêmico e demonstra a eficácia da correção cirúrgica precoce para obtenção de prognóstico favorável.

Palavras-chave: Desvio portossistêmico; Encefalopatia; Hepatopatia;

INTRODUÇÃO

O shunt portossistêmico consiste em uma malformação vascular hepática, classificada em congênita ou adquirida (1). Anatomicamente, é dividida em intra-hepático ou extra-hepático (2).

O shunt portossistêmico congênito ocorre pela permanência do ducto venoso na fase fetal ou por alterações no desenvolvimento do sistema venoso vitelino, resultando em uma comunicação anormal entre a circulação portal e sistêmica (3).

Parte do sangue originado dos órgãos abdominais, que fisiologicamente seria direcionado ao fígado através da veia porta, é desviada para circulação sistêmica, por uma veia de grande calibre, reduzindo sua passagem pelo fígado. Desta forma, toxinas intestinais e substâncias produzidas pelo pâncreas são desviadas da

circulação portal, chegando à circulação sistêmica sem passar pelo processo de metabolização no fígado (3).

As manifestações e a intensidade dos sinais clínicos variam conforme o volume de sangue que é desviado do fígado, a classificação do desvio portossistêmico (DPS) congênito ou adquirido, a ingestão proteica da dieta e a capacidade funcional hepática residual do paciente (4).

Os desvios portossistêmicos representam a malformação vascular mais recorrente do sistema hepatobiliar, bem como, a principal causa de encefalopatia hepática na clínica de pequenos animais (1).

DESCRIÇÃO DO CASO

Foi atendida uma paciente canina, fêmea, da raça Yorkshire Terrier, com oito meses de idade e 1,5 kg de peso corporal, apresentando sinais clínicos difusos compatíveis com encefalopatia e déficit proprioceptivo nos membros pélvicos. Diante disso, a paciente foi submetida a exames complementares.

Os resultados do exame hematológico apresentaram trombocitose e hipoproteinemia. Na bioquímica sérica observou-se hipoalbuminemia, discreta redução da bilirrubina direta, hipolipidemia (hipercolesterolemia) e hiperfosfatasemia. A tomografia computadorizada demonstrou alterações compatíveis com shunt gastrocava, corroborando com a suspeita clínica.

Com base nas informações obtidas através das investigações clínicas, confirmou-se o diagnóstico de shunt portossistêmico, com indicativo de correção cirúrgica. Para realização do procedimento, optou-se por uma laparotomia exploratória, utilizando a técnica de oclusão gradual com a colocação de um anel ameroide ao redor do vaso anômalo portossistêmico.

A alteração pós-cirúrgica relevante para o relato de caso refere-se a uma leucocitose, para a qual foi realizado antibioticoterapia de amplo espectro, resultando em melhora gradual durante o período de internação. Atualmente, a paciente mantém-se estável e sem alterações clínicas evidentes.

DISCUSSÃO

O shunt portossistêmico em cães possui maior predisposição em animais de raça pura quando comparados aos mestiços, não havendo predisposição sexual evidente (1).

Além disso, observa-se relação entre o porte do animal e o tipo de desvio vascular encontrado, sendo os shunts intra-hepáticos mais frequentes em canídeos de raças grandes e gigantes, enquanto os extra-hepáticos predominam em canídeos de pequeno porte (5).

Os principais sinais clínicos observados em pacientes com shunt portossistêmico estão frequentemente relacionados às alterações neurológicas decorrentes da encefalopatia hepática e da hipoglicemia, incluindo depressão, desorientação, ataxia e andar em círculos (6,7). Na paciente descrita, foram observados episódios de hipoglicemia e déficit proprioceptivo, sinais compatíveis com os descritos para cães com shunt portossistêmico extra-hepático.

Entre as alterações bioquímicas comumente observadas em pacientes com desvio portossistêmico, destacam-se a hipoalbuminemia, presente em aproximadamente 50% dos casos, além de hipocalcemia e hipoglicemia, relatadas em cerca de 70% dos animais. Também pode ser observado aumento discreto a moderado da atividade sérica da fosfatase alcalina (8).

De acordo com a literatura, no perfil hematológico dos cães com desvio portossistêmico congênito observou-se que uma pequena parcela dos animais apresentou leucocitose, enquanto a maioria apresentou hipoproteinemia. (9).

A presença da leucocitose dentro do período pós-operatório, está relacionada na maioria dos casos, a um processo inflamatório associado ao mecanismo de ação do anel ameroide, que promove a oclusão gradual do vaso por meio da expansão de seu material higroscópico e da formação de tecido fibroso ao redor da estrutura vascular (10).

Ressalta-se a importância da tomografia computadorizada (TC) no diagnóstico do desvio portossistêmico. Considerado o método diagnóstico definitivo, pois esse exame de imagem permite a identificação precisa da origem e do trajeto do vaso anômalo, a classificação do tipo de DPS e o planejamento cirúrgico mais correto, contribuindo para uma abordagem terapêutica mais eficaz (11).

CONCLUSÃO

Constata-se que, perante a gravidade do shunt portossistêmico congênito, a identificação precoce da afecção contribui significativamente para um prognóstico favorável. O diagnóstico precoce associado à correção cirúrgica proporcionou uma evolução clínica positiva da paciente. Ademais, a tomografia computadorizada mostrou-se fundamental para um diagnóstico assertivo e um planejamento cirúrgico adequado.

REFERÊNCIAS BIBLIOGRÁFICAS

(1) Bonelli MA. Shunt portossistêmico em cães e gatos. Med Vet. 44-50. 2008.

(2) Fossum TW. Cirurgia de pequenos animais. 4. ed. São Paulo: Elsevier Brasil; 2014.

(3) Silva VC, Yamaki FL, Feitosa MM, Gonçalves RC. Ultrassonografia doppler e angiografia tomográfica computadorizada no diagnóstico de desvios portossistêmicos: revisão de literatura. Clínica Veterinária. 2009;(78):70-78.

(4) Ettinger SJ, Feldman EC, Côté E, editores. Tratado de medicina interna veterinária: doenças do cão e do gato. 8. ed. Rio de Janeiro: Guanabara Koogan; 2022.

(5) Baade S, Aupperle H, Grevel V, Schoon HA. Histopathological and immunohistochemical investigations of hepatic lesions associated with congenital portosystemic shunt in dogs. J Comp Pathol. 2006 Jan;134(1):80-90. Available from: https://pubmed.ncbi.nlm.nih.gov/16423574/

(6) Broome CJ, Walsh VP, Braddock JA. Congenital portosystemic shunts in dogs and cats. N Z Vet J. 2004;52(4):154-162. Available from: https://www.tandfonline.com/doi/full/10.1080/00480169.2004.10749424

(7) Mehl ML, Kyles AE, Hardie EM, Kass PH, Adin CA, Flynn AK, De Cock HE, Gregory CR. Evaluation of ameroid ring constrictors for treatment for single extrahepatic portosystemic shunts in dogs: 168 cases (1995-2001). J Am Vet Med Assoc. 2005 Jun 15;226(12):2020-30. Available from: https://pubmed.ncbi.nlm.nih.gov/15989185/

(8) Berent AC, Tobias KM. Portosystemic vascular anomalies. Vet Clin North Am Small Anim Pract. 2009 May;39(3):513-41. Available from: 10.1016/j.cvsm.2009.02.004.
(9) Niles JD, Williams JM, Cripps PJ. Hemostatic Profiles in 39 Dogs With Congenital Portosystemic Shunts. Veterinary Surgery. 2001;30(1):97-104. Available from: 10.1053/jvet.2001.17853
(10) Vogt JC, Krahwinkel DJ Jr, Bright RM, Daniel GB, Toal RL, Rohrbach B. Gradual occlusion of extrahepatic portosystemic shunts in dogs and cats using the ameroid constrictor. Vet Surg. 1996 Nov-Dec;25(6):495-502. Available from: https://onlinelibrary.wiley.com/doi/10.1111/j.1532-950X.1996.tb01449.x
(11) Takeuchi R, Yamamoto S, Kagawa Y, Fujita M, Ueno H, Matsumoto H, et al. Use of computed tomography angiography has potential in planning surgical treatment of an extrahepatic portosystemic shunt in dogs. Am J Vet Res. 2025;86(4). Available from: https://pubmed.ncbi.nlm.nih.gov/39842131/

Diagnóstico E Remoção Endoscópica De Corpos Estranhos Esofágicos Em Cães: Série De Três Casos

Lucas Coelho Souza – Discente do Curso de Graduação em Medicina Veterinária da Universidade Estadual de Londrina (UEL)
Iago Smaili Santos – Docente da disciplina Diagnóstico por Imagem do Curso de Medicina Veterinária da Universidade Estadual de Londrina (UEL)

RESUMO:

Os corpos estranhos esofágicos constituem uma afecção frequente na clínica de pequenos animais e podem ocasionar obstrução ou ruptura esofágica, manifestando-se clinicamente por regurgitação, tosse e disfagia. O objetivo do presente trabalho é relatar três casos de corpos estranhos esofágicos em cães, diagnosticados por radiografia simples e tratados por remoção endoscópica. Foram atendidos três cães no Hospital Veterinário da Universidade Estadual de Londrina, no período de agosto a dezembro de 2025, com histórico de ingestão de corpo estranho. Em todos os casos, realizaram-se projeções radiográficas laterais para identificação e localização do material, seguidas de endoscopia para remoção. Os corpos estranhos identificados foram: um anzol alojado na porção cervical do esôfago, um fragmento ósseo na região da base cardíaca e um fragmento ósseo na porção intratorácica caudal, adjacente ao diafragma. A radiografia possibilitou a localização dos materiais radiopacos e permitiu o planejamento terapêutico. A remoção endoscópica foi realizada com êxito em todos os casos, sem necessidade de intervenção cirúrgica, evidenciando a eficácia e a segurança do procedimento. Conclui-se que a associação entre radiografia simples e endoscopia constitui uma abordagem diagnóstica e terapêutica eficiente e segura para corpos estranhos esofágicos em cães, permitindo a remoção minimamente invasiva dos materiais e reduzindo os riscos de complicações cirúrgicas, o tempo de internação e os custos para os responsáveis.

PALAVRAS-CHAVE: Esôfago; Radiografia; Endoscopia; Canino.

INTRODUÇÃO:

Os corpos estranhos esofágicos (CEE) constituem uma afecção frequente na rotina de pequenos animais, sendo fragmentos ósseos e objetos metálicos os materiais mais comumente envolvidos. Sua presença pode ocasionar obstrução do lúmen esofágico e até ruptura da parede (1). Os sinais clínicos mais comuns incluem engasgos, tosse, ptialismo e êmese (2). Os CEE geralmente se alojam em regiões anatomicamente mais estreitas, como a entrada torácica, a base cardíaca e o hiato esofágico (3). Entre as principais complicações, destacam-se a esofagite e a ruptura esofágica; nos casos de perfuração, há risco de hemorragia (1). O diagnóstico é realizado principalmente por meio de exame radiográfico, por meio de projeções cervicais e torácicas abrangendo desde a base da língua até o diafragma (2). O tratamento consiste na remoção do objeto por cirurgia ou endoscopia. A endoscopia destaca-se como abordagem minimamente invasiva, capaz de promover a resolução do quadro sem os riscos do pós-operatório cirúrgico. Assim, o presente trabalho tem por objetivo relatar três casos de cães com suspeita de ingestão de corpo estranho, diagnosticados por radiografia simples e submetidos à remoção endoscópica.

DESCRIÇÃO DO CASO:

Três cães foram atendidos com suspeita clínica de corpo estranho esofágico. Em todos os casos, foram realizadas projeções radiográficas laterais das regiões cervical e torácica, permitindo a identificação, localização e estimativa das dimensões dos CEEs. Confirmado o diagnóstico, os animais foram submetidos à remoção endoscópica.

Caso 1 — Uma cadela sem raça definida, cinco anos, com histórico de ingestão de anzol. Ao exame radiográfico, na projeção lateral, identificou-se estrutura metálica radiopaca alojada na porção cervical do esôfago, com característica compatível com anzol. O exame endoscópico confirmou a presença do material no lúmen esofágico. Em razão da extremidade cortante, a tração direta em direção oral representava risco de laceração da mucosa. Optou-se, portanto, pela técnica de avanço do corpo estranho em direção ao estômago, onde o maior espaço luminal permitiu sua rotação e reposicionamento. Com a extremidade cortante direcionada em sentido oposto ao da retirada, o anzol foi removido com segurança pelo esôfago, sem contato da ponta com a parede do órgão.

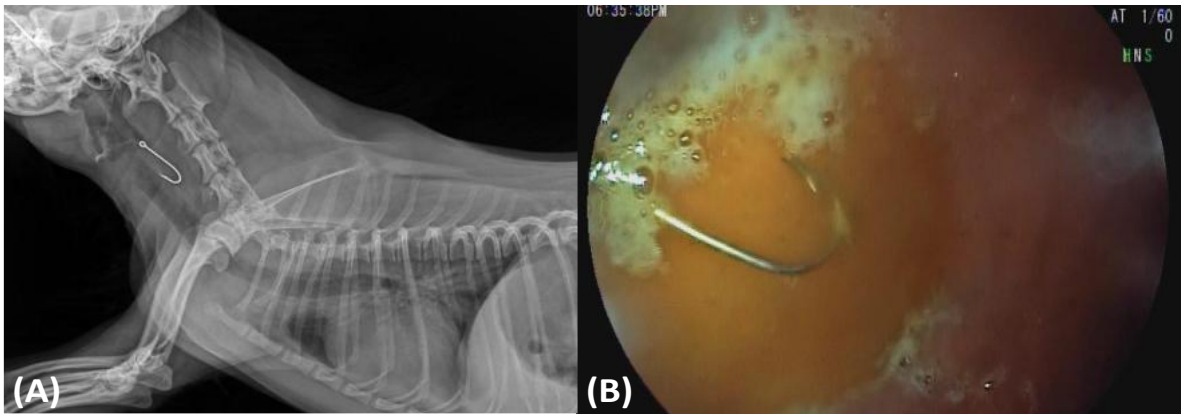

- Figura I: (A) Projeção lateral de cão com anzol alojado na porção cervical do esôfago. (B) Visualização endoscópica do corpo estranho no lúmen gástrico. Devido à presença da extremidade cortante, optou-se por avançar o anzol em direção ao estômago, onde foi rotacionado de forma a posicionar a ponta em sentido contrário ao da retirada, permitindo sua remoção com segurança pelo esôfago.

Caso 2 — Uma cadela da raça Yorkshire Terrier, quinze anos, foi atendida com histórico de ingestão de osso de porco. Na projeção radiográfica lateral direita, identificou-se estrutura radiopaca de bordas irregulares, compatível com fragmento ósseo, localizada na região da base cardíaca. A remoção endoscópica foi realizada com sucesso, porém, em virtude de cardiopatia preexistente e um episódio de hipotensão durante a anestesia, o animal foi mantido internado para monitoramento. Após 24 horas, recebeu alta hospitalar sem intercorrências.

- Figura II: (A) Radiografia lateral de cão com fragmento ósseo impactado na base cardíaca. (B) Remoção endoscópica utilizando pinça dente de jacaré

Caso 3 — Um cão macho da raça Shih Tzu, sete anos, foi atendido com histórico de ingestão de osso de frango. Na projeção radiográfica lateral direita, observou-se estrutura de bordas regulares e radiopacidade óssea localizada na porção intratorácica caudal do esôfago, adjacente ao diafragma, região correspondente ao hiato esofágico e ao estreitamento luminal fisiológico. Foi possível observar durante o procedimento pequenas lesões eritematosas na mucosa esofágica adjacente ao fragmento. A remoção endoscópica transcorreu sem intercorrências.

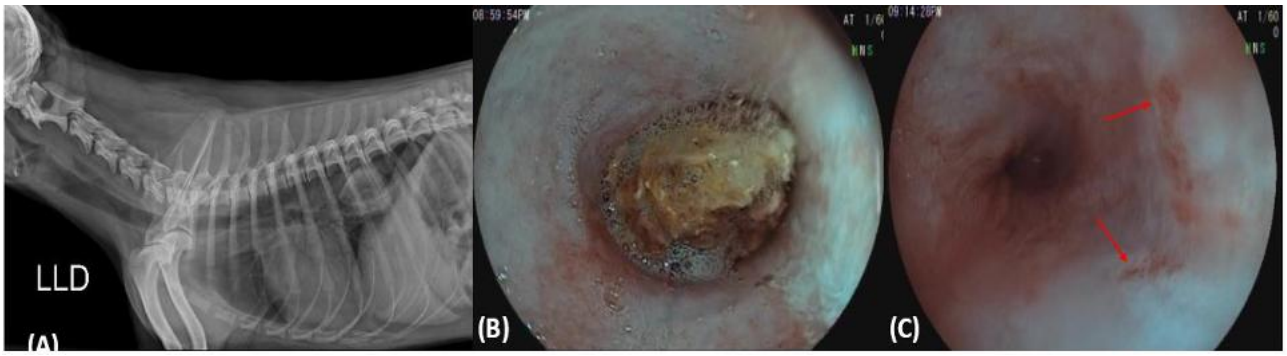

- Figura III: (A) Radiografia lateral de cão com fragmento ósseo localizado na região esofágica caudal. (B) Imagem endoscópica evidenciando o corpo estranho no lúmen esofágico. (C) Imagem endoscópica após a remoção do corpo estranho, lesões eritematosas na mucosa esofágica foi observada (Setas vermelhas).

DISCUSSÃO:

Os locais de alojamento dos corpos estranhos esofágicos identificados nos três casos — porção cervical, base cardíaca e porção intratorácica caudal — são compatíveis com os sítios de parada e obstrução mais frequentemente descritos na literatura, correspondendo às regiões anatomicamente mais estreitas do esôfago (3). Os materiais identificados, fragmentos ósseos e anzol, também estão entre os mais comumente relatados em cães (1). A radiografia simples permitiu a identificação e a localização dos

corpos estranhos radiopacos em todos os casos, corroborando seu papel como modalidade diagnóstica inicial de eleição (2). Ressalta-se, contudo, que materiais radiolucentes nem sempre são passíveis de detecção por essa técnica, sendo necessário recorrer a modalidades mais sensíveis, como o exame radiográfico contrastado.

A endoscopia mostrou-se eficaz como abordagem terapêutica em todos os casos, possibilitando a remoção minimamente invasiva dos corpos estranhos sem necessidade de intervenção cirúrgica. Esse achado é relevante, pois a esofagotomia e a esofagectomia estão associadas a complicações significativas, incluindo infecção, pneumonia por aspiração, esofagite, deiscência, formação de fístula e estenose esofágica (1). No caso do anzol, a utilização do dispositivo dente de jacaré permitiu o deslocamento seguro do material em direção ao estômago, com posterior rotação e retirada com a extremidade cortante em sentido oposto ao da remoção, reduzindo o risco de perfuração da mucosa esofágica.

Embora a endoscopia apresente riscos inerentes ao procedimento, estes são minimizados pela experiência do operador, pela escolha adequada do equipamento — flexível ou rígido — e pela seleção criteriosa dos dispositivos de apreensão (1). A ausência de complicações nos casos relatados reforça a segurança e a aplicabilidade da técnica no manejo de corpos estranhos esofágicos em cães.

CONCLUSÃO:

A radiografia simples permite a identificação e a localização dos corpos estranhos esofágicos radiopacos em cães. A endoscopia constitui uma abordagem minimamente invasiva e eficaz para a remoção desses materiais. A associação entre radiografia e endoscopia representa uma estratégia diagnóstica e terapêutica segura para corpos estranhos esofágicos em cães, reduzindo o risco de complicações cirúrgicas e o tempo de internação.

REFERÊNCIAS:

1. Fossum TW. Cirurgia do sistema digestório. 4. ed. Rio de Janeiro: Elsevier; 2014. cap. 20, p. 386-583.
2. Thompson HC, Cortes Y, Gannon K, Bailey D, Freer S. Esophageal foreign bodies in dogs: 34 cases (2004–2009). J Vet Emerg Crit Care. 2012;22(2):253-61.
3. Seiler GS, Thrall DE. Diagnóstico de radiologia veterinária. 8. ed. Rio de Janeiro: Guanabara Koogan; 2026. p. 574.

Diagnóstico e Tratamento de Herpesvírus Felino (HVF-1) de acordo com as Diretrizes ABCD — Relato de Caso

Rosana do Nascimento Ribeiro[1]; Pedro Henrique dos Santos Rufino[2]; Maria Clara Inácio de França Fonsêca[3]; Danila Barreiro Campos[4]

[1] Doutoranda no Programa de Pós-Graduação em Ciência Animal, Universidade Federal da Paraíba, Areia, Paraíba, Brasil.

[2] Graduando em Medicina Veterinária, Universidade Federal da Paraíba, Areia, Paraíba, Brasil.

[3] Mestra pelo Programa de Pós-Graduação em Ciência Animal, Universidade Federal da Paraíba, Areia, Paraíba, Brasil.

[4] Professora Associada do Departamento de Ciências Veterinárias do Centro de Ciências Agrárias, Universidade Federal da Paraíba, Areia, Paraíba, Brasil.

Resumo

O Complexo Respiratório Felino (CRF) é uma síndrome infecciosa que possui como principais agentes virais o Herpesvírus Felino (HVF-1) e o Calicivírus Felino (CVF), os sintomas comuns afetam o trato respiratório anterior, cavidade oral e ocular. Ressalta-se que o HVF-1 se torna desafiador pela característica de latência. Objetivou-se relatar o uso da Reação em Cadeia da Polimerase (PCR) no diagnóstico e monitoramento, bem como o tratamento com Penvir® baseando-se nas Diretrizes ABCD. A paciente, resgatada de ambiente com superpopulação de gatos, apresentava comprometimento clínico crônico do sistema respiratório anterior. Foram realizados exames hematológicos, bioquímicos, radiográficos e PCR, que confirmou a presença de HVF-1 e CVF. Instituiu-se tratamento antiviral e terapia de suporte, associado ao acompanhamento clínico e laboratorial. Durante a evolução do caso observou-se melhora progressiva dos sinais respiratórios e oculares, além de melhora do estado geral da paciente. Após 45 dias de tratamento, novo exame de PCR Qualitativo e Quantitativo para HVF-1 apresentou resultado negativo, corroborando com melhora clínica e estabilização dos parâmetros laboratoriais da paciente. Conclui-se que a PCR constitui importante ferramenta para confirmação diagnóstica e monitoramento terapêutico, contribuindo para o acompanhamento da resposta ao tratamento e avaliação da presença viral ao longo da evolução clínica.

Palavras-chave

Calicivírus felino; Complexo Respiratório Felino; monitoramento molecular; virologia; virose.

Introdução

O Complexo respiratório felino (CRF) é uma síndrome infecciosa que possui como principais agentes virais o Herpesvírus Felino (HVF-1) e o Calicivírus Felino (CVF), os sintomas comuns afetam o trato respiratório anterior, cavidade oral e ocular. É possível encontrar ambos agentes virais distribuídos mundialmente, havendo maior prevalência em ambientes com superpopulação de gatos, como abrigos e colônias felinas (1,2). O HVF-1, assim como outros membros da família *Herpesviridae*, possui como principal característica a capacidade de estabelecer infecção latente, geralmente, nos gânglios trigeminais (3).

A Reação em Cadeia da Polimerase (PCR) tem sido utilizada como o novo padrão-ouro para a detecção de amplo espectro de sequências-alvo. O método utiliza um par de oligonucleotídeos sintéticos, denominados *primers*, cada um hibridizando com uma das fitas de uma molécula-alvo de DNA de fita dupla. Esse par de *primers* delimita uma região específica do DNA que será amplificada durante a reação (4).
Objetivou-se, com este relato, descrever o uso da PCR no diagnóstico e monitoramento, bem como o tratamento de uma gata doméstica com CRF.

Descrição do Caso

A paciente, uma gata doméstica, sem raça definida, 11 meses de vida, resgatada de ambiente com superpopulação de gatos, com histórico de comprometimento clínico de sistema respiratório anterior. A paciente possuía histórico de receber antibioticoterapia prévia sem realização de diagnóstico definitivo, porém não apresentou melhora clínica. Durante a anamnese, observou-se secreção nasal, dispneia, espirros frequentes, congestão respiratória e processo inflamatório ocular prévio. Como exames complementares, realizou-se hemograma, marcadores bioquímicos hepático e renal, radiografia de tórax e radiografia craniana, os quais evidenciaram um quadro de broncopatia crônica e processo inflamatório do trato respiratório anterior e posterior. Para confirmação diagnóstica, realizou-se PCR Qualitativo, o exame padrão-ouro para as suspeitas elegidas, o qual demonstrou amplificação de RNA para Calicivírus Felino (CVF) e Herpesvírus Felino (HVF-1).

Assim, tendo em vista os resultados obtidos, instituiu-se tratamento com Fanciclovir (Penvir®) na dose de 90 mg/kg/BID, durante quarenta e cinco dias. Associou-se, também, Macrogard Pet 100 mg, administrado na dose de duas gramas ao dia, durante todo tratamento e colírio lubrificante à base de Hialuronato de sódio, aplicando uma gota em cada olho a cada 8 horas, continuamente. Durante o acompanhamento clínico, foi relatada melhora progressiva dos sinais respiratórios, oculares e melhora do quadro geral da paciente.

Após quarenta dias de tratamento, realizou-se novo PCR Qualitativo e Quantitativo para Herpesvírus Felino (HVF-1), ambos apresentando resultados negativos, determinando o encerramento do protocolo terapêutico aos 45 dias de tratamento. Observou-se melhora clínica significativa, com redução dos sinais respiratórios crônicos, estabilização progressiva dos parâmetros laboratoriais e melhora clínica sistêmica. A paciente apresentou ganho de

peso, melhora do apetite e redução importante dos sinais clínicos respiratórios e oculares ao longo do acompanhamento clínico.

Discussão

Os achados observados corroboram a literatura que descreve o Herpesvírus Felino (HVF-1) e o Calicivírus Felino (CVF) como os principais agentes envolvidos no CRF, especialmente em ambientes com elevada densidade populacional de gatos (1,2). No presente caso, a paciente foi resgatada de um ambiente com superpopulação de gatos, condição epidemiológica compatível com maior exposição e disseminação desses agentes virais. A utilização da PCR mostrou-se fundamental para a confirmação diagnóstica, permitindo a detecção do HVF-1 e CVF. Considerando a elevada sensibilidade e especificidade da técnica, a PCR tem sido amplamente empregada na identificação de agentes infecciosos virais, mesmo quando presentes em baixas concentrações nas amostras biológicas (4).

A paciente apresentou melhora progressiva dos sinais clínicos após a instituição do tratamento antiviral associado à terapia de suporte. Observou-se redução dos sinais respiratórios e oculares, além de melhora do estado geral, ganho de peso e recuperação do apetite. Após quarenta e cinco dias de tratamento, os resultados negativos nos exames Qualitativo e Quantitativo para HVF-1 corroboraram com a melhora clínica e laboratorial da paciente. Considerando a capacidade do HVF-1 de estabelecer infecção latente, a repetição do exame molecular mostrou-se útil para acompanhamento da resposta terapêutica e avaliação da presença do agente viral ao longo do tratamento.

Embora o presente relato não vise estabelecer relação causal definitiva entre a intervenção terapêutica empregada e a evolução clínica observada, os resultados obtidos sugerem benefício clínico do protocolo instituído. Outro aspecto relevante desse caso foi a utilização da PCR como ferramenta diagnóstica, além de uma assertiva metodologia de monitoramento terapêutico.

Assim, esse relato reforça a importância da PCR como ferramenta diagnóstica e de monitoramento em pacientes felinos com suspeita de CRF, especialmente naqueles com sinais clínicos crônicos e histórico epidemiológico compatível.

Conclusão

A repetição do PCR Qualitativo e Quantitativo é essencial para monitoramento terapêutico e avaliação da carga viral, considerando a latência do HVF-1. O tratamento antiviral associado

à terapia de suporte demonstra eficácia clínica, contribuindo para melhora sistêmica da paciente. Além disso, destaca-se que, devido à longa duração do tratamento, a adesão e o comprometimento contínuo do responsável são fundamentais para o sucesso do protocolo terapêutico instituído.

Referências

1) Radford AD; Addie D; Belák S; Boucraut-Baralon C; Egberink H; Frymus T et al. Feline calicivirus infection: ABCD guidelines on prevention and management. Journal of Feline Medicine and Surgery. 2009;11(7):556-64.

2) Thiry E; Addie D; Belák S; Boucraut-Baralon C; Egberink H; Frymus T et al. Feline herpesvirus infection: ABCD guidelines on prevention and management. Journal of Feline Medicine and Surgery. 2009;11(7):547-55.

3) Gaskell R; Dawson S; Radford A; Thiry E. Feline herpesvirus. Veterinary Research. 2007;38(2):337-54.

4) Mackay IM; Arden KE; Nitsche A. Real-time PCR in virology. Nucleic Acids Research. 2002;30(6):1292-305.

Diagnóstico e Tratamento de Histoplasmose Disseminada em um Cão Lhasa Apso: Relato de Caso

Victória Fumagalli de Melo Gabriel[1], Natália Babolim Pereira[2], Kaio Henrique de Lariva Penteado[2], Tayná Giovana Alaniz[2], Wagner Luis Ferreira[3], Igor Luiz Salardani Senhorello[3].

[1]Médica Veterinária Mestranda no Programa de Pós-graduação em Ciência Animal – FMVA, UNESP, SP
[2]Médico Veterinário Autônomo, SP
[3]Professor Doutor do Departamento de Clínica, Cirurgia e Reprodução Animal – FMVA, UNESP, SP

Resumo

A histoplasmose é uma micose sistêmica causada pelo fungo dimórfico *Histoplasma capsulatum*, endêmica no Brasil, que acomete humanos e animais, destacando-se na clínica de pequenos animais. Este trabalho objetiva relatar um caso de histoplasmose disseminada em um cão da raça Lhasa Apso, ressaltando o diagnóstico e a conduta terapêutica. Um canino macho, de 12 anos, apresentou espirros recorrentes, lesão progressiva na narina direita com redução do orifício, hiporexia, emagrecimento, poliúria, polidipsia e linfadenomegalia. O paciente possuía histórico de exposição a ambiente com pombos. Os exames laboratoriais revelaram linfopenia, discreto desvio à esquerda e elevação discreta de enzimas hepáticas. A citopatologia dos nódulos auriculares e linfonodos evidenciou reação granulomatosa com presença de leveduras compatíveis com *Histoplasma* sp. intracelularmente em macrófagos, sendo o diagnóstico posteriormente confirmado por cultura fúngica da narina. O quadro foi classificado como histoplasmose disseminada com acometimento cutâneo, respiratório, linfático e possivelmente hepático. Instituiu-se terapia antifúngica sistêmica com itraconazol associada a tratamento de suporte. Nas reavaliações, observou-se melhora na lesão nasal, embora com oscilações e surgimento temporário de novas lesões cutâneas e episódios de hematoquezia. O monitoramento contínuo revelou regressão progressiva das lesões com o tratamento prolongado. Conclui-se que a histoplasmose deve ser incluída no diagnóstico diferencial de cães com sinais respiratórios e cutâneos em áreas endêmicas. A citologia apresenta-se como método rápido e eficaz, permitindo a instituição precoce da terapia, e alerta para o papel do cão como sentinela epidemiológica.

Palavras-chave: *Histoplasma capsulatum*; Micose sistêmica; Citopatologia; Zoonose; Itraconazol.

Introdução

A histoplasmose é uma micose sistêmica causada pelo *Histoplasma capsulatum* (1). É endêmica no Brasil e acomete cães e humanos, destacando-se as regiões Centro-Oeste, Nordeste e Sudeste (2). O agente cresce em solos úmidos ricos em fezes de aves e morcegos (3), sendo a inalação de microconídios a via de infecção (4). Após fagocitose por macrófagos, o fungo dissemina-se pelo sistema linfático e sanguíneo (5). As manifestações clínicas variam de infecções assintomáticas a quadros sistêmicos graves (6). Na forma disseminada, o fungo invade múltiplos órgãos do sistema fagocítico mononuclear, resultando em sinais inespecíficos como emagrecimento progressivo, letargia, linfadenopatia periférica, hepatoesplenomegalia, além de distúrbios respiratórios, gastrointestinais e lesões cutâneas nodulares ou ulceradas (7,8). Pela semelhança clínica

com enfermidades como a leishmaniose, o diagnóstico rápido por citopatologia é crucial em áreas endêmicas (9). O objetivo deste trabalho é relatar um caso de histoplasmose disseminada em um cão Lhasa Apso, discutindo os achados clínicos, diagnósticos e a resposta terapêutica.

Descrição do Caso

Foi atendido em hospital veterinário universitário um canino macho da raça Lhasa Apso, 12 anos, 3,7 kg, com queixa de espirros recorrentes e lesão progressiva na narina direita há um mês, além de hiporexia, emagrecimento, poliúria, polidipsia e histórico recente de melena. O animal residia em perímetro urbano no centro-oeste paulista, mas possuía acesso a ambiente com população de aves de vida livre. Ao exame físico, constatou-se linfadenomegalia submandibular esquerda. Havia redução do orifício nasal direito com despigmentação e secreção espumosa brancacenta, além de aumento de volume nodular multifocal bilateral nos pavilhões auriculares. O hemograma indicou linfopenia, discreto desvio à esquerda, presença de *rouleaux*, monócitos ativados, macroplaquetas e plaquetas gigantes; a bioquímica sérica apontou aumento discreto de ALT e FA. Teste sorológico ELISA para leishmaniose resultou negativo. A citopatologia das nodulações auriculares revelou celularidade moderada e reação granulomatosa, com macrófagos reativos associados a leveduras esféricas, pequenas e envolvidas por um halo claro fino compatíveis com *Histoplasma* sp., diagnóstico confirmado por cultura fúngica de *swab* da lesão nasal. A terapêutica inicial consistiu em itraconazol manipulado (10 mg/kg, SID, a princípio por 120 dias) e mirtazapina (1,1 mg/kg, SID, até o retorno do apetite), nebulização com solução fisiológica (TID, por 10 a 15 minutos, até novas recomendações), fármacos para controle de ectoparasitos e orientações para prevenção de leishmaniose. No 14º dia, houve melhora dos espirros e da hiporexia, embora tenham surgido novas lesões em cauda positivas para *Histoplasma* sp. Ao longo das reavaliações quinzenais, o paciente manifestou episódios esporádicos de hematoquezia e oscilação de apetite, chegando a apresentar piora lesional transitória após a suspensão inadvertida do antifúngico por quatro dias pela responsável, porém com melhora gradativa ao retomar o protocolo terapêutico. Exames seriados demonstraram a normalização das enzimas hepáticas (ALT e FA) após o 47º dia. Observou-se cicatrização progressiva com repilação das lesões dermatológicas, além de reepitelização e repigmentação nasal (Figura 1). Após 91 dias de tratamento, sugeriu-se a transição para o produto comercial remanipulado e prolongamento da terapêutica para 180 dias; contudo, por razões financeiras e de distância, caso deixou de ser acompanhado no hospital veterinário. Posteriormente, via contato telefônico, a

responsável relatou a continuidade do tratamento em sua região com evolução clínica satisfatória.

Figura 1 – Evolução das alterações em narina direita do paciente do 1º ao 91º dia.

Lesão mucocutânea em narina direita. A: lesão no dia 1; B: lesão no dia 14; C: lesão no dia 28; D: lesão no dia 47; E: lesão no dia 63; F: lesão no dia 91.

Discussão

A evolução clínica favorável, acompanhada da normalização laboratorial, demonstra a eficácia do protocolo terapêutico instituído, apesar da complexidade da forma disseminada (8). O surgimento de novas lesões cutâneas no início da terapia e as oscilações no processo de cicatrização refletem o caráter dinâmico da replicação fúngica e a severidade do acometimento sistêmico (7). Adicionalmente, as manifestações gastrointestinais e a piora lesional após a breve interrupção do fármaco reforçam a necessidade de estabilidade plasmática do antifúngico e a importância da aderência ao tratamento a longo prazo. Embora fatores socioeconômicos e geográficos tenham limitado o monitoramento hospitalar contínuo na fase final, o desfecho positivo reportado pela responsável confirma o sucesso da abordagem clínica e a boa resposta do paciente ao tratamento preconizado. Em regiões endêmicas, o diagnóstico diferencial para leishmaniose é mandatório devido à sobreposição de sinais clínicos (9). A avaliação citopatológica desempenhou um papel determinante na triagem do paciente, viabilizando a identificação precoce das estruturas leveduriformes intracelulares de *Histoplasma* sp. e permitindo o início da terapia antifúngica antes mesmo do resultado da cultura fúngica.

Conclusão

Conclui-se que a histoplasmose disseminada constitui um diagnóstico diferencial indispensável em cães com sinais multissistêmicos inespecíficos. Observa-se que a citopatologia atua como uma ferramenta ágil e eficaz, permitindo a identificação do agente de maneira precoce. Constata-se que a terapia prolongada com itraconazol resulta em resposta favorável e no controle da infecção, mas exige estrita aderência ao protocolo, uma vez que interrupções precoces resultam em piora clínica. Evidencia-se a relevância do cão

como sentinela epidemiológica para o mapeamento de nichos ambientais de *Histoplasma capsulatum*, reforçando a vigilância em Saúde Única, uma vez que inexiste notificação compulsória nacional.

Referências

1. Cabañes FJ. Unusual form of histoplasmosis in dogs and cats. Rev Iberoam Micol. 1º de janeiro de 2022;39(1):2–3. doi:10.1016/J.RIAM.2021.09.001 PubMed PMID: 34857451.
2. Almeida M de A, Almeida-Silva F, Guimarães AJ, Almeida-Paes R, Zancopé-Oliveira RM. The occurrence of histoplasmosis in Brazil: A systematic review. International Journal of Infectious Diseases. 1º de setembro de 2019;86:147–56. doi:10.1016/j.ijid.2019.07.009 PubMed PMID: 31330326.
3. Lyon GM, Bravo A V., Espino A, Lindsley MD, Gutierrez RE, Rodriguez I, et al. Histoplasmosis Associated with Exploring a Bat-Inhabited Cave in Costa Rica, 1998–1999. Am J Trop Med Hyg. 1º de abril de 2004;70(4):438–42. doi:10.4269/AJTMH.2004.70.438 PubMed PMID: 15100461.
4. Ferreira MS, Borges AS. Histoplasmose. Rev Soc Bras Med Trop. março de 2009;42(2):192–8. doi:10.1590/S0037-86822009000200020 PubMed PMID: 19448941.
5. Mittal J, Ponce MG, Gendlina I, Nosanchuk JD. Histoplasma Capsulatum: Mechanisms for Pathogenesis. Curr Top Microbiol Immunol. 2019;422:157. doi:10.1007/82_2018_114 PubMed PMID: 30043340.
6. Teixeira M de M, Patané JSL, Taylor ML, Gómez BL, Theodoro RC, de Hoog S, et al. Worldwide Phylogenetic Distributions and Population Dynamics of the Genus Histoplasma. PLoS Negl Trop Dis. 1º de junho de 2016;10(6). doi:10.1371/JOURNAL.PNTD.0004732 PubMed PMID: 27248851.
7. Greene CE. Doenças infecciosas em cães e gatos. 4º ed. Rio de Janeiro: Guanabara Koogan; 2015. 1–1387 p.
8. Sykes JE. Canine and Feline Infectious Diseases. Canine and Feline Infectious Diseases. Amsterdam: W.B. Saunders; 2013. 1–918 p. doi:10.1016/C2009-0-41370-9
9. Gallo JE, Torres I, Gómez OM, Rishishwar L, Vannberg F, Jordan IK, et al. New Histoplasma Diagnostic Assays Designed via Whole Genome Comparisons. J Fungi (Basel). 1º de julho de 2021;7(7). doi:10.3390/JOF7070544 PubMed PMID: 34356923.

Diagnóstico Endoscópico de Incompetência do Esfíncter Gastroesofágico Inferior Associado a Enteropatia Inflamatória Crônica em Felino: Relato de Caso

Beatriz Doná Símaro-Graduanda do curso de Medicina Veterinária, UniSALESIANO, Araçatuba, SP,Brasil.
Heloísa Helena dos Santos Mosca Debortoli- Médica Veterinária do Hospital Veterinário UniSALESIANO, UniSALESIANO, Araçatuba, SP, Brasil.
Fernando Vissani Fernandes- Médico Veterinário do Hospital Veterinário UniSALESIANO, UniSALESIANO, Araçatuba, SP, Brasil.

Resumo

Sinais gastrointestinais como êmese e regurgitação crônica são comuns em felinos, associados a enteropatias inflamatórias crônicas (EIC), linfoma intestinal e afecções esofágicas. Relata-se um caso de incompetência do esfíncter esofágico inferior associada à enteropatia inflamatória crônica, mimetizando megaesôfago em felino. O paciente apresentava regurgitação pós-prandial progressiva. O diagnóstico foi realizado por exames laboratoriais, ultrassonografia, endoscopia e histopatologia. Houve melhora clínica após corticoterapia, reposição de cobalamina e dieta hidrolisada.

Palavras-chave: Regurgitação; Motilidade gastrointestinal; Junção gastroesofágica; Doença gastrointestinal.

Introdução

A diferenciação entre vômito e regurgitação em felinos representa um desafio clínico relevante, frequentemente direcionando a investigação para afecções esofágicas primárias (1). Entretanto, alterações funcionais da junção gastroesofágica também podem produzir manifestações semelhantes, dificultando o diagnóstico diferencial (2).

A enteropatia inflamatória crônica (EIC) em felinos, também conhecida como doença inflamatória intestinal (DII), é uma afecção crônica caracterizada por inflamação do trato gastrointestinal e distúrbios de motilidade (1), podendo comprometer o esvaziamento gástrico e a função da junção gastroesofágica, resultando na redução do tônus do esfíncter esofágico inferior e favorecendo episódios de refluxo e regurgitação (2).

Nesse contexto, a endoscopia digestiva alta destaca-se como ferramenta essencial para avaliação da cárdia, permitindo a identificação de alterações funcionais e a obtenção de biópsias para confirmação diagnóstica (3). Assim, o presente estudo teve como objetivo relatar a importância da endoscopia em um caso de incompetência do esfíncter gastroesofágico associada à EIC.

Descrição do Caso

Um felino, fêmea, sem raça definida, de 3 anos de idade e pesando 4 kg, foi atendida no Hospital Veterinário do UniSALESIANO (Araçatuba–SP) com histórico de regurgitação pós-prandial progressiva, caracterizada pela eliminação imediata de alimento não digerido com evolução de 6 meses, evoluindo com aumento de frequência e impacto no estado nutricional do animal **(Figura 1.A)**.

O exame físico geral não apresentou alterações significativas. Foram solicitados exames complementares hematológicos e de diagnóstico por imagem. Hemograma apresentou trombocitopenia (88 mil/mm³) e bioquímica sérica evidenciou hipocobalaminemia (1171 pg/mL) e hipofolatemia (2,39 ng/mL). À ultrassonografia abdominal observou-se espessamento da mucosa gástrica (0,66 cm) e duodenal (0,33 cm), com preservação da estratificação parietal. Radiografia torácica não revelou alterações esofágicas.

Inicialmente instituiu-se manejo dietético com ração comercial hidrolisada, suplementação com ácido fólico (1 mg/kg SID VO), sem resposta clínica. Posteriormente, iniciou-se terapia imunossupressora com Prednisolona (1 mg/kg, VO BID) associada à reposição de cobalamina (250 µg SC a cada 7 dias durante 6 semanas), observando-se melhora clínica significativa. Contudo, durante o desmame corticosteroide houve recidiva dos episódios de regurgitação, sugerindo quadro dependente de base inflamatória.

Diante da necessidade de confirmação diagnóstica, optou-se pela realização de endoscopia digestiva alta, considerada a melhor abordagem frente à suspeita de afecção gastrointestinal funcional. À avaliação endoscópica, observou-se redução acentuada do tônus do esfíncter esofágico inferior (cárdia complacente) **(Figura 1.B)**, associada a alterações de mucosa compatíveis com gastrite e duodenite, sendo realizadas biópsias gástricas e intestinais.

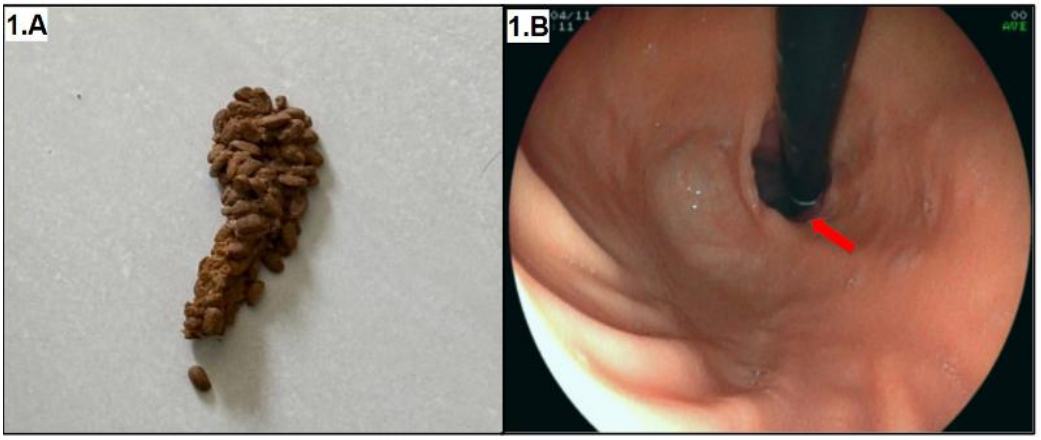

Figura 1 – (A) Conteúdo regurgitado não digerido, sugestivo de origem esofágica. **(B)** Endoscopia da junção gastroesofágica demonstrando incompetência do esfíncter esofágico inferior (seta). **Fonte**: Arquivo pessoal (2026).

O exame histopatológico confirmou processo inflamatório intestinal, em porção de submucosa da região duodenal, compatível com EIC **(Figura 2.A.B)**. A paciente evoluiu sem intercorrências e permanece em acompanhamento sob corticoterapia, reposição de cobalamina e manejo alimentar, com redução significativa dos episódios de regurgitação.

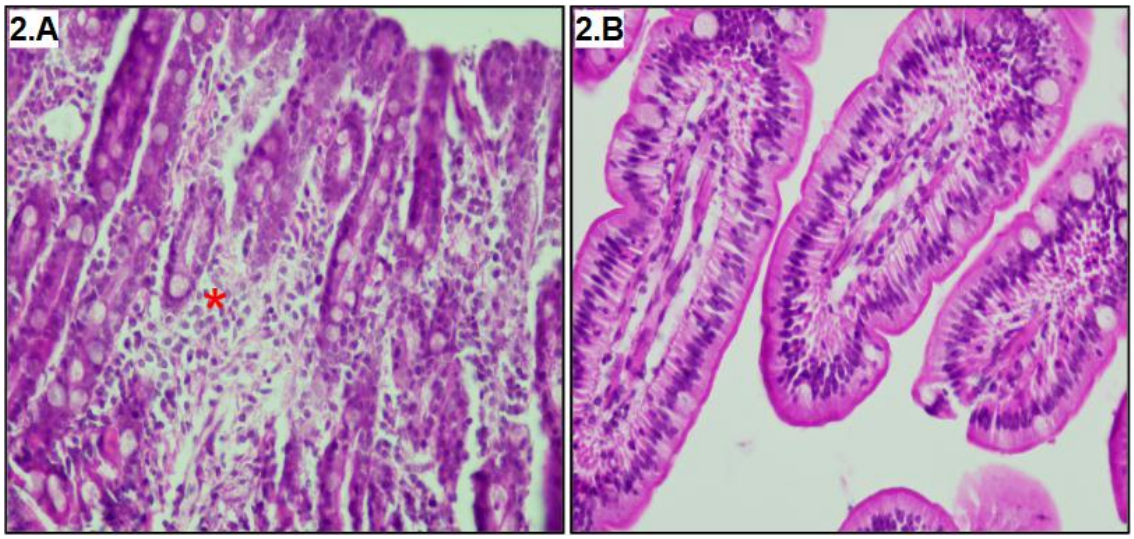

Figura 2 – (A) Duodeno, Felino. Corte histológico apresentando infiltrado inflamatório mononuclear moderado, difuso em região de submucosa (asterisco). Obj. 10X,HE. **(B)** Mesmo caso de Figura 2.A. Obj. 40x,HE. **Fonte:** Arquivo pessoal (2026).

Discussão

No presente caso, a ausência de alterações radiográficas frente a um quadro sugestivo de afecção esofágica reforçou a necessidade de investigação de causas funcionais.

A enteropatia inflamatória crônica, importante causa de distúrbios de motilidade em felinos (1), pode comprometer a dinâmica gastrointestinal e repercutir na junção gastroesofágica, favorecendo a disfunção do esfíncter esofágico inferior (EEI). A redução do tônus esfincteriano observada é compatível com essa fisiopatologia, resultando em refluxo e regurgitação.

Particularidades anatômicas da espécie aumentam a dependência do tônus do EEI,

elevando a suscetibilidade a alterações funcionais (2), enquanto hipocobalaminemia e hipofolatemia associadas à EIC podem agravar distúrbios de motilidade e má absorção (1), embora secundárias ao processo de base.

A endoscopia digestiva alta foi determinante, permitindo a identificação da incompetência da cárdia e a confirmação diagnóstica por biópsia (3), destacando sua superioridade em relação aos exames de imagem e sua menor invasividade quando comparada à laparotomia.

Em casos mais avançados, a imuno-histoquímica pode ser necessária para diferenciação entre enteropatia inflamatória crônica e linfoma de baixo grau (4).

Por fim, a resposta à corticoterapia associada à recidiva no desmame reforça a natureza inflamatória do quadro e a importância da correlação clínico-terapêutica na enteropatia crônica (1).

Conclusão

Este relato evidencia que a disfunção do esfíncter esofágico inferior pode mimetizar afecções esofágicas primárias em felinos, devendo ser considerada como diagnóstico diferencial em casos de afecções gastrointestinais, podendo estar correlacionado com quadros de enteropatias inflamatórias crônicas . Ressalta-se a importância dos exames complementares para melhor elucidação diagnóstica, como o uso da endoscopia digestiva alta, permitindo adequado direcionamento terapêutico e evolução clínica favorável.

Referências

1) Sabino KS; Assumpção AE. Abordagem diagnóstica e terapêutica em enteropatia inflamatória crônica felina: revisão. Pubvet, v.19, n.1, p.1-11, 2025. DOI: 10.31533/pubvet.v19n01e1710.
2) Voutsinou A; Papazoglou LG; Antonopoulos I; Rallis TS. Clinical topographical anatomy of the gastro-oesophageal junction in the cat. Journal of Feline Medicine and Surgery, v.20, n.4, p.308-311, 2018.
3) Rychlik A; Kaczmar E. Endoscopic biopsies and histopathological findings in diagnosing chronic gastrointestinal disorders in dogs and cats. Veterinary Medicine International, v.2020, Article ID 8827538, p.1-8, 2020.
4) Grandi F; Barra CN. Linfomas. In: Grandi F; Barra CN. *Citopatologia de los linfomas en perros y gatos*. 1ª ed. São Paulo: Vet School; 2025. p.81-136.

Diagnóstico epidemiológico da esporotricose felina em Conselheiro Lafaiete entre janeiro e outubro de 2025 – uma abordagem em saúde pública

Franciane Costa Ferreira – discente de Medicina Veterinária, UNIPAC – Conselheiro Lafaiete, MG; Ivana Maria de Carvalho Siqueira - Professora do curso de Medicina Veterinária, UNIPAC – Conselheiro Lafaiete, MG

RESUMO

A Esporotricose é uma micose subcutânea causada pelo complexo fúngico *Sporothrix* spp., considerada uma zoonose de crescente importância global e um sério problema de Saúde Pública no Brasil. Os felinos são o principal reservatório e via de transmissão para humanos, sendo o monitoramento de sua ocorrência crucial para o controle da doença. O presente estudo teve como objetivo analisar e descrever os dados epidemiológicos da esporotricose felina no município de Conselheiro Lafaiete, Minas Gerais, durante o período de janeiro a outubro de 2025. Trata-se de um estudo retrospectivo, realizado a partir de dados coletados junto as Fichas de Notificação do Centro de Controle de Zoonoses (CCZ) e Vigilância Sanitária Municipal. O perfil epidemiológico revelou que gatos machos, não castrados, domiciliados e semidomiciliados e com acesso livre à rua são os mais acometidos, apresentando majoritariamente a forma cutânea, com lesões principalmente na cabeça e nos membros. Os dados reforçam que a transmissão está intimamente ligada a brigas entre os animais por fêmeas e território, disseminando o fungo em outros animais e no ambiente. O diagnóstico foi realizado pelo método citológico por *imprint* das lesões, e o tratamento com o antifúngico Itraconazol. Conclui-se que a elevada incidência de esporotricose felina em Conselheiro Lafaiete demanda a urgente implementação de medidas de vigilância epidemiológica integrada e de ações educativas e preventivas. Tais medidas incluem campanhas de castração, orientação da população sobre a zoonose, e garantia do acesso ao diagnóstico e tratamento, sendo essenciais para o controle da cadeia de transmissão e a proteção da saúde pública local.

PALAVRAS-CHAVE: Esporotricose Felina, Epidemiologia, Saúde Pública.

INTRODUÇÃO

A esporotricose é uma micose causada por fungos do gênero *Sporothrix*, que acomete humanos e animais, sendo os gatos domésticos os principais reservatórios e transmissores da doença (1). Possui distribuição mundial e elevada importância epidemiológica nos felinos (2).

A infecção ocorre pelo contato com o fungo presente no ambiente ou por mordidas e arranhões de animais infectados (3). Os gatos podem transmitir a doença a outros animais e aos seres humanos (2). Em humanos, a forma cutânea é a mais frequente, podendo atingir o sistema linfático (1). Machos jovens, não castrados e com acesso à rua apresentam maior predisposição à

enfermidade (2). As lesões cutâneas são a principal manifestação clínica (1). O diagnóstico pode ser realizado por citologia, método simples e eficaz (2). O itraconazol é o tratamento de escolha (1,2).

Devido à sua importância zoonótica, ações educativas são fundamentais para prevenção e controle da doença (3). Este trabalho teve como objetivo realizar um diagnóstico epidemiológico da esporotricose felina em Conselheiro Lafaiete, utilizando dados coletados entre janeiro e outubro de 2025, visando subsidiar medidas de controle e conscientização da população.

MATERIAL E MÉTODOS

Foi realizado um estudo retrospectivo epidemiológico sobre os casos de esporotricose em Conselheiro Lafaiete. Os dados coletados entre janeiro e outubro de 2025 pelo Centro de Controle de Zoonoses (CCZ) do município, foram analisados nos dias 17 e 18 de novembro do mesmo ano.

RESULTADOS E DISCUSSÃO

Foram registrados 48 casos de esporotricose felina em Conselheiro Lafaiete entre 02 de janeiro e 22 de outubro de 2025. Dos animais acometidos, 29 eram machos e 19 fêmeas. Em relação ao status reprodutivo, 34 não eram castrados e 14 eram castrados. Dos casos registrados, 37 animais eram tutorados, 8 de rua e 3 semitutorados, sendo que apenas um não possuía acesso à rua.

Esses resultados corroboram com os achados de Araújo (1), que descreve maior ocorrência da doença em gatos machos, não castrados e com acesso ao ambiente externo. A transmissão está associada principalmente às disputas por território e por fêmeas, reforçando a importância da guarda responsável e das campanhas de castração para o controle da enfermidade (4).

O acesso à rua mostrou-se um importante fator de risco, favorecendo o contato com animais infectados e ambientes contaminados. Considerando que a maioria dos casos ocorreu em animais tutorados, os dados evidenciam a necessidade de ampliar as ações de conscientização da população sobre a doença e suas formas de prevenção (4).

Assim como observado por Sousa (5), a maior parte das lesões localizava-se na cabeça e nos membros. Essas regiões estão mais sujeitas a mordidas, arranhões e contato com ambientes contaminados durante disputas entre os

animais (6). As lesões apresentavam-se principalmente de forma crostosa, nodular e ulcerada (2).

O diagnóstico foi realizado por citologia por imprint, método eficiente devido à elevada carga fúngica presente nas lesões felinas, além de apresentar baixo custo e rápida execução (2). O itraconazol foi o principal fármaco empregado no tratamento, conforme recomendado por Rocha (2) e Michelon (4). Entretanto, muitos tutores não retornaram para acompanhamento, impossibilitando a avaliação dos índices de cura.

Dos 48 animais acometidos, nove foram submetidos à eutanásia, sendo sete de rua, um tutorado e um semitutorado, conforme as recomendações do Conselho Federal de Medicina Veterinária (7).

Observou-se maior incidência de casos entre junho e agosto, com pico em julho, período geralmente frio e seco. Esse resultado difere do observado na literatura, que relaciona a maior ocorrência da doença às condições climáticas quentes e úmidas favoráveis à manutenção do fungo *Sporothrix* spp. (4).

Na análise por bairros, Santa Cruz e Paulo VI apresentaram o maior número de casos, com sete e seis registros, respectivamente. Esses bairros localizam-se em áreas periféricas e com população de menor renda, corroborando os achados de Cruz (8), que relaciona a ocorrência da esporotricose à vulnerabilidade socioeconômica, condições ambientais precárias e posse irresponsável de animais domésticos.

CONCLUSÃO

O presente estudo confirmou 48 casos de esporotricose felina em Conselheiro Lafaiete entre janeiro e outubro de 2025. O perfil epidemiológico predominante foi composto por gatos machos, não castrados e com acesso à rua. O diagnóstico foi realizado principalmente por citologia por imprint, e o itraconazol foi o tratamento de escolha.

As lesões ocorreram predominantemente na cabeça e nos membros. A maior incidência foi observada entre junho e agosto, com pico em julho, e os bairros Santa Cruz e Paulo VI apresentaram o maior número de casos. Também foram registrados nove casos que evoluíram para eutanásia.

Os resultados demonstram a necessidade de ações voltadas à guarda responsável, castração e restrição do acesso dos animais às ruas. Conclui-se que a esporotricose representa um importante problema de saúde pública no

município, tornando essenciais medidas de educação sanitária, conscientização da população e fortalecimento das políticas de controle da doença.

REFERÊNCIAS BIBLIOGRÁFICAS

Araujo, Adjanna Karla Leite; Gondim, Adriana Leão de Carvalho Lima; de Araujo, Igor Emanuel Alcântara, **Revista Brasileira de Higiene e Sanidade Animal**, v.14, n. 2, p. 237 – 247, abr./jun. 2020.

Rocha, Jaqueline Lemon Teixeira; de Oliveira, Maria Gabriela Xavier. **Esporotricose felina: Sinais clínicos e prevenção em animais e humanos**. PUBVET.; v.18, n.05, e1591, p.1-7, 2024.

Assis, Gabriela Silva; Romani, Alana Flávia; Souza, Cleusely Matias; Ventura, Gisele Fonseca; Rodrigues, Gilberto Aparecido; Stella, Ariel Eurides. **Esporotricose felina e saúde pública**. Vet. e Zootec.; v29: 001-010, 2022.

Michelon, Laura; Piñeiro, Martha Bravo Cruz; Madrid, Isabel Martins; Osório, Luiza da Gama, Bruhn, Fábio Raphael Pascoti; Soares, Gustavo Forlani; Xavier, Melissa Orzechowski; Nobre, Márcia de Oliveira. **Dados epidemiológicos da esporotricose felina na região Sul Do Rio Grande do Sul: uma abordagem em saúde pública.** Braz. J. Hea. Rev., Curitiba, v. 2, n. 6, p. 4874-4890 nov./dec. 2019

Sousa, Alana Soares de. **RELATÓRIO DE ESTÁGIO CURRICULAR SUPERVISIONADO Esporotricose Felina.** Universidade Federal de Tocantis; Araguaína-TO, 2021.

Aguiar, Belisa Araújo; Borges, Ismael Lira; Silva, Barbara Wilka Leal; Rodrigues, Fábio Ranyeri Nunes Rodrigues; Gonçalves, Lucas Diniz; Casseb, Alexandre do Rosário; Brito, Jacqueline da Silva; Pinheiro, Adriana de Queiroz; Rocha, Marcos Fábio Gadelha; Viana, Daniel de Araújo. **Primeiro relato de caso de esporotricose felina causada por *Sporothrix brasiliensis* no estado do Ceará – Brasil**. Relatos de casos de micologia médica, v.40, p. 12-15, jun. 2023.

Conselho Federal de Medicina Veterinária. **RESOLUÇÃO N°1000 DE 11 DE MAIO DE 2012: Dispõe sobre procedimentos e métodos de eutanásia em animais e dá outras providências**. 9 p. Disponível em:

https://www.feis.unesp.br/Home/comissaodeeticaeusoanimal/resolucao-1000-11-05-2012- cfmv_-eutanasia.pdf. Acesso em: 26 nov. 2025

Cruz, Ariane Cássia Oliveira. **Aspectos epidemiológicos e socioeconômicos associados à esporotricose felina e humana em Curitiba (PR).** 2022. Dissertação (Mestrado em Ciência Animal) PUC-PR, Curitiba, 2022.

Diagnóstico Incidental De Filariose Canina Durante Estadiamento Oncológico Mamário - Relato De Caso

Bruna Rocha Gnoato – Discente em Medicina Veterinária pela Universidade Católica Dom Bosco (UCDB).
Fernanda De Alexandre Vieira - Discente em Medicina Veterinária pela Universidade Católica Dom Bosco (UCDB).
Lavínia Dos Anjos Diniz - Discente em Medicina Veterinária pela Universidade Católica Dom Bosco (UCDB).
Luciana Deai Siraiwa – Discente em Medicina Veterinária pela Universidade Católica Dom Bosco (UCDB).
Polliana Da Siva Aranda – Discente em Medicina Veterinária pela Universidade Católica Dom Bosco (UCDB).
Joyce Katiuccia Medeiros Ramos Carvalho – Doscente de Medicina Veterinária na Universidade Católica Dom Bosco (UCDB).

RESUMO

As filarioses caninas são enfermidades parasitárias transmitidas por vetores hematófagos, com relevância clínica e epidemiológica. No Brasil, sua ocorrência concentra-se principalmente em regiões endêmicas, sendo considerada incomum em Mato Grosso do Sul. O presente trabalho relata o achado incidental de microfilárias durante a investigação diagnóstica de neoplasias mamárias em uma fêmea da espécie canina. Da raça Labrador Retriever, com seis anos de idade e 28 kg, proveniente de região endêmica para filariose e residente em Mato Grosso do Sul, foi atendida devido à presença de dois nódulos mamários. Durante o estadiamento tumoral pré-cirúrgico, realizou-se citologia aspirativa por agulha fina, cujos achados foram sugestivos de carcinoma simples e carcinoma complexo/misto. Adicionalmente, observaram-se estruturas compatíveis com microfilárias. Exames complementares, incluindo teste de Knott modificado e reação em cadeia da polimerase (PCR), confirmaram infecção por filarídeos. As microfilárias apresentaram comprimento médio de 265,6 µm. A paciente não apresentava sinais clínicos compatíveis com filariose. O caso evidencia a importância da avaliação criteriosa das lâminas citológicas e da investigação complementar diante de achados inesperados, especialmente em pacientes provenientes de áreas endêmicas, contribuindo para o manejo clínico e monitoramento epidemiológico.

Palavras-chave: Filariose canina; Microfilárias; Citologia aspirativa; Doença vetorial

INTRODUÇÃO

Os tumores mamários estão entre as principais neoplasias diagnosticadas em fêmeas caninas adultas e idosas, sendo os carcinomas os tumores malignos mais frequentemente observados na rotina clínica veterinária. A citologia aspirativa por agulha fina (PAAF) é amplamente utilizada na avaliação inicial dessas lesões por ser um método rápido, de baixo custo e minimamente invasivo (1).

Os filarídeos são nematódeos transmitidos por vetores hematófagos capazes de infectar cães em diferentes regiões geográficas, podendo causar infecções sintomáticas ou permanecer assintomáticos. O diagnóstico pode ser realizado por métodos parasitológicos, morfológicos e moleculares (2,3).

O presente trabalho relata o achado incidental de microfilárias durante a investigação diagnóstica de neoplasias mamárias em uma cadela.

DESCRIÇÃO DO CASO

Foi atendida, em abril de 2026, no Hospital Veterinário da Universidade Católica Dom Bosco, em Campo Grande-MS, uma canina da raça Labrador Retriever, com seis anos de idade, peso corporal de 28 kg e não ovario-histerectomizada, apresentando como queixa principal a presença de dois nódulos mamários. Durante a anamnese, a tutora relatou que a paciente foi adotada no município de Castanhal-PA aos três anos de idade, residindo em Campo Grande-MS há aproximadamente cinco meses. Desde a adoção, a paciente apresentou apenas uma gestação, sendo desconhecido seu histórico reprodutivo anterior. A tutora negou a utilização de anticoncepcionais ou agentes abortivos.

Ao exame físico, observaram-se dois nódulos sólidos, sem sinais de ulceração, localizados na cadeia mamária esquerda. O primeiro encontrava-se em M5 esquerda, medindo aproximadamente 2,5 cm de diâmetro, enquanto o segundo localizava-se em região atípica entre M2 e M3 esquerdas, com aproximadamente 4,5 cm de diâmetro. Diante dos achados clínicos, a paciente foi encaminhada para mastectomia total unilateral esquerda associada à ovariohisterectomia eletiva. Como parte do planejamento cirúrgico e estadiamento tumoral, foram solicitados exames complementares, incluindo radiografia torácica, ultrassonografia abdominal, eletrocardiograma, ecocardiograma e citologia aspirativa por agulha fina (PAAF) dos nódulos mamários.

A avaliação citológica revelou achados compatíveis com carcinoma simples no nódulo localizado em M5 esquerda e carcinoma complexo/misto no segundo nódulo. Durante a análise citológica deste último, foram observadas estruturas compatíveis com microfilárias, constituindo um achado incidental durante a investigação oncológica. Considerando o histórico epidemiológico da paciente proveniente de região endêmica para filariose, foram realizados exames complementares específicos para investigação de filarídeos.

O teste de Knott modificado confirmou a presença de microfilárias circulantes, apresentando comprimento médio de 265,6 µm. Adicionalmente, a reação em cadeia da polimerase (PCR) qualitativa apresentou resultado positivo para filarídeos. Na avaliação radiográfica torácica observou-se discreto aumento da silhueta cardíaca, sem alterações pulmonares significativas e sem evidências de metástases pulmonares. O ecocardiograma demonstrou função sistólica e diastólica preservadas, ausência de remodelamento cardíaco e baixa probabilidade de hipertensão pulmonar. A ultrassonografia abdominal evidenciou discreta esplenomegalia e alterações compatíveis com hepatopatia aguda, sem evidências de metástases em órgãos abdominais.

Os achados obtidos permitiram o diagnóstico concomitante de neoplasias mamárias malignas e infecção por filarídeos, detectada incidentalmente durante a investigação citológica dos nódulos mamários. Considerando a estabilidade clínica da paciente, foi realizada a exérese cirúrgica das massas mamárias, sem intercorrências transoperatórias e com evolução pós-operatória satisfatória. Até o momento da elaboração deste relato, aguardava-se o resultado histopatológico definitivo para classificação das neoplasias mamárias e avaliação das margens cirúrgicas.

DISCUSSÃO

As neoplasias mamárias representam as afecções oncológicas mais frequentes em fêmeas caninas, sendo os carcinomas os tumores malignos mais observados na rotina clínica veterinária (1). A citologia aspirativa por agulha fina (PAAF) constitui importante ferramenta diagnóstica inicial e, no presente caso, permitiu não apenas a caracterização dos nódulos mamários, mas também a identificação incidental de microfilárias.

A presença de microfilárias em amostras citológicas é incomum e motivou a realização de exames complementares para investigação de filarídeos. A diferenciação entre espécies possui relevância clínica e epidemiológica, uma vez que o prognóstico e a conduta terapêutica variam conforme o agente envolvido (2,3). Entre os principais filarídeos encontrados em cães destacam-se *Dirofilaria immitis, Dirofilaria repens* e *Acanthocheilonema reconditum* (2,3).

A avaliação morfométrica demonstrou comprimento médio de 265,6 µm. Segundo Magnis et al. (4), esse valor é mais compatível com A. *reconditum* do que com espécies do gênero Dirofilaria. Entretanto, devido à sobreposição de características morfológicas, a morfometria

isoladamente não permite a identificação definitiva da espécie, tornando necessária a associação com métodos complementares (2,3,4).

Apesar da microfilaremia circulante, a paciente não apresentava sinais clínicos cardiorrespiratórios, e os exames de imagem não evidenciaram alterações compatíveis com comprometimento cardíaco significativo, contribuindo para a adequada avaliação do risco anestésico e planejamento cirúrgico (2,3,5,6).

O caso reforça a importância da investigação de achados citológicos inesperados, especialmente em animais provenientes de regiões endêmicas para filariose, contribuindo para o adequado manejo clínico e para o conhecimento da distribuição dessas infecções em áreas não endêmicas.

CONCLUSÃO

A citologia aspirativa por agulha fina permitiu o diagnóstico inicial das neoplasias mamárias e a identificação incidental de microfilárias durante a investigação oncológica. A associação entre o teste de Knott modificado, a PCR e os exames de imagem contribuiu para a confirmação da infecção por filarídeos e para a avaliação clínica da paciente. O caso demonstra a importância da investigação complementar diante de achados citológicos inesperados e reforça o valor da abordagem diagnóstica integrada no manejo de enfermidades concomitantes. O exame histopatológico permanece essencial para a classificação definitiva das neoplasias mamárias, avaliação das margens cirúrgicas e definição prognóstica da paciente.

REFERÊNCIAS

1. Cassali GD, Jark PC, Gamba C, Damasceno KA, Estrela-Lima A, De Nardi AB, et al. Consensus regarding the diagnosis, prognosis and treatment of canine and feline mammary tumors-2019. Braz J Vet Pathol. 2020;13(3):555-574.
2. American Heartworm Society. Current canine guidelines for the diagnosis, prevention, and management of heartworm infection in dogs [Internet]. Wilmington: American Heartworm Society; 2024 [cited 2026 Jun 15]. Available from: https://www.heartwormsociety.org/guidelines
3. Bowman DD. Georgis' parasitologia veterinária. 10. ed. Rio de Janeiro: Elsevier; 2014.

4. Magnis J, Lorentz S, Guardone L, Grimm F, Magi M, Naucke TJ, et al. Morphometric analyses of canine blood microfilariae isolated by the Knott's test enable Dirofilaria immitis and Dirofilaria repens species-specific and Acanthocheilonema genus-specific diagnosis. Parasites Vectors. 2013;6:48.
5. Sorenmo KU, Rasotto R, Zappulli V, Goldschmidt MH. Development, anatomy, histology, lymphatic drainage, clinical features, and cell differentiation markers of canine mammary gland neoplasms. Vet Pathol. 2011;48(1):85-97.
6. Ribas CR, Dornbusch PT, Faria MR, Wouk AFPF, Cirio SM. Alterações clínicas, epidemiológicas, citológicas, histológicas e estadiamento de cães com neoplasias mamárias. Arch Vet Sci. 2012;17(1):45-52.

Diagnóstico *Post-Mortem* de Linfoma Cardíaco em Cão da Raça Boxer: Relato de Caso

Talia Cezar Agner - Mestranda do Programa de Pós-Graduação em Ciências Veterinárias da Universidade Estadual do Centro-Oeste, Unicentro
Carla Fredrichsen Moya - Docente do curso de Medicina Veterinária da Universidade Estadual do Centro-Oeste, Unicentro
Barbara Dala Rosa Bianco – Médica Veterinária Especializada em Diagnóstico por Imagem
Luciana do Amaral Oliveira - Docente do curso de Medicina Veterinária da Universidade Estadual do Centro-Oeste, Unicentro
Jayme Augusto Peres - Docente do curso de Medicina Veterinária da Universidade Estadual do Centro-Oeste, Unicentro

RESUMO

Linfoma é uma neoplasia maligna originada em órgãos linfoides, que pode se desenvolver em outros tecidos pela disseminação linfocitária. Neoplasias cardíacas, especialmente o linfoma, são raras em cães. Os sinais clínicos são inespecíficos, simulando cardiomiopatias graves. O diagnóstico baseia-se em exames de imagem, como radiografia torácica e ecocardiografia, além de análises cavitárias e histopatologia. O tratamento envolve quimioterapia e controle dos sinais, com prognóstico reservado a ruim. Este trabalho relata o caso de um linfoma cardíaco primário em uma cadela Boxer de 11 anos, focando nos aspectos clínicos e no diagnóstico.
Palavras-chave: cardiopatia, linfoide, neoplasia.

INTRODUÇÃO

O linfoma é a neoplasia hematopoiética mais frequente em cães, caracterizada pela proliferação anormal de células linfoides. As neoplasias cardíacas primárias são consideradas raras na rotina veterinária de pequenos animais. Dentre os tumores cardíacos caninos, os quimiodectomas são os mais frequentes (38%), seguidos pelo hemangiossarcoma (31%) e, por último, os linfomas, que representam apenas cerca de 1% dos casos relatados (1, 2, 3).

O linfoma cardíaco primário envolve coração e/ou o pericárdio, a presença da massa tumoral acarreta alterações hemodinâmicas decorrentes da compressão miocárdica e congestão, resultando em derrame pericárdico e tamponamento cardíaco (4, 3). Os pacientes manifestam sinais inespecíficos, cansaço fácil, dispneia, emagrecimento progressivo (5). O diagnóstico presuntivo é direcionado por radiografia e ecocardiografia, a confirmação definitiva exige análise citológica da efusão ou exame histopatológico. Devido à agressividade da doença, o prognóstico é desfavorável, com sobrevida média de apenas 22 dias sem tratamento instituído (5, 6).

O presente trabalho teve como objetivo relatar um caso de linfoma cardíaco em uma cadela da raça Boxer, com 11 anos de idade, focando nos aspectos clínicos da doença e no diagnóstico.

DESCRIÇÃO DO CASO

Uma cadela da raça Boxer, de 11 anos de idade, castrada, foi atendida em uma clínica na cidade de Guarapuava, Paraná, com histórico de episódio de síncope, precedido por fraqueza em membros posteriores. No exame físico inicial, observou-se frequência cardíaca de 102 bpm, frequência respiratória de 48 mpm, dispneia, mucosas e extremidades cianóticas e frias e severa hipoglicemia (glicemia < 20 mg/dL). À ausculta cardíaca, detectou-se sopro sistólico grau VI e ritmo de galope, com abafamento de bulhas. A pressão arterial sistêmica encontrava-se entre 160 e 170 mmHg. O paciente foi classificado no perfil hemodinâmico frio e úmido (Stevenson), sugerindo edema pulmonar agudo.

Foi realizada estabilização emergencial inicial com glicose 10% intravenosa diluída em solução fisiológica, oxigenioterapia, furosemida (4 mg/kg IV) e aquecimento periférico com bolsas de água aquecida. Os responsáveis relataram histórico crônico de cansaço fácil, diminuição de apetite e emagrecimento progressivo no último ano. Foram realizados exames laboratoriais, ultrassonografia abdominal, radiografia torácica e ecocardiografia.

Os exames laboratoriais demonstraram aumento de ureia e ALT. A ultrassonografia abdominal revelou nefropatia crônica senil e hepatomegalia congestiva. A radiografia torácica evidenciou edema pulmonar difuso, porém, com melhora em comparação a primeira radiografia realizada, e severa cardiomegalia associada a efusão pericárdica, como demonstra a Figura 1A e 1B. O ecocardiograma confirmou a presença de uma estrutura heterogênea e discretamente hiperecogênica invadindo a câmara atrial esquerda, como é possível observar na figura 1C.

Figura 1 - Radiografia torácica lateral (A) e ventrodorsal (B), evidenciando cardiomegalia/efusão pericárdica; ecocardiografia, com presença de estrutura heterogênea e hiperecogênica em átrio e ventrículo esquerdos (C).

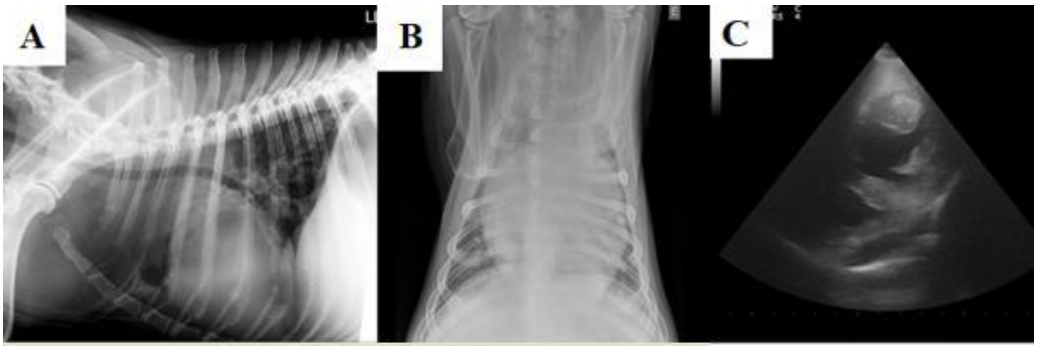

Fonte: Arquivo pessoal (2024).

O paciente foi classificado em classe C de insuficiência cardíaca congestiva (ISACHC). Instituiu-se terapia ambulatorial com pimobendan (0,25 mg/kg), furosemida (3

mg/kg BID) e benazepril (0,5 mg/kg), e recebeu alta após dois dias de internamento. Devido à idade avançada, os responsáveis optaram pelo tratamento e manejo paliativo. Após 28 dias de estabilidade, a paciente passou por crise refratária de dispneia e cianose em domicílio, evoluindo para óbito.

Foi realizada necropsia, evidenciando estrutura de provável origem em átrio esquerdo, invadindo ventrículo esquerdo, hipertrofia cardíaca direita e endocardiose bilateral, como demonstra a Figura 2A e 2B. Foi realizada colheita de fragmento de massa em coração, para exame histopatológico, tendo como resultado linfoma linfocítico plasmocitóide, como demonstra a Figura 2C, em que é possível visualizar infiltrado linfoide difuso.

Figura 2 - Vista lateral esquerda (A) e direita (B) do coração, evidenciando massa em átrio e ventrículo esquerdo; corte histológico de nódulo em átrio esquerdo em aumento de 40x, infiltrado linfoide difuso (C).

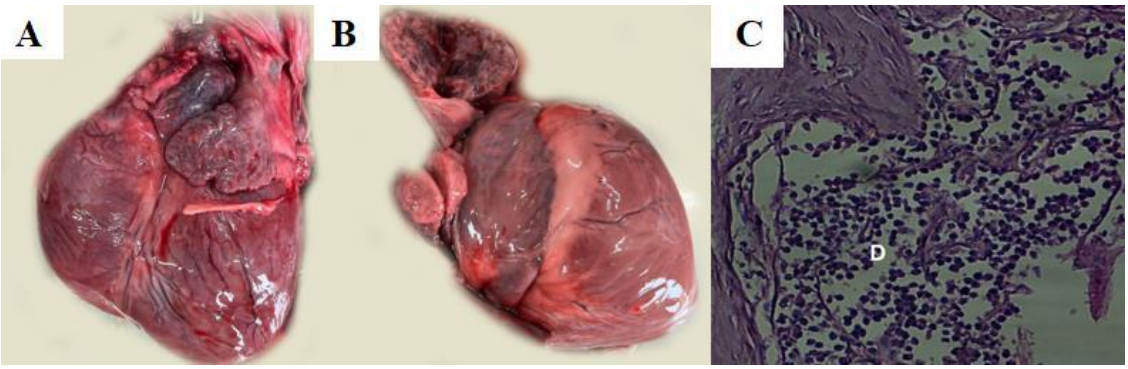

Fonte: Arquivo pessoal (2024).

DISCUSSÃO

Neoplasias cardíacas primárias em cães não são frequentes na rotina clínica de pequenos animais, como o quadro relatado na paciente do caso. Em um estudo de 1.383 casos de tumores cardíacos em cães, apenas 34 foram diagnosticados como linfomas cardíacos (7).

Os sinais clínicos costumam ser inespecíficos e relacionados ao comprometimento cardíaco, a paciente em questão apresentou síncope, fraqueza, dispneia e cianose, perda de peso, concordando com a descrição da literatura (5). Devido à ICC, a paciente acabou desenvolvendo edema pulmonar difuso e efusão pericárdica, estudos afirmam que a presença da efusão é o achado mais comum em cães com linfoma cardíaco (5).

A literatura descreve a ecocardiografia como padrão ouro para avaliação de morfologia cardíaca (4). Neste caso, o exame evidenciou presença de estrutura em átrio e ventrículo esquerdos, com efusão pericárdica. A radiografia demonstrou importância para no diagnostico, evidenciando importante cardiomegalia. Pacientes com suspeita de cardiopatias e derrame pericárdico, geralmente, apresentam um coração com aspecto

globoso, efusão pleural e elevação dorsal da traqueia (6).

A forma de diagnóstico definitivo é através de colheita e análise de líquidos pericárdicos ou biópsia para histopatologia (4), os quais foram realizados apenas no *post-mortem*. Quanto ao prognóstico da doença, estudos indicam que há poucas descrições do diagnóstico *ante-mortem* em cães (4). O tempo médio de sobrevida para cães com linfoma cardíaco que passaram por quimioterapia foi de 157 dias, e para os que não receberam, o tempo médio foi de 22 dias (5). Concordando com o presente caso, em que a paciente teve sobrevida de pouco mais de 30 dias.

O linfoma cardíaco primário em cães é pouco relatado na literatura, possui sinais inespecíficos e rápida evolução, dificultando o diagnóstico definitivo e tratamento. Os relatos de caso com intuito de definir aspectos clínicos e comportamento da doença, podem auxiliar no diagnóstico, com objetivo de melhorar o prognóstico.

CONCLUSÃO

O relato deste caso de linfoma cardíaco primário em um cão Boxer reforça a gravidade das neoplasias cardíacas primárias. A inespecificidade dos sintomas com outras cardiopatias comuns, além do prognóstico desfavorável, exige uma investigação minuciosa visando um diagnóstico *ante-mortem* e manejo clínico da enfermidade.

AGRADECIMENTOS

O presente trabalho foi realizado com apoio da coordenação de aperfeiçoamento de pessoal de nível superior - Brasil (CAPES), código de financiamento 001.

REFERÊNCIAS

1. DALECK, C.; NARDI, A. Oncologia em Cães e Gatos. 2° Edição. São Paulo: ROCA, 2017, 766p.

2. BUSSADORI, C.; CHETBOUL, V.; MADRON, E. Clinical Echocardiography of the dog and cat. 1º edição: Amsterdã: Elsevier, 2015, 360p.

3. PEITER, T.; GUSSO, A. B. F. Neoplasia Cardíaca em Cão: Relato de Caso e Revisão Bibliográfica. Arquivos Brasileiros de Medicina Veterinária FAG. Cascavel, v. 5, n. 1, jan/jun, 2022.

4. NORONHA, N. P.; BAKIEWICZ, W. P.; BIONDI, L. R.; CHAMAS, P. P. C. Cardiac lymphoma in dogs – report of three cases with citological diagnosis. Brazilian Journal of Veterinary Research and Animal Science. São Paulo, v. 56, n. 2, 2019.

5. JARK, P. C.; ROGRIGUES, L. C. Neoplasias Hematopoiéticas em Cães e Gatos. 1ª edição. São Paulo: MEDVET, 2021, 800p.
6. NELSON, R.; COUTO, G. Medicina Interna de Pequenos Animais. 5° Edição. Rio de Janeiro: Guanabara, 2015, 1512p.
7. WARE, W. A.; HOPPER, D. L.; Cardiac tumors in dogs. Journal of Veterinary Internal Medicine. Nova Jersey, v. 13, n. 2, p. 95-103, 1999.

RESUMO EXPANDIDO

Diagnóstico presuntivo de desenvolvimento renal anômalo em cadela adulta com sinais clínicos discretos: relato de caso

Pamela Maria Portela do AMARAL[1], Renata Anne Coelho de OLIVEIRA[1], Solange Aparecida Marconcin, Soraia Figueiredo de SOUZA[1]; Lana Gomes Rocha[2]; Lorena Aparecida de Souza[2];
[1]Departamento de Medicina Veterinária, Universidade Federal do Paraná (UFPR), [2]Bacharel em Medicina Veterinária, Universidade Federal de Santa Catarina (UFSC), Curitiba, Brasil, *Correspondência: pamela.maria@ufpr.br

Resumo

O Desenvolvimento Renal Anômalo (DRA) é uma nefropatia congênita que, embora originada no nascimento, geralmente é diagnosticada na idade adulta quando a condição renal já pode estar em um quadro mais avançado. Este trabalho relata o monitoramento de 18 meses de uma cadela Spitz Alemão, atualmente com 5 anos, com diagnóstico presuntivo de DRA. Ao longo da vida, a paciente apresentava sinais clínicos inespecíficos e o diagnóstico presuntivo foi estabelecido por meio da associação entre achados ultrassonográficos, laboratoriais e evolução clínica que contrastava aos sinais sutis, por demonstrar graves alterações estruturais e metabólicas: hipoplasia renal bilateral, acidose metabólica crônica (pH 7,20; HCO3 11,8 mEq/L), isostenúria (1.010) e SDMA de 57,9 µg/dL. Apesar da severidade laboratorial, a paciente manteve estabilidade clínica apresentando inclusive ganho de peso neste período inicial de monitoramento. A discussão integra achados da medicina humana sobre a adaptação do paciente renal crônico, sugerindo que o manejo clínico precoce e suporte nutricional permitem a qualidade de vida ao paciente mesmo em estágios avançados da falha renal silenciosa.
Palavras-chave: nefropatia juvenil; acidose metabólica; SDMA; qualidade de vida.

Introdução

O Desenvolvimento Renal Anômalo (DRA) ou *Renal Maldevelopment*, classicamente denominado displasia renal, malformação renal ou doença renal juvenil, tem como característica uma diferenciação histológica anormal e persistência de estruturas fetais no parênquima renal (1,2,3). O mesmo se apresenta com um diagnóstico desafiador, por apresentar sinais clínicos discretos ou inespecíficos, sendo frequentemente necessária a associação entre histórico clínico, exames de imagem e avaliação laboratorial para a suspeita diagnóstica (4,5,6). Em cães, a gravidade e o tempo de sobrevida dependem da porcentagem de néfrons afetados, bem como o diagnóstico precoce para ajustar o manejo (1,2,4).

Assim, o objetivo deste relato é descrever um caso de diagnóstico presuntivo de DRA em uma cadela adulta da raça Spitz Alemão, enfatizando a dissociação entre a gravidade das alterações laboratoriais e a preservação da qualidade de vida.

Descrição do Caso

Uma cadela fértil da raça Spitz Alemão, com 3 anos e 11 meses de idade, foi atendida em janeiro de 2025, apresentando peso corporal de 2,8 kg, escore de condição corporal 4/9, bom estado geral, atividade preservada e pelagem íntegra. O histórico clínico incluía halitose persistente, mesmo após profilaxia dentária recente, seletividade alimentar, episódios de anorexia, poliúria, polidipsia, além de ocorrências esporádicas de fezes amolecidas e êmese de conteúdo biliar. A paciente possuía histórico de doença periodontal severa, tendo sido submetida à extração de seis elementos dentários em dezembro de 2024, além de otite recorrente por *Malassezia spp*., parcialmente responsiva aos tratamentos convencionais, porém com recidivas com menos de dois meses.

A investigação complementar incluiu hemograma, perfil bioquímico sérico e ultrassonografia abdominal. Os exames laboratoriais revelaram azotemia importante, caracterizada por ureia de 168 mg/dL e creatinina de 1,4 mg/dL, associada à hipercalcemia (16 mg/dL) e discreta hiperproteinemia (7,4 g/dL). A ultrassonografia evidenciou rins bilateralmente reduzidos (rim direito: 2,44 cm; rim esquerdo: 2,55 cm), com contornos irregulares, perda acentuada da diferenciação corticomedular e pielectasia moderada a acentuada em rim esquerdo (0,71 cm), achados compatíveis com nefropatia estrutural crônica e sugestivos de DRA. Embora não tenha sido realizada avaliação histopatológica, os achados observados neste caso são semelhantes aos descritos em paciente com displasia renal confirmada histologicamente (5). Adicionalmente, observou-se aumento difuso da ecogenicidade hepática, compatível com hepatopatia vacuolar ou esteatose hepática.

Com base nos achados clínicos e complementares, foi instituído acompanhamento nefrológico periódico visando controlar alterações metabólicas e preservar a função renal residual. Durante o seguimento, observou-se progressão dos marcadores de comprometimento renal, com creatinina atingindo 2,4 mg/dL e ureia 107 mg/dL, além de SDMA de 57,9 µg/dL, proteinúria (RPC máxima de 0,81), isostenúria persistente (1,010) e acidose metabólica (pH mínimo de 7,20; HCO_3^- 11,8 mEq/L; BE -15 mEq/L). Além disso, em agosto de 2025, a paciente foi submetida à extração de 16 elementos dentários devido à progressão da doença periodontal.

Na reavaliação ultrassonográfica realizada em junho de 2026, observou-se manutenção das alterações morfológicas renais, associadas ao surgimento de colestase moderada e sinais sugestivos de retardo do esvaziamento gástrico. Apesar da gravidade das alterações estruturais e metabólicas, a paciente manteve qualidade de vida satisfatória, apresentando ganho de peso corporal (2,8 kg para 3,2 kg), normalização do apetite e melhora do controle da dermatopatia por *Malassezia spp*. após adequação

nutricional, aumento da ingestão hídrica e suplementação com ômega-3.

Discussão

O diagnóstico da DRA, representa um desafio clínico devido à apresentação de sinais inespecíficos. A substituição do termo "displasia renal" por DRA na literatura visa auxiliar este diagnóstico por focar na persistência de glomérulos imaturos e falha na diferenciação tecidual (1,3,4). Além disso, a confirmação diagnóstica da DRA permanece dependente da avaliação histopatológica, sendo frequente na rotina clínica veterinária o diagnóstico presuntivo baseado na associação entre histórico, exames laboratoriais e alterações ultrassonográficas compatíveis (2,5). Em formas leves da DRA, ou seja, com menos de 10% de néfrons afetados, o paciente pode estar clinicamente normal ou com apenas poliúria discreta até a idade adulta (3), o que justifica a detecção tardia próxima aos 4 anos desta paciente.

A principal particularidade deste relato foi a discrepância entre a gravidade das alterações laboratoriais e ultrassonográficas e a apresentação clínica da paciente, que permaneceu ativa, com ganho de peso e manutenção da qualidade de vida durante o período de acompanhamento. De acordo com as diretrizes da IRIS (*International Renal Interest Society*), o SDMA é considerado um biomarcador mais sensível que a creatinina sérica para detecção precoce da redução da função renal (3). No presente caso, o SDMA encontrava-se elevado (57,9 µg/dL), compatível com comprometimento funcional renal avançado (3), apesar da estabilidade clínica e do escore corporal preservado da paciente.

A acidose metabólica crônica (pH 7,20; HCO3 11,8 mEq/L) descrita é uma complicação direta e esperada da nefropatia estrutural. A acidose metabólica crônica observada é uma complicação frequentemente associada à perda progressiva da função renal e ao comprometimento dos mecanismos de regulação ácido-base (3,6). O achado de pH urinário ácido (5,0) associado à isostenúria evidencia a persistência das alterações renais e das dificuldades de manutenção da homeostase ácido-base.

Achados secundários que surgiram ao longo do acompanhamento, como a lama biliar (colestase moderada) e o retardo no esvaziamento gástrico, indicam o impacto sistêmico da uremia persistente.Alterações gastrointestinais são frequentemente observadas em pacientes com doença renal crônica e podem estar associadas à uremia persistente (4,6). Contudo, a progressão positiva da relação proteína/creatinina (RPC), que reduziu de 0,81 para 0,2 após o manejo clínico, demonstra um possível retardo da progressão da DRA (3).

A estabilidade clínica da paciente manifestada pelo ganho de peso encontra

paralelo na medicina humana no conceito de adaptação biológica à doença renal crônica. Estudos de Qualidade de Vida Relacionada à Saúde (QVRS) demonstram que o suporte clínico intensivo e o manejo nutricional permitem que os pacientes mantenham um bem-estar mental e físico satisfatório mesmo em estágios avançados (7,8). Assim, as estratégias de hidratação e alimentação têm sido cruciais para a estabilidade clínica da paciente deste relato.

Conclusão

A discrepância entre a gravidade das alterações laboratoriais e a preservação da qualidade de vida constituiu o principal achado deste relato. O acompanhamento longitudinal associado à avaliação de proteinúria, hemogasometria e SDMA permitiu identificar a progressão funcional da doença, mesmo diante de sinais clínicos sutis.

Declaração sobre IA generativa: Os autores declaram que foram utilizadas tecnologias de IA generativa na revisão linguística do manuscrito. Os autores reiteram que são integralmente responsáveis por todas as análises e conclusões contidas neste trabalho.

REFERÊNCIAS

1. Cavalera MA, et al. Clinical and Histopathological Features of Renal Maldevelopment in Boxer Dogs: A Retrospective Case Series (1999–2018). Animals. 2021; 11(3):810.

2. Bovee KC. Renal Dysplasia in Shih Tzu Dogs. In: Proceedings of the World Small Animal Veterinary Association World Congress; 2003; Bangkok, Thailand.

3. IRIS (International Renal Interest Society). IRIS Staging of CKD (Modified 2023). [Internet]. 2023. Disponível em: http://www.iris-kidney.com/guidelines/staging.html.

4. Granja LC, et al. Displasia renal em cães: Revisão de Literatura. Revista Brasileira de Higiene e Sanidade Animal. 2018; 12(4):561-568.

5. Le TQ, et al. Case report: BCL-2 and CD31 immunoexpression related to clinical and histopathological evaluation of renal dysplasia in a Welsh Corgi Puppy. Frontiers in Veterinary Science. 2022; 9:995765.

6. Lima SR, et al. Displasia renal em cães: estudo retrospectivo (2008-2013). Acta Scientiae Veterinariae. 2017; 45:5.

7. Silva GE, et al. Qualidade de vida do paciente renal crônico em tratamento hemodialítico em Dourados - MS. Psicologia Informação. 2011; 15(15):203-236.

8. Sahu G, et al. The impact of chronic kidney disease on health-related quality of life (HRQoL): key insights from a hospital-based cross-sectional study. Brazilian Journal of

Nephrology. 2025; 47(3):417-429.

Diagnóstico presuntivo de displasia renal em cão da raça Dogo Argentino: relato de caso

AUTORES

Joara Tyczkiewicz da Costa - discente de Medicina Veterinária, Universidade Federal de Pelotas, RS
Vitória Ramos de Freitas - doutoranda em Medicina Veterinária, Universidade Federal de Pelotas, RS
Fernanda Backhaus Lopes - discente de Medicina Veterinária, Universidade Federal de Pelotas, RS
Eliza Piemolini Vieira – Residente em Clínica Médica de Animais de Companhia, Universidade Federal de Pelotas, RS
Wesley Gomes de Almeida – Residente em Diagnóstico Por Imagem em Medicina Veterinária, Universidade Federal de Pelotas, RS
Marlete Brum Cleff – Profª. Drªa. de Clínicas Veterinárias, Universidade Federal de Pelotas, RS

RESUMO

A displasia renal é uma enfermidade congênita caracterizada pelo desenvolvimento anormal dos rins, acometendo principalmente cães jovens. Este trabalho relatou um caso de diagnóstico presuntivo de displasia renal em uma cadela Dogo Argentino de quatro meses atendida no Hospital de Clínicas Veterinárias da Universidade Federal de Pelotas. O animal apresentava hiporexia, incontinência urinária, inapetência, êmese e hematoquezia. Os exames laboratoriais evidenciaram anemia, azotemia, hiperfosfatemia, proteinúria e acidose metabólica, enquanto a ultrassonografia revelou alterações compatíveis com doença renal crônica. A associação entre idade precoce, sinais clínicos e exames complementares sustentou o diagnóstico presuntivo. Apesar da terapia de suporte, houve piora progressiva e óbito após três dias de internação, reforçando o prognóstico desfavorável da enfermidade.
Palavras-chave: nefropatia congênita; doença renal crônica; canino; nefropatia juvenil

INTRODUÇÃO

A displasia renal (DR) é uma afecção congênita do desenvolvimento renal, originada no período fetal ou neonatal, podendo apresentar caráter hereditário (1). Acomete principalmente cães jovens, com predisposição em raças como Lhasa Apso e Shih Tzu, embora também ocorra em cães sem raça definida (2). Caracteriza-se pelo desenvolvimento anormal do parênquima renal decorrente de alterações na nefrogênese, podendo haver rins pequenos, disformes e/ou fibrosados (3).

Os sinais clínicos são semelhantes aos da Doença Renal Crônica (DRC), incluindo anorexia, poliúria, polidipsia e vômito, além de alterações laboratoriais como anemia não regenerativa, azotemia e hiperfosfatemia (4,5). O diagnóstico definitivo é histopatológico, porém exames laboratoriais e ultrassonografia abdominal podem auxiliar no diagnóstico presuntivo (1,6).

O prognóstico é frequentemente desfavorável devido à rápida progressão da doença (2,7). O tratamento é conservativo, sintomático e de suporte, assim como na DRC (2). Diante do exposto, o objetivo do presente trabalho foi relatar o diagnóstico presuntivo de displasia renal em um cão jovem.

DESCRIÇÃO DO CASO

Foi atendido no Hospital de Clínicas Veterinárias da Universidade Federal de Pelotas (HCV - UFPel) um canino, raça Dogo Argentino, fêmea, não castrada, com quatro meses de idade e pesando 10 kg. Segundo a responsável, o animal apresentava fezes amolecidas com presença de sangue há aproximadamente duas semanas, além de incontinência urinária, hiporexia, inapetência e êmese.

Ao exame físico, a paciente apresentava frequência cardíaca e respiratória, assim como temperatura dentro dos parâmetros fisiológicos para a espécie. Apresentava mucosas pálidas e desidratação moderada, com tempo de preenchimento capilar de 04 segundos e diminuição do turgor cutâneo (> 2 segundos).

Previamente ao atendimento no HCV - UFPel, a paciente havia realizado exames laboratoriais em outro serviço veterinário, evidenciando. anemia regenerativa e aumento dos valores de creatinina (4,8 mg/dL), ureia (152,9 mg/dL) e fósforo (11,1 mg/dL), além de discreta redução do cálcio sérico (8,3 mg/dL). Ao exame ultrassonográfico o rim esquerdo mediu 4,73 cm e o rim direito 5,5 cm de comprimento em plano dorsal, ambos com aumento da ecogenicidade e perda de definição corticomedular, compatíveis com DRC (6).

Diante dos achados nos exames complementares, a principal suspeita foi de displasia renal (DR), sem descartar a possibilidade de outras nefropatias juvenis como a hipoplasia renal. Frente ao diagnóstico presuntivo, foi indicada a internação do paciente para estabilização do quadro clínico e investigação do caso.

No momento da admissão hospitalar, a paciente encontrava-se em uso de omeprazol, hidróxido de alumínio, suplemento alimentar à base de colágeno tipo II e ômega 3, metronidazol e dipirona, além de ter recebido previamente uma aplicação de alfaepoetina. Após internação, instituiu-se terapia de suporte, sendo adicionado ao protocolo terapêutico o maropitant (1 mg/kg, SID, SC) e a ondansetrona (5,2 mg/kg, TID, IV) e removido da prescrição o metronidazol e a dipirona.

Durante o primeiro dia de internação, foram realizados novos exames complementares. O hemograma evidenciou persistência da anemia, sendo a contagem de reticulócitos compatível com anemia não regenerativa, além de aumento discreto das proteínas plasmáticas totais (8,6 g/dL) e hiperfibrinogenemia (600 mg/dL). Na bioquímica sérica observou-se agravamento da azotemia (creatinina: 7,7 mg/dL; ureia: 418,5 mg/dL) e aumento de fosfatase alcalina (251,5 U/L). A hemogasometria evidenciou acidose metabólica, hipocalcemia e discreta hipercloremia e hipercalemia. Realizou-se urinálise por meio de cateterismo uretral, que evidenciou hipostenúria, proteinúria e leucocitúria. Apesar da terapia instituída, a paciente apresentou piora progressiva do quadro clínico, evoluindo para óbito no terceiro dia de internação.

DISCUSSÃO

A DR é uma enfermidade congênita caracterizada pela diferenciação anormal do parênquima renal, que leva ao desenvolvimento de estruturas glomerulares e tubulares imaturas e, consequentemente, à perda progressiva da função renal (3). O diagnóstico definitivo ainda representa um desafio na rotina clínica, pois depende de biópsia renal e exame histopatológico, procedimento invasivo reservado para auxílio na conduta terapêutica ou no prognóstico (8). Nesse caso a biópsia não foi realizada, devido ao prognóstico desfavorável e ao risco cirúrgico do paciente.

Na prática clínica, o diagnóstico presuntivo é estabelecido pela associação entre histórico, sinais clínicos, alterações laboratoriais e achados ultrassonográficos (6). Neste relato, a suspeita foi sustentada pela idade da paciente e pelos sinais clínicos compatíveis com DRC, como poliúria, polidipsia, apatia, isostenúria e uremia (4). Ainda, a ocorrência em um cão com apenas quatro meses reforça a origem congênita da afecção, visto que a DR acomete predominantemente cães jovens (8).

Os achados laboratoriais evidenciaram comprometimento da função renal. A azotemia, hiperfosfatemia, anemia não regenerativa, hipostenúria e proteinúria discreta indicaram a perda da capacidade funcional dos néfrons, além de incapacidade de concentração urinária e possível lesão glomerular, frequentemente relacionadas à progressão da DRC (8,9).

Os achados ultrassonográficos também foram compatíveis com DR, incluindo aumento da ecogenicidade e perda da definição corticomedular em ambos os rins (10). Como diagnósticos diferenciais, destacam-se a hipoplasia renal (HR) e doença renal policística (DRP). Entretanto, a evolução clínica rápida observada no cão não foi compatível com HR, enquanto a ausência de estruturas císticas afastou a suspeita de DRP (11), sustentando o diagnóstico presuntivo de DR. Não há tratamento específico para a DR, indicando-se terapia de suporte voltada ao controle das complicações decorrentes da insuficiência renal, incluindo uso de antieméticos e protetores gastrointestinais, correção da desidratação e monitoramento intensivo (8). Apesar das medidas instituídas, o paciente apresentou evolução desfavorável vindo a óbito em três dias de internação, resultado semelhante ao descrito na literatura para casos diagnosticados em estágios avançados, nos quais o prognóstico é considerado reservado a ruim (2).

CONCLUSÃO

A displasia renal é uma enfermidade congênita importante no diagnóstico diferencial de cães jovens com sinais compatíveis com doença renal crônica. Neste relato, a idade precoce e sinais clínicos associados às alterações laboratoriais e ultrassonográficas

sustentou o diagnóstico presuntivo. Entretanto, o desfecho do caso e rápida evolução, evidenciou o prognóstico desfavorável da doença.

REFERÊNCIAS

1) NEWMAN SJ. O sistema urinário. In: McGAVIN MD, ZACHARY JF, editores. Bases da patologia veterinária. 5.ed. São Paulo: Elsevier; 2013. p.592-661.
2) Granja LC, Colares RR, Silva NB, Vasconcelos RH, Bezerra WGA, Costa PPC. Displasia renal em cães: revisão de literatura. Rev Bras Hig Sanid Anim 2018;12(4):531-8.
3) Bartges J, Polzin DJ. Nephrology and urology of small animals. Ames: Wiley-Blackwell; 2011.
4) Lagoa LMNS. Nefropatia juvenil canina [online]. 2010. Trabalho de conclusão de curso. Universidade Técnica de Lisboa, Faculdade de Medicina Veterinária. Disponível em: URL: http://hdl.handle.net/10400.5/2866
5) Cavalera MA, Gernone F, Uva A, D'Ippolito P, Roura X, Zatelli A. Clinical and histopathological features of renal maldevelopment in boxer dogs: a retrospective case series (1999-2018). Animals 2021;11(3):810.
6) Babicsak VR, Zardo KM, Santos DR, Belotta AF, Oliveira HS, Mamprim MJ et al. Contribuição da ultrassonografia para o diagnóstico da displasia renal em cães. Vet Zootec 2012;19(2):181-5.
7) Cavalli-Sforza D, Díaz-Santana P, Martí-García B, Suarez-Bonnet A. Fibrous osseous dystrophy and early-onset chronic kidney disease from renal dysplasia in a juvenile dog. Braz J Vet Pathol 2026;19:e19S102.
8) Crivellenti LZ, Crivellenti SB. Casos de rotina em medicina veterinária de pequenos animais. 3.ed. Botucatu: MedVet; 2023.
9) Rosenfeld AJ, Dial SM. Clinical pathology for the veterinary team. 1st ed. Ames: Wiley-Blackwell; 2011.
10) Nyland TG, Mattoon JS et al. Urinary tract. In: Nyland TG, Mattoon JS, editores. Small animal diagnostic ultrasound. 4th ed. Philadelphia: Elsevier Saunders; 2020. p.557-84.
11) Zachary JF. Pathologic basis of veterinary disease. 6th ed. St. Louis: Elsevier; 2017.
12) Nelson RW, Couto CG. Small animal internal medicine. 6th ed. St. Louis: Elsevier; 2020.

Diagnóstico presuntivo de insulinoma em ferret (*Mustela putorius furo*)

Georgia Garcia Zimmermann[1], Fernanda Taques Wendt[2] , Alaina Maria Correia[2], Julia Welter Nascimento[3], Jacqueline Schrotke Del Vecchio[1], Rogério Ribas Lange[4]

[1] Médica Veterinária. Residente do Programa de Residência em Área Profissional da Saúde em Medicina Veterinária da Universidade Federal do Paraná (UFPR), com área de concentração em Medicina Zoológica, Curitiba, PR, Brasil.

[2] Médico(a) Veterinário(a). MSc., Esp. e Doutorando(a) do Programa de Pós Graduação em Ciências Veterinárias (PPGCV), Universidade Federal do Paraná (UFPR), Curitiba, PR, Brasil

[3] Médica Veterinária Esp. Mestranda do Programa de Pós-Graduação em Ciências Veterinárias (PPGCV), Universidade Federal do Paraná (UFPR), Curitiba, PR, Brasil.

[4] Médico Veterinário. MSc., Dr. e Professor Associado do Departamento de Medicina Veterinária da Universidade Federal do Paraná (UFPR), Curitiba, PR, Brasil.

Resumo: As neoplasias em ferrets de estimação são frequentes e desafiadoras para o clínico. O insulinoma é uma das neoplasias mais frequentes relacionada à secreção excessiva de insulina, levando a quadros de hipoglicemia no animal. O presente relato descreve o diagnóstico clínico e laboratorial e o tratamento de insulinoma em uma fêmea de ferret. O animal apresentava episódios de sialorréia e fraqueza descritos pela responsável, mas sem anormalidades no exame físico durante o atendimento. Os exames complementares revelaram hipoglicemia, sem alterações ultrassonográficas no pâncreas. Com o tratamento prescrito de prednisolona (0,5mg/kg BID VO) houve controle das crises do paciente, que segue sob acompanhamento clínico. O conjunto de sinais clínicos, hipoglicemia persistente e resposta terapêutica à prednisolona permitiu o diagnóstico presuntivo de insulinoma.

Palavras-chave: endocrinologia; pet exótico; furão; hipoglicemia; pâncreas.

Introdução: O insulinoma é uma neoplasia originada das células beta das ilhotas pancreáticas, causando secreção excessiva de insulina e levando ao aumento da absorção e uso de glicose pelos tecidos, além da redução da produção hepática de glicose. O paciente desenvolve episódios de hipoglicemia, associados aos sinais clínicos da doença que afetam o sistema nervoso, musculoesquelético e

gastrointestinal[1]. A causa do desenvolvimento do insulinoma em ferrets é desconhecida, e é um dos tumores mais prevalentes na espécie [2]. O presente relato descreve o caso de uma ferret com sinais clínicos compatíveis com insulinoma, e discute o uso de exames complementares para diagnóstico da condição.

Descrição do Caso: Uma ferret fêmea, castrada, de 5 anos, foi recebida para atendimento no setor de Medicina Zoológica do Hospital Veterinário da Universidade Federal do Paraná com queixa de episódios ocasionais de apatia e desorientação. A responsável relatou que durante o verão o animal apresentou episódios de sialorréia e fraqueza de membros pélvicos. Durante as crises, a responsável oferecia uma pequena quantidade de mel por via oral para o animal, que apresentava melhora logo após a ingestão. Há algumas semanas, relata que teve perda de apetite e os episódios de fraqueza estão mais frequentes. O animal fica solto dentro de casa, e se alimenta de ração de ferrets misturada com ração para filhotes de gato.

No exame físico, observou-se o animal alerta e ativo, com escore de condição corporal 2/5, pesando 0,725kg. Os parâmetros de frequência cardíaca, respiratória e temperatura estavam dentro da normalidade, mucosas normocoradas, normohidratada, e sem demais alterações no exame físico. Diante do exposto, suspeitou-se de um quadro de insulinoma e foram solicitados exames complementares de ultrassonografia abdominal, hemograma e bioquímicos, incluindo dosagem de insulina endógena por método de quimioluminescência.

Na ultrassonografia, foram observados cistos renais em ambos os rins, esplenomegalia e aumento de linfonodos jejunais. Não foram observadas alterações no pâncreas.

Para a coleta de exames de sangue, a paciente foi sedada utilizando midazolam e butorfanol intramuscular, com manutenção através de propofol intravenoso na veia cefálica. A coleta foi realizada na veia cava cranial (Figura 1) coletando-se 3mL de sangue, e o procedimento não teve intercorrências, sendo utilizados reversores de benzodiazepínico e opióide. Os achados laboratoriais nos exames de sangue estão expressos na Tabela 1, com os valores de referência para a espécie ([3], 4).

Figura 1: Realização de coleta de sangue da veia cava cranial de ferret sob sedação.

Tabela 1: Resultado dos exames de sangue de ferret com suspeita de insulinoma e valores de referência para a espécie [3], [4]) .

Exames	Resultado	Intervalo de referência
Eritrograma		
Eritrócitos (milhões/uL)	6,55	6,77-9,76
Hemoglobina (g/dL)	10,6	11,9-17,4
Hematócrito (%)	33	34,6-55
VCM (u^3)	50,38	44,4-53,7
CHCM (g/dL)	32,12	33,2-42,2
Leucograma		
Leucócitos totais (mm^3)	2.700	2.500-18.200
Segmentados (%)	49	12-84
Eosinófilos (%)	4	0-9
Basófilos (%)	0	0-2,9
Linfócitos (%)	43	12-95
Monócitos (%)	4	1-8
Plaquetas (/uL)	339.000	264.000-910.000

Bioquímicos		
Creatinina (mg/dL)	0,9	0,2-1
Ureia (mg/dL)	87	10-45
Glicose (mg/dL)	44	85-207
Insulina endógena (mcUI/mL)	1	6,4-17,6

Destaca-se o valor baixo de glicose, responsável pelos episódios de fraqueza do animal devido a crises hipoglicêmicas. O valor de insulina endógeno está abaixo da referência, entretanto o laboratório não possuía o exame validado para a espécie, podendo haver alterações dos valores dependendo do método utilizado.

A responsável foi orientada quanto à monitoração periódica da glicemia e ajustes no manejo alimentar. Foi prescrito tratamento com prednisolona (0,5mg/kg, BID, VO), e recomendado o acompanhamento periódico para monitoramento da resposta. Até o momento da publicação do relato o animal segue estável, e não apresentou novas crises, segundo informações da responsável.

Discussão: Os sinais clínicos do insulinoma em ferrets incluem letargia, ataxia, desorientação, fraqueza em membros pélvicos, náusea, ptialismo e “olhar distante”, podendo evoluir para colapso, convulsões generalizadas e coma. A ocorrência dos sintomas é decorrente da hipoglicemia, devido ao excesso de produção de insulina pelos tumores pancreáticos [4] . Os sinais são mais evidentes quando o animal está em jejum e duram alguns minutos, geralmente sendo resolutivos após a administração de alimento ou glicose oral [4] . No caso relatado, a responsável descreve que os sinais cessaram após a administração de mel, um alimento hiperglicemiante. Durante o atendimento, o animal pode não ter alterações significantes no exame físico, a não ser que esteja no momento de crise hipoglicêmica [4] .

O insulinoma tem prevalência de mais de 20% dentre os tumores em ferrets, e ocorrem em animais de 2 a 8 anos de idade, sem predileção de sexo [5] . A paciente relatada apresentou os primeiros sinais clínicos com 5 anos de idade.

A ultrassonografia pode confirmar a presença de nódulos no pâncreas, com tamanhos entre 1,5 x 1,5 mm a 4,1 x 5,6 mm [4]. Entretanto, na paciente relatada não foram encontradas anormalidades no órgão durante o exame ultrassonográfico, provavelmente devido ao tamanho reduzido ou ausência das lesões pancreáticas.

Valores de glicose sanguínea abaixo de 60 mg/dL são sugestivos de insulinoma [4]. No caso relatado, o animal apresentou glicemia de 44 mg/dL após esse mesmo período de jejum. Em ferrets com insulinoma, a concentração de insulina normalmente será acima dos valores de referência. Entretanto, devido à secreção pulsátil de insulina pelo pâncreas com insulinoma, os valores devem ser interpretados juntamente com a glicemia. Valores de insulina dentro dos parâmetros associados à hipoglicemia são considerados anormais, pois durante a crise hipoglicêmica a insulina deveria estar mais baixa [4]. Além disso, as amostras devem ser encaminhadas para laboratórios com ensaios validados para ferrets, pois dependendo do método utilizado os valores podem ser discrepantes. No caso relatado, a interpretação dos valores de insulina foi limitada pela ausência de validação do método analítico para a espécie, não sendo possível descartar interferência metodológica. Também foi observada elevação de ureia, com creatinina dentro dos valores de referência. Esse achado pode estar relacionado a fatores pré-renais ou nutricionais.

Os objetivos do tratamento clínico são reduzir a frequência e severidade das crises. A prednisolona é um dos medicamentos utilizados como primeira escolha para o manejo do insulinoma em ferrets, pois os corticoides estimulam a gliconeogênese, aumentando a concentração de glicose plasmática. Outras opções de tratamento incluem a remoção cirúrgica de nódulos pancreáticos ou ressecção parcial do pâncreas, e o uso de diuréticos como diazoxide, um medicamento que inibe a liberação de insulina pelas células beta pancreáticas [4] .

As metástases desse tumor são raras em ferrets, com prevalência menor que 4% [4]. Entretanto, os sinais clínicos frequentemente são recorrentes devido ao aparecimento de novos tumores no pâncreas. É fundamental realizar o acompanhamento clínico e através de exames laboratoriais e de imagem periodicamente, ajustando o protocolo terapêutico conforme necessário.

Conclusão: O insulinoma deve ser considerado como diagnóstico diferencial em ferrets que apresentam episódios de fraqueza e sintomas neurológicos e musculares. O diagnóstico depende da interpretação conjunta dos sinais clínicos, exames de sangue e de imagem, uma vez que alterações laboratoriais e ultrassonográficas podem não estar presentes em todos os animais. O tratamento visa melhorar a qualidade de vida do animal e reduzir a frequência das crises. As limitações dos exames complementares e do tratamento devem ser discutidas com o responsável, bem como a necessidade de monitoramento com a repetição dos exames para o controle da doença a longo prazo.

Referências

1. Oglesbee BL. Blackwell's Five-Minute Veterinary Consult: Small Mammal. 3rd ed. Hoboken: Wiley; 2024. p. 136-138.
2. Schoemaker NJ. Ferret Oncology: diseases, diagnostics and therapeutics. Vet Clin Noth Am Exot Anim Pract. 2017; 20(1): 183-208. doi: 10.1016/j.cvex.2016.07.004.
3. Morrissey JK, Johnston MS. Ferrets. In: Carpenter, JW, editor. Exotic Animal Formulary. 5th ed. St Louis: Elsevier; 2018. p. 761-798.
4. Schoemaker NJ, van Zeeland YRA. Endocrine Diseases of Ferrets. In: Queensberry KE, Orcutt CJ, Mans C, Carpenter JW, editors. Ferrets, Rabbits and Rodents Clinical Medicine and Surgery. 4th ed. St Louis: Elsevier, 2022. p. 77-91.
5. Li X, Fox JG, Padrid PA. Neoplastic Diseases of Ferrets: 574 cases (1968-1997). J Am Vet Med Assoc. 1998;212(9):1403-1406.

Diarreia Crônica Refratária Em Cão: Insuficiência Pancreática Exócrina Como Diagnóstico Presuntivo Baseado Na Resposta Terapêutica – Relato De Caso

Ana Clara Ferreira Santana - Discente de medicina veterinária Centro Universitário Distrito Federal
Vinícius José de Carvalho - Profº. de Medicina Veterinária Centro Universitário do Distrito Federal
Naara da Silva Moreira - Discente de medicina veterinária Centro Universitário Distrito Federal
Esdras Emanoel da Paz de Almeida - Discente de medicina veterinária Centro Universitário Distrito Federal
Isabela Barbosa Rêgo - Profº. de Medicina Veterinária Centro Universitário do Distrito Federal
Thayara Oliveira Rodrigues - Profº. de Medicina Veterinária Centro Universitário do Distrito Federal

Resumo

A insuficiência pancreática exócrina (IPE) é uma afecção caracterizada pela produção insuficiente de enzimas digestivas, resultando em má digestão e má absorção de nutrientes, sendo uma condição relevante na clínica de pequenos animais, frequentemente associada à diarreia crônica, perda de peso e polifagia. Objetivou-se relatar um caso de diarreia crônica refratária em cão, destacando a IPE como diagnóstico presuntivo baseado na resposta terapêutica. O estudo foi realizado a partir do acompanhamento clínico de um cão atendido na clínica escola do Centro Universitário do Distrito Federal (UDF), com histórico de emagrecimento progressivo, fezes volumosas, polifagia e persistência dos sinais clínicos por semanas, mesmo após terapias convencionais. Exames laboratoriais gerais não evidenciaram alterações conclusivas para outras enfermidades. Diante da suspeita clínica de IPE e da impossibilidade de realização da dosagem de tripsina imunorreativa (TLI), instituiu-se terapia com enzimas pancreáticas exógenas associada ao manejo nutricional. Observou-se melhora clínica progressiva, com redução da diarreia, melhora da consistência fecal e ganho de peso durante o acompanhamento. Conclui-se que a IPE deve ser considerada como diagnóstico diferencial em casos de diarreia crônica refratária, sendo a resposta terapêutica uma ferramenta útil na ausência de confirmação laboratorial.

Palavras-chave: Má absorção; enzimas pancreáticas; caquexia.

Introdução

A insuficiência pancreática exócrina (IPE) é uma síndrome de má absorção decorrente da secreção inadequada de enzimas digestivas pelos ácinos pancreáticos, resultando em digestão ineficiente e comprometimento nutricional (1,2,3). É uma condição relevante na clínica de pequenos animais, frequentemente associada a sinais inespecíficos como diarreia crônica, perda de peso e polifagia, podendo dificultar o reconhecimento clínico precoce (2). Além disso, exames laboratoriais de rotina podem permanecer dentro dos intervalos de referência, sendo necessária a utilização de testes específicos, como a mensuração da imunorreatividade semelhante à tripsina (TLI), considerada o método de escolha para confirmação diagnóstica (1,4). Entretanto, limitações de disponibilidade e custo podem restringir sua aplicação, contribuindo para o subdiagnóstico. O presente trabalho teve como objetivo relatar um caso de diarreia crônica refratária em cão atendido em clínica escola, destacando a IPE como diagnóstico presuntivo com base na resposta terapêutica.

Descrição do Caso

Paciente canina, fêmea, SRD, 2 anos, 10,75 kg, castrada, atendida na clínica escola do UDF em 01/04/2026 com histórico de diarreia crônica há três meses, com histórico de emagrecimento progressivo, polifagia e fezes volumosas de odor fétido, porém com piora do quadro clínico nos últimos dias apresentando hematoquezia, vômito e apetite seletivo. De acordo com os tutores já havia sido avaliada previamente em outros serviços veterinários, com realização de hemograma, ultrassonografia abdominal e pesquisas de hemoparasitoses através de testes rápidos, sem diagnóstico conclusivo. A ultrassonografia evidenciou esplenomegalia difusa e alterações intestinais compatíveis com jejunite /colite, enquanto o hemograma não revelou alterações conclusivas.

No atendimento anterior, foram instituídos antimicrobianos, anti-helmínticos, glicocorticoide e suporte nutricional, com melhora parcial e alternância entre fezes firmes e episódios de diarreia líquida. A tutora relatava baixo escore corporal desde jovem, porém mantinha-se ativa. A paciente apresentava vacinação atualizada, vivia em ambiente rural com outros cães e recebia ração comercial associada à dieta caseira. Desde o início do quadro, apresentava polifagia, evacuação após alimentação, fezes de odor intenso sem a presença de material sugestivo de nutrientes não digeridos.

Ao exame físico, apresentava mucosas hipocoradas, escore de condição corporal 2 de 9 e aumento de borborigmos intestinais. Foram solicitados exames hematológicos, bioquímicos, coproparasitológico, teste imunocromatográfico para *Giardia spp.* e parvovirose, reação de imunofluorescência indireta (RIFI) e *enzyme-linked immunosorbent assay* (ELISA) para leishmaniose, sorologia IGG Dot-Blot ELISA de erliquiose, avaliação eletrolítica (sódio e potássio), colesterol, triglicerídeos e cobalamina. Testes para parvovirose e *Giardia spp.* foram negativos.

Após a avaliação inicial, considerou-se como principais hipóteses síndromes de má absorção, incluindo insuficiência pancreática exócrina (IPE). Foi instituído tratamento nosocomial de suporte com intuito de restabelecimento hemodinâmico e, posteriormente, tratamento sintomático com simbiótico, prednisolona (2 mg/kg) em desmame progressivo, e recomendação de substituição da ração por dieta de melhor qualidade. Adicionalmente, foi incluída tilosina (15 mg/kg) e formulação manipulada contendo betaglucanas (10 mg/kg), glutamina (10 mg/kg), exsynutriment (5 mg/kg) e lactoferrina (8 mg/kg).

No retorno de 16/04, apresentou 11,45 kg e estabilidade clínica, porém mantinha polifagia e fezes pastosas/volumosas. Exames evidenciaram alterações inflamatórias,

hipoglobulinemia, aumento de fosfatase alcalina e gama glutamil transferase, hipocalcemia e hipervitaminose B12, a última atribuída a possível interferência pré-analítica após suplementação. Coproparasitológico, sorologias foram negativos. Inicialmente o ganho de peso foi atribuído a redução do processo inflamatório gastrointestinal, melhora do apetite e hidratação.

Persistindo os sinais clínicos e, sendo inviável a realização da TLI, iniciou-se terapia com pancreatina (0,3 g/kg) e manejo nutricional. Em 30/04, apresentou 11,55 kg e melhora significativa após suplementação enzimática, persistindo a polifagia e coprofagia. Foram observadas anemia arregenerativa, hipoglobulinemia e hipocolesterolemia, compatíveis com síndrome de má absorção. A dose de pancreatina foi ajustada para 0,4 g/kg, associada a ajuste no suporte nutricional.

Nas avaliações posteriores a paciente manteve o ganho de peso gradual associado a redução da polifagia, e consequentemente da coprofagia, além de fezes variando entre pastosas e normais, associado a melhora das alterações ultrassonográficas. A dose enzimática foi ajustada para 0,5 g/kg, sendo mantida a suplementação com betaglucanas e dieta com alta digestibilidade.

Na última avaliação realizada em 12/06, a paciente apresentou evolução clínica favorável, com normalização da consistência e conformação das fezes, além de ganho de peso, atingindo 12,75 kg. Diante da melhora clínica, foi realizado ajuste da dose de pancreatina conforme o peso atual da paciente, mantendo a dose de 0,5 g/kg.

A paciente permanece em acompanhamento, apresentando resposta satisfatória à terapia enzimática e nutricional, com resolução dos principais sinais gastrointestinais. O conjunto de achados clínicos, laboratoriais e resposta ao tratamento sustenta o diagnóstico presuntivo de insuficiência pancreática exócrina.

Discussão

A insuficiência pancreática exócrina (IPE) é uma importante causa de síndrome de má absorção em cães, frequentemente associada a diarreia crônica, fezes volumosas, polifagia e perda de peso (1,2). No presente relato, a paciente apresentou sinais clínicos compatíveis com essa afecção, incluindo caquexia, polifagia persistente e fezes sugestivas de má digestão, em concordância com a literatura.

O diagnóstico definitivo da IPE baseia-se na mensuração da imunorreatividade semelhante à tripsina (TLI), considerada o método padrão-ouro (1,4). Entretanto, limitações financeiras

podem restringir sua realização, tornando a resposta terapêutica com enzimas pancreáticas uma alternativa para diagnóstico presuntivo (2,3). A introdução da pancreatina resultou em melhora clínica progressiva, reforçando a suspeita diagnóstica.

Alterações laboratoriais como hipocolesterolemia, hipoglobulinemia e anemia normocítica normocrômica também podem ser observadas em síndromes de má absorção, incluindo a IPE, devido à deficiência na absorção de nutrientes (3), corroborando os achados observados neste caso. Adicionalmente, a ultrassonografia abdominal sem alterações pancreáticas específicas não exclui a doença, uma vez que esse exame possui baixa sensibilidade para sua detecção (4).

Como limitação do presente relato, destaca-se a ausência de confirmação diagnóstica por TLI. Assim, a integração entre sinais clínicos, achados laboratoriais e resposta ao teste terapêutico foi determinante para a condução diagnóstica do caso, reforçando a importância da suspeita clínica mesmo na ausência de confirmação laboratorial.

Conclusões

A insuficiência pancreática exócrina deve ser considerada como diagnóstico diferencial em cães com diarreia crônica, especialmente na presença de polifagia, perda de peso e fezes volumosas. A resposta à terapia com enzimas pancreáticas exógenas constitui uma ferramenta útil para o diagnóstico presuntivo na ausência de exames específicos. Ressalta-se que a IPE é frequentemente subdiagnosticada na prática clínica, devendo ser sistematicamente incluída na investigação de doenças gastrointestinais crônicas.

Referências

1) Cridge H, Williams DA, Barko PC. Exocrine pancreatic insufficiency in dogs and cats. *J Am Vet Med Assoc.* 2023;262(2):246-255. doi:10.2460/javma.23.09.0505.
2) Szkopek D, Kaczmarek A, Jankowska A, et al. A review: pancreatic enzymes in the treatment of chronic pancreatic insufficiency in companion animals. *J Vet Intern Med.* 2024;38(4):2026-2033. doi:10.1111/jvim.17096.
3) Barko PC, Rubin SI, Swanson KS, McMichael MA, Ridgway MD, Williams DA. Untargeted serum metabolomics analysis in dogs with exocrine pancreatic insufficiency. *Animals (Basel).* 2023;13(14):2313. doi:10.3390/ani13142313.
4) Pelligra T, Zanghì A, Catone G, et al. Ultrasonographic findings of exocrine pancreatic insufficiency in dogs. *Vet Sci.* 2022;9(8):407. doi:10.3390/vetsci9080407.

Digestibilidade in vitro de dietas comerciais úmidas para cães e gatos e análise cienciométrica da produção científica

Amanda Cristina Marques - Discente de Medicina Veterinária, Universidade Federal do Paraná - Setor Palotina, PR

Leticia Cristina Hallu - Discente de Medicina Veterinária, Universidade Federal do Paraná - Setor Palotina, PR
Lilian Dena dos Santos - Prof ª. Drª. de Medicina Veterinária, Universidade Federal do Paraná - Setor Palotina, PR

RESUMO: A crescente humanização dos animais de companhia tem impulsionado transformações no mercado de pet food, especialmente no segmento de dietas úmidas, associado à nutrição funcional, hidratação e bem-estar animal. Paralelamente, métodos alternativos de avaliação nutricional vêm ganhando destaque por serem mais rápidos, sustentáveis e alinhados aos princípios dos 3Rs. Nesse contexto, os ensaios de digestibilidade in vitro emergem como ferramentas estratégicas para a nutrição de precisão em cães e gatos. O presente estudo integrou análise de mercado consumidor, cienciometria e digestão simulada in vitro para investigar o cenário das dietas úmidas comerciais. Foi realizado um survey online com 163 tutores de Palotina-PR, avaliando adesão e perfil de consumo. Observou-se maior utilização de alimentos úmidos para felinos (73,52%) em comparação aos caninos (57,89%), sendo as marcas mais citadas Special Dog e Premier para cães e Friskies e Whiskas para gatos. Paralelamente, uma análise cienciométrica na *Web of Science* identificou 57 artigos relacionados a cães desde 1982 e 83 voltados a gatos desde 1991, evidenciando crescimento recente da produção científica, porém com escassez de estudos especificamente direcionados a dietas úmidas comerciais. As principais marcas identificadas foram submetidas à digestão simulada por método multi-enzimático bifásico, que reproduz as etapas gástrica e intestinal do trato gastrointestinal. Os ensaios demonstraram elevados coeficientes de digestibilidade (81,69% a 92,06%), indicando alto potencial de aproveitamento nutricional e conformidade técnica das formulações e rótulos avaliados. Os resultados evidenciam que a expansão mercadológica das dietas úmidas ocorre mais rapidamente que sua consolidação científica e, embora ainda exista limitada literatura especializada, as formulações atenderam aos padrões regulamentatórios, reforçando a necessidade de investigações contínuas integrando nutrição, inovação metodológica e validação laboratorial para o avanço da ciência do pet food e promoção do bem-estar animal.

Palavras-chave: Alimentação úmida; Caninos; Felinos; Cienciometria; Bem-estar animal; Validação nutricional.

INTRODUÇÃO

As intensas transformações sociais no período pós-pandemia remodelaram a relação humano-animal e contribuíram para a ascensão das dietas úmidas no mercado de pet food (1). Caracterizadas pelo elevado teor de umidade (até 84%) e alta palatabilidade, essas formulações vêm sendo associadas a benefícios metabólicos, maior ingestão hídrica e suporte à saúde urinária, especialmente em felinos (2). Apesar da expansão desse

segmento, as informações científicas sobre a qualidade nutricional e o aproveitamento dos nutrientes desses produtos ainda são limitadas.

A digestibilidade é um dos principais indicadores da eficiência nutricional dos alimentos, refletindo o aproveitamento energético e dos nutrientes pelo organismo (3). Embora os ensaios in vivo permaneçam como referência, seu elevado custo, o tempo experimental mais longo e as crescentes demandas éticas relacionadas ao uso de animais têm impulsionado a expansão de métodos in vitro, alinhados aos princípios dos 3Rs e capazes de simular o trato gastrointestinal de forma rápida e padronizada (4,6).

Assim, o presente estudo investigou o panorama das dietas úmidas comerciais para cães e gatos em Palotina-PR, avaliando o perfil de consumo, a produção científica sobre digestibilidade in vitro, por meio de análise cienciométrica, e os coeficientes de digestibilidade das principais marcas comerciais (4,7).

MATERIAIS E MÉTODOS

O estudo foi realizado no Laboratório de Nutrição Animal da UFPR, no Setor Palotina. O perfil de consumo de dietas úmidas foi avaliado por meio de um survey quanti-qualitativo, com questionários online (Google Forms®) aplicados a tutores de cães e gatos da região, visando identificar a adesão e as principais marcas comerciais utilizadas. As quatro marcas mais citadas para cada espécie (linha adulto, sabor carne) foram adquiridas no comércio local, submetidas às análises bromatológicas de matéria seca (MS), proteína bruta (PB), extrato etéreo em hidrólise ácida (EE), matéria mineral (MM) e energia bruta (EB) (xx), além dos ensaios de digestibilidade in vitro pelo método multi-enzimático bifásico, simulando as fases gástrica e intestinal do trato gastrointestinal de cães e gatos (5,6). As incubações foram realizadas com pepsina (2 h; 39 °C; pH 2,0) e pancreatina (4 h; 39 °C; pH 6,8).

Paralelamente, realizou-se uma análise cienciométrica na base de dados Web of Science (WoS), sem delimitação temporal, utilizando os descritores "*digestibility of wet dog food*", "*dog*", "*cat*" e "*in vitro digestibility*" (7). A análise de componentes principais (PCA) foi utilizada para investigar o padrão multivariado das formulações, considerando PB, MM, EM, bem como os coeficientes de digestibilidade aparente da proteína bruta (CDAPB) e do extrato etéreo (CDAEE). Os dados foram padronizados por meio de uma matriz de correlação e analisados no software Statistica®.

RESULTADOS E DISCUSSÃO

O survey (n=163) revelou maior adesão às dietas úmidas entre felinos (73,52%) em comparação com os caninos (57,89%), evidenciando maior associação entre alimentação úmida, hidratação e estratégias preventivas voltadas à saúde urinária dos gatos (3). As

marcas mais utilizadas foram Special Dog e Premier para cães e Friskies e Whiskas para gatos, o que demonstra forte influência de produtos de ampla distribuição comercial e maior acessibilidade econômica.

A análise cienciométrica revelou crescimento recente, porém assimétrico, da produção científica mundial sobre digestibilidade in vitro. Foram identificados 57 artigos relacionados a cães desde 1982 e outros 83 relacionados a felinos desde 1991, com intensificação das publicações a partir de 2018. Os Estados Unidos lideraram a produção científica, seguidos pelo Brasil, o que evidencia o crescimento estratégico das pesquisas em nutrição pet. Entretanto, o uso do descritor "*wet food*" reduziu drasticamente os resultados, recuperando apenas três artigos para gatos e nenhum para cães, evidenciando uma lacuna científica global em um segmento em rápida expansão comercial

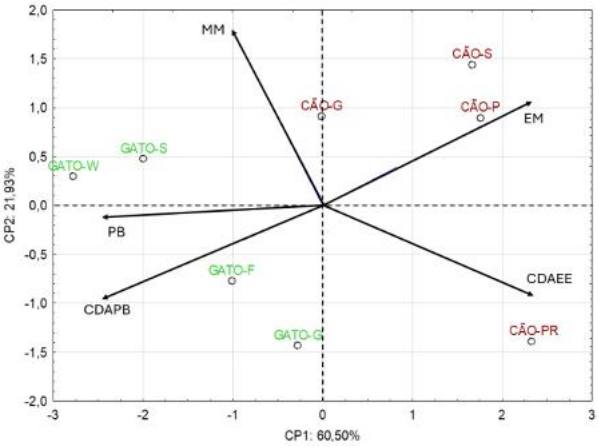

Figura 1. Análise de Componentes Principais (PCA) das dietas úmidas comerciais para cães e gatos, considerando proteína bruta (PB), matéria mineral (MM), energia metabolizável (EM), coeficiente de digestibilidade aparente da proteína bruta (CDAPB) e do extrato etéreo (CDAEE).

Os dois primeiros componentes principais explicaram 82,43% da variabilidade total dos dados, evidenciando segregação parcial entre as formulações destinadas a cães e a gatos e indicando padrões nutricionais distintos entre as espécies. As formulações caninas apresentaram maior associação com a energia metabolizável e a digestibilidade lipídica, enquanto as felinas estiveram mais relacionadas à proteína bruta e à digestibilidade proteica, o que reflete adaptações compatíveis com o metabolismo carnívoro estrito dos gatos. Os ensaios de digestibilidade in vitro demonstraram elevados coeficientes de aproveitamento nutricional dos nutrientes (81,69% a 92,06%), reforçando a conformidade técnica das formulações avaliadas e o potencial dos modelos digestivos simulados como ferramentas alinhadas aos princípios dos 3Rs (5, 6, 8).

CONCLUSÃO

As dietas úmidas comerciais apresentam elevada adesão entre tutores, especialmente entre tutores de felinos. A produção científica sobre digestibilidade in vitro vem crescendo nos últimos anos, porém permanece limitada para dietas úmidas comerciais. Os métodos in vitro constituem ferramentas rápidas, padronizadas e alinhadas aos princípios dos 3Rs para avaliação nutricional de alimentos comerciais. A análise de

componentes principais evidencia padrões nutricionais distintos entre as formulações destinadas a cães e a gatos. Formulações caninas associam-se principalmente à energia metabolizável e à digestibilidade lipídica, enquanto as felinas associam-se à proteína bruta e à digestibilidade proteica. As dietas avaliadas apresentam coeficientes de digestibilidade in vitro elevados e potencial nutricional adequado. As formulações comerciais atendem satisfatoriamente aos padrões nutricionais exigidos. O estudo amplia a compreensão científica sobre dietas úmidas comerciais e reforça a importância da integração entre ciência, inovação metodológica e indústria de pet food.

REFERÊNCIAS

1. Mazon MS; Moura WG. Cachorros e humanos: mercado de rações pet em perspectiva sociológica. Civitas. 2017;17(1):138-158.
2. Royal Canin. 6 benefícios da alimentação úmida para cães [Internet]. 2021 [acesso em 22 mar. 2025]. Disponível em: https://portalvet.royalcanin.com.br/saude-e-nutricao/nutricao/beneficios-alimentacao-umida-para-caes/
3. Fernandes EL. Estudo longitudinal sobre as alterações na digestibilidade da dieta in vivo e in vitro e no microbioma e metabólitos de fermentação intestinal em cães em crescimento [dissertação]. Curitiba: Universidade Federal do Paraná; 2024.
4. Vasconcellos RS; Miltenburg TZ. Utilização de métodos in vitro para predição da digestibilidade dos alimentos [Internet]. Revista Pet Food. 2017 [acesso em 23 mar. 2025]. Disponível em: https://www.editorastilo.com.br/pet-food/pet-food-2/utilizacao-demetodos-in-vitro-para-predicao-da-digestibilidade-dos-alimentos/
5. Bosch G, Hagen-Plantinga EA, Hendriks WH. In vitro digestibility of commercial dog foods: comparison of multi-enzyme methods. Journal of Animal Science. 2016;94(2):112-120.
6. Hervera M, Baucells MD, Blanch F, Castrillo C. In vitro simulation of gastrointestinal digestion in dogs and cats. Journal of Animal Physiology and Animal Nutrition. 2017;101(4):611-623.
7. Ramirez-Malule H, Quiroga-Parra DJ, Manotas-Duque DF. Bibliometric analysis of global research on in vitro digestion models. MethodsX. 2020;7:100112.
8. AOAC International. Official methods of analysis. 21st ed. Gaithersburg: AOAC International; 2019.

DIROFILARIOSE CANINA EM ÁREA RURAL: ASPECTOS CLÍNICOS, DIAGNÓSTICO POR CITOLOGIA DE LESÃO CUTÂNEA ATÍPICA E FALHAS PREVENTIVAS — RELATO DE CASO

RESUMO

A dirofilariose é uma zoonose parasitária de caráter crônico e distribuição mundial que afeta principalmente cães, sendo causada pelo nematódeo *Dirofilaria immitis* e transmitida por mosquitos dos gêneros *Anopheles*, *Aedes* e *Culex* infectados. O parasita se aloja nas artérias pulmonares e câmaras cardíacas direitas, podendo culminar em hipertensão pulmonar, insuficiência cardíaca congestiva direita e óbito. O objetivo deste trabalho é relatar um caso de dirofilariose em um cão domiciliado em ambiente rural, enfatizando a apresentação clínica incomum através de uma lesão ulcerada cutânea, o diagnóstico citológico, e as graves falhas nos protocolos profiláticos. Um canino, macho, sem raça definida, de seis anos de idade, residente em zona rural e sem histórico de controle de ectoparasitas ou profilaxia, foi atendido com queixa primária de ferida ulcerativa persistente em membro torácico esquerdo, com histórico de apatia e intolerância ao exercício. No exame físico foi evidenciado uma lesão cutânea exsudativa serossanguinolenta. A avaliação citológica por aposição da secreção ulcerosa revelou, de forma atípica, a presença de microfilárias vivas em intensa motilidade. O diagnóstico de triagem foi confirmado pelo teste de modificação de Knott positivo para *D. immitis*. O exame ecocardiográfico e ultrassonográfico torácico revelou o sinal da "linha dupla paralela" no lúmen cardíaco, confirmando a presença de três vermes adultos em câmaras direitas, associado a um remodelamento morfológico com hipertrofia excêntrica de ventrículo direito. Diante dos riscos inerentes ao tratamento adulticida com melarsomina, incluindo tromboembolismo pulmonar obstrutivo, o tutor optou por não realizar a terapia farmacológica curativa, aderindo unicamente ao manejo e controle químico vetorial ambiental. Conclui-se que a dirofilariose em áreas rurais permanece subdiagnosticada devido à carência de rastreamento e negligência profilática, reforçando o papel de manifestações clínicas atípicas como sentinelas diagnósticas e a urgência de programas continuados de medicina veterinária preventiva.

Palavras-chave: Nematódeo; *Dirofilaria immitis*; Doença do verme do coração; Citologia cutânea; Quimioprofilaxia.

INTRODUÇÃO

A dirofilariose canina, popularmente denominada como a "doença do verme do coração", é uma enfermidade parasitária de caráter sistêmico, crônico e potencialmente fatal, cujo agente etiológico é o nematódeo filaroide *Dirofilaria immitis* (1). Possuindo caráter zoonótico, apresenta ampla distribuição global, concentrando-se endemicamente em regiões tropicais e subtropicais, sendo áreas que reúnem condições microclimáticas ideais de umidade e temperatura para o desenvolvimento e proliferation de vetores biológicos culicídeos, principalmente dos gêneros *Culex*, *Aedes* e *Anopheles* (2).

A transmissão ocorre durante o repasto sanguíneo do mosquito fêmea infectado, o qual inocula larvas de terceiro estágio (L3) no tecido subcutâneo do hospedeiro definitivo (1,3). Após sucessivas mudas larvais (L4 e L5), as formas jovens migram via circulação sistêmica até

alcançarem o seu sítio de eleição definitivo: o lúmen das artérias pulmonares e, em infestações massivas ou crônicas, as câmaras cardíacas direitas (átrio e ventrículo direitos) e veias cavas (2). A presença física dos nematódeos macrofilarídeos adultos desencadeia uma severa endarterite proliferativa crônica, hipertensão pulmonar por obstrução mecânica e disfunção endotelial, evoluindo progressivamente para o remodelamento miocárdico e insuficiência cardíaca congestiva (ICC) direita (4).

Apesar do avanço nas ferramentas de diagnóstico molecular e sorológico, a dirofilariose frequentemente é subdiagnosticada em ambientes rurais e periféricos (3). Nesses cenários, a ausência de programas institucionais de controle de vetores, associada à desinformação dos tutores e à completa negligência no emprego de profilaxia, atua como fator permissivo para a perpetuação do ciclo biológico do parasita (5). O presente trabalho objetiva relatar o caso clínico de um canino de área rural diagnosticado com dirofilariose por meio de achados citológicos atípicos em uma úlcera cutânea periférica, discutindo os métodos diagnósticos, a fisiopatologia da lesão e o impacto das falhas preventivas.

DESCRIÇÃO DO CASO

Um canino, macho, de seis anos de idade, sem raça definida (SRD), pesando 18 kg, residente de uma propriedade rural, foi encaminhado ao atendimento hospitalar veterinário apresentando como queixa principal uma lesão ulcerada e persistente no aspecto distal do membro torácico esquerdo, com evolução cronológica estimada em quatro semanas. O tutor relatou que o animal manifestava progressiva apatia, escores decrescentes de atividade física espontânea e episódios frequentes de cansaço e taquipneia aos mínimos esforços, embora nunca tivesse recebido assistência médica veterinária prévia ou triagem laboratorial.

No exame físico inicial, constatou-se que o paciente exibia estado geral regular, mucosas discretamente pálidas, tempo de preenchimento capilar de 2 segundos, frequência cardíaca de 125 bpm, frequência respiratória de 36 mpm com padrão respiratório costal superficial e temperatura retal de 38,6°C. Durante a auscultação cardíaca, foi detectado um sopro em tricúspide com grau III/VI, além de um desdobramento da segunda bulha cardíaca. À palpação abdominal, identificou-se discreta hepatomegalia responsiva.

A inspeção minuciosa do membro torácico esquerdo revelou uma lesão ulcerativa cutânea localizada, de bordos irregulares e fundo friável, medindo cerca de 3,5 cm de diâmetro, caracterizada pela drenagem contínua de um exsudato de aspecto serossanguinolento purulento secundário. Com o intuito de descartar processos neoplásicos cutâneos ou infecções fúngicas profundas (esporotricose/leishmaniose), realizou-se a coleta de amostras do fluido exsudativo e do leito da ferida por técnica de aposição (*imprint*) em lâminas de vidro microscópicas.

A avaliação microscópica imediata da lâmina a fresco revelou, de forma fortuita e atípica, a presença de múltiplas estruturas de microfilárias vivas dotadas de intensa motilidade ondulatória

ativa entremeadas a um infiltrado inflamatório predominantemente neutrofílico e macrofágico. Diante do achado citológico cutâneo patognomônico de filarídeos, coletou-se sangue total em tubo com anticoagulante EDTA para a execução de exames complementares específicos. O sangue foi submetido ao Teste de Modificação de Knott, o qual confirmou uma alta carga de microfilárias circulantes, identificadas morfologicamente pelas características diagnósticas de *Dirofilaria immitis* (extremidade anterior afilada, cauda reta e dimensões médias de 310 µm de comprimento por 6,5 µm de largura).

Para o estadiamento do dano cardiovascular, o paciente foi submetido ao exame ecocardiográfico bidimensional e Doppler. O exame revelou um acentuado remodelamento morfológico compensatório, caracterizado por hipertrofia excêntrica severa do ventrículo direito, dilatação do átrio direito e achatamento crônico do septo interventricular devido à sobrecarga de pressão hidrostática. No interior do lúmen da artéria pulmonar principal e estendendo-se para o interior do ventrículo direito, observou-se nitidamente a presença de três estruturas lineares, hiperecoicas, dispostas em formato de "linhas duplas paralelas" (sinal do ecocardiograma clássico para macrofilárias), medindo aproximadamente de 15 a 18 cm, confirmando a presença de três vermes adultos vivos.

O paciente foi classificado na Classe Clínica III de Dirofilariose (enfermidade severa). O protocolo terapêutico curativo padrão, baseado no uso do adulticida dicloridrato de melarsomina associado a suporte com doxiciclina e posterior microfilaricida, foi extensamente exposto ao tutor. Discutiu-se os riscos associados à lise em massa dos parasitas, incluindo o desencadeamento de tromboembolismo pulmonar obstrutivo agudo, endarterite imunomediada e a iminência da Síndrome da Veia Cava. Diante do prognóstico reservado e das limitações logísticas e financeiras para o manejo das complicações do tratamento adulticida, o tutor recusou formalmente a intervenção terapêutica etiológica, optando exclusivamente pela instituição de medidas de controle ambiental (uso de repelentes, telas e inseticidas tópicos) e monitoramento paliativo clínico.

DISCUSSÃO

O perfil do paciente e as circunstâncias descritas neste caso reforçam as lacunas epidemiológicas que perpetuam a dirofilariose como uma patologia negligenciada nas zonas rurais brasileiras. A ausência crônica de uma profilaxia regular, cria o cenário propício para que larvas inoculadas por vetores completem o longo período pré-patente (de 6 a 9 meses) e atinjam a maturidade sexual, gerando microfilas circulantes (1,2).

A apresentação clínica inicial através de uma úlcera cutânea exsudativa contendo microfilárias é considerada um achado raro e atípico na literatura veterinária (6). Embora a *Dirofilaria immitis* tenha tropismo estrito pelo leito vascular pulmonar e cardíaco, a ocorrência de microfilárias em lesões de pele decorre do fenômeno de embolização ou aprisionamento capilar passivo das larvas L1 na microcirculação dérmica periférica, exacerbada por processos

inflamatórios locais e autotraumatismo (coceira/mordedura) que aumentam o fluxo sanguíneo local e a fragilidade capilar (3,6). Esse achado mimetiza dermatites causadas por *Dirofilaria repens* ou *Acanthocheilonema reconditum*, tornando a diferenciação micrométrica pelo teste de Knott crucial para o diagnóstico definitivo de *D. immitis* (5).

Os sinais cardiorrespiratórios evidenciados (intolerância ao exercício, taquipneia e o sopro tricúspide), correlacionam-se fisiopatologicamente com a severa hipertensão pulmonar crônica imposta pela presença dos três nematódeos adultos nas câmaras direitas (4). Conforme descrito por Kittleson e Kienle (7), a oclusão física do lúmen vascular associada à injúria endotelial mediada pelo parasita induz fibrose da túnica íntima e vasoconstrição reflexa. O ventrículo direito, operando sob regime de alta pressão, sofre hipertrofia excêntrica adaptativa, resultando na insuficiência funcional da valva tricúspide e consequente dilatação atrial observada no exame ecocardiográfico (4,7).

A decisão do tutor em recusar o tratamento adulticida com melarsomina reflete um dilema comum na rotina clínica de pequenos animais. Conforme as diretrizes da *American Heartworm Society* (AHS) (2), o manejo terapêutico da Classe III acarreta um elevado índice de mortalidade pós-tratamento. A morte programada das macrofilárias resulta na liberação de fragmentos de vermes mortos na circulação pulmonar, obstruindo mecanicamente o fluxo e deflagrando uma severa reação inflamatória local exacerbada pela liberação de bactérias endossimbiontes do gênero *Wolbachia* (1,2). Em animais com remodelamento cardíaco grave, o ventrículo direito hipertrofiado é incapaz de superar o aumento súbito da resistência vascular periférica pulmonar pós-adulticida, culminando em colapso cardiovascular agudo ou choque obstrutivo (7). Desse modo, o manejo focado no controle ambiental e quimioprofilaxia de novos ciclos, embora paliativo para o indivíduo, atua mitigando o papel do animal como reservatório epidemiológico local (5).

CONCLUSÕES

A dirofilariose em ambientes rurais permanece como um grave desafio de saúde pública e medicina veterinária, sendo favorecida pela carência crônica de medidas preventivas sistemáticas e triagens clínicas periódicas. O achado incidental de microfilárias em exames citológicos de rotina para lesões cutâneas atípicas enfatiza a necessidade de o médico veterinário manter a suspeição diagnóstica ativa frente a apresentações clínicas não clássicas. Este relato reforça que as falhas preventivas reduzem sensivelmente as opções terapêuticas curativas devido à gravidade das lesões cardiovasculares instaladas no momento do diagnóstico tardio, tornando o binômio controle vetorial e quimioprofilaxia regular o único caminho viável para o controle efetivo da enfermidade.

REFERÊNCIAS

1. BOWMAN, D. D. **Georgis' Parasitology for Veterinarians**. 11th ed. St. Louis: Elsevier; 2020.

2. AMERICAN HEARTWORM SOCIETY. **Current Guidelines for the Diagnosis, Prevention, and**

Management of Heartworm Infection in Dogs. Wilmington: AHS; 2024.

3. LABARTHE, N. V.; SERRÃO, M. L. Dirofilariose canina: o verme do coração no Brasil. **Revista Brasileira de Ciência Veterinária**, v. 18, n. 2, p. 55-63, 2011.

4. NELSON, R. W.; COUTO, C. G. **Small Animal Internal Medicine**. 6th ed. St. Louis: Elsevier; 2020.

5. SIMÓN, F. et al. Heartworm disease (Dirofilaria immitis) in their reservoirs: a review. **Veterinary Parasitology**, v. 184, n. 2, p. 118-127, 2012.

6. SANTOS, R. C. et al. Manifestações cutâneas atípicas associadas à microfilarcemia por Dirofilaria immitis em cães: relato de três casos. **Arquivo Brasileiro de Medicina Veterinária e Zootecnia**, v. 72, n. 4, p. 1125-1132, 2020.

7. KITTLESON, M. D.; KIENLE, R. D. **Small Animal Cardiovascular Medicine**. 2nd ed. Davis: Veterinary Cardiovascular Studies; 2018.

Discinesia Paroxística de causa dietética em cadela sem raça definida - Relato de caso

Isabelle Sassi Caio[1]; Gabriela Sandrin Tomasi[1]; Pablo Mota Borges[1]; Charles Eduardo Lazzaretti[1]; William Vasques[2]; Luiza Eula Marques[3].

[1]Acadêmico(a) de Medicina Veterinária da Universidade de Caxias do Sul (UCS).
[2]Médico Veterinário Especializado em Neurologia Veterinária.
[3]Médica Veterinária docente da Universidade de Caxias do Sul (UCS).

Resumo:
A discinesia paroxística é um distúrbio involuntário e anormal do movimento, que se inicia e termina abruptamente. Os episódios são indolores, sem sinais autonômicos e com comportamento pós-ictal e nível de consciência preservados. O resumo relata o caso de uma canina, sem raça definida, com 10 anos de idade, com sinais clínicos neurológicos, que apresentava ataxia, tremores e distonia dos membros, cabeça e pescoço, sem perda de consciência e comportamento pós-ictal normal, identificado a partir de gravações fornecidas pelo tutor. Foi realizado exame físico e neurológico, que não apresentaram alterações. A principal suspeita clínica foi de discinesia paroxística de causa dietética por hipersensibilidade ao glúten. O Tratamento realizado foi a exclusão completa do glúten da dieta com ração livre de grãos. Após o início da nova dieta, os episódios reduziram significativamente, com apenas uma manifestação no período de um ano e meio, refletindo na melhora da qualidade de vida do animal.

Palavras-chave: Neurologia; distúrbio de movimento; hipersensibilidade ao glúten;

Introdução

A discinesia paroxística (DP) é um distúrbio involuntário e anormal do movimento que se inicia e termina abruptamente. Os episódios são indolores, sem sinais autonômicos e com comportamento pós-ictal e nível de consciência sem alterações (1). De forma equivocada, este distúrbio era diagnosticado como crise epiléptica, adotando-se o tratamento para tal, sem êxito (2).

A DP, ao contrário de outros distúrbios do movimento, apresenta uma ampla variedade de manifestações clínicas (2), porém uma característica importante é que o animal permanece sempre consciente. Uma classificação baseada na etiologia proposta por Lowrie e Garosi (2017) divide as causas em genética (comprovada e suspeita), reativa (induzida por medicamentos, tóxica, metabólica e alimentar), estrutural (neoplasia, inflamatória e outras causas estruturais) e desconhecida (3-4).

O presente relato de caso aborda um caso de DP em uma canina, fêmea, sem raça definida e de 10 anos.

Descrição do caso

Foi atendida, em outubro de 2024, uma cadela de 10 anos, sem raça definida e de porte pequeno (9 Kg). Segundo relato do responsável, o animal passou a apresentar comportamento anormal, o qual foi gravado. No vídeo fornecido, foi possível observar que o paciente apresentava ataxia, tremores e distonia dos membros (elevação unilateral do membro torácico), cabeça discretamente rotacionada, postura auricular levemente retraída e região cervical curvada, além da cauda posicionada entre os membros posteriores (Figura 1). Esses episódios, segundo a tutora, duravam cerca de 2 à 5 minutos, onde o animal se mantinha consciente e, após, encontrava-se com comportamento normal e sem alterações de marcha.

Figura 1 - paciente do caso apresentando os sinais citados, principalmente a distonia do membro torácico esquerdo (elevado).

Foi realizado exame físico associado a anamnese do paciente, a fim de descartar quaisquer problemas sistêmicos que poderiam ser a causa desse episódio. Foi conduzido o exame neurológico para avaliação de possíveis lesões no sistema nervoso central, o qual não teve alterações dignas de nota.

Devido aos episódios descritos, característica racial da espécie (sem raça definida), avaliação da gravação e ausência de quaisquer alterações no exame clínico e neurológico, a principal suspeita clínica foi de Discinesia Paroxística.

O tratamento inicial sugerido foi o uso de ração livre de grãos (selo *Grain free*), com exclusão completa do glúten da dieta e suspensão de qualquer petisco e alimento que não apresentasse selo ou garantia de ser livre de grãos. Foi instruído que, caso o animal não apresentasse melhora clínica após o início do tratamento, seria necessário maior investigação, com realização de ressonância magnética para avaliação de possíveis lesões neoplásicas ou inflamatórias no sistema nervoso central, bem como análise do líquido cefalorraquidiano. Além disso, foi orientado que, sempre que o animal

tivesse um episódio, o mesmo fosse informado e gravado, para acompanhamento da evolução do tratamento.

Após a instituição da nova dieta, o animal manifestou apenas um episódio com duração de 2 minutos logo após o início do tratamento. Durante o período de aproximadamente um ano e meio, apresentou-se bem e com maior qualidade de vida.

Discussão

O diagnóstico da discinesia paroxística (DP) é complexo e, na maioria das vezes, muito limitado devido a ausência de um exame específico confirmatório (2). Sendo assim, o diagnóstico se baseia na observação do episódio e realização de exame físico e neurológico. Exames como hematologia, bioquímica sérica e urinálise não apresentam alterações patognomônicas para a DP, e podem ser feitos apenas para descarte de alterações sistêmicas (5). No caso abordado, não foram observadas alterações em exame físico que justificassem a realização desses exames.

Exames de imagem avançados, como tomografia computadorizada e ressonância magnética, associados a coleta de líquido cefalorraquidiano, são indicados apenas para casos com suspeita de lesões inflamatórias ou neoplásicas em sistema nervoso central (5).

A principal suspeita clínica foi a DP de causa dietética, causada pela hipersensibilidade ao glúten. Atualmente, a única raça na qual foi examinada minuciosamente e uma relação clara foi estabelecida é o Border Terrier (4), no qual foi observado que a resposta humoral e celular do corpo diante da proteína do glúten desempenha um papel importante na patogênese da doença (1). No momento, não existem estudos específicos sobre a patogênese dessa doença em cães sem raça definida, porém outras raças de cães com esse distúrbio apresentaram resultados favoráveis após o tratamento com exclusão de glúten (6).

Apesar de não causar risco à vida, os episódios, principalmente se frequentes, podem diminuir a qualidade de vida do animal (4). O tratamento é complexo, visto que não existe um fármaco específico para esse distúrbio (6). Nos casos de suspeita dietética, a dieta com exclusão total de glúten se mostrou eficiente (7). No paciente observado, o tratamento de dieta de exclusão foi eficiente, reduzindo a recorrência dos episódios, proporcionando para o animal uma melhor qualidade de vida.

Conclusão

A discinesia paroxística é um distúrbio de movimento complexo e pouco conhecido, porém com crescimento na rotina clínica médica de cães. O diagnóstico dessa patologia pode ser dificultoso, pois muitas vezes é limitado a observação e filmagem dos episódios pelo responsável. Ainda faltam estudos, principalmente em relação a sua etiologia, fisiopatologia, diagnóstico e respostas ao tratamento, tornando um tema muito atual e com muito espaço para evolução em sua conduta clínica e tratamento.

Referências:

1. Lowrie, M. et al. A presumptive case of gluten sensitivity in a border terrier: a multisystem disorder. Veterinary Record, v.179, p. 573, 2016.

2. Cerda-gonzalez, s. et al. International veterinary canine dyskinesia task force ECVN consensus statement: Terminology and classification. Journal of Veterinary Internal Medicine, v.35, p. 1-13, 2021.

3. Lowrie M, Garosi L. Classification of involuntary movements in dogs: paroxysmal dyskinesias. Vet J. n.220, p.65–71., 2017.

4. Lowrie, M; Garosi, L. Mandigers, P. J. J; Santifort, K. M.Canine paroxysmal dyskinesia-a review. Frontiers in veterinary science, n. 11, 1441332, 2024.

5.Dewey, c. w.; costa, r.c. Neurologia Canina e Felina: guia prático. São Paulo: Guará, 2017

6.Polidoro D, Van Ham L, Santens P, Cornelis I, Charalambous M, Broeckx BJG, et al. Phenotypic characterization of paroxysmal dyskinesia in Maltese dogs. J Vet Int Med. v. 34 p. 1541–6, 2020.

7.Lowrie M, Garden OA, Hadjivassiliou M, et al. The Clinical and Serological Effect of a Gluten-Free Diet in Border Terriers with Epileptoid Cramping Syndrome. J Vet Intern Med. 2015; v. 29(6), p. 1564-1568, 2015.

Discinesia Paroxística em Cão: Relato de Caso

Rúbia Fermiano Nau[1]; Lana Gomes Rocha[1]; Lorena Aparecida de Souza[1]; Pamela Maria Portela do Amaral[2]; Malcon Andrei Martinez Pereira[3]

[1]Bacharel em Medicina Veterinária, Universidade Federal de Santa Catarina (UFSC), Campus Curitibanos. [2]Mestranda em Ciências Veterinárias da Universidade Federal do Paraná (UFPR), [3]Docente Orientador, UFSC, Campus Curitibanos.

Resumo

A discinesia paroxística (DP) é um distúrbio do movimento caracterizado por episódios de atividade motora involuntária com preservação da consciência. Objetivou-se relatar um caso de discinesia paroxística em uma canina da raça Lhasa Apso, com cinco anos de idade, atendida com histórico de crises motoras recorrentes há aproximadamente três anos e previamente diagnosticada como portadora de epilepsia idiopática refratária. Os exames físico e neurológico realizados no período interictal não evidenciaram alterações. Durante a consulta, observou-se episódio caracterizado por distonia e tremores generalizados, sem comprometimento do estado de consciência ou sinais autonômicos associados. Considerando a ausência de resposta ao tratamento prévio com fenobarbital e gabapentina e a suspeita clínica de DP, instituiu-se manejo multimodal baseado na retirada gradual dos anticonvulsivantes e na introdução de dieta isenta de glúten. No retorno, verificou-se redução expressiva da frequência e intensidade dos episódios, com estabilização clínica progressiva. Os raros eventos remanescentes foram associados a situações de estresse e ansiedade. Conclui-se que a discinesia paroxística deve ser considerada como diagnóstico diferencial em cães com episódios motores paroxísticos e preservação da consciência, especialmente nos casos sem resposta satisfatória à terapia anticonvulsivante convencional.

Palavras-chave: distúrbios do movimento; neurologia veterinária; manejo dietético.

Introdução

Os distúrbios do movimento são manifestações de atividades motoras involuntárias que ocorrem sem alteração da consciência, englobando tremores, mioclonias, distonias e a discinesia paroxística (DP) (1). A discinesia paroxística compreende um grupo de distúrbios do movimento caracterizados pela ocorrência episódica de movimentos involuntários, hipercinéticos e recorrentes, intercalados por períodos de completa normalidade neurológica (2). A preservação da consciência é o critério fundamental para a diferenciação em relação às crises epilépticas (3). As discinesias decorrem de anormalidades nos núcleos da base ou de canalopatias iônicas (4). O sinal clínico mais frequente é a distonia, que eleva o tônus muscular e causa posturas anômalas (3). O diagnóstico definitivo é complexo e baseado na exclusão de outras afecções, visto que o exame neurológico interictal é tipicamente normal (4). Este trabalho tem como objetivo relatar um caso de discinesia paroxística em um canino, descrevendo seu quadro clínico, diagnóstico diferencial e resposta terapêutica.

Descrição do Caso

No dia 09 de setembro de 2025, uma canina da raça Lhasa Apso, fêmea, com cinco anos de idade e peso de 4,2 kg, foi atendida em um hospital veterinário universitário. O histórico clínico detalhado revelou a ocorrência de episódios motores paroxísticos recorrentes há aproximadamente três anos. Essas crises eram caracterizadas por lateralização, distonia acentuada dos membros pélvicos e torácicos, além de tremores generalizados. Um fator semiológico crucial relatado pelos tutores foi a manutenção do estado de consciência do animal durante todos os eventos, os quais ocorriam sem a presença de sinais autonômicos concomitantes, tais como sialorreia, micção involuntária ou defecação. A paciente já havia sido avaliada anteriormente em quatro clínicas veterinárias distintas, recebendo o diagnóstico presuntivo de epilepsia idiopática refratária. O protocolo terapêutico instituído incluía a administração por via oral de fenobarbital (40 mg/mL) na dose de 18 gotas a cada 12 horas e gabapentina (20 mg) na dose de uma cápsula a cada 12 horas, além da recomendação não iniciada de brometo de potássio (75 mg) uma vez ao dia. Esse tratamento demonstrou-se ineficaz para mitigar a frequência das crises, embora os tutores tenham relatado discreta redução na duração dos eventos. Imediatamente antes da consulta inicial, o animal apresentou um episódio com duração aproximada de cinco minutos.

No exame físico geral e exame neurológico realizados no período interictal, não foram evidenciadas quaisquer alterações. Durante a consulta, a paciente apresentou novo episódio motor paroxístico com duração aproximada de cinco minutos, caracterizado por distonia acentuada e tremores musculares generalizados, mantendo responsividade aos estímulos ambientais e preservação do estado de consciência. A observação direta do evento, associada à ausência de alterações neurológicas no período interictal e às características semiológicas da crise, corroborou a hipótese diagnóstica de discinesia paroxística (4, 5). Diante do controle insatisfatório e do potencial efeito iatrogênico das medicações anticonvulsivantes, instituiu-se um plano de manejo multimodal focado no desmame farmacológico e na intervenção dietética. A gabapentina foi descontinuada através da redução para uma cápsula diária por sete dias, seguida de interrupção completa. O desmame do fenobarbital foi estruturado de forma gradual ao longo de quatro meses, com reduções mensais de 25% da dose. Adicionalmente, recomendou-se a transição para uma dieta comercial estritamente isenta de glúten.

Na consulta de retorno realizada em 23 de outubro de 2025, os tutores relataram melhora clínica significativa, evidenciada pela redução drástica na frequência e na severidade das

crises motoras. A retirada da gabapentina e a transição dietética foram executadas com sucesso, e o protocolo de descontinuação do fenobarbital encontrava-se na segunda fase sem intercorrências. Nesta etapa, os tutores conseguiram correlacionar a ocorrência dos raros episódios residuais com momentos de intensa ansiedade e estresse emocional do animal, confirmando a influência de gatilhos comportamentais. O exame neurológico de acompanhamento permaneceu inalterado. O animal mantém-se clinicamente estável e assintomático até o presente momento, com a recomendação de introdução de terapia ansiolítica caso haja recidiva associada aos fatores estressores.

Discussão

A fisiopatologia da discinesia paroxística ainda não está completamente elucidada. Entretanto, evidências sugerem o envolvimento de alterações funcionais nos núcleos da base e em mecanismos de neurotransmissão responsáveis pela modulação motora (3,6,7). Essas alterações podem resultar em episódios hipercinéticos transitórios sem comprometimento das áreas corticais relacionadas à consciência, justificando a manutenção do estado de alerta observado durante os episódios clínicos. Dessa forma, a preservação da consciência constitui um dos principais critérios clínicos para a diferenciação entre discinesia paroxística e crises epilépticas (3,5).

O presente caso evidencia as dificuldades diagnósticas frequentemente observadas na diferenciação entre discinesias paroxísticas e crises epilépticas. A semelhança entre ambas as condições pode resultar em diagnósticos equivocados e na instituição de terapias anticonvulsivantes desnecessárias ou ineficazes. Nesse contexto, a preservação da consciência durante os episódios, associada à ausência de sinais autonômicos e à normalidade do exame neurológico interictal, representou um importante indicativo para o direcionamento diagnóstico. Além disso, a ausência de resposta satisfatória ao tratamento anticonvulsivante previamente instituído reforçou a suspeita clínica de discinesia paroxística (3,4,5).

A descontinuação gradual do fenobarbital foi fundamentada tanto na ausência de resposta clínica satisfatória quanto em relatos que descrevem a ocorrência de movimentos discinéticos associados à sua administração, embora essa associação seja considerada incomum (8). A melhora clínica observada após o desmame sugere que a manutenção do fármaco não contribuía para o controle dos episódios apresentados pela paciente, reforçando a importância da reavaliação diagnóstica em casos inicialmente classificados como epilepsia refratária.

A instituição de uma dieta isenta de glúten constituiu importante componente do manejo terapêutico adotado. Embora a associação entre sensibilidade ao glúten e discinesia paroxística esteja bem documentada principalmente em Border Terriers, a resposta clínica observada neste caso sugere que benefícios semelhantes podem ocorrer em cães de outras raças (9,10). Os mecanismos envolvidos ainda não estão completamente esclarecidos, porém hipóteses relacionadas à modulação de processos imunomediados e inflamatórios têm sido propostas na literatura. Dessa forma, a resposta favorável observada após a intervenção dietética reforça a necessidade de considerar essa estratégia como alternativa terapêutica em pacientes com suspeita de discinesia paroxística (9,10).

A associação temporal entre os episódios residuais e situações de estresse ou ansiedade observada pelos tutores corrobora descrições prévias da literatura, que reconhecem fatores emocionais como potenciais desencadeadores das crises discinéticas (5). Dessa forma, estratégias voltadas ao manejo ambiental e à redução de estímulos estressores devem ser consideradas parte integrante do tratamento desses pacientes.

Conclusão

A discinesia paroxística constitui importante diagnóstico diferencial de episódios motores paroxísticos com preservação da consciência em cães. A retirada gradual dos anticonvulsivantes, associada à dieta isenta de glúten e ao controle dos fatores estressores, favorece o adequado controle clínico. O reconhecimento precoce da enfermidade contribui para a instituição de terapias mais direcionadas e para a melhora da qualidade de vida dos pacientes.

Referências

(1) Cerda-Gonzalez S; Packer RA; Garosi L; Lowrie M; Mandigers PJJ; Matz BM et al. International veterinary canine dyskinesia task force ECVN consensus statement: Terminology and classification. Journal of Veterinary Internal Medicine. 2021;35(3):1218-1230.

(2) Lowrie M; Garosi L. Classification of involuntary movements in dogs: Paroxysmal dyskinesias. Veterinary Journal. 2017;220:65-71.

(3) Mandigers PJJ; Lowrie M; Garosi L. Canine paroxysmal dyskinesia – a review. Frontiers in Veterinary Science. 2024;11:1441332.

(4) Dewey CW; Da Costa RC. Practical guide to canine and feline neurology. 3 ed. Nashville: John Wiley & Sons; 2015.

(5) Lowrie M; Garosi L. Natural history of canine paroxysmal movement disorders in Labrador retrievers and Jack Russell terriers. Veterinary Journal. 2016;213:33-37.

(6) Fazl A; Fleisher J. Anatomy, physiology, and clinical syndromes of the basal ganglia: A brief review. Seminars in Pediatric Neurology. 2018;25:2-9.

(7) Richter A; Hamann M; Wissal R; Lˆscher W. Dystonia and paroxysmal dyskinesias: Under-recognized movement disorders in domestic animals? A comparison with human dystonia/paroxysmal dyskinesias. Frontiers in Veterinary Science. 2015;2:65.

(8) Kube SA; Vernau KM; LeCouteur RA. Dyskinesia associated with oral phenobarbital administration in a dog. Journal of Veterinary Internal Medicine. 2006;20(5):1238-1240.

(9) Lowrie M; Garden OA; Hadjivassiliou M; Harvey RJ; Sanders DS; Powell R et al. The clinical and serological effect of a gluten-free diet in Border Terriers with epileptoid cramping syndrome. Journal of Veterinary Internal Medicine. 2015;29(6):1564-1568.

(10) Lowrie M; Garden OA; Hadjivassiliou M; Harvey RJ; Sanders DS; Powell R et al. Characterization of paroxysmal gluten-sensitive dyskinesia in Border Terriers using serological markers. Journal of Veterinary Internal Medicine. 2018;32(2):775-781.

Displasia Renal Em Cão Com Hiperparatireoidismo Secundário E Osteodistrofia Fibrosa: Relato De Caso

Canine Renal Dysplasia with Secondary Hyperparathyroidism and Fibrous Osteodystrophy: A Case Report

Vitor Carvalho Inacio da Silva[1]*, Marcela Sigolo Vanhoni[2]

[1] Acadêmico do 10º período do curso de Medicina Veterinária, Centro Universitário UniCuritiba, Curitiba, Paraná, Brasil.

[2] Médica-veterinária, especialista em Clínica Médica e Gastroenterologia de Cães e Gatos.

* *Autor para correspondência:* vitor-carvalho.inacio@outlook.com

Resumo: A displasia renal se trata de uma malformação congênita do parênquima renal que resulta em insuficiência renal crônica (IRC) precoce. O presente relato de caso retrata o caso de um cão fêmea da raça Rottweiler, de 6 meses de idade, apresentando histórico de prostração, hiporexia severa e perda de peso há sete dias. Ao exame clínico, destaca se edema facial acentuada com aumento de volume em maxila e mandíbula, associado a intensa dor na manipulação, sinais compatíveis com osteodistrofia fibrosa, mais conhecida como “mandíbula de borracha” decorrente do hiperparatireoidismo renal secundário. À ultrassonografia abdominal, observou-se perda de definição corticomedular bilateral, rins hiperecogênicos com arquitetura alterada e presença de cisto renal, achados que sugerem displasia renal com pielectasia. Exames laboratoriais revelaram azotemia grave, anemia e leucopenia acentuada. Visando o controle dos sinais clínicos e da uremia, o tratamento instituído foi de suporte, com fluidoterapia e manejo analgésico. Apesar da melhor transitória no estado geral durante o internamento, o prognóstico reservado e baixa sobrevida inerentes à patologia levaram à alta assistida, havendo o óbito do paciente em domicílio. O breve caso reforça a importância da displasia renal como diagnóstico diferencial em animais jovens com doença renal e a gravidade das complicações metabólicas ósseas associadas à progressão da enfermidade.

Palavras-Chave: Filhote; endocrinopatia; nefropatia.

Abstract: Renal dysplasia is a congenital malformation of the renal parenchyma that leads to early-onset chronic kidney disease (CKD). This paper reports a case of a 6-month-old female Rottweiler presented with a history of prostration, severe hyporexia, and weight loss over seven days. Clinical examination revealed marked facial edema with swelling of the maxilla and mandible, associated with intense pain upon manipulation, signs consistent with fibrous osteodystrophy ("rubber jaw") resulting from secondary renal hyperparathyroidism. Laboratory tests showed severe azotemia, anemia, and marked leukopenia. Abdominal ultrasonography revealed bilateral loss of corticomedullary definition, hyperechoic kidneys with altered architecture, and the presence of a renal cyst, findings suggestive of renal dysplasia with pyelectasia. Treatment consisted of supportive care, including fluid therapy and analgesic management, aiming to control clinical signs and uremia. Despite a transient improvement in general condition during

hospitalization, the guarded prognosis and low survival rate inherent to the pathology led to assisted discharge, with the patient's death occurring at home. This case reinforces the importance of renal dysplasia as a differential diagnosis in young animals with renal disease and the severity of bone metabolic complications associated with the progression of the disease.

Keywords: Puppy; endocrinopathy; nephropathy.

Introdução

A displasia renal é uma doença hereditária ou congênita a qual tem potencial de causa nefropatia crônica em animais jovens. Essa patologia já foi identificada em diversas raças, incluindo Lhasa Apso, Shi Tzu, Poodle, Chow chow, Schnauzer miniatura, Cocker Spaniel, Bull mastiff, Boxer, Bernese entre outros. Dentre os sinais clínicos apresentados, pode-se citar: anorexia, letargia, poliúria, vômitos intensos e emagrecimento, sinais esses relacionados a insuficiência renal crônica. O hiperparatireoidismo secundário e a consequentemente osteodistrofia fibrosa são achados comuns em cães acometidos com essa enfermidade (GRANJA, et al. 2018).

Achados laboratoriais indicam azotemia, hiperfosfatemia e anemia arregenerativa. A urinálise demonstra densidade urinária reduzida e proteinúria ausente. Através da ultrassonografia encontramos rins pequenos, hiperecogenidade e perda do limite córtico-medular. O diagnóstico definitivo se dá por meio de exame histopatológico do tecido renal por meio de biópsia em cunha ou necropsia. A lesões microscópicas são classificadas em primárias, compensatórias, degenerativas ou inflamatórias. Por meio da histopatologia, é possível caracterizar a displasia renal por glomérulos imaturos e persistência de tecido mesangial e em menor proporção, por ductos metanéfricos persistentes, epitélio tubular atípico e metaplasia disontogênica (HUNNING, et al. 2009).

O hiperparatireoidismo secundário é uma patologia decorrente de insuficiência renal crônica, consequente a perda de função renal, ocasionando hiperfosfatemia e afetando a relação cálcio:fósforo (2:1), hipocalcemia e deficiência de vitamina D. Manifestada por meio da desmineralização óssea e na alteração dos níveis de cálcio no organismo. A paratireoide, devido a relação afetada de cálcio:fósforo é estimulada aumentando a secreção do paratormônio para tentar regularizar a homeostase do cálcio (SALLES, et al. 2023).

Os sinais clínicos provenientes dessa enfermidade são característicos da doença renal, como poliúria, polidipsia, letargia, perda de peso, êmese, desidratação, mucosas hipocoradas, halitose urêmica, ulcerações na cavidade oral e perda de motilidade em região de mandíbula (SALLES, et al. 2023).

O diagnóstico laboratorial do hiperparatireoidismo secundário deve ser feito através de hemograma, bioquímica sérica, exame de urina, ultrassonografia e radiografia. O exame histopatológico do tecido renal geralmente é realizado tardiamente no curso da doença pelo método de biópsia ou post mortem e na maioria das vezes não é elucidativo por conta das mudanças secundários, por exemplo, inflamação, fibrose intersticial e mineralização distrófica. Em relação a sobrevida do paciente, depende da precocidade do diagnóstico, podendo variar de um até dois anos. Com o objetivo de minimizar as consequências clínicas e fisiopatológicas da redução da função renal, o tratamento é conservativo, de suporte e sintomático, oferecendo melhor qualidade de vida do animal (CASTRO, et al. 2007).

As glândulas paratireoides aumentam a secreção de paratormônio (PTH), por decorrência do aumento dos níveis séricos de fósforo. O aumento desse hormônio leva a um processo de reabsorção de matriz óssea, com consequente preenchimento da matriz perdida, por tecido colagenoso, caracterizando um quadro de osteodistrofia fibrosa, popularmente conhecida como “mandíbula de borracha” (COUTINHO, et al. 2024).

Relato de Caso

O caso clínico se trata de um cão da raça Rottweiler, fêmea de 6 meses de idade e peso de 12 kg. O animal deu entrada no hospital e segundo o responsável estava prostada, apresentava hiporexia há mais de 7 dias e perda de peso. Ainda relatou que dois dias antes da consulta, parou de se alimentar e começou a apresentar inchaço de face associado a dor intensa, de modo que o responsável descreveu que não deixava manipular a face por conta da dor. Também relatou que o paciente recebeu todas as vacinas seguindo corretamente o protocolo vacinal de filhotes. Apresentou episódios de êmese, sem observação de diarreia e tosse. Em avaliação clínica o paciente apresentou edema de face, aumento da região de mandíbula e maxila de tecidos moles, dor intensa em região facial não permitindo manipulação. Temperatura retal 39,8ºC, mucosas normocoradas, dor abdominal discreta, desidratação 5%, ausculta cardiopulmonar límpida, apatia, prostração e secreção purulenta nos olhos. Devido ao quadro debilitado foi indicado internamento e exames complementares para elucidação do diagnóstico.

Na ultrassonografia abdominal observou-se que a vesícula biliar apresentava ínfimo conteúdo ecogênico e puntiforme em suspensão, parede fina e ecogênica. Rins com ecogenicidade da cortical e medular aumentada, ambos com perda da arquitetura e definição corticomedular, pelves renais dilatadas por conteúdo anecóico, medindo a esquerda 0,99 cm e a direta 0,85 cm e cisto no polo cranial do rim esquerdo, medindo 1,16

x 0,93 cm, sugestivo de displasia renal com pielectasia renal, discreto sedimento urinário e colite. Em resumo o quadro ultrassonográfico é compatível com ínfima estase biliar, displasia renal (má formação congênita ou hereditária, que impede o desenvolvimento normal dos rins) com pielectasia bilateral, discreto sedimento urinário e colite.

Em relação aos exames laboratoriais, o paciente apresentou alterações em hemograma e bioquímica sérica. No hemograma, o resultado revela que o animal apresentava anemia, leucopenia e linfopenia acentuada, o que indica comprometimento da série vermelha e da defesa imunológica. Os demais dos valores não obtiveram alterações (Tabela 1). Dentre os bioquímicos solicitados, o paciente demonstrou azotemia grave, compatível com disfunção renal severa, acompanhada de hiperproteinemia e discreta hipoalbuminemia (Tabela 2).

Tabela 1: Valores de hemograma alterados.

Eritrograma	**Valor Referência Absoluto**	**Valor Referência Relativo**
Hematócrito	24%	34 – 40%

Leucograma	**Valor Referência Absoluto**	**Valor Referência Relativo**
Leucócitos Totais	6,90 ul	8,00 – 16,00 / ul
Linfócitos	621 / ul	2.200 – 7.200 / ul

Tabela 2: Valores de bioquímica sérica alterados.

Bioquímico	**Valor de Referência**	**Valor de Referência**
Albumina	2,57 g/dl	2,6 – 3,3 g/dL
Creatinina	5,30 mg/dl	0,5 – 1,4 mg/dL
Ureia	303,00 mg/dl	21 – 60 mg/dL

Inicialmente na internação, o paciente apresentava-se prostrado e apático. Após o início do tratamento, demonstrou melhora do estado geral, tornando-se mais alerta e ativo. Os parâmetros vitais apresentaram alteração na desidratação (6%), se mantendo com edema de face importante e dor extrema em palpação. Paciente iniciou protocolo de fluidoterapia intravenosa com solução ringer lactato na taxa de 48 ml/h e terapia

medicamentosa com dipirona 0,6 ml/kg/BID, dexametasona 1,2 ml/kg/SID, ampicilina 1,2 ml/kg/TID, ondansetrona 0,6 ml/kg/SID, prometazina 0,1 ml/kg (dose única), hidrocortisona 0,6 ml/kg (dose única) e tramadol 1,0 ml/kg/BID. O animal não apresentou perdas e se alimentou com apetite de sache durante o período da noite.

O cão se manteve internado durante três dias. Estava alerta e respondendo a estímulos, o quadro de edema de face melhorou, com relação à quando chegou, porém, não 100%. Dentre os parâmetros vitais, apresentou alteração apenas de desidratação (5%), sem perdas, se alimentando com apetite de sache e alimentação caseira composta de arroz, frango e cenoura. Permaneceu sobre fluidoterapia com solução ringer lactato na taxa de 48 ml/h e tratamento medicamentoso.

Devido ao quadro delicado, prognóstico ruim e sobrevida baixa, o animal recebeu alta assistida para ficar em casa com a família. Recebeu prescrição para dor e náusea e dieta para doente renal com água morna ou dieta caseira. Prescrito dipirona (500 mg – meio comprimido BID por 7 dias); Cloridrato de Tramadol (100 mg/ml – 8 gotas BID por 15 dias); Ondansetrona (4 mg – 1 comprimido BID por 10 dias) e Omeprazol (20 mg – meio comprimido SID por 10 dias). O cão não retornou ao hospital para a realização do procedimento de eutanásia devido ao óbito na própria residência.

Discussão

A displasia renal é uma doença que ocorre predominantemente em filhotes, considerada uma causa de doença renal crônica em cães na faixa de 1 e 2 anos de idade. Ela se enquadrada nos grupos de doenças familiais mais comuns em cães e gatos. Essa enfermidade ocasiona a formação de néfrons mal desenvolvidos, permanecendo imaturos e levando a esses animais a apresentarem sinais compatíveis com insuficiência renal. O desenvolvimento desordenado do parênquima renal na fase embrionária também é reflexo dessa doença (RITA, 2018).

A gravidade e a taxa de progressão da doença são variadas, despendendo da quantia de néfrons imaturos, podendo em certos casos desaparecer após o nascimento ou o animal pode atingir de 3 a 6 meses de idade, e acabar vindo a óbito em decorrência da insuficiência renal crônica (RITA, 2018).

O tratamento para paciente que apresentam displasia renal é conservativo e sintomático, com o intuito de proporcionar qualidade de vida e minimizar a progressão de sequelas. O uso de medicamentos potencialmente nefrotóxicos, agentes anestésicos que diminuem a função renal e os de excreção renal são contraindicados. O prognóstico

depende da severidade da displasia, uma vez que a mesma pode gerar outros problemas, como síndrome nefrótica, urolitíase, hidronefrose e infecção do trato urinário, o que pode agravar o caso e ocasionar o óbito do animal (SANTOS, et al. 2022).

O tratamento do hiperparatireodismo secundário consiste em controlar os níveis de cálcio, fósforo e paratormônio. O uso de fármacos inclui quelantes de potássio e de calcitriol, análogos (Paracalcitriol) e de calcimiméticos (Cinacalcete). O tratamento não farmacológico se baseia em dietas restritas de potássio e a adequação de diálise. Correlacionar o tratamento da DRC é importante para estadiamento do paciente, sendo necessário a avaliação clínica e sintomatologia do animal para que a escolha da terapia seja específica e compatível com o quadro que o paciente apresenta. É recomendado realizar restrição de proteína na alimentação, reduzir a pressão arterial, corrigir e prevenir desidratação, minimizar a acidose metabólica e introduzir alimentação renal (SALLES, et al. 2023).

A osteodistrofia renal ou osteodistrofia fibrosa é uma complicação decorrente do hiperparatireoidismo secundário à doença renal crônica em estágio avançado. Trata-se de um distúrbio osteopênico com proliferação do tecido conjuntivo fibroso, mais evidenciado nos ossos mandibulares e maxilares, que envolve reabsorção osteoclástica, acometendo com mais frequência animais jovens (ALVES, et al. 2014).

O prognóstico não costuma ser favorável para paciente diagnosticados com osteodistrofia fibrosa decorrente de hiperparatireoismos secundário, já que este é consequente de DRC em estágio avançado. É importante e necessário iniciar um tratamento para DRC, respeitando o estadiamento de cada paciente, pensando na melhora da sobrevida e tentando conter a degradação dos néfrons. Um balanceamento nutricional deve ser implantado com base em uma restrição da ingestão de proteínas, minerais como fósforo e sódio, pois esse controle pode atrasar o hiperparatireoidismo secundário e a mineralização da matriz óssea (COUTINHO, et al. 2024).

Granja, et al. (2018), revela que raças como Lhasa Apso e o Shi Tzu são mais acometidas por essa patologia. Porém a literatura fortalece que a displasias renal pode acometer qualquer raça sob uma base hereditária. Portanto o presente relato descreve a patologia em um cão da raça Rottweiler. O óbito ainda na fase juvenil, nesse caso aos 6 meses de idade corrobora com as observações relatadas por Rita (2018), que descreve que animais com porcentagem elevada de néfrons imaturos podem não apresentar

sobrevida que ultrapasse o primeiro semestre de vida devido à rápida progressão da insuficiência renal crônica.

O edema de face e aumento de volume em maxila e mandíbula observados no paciente são reflexos diretos do hiperparatireoidismo renal secundário. A retenção de fósforo, ou seja, hiperfosfatemia e a consequente queda do cálcio ionizado, como explicado por Coutinho, et al. (2024), estimulam a glândula paratireoide. A dor intensa à manipulação e o aspecto de “mandíbula de borracha” relatados no caso em questão, são indicativos de um estágio avançado da reabsorção osteoclástica especificada por Alves, et al. (2014), o qual faz com que o tecido ósseo mineralizado seja substituído por tecido conjuntivo fibroso.

Os exames ultrassonográficos mostraram rins hiperecogênicos, perda de definição corticomedular e presença de cisto renal no polo cranial do rim esquerdo, compatíveis com as narrativas de Hunning, et al. (2009) para displasia. A perda da função renal é confirmada através da azotemia grave encontrada nos exames de bioquímica sérica, que confirma a perda de mais de 75%, o que justifica o quadro urêmico. Além do mais, a anemia e a leucopenia acentuada exibidas no hemograma sugerem deficiência de eritropoetina, comum na IRC e possivelmente o impacto sistêmico da uremia grave sobre a medula óssea.

Conclusão

O presente trabalho demonstra a importância do diagnóstico diferencial, uma vez que a displasia renal deve ser considerada de forma precoce em animais jovens que porventura venham a apresentar sinais inespecíficos de doença renal crônica, independentemente da raça. A osteodistrofia fibrosa é considerada um marcador clínico grave, mostrando que o hiperparatireoidismo secundário já promove uma desmineralização óssea profunda, o que na maioria dos casos está associado a um prognóstico reservado. O tratamento conservativo e de suporte é primordial para promover conforto ao paciente, apresentando eficácia limitada em casos de displasia renal avançada e com lesões estruturais no parênquima renal irreversível. O caso clínico fortalece a necessidade do uso de exames de imagem e laboratoriais precocemente em filhotes com alterações no crescimento ou apetite, visando um manejo paliativo que favorece a qualidade de vida e bem-estar animal diante de uma patologia de baixa sobrevida.

Referências Bibliográficas

1. Granja LC; et al. Displasia renal em cães: revisão de literatura. Rev Bras Hig Sanid Anim. 2018;12(4):561-568.
2. H¸ nning OS; et al. Displasia renal em um cão. Acta Sci Vet. 2009;37(1):73-77.

3. Salles KM; et al. Hiperparatireoidismo secundário renal em canino: relato de caso. Res Soc Dev. 2023;12(1):e0112139834.
4. Castro MCN; et al. Hiperparatireoidismo renal secundário em cão jovem. Acta Sci Vet. 2007;35:s577-s578.
5. Coutinho AG; et al. Osteodistrofia fibrosa por hiperparatireoidismo secundário renal em cão adulto da raça Shih Tzu: relato de caso. Res Soc Dev. 2024;13(9):e12013946964.
6. Rita AM. Displasia renal em cães [Trabalho de Conclusão de Curso]. Curitibanos: Universidade Federal de Santa Catarina; 2018.
7. Santos JRB; Sanches L. Displasia renal em cães: revisão de literatura. In: Anais do 5º Congresso Regional de Práticas Investigativas; 2022; Cuiabá, Brasil. Cuiabá: UNIC; 2022. p. 204.
8. Alves MAMK; Crivellenti LZ; Carvalho MB. Osteodistrofia fibrosa de origem renal em dois cães idosos: relato de caso. Clin Vet. 2014;16(94):74-82.

DISSEMINAÇÃO METASTÁTICA MULTIORGÂNICA EM MELANOMA ORAL CANINO: CORRELAÇÃO CLÍNICO-PATOLÓGICA

Zimpel, A. V.; Gazzola, K. E.; Galdino, G. G.; Malinski, A. C; Benvegnú, D. M.

Resumo

O melanoma oral canino foi descrito como uma neoplasia de comportamento agressivo e elevado potencial metastático, sendo responsável por evolução clínica desfavorável em grande parte dos casos. Objetivou-se relatar um caso com progressão rápida e disseminação metastática multiorgânica. Foi atendido um cão, sem raça definida, 15 anos de idade, apresentando aumento de volume em cavidade oral, inicialmente discreto, com crescimento acentuado em aproximadamente 60 dias. Ao exame clínico, observou-se massa ulcerada, irregular e infiltrativa. Os exames laboratoriais evidenciaram anemia, leucocitose acentuada com neutrofilia e hiperproteinemia. A radiografia torácica revelou múltiplos nódulos pulmonares. O animal evoluiu para óbito, sendo submetido à necropsia. À avaliação macroscópica, identificaram-se mais de seis nódulos pulmonares, sendo o maior com aproximadamente 4 cm, inúmeros nódulos hepáticos com até 1,5 cm, formações nodulares renais bilaterais (até 2,5 cm) e aumento nodular bilateral das adrenais (até 3 cm). O exame histopatológico confirmou melanoma maligno com metástases. Os achados evidenciaram elevada carga tumoral e disseminação hematógena avançada. Concluiu-se que o melanoma oral pode apresentar progressão acelerada e extensa disseminação sistêmica, reforçando a importância do diagnóstico precoce e do estadiamento completo

Palavras-chave: neoplasia canina; metástase; oncologia veterinária; cavidade oral.

Introdução

O melanoma oral canino é uma neoplasia de origem melanocítica caracterizada por comportamento altamente agressivo, elevada taxa de invasão local e significativa capacidade metastática (1,2). A disseminação ocorre predominantemente para linfonodos regionais e pulmões, sendo o acometimento visceral menos frequentemente descrito (3).

A progressão tumoral e a carga metastática estão diretamente associadas ao prognóstico, sendo a disseminação sistêmica um fator determinante na evolução clínica (1,3). Diante da variabilidade biológica desses tumores, a caracterização de casos com evolução atípica contribui para o aprimoramento do entendimento clínico e prognóstico.

Frente a isso, o presente trabalho objetivou-se relatar um caso de melanoma oral com crescimento acelerado e disseminação metastática multiorgânica.

Descrição do caso

Foi atendido um cão, sem raça definida, 15 anos de idade, apresentando aumento de volume em cavidade oral. Segundo o tutor, a lesão inicialmente pequena apresentou crescimento expressivo em aproximadamente 60 dias. Ao exame clínico, evidenciou-se formação nodular ulcerada, de contornos irregulares, aspecto infiltrativo, associada a áreas de necrose e sangramento (Figura 1).

Figura 1- Massa oral irregular, multi nodular e exofítica, ulcerada e infiltrativa

Os exames laboratoriais revelaram anemia (eritrócitos: 3,59 milhões/µL; hemoglobina: 6,9 g/dL; hematócrito: 22,4%), leucocitose acentuada (74.900/µL) com neutrofilia (87%) e hiperproteinemia (8,5 g/dL). A radiografia torácica evidenciou múltiplas opacidades nodulares compatíveis com disseminação metastática pulmonar (Figura 2).

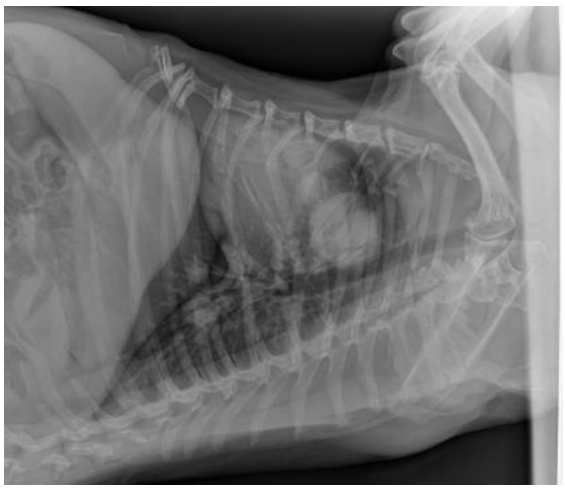

Figura 2 - Radiografia torácica em projeção lateral esquerda evidenciando múltiplas opacidades nodulares bem delimitadas, distribuídas difusamente no parênquima pulmonar

Devido à progressão clínica desfavorável, o animal veio a óbito e foi encaminhado para necropsia. À avaliação macroscópica observou-se seis formações nodulares multifocais, de tamanhos variados, sendo o maior com aproximadamente 4 cm de diâmetro, distribuídas em diferentes lobos pulmonares (Figura 3).

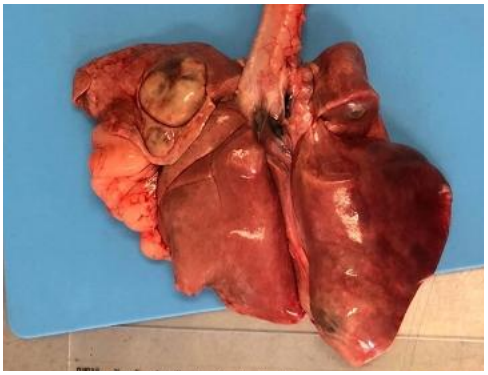

Figura 3 - Pulmão diversas massas nodulares, sendo as duas maiores localizada no lobo cranial direito

O fígado apresentava múltiplos nódulos disseminados, de distribuição difusa, com o maior medindo aproximadamente 1,5 cm. Nos rins, evidenciaram-se formações nodulares bilaterais de aspecto esbranquiçado, sendo o maior no rim esquerdo com cerca de 2,0 x 2,5 cm (Figura 4).

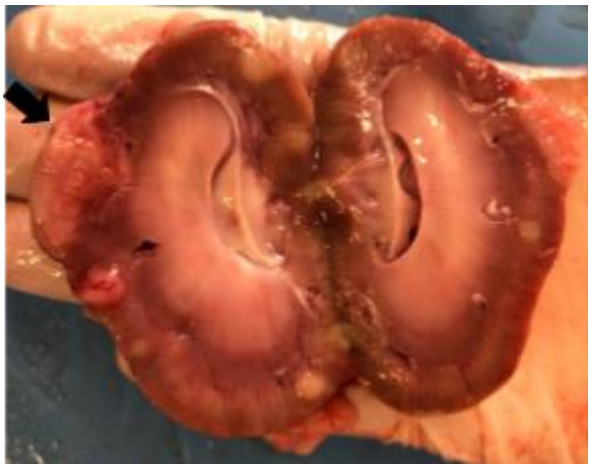

Figura 4 - Superfície de corte longitudinal de rim esquerdo com múltiplas áreas nodulares multifocais de coloração esbranquiçada na região cortical e na transição corticomedular. A seta indica massa nodular de aproximadamente 2,0 x 2,5 cm com aspecto infiltrativo.

As glândulas adrenais apresentaram aumento nodular bilateral de coloração esbranquiçada, em toda a cápsula adrenal.

A análise histopatológica confirmou o diagnóstico de melanoma maligno, com metástases nos órgãos avaliados.

Discussão

O caso evidencia comportamento altamente agressivo do melanoma oral canino, com rápida progressão tumoral e disseminação sistêmica extensa, conforme descrito em estudos recentes (1,3). A presença de múltiplos focos metastáticos em pulmões, fígado, rins e adrenais caracteriza padrão avançado de disseminação hematógena, associado a estágios clínicos mais avançados e pior prognóstico (3,4).

A elevada carga tumoral observada, evidenciada pela quantidade e dimensões dos nódulos metastáticos, está diretamente relacionada à menor sobrevida e maior comprometimento sistêmico (4). A distribuição multifocal e bilateral em órgãos como rins e adrenais reforça o caráter disseminado da doença.

As alterações laboratoriais observadas, especialmente a leucocitose acentuada com neutrofilia, podem estar associadas à resposta inflamatória sistêmica ou a síndromes paraneoplásicas, já descritas em neoplasias agressivas (5). A anemia, por sua vez, pode estar relacionada à doença crônica ou à inflamação sistêmica persistente (5).

A rápida evolução clínica, associada à ampla disseminação metastática, reforça a importância do diagnóstico precoce e do estadiamento completo em neoplasias orais, mesmo quando inicialmente apresentam dimensões reduzidas (1,3).

Conclusão

O melanoma oral canino apresenta comportamento altamente agressivo, podendo evoluir rapidamente com disseminação metastática multiorgânica e elevada carga tumoral. O diagnóstico precoce e o estadiamento adequado são fundamentais para o prognóstico e tomada de decisão clínica.

Referências

(1) Bergman PJ. Canine oral melanoma. Clinical Techniques in Small Animal Practice, v.22, n.2, p.55-60, 2007.

(2) Zachary JF; McGavin MD. Bases da patologia em veterinária. 5.ed. Rio de Janeiro: Elsevier; 2013. p.835.

(3) Smith SH; Goldschmidt MH. Clinical behavior and metastatic patterns of canine oral melanoma. Veterinary and Comparative Oncology, v.19, n.4, p.789-799, 2021.

(4) Dias Pereira P; Araujo MR; Campos CB; Silva EO; Souza HJ; Lima CR et al. Prognostic factors in canine oral melanoma: retrospective study. Animals, v.12, n.24, p.3456, 2022.

(5) Childress MO. Hematologic abnormalities associated with neoplasia in dogs. Veterinary Clinics of North America: Small Animal Practice, v.50, n.5, p.1017-1032, 2020.

Distribuição de *Staphylococcus* meticilina resistente (MRS) em cães não domiciliados na região de Lages, Santa Catarina, em 2025

Nicoly Ferreira Fernandes - Discente do curso de Medicina Veterinária da Universidade do Estado de Santa Catarina – Centro de Ciências Agroveterinárias (CAV/UDESC), Lages, SC, Brasil.
Giovanna Geraldi Jorgi - Discente do curso de Medicina Veterinária da Universidade do Estado de Santa Catarina – Centro de Ciências Agroveterinárias (CAV/UDESC), Lages, SC, Brasil.
Roberta Farias Veiga - Doutoranda do curso de Pós-graduação do Programa Ciência Animal – Centro de Ciências Agroveterinárias (CAV/UDESC), Lages, SC, Brasil.
Ricardo Antonio Pilegi Sfaciotte - Docente, Departamento de Produção e Saúde Animal. Faculdade de Medicina Veterinária, Câmpus de Araçatuba (FMVA/UNESP), Araçatuba, SP, Brasil.
Sandra Maria Ferraz - Docente, Departamento de Medicina Veterinária – Centro de Ciências Agroveterinárias (CAV/UDESC), Lages, SC, Brasil.
David Germano Gonçalves Schwarz - Docente, Departamento de Medicina Veterinária – Centro de Ciências Agroveterinárias (CAV/UDESC), Lages, SC, Brasil.

RESUMO:
Os microrganismos do gênero Staphylococcus compõem a microbiota da pele e mucosas nos animais e humanos, podendo ser classificados em coagulase-positivas (SCoP) e coagulase-negativas (SCoN). Embora o tratamento de infecções pertencentes ao gênero inclui antimicrobianos β-lactâmicos, o uso indiscriminado dos mesmos e a transferência horizontal de genes de resistência leva ao surgimento de cepas resistentes, denominados como Staphylococcus meticilina-resistentes (MRS). Esta transmissão é particularmente crítica em populações em cães não domiciliados que, ao serem recolhidos das ruas e realocados em abrigos, encontram-se em alta densidade populacional, favorecendo a disseminação de bactérias, tornando-os potenciais disseminadores de genes de resistência para o ambiente e lares após a adoção. Nesse contexto, o presente estudo teve como objetivo detectar a prevalência de Staphylococcus meticilina resistente na população canina não domiciliada no município de Lages, Santa Catarina, no ano de 2025. Para isso, foi realizada a coleta de 80 amostras de *swabs* na região da mucosa nasal de caninos clinicamente hígidos pertencentes a 4 unidades da região, para serem processadas no Laboratório de Bacteriologia do CAV-UDESC, isolando e identificando fenotipicamente e genotipicamente os genes de resistência *mecA* e *mecC*. Das 80 amostras, 10% (n=8) apresentaram genes de resistência, onde o gene mecA exibiu maior frequência entre os isolados de MRS (75% - n = 6), além disso, espécies CoNS apresentaram maiores taxas de colonização nos isolados da mucosa nasal dos caninos (75% - n = 6).
Palavras Chaves: Resistência antimicrobiana; Saúde／ nica; Epidemiologia.

INTRODUÇ>O:

Os Staphylococcus sp. são bactérias cocos Gram positivos encontrados normalmente na microbiota cutânea e mucosa de mamíferos, podendo atuar como patógenos oportunistas em determinadas situações (1). São classificados com base na produção da enzima coagulase: Staphylococcus coagulase-negativos (SCoN) e Staphylococcus coagulase-positivos (SCoP), que se diferem pela produção da enzima coagulase (1).

Este gênero possui relevância para a saúde pública e animal, devido à sua facilidade de adquirir mecanismos de resistência aos antimicrobianos (RAM) (2). O principal mecanismo dos *Staphylococcus* sp. se dá pela presença dos genes *mecA* e/ou *mecC*, que confere resistência a todos os antimicrobianos da classe dos β-lactâmicos atualmente disponíveis (1). Nesse contexto, a disseminação de genes multirresistentes torna-se crítica entre cães que permanecem em abrigos comunitários ou temporários, no qual intensificam a pressão de transmissão e facilitam a introdução desses genes aos domicílios por meio das adoções. Desse modo, o estudo possui como objetivo detectar a ocorrência de MRS, além de classificá-los conforme a patogenicidade, na população de cães não domiciliados em Lages - SC, em 2025

MATERIAS E MÉTODOS:

O estudo possui aprovação pelo Comitê de Ética no Uso de Animais da Universidade do Estado de Santa Catarina (CEUA/CAV), sob o protocolo nº 8151260824. Caracteriza-se como um estudo transversal por conveniência, no qual foram analisados 80 *swabs* nasais de caninos clinicamente hígidos provenientes de 4 unidades distintas no município de Lages/SC, abrangendo Organizações Não Governamentais (ONGs), Centros de Controle de Zoonoses e abrigos temporários. Previamente à realização das coletas, os responsáveis pelos animais assinaram o Termo de Consentimento Livre e Esclarecido autorizando a obtenção das amostras biológicas. A amostragem incluiu animais de ambos os sexos, idades e raças variadas e a coleta foi realizada por fricção de *swab* estéril na região rosto-mediana da cavidade nasal, que posteriormente foi inoculado ao caldo infusão Cérebro Coração (BHI -*Brain Heart Infusion*) 2 mL com 7,5% de NaCl.

Para o isolamento e identificação fenotípica e genotípica, as amostras foram encaminhadas ao Laboratório de Bacteriologia do Centro de Diagnóstico Microbiológico Animal (CEDIMA), pertencente ao Centro de Ciências Agroveterinárias (CAV/UDESC). Os *swabs* acondicionados em caldo BHI foram incubados em estufa a 37ºC por 24 horas. Após o crescimento, sendo determinado pela turvação do meio, procedeu-se à semeadura por estriamento em meio Ágar Manitol Salgado, visando o isolamento seletivo do gênero, e reincubadas novamente sob as mesmas condições. As colônias isoladas sugestivas foram submetidas à técnica de coloração de Gram, seguida pelo teste da catalase com peróxido de hidrogênio (H_2O_2) 3% para confirmação.

Os isolados caracterizados como Cocos Gram-positivos, com arranjo característico e catalase positiva foram submetidas à triagem fenotípica pelo teste de sensibilidade aos antimicrobianos. Para o qual, utilizou-se o teste de disco-difusão em Ágar Mueller-Hinton,

utilizando discos de Oxacilina - OXA (1 ug), Cefoxitina - CFO (30 ug), onde seu halo de inibição ao redor de cada disco de antimicrobiano foi mensurado e interpretado (3) após a incubação. Os isolados que apresentaram resistência fenotípica a pelo menos um dos antimicrobianos testados seguiram para identificação genotípica. O DNA bacteriano foi extraído (4) e mensurado pelo equipamento de espectrofotômetro de microvolume, NanoDrop. As concentrações de DNA foram padronizadas na faixa de 15 a 100 ng/µL.

Posteriormente, foi realizada a técnica de reação de cadeia da polimerase (PCR – *Polymerase Chain Reaction*), Multiplex PCR, para detecção de cepas com genes resistência aos β-lactâmicos, *mecA e mecC*, juntamente com a confirmação genotípica do gênero, através do *amplicon* 16S (2). Os fragmentos amplificados foram submetidos a técnica de eletroforese com gel de agarose 2% (100V, 400mA) por 1 hora, e visualizadas em transiluminador. A cepa padrão de *Staphylococcus aureus* (ATCC 43300) foi usada como controle positivo.

Ao final da técnica, as cepas MRS foram submetidas ao teste bioquímico da coagulase com plasma de coelho para identificação fenotípica dos grupos de *Staphylococcus* coagulase-positiva e coagulase-negativa, visando uma classificação de patogenicidade dos isolados resistentes.

RESULTADOS E DISCURSS>O:

Das 80 amostras de *swabs* nasais provenientes de caninos saudáveis no município. 10% (n = 8) dos isolados possuíam genes de resistência (Figura 1), sendo 75% (n = 6) portadoras do gene *mecA,* 25% (n = 2) portadoras do gene *mecC* e nenhuma cepa com presença dos dois genes. A detecção do gene *mecA* implica na resistência de toda classe dos β-lactâmicos (1), principais antimicrobianos empregados no tratamento de infecções do gênero.

Adicionalmente, dos isolados MRS identificados, a triagem bioquímica fenotípica caracterizou 75% (n = 6) pertencentes ao grupo coagulase-negativa, enquanto 25% (n = 2) à coagulase-positiva. Tais resultando demonstram que espécies coagulase-negativa representam possíveis reservatórios e disseminadores estratégicos de microrganismos multirresistentes para espécies de importância clínica, impactando os riscos à saúde pública durante à adoção e/ou manejo desses animais.

A colonização nasal por *Staphylococcus* MRS em animais pode ser tornar um indicador de colonização e potencial infecção para pessoas em contato, por transmissão direta e/ou indireta dentro do ambiente compartilhado (zoonose) (5). Devido às tendências de aumento da população de animais de companhia e à maior interação entre animais de

estimação e humanos em todo o mundo (6), é importante considerar a questão da resistência antimicrobiana (RAM) sob a perspectiva da Saúde／nica, que visa alcançar resultados ótimos de saúde reconhecendo a interconexão entre pessoas, animais, plantas e seu ambiente compartilhado (7).

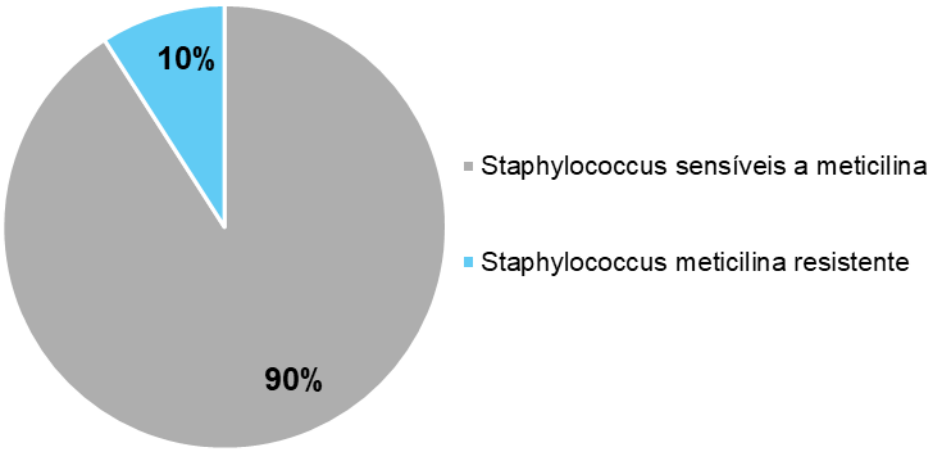

Figura 1 - Frequência de *Staphylococcus* meticilina resistente isoladas em caninos sadios não domiciliados

CONCLUS>O:

Os resultados demostram uma elevada prevalência de *Staphylococcus* resistente à meticilina (MRS), no qual 10% dos isolados bacterianos exibem resistência aos β-lactâmicos em cães sem sintomatologia clínica aparente. Tal cenário evidencia a circulação silenciosa de patógenos resistentes em populações de animais não domiciliados.

Adicionalmente, é importante ressaltar o número significativo de cepas coagulase-negativa portadoras de genes de resistência, pois apesar de serem de menor patogenicidade, podem atuar como mediadores de resistência, facilitando a transferência horizontal para espécies bacterianas de maior relevância clínica.

REFER NCIAS:

1) Sfaciotte, R. A. P. Caracterização de micro-organismos multirresistentes isolados do ambiente e colonizando humanos, cães e gatos em um hospital veterinário de ensino. 2019. Tese (Doutorado em Ciência Animal) - Curso de Pós-Graduação em Ciência Animal do Centro de Ciências Agroveterinárias, Universidade do Estado de Santa Catarina.
2) Nakadomari G.H.; Charalo A.C.; Pavan A.C.L.; Vignoto V.K.C.; Sfaciotte R.A.P.; Wosiacki S.R. Multiplex-PCR for detection of beta-lactam resistance in

Staphylococcus spp. Revista Ciência Veterinária e Saúde Pública, v. 6, n. 2, p. 262–275, 2019.

3) CLSI - Clinical and Laboratory Standards Institute. 2023. Performance standards for Antimicrobial disk and dilution susceptibility test for bacteria isolated from animals. 6th ed. CLSI standard VET01. Wayne, PA: Clinical and Laboratory Standards Institute.
4) Parussolo, L. et al. Detection of virulence genes and antimicrobial resistance profiles of Escherichia coli isolates from raw milk and artisanal cheese in Southern Brazil. Semina: ciências agrárias, 40(1):163-179, 2019.
5) Abdullahi I.N.; Lozano C.; Saidenberg ABS, Latorre-Fernández J, Zarazaga M, Torres C. Comparative review of the nasal carriage and genetic characteristics of Staphylococcus aureus in healthy livestock: Insight into zoonotic and anthroponotic clones. Infect Genet Evol [Internet]. 2023 Apr 1 [citado 2026 jun 15];109:105408. Disponível em: https://www.sciencedirect.com/science/article/pii/S1567134823000060
6) Vercelli C.; Gambino G.; Michela Amadori, Re G. Implications of Veterinary Medicine in the comprehension and stewardship of antimicrobial resistance phenomenon. From the origin till nowadays. Veterinary and Animal Science [Internet]. 2022 Mar 30 [citado 2026 jun 15];16:100249. Disponível em: https://www.sciencedirect.com/science/article/pii/S2451943X22000205
7) Jin M.; Osman M.; Green B.A.; Yang Y.; Ahuja A.; Lu Z.; et al. Evidence for the transmission of antimicrobial resistant bacteria between humans and companion animals: A scoping review. One Health [Internet]. 2023 Dec [citado 2026 jun 15];17:100593. Disponível em: https://www.sciencedirect.com/science/article/pii/S2352771423001131

DISTROFIA CORNEANA – RELATO DE CASO

M.V. Hugo Altenkirch Seixas[1], M.V. Esp. Roberta Batista Vieira[2], M.V. Esp Patrick Infante[2], Vanessa Silveira Servidoni[3], Rafaela Munhóz Kamisnki[3]

[1]Medico Veterinário da Atom Centro Veterinário; [2] Médica Veterinária Esp Autônoma, [2] Médico Veterinário Esp Autônomo, 3 Discentes da Universidade Tuiuti do Paraná (UTP)

Resumo

A córnea situa-se na região anterior do bulbo do olho (Konig, Anatomia dos Animais Domésticos; A distrofia corneana subdivide-se de acordo com a sua localização e caracteriza-se pela coloração cinza-esbranquiçada sem apresentar inflação corneana ou doença sistêmica (CRISPIN; BARNETT, 1983; GELATT, 2003; LAUS, 2007). A fisiopatologia ocorre por distúrbios metabólicos onde os macronutrientes cálcio e lipídeo juntamente com o esteroide colesterol se instalam na região da córnea. É uma condição genética, progressiva, bilateral sendo incomum e não tem preferência de raça. (Olicies da Cunha, MANUAL DE OFTALMOLOGIA VETERINÁRIA; Aline Ceschim Ernandes da Silva, Oftalmologia veterinária).

Palavra-chave: oftalmologia, degeneração corneana, córnea

Introdução

O desenvolvimento da medicina veterinária nos últimos anos vem proporcionando aos animais longevidade e qualidade de vida. A área de diagnóstico por imagem atingiu novos patamares, e atualmente contribui para detecção precoce de doenças e consequentemente a sua cura. A ultrassonografia ocular tem contribuído na identificação correta de patologias oftálmicas de relevância para a saúde animal, proporcionando ajuste de conduta clínica.

Descrição do caso

O objetivo deste relato de caso é abordar a suspeita clínica de degeneração corneana em um paciente canino, sem raça definida, com dois anos de idade, que apresentou formação de manchas, com aspecto puntiforme e esbranquiçadas, em ambos os olhos com formatos irregulares e situadas em câmara anterior. A degeneração corneana é ocasionada pelo acúmulo de lipídio ou cálcio na região da córnea e é uma das possíveis causas que acarretam em ulceração da córnea, trazendo muito prejuízo ao paciente. É possível reduzir a deposição dessas substâncias na córnea através da realização de um bom manejo dietético do paciente, diminuindo a velocidade da instalação da doença ocular. Inicialmente o tratamento prescrito foi realizar a mudança alimentar, foi sugerido a retirada do fígado na

fonte primária de alimentação. A dez meses de tratamento observou-se que houve uma diminuição das manchas. Foi então realizada uma ultrassonografia ocular, que constatou córnea e câmara anterior sem alterações evidentes em contornos e ecogenicidade. Foi identificado conteúdo anecóico dentro da normalidade e de dimensões preservadas (3,6 mm), comprovando que o manejo dietético instituído foi adequado como conduta terapêutica, beneficiando a saúde ocular do paciente.

Materiais e métodos

O exame de Ultrassonografia Ocular foi importante para avaliar a progressão da degeneração corneana. De acordo com as imagens percebeu-se que a córnea de ambos bulbos oculares apestavam dentro da normalidade devido a alimentação, pois retirou-se alimentos gordurosos como fígado. De acordo com as imagens de US detectou-se a enfermidade em ambos os olhos e aplicou-se o colírio anestésico.

Bulbo ocular direito

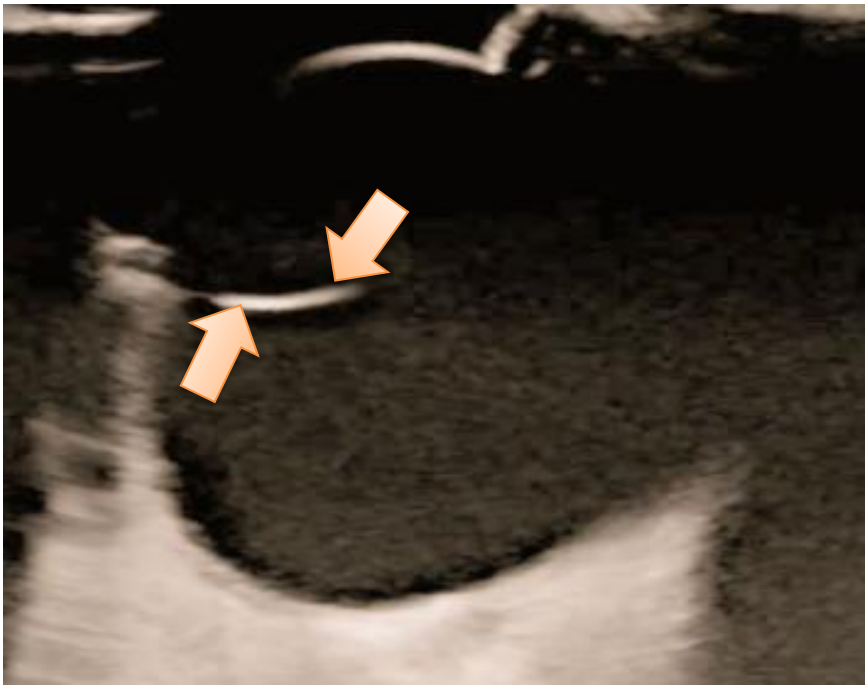

Bulbo ocular direito apresenta formato anatômico preservado, contornos regulares, dimensões dentro da normalidade (20,2 mm). A córnea apresenta – se sem alterações evidentes em contornos e ecogenicidade.

Bulbo Ocular Esquerdo

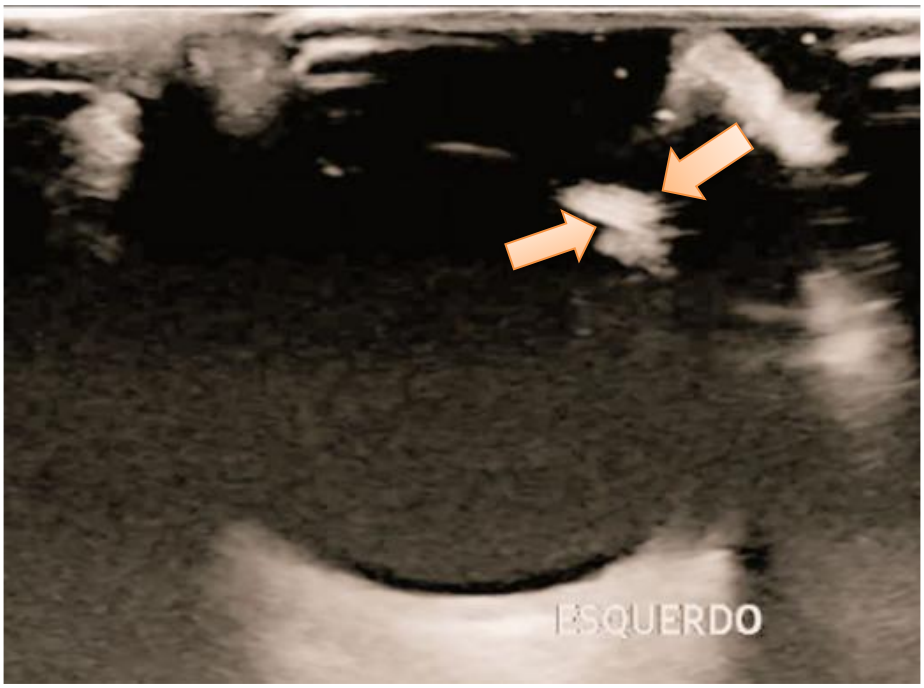

O bulbo ocular esquerdo demonstra o formato anatômico preservado, contornos regulares, dimensões dentro da normalidade (20,3 mm). A córnea apresenta-se sem alterações evidentes em contornos e ecogenicidade

Resultados e discussões

A distrofia corneana costuma ser bilateral e de forma aproximadamente simétrica (Aline Ceschim Ernandes da Silva, Oftalmologia veterinária), porém no caso do paciente o formato foi diferente em ambos bulbos oculares. A distrofia estromal localiza-se na região na córnea central com a coloração branco-acinzentada (Gelatt, 2003) e no caso houve a coloração semelhante e a região em ambos os bulbos oculares situam-se na região central. Uma característica dessa patologia é o acumulo de lipídeos nas camadas da estroma (Spagler; Waring; Morrin, 1982; Cooly; Dice, 1990; Laus, 2007) o que é condizente com o quadro, pois o cão passou por uma dieta específica sem alimentos gordurosos o que estabilizou o caso.

Conclusão

Observa-se no decorrer do caso clínico a importância das imagens de US ocular para avaliar o desenvolvimento do tratamento no caso da distrofia corneana. Além disso, é importante citar que é necessário diferenciar qual é a classificação da distrofia atinge o paciente para poder seguir com o tratamento adequado.

Referências

Maira Haase Pacheco, DISTROFIA E DEGENERAÇ>O DEE CL̂RNEA EM PEQUENOS ANIMAIS – REVIS>O DE LITERATURA;

Letícia de Azevedo Setton, Mary´Anne Rodrigues de Souza, APLICAÇ>O DE ENXERTO DE GUNDERSEN EM DISTROFIA ENDOTELIAL EM C>O: RELATO DE CASO;

Brian C. Leonard, DVM, PhD, Celine S. Kermanian, DVM, Sarah R. Michalak, BS, Philip H. Kass, DVM, MPVM, MS, PhD†, Steven R. Hollingsworth, DVM, Kathryn L. Good, DVM, David J. Maggs, BVSc, Sara M. Thomasy, DVM, PhD, A Retrospective Study of Corneal Endothelial Dystrophy in Dogs (1991–2014);

Rachel Matusow Wynne, DVM, MS, Ocular Emergencies in Small Animal Patients;

Olicies da Cunha, MANUAL DE OFTALMOLOGIA VETERINÁRIA;

Aline Ceschim Ernandes da Silva, Oftalmologia veterinária

Divertículo aracnoide toracolombar medular em cão - Relato De Caso

Leticia Cristina Hallu, Discente de Medicina Veterinária, Universidade Federal do Paraná – Setor Palotina.

Amanda Cristina Marques, Discente de Medicina Veterinária, Universidade Federal do Paraná – Setor Palotina.

Carlos Leandro Henemann, Médico Veterinário pela Universidade Federal do Paraná – Setor Palotina.

Charlene Inaba, Médica Veterinária pela Universidade Tuiuti do Paraná.

RESUMO: O divertículo aracnoide é uma afecção neurológica caracterizada pelo acúmulo de líquido cefalorraquidiano (LCR) no espaço subaracnóideo, resultando em compressão medular e nos sinais clínicos de mielopatia progressiva. A enfermidade acomete principalmente cães de raças braquicefálicas, com predileção pela região toracolombar em bulldogs franceses. O diagnóstico definitivo pode ser realizado por meio da ressonância magnética, que permite a adequada delimitação da lesão e identificação de alterações concomitantes. Objetiva-se relatar o caso de um cão da raça Bulldog Francês, com cinco anos de idade, diagnosticado com divertículo aracnoide dorsal localizado em T13-L1, associado à mielopatia focal compressiva. Adicionalmente, foram observadas hemivértebras e alterações degenerativas vertebrais concomitantes. As manifestações clínicas consistiam na paraparesia, déficit proprioceptivo de membros pélvicos e incontinência urinária e fecal. O paciente foi submetido à hemilaminectomia em T13-L1 associada à durotomia para descompressão medular. O relato reforça a importância da ressonância magnética para o diagnóstico definitivo e evidente relevância da abordagem cirúrgica em pacientes com sinais neurológicos progressivos.

Palavras-chave: Paraparesia; incontinência; hemilaminectomia.

INTRODUÇÃO

O divertículo aracnoide é uma caracterizado pelo acúmulo de líquido cefalorraquidiano (LCR) no espaço subaracnóideo, resultando em compressão medular e sinais de mielopatia progressiva. É observado nos segmentos C2-C3 e nas regiões torácicas caudais da medula espinhal (1). As manifestações clínicas variam conforme a localização e a cronicidade da lesão, incluindo ataxia proprioceptiva até disfunções urinárias associadas às lesões toracolombares (2).

O diagnóstico definitivo baseia-se em exames de imagem avançados, sendo a ressonância magnética (RM) o método de escolha (4). A mielografia e a tomografia computadorizada (TC) podem ser utilizadas como métodos complementares (5).

O tratamento é baseado na descompressão da medula espinhal, podendo ser realizado por meio clínico ou cirúrgico. Para o tratamento clínico, é administrado corticosteroides, para redução da produção do LCR e do processo inflamatório, porém apresenta melhora clínica em 26% dos casos (6). Em contrapartida, a abordagem cirúrgica demonstra resultados superiores (7).

Este relato de caso busca elucidar a importância do diagnóstico e tratamento do divertículo aracnoide toracolombar medular em cães.

DESCRIÇÃO DO CASO

Foi atendido no Centro Veterinário Alles Blau, localizado em Curitiba, Paraná, um cão da raça Bulldog Francês, macho, com cinco anos de idade e peso corporal de 12,5 kg. A principal queixa consistia em paraparesia associada a déficit proprioceptivo, além de incontinência urinária e fecal. Segundo relato do tutor, o paciente apresentava sinais clínicos há aproximadamente três meses, inicialmente caracterizados por ataxia proprioceptiva discreta em membros pélvicos, com agravamento agudo do quadro nas últimas três semanas. Em exame radiográfico realizado anteriormente, foram identificadas hemivértebras associadas a alterações de alinhamento vertebral na região de T13-L1.

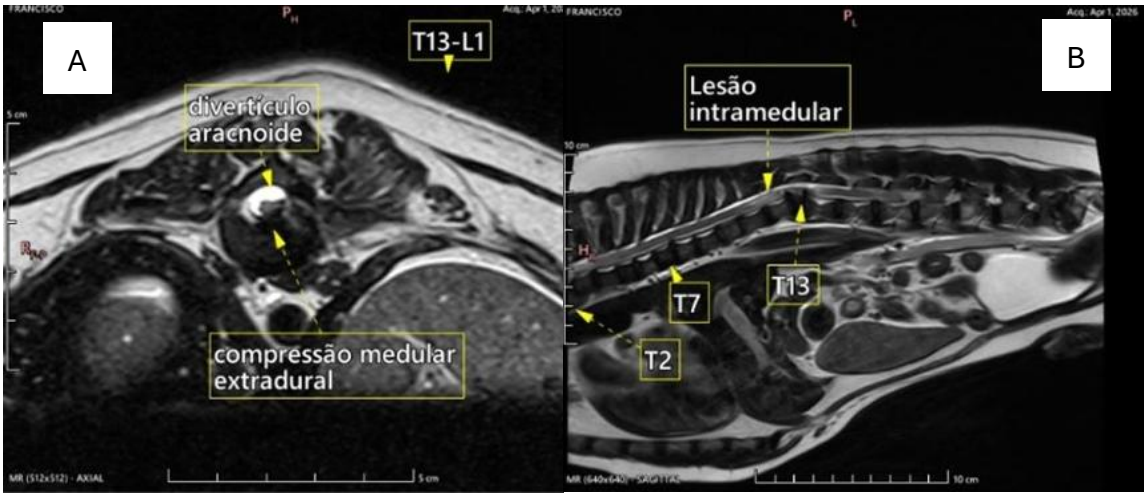

Figura 1. A) Ressonância magnética em corte axial com divertículo aracnoide dorsal, caracterizada pela dilatação do espaço subaracnóideo preenchida por LCR, promovendo compressão ventral da medula espinhal. B) Ressonância magnética em corte sagital demonstrando dilatação dorsal do espaço subaracnóideo em T13-L1 associada à compressão medular focal e hipersinal intramedular compatível com gliose e/ou edema medular secundários à compressão crônica.

Fonte: LigaVet (2026)

A ressonância magnética evidenciou divertículo aracnoide dorsal em T13-L1, associado à mielopatia focal sugestiva de gliose medular secundária à compressão crônica da medula espinhal. Adicionalmente, observaram-se múltiplas hemivértebras em T3, T5, T7 e T13, com destaque para T13, associadas a desvio cifoescoliótico à direita, redistribuição da gordura epidural, desalinhamento vertebral e focos de compressão medular extradural em T12-T13 e T13-L1. Também foram identificadas degenerações discais múltiplas, incluindo protrusão discal discretamente compressiva em L5-L6 e acentuadamente compressiva em L7-S1, com comprometimento das raízes da cauda equina e dos neuroforames.

Com base nos achados clínicos e imaginológicos, foi instituído tratamento cirúrgico de hemilaminectomia em T13-L1 associada à durotomia para descompressão medular. O procedimento iniciou-se com incisão cutânea e acesso paravertebral, seguido de divulsão do tecido subcutâneo, incisão da fáscia muscular e afastamento da musculatura epaxial. Posteriormente, realizou-se a remoção da faceta articular e do pedículo vertebral com auxílio de goiva, seguida da drilagem do forame intervertebral. Após a exposição da medula espinhal, procedeu-se à durotomia para descompressão do divertículo aracnoide. O encerramento cirúrgico foi realizado por planos anatômicos, utilizando fio de ácido poliglicólico 2-0 para síntese da musculatura e do tecido subcutâneo, e fio de nylon 2-0 em padrão Reverdin para síntese cutânea.

DISCUSSÃO

Os sinais clínicos observados no paciente atendido, são compatíveis com aqueles descritos na literatura. A evolução gradual dos mesmos, seguida pelo agravamento agudo nas semanas que antecederam o atendimento, reforçam o caráter progressivo da afecção (2). A raça do paciente abordado, está de acordo com os dados epidemiológicos previamente descritos, sendo que Bulldogs franceses apresentam predisposição ao desenvolvimento de divertículos aracnoides toracolombares, frequentemente associados a malformações vertebrais congênitas (3). No presente caso, a presença de múltiplas hemivértebras e desvio cifoescoliótico sugere possível participação dessas alterações na patogênese da compressão medular abordada.

A ressonância magnética demonstrou-se fundamental para o diagnóstico definitivo, permitindo a identificação do divertículo aracnoide em T13-L1 e das alterações vertebrais concomitantes. Os achados foram essenciais para a correta localização da lesão, avaliação da extensão do comprometimento neurológico, podendo assim, definir a abordagem terapêutica adequada.

Considerando a progressão dos sinais neurológicos e a presença de compressão medular significativa, a intervenção cirúrgica por hemilaminectomia associada à durotomia foi considerada a conduta mais adequada. Tal abordagem está em concordância com os achados de Mauler et al. (6) e Rylander et al. (7), que demonstraram melhores índices de recuperação funcional e controle dos déficits neurológicos em cães submetidos à descompressão cirúrgica quando comparados ao tratamento clínico isolado.

CONCLUSÃO

Conclui-se que o divertículo aracnoide toracolombar deve ser considerado como diagnóstico diferencial em cães braquicefálicos com sinais progressivos de mielopatia. No presente caso, a ressonância magnética foi fundamental para o diagnóstico definitivo e para o planejamento terapêutico, permitindo a adequada caracterização das alterações medulares e vertebrais associadas. A abordagem cirúrgica por hemilaminectomia associada à durotomia mostrou-se eficaz na descompressão medular, resultando em melhora neurológica significativa, com recuperação parcial da propriocepção e da função motora dos membros pélvicos. Apesar da persistência da incontinência urinária e fecal, os achados reforçam a importância da intervenção cirúrgica em pacientes com comprometimento neurológico progressivo.

REFERÊNCIAS

1. Fossum TW. Cirurgia da coluna cervical. In: Fossum TW. Cirurgia de pequenos animais. 5. ed. Rio de Janeiro: Grupo GEN; 2021. p. 1395-1396.

2. Smith CJ, Guevar J. Spinal subarachnoid diverticula in dogs: A review. Can Vet J. 2020 Nov; 61(11):1162-1169.

3. Mayousse V, Desquilbet L, Jeandel A, Blot S. Prevalence of neurologic disorders in the French bulldog: a retrospective study of 343 cases (2002–2016). BMC Vet Res. 2017;13:212.

4. Gonçalves R, Hammond G, Penderis J. Imaging diagnosis: erroneous localization of spinal arachnoid cyst. Vet Radiol Ultrasound. 2008;49(5):460-463.

5. Dewey CW, Da Costa RC. Practical guide to canine and feline neurology. 3rd ed. Ames: Wiley Blackwell; 2016.

6. Mauler DA, De Decker S, De Risio L, et al. Spinal arachnoid diverticula: outcome in 96 medically or surgically treated dogs. J Vet Intern Med. 2017;31(3):849-853.

7. Rylander H, Lipsitz D, Berry WL, et al. Analysis of spinal arachnoid cysts in 14 dogs. J Vet Intern Med. 2002;16(6):690-696.

Doença do Trato Urinário Inferior com Progressão para Doença Renal Crônica em Porquinho-da-índia (*Cavia porcellus*): Relato de Caso

Comentado [mg1]: Mudei o título, acho que ficou mais interessante e condizente com nosso trabalho

Natália Riboli Talhetti – Graduanda em Medicina Veterinária no Centro de Ensino Superior Riograndense (Cesurg) – nataliatalhetti@cesurg.com.
Jardel Luis Schwerz - Graduando em Medicina Veterinária no Centro de Ensino Superior Riograndense (Cesurg).
Luiza Eduarda Haach - Graduanda em Medicina Veterinária no Centro de Ensino Superior Riograndense (Cesurg).
Larissa Rigo - Graduanda em Medicina Veterinária no Centro de Ensino Superior Riograndense (Cesurg).
Larissa Klostermeyer - Graduanda em Medicina Veterinária no Centro de Ensino Superior Riograndense (Cesurg).
Marina Gatto – Professora adjunta do curso de Medicina Veterinária no Centro de Ensino Superior Riograndense (Cesurg).

Resumo: A doença renal crônica (DRC) caracteriza-se pela perda progressiva e irreversível da função renal, constituindo importante afecção na clínica de animais não convencionais, incluindo o porquinho-da-índia (*Cavia porcellus*). Objetivou-se relatar um caso de DRC nessa espécie, destacando a importância do diagnóstico precoce e do acompanhamento clínico seriado. Foi atendida uma fêmea com histórico de alterações urinárias recorrentes desde 2023, inicialmente apresentando hematúria, prostração e dor abdominal, sendo diagnosticada com urolitíase vesical e submetida à remoção cirúrgica do cálculo. Posteriormente, evoluiu com episódios recorrentes de infecção urinária, com isolamento de *Escherichia coli* resistente, além de alterações laboratoriais progressivas, incluindo proteinúria, hematúria, bacteriúria e hipostenúria. Na avaliação mais recente, exames ultrassonográficos e urinálise evidenciaram alterações compatíveis com nefropatia crônica, permitindo o diagnóstico presuntivo de DRC mesmo na ausência de azotemia significativa. A evolução clínica sugere que processos inflamatórios e infecciosos recorrentes do trato urinário podem contribuir para o desenvolvimento de lesão renal progressiva, associados ao fator etário da paciente. Dessa forma, destaca-se a relevância da urinálise seriada e do monitoramento clínico contínuo para identificação precoce da doença, possibilitando melhor manejo terapêutico e prognóstico.

Palavras-chave: infecção urinária recorrente; lesão renal progressiva; nefropatia crônica; animais não convencionais.

Comentado [mg2]: Evitar repetir as palavras do título

INTRODUÇÃO:

Comentado [mg3]: Precisar ter na introdução:

- Contextualização do tema
- Definição de conceitos-chave
- Relevância/justificativa
- Breve revisão do que já se sabe
- Lacuna do conhecimento
- Objetivo do trabalho

A doença renal crônica (DRC) caracteriza-se pela perda progressiva e irreversível da função renal, comprometendo a homeostase do organismo. Em porquinhos-da-índia (*Cavia porcellus*), essa enfermidade apresenta relevância crescente na clínica de animais não convencionais, especialmente devido ao aumento da expectativa de vida da espécie e da frequência diagnóstica. Entre os principais fatores associados ao desenvolvimento da DRC destacam-se envelhecimento, alterações metabólicas, exposição a agentes nefrotóxicos e processos inflamatórios persistentes do trato urinário (1,2,3).

Clinicamente, a doença apresenta sinais inespecíficos, como perda de peso, anorexia e letargia, dificultando o diagnóstico precoce. Entretanto, alterações como proteinúria e perda da capacidade de concentração urinária podem anteceder alterações bioquímicas significativas (4). O presente estudo objetivou relatar um caso de DRC em porquinho-da-índia, enfatizando a importância do diagnóstico precoce e do acompanhamento clínico seriado.

DESCRIÇÃO DO CASO:

Comentado [mg4]: Precisa ter aqui:
- Identificação do paciente (espécie, idade, sexo, peso)
- Queixa principal e histórico clínico
- Exame físico e/ou neurológico
- Exames complementares (se houver)
- Diagnóstico (presuntivo ou definitivo)
- Conduta/tratamento instituído
- Evolução clínica
- Desfecho (alta, melhora, manutenção, óbito, etc.)

Foi atendida uma porquinha-da-índia (*Cavia porcellus*), fêmea, não castrada, com 6 anos de idade e peso corporal de 1,1 kg, apresentando histórico de alterações urinárias recorrentes há mais de três anos.

No primeiro atendimento, a responsável relatou hematúria, prostração e hiporexia. Ao exame clínico geral observou-se dor à palpação abdominal nas regiões hipogástrica e mesogástrica. Diante dos achados clínicos e do histórico, realizou-se exame radiográfico abdominal, o qual evidenciou a presença de urólito vesical. A paciente foi submetida à cistotomia para remoção do cálculo, sem intercorrências, apresentando recuperação satisfatória no período pós-operatório.

No ano subsequente, o animal retornou para atendimento com recidiva de hematúria e presença de disúria. A urinálise obtida por cistocentese revelou densidade urinária de 1.010, nitrito positivo, proteinúria discreta e bacteriúria. A urocultura possibilitou o isolamento de *Escherichia coli*, associado a perfil de resistência antimicrobiana. No mesmo período, a avaliação ultrassonográfica evidenciou alterações compatíveis com cistite, além de grande quantidade de sedimento urinário livre na vesícula urinária, sem alterações renais morfológicas detectáveis naquele momento.

Em abril de 2025, aproximadamente dois anos após o primeiro atendimento, observou-se agravamento do quadro urinário e dos sinais clínicos. A urinálise demonstrou proteinúria, hematúria, bacteriúria intensa, leucocitúria acentuada, presença de cristais de estruvita e cilindros granulosos. A densidade urinária de 1.007 caracterizou hipostenúria, sugerindo comprometimento da capacidade de concentração urinária e possível envolvimento renal secundário ao processo urinário crônico previamente estabelecido.

Na avaliação realizada em março de 2026, os exames laboratoriais evidenciaram persistência das alterações urinárias. O perfil bioquímico demonstrou creatinina dentro dos valores de referência (1,0 mg/dL) e ureia em limite superior (62,40 mg/dL), sem

caracterização de azotemia significativa. Apesar da ausência de azotemia, a ultrassonografia revelou perda parcial da definição corticomedular, mineralização em recessos pélvicos e microcistos corticais bilaterais, compatíveis com nefropatia crônica secundária à progressão de alterações urinárias recorrentes.

Instituiu-se fluidoterapia semanal com solução de ringer com lactato pela via subcutânea, na dose de 70 mL/kg, associada à suplementação com complexo vitamínico (Vetnil® Ômega 3 + SE 550, 1 cápsula SID), bem como manutenção de vitamina C (Vita-vet C®), administrada na dose de três gotas, duas vezes por semana. Adicionalmente, recomendou-se adequação dietética com inclusão de alimentos de maior teor hídrico, como pepino, chuchu e folhas verdes, além da manutenção da oferta hídrica ad libitum.

Após o início do tratamento de suporte, a paciente apresentou estabilização clínica até o momento. Considerando o caráter progressivo da enfermidade e a presença de lesões renais estabelecidas, o animal permanece em acompanhamento clínico periódico, incluindo monitoramento laboratorial e exames de imagem.

DISCUSSÃO:

Comentado [mg5]: Aqui precisa ter:

- Interpretação dos achados do caso
- Comparação com a literatura (semelhanças e diferenças)
- Justificativa das condutas adotadas
- Possíveis explicações fisiopatológicas
- Limitações do caso
- Implicações clínicas (o que o caso acrescenta à prática)

A evolução clínica observada sugere progressão de afecção do trato urinário inferior para doença renal crônica, condição descrita em pequenos mamíferos exóticos quando processos inflamatórios e infecciosos persistentes não são adequadamente controlados. A associação entre urolitíase, infecção urinária por *Escherichia coli* e alterações urinárias persistentes provavelmente contribuiu para o desenvolvimento de lesão renal progressiva (1,3).

Processos infecciosos crônicos e alterações urinárias persistentes podem promover dano renal gradual por meio da inflamação contínua, perda funcional de néfrons e desenvolvimento de fibrose renal. Os achados observados neste relato corroboram a literatura, que descreve a progressão de afecções urinárias como importante fator predisponente ao desenvolvimento de DRC em pequenos mamíferos exóticos (1,3).

A hipostenúria observada ao longo da evolução clínica representa importante indicativo de disfunção tubular renal. Em porquinhos-da-índia, a perda da capacidade de concentração urinária pode ocorrer precocemente na DRC, antes do desenvolvimento de azotemia significativa, justificando a manutenção dos valores séricos de creatinina dentro da normalidade (4, 6).

O manejo baseou-se em terapia de suporte, considerando o caráter irreversível da DRC. A fluidoterapia foi empregada visando manutenção da perfusão renal e prevenção da

desidratação, enquanto a adequação dietética buscou reduzir sobrecarga metabólica e prevenir recorrência de urolitíase (3). A suplementação de vitamina C foi mantida devido à incapacidade fisiológica dos porquinhos-da-índia em sintetizá-la (5). O tratamento das infecções urinárias por meio de cultura e antibiograma mostrou-se essencial diante do histórico de resistência antimicrobiana da paciente.

Embora não tenham sido utilizados biomarcadores renais adicionais, os achados demonstram que alterações como proteinúria, hipostenúria e infecções urinárias recorrentes podem representar indicadores precoces de comprometimento renal, reforçando a importância do acompanhamento clínico e laboratorial contínuo.

CONCLUSÃO:

Comentado [mg6]: Na **conclusão**, deve ser direta e objetiva. Em tópicos:
- Síntese dos principais achados do caso
- Resposta ao objetivo do trabalho
- Relevância clínica dos resultados
- Aplicabilidade prática (se pertinente)
- Possível recomendação ou implicação futura (opcional)

O presente relato evidenciou a progressão de alterações urinárias recorrentes para doença renal crônica em um porquinho-da-índia (*Cavia porcellus*), demonstrando que proteinúria, hipostenúria e achados ultrassonográficos podem contribuir para o reconhecimento precoce do comprometimento renal, mesmo na ausência de azotemia significativa. Dessa forma, o estudo evidencia a necessidade do acompanhamento clínico e laboratorial contínuo na identificação precoce da doença. Os achados reforçam a relevância clínica da urinálise seriada e dos exames de imagem como ferramentas auxiliares no diagnóstico e monitoramento da DRC em pequenos mamíferos exóticos.

REFERÊNCIAS:

1. Fisher PG. Exotic mammal renal disease: causes and clinical presentation. Vet Clin North Am Exot Anim Pract. 2006;9(1):33-67.
2. Holowaychuk MK. Renal failure in a guinea pig (*Cavia porcellus*) following ingestion of oxalate containing plants. Can Vet J. 2006;47(8):787-789.
3. Quesenberry KE; Carpenter JW. *Ferrets, rabbits, and rodents: clinical medicine and surgery*. 3rd ed. St. Louis: Elsevier; 2012.
4. Kovarikova S; Blahova J; Truhlarova A; Baslerova S; Krepinska I; Jekl V et al. Urinary protein-to-creatinine ratio in guinea pigs (*Cavia porcellus*): reference range and the effect of age and sex. Vet Rec. 2024;196(1):e4911.
5. Washington IM; Van Hoosier G. Biochemistry and Hematology. The Laboratory Rabbit, Guinea Pig, Hamster, and Other Rodents. 2012:57–116.
6. Reavill DR; Lennox AM. Disease overview of the urinary tract in exotic companion mammals and tips on clinical management. Vet Clin North Am Exot Anim Pract. 2020;23(1):169-193.

Doença Renal Crônica Estágio IV Associada à Síndrome Urêmica e Osteodistrofia Fibrosa em Canino: Relato de Caso

Amanda Faustin Suchoronczek - Discente de medicina veterinária da Universidade estadual do centro-oste-UNICENTRO;
Aline Faustin Suchoronczek - Discente de medicina veterinária da Universidade estadual do centro-oste-UNICENTRO;
Luciana Dalazen dos Santos- Docente Orientador do Departamento de Medicina Veterinária – UNICENTRO.

Resumo

A doença renal crônica (DRC) em cães caracteriza-se pela perda irreversível e progressiva do funcionamento dos néfrons. O presente trabalho objetiva relatar o caso clínico de uma cadela, Lhasa Apso, de 11 anos, atendida com histórico de emagrecimento progressivo, hiporexia, vômitos e poliúria/polidipsia. Ao exame físico, o animal manifestava desidratação (8%), apatia, halitose urêmica, úlceras em mucosa oral e amolecimento grave da consistência mandibular ("mandíbula de borracha"). Os exames laboratoriais revelaram anemia normocítica normocrômica não regenerativa (hematócrito 26%), azotemia acentuada (ureia: 312 mg/dL; creatinina: 7,8 mg/dL; SDMA: 43 µg/dL), hiperfosfatemia grave (12,4 mg/dL), hipercalemia (6,3 mEq/L) e proteinúria (UPC: 2,4). A ultrassonografia abdominal confirmou a redução dimensional bilateral dos rins, perda de definição córtico-medular e hiperecogenicidade cortical. O diagnóstico final consistiu em DRC estágio IV (IRIS), síndrome urêmica e osteodistrofia fibrosa renal secundária ao hiperparatireoidismo secundário renal. Instituiu-se suporte intensivo com fluidoterapia (NaCl 0,9%), antieméticos, protetores gástricos, quelante de fósforo e hipotensores. Devido à gravidade sistêmica e ao caráter terminal da afecção, a paciente evoluiu para óbito 24 horas após o início do tratamento. O caso ressalta a importância do diagnóstico precoce e a gravidade das manifestações multissistêmicas da uremia em pequenos animais.

Palavras-chave: Azotemia; Hiperparatireoidismo secundário; Nefropatia terminal; Proteinúria.

Introdução

A doença renal crônica (DRC) é uma das enfermidades de maior relevância na clínica médica de pequenos animais idosos, caracterizada por lesões estruturais e perda funcional progressiva e irreversível de ambos os rins, com duração igual ou superior a três meses (1). À medida que a taxa de filtração glomerular declina criticamente, ocorre o acúmulo sistêmico de toxinas urêmicas (como compostos nitrogenados), originando a síndrome urêmica, que compromete múltiplos sistemas biológicos (2).

Ademais, a perda de parênquima renal ativo prejudica a síntese de eritropoetina, resultando em anemia arregenerativa, e desregula o eixo cálcio-fósforo devido à retenção de fosfato e à menor ativação da vitamina D (1,3). Essa disfunção endócrina culmina no hiperparatireoidismo secundário renal (HPSR), que promove severa reabsorção óssea,

clinicamente descrita como osteodistrofia fibrosa ou "mandíbula de borracha" (3). Diante da alta morbidade e do prognóstico reservado nos estágios avançados, este trabalho tem como objetivo descrever e discutir os aspectos fisiopatológicos, laboratoriais e desfecho clínico de uma cadela com DRC em estágio terminal.

Descrição do Caso

No dia 16 de junho de 2025, uma canina Lhasa Apso, fêmea, de 11 anos e 5,1 kg, foi atendida na Clínica Escola de Medicina Veterinária (CEVET/Unicentro), com histórico de emagrecimento progressivo há quatro meses, hiporexia crônica, vômitos esporádicos pós-prandiais, poliúria e polidipsia. Atendida anteriormente em outra instituição por suspeita de intoxicação, recebeu suplementação vitamínica (Glicopan®) e antitóxicos, sem melhora. Nos últimos 14 dias, o quadro evoluiu com apatia intensa, halitose fétida e diversas dificuldades de apreensão e mastigação. O histórico vacinal e o controle de endoparasitas foram desatualizados.

Ao exame físico, o animal apresentou-se apático, com postura cifótica, magreza severa (ECC 2/9) e desidratação de 8% (turgor diminuído e mucosas secas e pálidas). Os parâmetros fornecidos revelaram hipertensão arterial sistêmica (PAS de 178 mmHg), com temperatura e frequências cardíacas e respiratórias normais. Na cavidade oral, observa-se halitose urêmica grave, úlceras discretas e amolecimento com dor leve manipulação à mandíbula (“mandíbula de borracha”). Os linfonodos, a auscultação cardiopulmonar e a palpação abdominal não apresentaram alterações significativas.Exames laboratoriais revelaram anemia arregenerativa (Ht 26%), leucocitose discreta, azotemia grave, hiperfosfatemia (12,4 mg/dL), hipocalcemia (8,1 mg/dL) e hipercalemia (6,3 mEq/L). A urinálise indicou isostenúria (densidade 1,010), proteinúria (UPC 2,4), hematúria oculta e cilindros granulosos. Na ultrassonografia, observaram-se rins reduzidos, irregulares, hiperecogênicos, sem definição córtico-medular e com focos de mineralização, sem evidências de obstrução. Os resultados confirmaram o diagnóstico de Doença Renal Crônica estágio IV (IRIS) associada à síndrome urêmica.

A paciente foi internada para suporte intensivo, instituindo-se fluidoterapia com NaCl 0,9% por 24 horas para correção da desidratação face à hipercalemia. O ritmo cardíaco foi monitorado continuamente por eletrocardiograma (ECG), sem alterações emergenciais.O protocolo farmacológico incluiu maropitant e ondansetrona (antieméticos), omeprazol e

sucralfato (protetores gástricos), hidróxido de alumínio (quelante de fósforo), mirtazapina (estimulante de apetite), além de amlodipina e telmisartana para controle da hipertensão e da proteinúria. Apesar das medidas instituídas, a paciente manifestou progressão do quadro clínico, evoluindo para falência múltipla de órgãos e óbito 24 horas após a admissão.

Discussão

Os achados clínicos e laboratoriais da paciente corroboram estritamente a literatura descrita para a insuficiência renal crônica em fase terminal (estágio IV IRIS) (1). Os sinais gastrointestinais primários descritos pelo tutor (vômitos frequentes, hiporexia e emagrecimento) decorrem diretamente da síndrome urêmica. A anemia normocítica normocrômica não regenerativa observada decorre majoritariamente do déficit de síntese e liberação de eritropoetina pelo parênquima renal fibroso, associada ao menor tempo de sobrevida das hemácias na circulação urêmica e às hemorragias ocultas no trato gastrointestinal, sugeridas na urinálise e nos vômitos (1,5). A leucocitose neutrofílica discreta reflete o estado inflamatório crônico sistêmico induzido pela uremia (5).

Os resultados minerais e ósseos evidenciam uma complicação fisiopatológica complexa: o hiperparatireoidismo secundário renal (HPSR). À medida que a filtração glomerular declina, há retenção crônica de fósforo (hiperfosfatemia), o que reduz diretamente a fração de cálcio ionizado no sangue e inibe a enzima renal 1-alfa-hidroxilase, diminuindo a produção de calcitriol (vitamina D ativa) (3,6). A hipocalcemia decorrente e os níveis elevados de fósforo estimulam a secreção contínua do paratormônio (PTH) pelas glândulas paratireoides. O PTH atua de forma exacerbada nos ossos, induzindo reabsorção osteoclástica generalizada e substituição do tecido ósseo por tecido conjuntivo fibroso (3). Esse fenômeno justifica perfeitamente o achado clássico de "mandíbula de borracha" e a dor local apresentada pela cadela (6).

A análise urinária e a ultrassonografia dão suporte à cronicidade e à gravidade da lesão. A densidade urinária de 1.010 caracteriza a perda total da capacidade de concentração urinária (isostenúria) pelos túbulos renais (1). No âmbito ultrassonográfico, rins diminuídos de tamanho, com contornos irregulares e perda completa da definição córtico-medular são alterações patognomônicas de nefropatia crônica terminal, refletindo a substituição difusa de néfrons por tecido cicatricial fibroso (8).

A conduta terapêutica visou estabilizar as consequências imediatas da uremia extrema. A escolha do NaCl 0,9% justificou-se pela necessidade de expansão volêmica e correção de desidratação (8%) sem a adição exógena de potássio, visto que o animal apresentava hipercalemia, uma alteração eletrolítica perigosa que ameaça a condução elétrica miocárdica (2). O manejo farmacológico agressivo associando bloqueadores de receptores NK1 (maropitant), antiespasmódicos, protetores de mucosa e anti-hipertensivos foi correto e preconizado pela literatura internacional (1,4). No entanto, a instituição tardia do tratamento médico, quando mais de 75% da massa funcional renal já se encontrava destruída de forma irreversível e associada à falência de múltiplos sistemas, limitou a reversibilidade do quadro, culminando no óbito rápido do paciente (1,2).

Conclusão

O presente relato de caso evidencia a gravidade da Doença Renal Crônica (DRC) em estágio IV, destacando as manifestações sistêmicas da síndrome urêmica e do hiperparatireoidismo secundário renal, como a osteodistrofia fibrosa mandibular. O rápido agravamento e o desfecho desfavorável ressaltam a importância do diagnóstico precoce por meio de exames de rotina em cães geriátricos, possibilitando intervenções que retardem a progressão da doença e melhorem a qualidade e a expectativa de vida dos pacientes.

Referências

1. International Renal Interest Society (IRIS). Guidelines for the staging and management of canine chronic kidney disease. IRIS Kidney; 2023.
2. Polzin DJ. Chronic kidney disease in small animals. Veterinary Clinics: Small Animal Practice. 2011;41(1):15-30.
3. Cortadellas O, Fernández del Palacio MJ, Talavera J, Fragua R. Calcium and phosphorus homeostasis in dogs with chronic kidney disease at different stages of the disease. Veterinary Record. 2010;166(4):105-109.
4. Quimby JM. Management of uremic complications in the advanced stages of chronic kidney disease. Journal of Small Animal Practice. 2016;57(6):283-290.
5. Stockham SL, Scott MA. Fundamentals of Veterinary Clinical Pathology. 2nd ed. Ames: Blackwell Publishing; 2008.
6. Nagode LA, Chew DJ, Podell M. Nephrology and urology of small animals: Renal secondary hyperparathyroidism. In: Bartges J, Polzin DJ, editors. Nephrology and Urology of Small Animals. Ames: Wiley-Blackwell; 2011. p. 697-709.
7. Grauer GF. Measurement of urine protein-to-creatinine ratio in dogs and cats. Veterinary Clinics: Small Animal Practice. 2004;34(4):889-899.
8. Nyland TG, Mattoon JS. Small Animal Diagnostic Ultrasound. 3rd ed. Philadelphia: W.B. Saunders; 2014.

Doença renal crônica por hidronefrose em gato doméstico: relato de caso

Gabriela Lagos – Discente de Medicina Veterinária da Universidade Estadual do Centro-Oeste; PR
Anna Carolina de Oliveira Hey – Médica Veterinária Autônoma, SC
Ezequiel Anacleto Da Silva Lukasievicz – Discente de Medicina Veterinária da Universidade Estadual do Centro-Oeste, PR
Keila Garcia Favarão – Profº. MSc. Eps. de Medicina Veterinária na Universidade Estadual do Centro-Oeste, PR
Luciana do Amaral Oliveira – Profº. MSc. Eps. de Medicina Veterinária na Universidade Estadual do Centro-Oeste, PR
Luciana Dalazen dos Santos – Profº. MSc. Eps. de Medicina Veterinária na Universidade Estadual do Centro-Oeste, PR

RESUMO

O relato de caso aborda uma hidronefrose do rim esquerdo em uma gata doméstica, decorrente de um processo inflamatório do ureter. A condição foi sugerida por ultrassonografia, que evidenciou a lesão renal e a obstrução do fluxo urinário. Como consequência, foi necessária a realização de nefrectomia esquerda, e o animal desenvolveu doença renal crônica (DRC) no rim direito devido ao tempo de persistência da inflamação e da lesão renal. Houve complicação cirúrgica, e a paciente apresentou sequelas, sendo recomendados cuidados especiais para evitar a perda de função do rim remanescente. A ferramenta diagnóstica crucial foi a ultrassonografia abdominal, pois foi ela que determinou o diagnóstico final e a necessidade da intervenção cirúrgica.

Palavras-chave: lesão renal; nefrectomia; felino.

INTRODUÇÃO

A hidronefrose é um tipo de lesão renal caracterizada pela dilatação da pelve e dos cálices renais por excesso de líquido no rim devido a alguma obstrução do fluxo urinário, podendo progredir para atrofia renal e causar predisposição a infecções. A obstrução urinária pode ser classificada em unilateral ou bilateral, parcial ou completa, de ocorrência lenta ou rápida, e dividida entre lesões intrínsecas (da uretra até a pelve renal) ou extrínsecas (compressão da uretra e do ureter) (1).

O sistema urinário de felinos é extremamente delicado, porque os gatos podem desenvolver afecções devido ao estresse, alimentação inadequada, traumas e outros fatores. Quando não há intervenção, pode se tornar uma patologia grave, causando sequelas na vida do animal, como a doença renal crônica (DRC) (2).

A doença renal crônica é descrita como uma falha renal persistente por meses ou anos, por degeneração de suas estruturas renais, sendo irreversível. A afecção é uma das mais rotineiras na clínica de felinos, podendo ser secundária a outras condições como lesões renais, incluindo a hidronefrose. Quando não tratada, essa doença é uma das

principais causas de mortalidade entre os gatos domésticos devido às alterações metabólicas, mas, com manejo adequado, a vida pode ser prolongada por muitos anos (3).

DESCRIÇÃO DO CASO

No dia 9 de setembro de 2025, uma gata, 8 anos, sem raça definida, castrada, foi atendida na Clínica Escola Veterinária Prof. Marcos Vinicius Tranquilim (CEVET) em Guarapuava (PR) com histórico de êmese, apatia, hiporexia e polidipsia. O animal não defecava há 4 dias. O responsável relatou que a gata foi vermifugada há 4 dias, não tinha acesso à rua, não era vacinada, nunca reproduziu e alegou que não foi administrado nenhum tipo de medicação para alívio dos sinais clínicos. No exame físico, os parâmetros estavam normais, mas o animal apresentava dor à palpação abdominal em região epigástrica, portanto, foi indicado uma ultrassonografia exploratória.

No exame, a estrutura do rim esquerdo apresentava anecogenicidade (líquido) de baixa celularidade, dimensões aumentadas e acentuada redução e perda das relações e delimitações corticomedulares (figura 1). O ureter esquerdo apresentava dilatação devido à presença de conteúdo anecogênico, compatível com hidronefrose e o rim direito apresentava redução das delimitações corticomedulares, compatível com DRC (figura 1). O fígado apresentava aumento das divisões, com bordas discretamente espessas e arredondadas, compatível com hepatomegalia secundária.

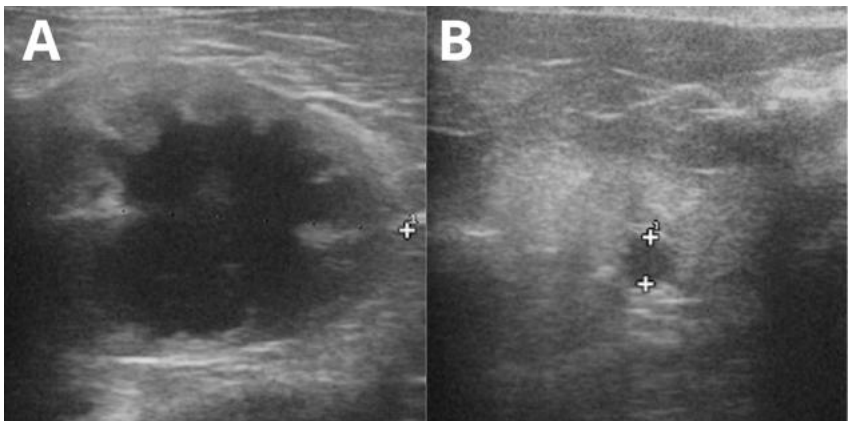

Figura 1 - A: Rim esquerdo compatível com hidronefrose. B: Ureter inflamado e dilatado compatível com hidronefrose. Fonte: Setor de Diagnóstico por Imagem (CEVET), 2025.

Devido aos achados ultrassonográficos, o animal precisou ser internado para realização de exames e procedimento cirúrgico de nefrectomia esquerda (figura 2). No pré-cirúrgico, a urinálise revelou azotemia (creatinina 2,02 mg/dL; referência 0,8 - 1,8 mg/dL), e o hemograma e o perfil hepático não apresentavam alterações. Após a nefrectomia, foi administrado Tramadol, 2 mg/kg, via intravenosa, a cada 8 horas, por 5 dias; e Dipirona 12,5 mg/kg, via intravenosa, a cada 12 horas, por 5 dias para controle de dor no pós-

operatório; Cefalotina, 20mg/kg, via intravenosa, a cada 12 horas, por 10 dias para profilaxia de infecções bacterianas oportunistas; Lactulose, 1 ml, via oral, a cada 8 horas, por 5 dias; e fluidoterapia (Ringer com lactato 500 ml, 10 ml/kg/h) por 3 dias. Quatro dias após o procedimento cirúrgico, o animal ainda apresentava azotemia, mas em níveis menores (creatinina 1,86 mg/dL; referência 0,8 - 1,8 mg/dL). O perfil hepático estava alterado (AST 57 U/l; referência 6,7 - 11 U/l), e no hemograma havia anemia, com resposta celular e rara presença de corpúsculos de Döhle.

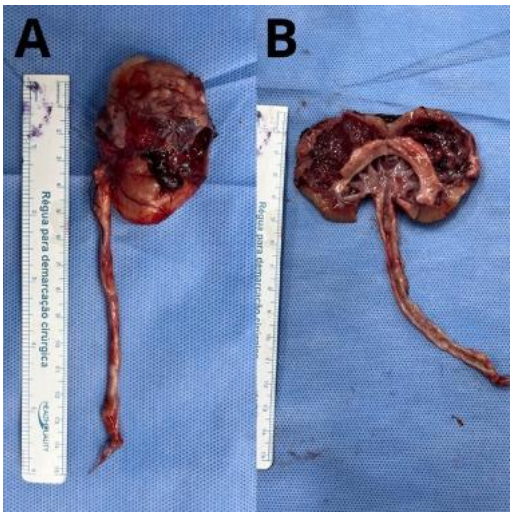

Figura 2 - A: Aspecto externo do rim esquerdo após nefrectomia. B: Aspecto interno de rim esquerdo após nefrectomia com delimitação corticomedulares destruídos devido a hidronefrose. Fonte: Keila Garcia Favarão, 2025.

No dia 19 de setembro de 2025, após 8 dias internado, o animal recebeu alta e foram prescritas medicações para serem administradas pelo responsável: via oral de Amoxicilina + Clavulanato 400 mg/57 mg, por 14 dias; de Cobavital via oral, a cada 12 horas, por 5 dias; e de Cronidor 12 mg, a cada 12 horas, por 5 dias.

DISCUSSÃO

O relato evidencia a importância do diagnóstico precoce da hidronefrose e as graves consequências da falta de tratamento. O longo período de hidronefrose no rim esquerdo foi suficiente para provocar o desenvolvimento de doença renal crônica (DRC) no rim direito, com sequelas irreversíveis (4).

Ressalta-se que a DRC, além de afetar a função renal, também afeta as funções metabólicas do organismo, sendo elas a diminuição da produção da eritropoetina pela ausência de um rim e degeneração do outro, podendo desenvolver anemias; o desequilíbrio ácido-básico pela diminuição da capacidade de excreção de ácidos e reabsorção do bicarbonato, eliminado pela urina e a hipertensão arterial pela diminuição da produção da renina para o controle da pressão arterial (2).

Na doença renal, o metabolismo mineral é severamente afetado. Em fases iniciais, ocorre hipocalemia por incapacidade de reter potássio. Em estágios avançados, surgem hipercalemia e hiperfosfatemia, que inibem a ativação da vitamina D, levando à hipocalcemia por redução da absorção intestinal de cálcio. Como compensação, a paratireoide produz PTH, que aumenta a reabsorção tubular de cálcio e força a excreção de fósforo. Porém, com o rim degenerado, o PTH acaba retirando cálcio dos ossos, causando reabsorção óssea intensa, tornando-os fracos, fibrosos e deformados (2).

Nesse contexto, deve-se sempre atentar ao acúmulo das toxinas urêmicas (ureia, creatinina e outras nitrogenadas), que induzem estresse oxidativo e reação inflamatória nas células, resultando em inflamação generalizada. O excesso de ureia acumula-se na saliva, podendo formar úlceras nas mucosas orais e hálito urêmico, caracterizando o principal sinal clínico da DRC (5).

Portanto, o tratamento da condição irreversível é vitalício e inclui suplementação nutricional, restrições alimentares, correção de eletrólitos e equilíbrio ácido-base, suporte à função renal, eliminação de toxinas com mínimo dano renal e manutenção da hidratação. Exames regulares (hemograma, ultrassonografia, perfil bioquímico, urinálise, gasometria) são essenciais para monitorar a eficácia da terapia (5).

CONCLUSÃO

Conclui-se que a ultrassonografia e a cirurgia (nefrectomia) foram essenciais para o diagnóstico e o tratamento da hidronefrose. Sem o exame ultrassonográfico, não seria possível avaliar a gravidade do quadro nem definir a conduta cirúrgica. A ausência tanto do exame quanto da nefrectomia elevaria o risco de perda da função do rim remanescente, comprometendo gravemente o organismo do animal e tornando a condição incompatível com a vida.

REFERÊNCIAS

1) SANTOS, Renato de Lima; ALESSI, Antonio Carlos. Patologia Veterinária. 3. ed. Rio de Janeiro: Roca, 2023. 1008 p. ISBN 9788527738972.
2) LIMA, Felipe Baldo. Clínica Médica de Pequenos Animais. 1. ed. Salvador: SANAR, 2021. 464 p. (Coleção Manuais de Medicina Veterinária, v. 1). ISBN 9786587930091.
3) GUSSO, Ana Bianca; MAZUTTI, Monique Luisa da Cunha. Doença renal crônica em gatos: a importância dos estadiamentos e do diagnóstico precoce: revisão de literatura. Arquivos Brasileiros de Medicina Veterinária FAG, v. 4, n. 1, p. 155-194, 2021.

4) CALHAU, Djavan Santos; PELLIN, Isabella Castro; NAGAMINE, Karina Myeko; ALMEIDA, Yasmin Teles da Costa; EIRAS, Carlos Emanuel et al. Doença renal crônica em gatos. Pubvet, [S. l.], v. 18, n. 02, p. e1551, 2024. DOI: 10.31533/pubvet.v18n02e1551.
5) BRITO, Guilherme Soares Severo de. Doença Renal Crônica em Felinos e Avaliação da Hiperfosfatemia na Acidose Metabólica. São Paulo, 2018. Trabalho de Conclusão de Residência – Faculdade de Medicina Veterinária e Zootecnia, Universidade de São Paulo.

Dor Em Cães e Gatos - Atendimentos No Ambulatório Da Dor De Uma Instituição De Ensino

AUTORES: Marina Michelon Lindner, João Vitor Darque dos Santos, Juliana Carla Maroso, Larissa Paludo, Vitória Gaffuri Martello, Rosema Santin.

RESUMO

A dor é uma experiência sensorial e emocional desagradável, que causa desconforto e sofrimento ao animal, afetando sua qualidade de vida. Identificá-la é essencial para garantir o bem-estar e, por isso, os estudos relacionados à sua fisiopatologia, reconhecimento e analgesia adequada são notavelmente relevantes para a Medicina Veterinária. Além disso, o não tratamento da dor acarreta na perda da homeostasia metabólica, alterações neuroendócrinas e inúmeros prejuízos ao animal. Objetivou-se relatar a casuística de cães e gatos atendidos no Ambulatório da Dor do Centro de Práticas Clínicas e Cirúrgicas (CPCC) do IFC - Concórdia no período de junho de 2025 a maio de 2026. Neste período, foram realizados 35 atendimentos, destes, 25 como 1ª consulta e 10 retornos. Do total, 20 atendimentos foram de cães com nove retornos, e cinco atendimentos de gatos com um retorno. Ainda, 16 eram fêmeas e nove machos, apresentando idade entre 1 a 16 anos. As principais suspeitas/diagnósticos foram osteoartrite, osteofitose, luxação de patela e fratura, variando entre dor crônica e aguda. Os resultados obtidos evidenciam a contribuição do Ambulatório da Dor para o diagnóstico e manejo adequado das condições dolorosas em pequenos animais, com destaque para enfermidades ortopédicas e degenerativas. A predominância de pacientes com dor crônica reforça a necessidade de estratégias específicas para seu reconhecimento e manejo. Nesse contexto, o ambulatório contribui para a melhoria da qualidade de vida e do bem-estar dos animais atendidos, além de promover a integração entre ensino, extensão e prática clínica, ampliando a capacitação dos futuros médicos-veterinários na área de analgesia e medicina da dor.

PALAVRAS-CHAVE: Analgesia; Homeostasia; Fisiopatologia; Veterinária.

INTRODUÇÃO

A Associação Internacional para o Estudo da Dor define a dor como “Uma experiência sensorial e emocional desagradável associada a, ou que se assemelha àquela associada a dano tecidual real ou potencial”. É importante lembrar que a incapacidade de comunicação não extingue a possibilidade de um um animal sentir dor (1). O Médico Veterinário é o profissional responsável pela saúde e bem-estar dos animais, devendo prevenir e aliviar o sofrimento dos que estão sob seus cuidados (2). Portanto, a avaliação e o tratamento da dor são temas muito estudados nos últimos anos, fazendo com que a dor seja considerada o quinto sinal vital. É essencial, que o Médico Veterinário possua conhecimento sobre as classes farmacológicas e como administrá-las em cada atendimento. Desta maneira, deve-se incluir a avaliação da dor em qualquer atendimento clínico, emergencial ou não, visando diagnosticar e imediatamente tratar,

assegurando o bem-estar animal (3). Objetivou-se relatar a casuística de cães e gatos atendidos no Ambulatório da Dor do Centro de Práticas Clínicas e Cirúrgicas (CPCC) do IFC - Concórdia no período de maio de 2025 a maio de 2026.

MATERIAL E MÉTODOS

O projeto foi enviado ao Comitê de Ética no Uso de Animais (CEUA) - IFC-Concórdia com parecer favorável sob o número 17/2024. Foram realizados, pela equipe do projeto Ambulatório da Dor no CPCC - IFC-Concórdia, atendimentos de cães e gatos de Concórdia/SC e região para avaliação e controle da dor no período de junho de 2025 a maio de 2026. As consultas aconteciam uma a duas vezes por semana com horário agendado e participação dos docentes e alunos de forma efetiva. Vale ressaltar que, pacientes atendidos em outros momentos que não no Ambulatório da Dor, também foram avaliados e medicados conforme necessidade. Porém, neste estudo não foram contabilizados.

Durante a anamnese, escalas de dor específicas para cada espécie foram disponibilizadas com questões referentes à queixa, ao comportamento do animal, à rotina e ao ambiente onde o animal vivia, dentre outras. Todos os animais passaram por exame físico geral completo e específico, focado no reconhecimento da dor. Além disso, exames complementares como ultrassonografia, radiografia, hemograma e bioquímicos foram realizados a fim de auxiliar no diagnóstico e tratamento. Além disso, foram realizados retornos para acompanhamento, ajuste de doses e evolução dos casos.

RESULTADOS E DISCUSSÃO

Durante o período de junho de 2025 a maio de 2026, foram realizados 35 atendimentos no Ambulatório da dor, sendo 25 como primeira consulta e 10 retornos. Do total de pacientes atendidos, 20 eram cães e 5 eram gatos, demonstrando maior procura pelo serviço para a espécie canina. Entre os pacientes, 16 eram fêmeas e 9 machos, com idade variando entre 1 e 16 anos. Dentro das suspeitas clínicas e diagnósticos observados destacam-se osteoartrite, osteofitose, luxação de patela, ruptura de ligamento cruzado cranial, artrite, artrose, doença do disco intervertebral, síndrome de wobbler, fraturas e afecções odontológicas.

Os presentes achados na rotina clínico corroboram com o estudo de Bertoncello, que cita essas enfermidades como os principais diagnósticos de dor crônica em pequenos

animais (4). Os casos avaliados envolveram tanto quadros de dor aguda quanto de dor crônica, sendo frequente a ocorrência de enfermidades ortopédicas e degenerativas associadas ao sistema locomotor, especialmente doenças articulares degenerativas (5).

A elevada ocorrência de alterações osteoarticulares observada neste levantamento reforça a relevância da dor crônica na rotina clínica de pequenos animais, especialmente em pacientes adultos e idosos. Esse achado pode estar relacionado ao avanço da idade, considerada um fator determinante para a ocorrência de osteoartrite em cães, cuja maior incidência é observada entre 8 e 13 anos (6). Muitas dessas enfermidades apresentam evolução progressiva e impacto significativo na mobilidade, comportamento e qualidade de vida dos animais, exigindo acompanhamento contínuo e ajustes terapêuticos periódicos.

Os tratamentos instituídos basearam-se no conceito de analgesia multimodal, utilizando associações de diferentes classes farmacológicas, como anti-inflamatórios não esteroidais (AINE's), dentre eles, meloxicam, robenacoxibe ou gapiprant, bem como dipirona, opioides como tramadol, codeína ou metadona, gabapentinoides como adjuvantes (gabapentina ou pregabalina) e condroprotetores. Essa abordagem busca atuar em diferentes vias da nocicepção, proporcionando melhor controle da dor e reduzindo a necessidade de doses elevadas de um único fármaco (7). Além disso, a realização de exames complementares, incluindo radiografia, ultrassonografia, hemograma e análises bioquímicas, contribuiu para o diagnóstico e direcionamento terapêutico dos casos.

É importante ressaltar que, os retornos permitiram monitorar a resposta ao tratamento e adequar os protocolos analgésicos conforme a evolução clínica de cada paciente. Neste estudo, apenas 10 pacientes realizaram consulta de retorno. Isso pode estar relacionado a diferentes fatores, como percepção de melhora clínica pelo responsável, dificuldades de deslocamento, maiores custos e demais fatores individuais. Estudos na Medicina Veterinária mostram que a não adesão às consultas de retorno é um achado comum na rotina de cães e gatos, mesmo quando o retorno é recomendado (8).

CONCLUSÕES

Os resultados obtidos evidenciam a contribuição do Ambulatório da Dor para o diagnóstico e manejo adequado das condições dolorosas em pequenos animais, com destaque para enfermidades ortopédicas e degenerativas. A predominância de pacientes com dor crônica reforça a necessidade de estratégias específicas para seu

reconhecimento e manejo. Nesse contexto, o ambulatório contribui para a melhoria da qualidade de vida e do bem-estar dos animais atendidos, além de promover a integração entre ensino, extensão e prática clínica, ampliando a capacitação dos futuros médicos-veterinários na área de analgesia e medicina da dor.

REFERÊNCIAS

1. International Association for the Study of Pain (IASP). IASP terminology. Washington: IASP; 2020.

2. Fantoni DT. Fatos históricos: a dor como sinal vital; a ética no tratamento da dor; princípios básicos de farmacocinética e farmacodinâmica dos analgésicos para alívio da dor. In: Fantoni DT, editor. Tratamento da dor na clínica de pequenos animais. Rio de Janeiro: Elsevier; 2012. p. 3-27.

3. Yazbek K. Dor em cães e gatos: avaliação e tratamento. In: Boletim técnico da Zoetis – Indústria de Produtos Veterinários Ltda.

4. Bertoncello LG. Dor crônica em cães e gatos: revisão de literatura. 2019. Trabalho de conclusão de curso – Faculdade de Veterinária, Universidade Federal do Rio Grande do Sul, Porto Alegre.

5. Epstein ME, Rodan I, Griffenhagen G, Kadrlik J, Petty MC, Robertson SA et al. 2015 AAHA/AAFP pain management guidelines for dogs and cats. J Feline Med Surg. 2015; p.251-272.

6. Meeson RL, Todhunter RJ, Blunn G, Nuki G, Pitsillides AA. Spontaneous dog osteoarthritis – a One Medicine vision. Nat Rev Rheumatol. 2019; p.273-287.

7. Mathews KA, Kronen PW, Lascelles D, Nolan A, Robertson S, Steagall PV et al. Guidelines for recognition, assessment and treatment of pain. J Small Anim Pract. 2014; p.10-68.

8. Moore MP, et al. Nonadherence to follow-up recommendations is common for dogs and cats undergoing orthopedic surgery. J Am Vet Med Assoc. 2022; p.315-322.

Dosagem de Insulina Endógena Para o Auxílio do Diagnóstico de Insulinoma em Cadela com Hipoglicemia Persistente - Relato de Caso

Kamily Vitória Camargo - Discente do curso de Medicina Veterinária do Centro Universitário Filadélfia - UNIFIL
Ana Clara Gonçalves Ribeiro - Discente do curso de Medicina Veterinária do Centro Universitário Filadélfia - UNIFIL
Ana Isabela Velani Silva - Discente do curso de Medicina Veterinária do Centro Universitário Filadélfia - UNIFIL
Bruna Eduarda Vitor da Silva - Discente do curso de Medicina Veterinária do Centro Universitário Filadélfia - UNIFIL
Pedro Yago de Oliveira - Discente do curso de Medicina Veterinária do Centro Universitário Filadélfia - UNIFIL
Diego Dare da Silva - Médico Veterinário e Docente do curso de Medicina Veterinária na Universidade Estadual de Londrina

Resumo
O insulinoma é uma neoplasia funcional das células beta pancreáticas caracterizada pela secreção excessiva de insulina e consequente hipoglicemia persistente. O presente trabalho teve como objetivo relatar um caso de insulinoma em uma cadela. Foi atendido uma canina, Shih-tzu, fêmea, 15 anos, 3,3 kg, com histórico de hiporexia, vômitos, diarreia, tremores e episódios de fraqueza. Durante o exame clínico, observou-se hipoglicemia (31 mg/dL), sendo necessária estabilização imediata com administração de glicose. No hemograma observou-se leucocitose por neutrofilia e eritrocitose devido à desidratação. Devido ao quadro, a paciente permaneceu internada e durante o período de internação apresentou episódios recorrentes de hipoglicemia persistente, além de alterações eletrocardiográficas compatíveis com distúrbio de repolarização associado à hipoglicemia. A dosagem de insulina sérica demonstrou um aumento nas concentrações de insulina (13,96 µUI/mL) associado à hipoglicemia persistente, reforçando a suspeita de hiperinsulinismo endógeno. O exame ultrassonográfico não visualizou alterações em topografia pancreática. Os achados clínicos, laboratoriais e hormonais foram compatíveis com insulinoma. Portanto, o caso reforça a importância da investigação de hipoglicemia persistente em cães com sinais clínicos inespecíficos.

Palavras-chave: Endocrinopatia; Hiperinsulinismo endógeno; neuroglicopenia.

Introdução

O insulinoma é uma neoplasia funcional originada das células beta pancreáticas, sendo considerada a neoplasia endócrina pancreática mais frequente em cães (1). Caracteriza-se pela secreção excessiva de insulina, resultando em episódios de hipoglicemia persistente e manifestações clínicas decorrentes principalmente da neuroglicopenia (1,2).

Os sinais clínicos podem incluir fraqueza, tremores, alterações neurológicas, hiporexia, vômitos e sinais gastrointestinais inespecíficos, dificultando o diagnóstico inicial, especialmente em pacientes sem alterações ultrassonográficas evidentes (2). O diagnóstico baseia-se na associação entre sinais clínicos compatíveis, episódios

de hipoglicemia persistente e dosagem sérica de insulina durante episódios hipoglicêmicos, podendo ser complementado por exames de imagem abdominal (1,2). O prognóstico é variável e depende principalmente da presença de metástases, da resposta terapêutica e do estágio clínico da enfermidade (2). Desta forma, o presente trabalho teve como objetivo relatar um caso de suspeita clínica de insulinoma em uma cadela geriátrica, destacando os principais achados clínicos,

laboratoriais, hormonais e eletrocardiográficos observados durante a investigação diagnóstica.

Descrição do Caso

Foi atendida uma cadela da raça Shih-tzu, 15 anos, 3,3 kg, com histórico de hiporexia, vômitos e diarreia há aproximadamente 15 dias. Segundo o responsável, a paciente apresentava episódios frequentes de náusea, tremores, fraqueza e hiporexia. Durante a avaliação clínica observou-se frequência cardíaca de 140 bpm, frequência respiratória de 32 mpm, temperatura retal de 37,0 °C, mucosas normocoradas, desidratação e pressão arterial sistólica de 180 mmHg. Associado ao quadro, a paciente apresentava hipoglicemia grave (31 mg/dL), sendo necessária a administração intravenosa de glicose para estabilização do quadro clínico. Paciente foi internada sob fluidoterapia à base de ringer lactato associada à suplementação de glicose, recebendo probiótico (Beneflora® 2 g SID), enrofloxacino (10 mg/kg SID), metronidazol (15 mg/kg BID), omeprazol (1 mg/kg BID), maropitant (0,1 mL/kg SID), dipirona (25 mg/kg TID), suplementação vitamínica (Glicopan® 0,5 mL/kg VO SID), prednisolona (0,5 mg/kg BID) e monitoramento glicêmico seriado a cada duas horas. No hemograma observaram-se leucocitose por neutrofilia, eritrocitose e aumento de proteína plasmática total. O eletrocardiograma evidenciou alterações compatíveis com distúrbio de repolarização associado à hipoglicemia. No exame ecocardiográfico, observou-se discreto espessamento da valva mitral, compatível com início de degeneração valvar, sem repercussão hemodinâmica significativa. Durante a internação, a paciente apresentou episódios recorrentes de hipoglicemia persistente na curva glicêmica seriada. Devido à suspeita de insulinoma, foi realizada a dosagem de insulina sérica (13,96 µUI/mL), que, associada a episódios hipoglicêmicos, reforça a suspeita de hiperinsulinismo endógeno (2). O exame ultrassonográfico abdominal não evidenciou alterações em topografia pancreática, não sendo realizados mais exames de imagem complementares. Os achados clínicos e laboratoriais observados reforçaram a suspeita diagnóstica de insulinoma.

Discussão

Os insulinomas acometem principalmente cães idosos e promovem sinais clínicos relacionados à hipoglicemia persistente (1,2). No presente caso, a paciente

apresentou hiporexia, apatia, tremores e fraqueza, alterações compatíveis com manifestações descritas na literatura (3). Durante a internação, observou-se hipoglicemia recorrente mesmo após suplementação com glicose, reforçando a suspeita de hiperinsulinismo funcional.

A dosagem de insulina endógena demonstrou resultado de 13,96 µUI/mL, associado a episódios de hipoglicemia, sendo sugestivo o diagnóstico de insulinoma (2). Na ultrassonografia abdominal, o pâncreas apresentava dimensões e ecogenicidade preservadas nas áreas avaliadas, sem evidência de alterações ultrassonográficas significativas, fato descrito na literatura devido à dificuldade de identificação de pequenos tumores pancreáticos (3), reforçando a necessidade de exames complementares de alta complexidade para um diagnóstico mais assertivo, como a tomografia e a ressonância magnética.

Além disso, foram identificadas alterações eletrocardiográficas, como bradicardia sinusal, parada sinusal e aumento do intervalo QT, alterações que podem ocorrer secundariamente à hipoglicemia severa (2). O ecocardiograma evidenciou discreta insuficiência mitral sem repercussão hemodinâmica. O manejo clínico de internação com glicocorticóides, monitoramento glicêmico frequente e suporte nutricional contribuíram para melhora parcial da estabilidade glicêmica da paciente.

Conclusão

Quadros de hipoglicemia na maioria dos casos são de origem inespecífica. Desta forma, a associação entre avaliação clínica, curva glicêmica seriada, dosagem de insulina sérica e exames complementares foi fundamental para o diagnóstico e o direcionamento para a suspeita clínica de insulinoma no presente caso.

Referências

1. Goutal CM; Brugmann BL; Ryan KA. Insulinoma in dogs: a review. Journal of the American Animal Hospital Association, v.48, n.3, p.151-163, 2012.
2. Buishand FO. Current trends in diagnosis, treatment and prognosis of canine insulinoma. Veterinary Sciences, v.9, n.10, p.540, 2022.
3. Carvalho LS; Ribeiro JFA; Rosa LR; Castilho Júnior LC; Pelegrini EM. Insulinoma em cão sem raça definida: relato de caso. PubVet, v.17, n.12, p.e1499, 2023.

Duodenite Em Cão Juvenil: Relato De Caso Clínico

Ana Luísa Martins Ferreira - Discente de Medicina Veterinária, Centro Universitário de Telêmaco Borba, PR Monique Silva Campos - Discente de Medicina Veterinária, Centro Universitário de Telêmaco Borba, PR

Relatou-se o caso clínico de um cão jovem, sem raça definida, atendido com sinais gastrointestinais persistentes, incluindo vômitos, anorexia, dor abdominal, diarreia e apatia, evidenciando a relevância do diagnóstico precoce em afecções gastrointestinais crônicas na medicina veterinária. O estudo teve como objetivo descrever a abordagem diagnóstica e terapêutica adotada, bem como a evolução clínica do paciente. Inicialmente, foram realizados exames laboratoriais (hemograma e bioquímica sérica) e exames de imagem, incluindo ultrassonografia abdominal e radiografia, que evidenciaram a presença de uma massa incomum no trato gastrointestinal. A endoscopia subsequente revelou processo inflamatório compatível com doença intestinal inflamatória. Com base nesses achados, instituiu-se terapia imunomoduladora com ciclosporina oral, posteriormente substituída por nanociclosporina (22 mg/dose) após cinco meses, visando melhor custo-benefício. O tratamento foi mantido por 16 meses, com início aos dois anos de idade do animal. Observou-se melhora clínica progressiva, com remissão dos sinais gastrointestinais e recuperação do estado geral. Ao final do tratamento, realizou-se desmame gradual da medicação, mantendo-se estabilidade clínica. Exames de acompanhamento indicaram regressão significativa da lesão, persistindo apenas resquício inferior a 0,5 mm. O paciente permaneceu sob dieta hipoalergênica desde o início da intervenção, com boa adaptação alimentar. Concluiu-se que a associação entre diagnóstico precoce, monitoramento contínuo e terapia imunomoduladora prolongada foi eficaz na resolução do quadro clínico, contribuindo para prognóstico favorável e qualidade de vida do animal.

Palavras-chave: Ciclosporina; doença gastrointestinal e dieta hipoalérgica.

Introdução

As afecções gastrointestinais em cães estão entre as principais causas de atendimento na clínica de pequenos animais, manifestando-se frequentemente por sinais inespecíficos como vômito, diarreia, dor abdominal e apatia, o que dificulta o diagnóstico precoce e a definição etiológica (SILVA; COSTA, 2020). Essas manifestações podem estar associadas a diferentes condições, incluindo processos infecciosos, inflamatórios e neoplásicos, exigindo abordagem diagnóstica ampla e criteriosa. Entre essas enfermidades, destacam-se as enteropatias inflamatórias crônicas, que apresentam evolução prolongada e impacto significativo na qualidade de vida dos animais.

O diagnóstico dessas afecções envolve a associação de exames laboratoriais, de imagem e avaliação endoscópica, sendo essencial para direcionar o tratamento adequado. O manejo terapêutico geralmente inclui alterações dietéticas e o uso de imunomoduladores, como a Ciclosporina, especialmente em casos crônicos ou refratários (RODRIGUES et al., 2020).

Diante disso, o presente trabalho teve como objetivo relatar a abordagem diagnóstica e terapêutica de um caso de afecção gastrointestinal crônica em cão, destacando a evolução clínica e a resposta ao tratamento.

Materiais e Métodos

Trata-se de um estudo descritivo do tipo relato de caso, baseado no acompanhamento clínico de um cão sem raça definida, fêmea, com início dos sinais clínicos aos 2 anos de idade, atendido em clínica de pequenos animais. Os dados foram obtidos por meio de anamnese, exame físico completo e registros do prontuário clínico.

Para investigação diagnóstica, foram realizados hemograma completo e bioquímica sérica, exames de imagem, incluindo radiografia abdominal que se observou o espessamento das paredes gástricas e presença de conteúdo heterogêneo em região de corpo gástrico, sugestivo de conteúdo alimentar ou possível corpo estranho de baixa opacidade, sem evidências de obstrução intestinal. Na ultrassonografia abdominal observou-se formação heterogênea medindo aproximadamente 4,56 × 2,56 cm em região abdominal adjacente ao pâncreas e duodeno, associada a conteúdo anecogênico, edema e reação inflamatória local. Não havia definição precisa quanto à origem anatômica da massa ao exame ultrassonográfico, sendo posteriormente correlacionada ao quadro de duodenite, com isso evidenciaram a presença de massa em trato gastrointestinal, de acordo com os laudos e imagens evidenciados nos resultados e discussão.

Posteriormente, foi realizada endoscopia digestiva alta onde observou-se mucosa gástrica hiperêmica e edemaciada em região pilórica, além de abaulamento em curvatura menor por compressão extraluminal. Em duodeno

observou-se parede espessada, edemaciada e friável, compatível com processo inflamatório intestinal (duodenite), durante a qual foram coletadas amostras de mucosa intestinal por biópsia. O material foi encaminhado para análise histopatológica, onde evidenciou duodenite linfoplasmocitária difusa moderada, caracterizada por infiltrado inflamatório linfoplasmocitário, atrofia moderada de vilosidades e fibrose de mucosa. Não foram observados critérios histológicos de malignidade.

Com base nos achados, instituiu-se terapia imunomoduladora com Ciclosporina, posteriormente substituída por nanociclosporina, associada à dieta hipoalergênica. O tratamento foi mantido por 16 meses, com acompanhamento clínico periódico. Durante esse período, foi realizado um exame ultrassonográfico para monitoramento da massa, observando-se redução progressiva de seu tamanho. Ao final do desmame medicamentoso, foi realizada nova avaliação por hemograma, bioquímica sérica e ultrassonografia, que demonstraram resultados satisfatórios, com redução da lesão a dimensões mínimas.

Resultados e Discussão

Os exames iniciais evidenciaram alterações compatíveis com afecção gastrointestinal crônica. A ultrassonografia abdominal inicial demonstrou alteração em região de trato gastrointestinal associada à presença de estrutura expansiva sugestiva de massa intestinal (Figura 1). Também foram observadas alterações inflamatórias envolvendo região duodenal e gástrica, compatíveis com quadro de duodenite. Entretanto, não havia definição exata da localização anatômica da massa no exame inicial devido ao processo inflamatório presente na região. A radiografia abdominal foi utilizada como exame complementar para avaliação do trato gastrointestinal e exclusão de outras alterações associadas (Figura 2). Esses resultados estão de acordo com a literatura, que descreve esse tipo de infiltrado como um dos padrões mais frequentes em doenças intestinais inflamatórias em cães (SILVA; COSTA, 2020). A identificação de massa associada ao processo inflamatório reforça a necessidade de diagnóstico diferencial com afecções neoplásicas, conforme destacado por OLIVEIRA et al. (2018).

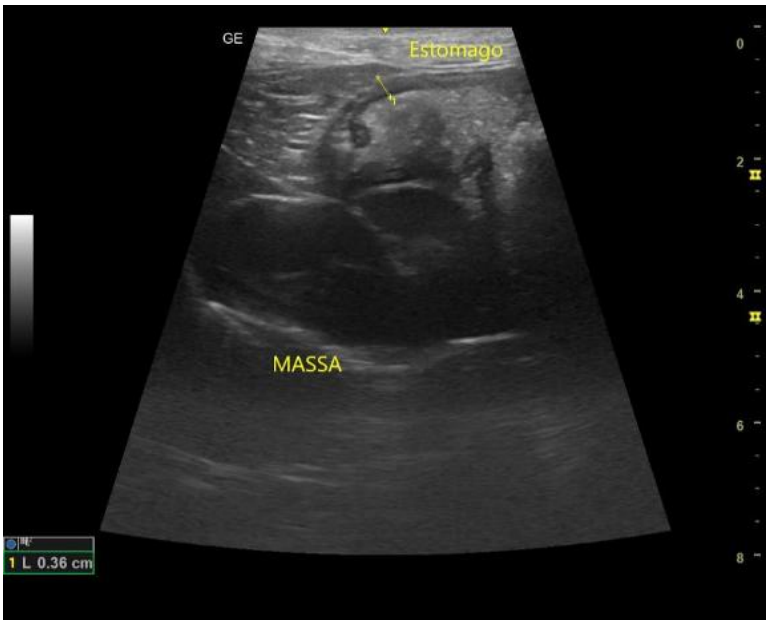

Figura 1 – Ultrassonografia abdominal inicial evidenciando alteração gastrointestestinal sugestiva de massa intestinal.

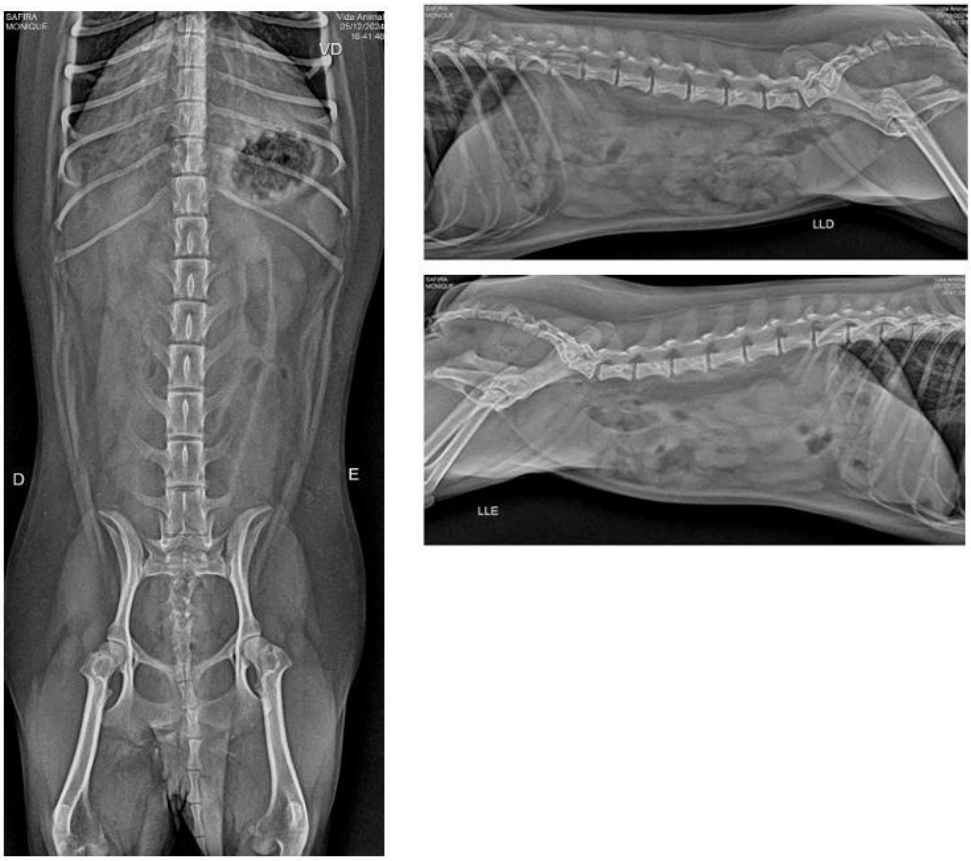

Figura 2 – Radiografia abdominal inicial utilizada na avaliação complementar do trato gastrointestinal.

Na avaliação gástrica, observaram-se alterações compatíveis com processo inflamatório, incluindo espessamento de parede e conteúdo irregular, sugerindo comprometimento gastrointestinal associado ao quadro clínico apresentado pela paciente. Os exames laboratoriais iniciais, incluindo hemograma e bioquímica sérica, auxiliaram na avaliação sistêmica e no direcionamento da investigação diagnóstica, conforme apresentado na Tabela 1.

Tabela 1 – Resultados iniciais do hemograma e bioquímica sérica.

Parâmetro	Resultado	Valores de referência
Hemácias	7,36 milhões/mm³	5,5 – 8,5 milhões/mm³
Hemoglobina	17,10 g/dL	12,0 – 18,0 g/dL
VGM	70,4 fL	60,0 – 77,0 fL
Plaquetas	277.000 mil/mm³	166.000 – 575.000 mil/mm³
Leucócitos	9,40 mil/mm³	6,0 – 17,0 mil/mm³
Segmentados	7.520/mm³	3.000 – 11.500/mm³
Linfócitos	1.140/mm³	1.000 – 4.800/mm³
Monócitos	188/mm³	150 – 1.350/mm³
Eosinófilos	100/mm³	100 – 1.250/mm³

A endoscopia digestiva permitiu avaliação direta da mucosa intestinal e coleta de material para análise histopatológica. Durante o procedimento, observaram-se alterações inflamatórias em mucosa gastrointestinal, conforme demonstrado na Figura 3. O laudo histopatológico revelou infiltrado inflamatório linfoplasmocitário associado à presença de tecido preservado, compatível com processo inflamatório intestinal crônico. Esses achados corroboram descrições da literatura relacionadas às enteropatias inflamatórias em cães, nas quais o infiltrado linfoplasmocitário é frequentemente observado.

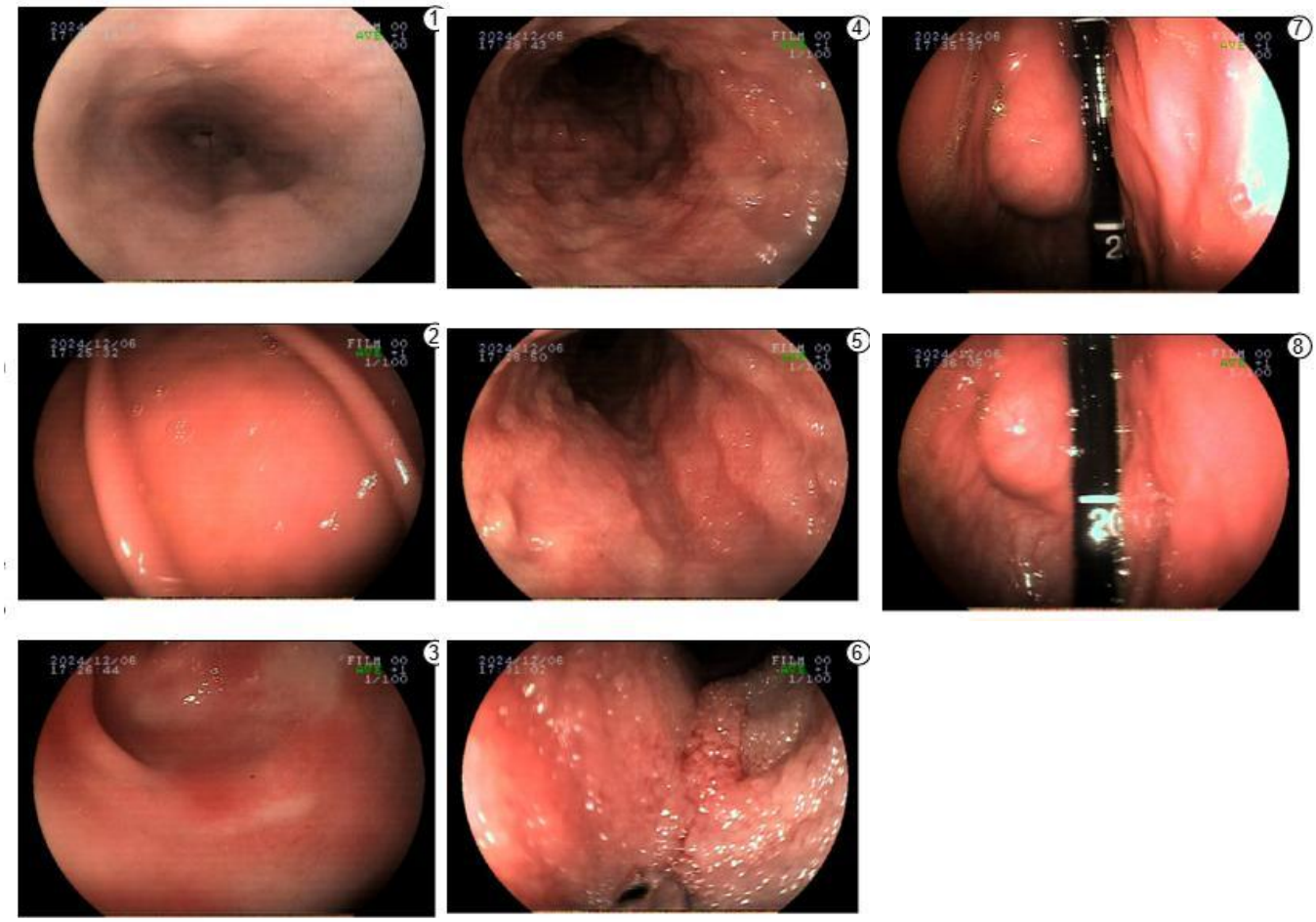

Figura 3 – Endoscopia digestiva inicial evidenciando alterações inflamatórias em mucosa gastrointestinal.

Com base nos achados clínicos e complementares, instituiu-se tratamento com Ciclosporina associado à dieta hipoalergênica. Durante o acompanhamento clínico, observou-se melhora progressiva dos sinais clínicos, incluindo redução dos episódios de vômito, diarreia, dor abdominal e apatia. O exame ultrassonográfico realizado no meio do tratamento demonstrou diminuição significativa da massa gastrointestinal, evidenciando resposta favorável à terapia instituída (Figuras 4 e 5).

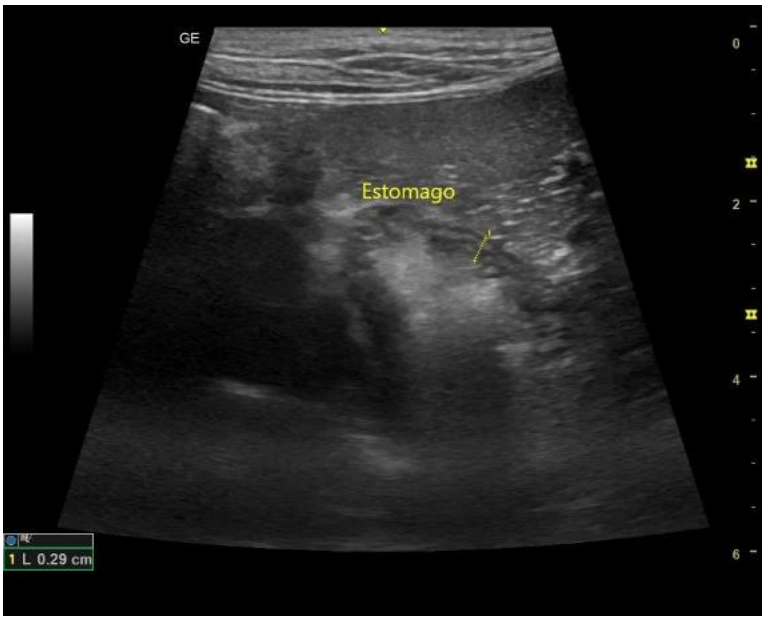

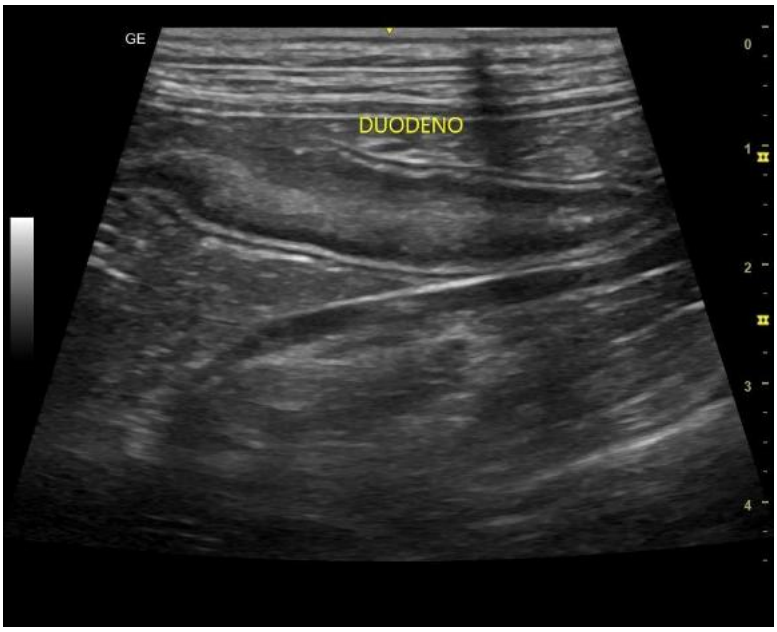

Figuras 4 e 5 – Ultrassonografia abdominal realizada durante o tratamento demonstrando redução da lesão gastrointestinal.

A evolução clínica observada é semelhante à descrita na literatura para casos de enteropatias inflamatórias crônicas submetidas à terapia imunomoduladora e manejo nutricional adequado. A substituição para nanociclosporina favoreceu a continuidade do tratamento devido ao melhor custo-benefício, sem prejuízo da resposta terapêutica observada.

Ao final do tratamento e após o desmame medicamentoso, foram realizados novos exames laboratoriais e ultrassonográficos. O hemograma e a bioquímica sérica apresentaram resultados satisfatórios, conforme demonstrado na Tabela 2, enquanto a ultrassonografia final evidenciou importante regressão da estrutura previamente identificada em região pilórica, permanecendo apenas

pequeno resquício inferior a 0,5 mm (0,49 x 0,34), com preservação das paredes gástricas e intestinais e ausência de alterações significativas associadas (Figura 6).

Tabela 2 – Resultados finais do hemograma e bioquímica sérica após tratamento.

Parâmetro	Resultado	Valores de referência
Eritrócitos	7,51 milhões/mm³	5,5 – 8,5 milhões/mm³
Hemoglobina	17,6 g/dL	12,0 – 18,0 g/dL
Hematócrito	54 %	37 – 55 %
VCM	71,9 fL	60 – 77 fL
HCM	23,44 pg	19,5 – 24,5 pg
CHCM	32,59 %	30 – 36 %
Proteína plasmática	6,8 g/dL	5,8 – 7,8 g/dL
Leucócitos	8,90 mil/mm³	6,0 – 17,0 mil/mm³
Segmentados	5.785/mm³	3.000 – 11.500/mm³
Eosinófilos	267/mm³	100 – 1.250/mm³
Linfócitos	2.581/mm³	1.000 – 4.800/mm³
Monócitos	267/mm³	150 – 1.300/mm³
Plaquetas	256 mil/mm³	200 – 500 mil/mm³
Creatinina	0,70 mg/dL	0,5 – 1,4 mg/dL
Glicose	99,0 mg/dL	60,0 – 100,0 mg/dL
Proteína total	5,0 g/dL	5,7 – 7,7 g/dL
Albumina	3,8 g/dL	2,5 – 4,0 g/dL
Globulina	1,2 g/dL	2,4 – 4,8 g/dL
ALT (TGP)	40,0 U/L	21,0 – 102,0 U/L
Vitamina B12	640,0 pg/mL	252,0 – 908,0 pg/mL

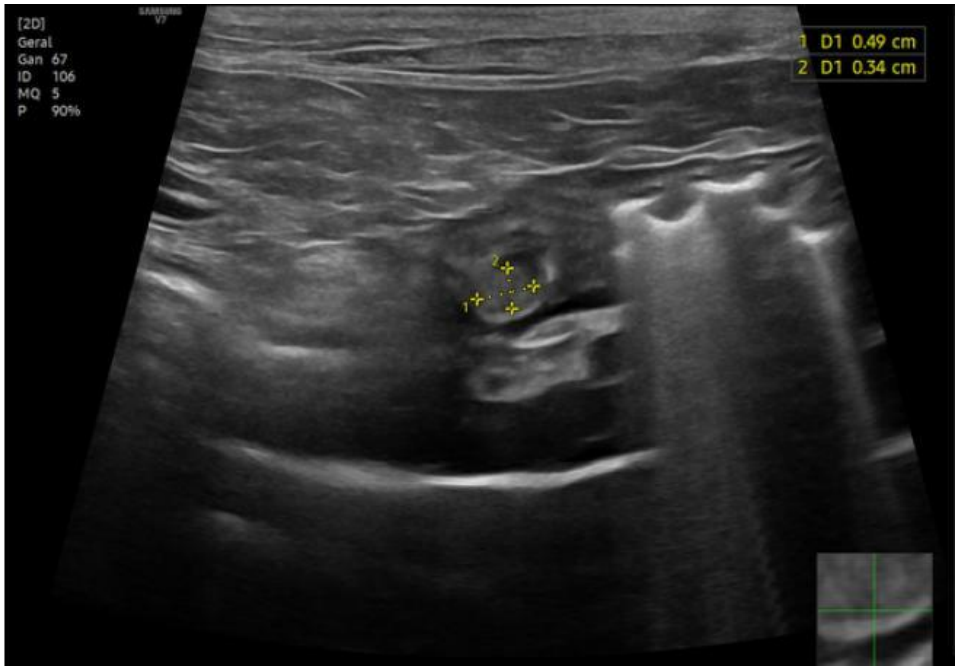

Figura 6 – Ultrassonografia abdominal final evidenciando regressão significativa

Apesar das limitações inerentes ao relato de caso, os achados demonstram que a associação entre diagnóstico precoce, acompanhamento contínuo e terapia imunomoduladora prolongada contribui para melhora clínica significativa e manutenção da qualidade de vida do paciente. Como limitações, destaca-se a natureza do relato de caso, que não permite análise estatística ou generalização dos resultados. Além disso, a ausência de mensuração inicial precisa da massa limita comparações quantitativas detalhadas. Ainda assim, a evolução favorável e os achados consistentes reforçam a relevância clínica do caso e a eficácia da abordagem adotada.

Conclusão

Conclui-se que a abordagem diagnóstica integrada, envolvendo exames laboratoriais, de imagem, endoscopia e análise histopatológica, permite a identificação adequada de afecções gastrointestinais crônicas em cães e contribui para a definição de conduta terapêutica direcionada. O tratamento com Ciclosporina, associado ao manejo nutricional com dieta hipoalergênica e ao acompanhamento clínico contínuo, promove controle efetivo da inflamação intestinal, redução progressiva da lesão e remissão dos sinais clínicos, evidenciando resposta terapêutica favorável ao longo do tempo. A substituição por nanociclosporina demonstra benefício em relação ao custo, favorecendo a adesão ao tratamento prolongado e contribuindo para a continuidade da terapia. O monitoramento por exames de imagem possibilita a avaliação objetiva da evolução do quadro, permitindo ajustes na condução clínica conforme necessário. A realização do desmame medicamentoso de forma gradual mantém a estabilidade do paciente após o término do tratamento, sendo que a paciente permanece sem sinais clínicos após a suspensão da medicação e continua sob manejo nutricional com ração hipoalergênica. Entretanto, por se tratar de uma enfermidade de caráter imunomediado e crônico, existe a possibilidade de recidiva e retorno das alterações clínicas, podendo a doença voltar a interferir na saúde e na qualidade de vida do animal. Dessa forma, a conduta adotada demonstra eficácia na recuperação clínica, no controle da doença e na manutenção da qualidade de vida da paciente, reforçando a importância do acompanhamento veterinário contínuo em casos semelhantes.

Referências

Silva LC; Costa PP. Enteropatias inflamatórias em cães: revisão de literatura. Revista Brasileira de Medicina Veterinária, v.42, n.3, p.210-218, 2020.

Rodrigues RT; Almeida DE; Pereira MA. Uso de imunossupressores em enteropatias crônicas caninas. Revista Científica de Medicina Veterinária, v.18, n.35, p.45-52, 2020.

Oliveira ALA; Souza MRS; Ferreira FS. Diagnóstico por imagem em afecções gastrointestinais de cães. Acta Veterinaria Brasilica, v.12, n.2, p.150-158, 2018.

DUPLICAÇÃO DE VESÍCULA BILIAR ASSOCIADA À COLELITÍASE EM FELINO SUBMETIDO À COLECISTECTOMIA: RELATO DE CASO

Jéssica Auxiliadora Rocha Rego; Vitória Manoela Dambros; Lucas Luís Filippi; Letícia Ficagna; Gustavo Ribeiro Bonatto; Débora Cristina Olsson;

Resumo

As afecções hepatobiliares em felinos representam importante desafio diagnóstico na medicina veterinária, especialmente quando associadas a alterações anatômicas congênitas incomuns. O objetivo foi relatar um caso de duplicação de vesícula biliar associada à colelitíase em uma felina submetida à colecistectomia. Foi atendida uma felina da raça Russo Azul, com 11 anos e 8 meses de idade, apresentava histórico de anorexia e vômitos há quatro dias. Ao exame clínico, a paciente encontrava-se alerta, responsiva e apresentava discreta gengivite. Os exames laboratoriais revelaram leucocitose por neutrofilia, aumento da atividade sérica de alanina aminotransferase (ALT = 161 UI/L), enquanto a fosfatase alcalina (FA = 56 UI/L) permaneceu dentro dos valores de referência. A ultrassonografia abdominal evidenciou estrutura hiperecogênica medindo aproximadamente 0,88 cm em ducto biliar comum, compatível com cálculo biliar, além de imagem sugestiva de duplicação da vesícula biliar. Após estabilização clínica e avaliação pré-operatória, a paciente foi submetida à colecistectomia. Durante o procedimento cirúrgico constatou a presença de duas estruturas vesiculares comunicando-se com um ducto biliar comum, confirmando a duplicação vesicular. Durante o procedimento, amostras hepáticas foram coletadas para avaliação histopatológica, enquanto amostras de bile foram obtidas assepticamente e encaminhadas para cultura bacteriana. Na cultura microbiológica foi isolada *Pasteurella multocida*, sensível aos antimicrobianos testados. No período pós-operatório observou-se evolução clínica favorável, com retorno espontâneo da alimentação, recuperação progressiva e estabilização do quadro clínico. A duplicação de vesícula biliar constitui uma anomalia congênita rara em felinos e pode permanecer assintomática durante toda a vida. Entretanto, sua associação com colelitíase e obstrução biliar pode demandar intervenção cirúrgica. O diagnóstico por imagem aliado à abordagem cirúrgica adequada foram fundamentais para a resolução do caso e obtenção de desfecho clínico satisfatório.

Palavras-chave: sistema biliar; malformação congênita; obstrução biliar; ultrassonografia abdominal; cirurgia hepatobiliar.

Introdução

As enfermidades hepatobiliares em felinos apresentam elevada relevância clínica devido à complexidade diagnóstica e à frequência de manifestações clínicas inespecíficas. Entre essas afecções, a colelitíase caracteriza-se pela formação de cálculos biliares capazes de promover obstrução parcial ou completa do fluxo biliar, resultando em sinais clínicos como anorexia, vômitos, apatia, icterícia e dor abdominal (1,3).

As alterações congênitas da vesícula biliar são consideradas incomuns na espécie felina. Dentre elas, a duplicação de vesícula biliar destaca-se como uma anomalia rara decorrente de alterações embriológicas durante o desenvolvimento do sistema hepatobiliar. Embora frequentemente identificada como achado incidental durante exames de imagem ou procedimentos cirúrgicos, essa alteração anatômica pode favorecer estase biliar, inflamação crônica e formação de cálculos (4).

Diante da escassez de relatos na literatura veterinária, o presente trabalho teve como objetivo descrever um caso de duplicação de vesícula biliar associada à colelitíase em uma felina submetida à colecistectomia, enfatizando os achados clínicos, laboratoriais, ultrassonográficos e cirúrgicos observados.

Descrição do Caso

Foi atendida, no município de Joinville, Santa Catarina, uma felina da raça Russo Azul, fêmea, com 11 anos e 8 meses de idade e peso corporal de 4,6 kg, apresentando histórico de anorexia e episódios de vômito bilioso há aproximadamente quatro dias. Segundo relato dos tutores, observou-se redução progressiva da ingestão alimentar e ausência de ingestão hídrica nas últimas 24 horas.

Ao exame físico, a paciente apresentava temperatura corporal de 38,9°C, mucosas normocoradas, pressão arterial sistólica de 140 mmHg, encontrava-se alerta, responsiva e apresentava discreta gengivite. Foram solicitados hemograma completo, perfil bioquímico sérico, dosagem de eletrólitos e ultrassonografia abdominal.

O hemograma evidenciou leucocitose por neutrofilia. Na avaliação bioquímica observou-se aumento da atividade sérica de ALT (161 UI/L), com valores de FA (56 UI/L) dentro do intervalo de referência para a espécie.

Considerando a persistência da anorexia, a suspeita de obstrução biliar e o comprometimento clínico da paciente, optou-se pela internação para estabilização clínica, instituindo-se fluidoterapia intravenosa, analgesia, terapia antiemética e suporte nutricional. Exames complementares pré-operatórios, incluindo ecocardiograma e coagulograma, não evidenciaram alterações que contra indicassem o procedimento cirúrgico.

Após estabilização, a paciente foi submetida à colecistectomia. Durante a exploração cirúrgica observou-se a presença de duas estruturas vesiculares comunicando-se com um ducto biliar comum, compatíveis com duplicação da vesícula biliar. Durante o procedimento cirúrgico, amostras hepáticas foram coletadas para avaliação histopatológica, porém os resultados não estavam disponíveis no momento da elaboração deste relato, enquanto amostras de bile foram obtidas assepticamente e encaminhadas para cultura bacteriana.

A cultura microbiológica revelou crescimento de Pasteurella multocida, apresentando sensibilidade à amoxicilina associada ao clavulanato, cefovecina, ciprofloxacina, enrofloxacina e levofloxacina. No pós-operatório imediato, a paciente permaneceu hospitalizada para monitoramento intensivo, controle da dor e suporte nutricional por meio de sonda esofágica. Após estabilização clínica e alta hospitalar, foi instituído tratamento domiciliar composto por prednisolona, mirtazapina, maropitant, amoxicilina associada ao clavulanato de potássio e benzoilmetronidazol.

Nos retornos subsequentes observou-se recuperação progressiva, com retorno espontâneo do apetite, estabilização dos parâmetros clínicos e laboratoriais e recuperação satisfatória, possibilitando a remoção da sonda alimentar e posterior alta médica.

Resultados e Discussão

A duplicação de vesícula biliar constitui uma anomalia congênita rara resultante de alterações durante a embriogênese do sistema hepatobiliar. Embora amplamente descrita na medicina humana, sua ocorrência em felinos é incomum e frequentemente diagnosticada

de forma incidental. Alterações anatômicas dessa natureza podem favorecer estase biliar e predispor ao desenvolvimento de colelitíase e processos inflamatórios da vesícula biliar (1,4).

No presente relato, a paciente apresentou sinais clínicos inespecíficos, incluindo anorexia e vômitos, manifestações frequentemente observadas em enfermidades hepatobiliares felinas (2,3). A natureza pouco específica desses sinais pode dificultar o diagnóstico precoce e retardar a instituição do tratamento adequado.

A ultrassonografia abdominal desempenhou papel fundamental na identificação da colelitíase e na suspeita diagnóstica da duplicação vesicular. Esse método constitui importante ferramenta para avaliação das estruturas hepatobiliares, permitindo identificar alterações anatômicas, presença de sedimento biliar, cálculos e possíveis obstruções do fluxo biliar (4,5).

Os achados laboratoriais, caracterizados por leucocitose neutrofílica e aumento da atividade sérica de ALT, foram compatíveis com processo inflamatório hepatobiliar. Adicionalmente, o isolamento de *Pasteurella multocida* na cultura bacteriana sugere a participação de componente infeccioso associado ao quadro clínico. Embora essa bactéria componha a microbiota oral normal dos felinos, sua identificação em processos infecciosos do trato biliar é considerada incomum (2,3).

A colecistectomia foi indicada em decorrência da suspeita de obstrução biliar associada à persistência dos sinais clínicos. Em casos de colelitíase obstrutiva, a abordagem cirúrgica é frequentemente necessária para restaurar o fluxo biliar e prevenir complicações potencialmente graves, como ruptura das vias biliares, peritonite biliar e sepse (5). A recuperação clínica observada após o procedimento demonstra que o tratamento cirúrgico foi eficaz na resolução da afecção hepatobiliar, proporcionando evolução favorável e restabelecimento da qualidade de vida da paciente.

Conclusão

A duplicação de vesícula biliar é uma anomalia congênita rara em felinos, sendo frequentemente identificada apenas durante exames de imagem ou procedimentos cirúrgicos. No presente caso, a associação dessa alteração anatômica à colelitíase resultou em comprometimento hepatobiliar com indicação de intervenção cirúrgica. A identificação pré-operatória da anomalia permitiu o adequado planejamento terapêutico, enquanto a colecistectomia promoveu a resolução do quadro clínico e a recuperação satisfatória da paciente. Este relato reforça a importância de incluir alterações congênitas do sistema biliar entre os diagnósticos diferenciais de felinos com sinais compatíveis com doença hepatobiliar e demonstra que a abordagem cirúrgica pode proporcionar excelente prognóstico, mesmo diante de condições raramente descritas na espécie.

Referências

1. Brunet A, Duperrier-Simond C, Amoyal S, et al. Prevalence and clinical relevance of cholelithiasis in cats: A multicenter retrospective study of 98 cases. Journal of Veterinary Internal Medicine. 2023;37(6):2157-2170.

2. Jaffey JA. Feline cholangitis/cholangiohepatitis complex. Journal of Small Animal Practice. 2022;63(8):573-589.

3. Center SA. Diseases of the gallbladder and biliary tree. Veterinary Clinics of North America: Small Animal Practice. 2009;39(3):543-598.

4. Penninck D, d'Anjou MA. Atlas de ultrassonografia de pequenos animais. 2. ed. Rio de Janeiro: Guanabara Koogan; 2015.

5. Mayhew PD, Holt DE, McLear RC, Washabau RJ. Pathogenesis and outcome of extrahepatic biliary obstruction in cats. Journal of Small Animal Practice. 2002;43(6):247-253.

6. Fossum TW. Cirurgia de pequenos animais. 5.ed. Rio de Janeiro: Elsevier; 2015.

Ecocardiograma Transesofágico Transcirúrgico como Ferramenta de Monitoramento de Cães com Mastocitoma Cutâneo

Gabriella Mazzei Esteves - Discente de Medicina Veterinária do Instituto Federal Catarinense (IFC) – Campus Araquari.
Eduarda Luiza Klazer - Discente de Medicina Veterinária do Instituto Federal Catarinense (IFC) – Campus Araquari.
Larissa Moreira de Camargo - Discente de Medicina Veterinária do Instituto Federal Catarinense (IFC) – Campus Araquari.
Ana Paula da Veiga Argus - Médica Veterinária Autônoma, Especialista em Anestesiologia
Matheus Folgearini - Docente do curso de Medicina Veterinária do Instituto Federal Catarinense (IFC) – Campus Araquari.

RESUMO

Os tumores de mastócitos (TMCs) representam o tumor cutâneo maligno mais frequente em cães, demandando monitoramento cardiovascular durante o procedimento anestésico-cirúrgico. Este relato descreve o uso da ecocardiografia transesofágica (ECOTE) transcirúrgica em três cães submetidos à ressecção de mastocitoma cutâneo, correlacionando os achados ecocardiográficos aos efeitos do protocolo anestésico. A comparação entre a ecocardiografia transtorácica pré-operatória e a ECOTE evidenciou alterações principalmente na avaliação volumétrica do ventrículo esquerdo pelo método de Simpson, além de discretas reduções em TAPSE, TDI e strain longitudinal, sem comprometimento significativo da contratilidade miocárdica. Os achados foram atribuídos a alterações transitórias das condições de carga ventricular induzidas pelo protocolo anestésico. A ECOTE mostrou-se uma ferramenta eficaz para monitoramento hemodinâmico contínuo em pacientes oncológicos veterinários.

Palavras-chave: função ventricular; oncologia veterinária; neoplasias cutâneas; anestesia veterinária; método de Simpson.

INTRODUÇÃO

Os tumores de mastócitos (TMCs) constituem o tumor maligno cutâneo mais frequente em cães e apresentam comportamento biológico variável, desde crescimento localizado até potencial metastático, tornando o diagnóstico precoce e a abordagem cirúrgica adequados para o prognóstico (1). A anestesia desses pacientes pode ser desafiadora devido à possível liberação de mediadores vasoativos durante a manipulação tumoral, capazes de provocar alterações hemodinâmicas agudas, reforçando a importância da monitorização cardiovascular contínua (1,2,3).

A ecocardiografia transesofágica (ECOTE) permite a avaliação cardíaca em tempo real sem interferir no campo cirúrgico. Este trabalho relata sua utilização como ferramenta de monitoramento cardiovascular transcirúrgico em um cão submetido à remoção de mastocitoma cutâneo.

DESCRIÇÃO DO CASO

O presente estudo foi aprovado pelo Comitê de Ética no Uso de Animais, sob o protocolo nº 469/2024. Foram avaliados três cães diagnosticados com mastocitoma cutâneo grau 2, com peso médio de 31,6 ± 7,5 kg e idade média de 7 ± 2,2 anos. Todos os pacientes foram submetidos a avaliação radiográfica e ultrassonográfica para estadiamento oncológico e, previamente ao procedimento, foram classificados como portadores de valvopatia mitral degenerativa estágio B1 pela ecocardiografia transtorácica, sem necessidade de terapia medicamentosa.

O protocolo anestésico foi padronizado para todos os pacientes. Como medicação pré-anestésica (MPA), administrou-se por via intramuscular dexmedetomidina (1,5 µg/kg), cetamina (0,5 mg/kg) e metadona (0,2 mg/kg). A indução anestésica foi realizada com propofol por via intravenosa, seguida de intubação orotraqueal e manutenção com isoflurano em circuito semifechado, associado à infusão contínua de fentanil (5 µg/kg/h) e lidocaína (2 mg/kg/h). Para analgesia locorregional, realizou-se bloqueio local com bupivacaína nas margens da ferida cirúrgica.

A ECOTE foi realizada com transdutor multiplanar introduzido por via oral após a indução anestésica, com o animal em decúbito dorsal. Os parâmetros avaliados incluíram excursão sistólica do ânulo mitral (MAPSE lateral e septal), Doppler tecidual (TDI lateral E' e septal A'), excursão sistólica do ânulo tricúspide (TAPSE), fração de ejeção pelo método biplanar de Simpson em quatro e duas câmaras, além de strain longitudinal global (GLS) e por câmaras individuais, com fração de ejeção derivada do strain longitudinal. Os valores obtidos foram comparados com os da ecocardiografia transtorácica pré-operatória, conforme demonstrado na Tabela 1.

Tabela 1. Comparação entre parâmetros ecocardiográficos obtidos pela ECOTT (pré-operatória) e ECOTE (transoperatória) nos três pacientes avaliados (média ± desvio padrão).

Parâmetro (unidade)	ECOTT	ECOTE
MAPSE lateral (mm)	9,3 ± 2,6	7,7 ± 2,5
MAPSE septal (mm)	8,3 ± 2,1	7,7 ± 2,4
TDI lateral E' (cm/s)	6,7 ± 1,7	5,3 ± 1,2
TDI septal A' (cm/s)	7,0 ± 2,8	4,3 ± 1,2
TAPSE (mm)	12 ± 4,3	9 ± 2,9
FEj Simpson 4 câmaras (%)	45,3 ± 7,6	44,3 ± 15,1

FEj Simpson 2 câmaras (%)	45,3 ± 4,5	48,3 ± 11,0
Strain Longitudinal Global – GLS (-%)	11,8 ± 1,7	10,9 ± 1,3
Strain Longitudinal 4 Câmaras (-%)	11,9 ± 3,1	11,4 ± 2,2
Strain Longitudinal 3 Câmaras (-%)	10,4 ± 1,6	9,7 ± 2,1
Strain Longitudinal 2 Câmaras (-%)	13,2 ± 2,7	11,6 ± 1,5
FEj Strain Longitudinal (%)	45 ± 7,8	41,7 ± 5,2

MAPSE: excursão sistólica do ânulo mitral; TDI: Doppler tecidual; TAPSE: excursão sistólica do ânulo tricúspide; FEj: fração de ejeção; GLS: strain longitudinal global; ECOTT: ecocardiografia transtorácica; ECOTE: ecocardiografia transesofágica.

Na comparação entre os momentos avaliados, a principal alteração ocorreu na avaliação volumétrica do ventrículo esquerdo pelo método biplanar de Simpson. Observou-se redução discreta da fração de ejeção obtida pelo Simpson em quatro câmaras (ECOTT: 45,3 ± 7,6% vs. ECOTE: 44,3 ± 15,1%) e aumento na avaliação em duas câmaras (ECOTT: 45,3 ± 4,5% vs. ECOTE: 48,3 ± 11,0%), com ampliação considerável da variabilidade nos valores transoperatórios, sugerindo influência das condições de carga sobre a volumetria ventricular. Os demais parâmetros de contratilidade apresentaram pequenas variações, sem diferenças expressivas entre os momentos, incluindo MAPSE lateral (9,3 ± 2,6 vs. 7,7 ± 2,5 mm), MAPSE septal (8,3 ± 2,1 vs. 7,7 ± 2,4 mm), TAPSE (12 ± 4,3 vs. 9 ± 2,9 mm), GLS (11,8 ± 1,7 vs. 10,9 ± 1,3%) e fração de ejeção pelo strain longitudinal (45 ± 7,8 vs. 41,7 ± 5,2%).

DISCUSSÃO

A análise ecocardiográfica demonstrou alterações predominantemente relacionadas à volumetria do ventrículo esquerdo, sem comprometimento significativo da contratilidade miocárdica, sugerindo modificações transitórias de pré-carga e pós-carga induzidas pelo protocolo anestésico.

A dexmedetomidina foi provavelmente o principal agente responsável pelos achados, devido à vasoconstrição periférica, aumento da resistência vascular sistêmica e da pós-carga, além da bradicardia reflexa e redução do débito cardíaco, fatores que podem influenciar os volumes ventriculares mensurados pelo método de Simpson (2,3). O isoflurano, por sua vez, promove vasodilatação periférica e redução da resistência vascular sistêmica, contrapondo parcialmente os efeitos da dexmedetomidina e contribuindo para as oscilações observadas nos parâmetros volumétricos (4,5).

Os demais fármacos tiveram participação secundária nos achados observados. O fentanil e a lidocaína podem ter contribuído discretamente para alterações dos parâmetros hemodinâmicos e dos índices de strain, enquanto a bupivacaína favoreceu a estabilidade cardiovascular e a cetamina pode ter atenuado parcialmente a bradicardia induzida pela dexmedetomidina (6).

Em conjunto, os achados sugerem que as alterações observadas pela ECOTE refletiram mudanças transitórias das condições de carga ventricular, sem comprometimento significativo da função sistólica, evidenciado pela manutenção de parâmetros como MAPSE, GLS e fração de ejeção derivada do strain. Além disso, a ECOTE mostrou-se uma ferramenta viável para o monitoramento cardiovascular contínuo durante a ressecção de mastocitoma em cães (5).

CONCLUSÃO

A ecocardiografia transesofágica transcirúrgica mostrou-se uma ferramenta eficaz para o monitoramento cardiovascular contínuo em cães submetidos à ressecção de mastocitoma cutâneo. As alterações ecocardiográficas observadas refletiram mudanças transitórias das condições de carga ventricular induzidas pelo protocolo anestésico, sem evidências de disfunção miocárdica primária. A preservação dos índices de contratilidade reforça a segurança do protocolo e o potencial da ECOTE como método de monitoramento transoperatório em pacientes oncológicos.

REFERÊNCIAS

1) De Nardi AB, Huppes RR, Ghisleni G, Kiupel M, Fonseca-Alves CE, Firmo BFB, et al. Diagnosis, prognosis and treatment of canine cutaneous and subcutaneous mast cell tumors. Cells. 2022;11(4):618. doi:10.3390/cells11040618.
2) Pypendop BH, Verstegen JP. Hemodynamic effects of medetomidine in the dog: a dose titration study. Vet Surg. 1998;27(6):612-622.
3) Murrell JC, Hellebrekers LJ. Medetomidine and dexmedetomidine: a review of cardiovascular effects and antinociceptive properties in the dog. Vet Anaesth Analg. 2005;32(3):117-127.
4) Steffey EP, Mama KR, Brosnan RJ. Inhalation anesthetics. In: Grimm KA, Lamont LA, Tranquilli WJ, Greene SA, Robertson SA, editors. Veterinary Anesthesia and Analgesia. 5th ed. Ames: Wiley Blackwell; 2015. p. 297-331.
5) Lang RM, Badano LP, Mor-Avi V, Afilalo J, Armstrong A, Ernande L, et al. Recommendations for cardiac chamber quantification by echocardiography in

adults: an update from the American Society of Echocardiography and the European Association of Cardiovascular Imaging. J Am Soc Echocardiogr. 2015;28(1):1-39.

6) Grimm KA, Lamont LA, Tranquilli WJ, Greene SA, Robertson SA. Veterinary Anesthesia and Analgesia. 5th ed. Ames: Wiley Blackwell; 2015.

Ectasia Ductal Mamária em Gata (*Felis catus*) — Relato de Caso

Rosana do Nascimento Ribeiro[1]; Pedro Henrique dos Santos Rufino[2]; Maria Clara Inácio de França Fonsêca[3]; Danila Barreiro Campos[4]
[1] Doutoranda no Programa de Pós-Graduação em Ciência Animal, Universidade Federal da Paraíba, Areia, Paraíba, Brasil.
[2] Graduando em Medicina Veterinária, Universidade Federal da Paraíba, Areia, Paraíba, Brasil.
[3] Mestra pelo Programa de Pós-Graduação em Ciência Animal, Universidade Federal da Paraíba, Areia, Paraíba, Brasil.
[4] Professora Associada do Departamento de Ciências Veterinárias do Centro de Ciências Agrárias, Universidade Federal da Paraíba, Areia, Paraíba, Brasil.

Resumo
A Ectasia ductal mamária é uma condição benigna e rara em gatas domésticas, frequentemente associada a distúrbios hormonais. Objetivou-se relatar um caso de Ectasia ductal mamária em gata doméstica em que observou síndrome do ovário remanescente como causa da Ectasia. A paciente apresentou múltiplos nódulos distribuídos ao longo da cadeia mamária, com crescimento progressivo e episódios recorrentes de comportamento estral após ovariohisterectomia (OH). Foi realizado ultrassonografia abdominal, exames hematológicos, citologia e biópsia para confirmar ou descartar as suspeitas clínicas. A citologia demonstrou características compatíveis com cisto cutâneo, enquanto a biópsia confirmou diagnóstico de Ectasia ductal mamária. Realizou-se Celiotomia exploratória, sendo identificado tecido ovariano remanescente em pedículo ovariano esquerdo, seguido de correção cirúrgica e remoção dos cistos mamários. No pós-operatório, instituiu-se protocolo analgésico e anti-inflamatório durante internação hospitalar. O protocolo terapêutico empregado mostrou-se eficaz, proporcionando recuperação satisfatória da paciente. Conclui-se que a associação entre avaliação clínica, exames complementares e análise histopatológica é fundamental para o diagnóstico definitivo e adequada abordagem terapêutica dessa enfermidade.

Palavras-chave
Cisto mamário; hiperplasia mamária; mastopatia; oncologia; síndrome do ovário remanescente.

Introdução

As mastopatias em gatas domésticas apresentam elevada relevância clínica devido à frequência de alterações proliferativas e neoplásicas observadas na espécie. A Ectasia ductal mamária, também denominada Doença fibrocística mamária, Mastose ou Displasia cística mamária, é uma afecção mamária benigna e rara descrita principalmente em gatas adultas e idosas. Caracteriza-se pela formação de cistos mamários de grande volume, preenchidos por conteúdo líquido translúcido, rosado ou azuláceo, conferindo aspecto semelhante à denominada “cúpula azulada” (1). Ordinariamente, os casos descritos revelam que as lesões englobam a maior parte das glândulas mamárias; por outro viés, em menor

frequência, pode haver sua manifestação em formato de pequenos cistos em mamas isoladas (2).

Dessa forma, objetivou-se relatar um caso de Ectasia ductal mamária em uma gata doméstica com histórico pregresso de síndrome do ovário remanescente, haja vista sua rara ocasionalidade.

Descrição do Caso

A paciente, quando atendida, tinha 1 ano e 3 meses, sem raça definida, castrada e domiciliada. No exame clínico, notou-se múltiplos nódulos de tamanhos não uniformes distribuídos em toda a cadeia mamária (Figura 1), os quais, segundo a responsável, apresentaram aumento lento e progressivo. Além disso, apresentava episódios periódicos de comportamento estral após ovariohisterectomia (OH. As principais suspeitas clínicas foram patologias associadas ao ovário remanescente, como a Ectasia ductal mamária, haja vista o caráter hormonal do tecido. Como exames complementares, solicitou-se hemograma, análises bioquímicas e ultrassonografia abdominal. Realizou-se, também, aspiração por agulha fina (PAAF) dos nódulos mamários para avaliar suas características a partir do exame citológico, que foram compatíveis com cistos cutâneos. Ademais, retirou-se fragmentos de tecido mamário e adjacente para realizar exame histopatológico, o qual estabeleceu diagnóstico definitivo de Ectasia ductal mamária.

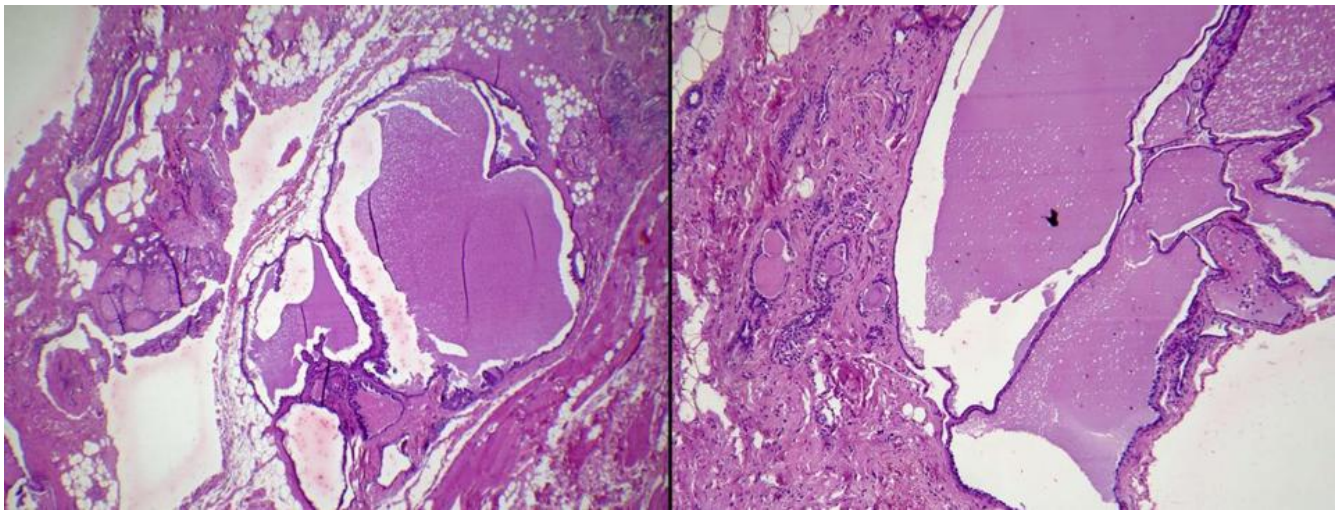

Figura 1 – Corte histológico do nódulo mamário que evidencia características compatíveis com Ectasia ductal.

Tendo em vista o diagnóstico definitivo, recomendou-se a celiotomia a fim buscar tecido remanescente ovariano, o qual foi encontrado em pedículo ovariano esquerdo, foi realizado

correção cirúrgica, associado a remoção cirúrgica dos cistos mamários. No pós-cirúrgico a paciente foi submetida a internação hospitalar, onde foi administrado fármacos para manejo de dor e processo inflamatório.

Durante o período de internação, administrou-se Cloridrato de Tramadol 2% injetável, 2 mg/kg por via intravenosa, a cada doze horas, durante cinco dias; Dipirona monoidratada 500 mg/ml Injetável, 12,16 mg/kg por via intravenosa, a cada vinte e quatro horas, durante cinco dias; Robenacoxibe 20 mg/ml Injetável, 2 mg/kg por via subcutânea, a cada vinte e quatro horas, durante seis dias; e Diazepam 5 mg/ml Injetável, 0,24 mg/kg por via intravenosa, quando necessário, a cada seis horas.

Figura 2 – Paciente posicionada em decúbito dorsal com ampla tricotomia da região abdominal para avaliação. As marcações realizadas com caneta dermográfica em formato circular delimitam as glândulas mamárias, enquanto as marcações em “X” indicam os cistos mamários.

Discussão

O presente relato discorre sobre Ectasia ductal mamária em gata doméstica, uma enfermidade atípica que está associada a distúrbios hormonais, reforçando a importância do diagnóstico e tratamento assertivo. A drenagem do líquido cístico é um procedimento

paliativo, haja vista que os cistos tendem a retornar (1). Além disso, a remoção cirúrgica dos cistos deve ser associada a ovariohisterectomia; uma vez que, nas gatas domésticas entende-se que essa patologia é provocada através da produção de progesterona (3).

Tendo em vista a remoção cirúrgica do resíduo tecidual ovariano e dos nódulos mamários, o protocolo terapêutico instituído no caso relatado converge com as descrições da literatura acadêmica atual. Além disso, destaca-se que a baixa casuística dessa afecção dificulta a disponibilidade de literatura científica específica acerca da temática.

Conclusão

A associação entre avaliação clínica, exames complementares e análise histopatológica possibilita a diferenciação de alterações neoplásicas. Nota-se que o diagnóstico precoce e tratamento ágil diminui os riscos de complicações futuras, mesmo quando se trata de neoplasias benignas.

Referências

1) Mialot JP. Patologia da reprodução dos carnívoros domésticos. Porto Alegre: A Hora Veterinária; 160p, 1988.

2) Misdorp W. Tumors of the mammary gland. In: Meuten DJ, editor. Tumors in domestic animals. 4th ed. Ames: Iowa State University Press; 2002. p.575-606.

3) Yager JA, Scott DW. The skin and appendages. In: Jubb KVF, Kennedy PC, Palmer N, editors. Pathology of domestic animals. 4th ed. San Diego: Academic Press; 1992. p.531-738.

Edema Pulmonar Agudo Por Ruptura de Cordoalha Tendínea em Cão-doméstico (*Canis lupus familiaris*) - Relato de caso

Ana Luiza Lukazevitz Furquim – Discente de Medicina Veterinária, Instituto Federal Catarinense – Campus Araquari.
Camila Schuh Wuthstrack – Discente de Medicina Veterinária, Instituto Federal Catarinense – Campus Araquari.
Ingridy Valentina Prestes Coutinho – Discente de Medicina Veterinária, Instituto Federal Catarinense – Campus Araquari.
Javier Adolfo Sarria Perea – Laboratório de Anatomia e Patologia Veterinária (LAPVET), Instituto Federal Catarinense – Campus Araquari.
Jonas Cunha Espindola – Docente do curso de Medicina Veterinária, Instituto Federal Catarinense – Campus Araquari.
Matheus Folgearini Silveira – Docente do curso de Medicina Veterinária, Instituto Federal Catarinense – Campus Araquari.

Resumo:

A degeneração valvar mixomatosa constitui a cardiopatia adquirida mais frequente em cães, especialmente em animais idosos de pequeno porte (1), sendo uma importante causa de insuficiência cardíaca congestiva (ICC) e edema pulmonar cardiogênico (1,2,3). Em estágios avançados, a progressão da doença pode resultar em complicações graves, como a ruptura de cordoalha tendínea, levando à descompensação cardíaca aguda e ao óbito (1,4). O objetivo do trabalho é relatar um caso de edema pulmonar agudo secundário à ruptura de cordoalha tendínea associada à degeneração valvar mixomatosa em um cão-doméstico. O estudo foi conduzido por meio de exame necroscópico conduzido no Laboratório de Anatomia e Patologia Veterinária do IFC - Campus Araquari. Durante a avaliação macroscópica, observaram-se pulmões hepatizados, presença de líquido sanguinolento na traqueia, caracterizando um edema pulmonar agudo. No coração, verificaram-se espessamento e deformação da valva mitral compatíveis com degeneração valvar mixomatosa, ruptura de cordoalha tendínea e dilatação do átrio esquerdo, além de alterações compatíveis com ICC.(3) A ruptura da cordoalha promoveu insuficiência mitral aguda, aumento da pressão atrial esquerda e congestão da circulação pulmonar, favorecendo o extravasamento de líquido para o parênquima pulmonar (1). Os achados permitiram estabelecer relação direta entre a degeneração valvar mixomatosa avançada, a ruptura de cordoalha tendínea e o de edema pulmonar agudo cardiogênico. Concluiu-se que a ruptura de cordoalha tendínea representou uma importante complicação da endocardiose, resultando em insuficiência cardíaca congestiva aguda mista e morte do animal, reforçando a importância do diagnóstico precoce e do acompanhamento clínico de cães acometidos por essa enfermidade.

Palavras-chave: Cardiologia; Patologia veterinária; Alterações cardiovasculares; Degeneração valvar mixomatosa;

Introdução:

A degeneração valvar mixomatosa (DVM), evidencia-se como a cardiopatia adquirida mais frequente em cães, acometendo principalmente animais idosos de pequeno porte (1, 2,4). Caracteriza-se por alterações degenerativas progressivas das valvas atrioventriculares, especialmente da valva mitral, resultando em insuficiência valvar e sobrecarga das câmaras cardíacas esquerdas (1,4). Embora apresente evolução lenta e possa permanecer assintomática por longos períodos, a progressão da doença pode culminar em insuficiência cardíaca congestiva (ICC) (1,3). Em estágios avançados, a degeneração das cordoalhas tendíneas pode predispor à sua ruptura, agravando ainda mais uma insuficiência mitral e promovendo aumento da pressão na circulação pulmonar (1). Consequentemente, pode ocorrer um edema pulmonar cardiogênico, uma importante emergência clínica associada à insuficiência respiratória aguda e ao óbito (1,3,5). Diante da relevância clínica dessa doença e de suas complicações, o trabalho teve como objetivo relatar um caso de edema pulmonar agudo secundário à ruptura de cordoalha tendínea associada à degeneração valvar mixomatosa em um cão-doméstico, correlacionando os achados anatomopatológicos com a fisiopatologia da doença.

Descrição do caso:

Foi encaminhado ao Laboratório de Anatomia e Patologia Veterinária (LAPVET) um cão-doméstico (*Canis lupus familiaris*), macho castrado, da raça Poodle, com aproximadamente 10 anos de idade e peso de 6,350 kg para realização de exame necroscópico após evolução para óbito. Não havia um histórico clínico. Durante a necropsia, observou-se discreta cardiomegalia acompanhada de efusão pericárdica discreta. Os pulmões apresentavam-se aumentados de volume, com aspecto hepatizado, compatíveis com congestão pulmonar grave e acúmulo de fluido nos espaços alveolares. Adicionalmente, verificou-se hepatomegalia discreta com congestão passiva crônica e padrão macroscópico em noz-moscada, além de congestão medular renal difusa. O conjunto dos achados indicou insuficiência cardíaca congestiva com repercussões sistêmicas. Os diagnósticos morfológicos incluíram edema pulmonar agudo difuso e congestão pulmonar grave, cardiomegalia discreta, congestão passiva crônica hepática difusa moderada e congestão medular renal difusa. O diagnóstico etiológico presuntivo foi degeneração valvar mixomatosa associada à insuficiência cardíaca congestiva, com

possível ruptura de cordoalha tendínea, sendo a causa mortis mais provável a insuficiência respiratória aguda decorrente de edema pulmonar cardiogênico.

Discussão:

Os achados anatomopatológicos observados durante a necropsia deste caso, incluem mucosa oral congesta, presença de bastante tártaro na cavidade oral, congestão pulmonar grave, presença de líquido sanguinolento e espuma no pulmão, efusão pericárdica discreta, cardiomegalia discreta, discreta hepatomegalia, congestão hepática em padrão noz-moscada, medula e córtex renal estavam congestos, são compatíveis com insuficiência cardíaca congestiva decorrente de doença valvar crônica. A insuficiência da valva atrioventricular esquerda promove refluxo sanguíneo para o átrio esquerdo durante a sístole, ocasionando um aumento progressivo da pressão atrial esquerda e da pressão venosa pulmonar. Quando ocorre ruptura de cordoalha tendínea, há agravamento abrupto da regurgitação mitral, resultando em elevação aguda da pressão hidrostática nos capilares pulmonares e um extravasamento de líquido para o interstício e os alvéolos, culminando em edema pulmonar agudo cardiogênico (3,4,6).

O edema pulmonar agudo observado justificou o aspecto hepatizado do pulmão descrito durante a necropsia. Essas alterações comprometem significativamente as trocas gasosas e a complacência pulmonar, podendo levar rapidamente à insuficiência respiratória aguda e ao óbito (5). Além disso, a presença de hepatomegalia com aspecto em noz-moscada e congestão cortical e medular renal evidenciou repercussões sistêmicas da insuficiência cardíaca congestiva esquerda, indicando comprometimento da circulação venosa sistêmica associado à progressão da doença (3).

Considerando as alterações observadas, sugeriu-se como mecanismo fisiopatológico uma insuficiência mitral aguda secundária à degeneração valvar mixomatosa, possivelmente associada à ruptura de cordoalha tendínea. A insuficiência valvar promoveu refluxo sanguíneo do ventrículo esquerdo para o átrio esquerdo durante a sístole, elevando a pressão atrial esquerda e a pressão venosa pulmonar. Como consequência, ocorreu um aumento da pressão hidrostática capilar pulmonar, favorecendo o extravasamento de líquido para o interstício e os alvéolos por meio do gradiente de pressão, culminando em edema pulmonar agudo cardiogênico e insuficiência respiratória aguda (3,4,6).

Dessa forma, os achados anatomopatológicos observados reforçam a importância da degeneração valvar mixomatosa como causa de insuficiência cardíaca congestiva em

cães e demonstram que complicações como a ruptura de cordoalha tendínea podem desencadear descompensação cardíaca aguda, edema pulmonar cardiogênico fatal e morte do animal.

Conclusão:

A degeneração valvar mixomatosa representa uma das principais doenças cardiovasculares adquiridas em cães e constitui uma parcela importante causadora de insuficiência cardíaca congestiva. Os achados anatomopatológicos observados durante a necropsia deste caso demonstram a sua estreita relação entre a progressão da doença valvar mixomatosa e o desenvolvimento de alterações hemodinâmicas que são capazes de comprometer significativamente a função cardiorrespiratória do animal. A insuficiência mitral decorrente da degeneração valvar promove aumento da pressão hidrostática dentro do átrio esquerdo e congestão pulmonar, favorecendo o desenvolvimento de edema pulmonar cardiogênico (3,4).

As alterações macroscópicas identificadas nos pulmões, coração, fígado e rins evidenciam a repercussão sistêmica da insuficiência cardíaca congestiva mista e corroboram os mecanismos fisiopatológicos descritos na literatura para a endocardiose (3,4). O edema pulmonar agudo constitui a principal lesão associada à insuficiência respiratória que foi observada neste caso, destacando sua relevância como causa da morte em animais portadores de doenças cardiovasculares.

O conjunto dos achados macroscópicos sugerem que a degeneração valvar mixomatosa associada à insuficiência mitral aguda, possivelmente agravada por ruptura de cordoalha tendínea, leva a uma descompensação cardíaca e edema pulmonar cardiogênico fatal. O caso evidencia a importância da realização de avaliação anatomopatológica na elucidação da causa mortis e na compreensão da evolução das cardiopatias degenerativas em cães.

Referências:

Lazaroto ES, Gusso ABF. Degeneração mixomatosa valvar: revisão bibliográfica. Arq Bras Med Vet FAG. 2021;4(1):240-61.

Silva PVGS, Carioca ACF, Alves YC. Edema pulmonar secundário à doença degenerativa da válvula mitral em um cão - relato de caso. Braz J Anim Environ Res. 2025;8(3):1-12.

Bases da patologia em veterinária. (Revisão Técnica). 2013 ;(citado 2026 jun. 11)

Maxie MG, editor. Jubb, Kennedy, and Palmer's. Pathology of Domestic Animals. 6th ed. St. Louis (MO): Elsevier Saunders; 2016. 3 v

Rocha HCC, Leite ACV, Zanini MO. Edema pulmonar cardiogênico em cadela: Relato de caso. Pubvet. 2021;15(11):1-8.

FEPMVZ Editora. Emergência em Medicina Veterinária. Cad Tec Vet Zootec. 2017;(87):1-87.

Efeitos da ressecção jejunoileal extensa na digestibilidade, tempo de trânsito intestinal, parâmetros hematológicos e de crescimento em um cão filhote

Autores: Eduarda Lorena Fernandes; Pedro Henrique Marchi; Thiago Henrique Annibale Vendramini

Resumo

A síndrome do intestino curto é uma condição grave associada à redução da superfície absortiva intestinal e ao comprometimento nutricional. Objetivou-se descrever os efeitos da ressecção jejunoileal extensa sobre a digestibilidade da dieta, trânsito gastrointestinal, parâmetros metabólicos e crescimento de um cão filhote. Um Beagle macho de cinco meses foi submetido à enterectomia após trauma abdominal, com remoção de aproximadamente 100% do jejuno e 80% do íleo. Inicialmente foi alimentado com dieta gastrointestinal de baixa gordura, seguida por dieta comercial para filhotes e posterior suplementação com psyllium. Foram avaliados coeficientes de digestibilidade aparente (CDA), tempo de esvaziamento gástrico (EG), preenchimento do cólon (PC), crescimento corporal e parâmetros bioquímicos. Após a cirurgia, observaram-se baixos CDA de matéria seca (60,1%), proteína bruta (55,1%) e energia bruta (59,4%), além de diarreia persistente e perda ponderal. A substituição da dieta promoveu aumento dos CDA, enquanto a suplementação com psyllium resultou em novos incrementos na digestibilidade, aumento dos tempos de trânsito gastrointestinal e melhora clínica. O perfil lipídico permaneceu abaixo dos valores de referência durante o acompanhamento, com hipovitaminose E e B12. Apesar das limitações absortivas decorrentes da extensa ressecção intestinal, o manejo nutricional individualizado favoreceu a adaptação intestinal, melhorou a eficiência digestiva e permitiu recuperação clínica parcial e progressão do crescimento corporal.

1. Introdução

O intestino delgado é o principal local de digestão e absorção de nutrientes. Ressecções intestinais extensas podem resultar em síndrome do intestino curto (SIC), condição caracterizada pela redução da área absortiva e consequente comprometimento da digestão e absorção de nutrientes (1,2). Em cães, a SIC está associada à perda de peso, diarreia crônica, alterações metabólicas e prognóstico reservado (3). O processo de adaptação intestinal pode compensar parcialmente essas perdas por meio de alterações morfológicas e funcionais do intestino remanescente (4). Entretanto, informações sobre os efeitos da ressecção

jejunoileal extensa em cães filhotes ainda são limitadas. Assim, o objetivo deste trabalho foi descrever os efeitos da ressecção jejunoileal extensa sobre digestibilidade, trânsito gastrointestinal, crescimento corporal e parâmetros metabólicos em um cão filhote.

2. Relato de caso

Foi acompanhado um cão Beagle, macho, com cinco meses de idade e peso corporal de 9,3 kg, submetido à laparotomia exploratória após trauma abdominal. Durante o procedimento foi constatada inviabilidade de aproximadamente 100% do jejuno e 80% do íleo, sendo realizada enterectomia extensa seguida de anastomose término-terminal entre duodeno e íleo remanescente. No pós-operatório, o animal recebeu dieta gastrointestinal de baixa gordura por 58 dias (Tabela 1). Posteriormente, foi alimentado com dieta comercial para filhotes por 24 dias e, devido à persistência da diarreia, foi instituída suplementação com psyllium (1 g/kg de peso corporal) (Tabela 1). Foram avaliados os coeficientes de digestibilidade aparente da matéria seca, matéria orgânica, proteína bruta, extrato etéreo e energia, conforme metodologia da AAFCO (5) (Tabela 1). Também foram determinados os tempos de esvaziamento gástrico e preenchimento do cólon por radiografias seriadas utilizando marcadores radiopacos (Tabela 1). Os resultados foram comparados aos de um cão controle saudável da mesma idade e ninhada (Tabela 1).

3. Resultados e discussão

Após a ressecção intestinal, observou-se importante redução da digestibilidade dos nutrientes, associada à perda ponderal, diarreia persistente e aceleração do trânsito gastrointestinal. Durante o período de alimentação com dieta gastrointestinal, os CDA da matéria seca e proteína bruta foram de 60,1% e 55,1%, respectivamente (Tabela 1). A substituição para dieta de crescimento aumentou os CDA da matéria seca para 76,0% e da proteína bruta para 73,9%, sugerindo progressiva adaptação intestinal (Tabela 1). Entretanto, os valores permaneceram inferiores aos observados no cão controle, que apresentou CDA superiores a 85% para a maioria dos nutrientes (Tabela 1). Os tempos de esvaziamento gástrico e preenchimento do cólon foram menores no animal submetido à ressecção, indicando trânsito gastrointestinal acelerado (Tabela 1). Após suplementação com psyllium, observou-se prolongamento desses tempos e melhora adicional da digestibilidade, com CDA da matéria seca atingindo 80,3% (Tabela 1). O perfil

lipídico permaneceu reduzido durante todo o acompanhamento, sugerindo comprometimento da absorção de lipídios. Também foram observadas concentrações reduzidas de vitaminas E e B12, compatíveis com deficiência absortiva decorrente da perda do íleo e da absorção lipídica prejudicada. Apesar dessas alterações, ocorreu recuperação parcial do escore corporal, da massa muscular e do crescimento, evidenciando a importância do manejo nutricional na adaptação intestinal.

Tabela 1: Consumo alimentar, escores, coeficientes de digestibilidade aparente e tempos de trânsito gastrointestinal do cão submetido à ressecção jejunoileal sob diferentes dietas.

Alimento	AF (169 dias)	AGBG (58 dias)	AF (24 dias)	AF (24 dias; animal controle)	AF + psyllium (1g/kg; +160 dias)
Consumo alimentar médio (kcal/kg^0,75/day)	165	204	407	145	447
Peso corporal médio (kg)	9,3	6,46 ± 0,45	6,79 ± 0,46	10,8 ± 0,34	9,26 ± 0,90
Escore de condição corporal médio (ECC)	5/9	2,4/9	2,5/9	5,3/9	4/9
Escore de massa muscular médio (EMM)	3/3	1,2/3	1,5/3	3/3	2/3
Escore fecal médio (EF)*	3/5	0/5	0/5	3,5/5	2/5
Coeficientes de digestibilidade aparente (CDA)					
Matéria seca (MS) (%)		60,10	76,00	85,13	80,30
Matéria orgânica (MO) (%)		62,16	77,19	89,41	81,25
Proteína bruta (PB) (%)		55,12	73,95	89,27	79,24
Extrato etéreo (EE) (%)		59,36	67,55	96,72	72,28
Energia bruta (EB) (%)		59,38	74,13	90,07	78,58
Energia metabolizável (EM) kcal/kg		2752,80	4038,80	4907,49	4281,10
Tempo de esvaziamento gástrico (EG)					
50% (horas)			5	9	5
75% (horas)			6	11	9
90% (horas)			11	11	11
Preenchimento o cólon (PC)					
50% (horas)			8	14	10
75% (horas)			10	14	11
90% (horas)			12	15	14

*EF médio: aferido durante o período de coleta total de fezes para a análise dos CDA; AF: alimento filhote; AGBG: alimento gastrointestinal de baixa gordura.

4. Conclusão

A ressecção jejunoileal extensa reduz a digestibilidade dos nutrientes e acelera o trânsito gastrointestinal em cães filhotes. A síndrome do intestino curto promove alterações metabólicas compatíveis com má absorção de nutrientes. O manejo nutricional individualizado favorece a adaptação intestinal e melhora a recuperação clínica. A suplementação com psyllium contribui para o aumento do tempo de trânsito intestinal e da eficiência digestiva.

5. Referências

1. Klein BG. Tratado de fisiologia veterinária de Cunningham. Elsevier; 2021.

2. Nelson R, Couto CG. Medicina Interna de Pequenos Animais. 5 ed. Elsevier; 2023.

3. Yanoff SR, et al. Short-bowel syndrome in four dogs. Veterinary Surgery. 1992;21(3):217-222.

4. Rubin DC, Levin MS. Mechanisms of intestinal adaptation. Best Practice & Research Clinical Gastroenterology. 2016;30(2):237-248.
5. Association of American Feed Control Officials. Dog and Cat Nutrient Profiles. Oxford: AAFCO; 2016.

Eficácia analgésica do bloqueio Plano Eretor da Espinha (ESP Block) em hemilaminectomia toracolombar (T11 - L1) em cão com doença do disco intervertebral - Relato de caso

Raquel Vieira Niella – Pós-doutoranda em Ciência Animal na Universidade Estadual de Santa Cruz, BA
Maria Luiza Santos Pires - Mestranda em Ciência Animal de Medicina Veterinária - Universidade Estadual de Santa Cruz, BA
Isabelle Maria Andrade Aquino - Discente de Medicina Veterinária da Universidade Estadual de Santa Cruz, BA
Mário Sérgio Lima de Lavor - Profº Dr. de Medicina Veterinária Universidade Estadual de Santa Cruz, BA
Caio José Xavier Abimussi - Profº Dr. de Medicina Veterinária Universidade Estadual Paulista, SP

RESUMO

A hemilaminectomia toracolombar é um procedimento neurocirúrgico realizado em cães para tratar a compressão da medula espinhal causada pela doença do disco intervertebral (DDIV). E o bloqueio do Plano Eretor da Espinha (ESP Block) é uma técnica locorregional na medicina veterinária que pode ser utilizada para promover analgesia em cirurgias toracolombares. O objetivo desse relato foi descrever sua utilização e avaliar a eficácia no protocolo anestésico de um cão submetido à hemilaminectomia entre T11 e L1 para tratamento de doença do disco intervertebral. O paciente, cão da raça Bulldog Francês, apresentava paraplegia, onde o exame de Mielotomografia Computadorizada revelou uma extrusão aguda compressiva do núcleo pulposo hidratado, sendo encaminhado para o procedimento cirúrgico de hemilaminectomia toracolombar. Para a medicação pré anestésica foi administrado Metadona e Clorpromazina via intramuscular, indução realizada com Propofol e o Midazolam. A manutenção foi feita com anestésico geral inalatório Isoflurano, associado ao Bloqueio do Plano Eretor da Espinha com Bupivacaína à 0,25%, guiado por ultrassom. Os resultados mostraram boa eficácia analgésica, com estabilidade cardiovascular durante o transoperatório e sem necessidade de resgate analgésico. Além disso, não foram observadas complicações relacionadas à técnica. Portanto, o relato concluiu que o ESP Block pode ser uma alternativa promissora e segura como parte da analgesia multimodal em cães submetidos à hemilaminectomia toracolombar, contribuindo para melhor controle da dor e recuperação pós-cirúrgica.

Palavras-chaves: Analgesia multimodal; bloqueio locorregional; neurocirugia.

INTRODUÇÃO

A doença do disco intervertebral (DDIV) é caracterizada pela compressão da medula espinhal, seja por deslocamento ou herniação do disco intervertebral (1). A terapia cirúrgica é indicada em casos de lesões que não respondem ao tratamento clínico, ou casos de recidiva (1).

Para o procedimento de correção, é essencial um protocolo anestésico eficaz no controle da dor intraoperatória, que se estenda ao pós-operatório. O Bloqueio do Plano

Eretor da Espinha é considerado uma analgesia preemptiva adequada, com o objetivo de bloquear a sensibilização central, que irá inibir ou diminuir a dor de qualquer lesão cirúrgica (2). O ESP block é realizado através da aplicação de um anestésico local no plano interfacial entre o músculo eretor da espinha e o processo transverso (3). Os nervos afetados no ESP block variam de acordo com a altura da injeção do anestésico local, e o volume da aplicação. Portanto, o objetivo deste trabalho é relatar o protocolo anestésico multimodal que inclui o ESP block para uma hemilaminectomia de T11 a L1 de um paciente canino.

DESCRIÇÃO DO CASO

Foi atendido um cão da raça Bulldog francês, 3 anos de idade, com 8kg de peso, com a queixa principal de paraplegia. No exame de radiografia foi descrito uma diminuição do espaço intervertebral da região entre L1 e L4, sinais compatíveis de degeneração do disco intervertebral. E na mielotomografia da região toracolombar identificou a extrusão aguda compressiva do núcleo pulposo hidratado (Figura 1).

Figura 1 - Mielotomografia realizada com contraste injetado em L6-L5 no sentido cranial, demonstrando interrupção do contraste em T13-T12 e material lateralizado para a esquerda (seta azul).

O paciente foi encaminhado para a Hemilaminectomia de T12-T13, estendida cranial e caudal, com pediculectomia. Na medicação pré anestésica foi administrado Metadona (0,3 mg/kg) e Clorpromazina (0,5 mg/kg) por via intramuscular. A indução foi realizada utilizando Propofol (3 mg/kg) e o Midazolam (0,2 mg/kg) como um co-indutor. Com ausência do reflexo laringotraqueal, foi realizada a intubação orotraqueal, acoplado a um sistema circular valvular fechado, mantido em ventilação espontânea.

Com o auxílio de um aparelho de ultrassom Lumify L12-4 da Philips (transdutor linear), o Bloqueio do Plano Eretor da Espinha com Bupivacaína (2 mg/kg) a 0,25% foi realizado 20 minutos após a indução anestésica, o Isoflurano estava em vaporização de 1,2% e os parâmetros fisiológicos do paciente estavam dentro da normalidade. O volume obtido a partir dessa dose, foi dividido entre os dois lados da coluna (Figura 2).

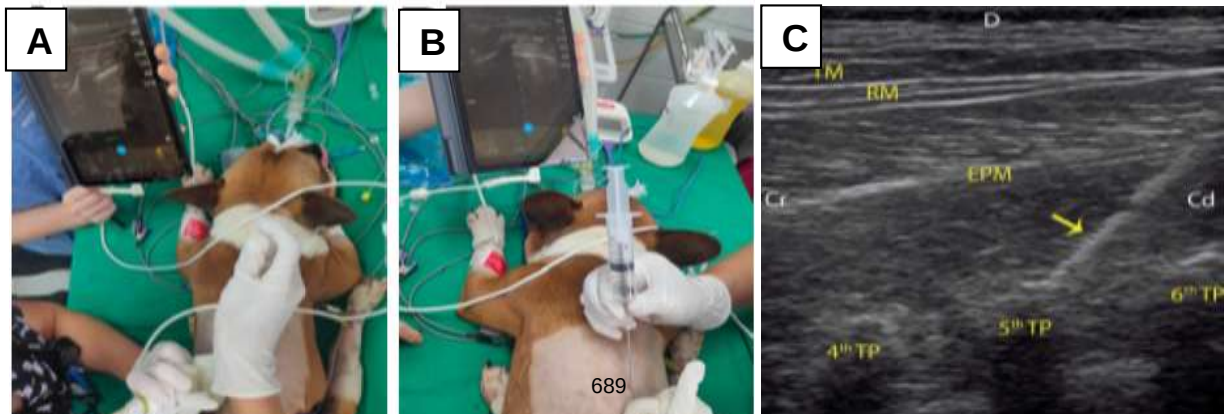

Figura 2 - Realização do ESP *block* em T11 guiado por ultrassom. Aplicação do anestésico do lado esquerdo (A) e lado direito (B) da coluna. C) ESP *block* torácico ao nível de T5 - Sonoanatomia do Plano Eretor da Espinha. Adaptado de Veterinary Anaesthesia and Analgesia.

A cirurgia foi iniciada 30 minutos após a realização do ESP block, a cirurgia durou 3 horas e o paciente ficou anestesiado por um total de 4 horas, estável durante todo o tempo cirúrgico, não houveram intercorrências. Como pós-operatório imediato foram administrados Dipirona (25mg/kg IV), Meloxicam (0,2 mg/kg IV) e Cetamina (1 mg/kg VO). O animal apresentou rápida recuperação, responsivo a estímulos externos 10 minutos após a extubação, permaneceu no centro cirúrgico até a recuperação da temperatura corporal através do uso do insuflador.

RESULTADO E DISCUSSÃO

A paraplegia aguda do paciente, relatada como queixa principal na consulta, na maioria dos casos, está associada a lesão de medula espinhal, como extrusão de disco intervertebral, fraturas, luxações e subluxações da coluna vertebral. A extrusão de disco intervertebral ocorre principalmente em animais de raças condrodistróficas, como é o caso do paciente relatado - bulldog francês (1) e os sinais clínicos podem ser hiperagudos ou agudos, e com possível progressão ao longo dos dias e períodos alternados de melhora e agravamento (5).

Após indução da anestesia geral e manutenção com Isoflurano, com todos os parâmetros estáveis, procedeu-se à realização do ESP *block* torácico na altura de T11 com Bupivacaína (2 mg/kg) a 0,25%. O ESP *block* já foi descrito como método de analgesia intra operatória eficaz e livre de opioides, com a duração média de 2,5 horas (6).

A Bupivacaína utilizada para realizar o bloqueio, possui ação longa (de 2 a 4 horas) e é quatro vezes mais potente que a Lidocaína (7). A escolha correta do anestésico local justifica a analgesia duradoura do bloqueio observada, assim como a dose de 2 mg/kg, considerando que o animal não apresentou sinais de dor até o fim do procedimento que durou 4 horas. O volume da injeção é um fator importante na eficácia da analgesia. Volumes maiores promovem uma disseminação mais ampla do anestésico (8).

A efetividade do bloqueio também depende diretamente do local de aplicação do AL. E as variações da espessura muscular da região torácica resultam em diferentes distâncias que o fármaco vai percorrer até chegar ao nível da vértebra alvo (9). A aplicação profunda requer uso de um transdutor linear de ultrassom para imagens claras, identificando o músculo multífido dorsal ao músculo longíssimo e o músculo iliocostal dorsal ao processo transverso (8).

O uso do ESP *block* reduz significativamente o uso de opioides intra e pós operatório (10). Protocolos com doses mais baixas de opióides ou protocolos livres de opióides são importantes, já agonistas mu completos podem levar a bradicardia, hipoventilação, náusea, disforia, aumento no tempo de recuperação anestésica e hiperalgesia (11). Neste caso, não houve alterações hemodinâmicas durante todo o procedimento, e o uso de opioide não foi necessário, da mesma forma em que os animais que receberam o ESP *block* necessitam de menos intervenções farmacológicas para bradicardia e hipotensão devido à ausência de opioides na manutenção analgésica (10).

CONCLUSÕES

O Bloqueio do Plano Eretor da Espinha (ESP *block*) demonstrou ser uma técnica locorregional eficaz como analgesia preemptiva em procedimentos de coluna vertebral, proporcionando analgesia prolongada desde o momento intraoperatório até o pós-operatório imediato. Essa abordagem analgésica reduziu a necessidade de anestésicos hipnóticos e analgésicos, além de proporcionar o melhor controle álgico durante a recuperação do procedimento anestésico-cirúrgico.

REFERÊNCIAS

1) Brisson, B.A. Intervertebral disc disease in dogs. *Veterinary Clinics: Small Animal Practice*, v. 40, n. 5, p. 829-858, 2010.
2) Schwab, M.L. Contribuições no diagnóstico e tratamento cirúrgico de cães com doença do disco intervertebral cervical. 2019. *Dissertação* (Mestrado em Medicina Veterinária) – Universidade Federal de Santa Catarina, Santa Maria, 2019.
3) Ferreira, T.H.; James, M.S; Schroeder, C.A.; Hershberger-Braker, K.L. et al. Description of an ultrasound-guided erector spinae plane block and the spread of dye in dog cadavers. *Veterinary Anaesthesia and Analgesia*, v. 46, n. 4, p. 516-522, 2019.
4) Read, M.; Campoy, L.; Fisher, B. *Small Animal Regional Anesthesia and Analgesia*. Wiley-Blackwell, 2013.
5) Lecouteur, R.A.; Grandy, J.L. Lumbosacral vertebral canal stenosis. In the *Textbook of Veterinary Internal Medicine, Diseases of the Dog and* Cat 5th ed. Ettinger SJ, Feldman EC. 2001: 636-637
6) Taykaldiran, Y. Is opioid-free anesthesia possible by using erector spinae plane block in spinal surgery? *Cureus*, v. 13, n. 10, 2021.
7) Cortopassi, S.R.G.; Fantoni, D.T.; Bernardi, M.M. Anestésicos locais. In: *Farmacologia aplicada à medicina veterinária*. 3 ed. Rio de Janeiro: Guanabara Koogan, 2006.

8) Medina-Serra, R.; Fostera, A.; Plesteda, M.; Sanchisa, S.; Gil-Canob, F.; Viscasillasc, J.. Lumbar erector spinae plane block: an anatomical and dye distribution evaluation of two ultrasound-guided approaches in canine cadavers. *Veterinary anaesthesia and analgesia*, v. 48, n. 1, p. 125-133, 2021.
9) Portela, D.A.; Romano, M.; Zamora, G.A.; Garcia-Pereira,F.; Pablo, L. S.; Gatson, b. j.; Otero, P. et al.. The effect of erector spinae plane block on perioperative analgesic consumption and complications in dogs undergoing hemilaminectomy surgery: a retrospective cohort study. *Veterinary Anaesthesia and Analgesia*, v.47, p.229-237, 2020.
10) Colvin, L.A.; Bull, F.; Hales, T.G. Perioperative opioid analgesia-when is enough too much? A review of opioid-induced tolerance and hyperalgesia. *Lancet*, v.13, n.393, p.1558-1568, 2019.
11) Grove, D.M.; Ramsay, E.C. Sedative and physiologic effects of orally administered alpha 2-adrenoceptor agonists and ketamine in cats. *J Am Vet Med Assoc*. v.216, n.12, p.1929-1932, 2000.

Eficácia da Palmitoiletanolamida Ultramicronizada versus Micronizada na Dermatite Atópica Canina: Um Estudo Comparativo de Biodisponibilidade e Controle do Prurido

Silvio Cezar dos Santos - MSc. Farmacêutico, Médico Veterinário, MBA Cirurgia tecidos moles.

Renata Peci dos Santos - Médica Veterinária, MBA Clínica pequenos animais.

Resumo

A dermatite atópica canina (DAC) é uma dermatopatia inflamatória crônica que afeta a qualidade de vida dos cães e exige estratégias terapêuticas seguras para controle do prurido. A palmitoiletanolamida (PEA) é uma ALIAmida endógena com propriedades moduladoras de mastócitos e vias inflamatórias. Este trabalho comparou a PEA ultramicronizada (um-PEA) e micronizada (m-PEA) na DAC por meio de revisão estruturada da literatura, com busca nas bases PubMed e Google Scholar entre 2012 e 2022, incluindo estudos in vivo, ex vivo e farmacocinéticos em cães. Os resultados mostraram que a um-PEA reduziu 36% o prurido (PVAS) e promoveu 62% de remissão no CADLI em estudo aberto multicêntrico, enquanto a m-PEA, em ensaio duplo-cego controlado com Beagles sensibilizados a *Ascaris suum*, retardou o aparecimento de sinais cutâneos e reduziu pápulas. A análise farmacocinética revelou que a ultramicronização proporciona Cmax até seis vezes maior e Tmax de 1–2 horas, com energia cristalina reduzida que favorece dissolução. Apesar dos benefícios isolados de cada formulação, não há ensaios head-to-head m-PEA vs um-PEA em DAC natural. Conclui-se que a um-PEA apresenta vantagens farmacocinéticas e clínicas preliminares, mas estudos controlados e comparativos com desfechos de tempo de resposta são necessários para consolidar a superioridade.

Palavras-chave: ALIAmidas; Mastócitos; Tolerabilidade; Tempo de resposta; Biofarmácia.

Introdução

A dermatite atópica canina (DAC) é uma doença inflamatória crônica, recidivante e pruriginosa, que acomete cerca de 10% a 15% da população canina. A abordagem terapêutica convencional inclui corticosteroides, oclacitinibe e imunoterapia, porém o uso prolongado pode estar associado a efeitos adversos e à necessidade de terapias adjuvantes seguras (1). Nesse contexto, a palmitoiletanolamida (PEA), uma amida de ácido graxo endógena pertencente ao grupo das ALIAmidas, tem despertado interesse por modular mastócitos e vias inflamatórias mediadas por PPAR-α, além de apresentar efeito comitiva sobre endocanabinoides (2,3). Embora existam evidências clínicas e experimentais com PEA micronizada (m-PEA) e ultramicronizada (um-PEA) em cães, a literatura veterinária carece de uma comparação formal entre as duas formulaçı es quanto à biodisponibilidade e ao controle do prurido. O objetivo deste estudo foi comparar, por meio de revisão estruturada, a farmacotécnica, a farmacocinética e a eficácia clínica da um-PEA versus m-PEA na DAC, com foco em prurido, tempo de resposta e perfil de segurança.

Material e Métodos

Realizou-se uma revisão estruturada da literatura com busca nas bases eletrônicas PubMed/MEDLINE e Google Scholar, abrangendo o período de 2012 a 2022. Foram incluídos artigos completos revisados por pares, estudos in vivo e ex vivo em cães, ensaios clínicos (abertos e controlados) e estudos farmacocinéticos. Os descritores utilizados foram "palmitoylethanolamide", "canine atopic dermatitis", "ultramicronized", "micronized", "mast cells" e "oral bioavailability". A comparação farmacotécnica baseou-se na distribuição do tamanho de partículas (PSD): m-PEA apresenta diâmetro entre 2–10 µm, enquanto a um-PEA possui partículas abaixo de 6 µm, com maior área superficial e menor energia de cristal, favorecendo dissolução e absorção intestinal mais rápida. Os parâmetros farmacocinéticos analisados foram Cmax, Tmax e AUC, obtidos de revisı es translacionais e estudos em pequenos animais (3,4).

Resultados e Discussão

Os resultados clínicos demonstraram que a um-PEA, em estudo aberto multicêntrico com 160 cães portadores de DAC, reduziu o prurido em 36% na escala PVAS e promoveu remissão de 62% no índice CADLI, com excelente perfil de segurança – apenas 2,5% dos animais apresentaram efeitos colaterais leves e autolimitados (4). Em contrapartida, a m-PEA foi avaliada em ensaio duplo-cego, placebo-controlado e cruzado, em Beagles hipersensíveis a *Ascaris suum*, demonstrando atraso no aparecimento de sinais clínicos cutâneos (pápulas e eritema) e redução significativa da resposta inflamatória alérgica (1). Embora ambos os estudos apontem eficácia, o delineamento distinto (aberto vs. controlado, DAC espontânea vs. experimental) impede a comparação direta.

A análise farmacocinética revelou que a ultramicronização confere à um-PEA uma Cmax plasmática até seis vezes superior à da forma micronizada, com Tmax de 1–2 horas e AUC 3–4 vezes maior, atribuídos à maior dissolução e à menor energia cristalina (3). A Tabela 1 sintetiza as principais diferenças físico-químicas e farmacocinéticas entre as duas formulaçı es.

Tabela 1. Comparação físico-química e farmacocinética entre PEA micronizada (m-PEA) e ultramicronizada (um-PEA) em cães.

Parâmetro	PEA Micronizada (m-PEA)	PEA Ultramicronizada (um-PEA)
Tamanho de Partícula	2 a 10 µm	0,8 a 6 µm (mais de 99% menor que 6 µm)
Energia de Cristal	Alta (estrutura padrão)	Reduzida (alta energia, pico exotérmico 101-103 °C)
Dissolução in vitro	Lenta / Moderada	Rápida / Completa
Absorção Oral (Cmax)	Padrão de referência	Até 6 vezes superior à m-PEA
Tempo para Pico (Tmax)	2 a 4 horas	1 a 2 horas
Eficácia no Prurido	Demonstrada em modelo experimental (Ascaris)	Demonstrada em DAC espontânea (redução de 36% PVAS)
Remissão de Lesı es	Redução de pápulas/eritema (experimental)	Remissão de 62% (CADLI ≤ 5)

Os dados ex vivo em pele canina demonstraram que a um-PEA contrapı e a degranulação mastocitária induzida por compound 48/80, reforçando a modulação do eixo mastócito-pele (5). Além disso, a DAC cursa com aumento de PEA endógena e proliferação mastocitária local, o que embasa a intervenção exógena com a forma ultramicronizada (6). Apesar desses avanços, permanece uma lacuna crítica: **não há ensaios clínicos controlados, randomizados e head-to-head comparando m-PEA e um-PEA em DAC natural** com desfechos padronizados de prurido, tempo de resposta e qualidade de vida. Esse *gap* limita a recomendação definitiva de uma formulação sobre a outra e sinaliza a necessidade de estudos futuros integrando farmacotécnica (PSD), farmacocinética (Cmax/Tmax/AUC) e endpoints clínicos temporais.

Conclusões

A um-PEA apresenta vantagens farmacocinéticas (Cmax, Tmax e AUC superiores) em relação à m-PEA, decorrentes da ultramicronização. Os dados clínicos disponíveis indicam redução de prurido e remissão de lesı es com um-PEA em DAC. A m-PEA demonstra eficácia em modelo experimental controlado de hipersensibilidade cutânea. Ambas as formulaçı es têm perfil de segurança favorável. No entanto, a ausência de ensaios controlados comparativos diretos entre m-PEA e um-PEA em DAC espontânea impede a conclusão sobre superioridade de uma formulação. Estudos adicionais com desfechos temporais e padronização farmacotécnica são necessários.

Referências

1. Cerrato S, Brazis P, Della Valle MF, Miolo A, Petrosino S, Di Marzo V, et al. Effects of palmitoylethanolamide on the cutaneous allergic inflammatory response in Ascaris hypersensitive Beagle dogs. Vet J. 2012;191(3):377-82.
2. Petrosino S, Di Marzo V. The pharmacology of palmitoylethanolamide and first data on the therapeutic efficacy of some of its new formulations. Br J Pharmacol. 2017;174(11):1349-65.
3. Palmitoylethanolamide and related ALIAmides for small animal health: state of the art. 2022. PMCID: PMC9496254.
4. Noli C, Della Valle MF, Miolo A, Medori C, Schievano C. Efficacy of ultra-micronized palmitoylethanolamide in canine atopic dermatitis: an open-label multi-centre study. Vet Dermatol. 2015;26(5):332-e72.
5. Abramo F, Lazzarini G, Pirone A, Lenzi C, Albertini S, Della Valle MF, et al. Ultramicronized palmitoylethanolamide counteracts the effects of compound 48/80 in a canine skin organ culture model. Vet Dermatol. 2017;28(5):456-e104.
6. Abramo F, Pirone A, Lenzi C, et al. Increased levels of palmitoylethanolamide and other lipid mediators and enhanced local mast cell proliferation in canine atopic dermatitis. BMC Vet Res. 2014;10:21.

Eficácia e Segurança da Anestesia Livre de Opioides Frente à Hipersensibilidade Severa em Cães: Relato de Caso

Matheus Felipe Souza Franco* - Mestrando(a) do PPG em Saúde, Bem-estar e Produção Animal Sustentável na Fronteira Sul - UFFS, campus Realeza.
Emilly da Silva da Fonseca - Graduanda em Medicina Veterinária - UFFS, campus Realeza.
Daniele Camila Hiert - Graduanda em Medicina Veterinária - UFFS, campus Realeza.
Marina Marangoni - Doutoranda do PPG em Ciências Veterinárias - UFMS.
Gentil Ferreira Gonçalves - Prof. Dr. do Curso de Medicina Veterinária - UFFS, campus Realeza.
matheus.franco@estudante.uffs.edu.br

Resumo: Opióides são amplamente utilizados na medicina veterinária devido a capacidade de sedação e analgesia, mas embora seguros, sua administração pode estar associada a reações anafilactoides, caracterizadas pela liberação não imunológica de mediadores inflamatórios, resultando em alterações graves. O presente resumo objetiva relatar a utilização de um protocolo de anestesia livre de opioides (OFA), em paciente com histórico de hipersensibilidade a múltiplos opioides. Trata-se de uma canina Pinscher, de seis anos, com 2,9 kg, submetida a múltiplos procedimentos ortopédicos. Após a primeira intervenção, desenvolveu um quadro compatível com hipersensibilidade após a administração de tramadol, caracterizado por edema facial e lingual, disfagia, sialorréia intensa e tremores. Dois meses depois, durante novo procedimento cirúrgico, houve a aplicação de metadona na medicação pré-anestésica, a qual culminou em edema lingual, de glote e dispneia obstrutiva. Diante do histórico, o terceiro procedimento foi conduzido por OFA, utilizando somente dexmedetomidina, cetamina, lidocaína e ropivacaína. O protocolo proporcionou estabilidade hemodinâmica, redução do requerimento de anestésico inalatório, rápida recuperação anestésica e ausência de intercorrências relacionadas a manifestações de hipersensibilidade. A comparação entre os procedimentos demonstrou que a exclusão dos opioides foi benéfica para a paciente, eliminando efeitos adversos, mantendo analgesia e estabilidade hemodinâmica satisfatória. Conclui-se que a OFA representa uma alternativa segura e eficaz para pacientes com contraindicação ao uso de opioides, reforçando a importância de protocolos anestésicos individualizados e da abordagem de analgesia multimodal.

Palavras-chave: Analgesia multimodal; Anafilaxia; Bloqueio locorregional; Reação medicamentosa; *Opioid-Free*.

Introdução:

Os opioides são pilares clássicos da analgesia trans e pós-operatória na medicina veterinária, promovendo sedação e estabilidade hemodinâmica (1). Contudo, seu uso pode evocar efeitos adversos e reações de hipersensibilidade graves, mediadas por degranulação de mastócitos, liberação de histamina e depressão respiratória central (1,2).

Embora manifestações anafilactoides e reações anafiláticas sistêmicas graves sejam incomuns na espécie canina com certas medicações, essas intercorrências agudas representam um risco substancial à vida do paciente (2,3).

Como alternativa, à anestesia livre de opioides (OFA, do inglês *Opioid-Free Anesthesia*) desponta como uma moderna tendência na rotina cirúrgica (1,4). A abordagem da OFA fundamenta-se no emprego planejado de analgesia multimodal

farmacológica e na execução de bloqueios locorregionais estruturados, visando mitigar o estímulo nociceptivo de forma eficaz (1,4).

O objetivo deste trabalho é relatar a eficácia e a segurança da transição para um protocolo de OFA em um paciente com histórico documentado de hipersensibilidade a múltiplos opióides.

Descrição do caso:

Relata-se o caso de uma canina Pinscher, de seis anos e 2,9 kg, sem comorbidades prévias, submetida a três artroplastias bilaterais de joelho. Na avaliação pré-anestésica, exames laboratoriais e parâmetros vitais estavam normais, identificando-se apenas sopro sistólico grau I em foco mitral, classificando a paciente como ASA III. Para o primeiro procedimento, a medicação pré-anestésica (MPA) consistiu em metadona (0,5 mg/kg), midazolam (0,5 mg/kg) e cetamina (5 mg/kg). A indução foi realizada com propofol (4 mg/kg), seguida de manutenção com isoflurano em oxigênio a 100% e bloqueio epidural com ropivacaína (0,2 mL/kg). Recebeu alta médica com analgesia domiciliar contendo meloxicam (0,1 mg/kg), dipirona (25 mg/kg) e cloridrato de tramadol (2 mg/kg).

Após 24 horas, a paciente retornou com quadro agudo de hipersensibilidade medicamentosa pós-administração do tramadol. O tutor relatou episódios de sialorréia intensa, tremores, disfagia, além de edema lingual e facial periocular. Devido à urgência, o animal recebeu atendimento prévio em outra instituição com prometazina e dexametasona subcutâneas. Na reavaliação, a paciente mostrava-se clinicamente estável e assintomática, decidindo-se pela descontinuação definitiva do tramadol de sua grade terapêutica.

Dois meses após, realizou-se a artroplastia contralateral. O perfil bioquímico revelou discreto aumento de ALT (100 U/L) e FA (189 U/L). O protocolo anestésico incluiu MPA com metadona (0,5 mg/kg), midazolam (0,5 mg/kg) e cetamina (5 mg/kg), seguida de indução com propofol (4 mg/kg) e manutenção com isoflurano em oxigênio a 100%. Adotou-se bloqueio regional com ropivacaína (0,2 mL/kg) associada ao sufentanil (1 µg/kg). Após a extubação, sob efeito residual da metadona, manifestou-se um quadro agudo de hipersensibilidade grave, com edema lingual, edema de glote e dispneia obstrutiva. O manejo emergencial consistiu na administração intravenosa de dexametasona (0,05 mg/kg) e succinato sódico de metilprednisolona (5 mg/kg), obtendo-se remissão do edema orofaríngeo e estabilização ventilatória em 30 minutos. A

recorrência desses episódios associados ao tramadol e à metadona confirmou a suspeita clínica de hipersensibilidade à opioides.

Sete meses após, a paciente foi reapresentada para novo procedimento cirúrgico. O exame físico não revelou alterações, persistindo apenas o incremento da fosfatase alcalina (FA: 251 U/L; VR: 20-156 U/L). Em virtude da hipersensibilidade grave confirmada aos opioides, instituiu-se um protocolo de Anestesia Livre de Opioides (OFA). A MPA constou de midazolam (0,3 mg/kg), cetamina (1 mg/kg) e dexmedetomidina (1 µg/kg), seguida de indução com propofol (4 mg/kg) e manutenção sob isoflurano a 100% de oxigênio. Como analgesia multimodal intraoperatória, aplicou-se bloqueio regional epidural com ropivacaína (0,15 mL/kg), associado à infusão contínua intravenosa de cetamina (0,6 mg/kg/h) e lidocaína (25 µg/kg/min). No perioperatório, registrou-se excelente estabilidade hemodinâmica e redução do requerimento do inalatório, sob concentração alveolar mínima (CAM) de 1,0 a 1,1. A recuperação anestésica foi ágil, permitindo extubação em três minutos, com total estabilidade ventilatória, ausência de sinais como dispneia ou edemas, e controle álgico satisfatório no pós-operatório imediato.

Discussão:

As reações de hipersensibilidade associadas aos opioides ocorrem por mecanismos imunológicos ou não imunológicos, destacando-se o papel de receptores e degranulação de mastócitos, o que resulta em manifestações semelhantes à anafilaxia, como edema e broncoconstrição (2). No presente relato, a ocorrência de reações adversas consecutivas a opioides distintos (tramadol e metadona) fortaleceu a suspeita de hipersensibilidade de classe. Como esses fármacos são pilares da analgesia perioperatória na medicina veterinária, sua exclusão impõe um desafio complexo, solucionado pela implementação da OFA (1,4). Diante do histórico grave da paciente, a OFA baseou-se em uma abordagem multimodal sinérgica e em técnicas locorregionais para bloquear o estímulo nociceptivo em múltiplos sítios (1,4).

No protocolo executado, os anestésicos locais agiram bloqueando os canais de sódio voltagem-dependentes nas membranas das fibras nervosas, impedindo a despolarização celular e interrompendo a transmissão dolorosa periférica (1). A cetamina atuou como antagonista dos receptores NMDA, impedindo a liberação massiva de glutamato decorrente do estímulo ortopédico, prevenindo a sensibilização central e a hiperalgesia pós-operatória (2). Adicionalmente, a dexmedetomidina ativou adrenoceptores alfa-2 pré e pós-sinápticos no corno dorsal e no *locus coeruleus*,

reduzindo a liberação de substância P e glutamato, promovendo hiperpolarização neuronal e potencializando as vias inibitórias descendentes da dor (3).

A eficácia da técnica OFA foi validada pelo confronto entre os procedimentos. No segundo procedimento, o uso de metadona e sufentanil provocou, após a extubação, um quadro agudo de hipersensibilidade com edema lingual, de glote e dispneia obstrutiva. Angioedemas perioperatórios graves estão associados ao maior índice de mortalidade em quadros de anafilaxia (4,5).

A exclusão total da classe no terceiro procedimento eliminou o gatilho imunológico e o risco de reações cruzadas. A paciente demonstrou excelente estabilidade hemodinâmica, baixa CAM (1,0 a 1,1), recuperação ágil com extubação em 3 minutos e ausência de efeitos colaterais, assegurando um retorno seguro e adequado controle álgico (5,6).

Conclusão:

O sucesso absoluto do terceiro procedimento chancela a OFA como uma técnica altamente eficaz e segura para pacientes críticos ou com hipersensibilidade confirmada a opióides. O caso prova que a dor perioperatória pode ser controlada com excelência por meio do bloqueio multimodal direcionado, mitigando reações adversas sistêmicas graves que comprometem as vias aéreas e colocam a vida do animal em risco.

Referências:

1. White DM, Mair AR, Martinez-Taboada F. Opioid-free anaesthesia in three dogs. **Open Veterinary Journal.** 2017;7(2):104-110.
2. Baldo BA, Pham NH. Opioid toxicity: histamine, hypersensitivity, and MRGPRX2. **Archives of Toxicology**. 2023;97(2):359-375.
3. Fosset FTJ, Lucas BEG, Wolsic CL, Billhymer AC, Lavergne SN. Retrospective evaluation of hypersensitivity reactions and anaphylaxis in dogs (2003-2014): 86 cases. **Journal of Veterinary Emergency & Critical Care**. 2023;33(5):577-586.
4. Feenstra ML, Jansen S, Eshuis WJ, van Berge Henegouwen MI, Hollmann MW, Hermanides J. Opioid-free anesthesia: A systematic review and meta-analysis. **Journal of Clinical Anesthesia.** 2023;90:111215.
5. Lagopoulos V, Gigi E. Anaphylactic and anaphylactoid reactions during the perioperative period. **Hippokratia.** 2011;15(2):138-40.
6. Shmuel DL, Cortes Y. Anaphylaxis in dogs and cats: a comprehensive review of clinical signs, pathophysiology, and prognostic indicators. **Journal of Veterinary Emergency & Critical Care.** 2020;30(4):377-394.

Eletroquimioterapia como monoterapia no tratamento de carcinoma espinocelular sublingual em um cão

Rafaella da Cruz Lima[1], Samira das Mercês Saboia Bezerra[2], Francisco Dantas de Maio Martinez[2], Victor José Vieira Rossetto[3], Igor Luiz Salardani Senhorello[3], Alexandre Lima de Andrade[3].

[1]Médica Veterinária Residente do Programa de Residência Integrada em Medicina Veterinária – FMVA, UNESP, SP
[2]Médico Veterinário Aprimorando do Programa de Aprimoramento em Práticas Hospitalares por Especialidades – FMVA, UNESP, SP
[3]Professor Doutor do Departamento de Clínica, Cirurgia e Reprodução Animal – FMVA, UNESP, SP

Resumo

O carcinoma espinocelular é uma das principais neoplasias da cavidade oral em cães e gatos, sendo geralmente agressivo e invasivo. Este trabalho relata o caso de um carcinoma espinocelular na região sublingual de um cão sem raça definida, utilizando a eletroquimioterapia como único tratamento. Uma canina, fêmea, de 12 anos, apresentou disfagia, halitose e sangramento na cavidade oral. Durante inspeção da cavidade oral, evidenciou-se neoplasia sublingual exofítica e coloração avermelhada. Os exames hematológicos apontaram leucocitose por neutrofilia e monocitose, além da presença de corpúsculos de Heinz; a histopatologia do nódulo resultou em carcinoma espinocelular bem diferenciado. O tratamento escolhido foi a eletroquimioterapia com bleomicina, juntamente com o tratamento de suporte. Nos retornos após procedimento, observou-se regressão tumoral parcial significativa e, ao ser notado sinal de novo crescimento da massa, foi realizada uma nova sessão de eletroquimioterapia com boa resposta parcial, controlando a progressão da doença. Conclui-se que para o paciente desse relato, o uso da eletroquimioterapia como monoterapia foi eficaz no controle no CEC sublingual de difícil ressecção cirúrgica, houve regressão importante da neoplasia e melhora na qualidade de vida da paciente. O monitoramento contínuo no pós-procedimento foi primordial para o controle local da doença, uma vez que novas sessões devem ser realizadas no menor sinal de crescimento tumoral, promovendo controle local da neoplasia e manutenção da qualidade de vida da paciente.
Palavras-chave: Neoplasia Oral; Eletroporação; Bleomicina; Oncologia; Terapia Antitumoral.

Introdução

Dentre as neoplasias da cavidade oral em cães, o carcinoma espinocelular (CEC) está entre as mais frequentes. Os principais sinais clínicos são edema facial, sialorreia, disfagia, halitose, dor e dificuldade para abrir a boca (1). A apresentação tumoral pode ser desde uma estrutura nodular até massas ou áreas ulceradas na cavidade oral, com ou sem

envolvimento ósseo (2). O CEC pode ainda ser classificado como tonsilar ou não tonsilar, sendo a forma tonsilar mais agressiva e altamente metastática, com maiores chances de recidiva após tratamento cirúrgico (3). A melhor forma de diagnóstico é a biópsia para análise histopatológica, sendo que, se há um diagnóstico precoce, maior é a chance de controle tumoral e o aumento das taxas de sobrevida (4). A eletroquimioterapia é uma modalidade terapêutica antitumoral que utiliza impulsos elétricos para que os fármacos citotóxicos adentrem o meio intracelular e, em geral, costuma apresentar boa resposta no tratamento de CEC (5). Diante disso, esse trabalho tem como objetivo relatar a resposta do CEC a eletroquimioterapia utilizada como monoterapia.

Descrição do Caso

Foi atendida num hospital veterinário universitário uma canina fêmea, sem raça definida (SRD), 12 anos, 18,4 kg, com queixa de disfagia e halitose há uma semana, além de um episódio de sangramento na cavidade oral. Ao exame físico, foi observada linfadenomegalia submandibular bilateral e ao inspecionar a cavidade oral, foi visto aumento de volume nodular, ulcerado e friável em região sublingual, drenando secreção sanguinolenta, medindo entre 5-8 cm e com profundidade considerável. Não havia comprometimento de tonsilas. Foram solicitados exames de hemograma, bioquímicos, radiografia torácica, ultrassonografia abdominal e biópsia de nódulo. O hemograma indicou leucocitose por neutrofilia e monocitose, além da presença de corpúsculos de Heinz; enquanto a bioquímica sérica mostrou aumento acentuado de FA e discreto aumento de triglicérides. No exame ultrassonográfico, foi observada hepatomegalia e regiões nodulares no órgão com diferencial para hiperplasia nodular benigna. Não havia sinais sugestivos de metástase pulmonar na radiografia torácica. A biópsia do nódulo revelou carcinoma espinocelular bem diferenciado, com invasão perineural. Como terapia de suporte foram prescritos dipirona (25 mg/kg, BID, por 7 dias), tramadol (3 mg/kg, BID, por 7 dias), espiramicina + metronidazol (1 drágea/20 kg, SID, 10 dias), spray de digluconato de clorexidina 0,12% (TID, até novas recomendações), SAMe (20 mg/kg, SID, até novas recomendações), vitamina E (10 UI/kg, SID, até novas recomendações) e firocoxib (5 mg/kg, SID, 30 dias). Devido a localização da lesão, foi explicado a responsável que as alternativas de tratamento seriam a glossectomia total ou a eletroquimioterapia, tendo a responsável optado pela eletroquimioterapia. Dessa maneira, o procedimento foi agendado e a sessão de eletroquimioterapia ocorreu mediante a administração de bleomicina intravenosa na dose de 15 U/m² e após 8 min da aplicação, foi realizada a eletroporação em toda a região

tumoral e tecidos adjacentes, conforme recomendado por Tellado et al. (6). Desde o dia da consulta até o dia da sessão, foi observado aumento de volume na área do tumor. Porém, dias após a realização do procedimento, notou-se necrose na área e regressão tumoral satisfatória. A paciente continuou sendo acompanhada e apresentou melhora da halitose, sem episódios de sangramento oral ou disfagia. Como a paciente apresentava comportamento protetivo e a sedação era necessária para a avaliação, em certos retornos não foi possível acompanhar devidamente o estadiamento tumoral e, em determinadas semanas, a responsável não pôde trazê-la ao hospital. Após dois meses de eletroquimioterapia, observou-se aumento da massa tumoral, sendo agendada uma nova sessão de eletroquimioterapia (Figura 1). Assim, o procedimento foi realizado e a paciente voltou a ser acompanhada. Nos retornos seguintes, a responsável relatou bom estado geral do animal, sem disfagia ou dor. Até o presente momento, após 120 dias desde a primeira sessão de eletroquimioterapia, a paciente encontra-se em bom estado geral.

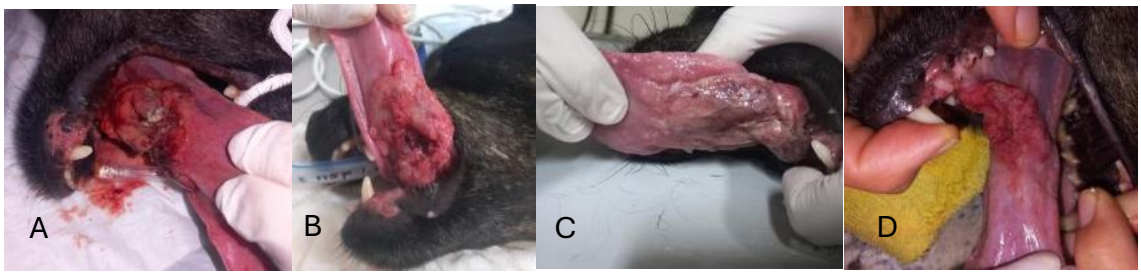

Figura 1. Lesão no atendimento inicial (A), dia do procedimento (B), pós-operatório (C) e após aumento da massa (D).

Discussão

A eletroquimioterapia mostrou-se favorável quanto ao controle local da doença. Observou-se regressão tumoral expressiva e manutenção da qualidade de vida da paciente durante o período de acompanhamento. Associada ou não a cirurgia para o tratamento de carcinoma espinocelular, a eletroquimioterapia demonstrou grande eficácia em estudos anteriores, obtendo taxa de resposta local de até 90,9% (7). A remissão parcial obtida e a necessidade de uma segunda sessão para a paciente justificam-se pelo tamanho e profundidade do tumor (6), além das dificuldades de avaliações já descritas anteriormente. Ainda assim, pode-se considerar uma resposta satisfatória ao tratamento, visto que se sabe que os tumores entre 1-2 cm geralmente apresentam remissão total com uma sessão de eletroquimioterapia, sugerindo um bom prognóstico para tumores menores e não tonsilares (5). Além disso, o fato de não haver acometimento de tonsilas também colaborou para uma resposta favorável ao tratamento, já que os estudos mostram que o CEC oral é mais severo

na forma tonsilar (2). Logo, em quatro meses de tratamento observou-se um bom estadiamento tumoral apenas com a eletroquimioterapia, sem a necessidade de cirurgias extensas e agressivas, proporcionando maior qualidade de vida ao animal.

Conclusão

A eletroquimioterapia como monoterapia é eficaz no controle do CEC sublingual de difícil ressecção cirúrgica, promovendo regressão importante da neoplasia e melhora na qualidade de vida da paciente. O monitoramento contínuo no pós-procedimento é primordial para o controle local da doença, uma vez que novas sessões devem ser realizadas no menor sinal de crescimento tumoral, favorecendo o controle local da neoplasia e manutenção da qualidade de vida da paciente.

Referências

1. Liptak JM. Cancer of the gastrointestinal tract: Oral tumors. In: Vail DM; Thamm DH; Liptak JM, editors. Withrow and MacEwen's Small Animal Clinical Oncology. 6th ed. St. Louis: Elsevier; 2019. p. 432-448.
2. Noguchi S; Hattori A; Tanimoto N; Nishida R; Hirano K; Wada Y; Matsuyama S; Shimada T; Akiyoshi H. Establishing cell lines for canine tonsillar and non-tonsillar oral squamous cell carcinoma and identifying characteristics associated with malignancy. Research in Veterinary Science. 2021;134:263-271. doi:10.1016/j.rvsc.2020.12.002.
3. Mickelson MA; Regan D; Randall EK. Canine tonsillar neoplasia and tonsillar metastasis from various primary neoplasms. Veterinary and Comparative Oncology. 2020;18(4):770-777. doi:10.1111/vco.12604.
4. de Souza VG; de Lourdes Carvalho A; Miranda CSS; Cardoso LPV. Potential histopathological and immune biomarkers in malignant and non-malignant oral lesions. Journal of Oral & Maxillofacial Research. 2022;13(4):e3.
5. Simčič P; Lowe R; Granziera V; Pierini A; Torrigiani F; Lubas G. Electrochemotherapy in treatment of canine oral non-tonsillar squamous cell carcinoma. A case series report. Veterinary and Comparative Oncology. 2020;18(3):428–432. doi: 10.1111/vco.12530.

6. Tellado M; Mir LM; Maglietti F. Veterinary guidelines for electrochemotherapy of superficial tumors. Frontiers in Veterinary Science. 2022;9:868989. doi:10.3389/fvets.2022.868989.

7. de Castro Cunha RM; Lavalle GE; Nunes FC; de Oliveira AR; de Lima Santos R; de Araújo RB. Canine squamous cell carcinoma: Electrochemotherapy association with surgery and correlation with overall survival. Veterinary and Comparative Oncology. 2023 Jun;21(2):240-254. doi: 10.1111/vco.12882.

Emprego de Terapias Integrativas e de Reabilitação no Pós-operatório de Cão Portador de Discopatia Cervical Submetido ao Slot Ventral

Autores

Maria Clara Poletto Hagemann - Discente de medicina veterinária da Universidade Federal do Paraná, Setor Palotina.

Camila Mariane Sawada - Mestranda, Pós Graduação em Ciência Animal, Universidade Federal do Paraná, Setor Palotina.

Natália Gabrielly Novaski Mehl - Discente de medicina veterinária Universidade Federal do Paraná, Setor Palotina.

Lorena Sutana Braz Pinto - Discente de medicina veterinária Universidade Federal do Paraná, Setor Palotina.

Gabriel Rampanelli - Doutorando, Pós Graduação em Ciência Animal, Universidade Federal do Paraná, Setor Palotina.

Erica Cristina Bueno do Prado Guirro - Profa°. Dra. do Departamento de Ciências Veterinárias, Universidade Federal do Paraná, Setor Palotina.

Resumo

A doença do disco intervertebral (DDIV) é uma afecção neurológica frequente em cães, capaz de causar dor, déficits neurológicos e alterações locomotoras. Independente do tratamento ser conservativo ou cirúrgico, as terapias integrativas e técnicas de reabilitação podem beneficiar o paciente. Um paciente canino, com DDIV cervical, apresentava quadro álgico refratário ao tratamento conservador. A tomografia evidenciou extrusão discal compressiva entre C4-C5, além de redução do espaço discal em C2-C3 e C5-C6 e listese de grau I entre C6-C7. Foi indicada a cirurgia pela técnica de slot ventral e previamente foi confeccionado o modelo 3D da coluna cervical do paciente para estudo da melhor abordagem. No pós-operatório, o paciente recebeu fotobiomodulação, acupuntura com agulha seca, eletroacupuntura, farmacopuntura, moxaterapia, massagem, estimulação proprioceptiva, ozonioterapia, magnetoterapia, eletroestimulação e cinesioterapia. O paciente voltou a deambular no segundo dia e recebeu alta hospitalar no sétimo dia de pós-operatório, com a recomendação de continuar com sessões semanais para melhora da função locomotora. Conclui-se que as terapias integrativas e de reabilitação contribuem no pós-operatório de cão portador de DDIV submetido à descompressão por slot ventral.

Palavras-chave: fisioterapia; hérnia de disco; pequenos animais

Introdução

A doença do disco intervertebral (DDIV) é uma afecção neurológica comum em cães, caracterizada pela degeneração do disco intervertebral, podendo causar protrusão ou extrusão do disco e consequente compressão medular, capaz de gerar dor, ataxia, déficits proprioceptivos e disfunções motoras e sensoriais (1).

Conforme a gravidade do quadro clínico, o tratamento da DDIV pode ser conservativo cirúrgico. Independentemente da abordagem, a associação com técnicas integrativas e de reabilitação podem beneficiar o paciente (2, 3, 4, 5, 6, 7, 8).

O presente trabalho relata o caso clínico de um paciente canino, portador de DDIV cervical, submetido à cirurgia pela técnica de slot ventral, que recebeu acompanhamento integrativo e de reabilitação no pós-operatório e respondeu positivamente ao tratamento.

Descrição do Caso

No dia 30/08/2025, um paciente canino, 7 anos de idade, macho, raça Shih Tzu, deu entrada no Hospital Veterinário da Universidade Federal do Paraná – Setor Palotina (HVP - UFPR). Na anamnese, a responsável relatou que há 2 dias o paciente estava apresentando dor na região cervical, ventroflexão da cabeça e déficit proprioceptivo nos membros torácicos. Além disso, ela relatou que o paciente havia sido adotado há cerca de 18 meses e que sempre apresentou leve incontinência urinária, possivelmente decorrente de trauma, visto que ele havia sido resgatado por uma ONG devido a maus tratos. O paciente foi avaliado e se iniciou tratamento com prednisolona, gabapentina, dipirona e tramadol. Todavia, o paciente foi refratário ao tratamento conservador.

Em 12/09/2026, o paciente foi encaminhado à tomografia computadorizada, que revelou extrusão discal compressiva entre C4-C5, compatível com DDIV, além de diminuição do espaço discal em C2-C3 e C5-C6 e desalinhamento horizontal entre C6-C7, caracterizando listese grau I (Figura 1A). Frente a esses achados e ao quadro clínico apresentado, indicou-se tratamento cirúrgico pela técnica de slot ventral, para descompressão medular de C4-C5, em 23/09/2025. Para melhor estudo da abordagem cirúrgica, foi confeccionado o modelo 3D da coluna cervical do paciente.

A cirurgia transcorreu sem intercorrências. Em relação à medicação pós-operatória, para analgesia se indicou gabapentina, tramadol, dipirona e prednisolona; para redução dos distúrbios neurais, prescreveu-se vitamina E e a associação de citidina, uridina e hidroxocobalamina. Além disso, como no primeiro dia de pós-operatório o paciente apresentou disúria e déficit proprioceptivo compatível com síndrome de injúria-reperfusão, se indicou tansulosina e vitamina C, respectivamente.

Além disso, foram realizadas técnicas de terapias integrativas e de reabilitação. No pós-operatório imediato, aplicou-se fotobiomodulação, com as técnicas de LASERterapia com luz vermelha e infravermelha na região cervical; e LASERpuntura nos acupontos Bai Hui, IG4 e B60. Houve sessões diárias e novas técnicas foram sendo

adicionadas conforme o quadro clínico observado no momento da avaliação, incluindo: acupuntura com agulha seca, eletroacupuntura, farmacopuntura, moxaterapia, massagem, estimulação proprioceptiva, ozonioterapia, magnetoterapia, eletroestimulação e cinesioterapia (Figura 1B e 1C). Ao longo do tratamento, os principais acupuntos estimulados foram Bai Hui, Yin Tang, E36, IG4, B23, B40, B60, VG14, VG20 e o cinturão renal, devido à disúria

Em 25/09/2026, o paciente conseguiu se levantar sozinho e deu os primeiros passos de forma voluntária e coordenada. Em 27/09/2026, o paciente voltou a urinar com o mesmo padrão exibido antes da DDIV, ou seja, com leve incontinência urinária. Em 28/09/2026, ele defecou pela primeira vez e de forma normal. Em 30/09/2026, foi realizada a alta hospitalar, com orientação para prosseguir com sessões semanais de terapias integrativas e de reabilitação, visando à progressão da melhora da função locomotora.

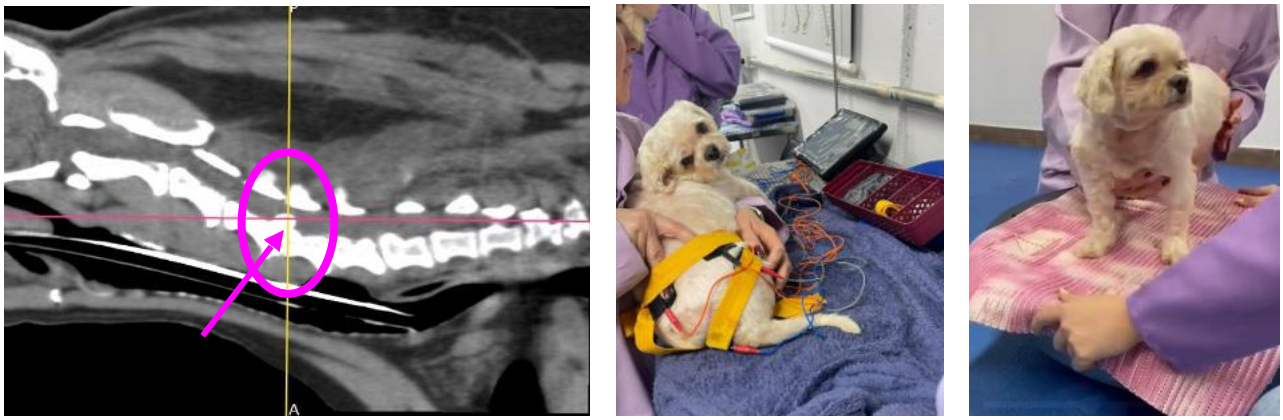

Figura 1 – Paciente canino com doença do disco intervertebral cervical. A – Tomografia computadorizada, evidenciando extrusão discal compressiva entre C4-C5. B – Paciente sob eletroestimulação. C – Paciente realizando cinesioterapia na prancha de equilíbrio.

Discussão

Cães submetidos à cirurgia para descompressão medular apresentam recuperação neurológica variável conforme a gravidade da lesão medular e a preservação de dor profunda (1, 9). A recuperação da função locomotora pode ser otimizada se terapias integrativas e de reabilitação estiverem associadas à terapia convencional (6, 7).

A acupuntura com agulha, eletroacupuntura e farmacopuntura, são indicadas no tratamento de cães com discopatia, pois promovem analgesia, controle distúrbios neurológicos e locomotores e, ainda, recuperação mais precoce da função urinária (3, 4, 5). A moxaterapia aplicada em acupontos também promove estimulação neurológica,

melhora da circulação local e analgesia, por isso é frequentemente empregada em neuropatias (10). A escolha de acupontos foi adequada conforme a teoria da Medicina Tradicional Chinesa (11), inclusive para tratar os sinais clínicos da síndrome de no tratamento da síndrome de injúria-reperfusão observada no início do pós-operatório (12).

A reabilitação multimodal foi acertada, pois a fotobiomodulação, a magnetoterapia, a eletroestimulação e a ozonioterapia geram efeito analgésico, anti-inflamatório e de reparação tecidual (2, 3, 6, 7); a ozonioterapia favorece a oxigenação tecidual (3); a cinesioterapia auxilia na recuperação neurológica, no fortalecimento muscular, no equilíbrio, na coordenação motora e no restabelecimento da marcha (6, 7).

Conclusão

Conclui-se que as terapias integrativas e de reabilitação contribuem no pós-operatório de cão portador de DDIV submetido à descompressão por slot ventral.

Referências

1 - Brito JM, Prado BN. Doença do disco intervertebral em cães: uma revisão integrativa da literatura. Revista Multidisciplinar em Saúde. 2023; 4(1):44-54.

2 - International Scientific Committee of Ozone Therapy (ISCO3). Declaração de Madrid sobre Ozonioterapia: para a unificação de critérios na prática da ozonioterapia. 4. ed. Madrid: ISCO3, 2025.

3 - Borges RL, Reichert BB, Silva TRO, Wilges CHM. Associação da laserterapia e acupuntura no tratamento da doença do disco intervertebral em um canino: relato de caso. Research, Society and Development. 2024; 13(10): e18131046980.

4 - Faria AB, Scognamillo-Szab MVR, Rigueira FDL, Stephaneli RC. Acupuntura no tratamento de cães com discopatia. Veterinária Notícias. 2007; 13(2):47-52.

5 - Hayashi AM, Matera JM, Pinto ACBCF. Evaluation of electroacupuncture treatment for thoracolumbar intervertebral disk disease in dogs. Journal of the American Veterinary Medical Association. 2007; 231(6):913-918.

6 - Sims C, Waldron R, Marcellin-Little DJ. Rehabilitation and physical therapy for the neurologic veterinary patient. Veterinary Clinics of North America: Small Animal Practice. 2015; 45(1):123-143.

7 – Millis DL, Levine D. Canine Rehabilitation and Physical Therapy. 2. ed. St. Louis: Elsevier, 2014.

8 - Ramalho FP, Formenton MR, Isola JGMP, Joaquim JFG; Tratamento de doença de disco intervertebral em cão com fisioterapia e reabilitação veterinária: relato de caso.

Revista de Educação Continuada em Medicina Veterinária e Zootecnia do CRMV-SP. 2015;13(1):10-17.
9 - Langerhuus L, Miles J. Proportion recovery and times to ambulation for non-ambulatory dogs with thoracolumbar disc extrusions treated with hemilaminectomy or conservative treatment: a systematic review and meta-analysis of case-series studies. The Veterinary Journal. 2017; 220: 7–16.
10 - Xie H, Preast V. Traditional Chinese Veterinary Medicine: Fundamental Principles. Beijing: Chi Institute Press, 2013.
11 - Xie H, Preast V. Acupuntura Veterinária. São Paulo: MedVet, 2011.
12 - Epstein NE. Reperfusion Injury (RPI)/White Cord Syndrome (WCS) Due to Cervical Spine Surgery: A Diagnosis of Exclusion. Surgical Neurology International. 2020;11(320):e 33093997.

Enterite Parasitária Mista Em Um Felino Doméstico: Relato De Caso

Kétlin Milena Zardin- Discente do Curso de Medicina Veterinária, Universidade de Caxias do Sul/RS;
Marjorie de Giacometti- Profa. Dra. Do Curso de Medicina Veterinária, Universidade de Caxias do Sul/RS;
Antonella Souza Mattei- Profa. Dra. do Curso de Medicina Veterinária, Universidade de Caxias do Sul/RS;

RESUMO: As endoparasitoses são enfermidades frequentes em felinos, influenciadas por fatores como idade, estado imunológico e manejo sanitário. Em gatos jovens, essas infecções variam de quadros assintomáticos até manifestações clínicas importantes, incluindo diarreia, êmese, perda de peso e dor abdominal. Entre os agentes mais associados a distúrbios gastrointestinais destacam-se *Giardia* spp. e *Cystoisospora* spp., sendo a giardíase de relevância zoonótica, enquanto que cistoisosporose apresenta caráter espécie-específico. Este trabalho descreve o caso de uma gata sem raça definida, de quatro meses de idade, resgatada e posteriormente adotada, que apresentou quadro de cistite idiopática felina associado ao estresse, seguido por alterações gastrointestinais. O exame coproparasitológico revelou infecção mista por *Giardia* spp. e *Cystoisospora* spp. O tratamento inicial incluiu metronidazol e sulfametoxazol, além de suporte com prebióticos e probióticos e, rigorosas medidas de higienização ambiental. Após o tratamento instituído, a paciente permaneceu positiva para *Giardia* spp., sendo necessário ajuste terapêutico com a administração de fenbendazol e suplementação imunomoduladora e prebiótica. O caso destacou a importância do diagnóstico coproparasitológico seriado, considerando à eliminação intermitente de cistos de *Giardia* spp., além da relevância das medidas de manejo ambiental na prevenção da reinfecção e no controle da infecção.

Palavras-chaves: Endoparasitoses; Gatos; *Giardia* spp.; *Cystoisospora* spp.

INTRODUÇÃO

As endoparasitoses são enfermidades frequentemente observadas em felinos, podendo ser influenciadas por fatores como idade, estado imunológico e manejo sanitário. Além disso, destacam-se pela elevada frequência e importância zoonótica. As manifestações clínicas variam desde infecções assintomáticas até quadros sintomáticos graves, com a presença de diarreia, êmese, perda de peso e dor abdominal, sendo os animais jovens e imunodeficientes os mais suscetíveis (1,2).

Dentre os parasitos mais frequentemente associados a quadros de diarreia em gatos destacam-se os protozoários *Cystoisospora* spp. e *Giardia* spp. (3). Além de causar debilidade nos animais acometidos, a giardíase apresenta relevante importância para a saúde pública em virtude de seu potencial zoonótico, ao contrário do *Cystoisospora* spp., que possui caráter espécie-específico (1,4).

O objetivo deste trabalho foi relatar um caso de enterite parasitária mista em uma gata, filhote e sem histórico, destacando a progressão e persistência do quadro, diagnóstico e o tratamento realizados.

DESCRIÇÃO DO CASO

Uma gata sem raça definida, com aproximadamente 4 meses de idade e pesando 1,8 kg, foi resgatada na região rural do município de Flores da Cunha/RS. Foi realizado o teste rápido para presença de retroviroses, com resultado negativo para ambos. Assim, a paciente foi imunizada com a quíntupla felina e administrado selamectina spot on, em dose única. Estava saudável e após 11 dias, a paciente foi adotada.

Já na nova residência, após dois dias, apresentou um quadro de cistite idiopática felina, sendo tratada com meloxicam (0,1 mg/kg, por via oral [VO], por 2 dias) e feromônio em difusão contínua. Logo após o término da terapia com antiinflamatório, a paciente apresentou fezes amolecidas, em pequenas quantidades e com aumento da frequência diária, sem alteração na ingestão alimentar.

Foram coletadas três amostras fecais em dias alternados para exame coproparasitológico, com resultado positivo já na primeira amostra para *Giardia* spp. e *Cystoisospora* spp. Dessa forma, instituiu-se tratamento com metronidazol (50 mg/kg, VO, 8 dias) e sulfametoxazol (50 mg/kg, VO, 8 dias). Também foi administrado suplemento pré e probiótico (0,1 g/kg, VO, 10 dias). Realizou-se desinfecção da caixa de areia com amônia quaternária, com descarte da areia utilizada, além da higienização dos potes de comida e água. Ao final do tratamento, a paciente não apresentava mais quadros de diarreia e foram coletadas novas amostras fecais em tempos distintos.

Apesar do tratamento instituído, a última amostra analisada ainda apresentou cistos de *Giardia* spp, evidenciando a persistência da infecção. Assim, o tratamento foi substituído por fenbendazol (50 mg/kg, VO, por três dias), sendo associado a suplemento alimentar contendo betaglucana e prebióticos (2 mL/animal, VO, 30 dias), além do manejo sanitário ambiental. Ao término do tratamento, foram coletadas novas amostras de fezes, em dias alternados, todas com resultado negativo.

DISCUSSÃO

A paciente apresentava fatores predisponentes importantes para o desenvolvimento de endoparasitoses, como idade, ambiente rural e situações de estresse. Devido às sucessivas alterações ambientais vivenciadas, como o resgate e a recente adoção, é

provável que tenha ocorrido comprometimento imunológico associado ao estresse. Filhotes são mais suscetíveis às infecções parasitárias devido à imaturidade do sistema imunológico, podendo desenvolver manifestações clínicas gastrointestinais, como diarreia e alterações na consistência fecal, semelhantes às observadas neste caso, o que corrobora com a literatura (1,3).

O exame coproparasitológico revelou infecção mista por *Giardia spp.* e *Cystoisospora spp.*, frequentemente observadas em felinos jovens e associadas ao agravamento dos sinais gastrointestinais devido à ação conjunta sobre a mucosa intestinal (3,5,6,7). O exame coproparasitológico deve, preferencialmente, ser realizado a partir de três coletas fecais em dias distintos, considerando a eliminação intermitente de cistos e oocistos, reduzindo assim a ocorrência de resultados falso-negativos (1), como observado neste relato, em que apenas a última amostra pós-tratamento foi positiva.

Considerando que a felina foi resgatada em ambiente rural, local sem presença de saneamento básico, e não havia informação sobre a sua alimentação. Dessa maneira, pode-se considerar como um fator predisponente à infecção mista dos parasitos, pois as formas infectantes estão presentes em e água e alimentos contaminados (3).

A giardíase apresenta importância clínica e na saúde pública devido ao seu potencial zoonótico. Além disso, a eliminação persistente de cistos resistentes no ambiente, favorece as reinfecções, tornando assim, essencial medidas rigorosas de higiene e desinfecção ambiental (1,4). No presente estudo, a utilização de amônia quaternária (8) associada à troca frequente da areia sanitária provavelmente contribuiu para o controle ambiental do parasito e redução da carga infectante, entretanto pelo comportamento de lamber-se dos animais favorece a reinfecção.

O protocolo terapêutico incluiu antiparasitários, antimicrobianos e suporte intestinal com pré e probióticos, abordagem comum em infecções mistas e pacientes jovens (1). Entretanto, a persistência da *Giardia spp.* demonstra a dificuldade no tratamento da giardíase, podendo estar relacionada à reinfecção ambiental, resistência terapêutica, eliminação intermitente de cistos ou hábito felino de lambedura durante a higiene corporal, favorecendo a ingestão de cistos aderidos ao pelame e contribuindo assim para novos episódios de reinfecção (9). Assim, a substituição pelo fenbendazol e o suporte imunomodulador auxiliaram no controle da infecção e recuperação intestinal.

CONCLUSÃO

O presente caso evidencia a complexidade do tratamento das infecções parasitárias em felinos jovens, especialmente em indivíduos submetidos a situações de estresse, como resgate e adoção recente. A associação entre fatores predisponentes, como idade, imunidade imatura e alterações ambientais, contribuiu para o desenvolvimento de uma infecção mista, resultando em manifestações clínicas gastrointestinais. Além disso, a persistência da *Giardia* spp., após o tratamento inicial evidencia a dificuldade de erradicação do agente em felinos, podendo estar relacionada à reinfecção ambiental, eliminação intermitente ou possível resistência terapêutica. Dessa forma, ajustes terapêuticos e medidas de controle ambiental são indispensáveis para o sucesso clínico.

REFERÊNCIAS BIBLIOGRÁFICAS

1) Ferraz, A; Barwaldt, E. T.; Dallmann, P. R. J.; CASTRO, T. A.; Nobre, M. O.; Nizoli, L. Q. Multiparasitismo em felino doméstico: relato de caso. Research, Society and Development, v. 9, n. 7, p. e25973651, 2020.

2) Ferreira, J. I.; Ribeiro, R. C.; Pinto, C. J. C. Parasitos gastrointestinais em felinos domésticos: aspectos clínicos e zoonóticos. Brazilian Journal of Animal and Environmental Research, v. 4, n. 4, 2021.

3) Morelli, S.; Di Cesare, A.; Traversa, D.; Astuti, C.; Lallone, I.; Tsokana, C. N.; Damiani, D. et al. Occurrence of Cystoisospora spp. and other intestinal parasites in dogs and cats with diarrhea. Veterinary Parasitology, v. 338, p. 110546, 2025.

4) Robertson, I. D.; Thompson, R. C. Enteric parasitic zoonoses of domesticated dogs and cats. Microbes and Infection, v. 4, n. 8, p. 867-873, 2002.

5) Barılı, Ö.; Tuygun, T.; Gençay Topçu, E. B.; Umur, Ş. The parasites of cats in Türkiye. Türkiye Parazitoloji Dergisi, v. 47, n. 3, p. 190-199, 2023.

6) Diakou, A.; Sofroniou, D.; Di Cesare, A.; Kokkinos, P.; Traversa, D. Occurrence and zoonotic potential of endoparasites in cats of Cyprus and a new distribution area for Troglostrongylus brevior. Parasitology Research, v. 116, n. 12, p. 3429-3435, 2017.

7) Joachim, A.; Auersperg, V.; Drüe, J.; Wiedermann, S.; Hinney, B.; Spergser, J. Parasites and zoonotic bacteria in the feces of cats and dogs from animal shelters in Carinthia, Austria. Research in Veterinary Science, v. 164, p. 105022, 2023.

8) Geurden, T.; Claerebout, J. V. E. Field testing of a fenbendazole treatment combined with hygienic and management measures against a natural *Giardia* infection in calves. Veterinary Parasitology, v. 142, n. 3-4, p. 367-371, 2006.

9) Keith, C.; Radecki, S.; Lappin, M. Avaliação do fenbendazol para o tratamento da infecção por *Giardia* em gatos infectados concomitantemente com *Cryptosporidium parvum*. American Journal of Veterinary Research, v. 64, n. 8, p. 1027-1029, 2003.

Epilepsia idiopática em felino sem raça definida: diagnóstico por exclusão com base em exames clínicos, laboratoriais e de imagem

Isabel Rosado- docente da Universidade de Uberaba, MG, Brasil

Giovanna Vieira Franco Geraldo- discente da Universidade de Uberaba, MG,Brasil

Marcella Victoria Carvalho Guimarães Souza- discente da Universidade de Uberaba, MG, Brasil

Rodrigo Supranzetti de Rezende- docente da universidade de Uberaba, MG, Brasil

Resumo

Relatou-se o caso de um felino doméstico, macho, dois anos de idade, com histórico de alteração congênita em membro torácico e comportamento neurológico atípico desde o resgate. O objetivo do trabalho foi descrever os achados clínicos, diagnósticos e terapêuticos de um caso de epilepsia em felino jovem.Aproximadamente um ano após o resgate, o paciente iniciou episódios convulsivos focais, caracterizados por midríase, sialorreia, vocalização intensa e alterações comportamentais no período pós-ictal. Observou-se progressão do quadro com aumento da frequência das crises, evoluindo para episódios sucessivos, o que exigiu internação e manejo intensivo com fármacos anticonvulsivantes. Foram realizados exames complementares, incluindo ressonância magnética e análise de líquor, que não evidenciaram alterações estruturais ou infecciosas. O tratamento de manutenção foi instituído com fenobarbital, apresentando resposta satisfatória no controle das crises. O paciente apresentou boa evolução clínica, mantendo- se estável após o ajuste terapêutico. O caso demonstra a importância da investigação diagnóstica completa e do manejo adequado em pacientes neurológicos felinos.

Palavras-chave: Convulsão; Neurologia veterinária; Felinos; Anticonvulsivantes

Introdução

A epilepsia é uma desordem neurológica caracterizada por crises recorrente decorrentes de descargas elétricas anormais no sistema nervoso central, acometendo cães e gatos. Classifica-se em idiopática, estrutural ou de causa desconhecida (1;2).

Sua fisiopatologia envolve desequilíbrio entre mecanismos excitatórios e inibitórios, com participação do glutamato e do GABA (3). Em felinos, apresenta menor frequência quando comparada aos cães, com predomínio de crises focais frequentemente associadas a alterações intracranianas, tornando o diagnóstico desafiador (4).

A forma idiopática é incomum e seu diagnóstico baseia-se na exclusão de causas secundárias (1; 2). O tratamento baseia-se no uso de anticonvulsivantes, como o

fenobarbital, podendo exigir monitoramento contínuo (5).

Diante disso, este trabalho relata um caso de epilepsia idiopática em felino jovem, destacando aspectos clínicos, diagnósticos e terapêuticos.

Descrição do Caso

Felino doméstico, dois anos, resgatado, apresentando desde o início alteração congênita em membro torácico, associada a sinais neurológicos, como desorientação, ausência de reflexos posturais e resposta reduzida a estímulos.

Após aproximadamente um ano, iniciou episódios convulsivos focais, caracterizados por midríase, sialorreia, vocalização intensa e alterações comportamentais no período pós-ictal. O quadro evoluiu com aumento da frequência e ocorrência de crises sucessivas, exigindo internação e manejo intensivo com midazolam e fenobarbital.

Exames complementares, incluindo ressonância magnética e análise de líquor, não evidenciaram alterações estruturais ou infecciosas. Posteriormente, o paciente apresentou alterações respiratórias e dermatológicas, com boa resposta ao tratamento instituído. Atualmente, encontra-se estável, sem recorrência das crises.

Figura 1 e 2 - Alterações dermatológicas; Figura 3 - Felino durante episódio pós-ictal, apresentando midríase bilateral e alteração do estado neurológico, compatíveis com desorientação e comprometimento comportamental associados às crises convulsivas focais.

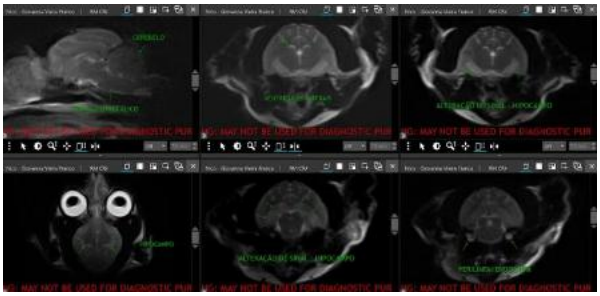

Figura 4 - Ressonância Magnética evidenciando resultado compatível com necrose hipocampal/ lesão peri-ictial

PARÂMETRO	RESULTADO	REFERÊNCIA	INTERPRETAÇÃO		PARÂMETRO	RESULTADO	REFERÊNCIA	INTERPRETAÇÃO
GLICOSE SÉRICA	105 mg/dL	70 - 150	Normal		PCR/ Painel Neurológico	Negativo	------	Agente infeccioso não detectado
CÁLCIO IÔNICO	5,33 mg/dL	4,3 - 5,9	Normal		SOROLOGIA (FIV/FELV)	Negativo	------	Descartado
PROT. PLASMÁTICAS	9,0 g/dL	6,0 - 8,0	Elevado		T4	2,36 µg/dL	1,2 - 4,0	Normal
LEUCÓCITOS TOTAIS	12,5 mil/mm	2,8 - 17	Normal		TSH	0,11 ng/mL	0,05 - 0,5	Normal
NEUTRÓFILOS	78%	35 - 75	↑ Discreto		FENOBARBITAL	50 µg/dL	15 - 40	↑ Acima terapêutico
LINFÓCITOS	13%	25 - 55	↓ Discreto		RESSONÂNCIA MAGNÉTICA	Hipersinal bilateral de hipocampo	------	Compatível com necrose hipocampal/ lesão peri-ictial
LCR- Citologia	Mononuclear predominante	--------	Inflamação discreta					

Figura 5 – Resultados dos exames laboratoriais, sorológicos, análise de líquor e achados de ressonância magnética realizados durante a investigação diagnóstica do felino com suspeita de epilepsia idiopática

Discussão

A ausência de alterações em exames complementares, associada ao quadro clínico, sugere epilepsia de origem desconhecida (1).

As manifestações observadas são compatíveis com crises focais em felinos, frequentemente associadas a sinais autonômicos e comportamentais (6).

A progressão para episódios sucessivos caracteriza um quadro grave, compatível com crises em cluster, que requer intervenção imediata devido ao risco de agravamento neurológico (7).

O uso de fenobarbital demonstrou eficácia no controle das crises, conforme descrito na literatura (5), contribuindo para a estabilização clínica do paciente.

Conclusão

O caso evidencia que a epilepsia em felinos pode apresentar manifestações focais e evolução para quadros graves, exigindo diagnóstico precoce e acompanhamento contínuo.

A investigação clínica associada aos exames complementares, como ressonância magnética e análise de líquor, mostra-se fundamental para a exclusão de causas estruturais e infecciosas, auxiliando na definição diagnóstica da epilepsia idiopática. O tratamento com fenobarbital promove controle eficaz das crises convulsivas e contribui para a estabilização clínica do paciente.

Além disso, o acompanhamento neurológico contínuo e o ajuste terapêutico adequado são essenciais para melhorar a qualidade de vida do animal e reduzir a recorrência dos episódios convulsivos.

Referências

1. Berendt M; Farquhar RG; Mandigers PJJ; Pakozdy A; Bhatti SFM; De Risio L et al. International veterinary epilepsy task force consensus report on epilepsy definition, classification and terminology in companion animals. BMC Veterinary Research, v.11, n.182, 2015.

2. De Risio L; Bhatti S; Muñana K; Penderis J; Stein V; Tipold A et al. International veterinary epilepsy task force consensus proposal: diagnostic approach to epilepsy in dogs. BMC Veterinary Research, v.11, n.148, 2015.

3. Fischer A; Volk H. Seizures and epilepsy in cats. Journal of Feline Medicine and Surgery, v.25, n.1, 2023.

4. Pakozdy A; Leschnik M; Tichy AG; Thalhammer JG. Retrospective clinical comparison of idiopathic versus symptomatic epilepsy in 125 cats. Journal of Feline Medicine and Surgery, v.16, n.6, p.471-476, 2014.

5. Charalambous M; Bhatti SFM; Van Ham L; Platt S; Jeffery ND; Tipold A et al. Antiepileptic drugs' tolerability and safety in dogs and cats with epilepsy. Journal of Veterinary Internal Medicine, v.32, n.2, p.385-396, 2018.

6. Dewey CW; Costa RC. Practical guide to canine and feline neurology. 3.ed. Ames: Wiley-Blackwell, 2016.

7. Platt SR; Olby NJ. BSAVA manual of canine and feline neurology. 4.ed. Gloucester: BSAVA, 2013.

Epitelioma de Glândulas Hepatoides em Cão: Exérese Cirúrgica Associada à Eletroquimioterapia e Manejo Conservador

Ana Julia Manetti- Graduanda de Medicina Veterinária da Universidade Positivo.

Sophia Lopes- Graduanda de Medicina Veterinária da Universidade Positivo.

Mariana Matos de Oliveira Silva- Graduanda de Medicina Veterinária da Universidade Tuiuti.

Lucas Cavalli Kluthcovsky- Médico Veterinário e docente do curso de Medicina Veterinária da Universidade Positivo.

Thalita Caroline Heupa- Médica Veterinária do Hospital Veterinário Santa Fé.

Resumo

Neoplasias perianais em cães, especialmente aquelas originadas de glândulas hepatoides, são afecções frequentes na clínica cirúrgica de pequenos animais, acometendo principalmente machos idosos. O presente trabalho tem como objetivo relatar a abordagem cirúrgica associada à eletroquimioterapia no tratamento de neoplasia em região perianal de um cão, bem como a reconstrução tecidual subsequente. Foi atendido um cão macho, não castrado, 13 anos de idade, apresentando massa em região perianal, com diagnóstico posterior de epitelioma de glândulas hepatoides confirmado por exame histopatológico. Como conduta terapêutica, realizou-se exérese cirúrgica da neoplasia, associada à eletroquimioterapia, visando maior controle local tumoral. Devido à extensão da lesão, foi necessária reconstrução cirúrgica da área, buscando restabelecimento anatômico e funcional da região. No pós-operatório, instituiu-se protocolo com antibioticoterapia, analgesia multimodal e cuidados locais da ferida. A evolução clínica incluiu manejo complementar com cicatrização por segunda intenção, com formação adequada de tecido de granulação e progressão satisfatória do processo cicatricial. A associação entre exérese cirúrgica, eletroquimioterapia e técnicas de reconstrução tecidual demonstrou ser uma abordagem eficaz no controle de neoplasias perianais, contribuindo para melhor prognóstico e qualidade de vida do paciente. Dessa forma, ressalta-se a importância do planejamento cirúrgico e da escolha de terapias adjuvantes no manejo dessas afecções.

Palavras-Chave: Neoplasias Cutâneas; Região Perianal; Cicatrização; Tecido de Granulação; Reparação Tecidual

Introdução

As neoplasias cutâneas estão entre as mais frequentes em cães, representando parcela significativa dos tumores diagnosticados. Dentre estas, destacam-se as neoplasias das glândulas hepatoides, glândulas sebáceas modificadas presentes em cães, cujos adenomas apresentam crescimento lento e acometem principalmente machos inteiros, sendo frequentemente considerados hormônios- dependentes. O diagnóstico é realizado por meio de citologia e exame histopatológico, sendo a excisão cirúrgica o tratamento de escolha, podendo ser associada a terapias adjuvantes em casos específicos. Assim, o objetivo deste trabalho foi relatar um caso de epitelioma de glândulas hepatoides em cão submetido à excisão cirúrgica com margens exíguas, associado à eletroquimioterapia adjuvante e manejo de complicações pós-operatórias.

Descrição do Caso

Foi atendido um canino, macho, não castrado, 13 anos de idade, apresentando histórico de massa em região perianal com evolução crônica, de crescimento progressivo, ulceração, prurido e episódios recorrentes de sangramento. O paciente possuía como comorbidade doença valvar mitral, sob o tratamento contínuo com Pimobendan. Ao exame físico, observou-se massa ulcerada em região perianal, associada posteriormente à formação nodular em região caudal, com sangramento ativo. Devido à progressão clínica e comprometimento tecidual, optou-se por abordagem cirúrgica com exérese das massas associada à eletroquimioterapia adjuvante no leito tumoral. O material coletado foi encaminhado para exame histopatológico, que revelou proliferação neoplásica epitelial benigna originada de glândulas hepatoides, compatível com epitelioma de glândulas hepatoides. O exame evidenciou ainda ulceração superficial, infiltrado inflamatório local moderado e proximidade das células neoplásicas às margens cirúrgicas, indicando risco de recidiva local. No período pós-operatório inicial, o animal evoluiu com lesão em região caudal após o procedimento cirúrgico associado à eletroquimioterapia, apresentando complicações locais caracterizadas por deiscência de sutura, presença de secreção piossanguinolenta e áreas de necrose tecidual. Diante do quadro, instituiu-se tratamento clínico intensivo com antibioticoterapia sistêmica (enrofloxacina), analgesia multimodal (dipirona, meloxicam e posteriormente pregabalina para dor crônica) e manejo local da ferida, incluindo limpeza frequente, debridamento e uso de agentes tópicos cicatrizantes, como sulfadiazina de prata e hidrogel à base de ácidos graxos essenciais. Apesar da recomendação inicial de caudectomia devido à extensão da lesão e comprometimento tecidual, optou-se inicialmente pelo tratamento conservador. O manejo incluiu trocas de curativos diárias, drenagem de secreções, remoção de tecido desvitalizado e controle

rigoroso da infecção. Com a evolução do caso, observou-se resposta clínica progressivamente favorável ao tratamento instituído, com redução significativa do edema, diminuição da sensibilidade dolorosa, ausência de secreção purulenta e melhora do aspecto macroscópico da ferida. Durante os retornos clínicos seriados, foi evidenciada formação progressiva de tecido de granulação saudável e regressão do processo inflamatório local. O presente relato demonstra que, mesmo diante de complicações teciduais extensas após exérese tumoral associada à eletroquimioterapia, o manejo conservador intensivo pode representar alternativa terapêutica viável, promovendo adequada cicatrização por segunda intenção e recuperação clínica satisfatória. O acompanhamento clínico seriado e o manejo individualizado foram fundamentais para o desfecho favorável do caso.

Discussão

Massas perianais em cães podem apresentar ulceração e sangramento, dificultando a diferenciação entre lesões benignas e malignas, tornando o exame histopatológico essencial para definição diagnóstica. Neste caso, o histopatológico confirmou epitelioma de glândulas hepatoides, neoplasia benigna com potencial infiltrativo local, e a proximidade das células neoplásicas às margens cirúrgicas justificou a realização de eletroquimioterapia adjuvante para maior controle local. Apesar das complicações pós-operatórias, como deiscência, secreção piossanguinolenta e necrose, o manejo clínico intensivo com antibioticoterapia sistêmica, analgesia multimodal e cuidados locais rigorosos permitiu controle da infecção, formação de tecido de granulação e cicatrização por segunda intenção, resultando em recuperação clínica satisfatória. O acompanhamento seriado foi fundamental para adequação da conduta terapêutica e evolução favorável do paciente.

Resultado

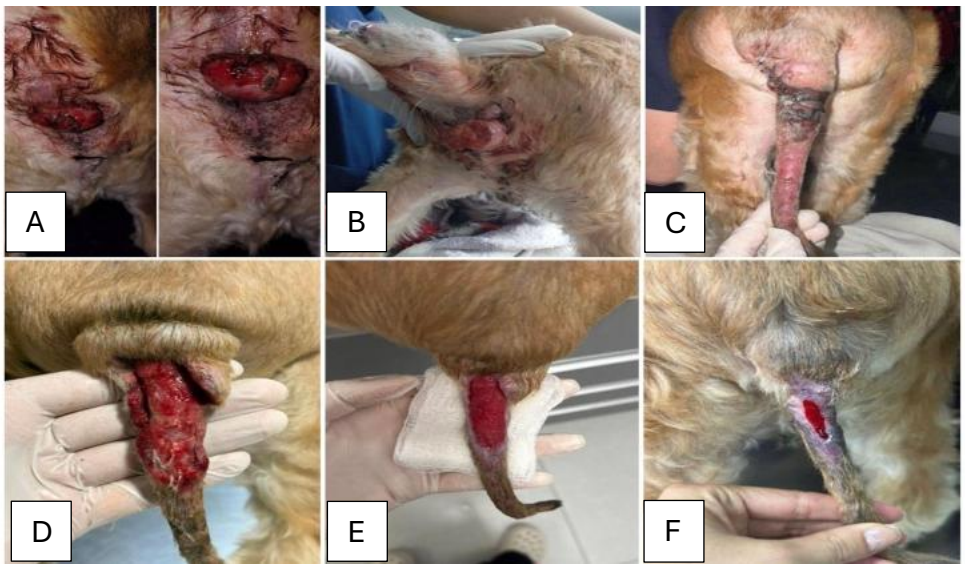

Figura 1. A) Aspecto inicial da neoplasia perianal ulcerada, evidenciando massa eritematosa, vascularizada e pruriginosa em região perineal, entre a base da cauda e o anus. B) Vista lateral da região perianal demonstrando extensão e volume da massa tumoral. C) Exposição tecidual após manejo cirúrgico da lesão. D) Aspecto da lesão durante o processo de reparação tecidual e formação de tecido de granulação. E) Evolução cicatricial da região acometida após manejo terapêutico. F) Aspecto final da cicatrização, demonstrando redução da área ulcerada e evolução satisfatória do processo de reparação tecidual

Conclusão

O epitelioma de glândulas hepatoides pode apresentar comportamento local agressivo, especialmente quando associado a ulceração e margens cirúrgicas próximas, aumentando o risco de recidiva. A associação entre exérese tumoral e eletroquimioterapia pode contribuir para maior controle local, porém pode ocasionar complicações teciduais significativas. No presente caso, o manejo conservador intensivo foi uma alternativa viável mesmo diante de lesão extensa, promovendo cicatrização adequada e recuperação clínica satisfatória, destacando a importância do acompanhamento seriado e da conduta individualizada.

Referências

1) HORTA, R.S.; CAMPOS, C.B.; LAVALLE, G.E. Biologia tumoral. Cadernos Técnicos de Veterinária e Zootecnia, n.70, p.11-27, 2013.

2) CASTRO, J.L.C.; YOKOYAMA, M.R.; QUEIROZ, T.N.L.; FRAIZ, F.V.; MAGRIN, M.G; MULLER, M.O.; LUCINA, S.B; HUPPES, R.R. Cirurgia reconstrutiva após exérese tumoral

em região perianal com associação de retalhos. Medvep – Revista Científica de Medicina Veterinária – Pequenos Animais e Animais de Estimação, v.13, n.43, p. 12-19, 2015.
3) GONÇALVES, T.C.; LIMA, A.R. Epitelioma de glândula hepatóide em um canino – relato de caso. III Simpósio de Pesquisa e Pós-Graduação. Belém: Universidade Federal Rural da Amazônia, 2019.

4) BARRETO, H.M. Estudo retrospectivo sobre as características clinicopatológicas, imuno-histoquímicas e seguimento dos tumores de glândulas hepatoides em cães. 2024. Dissertação (Mestrado em Medicina Veterinária) – Universidade Federal de Viçosa, Viçosa.

5) PAZZINI, J.M.; DE NARDI, A.B.; CASTRO J.L.C.; HUPPES, R.R. Neoplasias Perianais. In: RODIGHERI, S.M.; DALECK, C.R.; DE NARDI, A.B. Oncologia em cães e gatos. 2. ed. São Paulo: Roca; 2016. p. 604.

6) FOSSUM, Theresa Welch. Cirurgia de Pequenos Animais. 4. ed. Rio de Janeiro: Elsevier, 2015.

7) WITHROW, Stephen J.; MACEWEN, E. Gregory. Small Animal Clinic Oncology. 4. ed. St. Louis: Elsevier, 2007.

Estabilização Conservadora de Fratura de Tibiotarso com Tala de Altman em Urubu-de-cabeça-preta (*Coragyps atratus*) Juvenil: Relato de Caso

Nathalia Zuculatto da Silva – Médica Veterinária Autônoma, PR

Juliane Patrícia Sipp – Docente de Medicina Veterinária na Universidade Estadual de Maringá, PR

Martina Galeriani Pirasol – Residente no Hospital Veterinário da Universidade Estadual de Maringá, PR

Eugênia Pivetta Monteiro Rodrigues – Mestranda na Universidade Estadual de Maringá, PR

Maria Eduarda Rodrigues Costa – Discente na Universidade Estadual de Maringá, PR

RESUMO: A tala de Altman é amplamente utilizada para estabilização de fraturas de tibiotarso em aves de pequeno porte, porém há poucos relatos de sua aplicação em aves de maior massa corporal. Objetivou-se relatar o tratamento conservador de uma fratura de tibiotarso em um urubu-de-cabeça-preta (Coragyps atratus) juvenil utilizando essa técnica. Um animal com aproximadamente 1 kg, resgatado pelo Instituto Água e Terra (IAT) e encaminhado ao Hospital Veterinário da Universidade Estadual de Maringá (UEM), foi submetido a exame físico e radiográfico, sendo diagnosticada fratura incompleta longitudinal envolvendo as diáfises média e distal do tibiotarso esquerdo, sem desvio ósseo significativo. O tratamento consistiu na estabilização com tala de Altman confeccionada com fita microporosa e cola de cianoacrilato, associada à administração de butorfanol e meloxicam por sete dias e restrição de movimentação. Após 15 dias, o exame radiográfico evidenciou formação inicial de calo ósseo e manutenção do alinhamento anatômico do membro. O paciente apresentou recuperação funcional satisfatória, permitindo seu retorno à natureza em menos de um mês. Conclui-se que a tala de Altman pode representar uma alternativa eficaz para o tratamento conservador de fraturas incompletas e sem deslocamento significativo em aves de maior porte, quando adequadamente selecionadas para manejo não cirúrgico.

Palavras-chave: Reabilitação; Ortopedia; Consolidação óssea; Imobilização externa.

INTRODUÇÃO

As fraturas ósseas estão entre as principais causas de atendimento em aves silvestres encaminhadas a centros de reabilitação, representando um importante desafio clínico devido às particularidades anatômicas e funcionais do sistema locomotor aviário (1, 2). O prognóstico dessas lesões é influenciado por diversos fatores, incluindo a idade do paciente, sendo indivíduos jovens associados a maior potencial de regeneração e remodelação óssea (3). A estabilização adequada da fratura é fundamental para o sucesso do tratamento. Entre as técnicas empregadas para o tratamento de fraturas de tibiotarso, destaca-se a associação de pino intramedular e tala de Altman, descrita como uma

alternativa de baixo custo e rápida aplicação, especialmente em aves de pequeno porte com massa corporal inferior a 300 g (4).

Dessa forma, o presente trabalho teve como objetivo relatar a utilização da tala de Altman no tratamento conservador de uma fratura de tibiotarso em um urubu-de-cabeça-preta (*Coragyps atratus*) juvenil, destacando sua aplicabilidade em uma espécie com massa corporal superior à tradicionalmente descrita para essa técnica.

DESCRIÇÃO DO CASO

Um urubu-de-cabeça-preta (*Coragyps atratus*) juvenil, com aproximadamente 1 kg de massa corporal, foi encaminhado ao Hospital Veterinário da Universidade Estadual de Maringá (UEM) em 10 de novembro de 2025, após resgate realizado pelo Instituto Água e Terra (IAT). O mesmo apresentava dificuldade em se manter em pé, foram realizados exame físico e exame radiográfico, que evidenciaram fratura incompleta com orientação longitudinal envolvendo as diáfises média e distal do tibiotarso esquerdo, sem desvio ósseo significativo no membro.

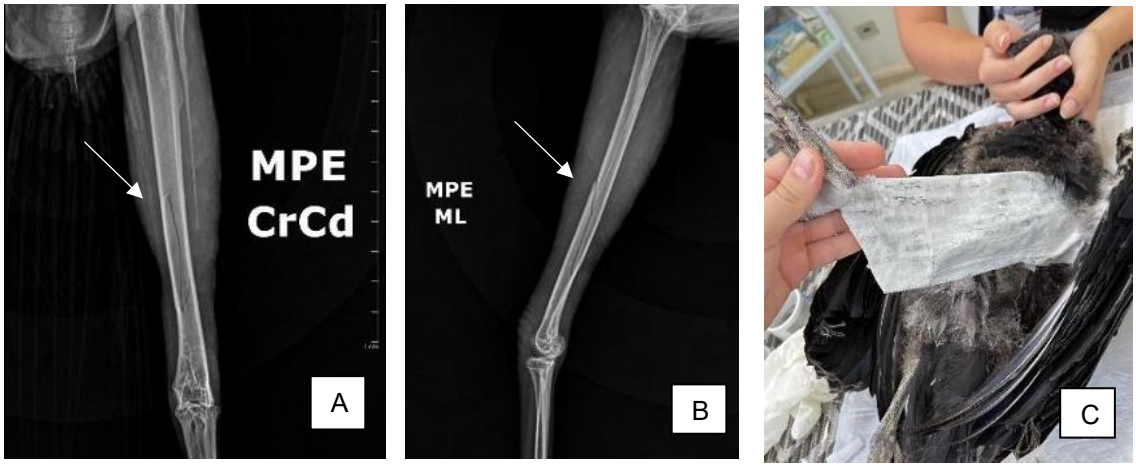

Figura 1. Exame radiográfico inicial do membro pélvico esquerdo (MPE) de um urubu-de-cabeça-preta (*Coragyps atratus*), evidenciando fratura incompleta com orientação longitudinal envolvendo as diáfises média e distal do tibiotarso esquerdo. (A) Projeção craniocaudal (CrCd). (B) Projeção mediolateral (ML). (C) Tala de Altman confeccionada com camadas alternadas de fita microporosa e cola de cianoacrilato, utilizada para estabilização externa do membro fraturado.

Considerando as características da lesão e a opção por uma abordagem conservadora, optou-se pela estabilização do membro por meio da utilização de uma tala de Altman. Como terapia medicamentosa, foram administrados 1 mg de butorfanol e 1 mg de meloxicam, por via intramuscular, duas vezes ao dia, durante sete dias.

Para a confecção da tala, o membro acometido foi inicialmente mantido em posição anatômica, realizando-se previamente a remoção das penas da região. Em seguida, foram aplicadas camadas alternadas de fita microporosa (micropore) e cola de cianoacrilato

(Super Bonder®). Devido à característica porosa da fita, a cola penetrava entre suas fibras, promovendo endurecimento progressivo do material. A repetição sucessiva dessas camadas resultou na formação de uma estrutura rígida, semelhante a um gesso, capaz de proporcionar suporte mecânico e estabilização ao foco de fratura. Ao final do procedimento, a imobilização foi revestida com uma camada externa de esparadrapo para reforço e proteção da tala. Durante o período de recuperação, o animal permaneceu sob restrição de espaço para minimizar a movimentação e favorecer a consolidação óssea.

Após 15 dias de tratamento, novo exame radiográfico foi realizado, evidenciando evolução do processo de reparação óssea no local da fratura, compatível com formação inicial de calo ósseo.

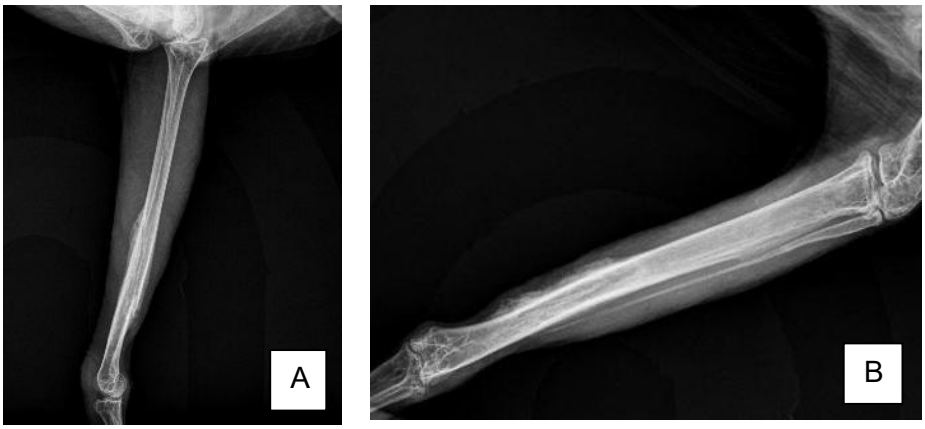

Figura 2. Exame radiográfico de controle realizado 15 dias após a estabilização com tala de Altman, demonstrando progressão da consolidação óssea no foco de fratura do tibiotarso esquerdo de um urubu-de-cabeça-preta (*Coragyps atratus*). (A) Projeção craniocaudal (CrCd). (B) Projeção mediolateral (ML). Observa-se formação inicial de calo ósseo e manutenção do alinhamento do segmento fraturado.

RESULTADOS E DISCUSSÕES

Após a estabilização da fratura por meio da tala de Altman e tratamento medicamentoso instituído, o animal permaneceu sob restrição de espaço para minimizar a movimentação do membro acometido. Quinze dias após o início do tratamento, foi realizado exame radiográfico de controle, que evidenciou evolução satisfatória do processo de reparação óssea, com sinais compatíveis com consolidação inicial da fratura e manutenção do alinhamento anatômico do membro.

As fraturas ósseas figuram entre as principais afecções observadas em aves silvestres encaminhadas para centros de reabilitação, sendo frequentemente associadas a eventos traumáticos (1, 2). No presente relato, a fratura incompleta com orientação longitudinal envolvendo as diáfises média e distal do tibiotarso esquerdo, sem desvio ósseo significativo, permitiu a adoção de uma abordagem conservadora, dispensando a necessidade de intervenção cirúrgica.

A tala de Altman é descrita na literatura principalmente para o tratamento de fraturas de tibiotarso em aves de pequeno porte, especialmente indivíduos com massa corporal inferior a 300 g (4). Entretanto, neste caso, a técnica foi aplicada em um urubu-de-cabeça-preta juvenil com aproximadamente 1 kg de massa corporal, promovendo adequada estabilização do membro e evolução favorável do quadro clínico.

Embora o peso corporal do paciente excedesse aquele tradicionalmente recomendado para a utilização da técnica, alguns fatores podem explicar o resultado obtido. Primeiramente, tratava-se de uma fratura incompleta e sem deslocamento significativo dos fragmentos ósseos, condição que favorece a manutenção do alinhamento anatômico e reduz a necessidade de métodos de estabilização mais rígidos. Além disso, a condição juvenil do paciente pode ter influenciado positivamente o processo de reparação, uma vez que indivíduos jovens apresentam maior potencial de regeneração e remodelação tecidual quando comparados aos adultos (3).

Outro aspecto relevante foi o manejo adotado durante a recuperação. A restrição de espaço imposta ao animal reduziu a movimentação do membro acometido e, consequentemente, a sobrecarga biomecânica exercida sobre o foco de fratura. Dessa forma, mesmo em uma ave com massa corporal superior à tradicionalmente descrita para a utilização da tala de Altman, a combinação entre características favoráveis da lesão, potencial regenerativo do paciente e controle da atividade física possibilitou adequada estabilização do membro e progressão satisfatória da consolidação óssea.

Os achados observados sugerem que a tala de Altman pode representar uma alternativa viável para o tratamento conservador de fraturas selecionadas em aves de maior porte, desde que as características da lesão e as condições clínicas do paciente sejam favoráveis ao manejo não cirúrgico.

CONCLUSÃO

A utilização da tala de Altman mostrou-se uma alternativa viável para a estabilização conservadora de fratura incompleta de tibiotarso em um urubu-de-cabeça-preta (Coragyps atratus) juvenil. A evolução favorável do caso sugere que o sucesso terapêutico esteve associado não apenas ao método de estabilização empregado, mas também à analgesia adequada, à restrição de movimentação e ao manejo nutricional durante o período de recuperação. O paciente apresentou progressão satisfatória da consolidação óssea e recuperação funcional do membro, possibilitando seu retorno à natureza em período inferior

a um mês. Dessa forma, a técnica demonstrou potencial como método de estabilização para fraturas com características semelhantes às observadas neste relato.

REFERÊNCIAS

1. Tardón A; Martínez-Herrero MDC; Sánchez-Ortiz E; Fernández-García M; Martínez-Nevado E; et al. Bacteria and antibiotic resistance detection in fractures of wild birds from wildlife rehabilitation centres in Spain. Comparative Immunology, Microbiology and Infectious Diseases. 2021;74:101575.
2. Sánchez-Ortiz E; Martínez-Herrero MDC; Tardón A; Fernández-García M; Martínez-Nevado E; et al. Addressing Challenges in Wildlife Rehabilitation: Antimicrobial-Resistant Bacteria from Wounds and Fractures in Wild Birds. Animals. 2024;14(8):1151.
3. Doneley B; Monks D; Johnson R; Carmichael H. Avian Medicine and Surgery in Practice: Companion and Aviary Birds. 2nd ed. Boca Raton: CRC Press; 2018.
4. Helmer P. Surgical Resolution of Orthopedic Disorders. In: Harrison GJ; Lightfoot TL, editors. Clinical Avian Medicine. Palm Beach: Spix Publishing; 2010.

Esteatose hepática associada ao hipercrescimento de bico e unhas em calopsita (Nymphicus hollandicus): relato de caso

Isabela Santos Hennequin
Dsicente de Medicina veterinária pelo Centro Universitário UniOpet
Centro Universitário UniOpet - Campus Rebouças
Curitiba, PR. Brasil
E-mail: isabela.hennequin@hotmail.com

Anna Clara Morais Franco
Dsicente de Medicina veterinária pelo Centro Universitário UniOpet
Centro Universitário UniOpet - Campus Rebouças
Curitiba, PR. Brasil
E-mail: anna.c.m.santos15@gmail.com

Tiago Wesguerber
Dsicente de Medicina veterinária pelo Centro Universitário UniOpet
Centro Universitário UniOpet - Campus Rebouças
Curitiba, PR. Brasil
E-mail: tiagowesguerber@uniopet.edu.br

Gabrielle Christine de Souza Campos Meirelles
Mestra em Ciência Animal pela Universidade Federal do Pampa
Docente de Medicina veterinária pelo Centro Universitário UniOpet
Centro Universitário UniOpet - Campus Rebouças
Curitiba, PR. Brasil
E-mail: gabriellemeirelles@uniopet.edu.br

Rafaella Martini
Mestre em Ciências Veterinárias pela Universidade Federal do Paraná (UFPR)
Docente de Medicina veterinária pelo Centro Universitário UniOpet
Centro Universitário UniOpet - Campus Rebouças
Curitiba, PR. Brasil
E-mail: rafaellamartini@uniopet.edu.br

Resumo

A lipidose hepática é uma afecção metabólica frequente em psitacídeos mantidos em cativeiro, geralmente associada a erros de manejo nutricional, especialmente dietas baseadas em sementes e com alto teor lipídico. O objetivo deste trabalho foi relatar um caso de hepatopatia associada ao hipercrescimento de bico e unhas em uma calopsita (*Nymphicus hollandicus*), enfatizando a relação entre histórico alimentar, achados clínicos, avaliação radiográfica e resposta ao manejo instituído. Foi atendida uma calopsita macho, com aproximadamente oito anos de idade e 83 g, apresentando hipercrescimento acentuado do bico como queixa principal. A ave recebia alimentação baseada em mistura comercial de sementes para psitacídeos, composta principalmente por sementes oleaginosas como o girassol, além de folhas verdes ofertadas diariamente. No exame clínico, foi observado fragilidade e descamação da ranfoteca, crescimento excessivo das unhas e alteração na pigmentação da plumagem. A avaliação radiográfica evidenciou aumento da silhueta hepática, achado compatível com hepatomegalia. A conduta inicial

incluiu desgaste parcial do bico, suplementação alimentar, suporte hepático e orientação de adequação nutricional. Após 28 dias, o paciente apresentou melhora do aspecto geral da ranfoteca, redução da fragilidade do bico e recuperação da conformação anatômica após novo procedimento corretivo. O caso evidenciou a importância da associação entre avaliação clínica, histórico alimentar e exame radiográfico na investigação de hepatopatias nutricionais em calopsitas, além de demonstrar resposta favorável ao manejo nutricional e ao desgaste corretivo do bico.
Palavras-chave: Psitacídeos; Manejo; Nutricional; Hepatopatia;

Introdução

A lipidose hepática é uma afecção metabólica caracterizada pelo acúmulo de lipídios nos hepatócitos, descrita com frequência em psitacídeos mantidos em cativeiro (1). Em calopsitas, dietas baseadas em misturas de sementes, especialmente com consumo frequente de girassol e painço, favorecem desequilíbrios nutricionais e alterações metabólicas, contribuindo para o desenvolvimento de hepatopatias de origem nutricional (1,2). Embora os sinais clínicos sejam inespecíficos, alterações de bico, unhas e plumagem, associadas ao histórico alimentar inadequado, podem direcionar a investigação clínica para comprometimento hepático (1,3). Objetivou-se relatar um caso de lipidose hepática associada ao hipercrescimento de bico e unhas em calopsita (*Nymphicus hollandicus*), enfatizando a relação entre manejo alimentar, achados clínicos, diagnóstico por imagem e resposta ao tratamento instituído.

Descrição do caso

Foi atendida uma calopsita macho (*Nymphicus hollandicus*), com aproximadamente oito anos de idade, apresentando hipercrescimento de bico como principal queixa clínica (Fig 1). Segundo o responsável, a ave coabitava com outra calopsita e recebia alimentação baseada em mistura comercial de sementes para psitacídeos, composta principalmente por sementes oleaginosas como o girassol e painço, além de folhas verdes ofertadas diariamente.

Figura 1 - Hipercrescimento de bico observado pelo responsável em casa.

No atendimento realizado em 17 de abril de 2026, observou-se hipercrescimento acentuado do bico associado à fragilidade e descamação da ranfoteca, crescimento excessivo das unhas, xantocromia, além do peso corporal de 83 g, considerado discretamente abaixo do escore corporal ideal para a espécie e exemplar. Na mesma ocasião, foi realizado exame radiográfico, no qual foi observado hepatomegalia, sugestivo de alteração hepática (Fig. 2). Devido à fragilidade da estrutura queratínica, optou-se inicialmente apenas pelo desgaste parcial do bico (Fig.

3A), evitando uma intervenção mais agressiva no primeiro atendimento, além da introdução de suplementação alimentar com Organew® e suporte hepático com Nutrisana HEP® em pó adicionado à alimentação, associado à orientação de adequação nutricional com menos sementes oleaginosas.

Após aproximadamente 28 dias, a ave retornou para reavaliação clínica e acompanhamento radiográfico, sendo realizado novo procedimento corretivo no bico (Fig. 3B). Observou-se melhora do aspecto geral da ranfoteca, com redução da fragilidade observada anteriormente e, após o procedimento de corte e desgaste corretivo, o bico apresentou conformação anatômica adequada para a espécie.

A coleta sanguínea para avaliação hematológica e bioquímica sérica foi realizada posteriormente, após melhora do estado geral e estabilidade clínica do paciente. O material coletado apresentou plasma lipêmico e hemolisado, o que pode ter influenciado os resultados dos exames bioquímicos. No hemograma, observou-se discreta leucopenia (4.200/µL), associada à redução de heterófilos segmentados (1.848/µL) e linfócitos (1.848/µL). Na bioquímica sérica, foram observadas elevações de AST (740 U/L), CK (422UI/L) e LDH (1813 U/L), acompanhadas de aumento da proteína total (9,8 g/dL) e da albumina (7,1 g/dL), achados que, em conjunto com o quadro clínico e radiográfico, contribuíram para sustentar a suspeita de comprometimento hepático, apesar dessa interpretação ser reservada devido às alterações encontradas na amostra coletada.

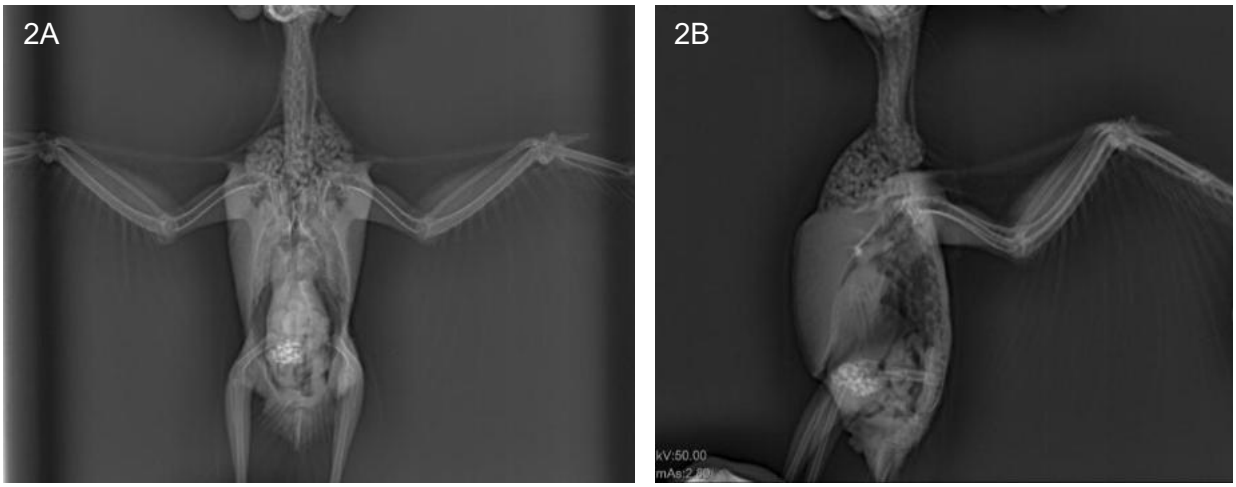

Figura 1. A) Radiografia em projeção dorso ventral. B) Projeção lateral direita

Figura 3. A) Aspecto do bico após primeiro procedimento de desgaste. B) Aspecto final do bico após o segundo procedimento corretivo 28 dias depois.

Discussão

Dietas baseadas predominantemente em misturas comerciais de sementes para psitacídeos, especialmente quando há consumo frequente de sementes de girassol, são descritas como importantes fatores predisponentes para o desenvolvimento de lipidose hepática em aves mantidas em cativeiro (1,2). Esses alimentos, embora palatáveis, apresentam desequilíbrio nutricional importante, sendo ricos em gorduras e carentes de vitaminas, minerais e aminoácidos essenciais para a saúde das aves (2). Quando oferecido por tempo prolongado, esse padrão alimentar pode comprometer o metabolismo hepático, favorecendo a deposição de triglicerídeos nos hepatócitos e a instalação de esteatose hepática (3,4).

Um dos pontos de maior relevância clínica neste caso foi o hipercrescimento do bico e das unhas, acompanhado de fragilidade e descamação da estrutura queratínica. Apesar desses sinais clínicos não possuírem caráter patognomônico, essas alterações são descritas em aves com hepatopatias crônicas e devem ser interpretadas em associação ao histórico alimentar, sinais clínicos e achados de exames complementares (1,3). A alteração na coloração da plumagem, caracterizada por penas xantocrômicas, também contribuiu para a interpretação clínica do caso, pois mudanças na pigmentação e na qualidade das penas são descritas em calopsitas com disfunção metabólica (1,5).

A radiografia contribuiu para o diagnóstico ao evidenciar aumento da silhueta hepática, achado compatível com hepatomegalia. Esse resultado reforçou a suspeita de comprometimento hepático e auxiliou na conduta inicial (1,5). O exame de sangue, mesmo que realizado posterior à instituição do tratamento, foi relevante para avaliação do estado geral do paciente e quais condutas terapêuticas precisam ser mantidas ou iniciadas.

A melhora clínica do aspecto do bico e unhas observada após 28 dias de manejo reforça a importância da intervenção precoce em quadros compatíveis com hepatopatia de origem nutricional. Apesar da condição crônica estabelecida neste caso, a adequação alimentar, associada ao suporte hepático e à correção gradual do bico, favoreceu a melhora da conformação anatômica da ranfoteca.

Conclusão

O caso evidencia que alterações queratínicas em calopsitas, quando acompanhadas de dieta inadequada, hepatomegalia radiográfica e alterações laboratoriais compatíveis, devem direcionar a investigação para hepatopatias de origem nutricional. A correção alimentar, associada ao suporte hepático instituído, é fundamental para impedir a progressão das lesões já instaladas. Assim, o uso de dietas balanceadas, aliado à oferta de exercícios físicos adequados à espécie, constitui a principal estratégia para a prevenção dessa condição.

Referências

1. Đuričić D, Lukač M, Miljković J. Hepatic lipidosis in psittacine birds—a review. Acad Biol. 2025. doi: 10.20935/AcadBiol7744.
2. Costa JVS, Sano EL, Carrizo JC, Zufelato PAP, Justino L, Loureiro APFR, et al. Hepatic Cirrhosis in *Nymphicus hollandicus* (Cockatiel). Acta Sci Vet. 2026;54(Suppl 1):1077. doi: 10.22456/1679-9216.147148.
3. Doneley B. Avian Medicine and Surgery in Practice: Companion and Aviary Birds. London: Manson Publishing; 2010.
4. Salavati A, Talebi Z, Mahdipour M, Shojaei I, Peighambari SM. Diagnosis and treatment of hepatic lipidosis in a 42-year-old gray parrot: A case report. J Poult Sci Avian Dis. 2023;1(1):34-39. doi: 10.21859/JPSAD.1.1.34.
5. Oliveira-Filho HS, Duarte JLC, Paranhos GF, Oliveira RL, Farias RC, Araújo JL. Clinical and anatomopathological findings of lipid-related lesions in wild and pet birds from the State of Paraíba, Northeastern Brazil. Pesq Vet Bras. 2023;43:e07296. doi: 10.1590/1678-5150-PVB-7296.

Estenose Subaórtica e Degeneração Mixomatosa da Valva Mitral em Pinscher- Relato de Caso

Franciane Costa Ferreira – discente de Medicina Veterinária, UNIPAC – Conselheiro Lafaiete, MG; Letícia Calovi de Carvalho Santos - Professora no curso de Medicina Veterinária, UNIPAC - Conselheiro Lafaiete, MG; Otávio Rodrigues Filho - Médico Veterinário autônomo, Conselheiro Lafaiete, MG

RESUMO:

As cardiopatias congênitas e adquiridas representam importantes causas de morbidade e mortalidade em cães, podendo permanecer assintomáticas por longos períodos. A estenose subaórtica (ESA) é uma anomalia congênita caracterizada pelo estreitamento da via de saída do ventrículo esquerdo, enquanto a degeneração mixomatosa da valva mitral (DMVM) consiste em afecção crônica e progressiva que leva à insuficiência valvar e possível evolução para insuficiência cardíaca congestiva. Objetivou-se relatar um caso atípico de ESA associada posteriormente à DMVM em um cão de pequeno porte, destacando aspectos clínicos, diagnósticos e terapêuticos. Foi atendido um cão da raça Pinscher, macho, seis anos, com quadro agudo de dispneia e tosse. Ao exame físico, observou-se taquicardia, sopro cardíaco em hemitórax esquerdo e dispneia. Exames complementares evidenciaram leucocitose, opacificação pulmonar sugestiva de edema pulmonar, cardiomegalia esquerda e sobrecarga biventricular ao eletrocardiograma. O ecodopplercardiograma confirmou estenose subaórtica congênita, com hipertrofia concêntrica do ventrículo esquerdo e regurgitação mitral discreta. Instituiu-se terapia com furosemida e atenolol. Nove meses após, o paciente apresentou recidiva dos sinais clínicos, sendo diagnosticada DMVM moderada por ecocardiografia, com ajuste terapêutico medicamentoso. O caso destaca a ocorrência incomum de ESA em cão de pequeno porte, bem como a associação posterior com DMVM. Ressalta-se a importância do diagnóstico precoce por meio do ecodopplercardiograma e do acompanhamento cardiológico periódico como fatores determinantes para estabilidade clínica e melhor qualidade de vida do paciente cardiopata.

Palavras-chave: cardiopatia em cães; ecodopplercardiograma; insuficiência cardíaca congestiva; eletrocardiograma.

INTRODUÇÃO:

As cardiopatias congênitas correspondem a alterações anatômicas e funcionais do coração e/ou grandes vasos, decorrentes de falhas no desenvolvimento embrionário. Muitos animais permanecem assintomáticos e evoluem a óbito antes do diagnóstico, dificultando estudos de prevalência (1). A estenose subaórtica (ESA) é uma das anomalias congênitas mais comuns em cães de grande porte, caracterizada pelo estreitamento da via de saída do ventrículo esquerdo e consequente sobrecarga de pressão (2). Os principais sinais clínicos incluem intolerância ao exercício, síncope, morte súbita e sopro sistólico (1).

A Degeneração Mixomatosa de Valva Mitral (DMVM) acomete principalmente cães idosos, machos e de pequeno porte (3). Caracteriza-se por deformação da valva mitral e regurgitação sanguínea, podendo evoluir para insuficiência cardíaca congestiva (4). Tosse

seca, síncope, fadiga, hipóxia e morte súbita podem ocorrer em casos avançados (3,4). O ecocardiograma é o padrão ouro para diagnóstico de ESA e DMVM (3). Objetivou-se relatar um caso atípico de ESA associada posteriormente à DMVM em um cão de pequeno porte, destacando aspectos clínicos, diagnósticos e terapêuticos.

DESCRIÇÃO DO CASO

Um cão pinscher, macho, 6 anos, 2,6 kg, foi atendido com quadro agudo de dispneia e tosse. No exame físico, foi observado taquicardia, dispneia e sopro em hemitórax esquerdo. O paciente foi mantido em suplementação de oxigênio, realizando exames hematológicos que diagnosticaram leucocitose; raio X do tórax nas projeções látero-lateral direita e esquerda e ventrodorsal evidenciou opacificação dos campos pulmonares, sugerindo pneumonia/ edema pulmonar e aumento na silhueta cardíaca, sugestivo de cardiomegalia esquerda. O eletrocardiograma mostrou aumento de amplitude de onda Q e R, associado a um aumento de duração de QRS, sugerindo sobrecarga biventricular. Foram 5 dias de internação em baia saturada de O_2, após episódio de cianose, recebendo furosemida 4 mg/kg/BID, Amoxicilina 20mg/kg/BID e dipirona 25mg/kg/BID.

Com a crise estabilizada, o animal foi encaminhado para outra clínica, realizando consulta cardiológica e ecodopplercardiograma, o qual evidenciou protuberância em septo interventricular subaórtico, causando turbilhonamento pós estenose, hipertrofia concêntrica do ventrículo esquerdo, regurgitação de valva mitral sem espessamento da mesma e aumento atrial esquerdo, sugerindo estenose subaórtica congênita (figura 1).

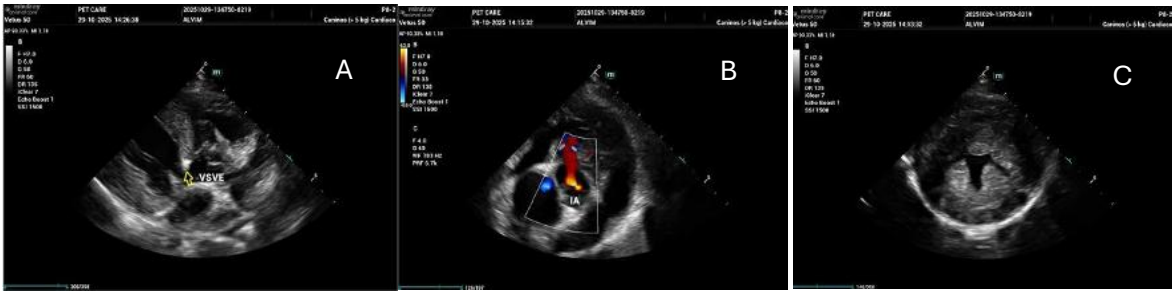

Figura 1: Ecodopplercardiograma evidenciando a via de saída do ventrículo esquerdo reduzida pela estenose aórtica (A), a insuficiência aórtica (B) e a hipertrofia do ventrículo esquerdo (C).

Foram prescritos Atenolol 2mg/kg/SID e Furosemida 2mg/kg/BID e restrição de atividade física. O cão ficou internado por 48 h para avaliar a evolução do tratamento, permanecendo estável. Os retornos cardiológicos foram feitos com 7 e 30 dias e o paciente

permaneceu estável, sendo solicitado acompanhamento a cada 6 meses ou caso surgissem novos sinais clínicos.

Nove meses após o primeiro episódio, o animal apresentou novos sinais clínicos, destacando-se episódios de tosse intensa, hiporexia e dispneia, passando por nova avaliação com auxílio do ecodopplercardiograma, o qual indicou a presença dos folhetos da valva mitral espessados e irregulares com regurgitação mitral de intensidade moderada, evidenciada pelo Doppler colorido, alterações compatíveis com degeneração mixomatosa da valva mitral (figura 3).

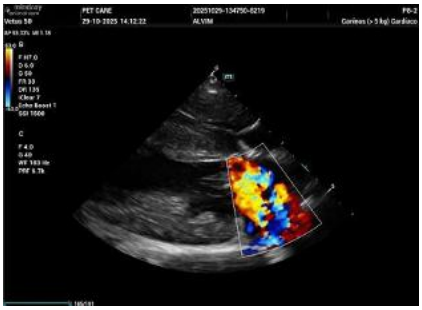

Figura 3: Ecodopplercardiograma evidenciando a insuficiência da valva mitral

O caso foi discutido entre dois cardiologistas, já que a medicação indicada para o tratamento da DMVM poderia ocasionar a evolução da ESA, chegando-se ao consenso de ajustar as doses do Atenolol para 4mg/Kg/SID e furosemida 4mg/Kg/BID. O animal permanecerá fazendo acompanhamentos periódicos, ou sempre que surgirem sinais clínicos.

DISCUSSÃO

Segundo a literatura, nas doenças congênitas, muitos animais vêm a óbito antes mesmo de um diagnóstico, sendo por vezes assintomáticos (1), corroborando com o paciente em questão, que demonstrou dispneia aguda apenas aos 6 anos. Cães de grande porte, como Golden Retriver e Terra Nova são os mais acometidos por ESA (5), indo em desacordo com o caso relatado, em que o paciente é da raça Pinscher.

Os sinais clínicos apresentados são semelhantes aos citados pela literatura; o ecodopplercardiograma, método não invasivo que permite avaliar a hemodinâmica e morfologia do coração, tido como o exame mais sensível para diagnóstico definitivo e graduação da ESA (5), indicou achados ecocardiográficos que estão de acordo com outros trabalhos relacionados.

A degeneração mixomatosa da valva mitral, como consta em literatura, acomete, majoritariamente, animais de meia idade, porte pequeno e machos (3), indo de encontro ao paciente em questão. Os sinais clínicos descritos em artigos são semelhantes aos relatados pelo responsável pelo cão. O ecodopplercardiograma, também considerado o padrão ouro para o diagnóstico de DMVM, indicou achados semelhantes a outros artigos relacionados.

CONCLUSÃO

A estenose subaórtica é uma doença congênita muitas vezes silenciosa, e incomum em cachorros de porte pequeno, tendo o relato em questão mostrado um caso atípico na literatura. Já a degeneração mixomatosa da valva mitral é uma das cardiopatias mais comuns em canídeos, principalmente em idosos de porte pequeno e machos, como diagnosticada no cão em questão. Ressalta-se a importância do diagnóstico precoce por meio do ecodopplercardiograma e do acompanhamento cardiológico periódico como fatores determinantes para estabilidade clínica e melhor qualidade de vida do paciente cardiopata.

REFERÊNCIAS BIBLIOGRÁFICAS

1-PENTER, J.D., MARQUES, M.G., MARQUES, AE.G.W., MORAES, N.K. Estenose Subaórtica- Relato de Caso, XX CIC Congresso de Iniciação Científica- Unifio, 2021.

2-COELHO, AC.G. Estudo Retrospectivo de Estenose Aórtica no cão. Universidade de Trás-Os-Montes e Alto Douro, Vila Real, 2010.

3-ALMEIDA, C.O.S. Degeneração mixomatosa de valva mitral: revisão de literatura. Trabalho de Conclusão de Curso (TCC), PUC, Campinas-SP, 2020.

4-NASCIMENTO, D.A., SILVA, J.C., SILVA, S.A.S. Degeneração mixomatosa da valva mitral em caninos: Revisão de Literatura. Trabalho de Conclusão de Curso (TCC), UNA, Pouso Alegre- MG, 2024.

5-VILELA, C.O. Avaliação da estenose aórtica em cães da raça Bull Terrier. Trabalho de Conclusão de Curso (TCC), UFU, Uberlândia-MG, 2019.

Esterilização Cirúrgica de Cães em Município Catarinense: Série de Casos Sob a Perspectiva da Saúde Única

Clara Carneiro de Paris – Discente de medicina veterinária, Universidade Alto Vale do Rio do Peixe – Uniarp, Caçador/SC
Karin Luiza Ferreira - Discente de medicina veterinária, Universidade Alto Vale do Rio do Peixe – Uniarp, Caçador/SC
Cristine Vanz Borges – Profª Dra. de medicina veterinária, Universidade Alto Vale do Rio do Peixe – Uniarp, Caçador/SC
Katiane Schmitt - Profª MSc. de medicina veterinária, Universidade Alto Vale do Rio do Peixe – Uniarp, Caçador/SC

Resumo

A superpopulação canina constituiu um desafio para o bem-estar animal, saúde pública e sustentabilidade ambiental, demandando estratégias integradas de manejo populacional sob a perspectiva da Saúde／ nica. O presente estudo teve como objetivo relatar uma série de 130 procedimentos de esterilização cirúrgica realizados em cães no município de Caçador-SC. Tratou-se de uma série de casos desenvolvida pela Universidade Alto Vale do Rio do Peixe (Uniarp), com participação supervisionada de acadêmicos do curso de Medicina Veterinária, entre 09 e 13 de março e 04 e 08 de maio de 2026, no Centro de Bem-Estar Animal de Caçador-SC, aprovada pelo Comitê de Ética no Uso de Animais sob protocolo nº 005/CEUA/2026. Os animais, encaminhados pela Associação dos Amigos dos Bichos de Casa (AABC), foram submetidos à avaliação clínica pré-operatória, protocolos anestésicos e cirúrgicos padronizados, monitoramento pós-operatório e orientações aos tutores. Foram realizados 130 procedimentos, compreendendo 25 ovariossalpingo-histerectomias e 105 orquiectomias. Não foram registradas intercorrências transoperatórias relevantes. Apenas uma cadela (0,8%) permaneceu hospitalizada até o dia subsequente devido à necessidade de reforço da sutura cutânea, recebendo alta após adequada recuperação clínica. Os resultados evidenciaram baixa frequência de complicações pós-operatórias e demonstraram a viabilidade técnica da esterilização cirúrgica em cães encaminhados por instituições de proteção animal. Concluiu-se que a esterilização cirúrgica constituiu estratégia relevante para o manejo populacional canino e promoção do bem-estar animal sob a perspectiva da Saúde／ nica.

Palavras-chave: saúde pública; educação em saúde; guarda responsável; zoonoses

Introdução

A superpopulação de cães constitui um desafio para o bem-estar animal e a saúde pública, estando associada ao abandono e à necessidade de políticas públicas voltadas ao manejo populacional ético (1). A esterilização cirúrgica é reconhecida como importante estratégia de controle reprodutivo, contribuindo para a prevenção de ninhadas indesejadas e para a promoção da Saúde／ nica (2).

Apesar dos benefícios reconhecidos, fatores culturais, educacionais e limitações no acesso aos serviços veterinários ainda representam barreiras para a ampla adoção da castração no Brasil (2). Em Caçador-SC, dados locais demonstraram que 60% dos tutores relataram que seus animais não eram castrados, evidenciando a necessidade de estratégias contínuas de manejo populacional. Regiões periféricas apresentaram maior concentração de animais errantes, sugerindo desigualdades no acesso aos cuidados veterinários (3).

Nesse contexto, o presente estudo teve como objetivo relatar 130 procedimentos de esterilização cirúrgica realizados em cães no município de Caçador-SC, discutindo sua relevância sob a perspectiva da Saúde／ nica.

Descrição do Caso

O estudo descreve uma série de 130 procedimentos de esterilização cirúrgica realizados em cães no município de Caçador-SC, entre os períodos de 09 a 13 de março e 04 a 08 de maio de 2026, no Centro de Bem-Estar Animal do município. As atividades foram desenvolvidas pela Universidade Alto Vale do Rio do Peixe (Uniarp), com participação supervisionada de acadêmicos do curso de Medicina Veterinária, no contexto de ações de ensino e extensão universitária. Todos os animais foram encaminhados pela Associação dos Amigos dos Bichos de Casa (AABC), organização não governamental atuante na proteção animal e regularmente constituída.

Os procedimentos foram aprovados pelo Comitê de Ética no Uso de Animais, sob protocolo nº 005/CEUA/2026. Previamente às cirurgias, todos os cães foram submetidos à avaliação clínica para determinação da aptidão ao procedimento anestésico-cirúrgico. Foram realizados 130 procedimentos de esterilização, sendo 25 ovariossalpingo-histerectomias em fêmeas e 105 orquiectomias em machos.

Os animais foram submetidos a protocolos anestésicos e técnicas cirúrgicas rotineiramente empregadas na clínica de pequenos animais, com monitoramento durante os períodos transoperatório e pós-operatório imediato. Após recuperação anestésica, os tutores receberam orientações verbais e escritas sobre cuidados pós-operatórios, vacinação antirrábica, prevenção da toxoplasmose e guarda responsável, além das prescrições medicamentosas necessárias para o tratamento domiciliar.

Não foram observadas intercorrências transoperatórias relevantes. No período pós-operatório, apenas uma cadela permaneceu sob observação até o dia seguinte devido à

necessidade de reforço da sutura cutânea, recebendo alta médica após adequada recuperação clínica.

Discussão

A baixa ocorrência de complicações observada sugere que a adoção de protocolos clínicos, anestésicos e cirúrgicos padronizados contribui para a segurança dos procedimentos de esterilização em campanhas de manejo populacional. Nesse contexto, a esterilização cirúrgica é reconhecida como uma importante ferramenta para o controle reprodutivo ético e para a promoção do bem-estar de cães e gatos (1).

Em Caçador-SC, a elevada proporção de animais não castrados descrita previamente (60%) e a concentração de animais errantes em determinadas regiões do município sugerem desigualdades no acesso aos serviços veterinários (2). A realização de 130 procedimentos durante a intervenção demonstra a viabilidade operacional dessas estratégias e evidencia seu potencial para ampliar o acesso à esterilização cirúrgica, contribuindo para o manejo populacional ético e para a promoção do bem-estar animal.

Sob a perspectiva da Saúde／nica, a esterilização cirúrgica integra estratégias de manejo populacional responsáveis e ações educativas voltadas à saúde animal e coletiva (3). Nesse contexto, os impactos da intervenção são sintetizados na Figura 1.

Figura 1 – Interfaces das ações de esterilização cirúrgica sob a perspectiva da Saúde／nica.

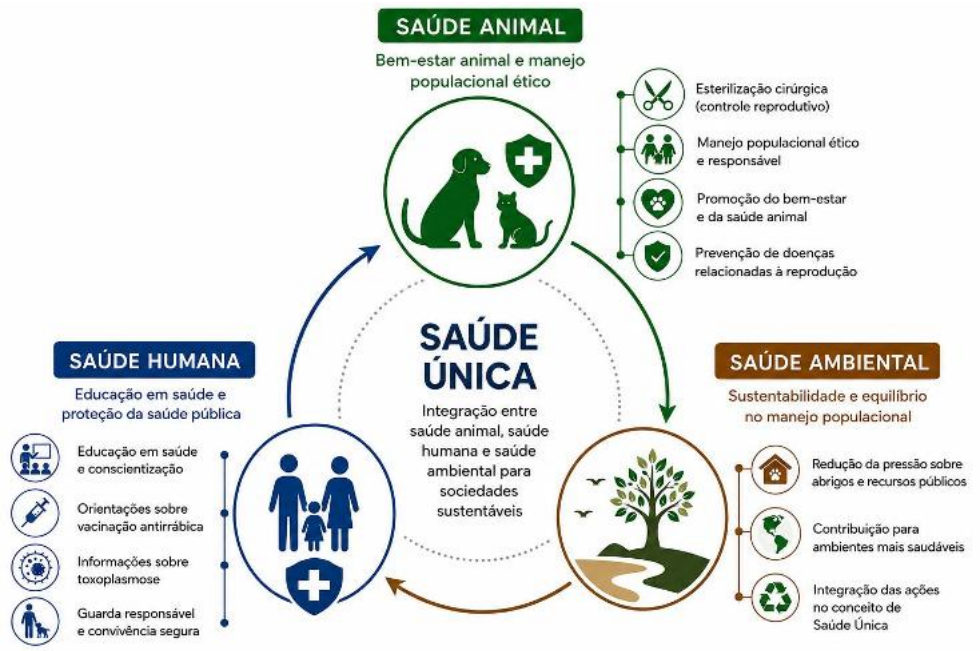

Fonte: Elaborado pelos autores (2026).

A incorporação de orientações sobre vacinação antirrábica, prevenção da toxoplasmose e guarda responsável amplia o alcance das intervenções de esterilização cirúrgica, fortalecendo estratégias integradas de promoção da saúde animal, humana e ambiental no contexto local.

Conclusão

A esterilização cirúrgica constitui uma estratégia relevante para o manejo populacional canino sob a perspectiva da Saúde／nica. Os procedimentos realizados apresentam baixa ocorrência de complicações pós-operatórias. O estudo evidencia a viabilidade da realização de ações de controle reprodutivo em cães encaminhados por instituições de proteção animal. A integração entre manejo populacional, bem-estar animal e educação em saúde fortalece estratégias alinhadas aos princípios da Saúde／nica.

Referências

1. Rosina LMJ, Oliveira ACS, Santos MS, Silva JRS, Costa RFS. Controle de natalidade em cães e gatos e os benefícios para uma só saúde. Brazilian Journal of Implantology and Health Sciences. 2024;6(6):2403-15.
2. Oliveira T, Tavela AO, Wagner PGC. A importância da castração de cães e gatos para o bem-estar animal e saúde pública: revisão de literatura. Pubvet. 2023;17(11):1-10.
3. Schmitt K. Perfil dos tutores e caracterização demográfica e epidemiológica de cães e gatos domiciliados no município de Caçador – SC. 2025. 118f. Dissertação (Mestrado em Desenvolvimento e Sociedade) – Universidade Alto Vale do Rio do Peixe, Caçador.

Estudo Microbiológico e Perfil de Sensibilidade Antimicrobiana em Otites Caninas

Maria Fernanda Cordeiro Alves – Discente Medicina Veterinária Universidade de Uberaba, Uberaba-MG, Brasil.

Maria Luísa Alves Godoy – Discente Medicina Veterinária Universidade de Uberaba, Uberaba-MG, Brasil.

Rodrigo Supranzetti de Rezende – Dr. MSc. Docente do programa de pós graduação em Sanidade e Produção Animal nos Trópicos Universidade de Uberaba, Uberaba-MG, Brasil.

Renato Linhares Sampaio – Dr. MSc. Docente Universidade de Uberaba, Uberaba-MG, Brasil.

Thaysa de Castro Lourenço – MSc. Médica Veterinária, Uberaba-MG, Brasil.

RESUMO

O conhecimento dos agentes bacterianos envolvidos nas otites caninas e seu perfil de sensibilidade antimicrobiana é essencial para a escolha terapêutica racional e vigilância da resistência, uma vez que o uso empírico de antibióticos favorece falhas e seleção de cepas resistentes. Objetivou-se identificar as bactérias mais prevalentes e comparar os perfis de sensibilidade entre gram-positivos e gram-negativos em otites caninas atendidas em um hospital veterinário

, entre 2015 e 2025. Foram analisados 1.641 swabs auriculares de 1.452 cães, dos quais 977 (59,5%) apresentaram crescimento bacteriano, gerando 15.868 testes válidos. Os grupos foram comparados por qui-quadrado de Pearson com V de Cramér, e a eficácia antimicrobiana por ANOVA one-way com post-hoc de Bonferroni ($\alpha=0,05$). Dos isolados positivos, 47,5% foram gram-negativos, 41,2% gram-positivos e 5,6% mistos. Staphylococcus spp. foi o mais prevalente (21,5%), seguido por Escherichia coli (16,7%) e Enterobacter spp. (14,6%). Gram-positivos apresentaram sensibilidade superior à dos gram-negativos (64,9% vs. 47,4%; $\chi^2=463,71$; $p<0,001$; $V=0,18$). Para gram-positivos, florfenicol (92,3%) e amoxicilina/clavulanato (87,6%) foram os mais eficazes ($F=28,39$; $p<0,001$); para gram-negativos, imipenem (96,4%) e amicacina (90,2%) lideraram ($F=61,23$; $p<0,001$). Enterococcus spp. foi o gram-positivo mais resistente (64,0%); Pseudomonas spp. (68,8%) e Klebsiella pneumoniae (67,1%) lideraram entre os gram-negativos. Em 95,1% dos casos ao menos um antimicrobiano foi resistente, com mediana de 42,9% de testes resistentes por pedido. Concluiu-se que as otites caninas apresentam elevada resistência, com perfis distintos entre os grupos, reforçando a indispensabilidade do antibiograma para a conduta terapêutica racional.

Palavras chave: Microbiologia veterinária; terapêutica antimicrobiana veterinária; Otite externa canina; Dermatologia veterinária

INTRODUÇÃO

O conhecimento dos agentes bacterianos envolvidos nas otites caninas e seu perfil de sensibilidade antimicrobiana é essencial para a escolha terapêutica racional e a vigilância

da resistência bacteriana (1). O uso empírico de antibióticos sem embasamento laboratorial favorece falhas terapêuticas e seleção de cepas resistentes (2).

OBJETIVO

O objetivo deste trabalho foi identificar as bactérias mais prevalentes, caracterizar o perfil de sensibilidade e resistência e comparar esses perfis entre gram-positivos e gram-negativos em otites caninas atendidas em um Hospital Veterinário do município de Uberba-MG, entre 2015 e 2025.

MATERIAL E MÉTODOS

Foram analisados 1.641 swabs auriculares de 1.452 cães diagnosticados com otite entre 2015 e 2025. De todos os swabs analisados, observou-se 977 com crescimento bacteriano confirmado (59,5%), que geraram 15.868 testes de sensibilidade antimicrobiana válidos, base desta análise microbiológica. A comparação da sensibilidade entre grupos bacterianos foi realizada por qui-quadrado de Pearson com V de Cramér. A eficácia dos antimicrobianos foi avaliada por ANOVA one-way com post-hoc de Bonferroni (31 antimicrobianos em gram-positivos; 33 em gram-negativos). Adotou-se $\alpha=0,05$.

RESULTADOS E DISCUSSÃO

Das 1.641 amostras, 977 (59,5%) apresentaram crescimento bacteriano. Desses casos positivos, 47,5% corresponderam a gram-negativos, 41,2% a gram-positivos e (54) 5,6% a isolamentos mistos (gram-positivos e gram-negativos simultaneamente). Staphylococcus spp. foi o agente mais prevalente (21,5% dos positivos), seguido por Escherichia coli (16,7%) e Enterobacter spp. (14,6%). No antibiograma, gram-positivos apresentaram sensibilidade global significativamente superior à dos gram-negativos (64,9% vs. 47,4%; $\chi^2=463,71$; $p<0,001$; $V=0,18$). Nos gram-positivos, os antimicrobianos mais eficazes foram florfenicol (92,3%), amoxicilina/clavulanato (87,6%) e ceftiofur (81,3%); metronidazol (1,4%) e tetraciclina (38,2%) apresentaram os menores índices de sensibilidade (ANOVA: $F=28,39$; $p<0,001$). Nos gram-negativos, imipenem (96,4%) e amicacina (90,2%) lideraram; metronidazol (0,5%) e clindamicina (0,9%) mostraram-se clinicamente inviáveis para esse grupo ($F=61,23$; $p<0,001$). Enterococcus spp. foi a espécie gram-positiva mais resistente (64,0%), diferindo de todas as demais ($p<0,001$); Pseudomonas spp. (68,8%) e Klebsiella

pneumoniae (67,1%) foram os gram-negativos mais resistentes. Em 95,1% dos pedidos com antibiograma ao menos um antimicrobiano foi resistente, com mediana de 42,9% de testes resistentes por pedido — evidenciando a alta variabilidade individual do perfil de resistência. Os resultados evidenciam elevada resistência antimicrobiana nas otites caninas, com perfis distintos entre gram-positivos e gram-negativos. A alta prevalência de resistência e a variabilidade individual entre casos reforçam a indispensabilidade do antibiograma para a conduta terapêutica racional nas otites caninas.

Os achados deste estudo evidenciam um cenário preocupante de elevada resistência antimicrobiana em otites caninas, reforçando um problema amplamente discutido na medicina veterinária contemporânea: o impacto do uso empírico de antimicrobianos na seleção de cepas resistentes. O uso indiscriminado de antibióticos, especialmente sem suporte de cultura e antibiograma, constitui um dos principais fatores para o aumento da resistência bacteriana em pequenos animais (3). A taxa de positividade bacteriana observada (59,5%) está de acordo com a natureza multifatorial da otite externa, na qual agentes infecciosos frequentemente atuam como fatores perpetuantes, e não necessariamente primários. A presença de bactérias no conduto auditivo deve ser interpretada no contexto clínico, uma vez que alterações ambientais locais — como aumento de umidade e inflamação — favorecem a proliferação microbiana secundária (4). A predominância de *Staphylococcus spp.*, seguida por *Escherichia coli* e *Enterobacter spp.*, reflete um padrão já consolidado na literatura. Espécies do gênero *Staphylococcus*, especialmente *Staphylococcus pseudintermedius*, são frequentemente isoladas em otites caninas, devido à sua condição de comensais oportunistas da pele. A ruptura da barreira cutânea e alterações imunológicas locais favorecem a transição desses microrganismos para patógenos (5). A diferença significativa na sensibilidade antimicrobiana entre bactérias gram-positivas e gram-negativas observada neste estudo possui base estrutural e farmacológica. Bactérias gram-negativas apresentam membrana externa rica em lipopolissacarídeos, que atua como barreira adicional à penetração de antimicrobianos, além de mecanismos como bombas de efluxo e produção de β-lactamases. Essas características contribuem para maior resistência intrínseca e adquirida nesse grupo bacteriano (6). Os elevados índices de eficácia de antimicrobianos como imipenem e amicacina frente a gram-negativos devem ser interpretados com cautela. Embora altamente eficazes in vitro, esses fármacos são considerados de importância crítica na medicina humana, e seu uso na medicina veterinária deve ser restrito. Diretrizes internacionais, como as propostas pela World Health Organization, recomendam o uso prudente desses

antimicrobianos para evitar a disseminação de resistência de importância em saúde pública (2). Por outro lado, a baixa eficácia de antimicrobianos como metronidazol e clindamicina para gram-negativos, e metronidazol para gram-positivos, evidencia inadequação terapêutica quando utilizados empiricamente. Esse achado reforça que a escolha antimicrobiana deve ser orientada pelo perfil microbiológico específico de cada caso, evitando tratamentos ineficazes e prolongamento do quadro clínico (1). A elevada frequência de resistência observada (95,1% dos casos com pelo menos um antimicrobiano ineficaz) e a alta variabilidade individual dos perfis de sensibilidade destacam um ponto central: a imprevisibilidade terapêutica das otites caninas. A heterogeneidade dos perfis bacterianos e de resistência torna o antibiograma uma ferramenta indispensável na prática clínica, especialmente em casos recorrentes ou refratários. Além disso, a elevada resistência observada em *Pseudomonas spp.* e *Klebsiella pneumoniae* merece atenção especial, uma vez que esses patógenos estão frequentemente associados a otites crônicas e de difícil resolução. Esses microrganismos apresentam múltiplos mecanismos de resistência e capacidade de formação de biofilmes, o que reduz significativamente a eficácia dos antimicrobianos, conforme descrito na literatura microbiológica. Dessa forma, os resultados deste estudo reforçam a necessidade de uma abordagem terapêutica baseada em evidências, com uso rotineiro de cultura e antibiograma. Tal conduta não apenas aumenta as chances de sucesso terapêutico, mas também contribui para a mitigação da resistência antimicrobiana, alinhando a prática veterinária aos princípios de saúde única (One Health).

CONCLUSÃO

As bactérias gram-positivas possuem sensibilidade global superior em comparação aos microrganismos gram-negativos, sendo o gênero Staphylococcus o agente bacteriano mais prevalente nos condutos auditivos de cães com otite. Florfenicol e amoxicilina com clavulanato são os antimicrobianos mais eficazes frente aos isolados gram-positivos e os fármacos imipenem e amicacina demonstram a maior eficácia contra os agentes gram-negativos. Enterococcus spp. constitui o microrganismo gram-positivo com maior índice de resistência aos tratamentos, enquanto Pseudomonas spp. e Klebsiella pneumoniae lideram as taxas de resistência antimicrobiana entre os patógenos gram-negativos. A alta variabilidade individual e a elevada frequência de resistência tornam o antibiograma uma ferramenta indispensável, permitindo concluir que a realização rotineira de exames laboratoriais viabiliza a escolha terapêutica racional e mitiga a resistência bacteriana.

REFERÊNCIAS

1) Weese JS. Antimicrobial resistance in companion animals. Anim Health Res Rev. 2013;14(1):1-12.

2) World Health Organization (WHO). Critically Important Antimicrobials for Human Medicine. World Health Organization; 2017.

3) Guardabassi L, Jensen LB, Kruse H. Guide to Antimicrobial Use in Animals. Blackwell Publishing; 2008.

4) Noli C, Colombo S, Cornegliani L. Dermatology of the Dog and Cat. Edra; 2011.

5) Nelson RW, Couto CG. Small Animal Internal Medicine. Elsevier; 2019.

6) Quinn PJ, Markey BK, Leonard FC, et al. Veterinary Microbiology and Microbial Disease. Wiley-Blackwell; 2011.

Estudo Retrospectivo da Incidência de Fraturas em Aves Atendidas no Hospital Veterinário da Universidade Estadual de Maringá

Caio Borges Galve – Discente de Medicina Veterinária Universidade Estadual de Maringá, PR.

Maria Eduarda Rodrigues Costa – Discente de Medicina Veterinária Universidade Estadual de Maringá, PR.

Ana Luiza Araújo dos Santos – Discente de Medicina Veterinária Universidade Estadual de Maringá, PR.

Manoela Ávila– Discente de Medicina Veterinária Universidade Estadual de Maringá, PR.

Martina Galeriani Pirasol– Residente de Medicina Veterinária Universidade Estadual de Maringá, PR.

Juliane Patrícia Sipp – Docente de Medicina Veterinária Universidade Estadual de Maringá, PR.

RESUMO: As afecções traumáticas são causas frequentes de atendimento de aves selvagens em centros urbanos, demandando estudos epidemiológicos para aprimorar condutas clínicas. Objetivou-se levantar a incidência de fraturas em aves atendidas em hospital veterinário. Realizou-se um estudo retrospectivo e descritivo via análise de prontuários e laudos radiográficos. De 176 aves atendidas, 18 apresentaram fraturas, com incidência de 10,23%, sendo todas de vida livre. A distribuição taxonômica revelou predomínio da ordem Psittaciformes, composta por *Psittacara leucophthalmus* (38,89%), seguida por aves de rapina (33,33%). Os membros torácicos foram mais acometidos (66,67%) do que os membros pélvicos (16,67%), além de polifraturas (11,11%), e um caso não especificado (5,56%). O desfecho clínico apontou prognóstico desfavorável, com 44,44% (n=8) de óbitos espontâneos e 38,89% de eutanásias, gerando 83,33% de mortalidade; apenas 16,67% obtiveram soltura. Concluiu-se que a incidência de fraturas é expressiva, afetando predominantemente os membros torácicos de aves, devido a impactos antrópicos. O elevado índice de mortalidade reflete a gravidade do trauma na fauna silvestre e a necessidade de otimização do manejo ortopédico e de medidas mitigadoras urbanas.

Palavras-chave: osso; trauma; ortopedia; radiografia; animais silvestres

INTRODUÇÃO

Na rotina clínica de animais selvagens e pets não convencionais, as fraturas representam uma das principais causas de urgência em aves. (1,2) Consequências da expansão urbana, tais como ataques por predadores domésticos (cães e gatos), colisões com estruturas (vidros, fios de alta tensão) e manejo inadequado em cativeiro, contribuem diretamente para a alta casuística destes traumas ortopédicos. (3)

As aves silvestres e exóticas apresentam fraturas ósseas com frequência, principalmente por suas adaptações anatômicas voltadas ao voo, como um esqueleto caracterizado por ossos pneumáticos, que possuem cavidades preenchidas por sacos aéreos, corticais

extremamente finas e quebradiças, e um padrão trabecular interno muito delicado. (2) Em aves jovens, a persistência de áreas cartilaginosas de crescimento reduz a radiopacidade do conjunto ósseo, que pode dificultar a clara visualização em radiografias (4).

OBJETIVO

O presente estudo teve como objetivo realizar um levantamento retrospectivo para determinar a incidência e principais tipos de fraturas em aves atendidas no hospital veterinário da Universidade Estadual de Maringá no período de 2025 e 2026.

MATERIAL E MÉTODOS

Realizou-se estudo retrospectivo e descritivo no Hospital Veterinário da Universidade Estadual de Maringá, mediante revisão de prontuários e radiografias de aves atendidas no setor de animais selvagens (setembro/2025 a maio/2026). Incluíram-se pacientes com diagnóstico físico e radiográfico de fratura, excluindo-se registros incompletos. Analisaram-se as variáveis: taxonomia (ordem e espécie), perfil do paciente, localização anatômica da lesão e destinação. Os dados foram submetidos à análise estatística descritiva (frequências absoluta e relativa).

RESULTADOS E DISCUSSÃO

Das 176 aves atendidas, 18 apresentaram fraturas ósseas, determinando uma incidência de 10,23%, sendo todos os indivíduos animais de vida livre. Verificou-se o predomínio da ordem Psittaciformes, representada por *Psittacara leucophthalmus* (38,89%; n=7), seguida por aves de rapina de diferentes ordens (33,33%; n=6), como *Rupornis magnirostris* e *Athene cunicularia*. Essa expressiva amostragem está associada à sinantropia e plasticidade ecológica dessas espécies, que utilizam o ecossistema urbano para forrageamento e nidificação, elevando o risco de interações antrópicas deletérias, como colisões e atropelamentos (5).

Tabela 1. Perfil taxonômico, localização anatômica das fraturas e desfecho clínico das aves de vida livre atendidas no Hospital Veterinário da UEM.

Variável Analisada	Categoria	Frequência Absoluta (n=18)	Frequência Relativa (%)
Distribuição por Ordem	Psittaciformes	7	38,89%
	Rapinantes	6	33,33%

	Caprimulgiformes / Nyctibiiformes	3	16,67%
	Cariamiformes / Gruiformes	2	11,11%
Região Anatômica	Membros Torácicos	12	66,67%
	Membros Pélvicos	3	16,67%
	Polifraturas	2	11,11%
	Não Especificado	1	5,56%
Desfecho Clínico	Ł bito Natural	8	44,44%
	Eutanásia	7	38,89%
	Soltura / Reabilitação	3	16,67%

Quanto à localização anatômica, os membros torácicos (Figura 1) foram significativamente mais acometidos (66,67%; n=12) do que os membros pélvicos, representados pela Figura 2 (16,67%; n=3), além de registros de polifraturas (11,11%; n=2) e um caso não especificado (5,56%; n=1). Na traumatologia aviária, a maior incidência em esqueleto apendicular anterior decorre da dinâmica do voo, visto que traumas por impacto direcionam a energia cinética primariamente contra as asas e a cintura escapular (2,6).

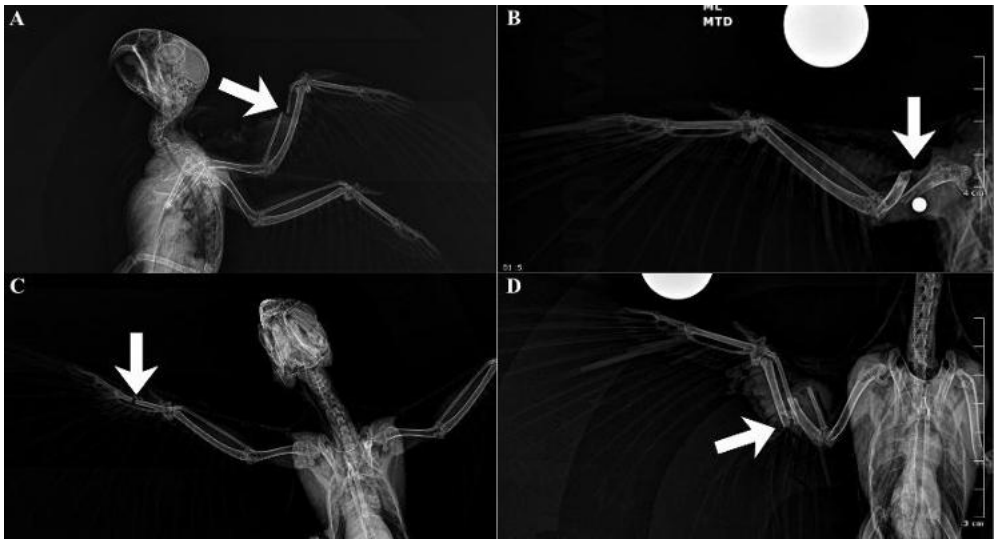

Figura 1. Radiografias evidenciando diferentes tipos de fraturas em membros torácicos (setas brancas) em *Psittacara leucophthalmus*. **A**. Fratura simples, transversa e completa em diáfise de rádio, com integridade de ulna adjacente e desvio caudomedial. **B**. Fratura simples, oblíqua e completa em diáfise de úmero, com desvio craniolateral. **C**. Fratura simples, transversa e completa em região distal da diáfise de osso carpometacarpiano. **D**. Fraturas simples, transversas e completas em diáfise dos ossos rádio e ulna, ambos com desvio caudomedial.

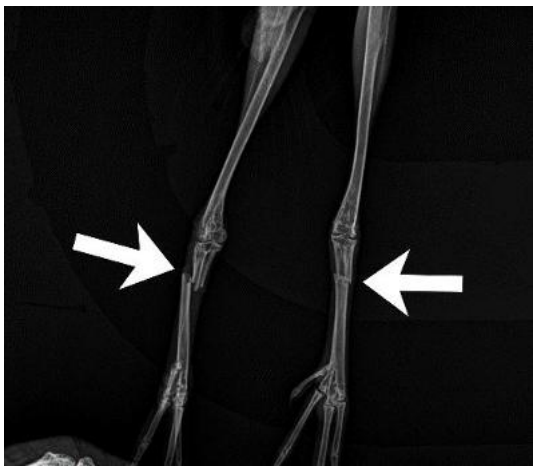

Figura 2. Radiografia evidenciando fraturas em membros pélvicos de *Aramides* sp (setas brancas). Ambas simples, transversas e completas em regiões proximais dos ossos tarsometatarsos.

O desfecho clínico evidenciou um prognóstico desfavorável, com 44,44% (n=8) de óbitos espontâneos e 38,89% (n=7) de eutanásias justificadas, resultando em uma taxa de mortalidade combinada de 83,33%. Apenas 16,67% (n=3) das aves foram reintegradas à natureza. O elevado índice de perdas decorre do estado crítico crônico em que os animais de vida livre são resgatados (choque, desidratação e infecções secundárias), somado ao rigor técnico para soltura, que exige simetria biomecânica perfeita do voo para a sobrevivência no ambiente natural (7).

A alta prevalência de Psittaciformes e rapinantes associa-se ao frequente resgate e encaminhamento dessas espécies a centros de reabilitação, impulsionado pelo maior apelo público. Ademais, o comportamento de voo em áreas urbanas eleva a exposição a barreiras artificiais (edificações, redes elétricas e veículos), fatores diretamente relacionados à ocorrência de traumas na avifauna sinantrópica (5).

CONCLUSÕES

O presente estudo permite concluir que a incidência de fraturas em aves de vida livre atendidas na região é expressiva, Psittaciformes e aves de rapina constituem os grupos mais frequentemente acometidos por traumas esqueléticos urbanos. O esqueleto apendicular anterior constitui o principal sítio anatômico afetado, refletindo a dinâmica de colisões associadas ao voo. Por fim, a alta taxa de mortalidade e eutanásia evidencia o prognóstico reservado dessas lesões na fauna selvagem.

REFERÊNCIAS

1. Arnaut AH. Ocorrência de fraturas em aves silvestres. In: Anais do Simpósio de Ciências da UNOPAR, Londrina, 2006.

2. Doneley B. Avian Medicine and Surgery in Practice: Companion and Aviary Birds. 2. ed. Boca Raton: CRC Press; 2016.
3. Cubas ZS; Silva JCR; Catão-Dias JL. Tratado de Animais Selvagens: Medicina Veterinária. 2a ed. São Paulo: Roca; 2014.
4. Thrall DE. Textbook of Veterinary Diagnostic Radiology. 6th ed. St. Louis: Elsevier; 2014.
5. Santos GGC; Matuella GA; Coraiola AM; Silva LCS; Lange RR; Santin E. Doenças de aves selvagens diagnosticadas na Universidade Federal do Paraná (2003-2007). Pesq Vet Bras. 2008; 28(11): 565-570.
6. MacCoy DM. Treatment of fractures in avian species. Vet. Clin. North Am. Small Anim Pract. 1992; 22(1): 225-38.
7. Tully TN; Dorrestein GM; Jones AK. Avian Medicine. 2. ed. Rio de Janeiro: Elsevier; 2009.

Estudo Retrospectivo Das Fraturas Apendiculares Em Cães E Gatos Atendidos Em Uma Clínica Veterinária Particular Na Região Sul Fluminense (2023–2025)

[1]REIS, Drielly Tayná Pedrosa de Souza; [2]SENA, Érico David; [2]CARVALHO, Vitória D'Elia; [2]GONÇALVES, Cauã Gomes; [2]CARVALHO, Verônica D'Elia; [3]BORGES, Debora Azevedo.

[1]Graduanda em medicina veterinária (UNESA), iniciação científica bolsista FAPUR, UFRRJ; [2]Médico(a) veterinário(a) autônomo(a); [3]Pós-doutoranda do Programa de Pós-Graduação de Ciências Veterinárias, Universidade Federal Rural do Rio de Janeiro.

RESUMO

Fraturas nos ossos do esqueleto apendicular possuem grande relevância clínica, pois podem resultar em dor intensa, perda funcional e, frequentemente, necessidade de intervenção cirúrgica. Esse estudo teve como objetivo analisar retrospectivamente os casos de fraturas apendiculares diagnosticadas em cães e gatos em uma clínica veterinária particular de Angra dos Reis (RJ), no período de fevereiro 2023 a fevereiro 2025 e determinar o perfil do paciente traumatizado. Os dados radiográficos foram coletados dos prontuários e submetidos à análise descritiva, sendo consideradas frequências absolutas (n) e relativas (%). Para a avaliação estatística foi utilizado o teste do Qui-quadrado de aderência para comparação de proporções entre categorias, adotando-se nível de significância de 5% ($p < 0,05$). Foram contabilizados 92 animais diagnosticados com fraturas, cães (n=73; 79,35%) e gatos (n=19; 20,65%); observou-se predominância de machos em ambas as espécies; foi constatada maior frequência em animais sem raça definida; predomínio de cães adultos e de gatos filhotes. Foi observada maior frequência de traumas em membros pélvicos em ambas as espécies; o fêmur foi o osso mais acometido nos gatos e coxal e fêmur nos cães com maior ocorrência da diáfise; predomínio de fraturas completas em ambas as espécies; em relação à direção das linhas de fratura, as transversas foram as mais frequentes. O perfil do paciente canino traumatizado corresponde a um macho, sem raça definida, adulto, com acometimento do membro pélvico esquerdo com fratura completa, transversa em osso coxal. O perfil do paciente felino traumatizado corresponde a um macho, sem raça definida, filhote, com acometimento do membro pélvico esquerdo, com fratura completa, transversa em diáfise de fêmur.

***Palavras-chaves**: Trauma, perfil epidemiológico, lesões ortopédicas.*

INTRODUÇÃO

O esqueleto apendicular é formado pelos ossos dos membros torácicos e pélvicos, contendo escápula, úmero, rádio, ulna, ossos do carpo, metacarpos e falanges, bem como o osso coxal (ílio, ísquio, púbis), fêmur, patela, tíbia, fíbula, ossos do tarso, metatarsos e falanges, respectivamente, sendo responsável pela locomoção e sustentação do corpo (1).

Em cães e gatos, lesões nos ossos do esqueleto apendicular possuem grande relevância clínica, pois podem resultar em dor intensa, perda funcional do membro acometido e, frequentemente, necessidade de intervenção cirúrgica (2).

Apesar de não haver muitos estudos recentes acerca do perfil epidemiológico das fraturas, os trabalhos existentes mostram que esse perfil pode variar de acordo com espécie, sexo, idade e mecanismo do trauma (2).

Esse estudo teve como objetivo analisar retrospectivamente os casos de fraturas apendiculares diagnosticadas em cães e gatos em uma clínica veterinária particular de Angra dos Reis, localizada na região Sul Fluminense do Estado do Rio de Janeiro, no período de fevereiro 2023 a fevereiro 2025 e determinar o perfil dos pacientes canino e felino traumatizados.

MATERIAIS E MÉTODOS

Foram coletados dados radiográficos dos prontuários dos pacientes caninos e felinos atendidos em uma clínica veterinária particular situada na cidade de Angra dos Reis durante o período de fevereiro de 2023 a fevereiro 2025. Os dados foram organizados em planilha eletrônica (Microsoft Excel®) e submetidos à análise descritiva, sendo consideradas frequências absolutas (n) e relativas (%). Para a avaliação estatística foi utilizado o teste do Qui-quadrado de aderência para comparação de proporções entre categorias, adotando-se nível de significância de 5% ($p < 0,05$).

As variáveis analisadas incluíram espécie (cão e gato), sexo (macho e fêmea), raça, faixa etária (filhotes até 12 meses, adultos 1,1 ano até 10 anos e idosos a partir de 11 anos), membro acometido (torácico e pélvico, direito e esquerdo), osso fraturado (escápula, úmero, rádio, ulna, metacarpo, coxal, fêmur, patela, tíbia, fíbula, metatarso, falange), localização anatômica (epífise, metáfise e diáfise), deslocamento dos fragmentos (completa ou incompleta) e direção e número de linhas de fratura (transversa, oblíqua e cominutiva).

RESULTADOS E DISCUSSÃO

Foram contabilizados 92 animais diagnosticados com membros fraturados, cães (n=73; 79,35%) e gatos (n=19; 20,65%), havendo maior ocorrência em cães, possivelmente relacionada à maior exposição a traumas, como atropelamentos (2). Com relação ao sexo,

observou-se predominância de machos em ambas as espécies, cães (n = 46; 62,16%; p = 0,03) e gatos (n = 13; 68,42%; p = 0,11), apesar da ausência de diferença estatística nos gatos, esse padrão pode estar associado ao comportamento mais exploratório desses animais (2).

No que diz respeito às raças avaliadas, foi constatado maior frequência em animais sem raça definida (SRD). Cães SRD (n=50; 67,57%), seguidos por Dachshund e Pinscher (n=5; 6,76% cada), Shih-tzu (n=4; 5,41%), Spitz Alemão e Yorkshire Terrier (n=3; 4,05% cada), as demais raças, Bulldogue francês, Pug e Pastor Alemão apresentaram casuística reduzida (n=1; 1,35%). De forma semelhante ao relatado anteriormente por Chitolina et al. (3), houve maior frequência de animais sem raça definida (n=95; 45%) provavelmente devido ao maior nível de atividade, e consequentemente, a maior exposição a situação de risco (3). Verificou-se quanto à faixa etária, predomínio de cães adultos (n= 51; 68,92%) e de gatos filhotes (n= 12; 63,16%), o que pode ser explicado pela maior exposição a eventos traumáticos, como quedas e impactos (4).

Foi observada maior frequência de traumas em membros pélvicos em ambas as espécies, com predominância do membro pélvico esquerdo, gatos (n=8; 57,14%) e direito (n=5; 35,71%), cães (n=15; 29,41%) e direito (n=10; 19,61%), os membros torácicos foram menos acometidos, corroborando em concordância com os achados descritos por Chitolina et al. (3). Quanto aos ossos fraturados, houve maior acometimento de ossos longos. Em gatos, o fêmur foi o mais afetado (n=6; 24%), seguido por tíbia, fíbula e coxal (n=5; 20% cada). Em cães, destacou-se o osso coxal (n=22; 25%), seguido por fêmur (n=17; 19,32%), ulna (n=13; 14,77%) e rádio (n=10; 11,36%), houve maior acometimento de ossos longos, em conformidade com estudos prévios (3).

Em relação à localização anatômica das fraturas, houve maior ocorrência da diáfise em ambas as espécies, (n = 7; 53,85%) nos gatos e (n = 33; 70,21%) nos cães, em concordância com a literatura que descreve a diáfise como região frequentemente submetida por forças mecânicas em ossos longos (4). As fraturas em epífise representaram (n = 3; 23,08%) em gatos e (n = 12; 25,53%) nos cães, enquanto as metafisárias foram menos frequentes, sendo, cães (4,26%; n = 2) e gatos (n=3; 23,08%).

Quanto ao deslocamento do fragmento, observa-se predomínio de fraturas completas em ambas as espécies, (n = 12; 92,31%) nos gatos e (n = 44; 93,62%) nos cães, enquanto as fraturas incompletas se apresentaram com menor frequência, gatos (n=1; 7,69%) e nos cães (n=3; 6,38%). Em relação à direção das linhas de fratura, as transversas

foram as mais frequentes, representando 61,54% (n = 8) nos gatos e 55,32% (n = 26) nos cães, seguidas pelas cominutivas com (n=12; 25,53%) em cães e (n=3; 23,08%) em gatos e oblíquas representando (n=2; 15,38%) nos felinos e (n=9; 19,15%) nos cães. Esse padrão, com predomínio de fraturas completas e linhas transversas, é compatível com forças de impacto direto e traumas de maior intensidade (4).

CONCLUSÃO

O perfil do paciente canino traumatizado corresponde a um macho, sem raça definida, adulto, com acometimento do membro pélvico esquerdo com fratura completa, transversa em osso coxal. O perfil do paciente felino traumatizado corresponde a um macho, sem raça definida, filhote, com acometimento do membro pélvico esquerdo, com fratura completa, transversa em diáfise de fêmur.

REFERENCIAS

1) Singh B. Tratado de Anatomia Veterinária. 5. ed. Rio de Janeiro: GEN Guanabara Koogan; 2019. E-book. Disponível em: https://app.minhabiblioteca.com.br/reader/books/9788595157439/. Acesso em: 24 mar. 2026.
2) DeCamp CE; Johnston SL; DeJardin KM. Brinker, Piermattei and Flo's Handbook of Small Animal Orthopedics and Fracture Repair. 5. ed. St. Louis: Elsevier; 2016.
3) Chitolina B; Martins CS; Rodrigues AC; Amorim FV; Farias RO. Fraturas apendiculares em cães e gatos: casuística. Ciência Animal. 2022. Disponível em: https://revistas.uece.br/index.php/cienciaanimal/article/view/9444. Acesso em: 20 mar. 2026.
4) Fossum TW. Small Animal Surgery. 5. ed. Philadelphia: Elsevier; 2019.

Estudo retrospectivo de protocolos analgésicos transcirúrgicos utilizados em cadelas submetidas à mastectomia no período de 2024-2025 na CEVET/Unicentro

Esther Beatriz Giacomelli Parzianello - Discente de medicina veterinária Universidade Estadual do Centro-Oeste, PR; Helcya Mime Ishiy Hulse - Prof. MSc. Dra. de medicina veterinária Universidade Estadual do Centro-Oeste, PR

RESUMO

A neoplasia mamária é uma das afecções mais frequentes em cadelas, sendo a mastectomia o principal tratamento cirúrgico. Por se tratar de um procedimento invasivo, associado à dor moderada a intensa, torna-se indispensável a adoção de protocolos analgésicos eficazes. O presente estudo objetivou avaliar os protocolos analgésicos transcirúrgicos empregados em cadelas submetidas à mastectomia unilateral no período de 2024 a 2025, a partir da análise de prontuários do Setor de Anestesiologia da CEVET/Unicentro. Foram analisadas 75 fichas anestésicas, sendo coletadas informações referentes aos fármacos e técnicas analgésicas utilizados durante o transoperatório. Prontuários não localizados e mastectomias associadas a outros procedimentos foram excluídos. Observou-se que 69 pacientes receberam analgesia por infusão contínua, enquanto nos demais casos foram empregadas técnicas alternativas. As associações farmacológicas mais frequentes foram fentanil, lidocaína e cetamina (24%), seguidas de remifentanil, lidocaína e cetamina (13,3%), evidenciando a aplicação da analgesia multimodal, que promove bloqueio da nocicepção em diferentes vias, potencializando o efeito analgésico e reduzindo as doses dos fármacos. Entre as infusões de fármaco único, destacaram-se o remifentanil (13,3%) e o fentanil (6,6%). Também foi observada a utilização recorrente de lidocaína e morfina pela via epidural, técnica que favorece o prolongamento e a ampliação do bloqueio sensitivo. Conclui-se que os protocolos empregados refletem a busca por uma anestesia segura e eficaz, compatível com a complexidade da mastectomia, destacando-se a frequente utilização de remifentanil e fentanil. Apesar da existência de padrões de utilização, a individualização do manejo anestésico permanece essencial para atender às necessidades específicas de cada paciente.

Palavras-chave: analgesia; cirurgia; anestesiologia;

INTRODUÇÃO

A neoplasia mamária é definida por uma falha genética, que provoca crescimento anormal de células na cadeia mamária, fazendo necessária a intervenção cirúrgica através da mastectomia (1). A mastectomia consiste em um procedimento cirúrgico realizado com frequência em fêmeas para o tratamento de neoplasias (2). Devido à incisão cutânea e ressecção tecidual amplos, que englobam da região torácica à inguinal, o procedimento de mastectomia é considerado invasivo, com grau de dor moderado a grave (3). Portanto, é imprescindível que a analgesia dessa cirurgia seja segura e efetiva para proporcionar o máximo de bem-estar ao paciente.

O presente estudo objetiva avaliar os protocolos analgésicos transcirúrgicos empregados em cadelas submetidas à mastectomia unilateral, no período de 2024 a 2025, utilizando dados de prontuários de pacientes da CEVET/Unicentro (Setor de Anestesiologia), contribuindo para a análise de eventos e padrões, e viabilizar a obtenção de evidências.

MATERIAIS E MÉTODOS

Para a execução deste estudo, foram analisados 75 protocolos anestésicos realizados em cadelas submetidas à mastectomia no período de 2024 a 2025. As informações obtidas através das fichas anestésicas foram de fármacos utilizados no período transcirúrgico. Foram excluídos do levantamento prontuários que não puderam ser localizados e mastectomias associadas a outros procedimentos cirúrgicos.

RESULTADOS E DISCUSSÃO

Coletou-se informações de 75 protocolos, dentre eles, fármacos utilizados na medicação pré-anestésica, indução e manutenção. Neste trabalho serão abordados somente os fármacos/técnicas utilizados para analgesia transoperatória. A Tabela 1 reúne todos os fármacos e associações empregados por infusão contínua, além de outras técnicas para controle da dor transoperatória.

Tabela 1 - Número e porcentagem de protocolos de analgesia transcirúrgica de mastectomia na CEVET, no período de 2024 e 2025

Protocolos	**Número**	**%**
Fentanil + lidocaína + cetamina	18	24
Remifentanil	10	13,3
Remifentanil + lidocaína + cetamina	10	13,3
Fentanil	5	6,6
Lidocaína + cetamina	4	5,3
Remifentanil + epidural (lidocaína + morfina)	4	5,3
Remifentanil + epidural (morfina)	4	5,3
Epidural (morfina)	2	2,6
Epidural (lidocaína + bupivacaína)	1	1,3
Epidural (lidocaína + morfina)	1	1,3
Epidural (morfina) + bloqueio intercostal	1	1,3
Fentanil + epidural (bupivacaína + morfina)	1	1,3
Fentanil + epidural (lidocaína + bupivacaína)	1	1,3
Fentanil + epidural (lidocaína + morfina)	1	1,3
Fentanil + epidural (morfina)	1	1,3
Fentanil + lidocaína + cetamina + Epidural (bupivacaína + lidocaína)	1	1,3

Fentanil + lidocaína + cetamina + tap block	1	1,3
Fentanil + tap block	1	1,3
Fentanil + tumescência	1	1,3
Remifentanil + cetamina + Epidural (bupivacaína + morfina)	1	1,3
Remifentanil + epidural (bupivacaína + morfina)	1	1,3
Remifentanil + epidural (lidocaína + bupivacaína)	1	1,3
Remifentanil + lidocaína + cetamina + epidural (lidocaína + morfina)	1	1,3
Tap block	1	1,3
Remifentanil + tumescência	1	1,3
Tumescência	1	1,3
TOTAL	75	100

A quantidade de analgesia transanestésica por infusão contínua foi 69. Nas cirurgias que não foi empregada essa técnica utilizou-se de outras técnicas de analgesia. A diversidade de associações farmacológicas empregadas é justificada pela analgesia multimodal (1), visto que, tal procedimento apresenta grau de dor moderado a grave, portanto, é vantajoso que o animal receba fármacos que atuem em diferentes vias da dor. Das associações, as mais utilizadas foram: fentanil+lidocaína+cetamina com frequência de 24% e remifentanil+lidocaína+cetamina com 13,3%, essa terapia defende a associação de diferentes fármacos em conjunto, possibilitando o bloqueio da nocicepção em diferentes pontos, por meio de sinergismo farmacológico que favorecem a biotransformação dos fármacos utilizados e também a redução das suas doses (4). Das infusões de fármaco único, os mais utilizados foram: remifentanil com frequência de 13,3%, e fentanil com 6,6%. O uso de remifentanil no período transoperatório está associado a menores escores de dor e menor requerimento de resgate analgésico durante as primeiras 24 horas após a cirurgia quando comparado ao fentanil (5). A lidocaína e a morfina foram utilizadas diversas vezes pela via epidural, a administração epidural de opioides em associação aos anestésicos locais tem como objetivo potencializar e prolongar o bloqueio sensitivo, além de favorecer a disseminação do efeito analgésico para segmentos espinhais mais craniais (6). Adicionalmente, a morfina quando administrada pela via epidural em cadelas, associada ou não à lidocaína, pode promover analgesia pós-operatória por até 24 horas (7).

CONCLUSÃO

Em suma, os protocolos utilizados refletem a busca por uma anestesia segura e eficaz, alinhada à complexidade da cirurgia em questão, buscando o controle eficaz da dor e o bem estar do paciente. O levantamento permite observar a repetição e

segurança dos anestesistas da CEVET ao uso de fármacos específicos. Por outro lado, a grande quantidade de profissionais dessa área que trabalham na CEVET, reflete na variedade de protocolos utilizados. Ademais, embora sejam observados padrões de utilização dos protocolos analgésicos, a individualização do manejo anestésico permanece essencial, uma vez que a escolha dos fármacos deve considerar as particularidades de cada paciente e as demandas específicas do procedimento cirúrgico.

REFERÊNCIAS BIBLIOGRÁFICAS

(1) Gregio, J. G. S.; Silva, J. V. O. A.; Kanashiro, G. P.; Ribeiro, M. R. Análise retrospectiva (2020-2024) dos protocolos utilizados em cadelas submetidas a mastectomia em uma clínica veterinária escola. JNT - Facit Business and Technology Journal [online], v. 1, n. 70, p. 188-207, 2026 [citado 2026 Jun 14]. Disponível em: URL: https://doi.org/10.5281/zenodo.18326674

(2) Araújo CACS, Romani I, Silva LC, Bolonhini D, Lavelli DA. Avaliação retrospectiva de protocolos analgésicos em cadelas submetidas à mastectomia unilateral total. Revista Observatorio de la Economia Latinoamericana, Curitiba, v.23, n.7, p.1-18, 2025. doi:10.55905/oelv23n7-046.

(3) Cardozo HG. Estudo retrospectivo: protocolos anestésicos utilizados em mastectomia radical unilateral associada ou não à ovariohisterectomia em cadelas no Hospital de Clínicas Veterinárias – UFRGS (03/2019–03/2020). 2021. Trabalho de conclusão de residência em Anestesiologia Veterinária – Faculdade de Veterinária, Universidade Federal do Rio Grande do Sul, Porto Alegre.

(4) Assumpção AE, Naspolini B, Santalucia S, Heymanns AC, Piovezan AP. Avaliação de dois protocolos de analgesia transoperatória em cadelas submetidas à mastectomia unilateral total. Acta Sci Vet. 2017;45:1462.

(5) Luz LC. Anestesia intravenosa total em cadelas submetidas à mastectomia total unilateral [dissertação]. Curitiba: Universidade Federal do Paraná; 2015.

(6) Tamanho RB, Oleskovicz N, Moraes AN, Flôres FN, Dallabrida AL, Regalin D, et al. Anestesia epidural cranial com lidocaína e morfina para campanhas de castração em cães. Cienc Rural. 2010;40(1):115-22. doi:10.1590/S0103-84782009005000252.

(7) **Pereira VG.** Efeito analgésico da metadona e morfina intramuscular ou epidural, associadas ou não à lidocaína, em cadelas submetidas à mastectomia [dissertação]. Viçosa (MG): Universidade Federal de Viçosa; 2013.

Exérese de Mastocitoma Esternal em Cão com Reconstrução por Retalho de Padrão Axilar Subdérmico: Relato de Caso

AUTORES

Maria Eduarda Conceição Amorim da Rosa — Discente de Medicina Veterinária da Universidade Regional de Blumenau (FURB).
Juliano Eble - Mestrando no programa de pós-graduação em Medicina Veterinária da Universidade Federal de Santa Catarina (UFSC).
Maycon Anderson Santos - Médico Veterinário.
Ana Lucia de Carvalho Rosa Pascoli – Médica Veterinária, Doutora, docente na Universidade Regional de Blumenau (FURB).
Thiago Neves Batista — Médico veterinário, Doutor, docente na Universidade Regional de Blumenau (FURB).
James Oliveira de Aquino — Médico veterinário, Mestre, docente na Universidade Regional de Blumenau (FURB).

RESUMO

O mastocitoma cutâneo canino destaca-se entre as neoplasias dermatológicas mais frequentes em cães, apresentando comportamento biológico variável e, muitas vezes, necessidade de ampla ressecção cirúrgica. Em grandes defeitos cutâneos, técnicas reconstrutivas são necessárias para permitir o fechamento adequado da ferida. Objetivou-se relatar um caso de exérese de mastocitoma esternal em cão com reconstrução por retalho de prega axilar. O exame citológico do nódulo revelou achados compatíveis com mastocitoma. Durante o estadiamento oncológico, radiografia torácica e ultrassonografia abdominal não evidenciaram metástases, sendo indicada nodulectomia. O protocolo anestésico incluiu dexmedetomidina e metadona na medicação pré-anestésica, indução com propofol e fentanil e manutenção com propofol associado ao isoflurano. Realizou-se analgesia locorregional guiada por ultrassonografia com bloqueios de plano serrátil ventral e subcostal bilateral, utilizando Bupivacaína, Morfina e dexmedetomidina. A massa foi removida com margem de segurança de 3 cm, resultando em extenso defeito cirúrgico. Inicialmente, realizou-se aproximação parcial dos bordos, porém não foi possível o fechamento completo da ferida, sendo empregado retalho de prega axilar. O retalho foi rotacionado até o defeito e suturado sem tensão excessiva. No pós-operatório, utilizaram-se compressa de gelo e bandagem compressiva para favorecer aderência do retalho e prevenir seroma. Após 14 dias, observou-se adequada cicatrização, sem complicações. Concluiu-se que o retalho de prega axilar constituiu alternativa eficaz para reconstrução de grandes defeitos cutâneos após exérese de mastocitoma esternal em cães.

Palavras-chave: oncologia; cirurgia reconstrutiva; neoplasia cutânea; retalhos cirúrgicos;

INTRODUÇÃO

O mastocitoma cutâneo canino está entre as neoplasias dermatológicas mais frequentes em cães, apresentando comportamento biológico variável. O diagnóstico baseia-se na associação

entre avaliação clínica e exames citopatológicos e histopatológicos. Entre as modalidades terapêuticas destacam-se cirurgia convencional, eletroquimioterapia e técnicas reconstrutivas. Quando indicada, a exérese cirúrgica com margens adequadas pode resultar em extensos defeitos cutâneos, exigindo técnicas reconstrutivas para o fechamento da ferida (1). Assim, objetivou-se relatar um caso de exérese de mastocitoma esternal em cão com reconstrução por retalho de prega axilar.

DESCRIÇÃO DO CASO

Foi atendido no Hospital Escola Veterinário da Universidade Regional de Blumenau (HEV-FURB) um cão macho, sem raça definida (SRD), com aproximadamente seis anos de idade e peso corporal de 22,45 kg, apresentando formação nodular em região esternal (Fig. 1A). O paciente possuía exame citológico prévio com achados compatíveis com mastocitoma, sendo encaminhado para realização do estadiamento oncológico. No entanto, não foi realizada avaliação histopatológica para confirmação e graduação tumoral.

Durante a investigação diagnóstica, foram realizados exames laboratoriais, incluindo hemograma completo e avaliação bioquímica sérica, além de exames de imagem, como radiografia torácica e ultrassonografia abdominal. Não foram observadas alterações hematológicas, bioquímicas ou achados sugestivos de metástase nos exames de imagem. Considerando o quadro clínico apresentado e a ausência de evidências de disseminação metastática, optou-se por intervenção cirúrgica de nodulectomia.

O paciente foi submetido à anestesia geral balanceada, com indução intravenosa, intubação orotraqueal e manutenção inalatória. Como protocolo analgésico transoperatório, realizou-se analgesia locorregional guiada por ultrassonografia, por meio de bloqueios de plano serrátil ventral e subcostal bilateral, utilizando associação de anestésico local e fármacos adjuvantes.

A cirurgia iniciou-se por incisão circular, delineando a massa e priorizando uma margem de segurança de 3 cm. A divulsão foi realizada com tesoura Metzembaum até completa exérese da neoplasia, resultando em extenso defeito cirúrgico (Fig. 1B). Para correção do defeito cirúrgico, primeiramente foram aproximados os bordos cranial e caudal da ferida, aproximando o tecido subcutâneo com fio poliglactina 910, 3-0 em padrão simples contínuo. A aproximação das extremidades teve o objetivo de reduzir o tamanho do defeito. Não foi possível o fechamento completo da ferida, sendo necessária cirurgia reconstrutiva. Neste caso, foi optado

pelo retalho de padrão subdérmico de prega axilar. A prega foi liberada da axila, mantendo seu pedículo e rotacionada em direção ao defeito (Fig. 1C), seguido de aproximação de tecido subcutâneo utilizando fio poliglactina 910, de calibre 3-0 em padrão cushing contínuo (Fig. 1D) e, por fim, rafia de pele, com fio nylon 3-0 em padrão simples interrompido. No pós-operatório imediato, ainda com paciente anestesiado, foi aplicada compressa de gelo e, por fim, foi aplicada bandagem compressiva na região, com intuito de facilitar a aderência do retalho e evitar seromas. Após 14 dias, o paciente retornou para retirada dos pontos e a cicatrização apresentava-se em bom estado e sem alterações.

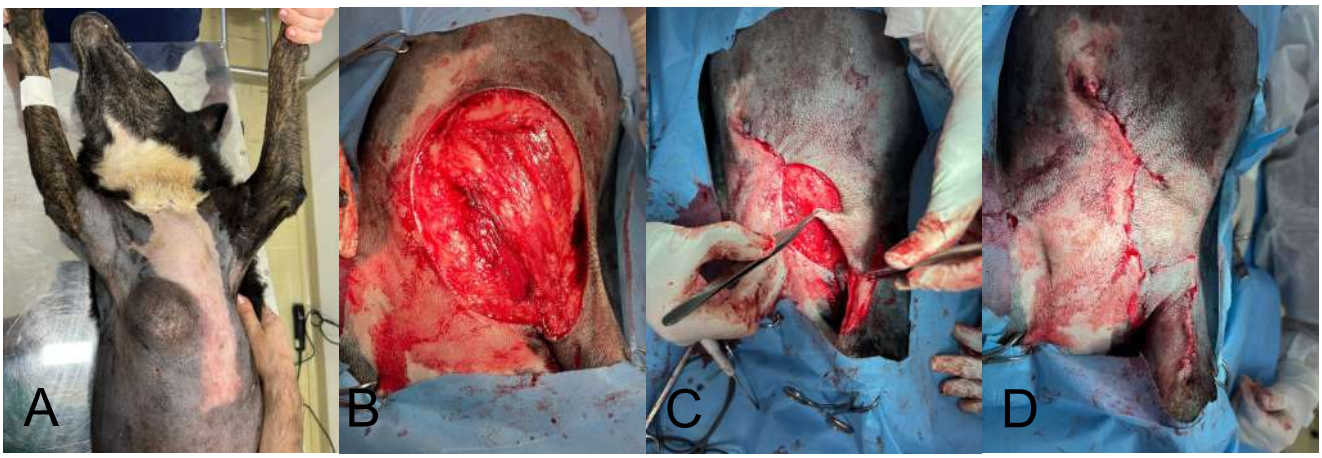

Figura 1 – (A) Mastocitoma esternal; (B) Defeito cirúrgico após exérese; (C) Rotação do retalho de prega axilar; (D) Aspecto final da reconstrução.

DISCUSSÃO

Quando a exérese cirúrgica é indicada, recomenda-se a obtenção de margens laterais de segurança de 3 cm associadas à remoção de ao menos um plano fascial profundo íntegro, permitindo a retirada tumoral em bloco (1). Entretanto, em casos de grandes ressecções cutâneas, pode ser necessária a utilização de técnicas reconstrutivas para possibilitar o fechamento adequado da ferida cirúrgica, incluindo incisões relaxantes, plásticas cutâneas e retalhos pediculados com mobilização de tecido adjacente (2).

Entre as técnicas reconstrutivas, destacam-se os retalhos cutâneos de padrão subdérmico, classificados como retalhos aleatórios cuja viabilidade depende do suprimento sanguíneo colateral mantido pela conexão cutânea residual (3). Em neoplasias localizadas na região esternal, retalhos de dobra cutânea podem ser confeccionados bilateralmente, considerando-se a quantidade e a mobilidade da pele disponível entre o cotovelo e a parede corporal ou entre o flanco e a parede do corpo (2).

No caso relatado, a realização das margens cirúrgicas recomendadas resultou em extenso defeito cutâneo em região esternal, tornando necessária a utilização de técnica reconstrutiva para o fechamento da ferida. O retalho de padrão subdérmico proveniente da prega axilar mostrou-se adequado para reconstrução da região ventral do tórax devido à maior disponibilidade e mobilidade cutânea local (2). A técnica permitiu adequada cobertura do defeito cirúrgico, aproximação das bordas sem tensão excessiva e preservação da movimentação dos membros torácicos, favorecendo a cicatrização tecidual e a recuperação pós-operatória do paciente.

Embora a eletroquimioterapia seja considerada importante terapia adjuvante no tratamento do mastocitoma cutâneo canino (1), sua utilização não foi possível devido à limitação financeira da tutora. Apesar disso, a exérese tumoral associada à reconstrução cirúrgica resultou em evolução clínica satisfatória. A ausência de avaliação histopatológica constituiu limitação do presente relato, por impedir a confirmação diagnóstica e a determinação do grau tumoral.

CONCLUSÃO

O retalho de padrão subdérmico de prega axilar demonstrou ser uma técnica reconstrutiva adequada para correção de defeitos cutâneos extensos em região esternal após exérese de mastocitoma cutâneo canino, proporcionando cobertura satisfatória da ferida cirúrgica, redução da tensão sobre as bordas e manutenção funcional dos membros torácicos no pós-operatório.

REFERÊNCIAS

1. Daleck CR; De Nardi AB. *Oncologia em cães e gatos*. 2. ed. Rio de Janeiro: Roca; 2016.
2. Fossum TW. Cirurgia do sistema tegumentar. In: Fossum TW. *Cirurgia de pequenos animais*. 5. ed. Rio de Janeiro: Elsevier; 2021. p.178-265.
3. Pavletic MM. *Atlas of small animal wound management and reconstructive surgery*. 3. ed. Ames: Wiley-Blackwell; 2010.

Exposição Ocupacional ao Feixe Primário Durante Exames Radiográficos em Hospital Veterinário Escola

Amanda Mahnke Baccarin, Eduarda Corine Bähr

RESUMO

A radiografia é amplamente utilizada na medicina veterinária como ferramenta auxiliar no diagnóstico clínico, entretanto, a necessidade de contenção manual dos pacientes durante os exames pode aumentar a exposição ocupacional dos médicos veterinários à radiação ionizante. O presente trabalho teve como objetivo avaliar a ocorrência de exposição de membros de médicos veterinários ao feixe primário durante exames radiográficos realizados em um hospital veterinário escola. Foi realizado um estudo retrospectivo, observacional e quantitativo utilizando imagens radiográficas digitais, no período de janeiro de 2025 a abril de 2026. Foram analisados 261 pacientes, totalizando 764 radiografias. As imagens foram avaliadas quanto à presença de exposição de mãos e/ou dedos dos profissionais no feixe primário de radiação. Foram catalogados os posicionamentos radiográficos, a frequência de exposições e o número de pacientes com múltiplas ocorrências. Das 764 radiografias analisadas, 81 apresentaram exposição de membros dos profissionais ao feixe primário, correspondendo a 10,6% do total avaliado. O posicionamento ventro-dorsal foi o mais associado às exposições observadas, sendo os dedos os segmentos anatômicos mais frequentemente identificados. Além disso, 17 pacientes apresentaram múltiplas radiografias contendo exposição ocupacional. Os achados demonstram que a exposição ao feixe primário ainda é frequente na rotina radiográfica veterinária, evidenciando a necessidade de reforço das medidas de radioproteção, utilização adequada de equipamentos de proteção individual e adoção de métodos alternativos de contenção e posicionamento dos pacientes.

Palavras-chave: Radioproteção; Radiação ionizante; Diagnóstico por imagem; Biossegurança.

INTRODUÇÃO

O exame radiográfico é uma importante ferramenta diagnóstica na medicina veterinária, permitindo avaliação rápida e não invasiva de diferentes sistemas orgânicos (1). Entretanto, diferentemente da medicina humana, os médicos veterinários frequentemente permanecem na sala de exame durante a realização das radiografias para contenção e posicionamento dos pacientes, aumentando o risco de exposição ocupacional à radiação ionizante. A exposição repetitiva, mesmo em baixas doses, pode favorecer efeitos estocásticos cumulativos ao longo da vida profissional, incluindo alterações celulares, catarata e neoplasias (2). Embora os equipamentos de proteção individual sejam obrigatórios, a permanência das mãos no feixe primário ainda é observada na rotina veterinária. Além disso, a utilização limitada de métodos alternativos de contenção contribui para a manutenção desse problema. Dessa forma, o objetivo deste trabalho foi avaliar a ocorrência

de exposição de membros de médicos veterinários ao feixe primário durante exames radiográficos realizados em um hospital veterinário escola.

MATERIAL E MÉTODOS

Foi realizado um estudo retrospectivo, observacional e quantitativo utilizando imagens radiográficas digitais provenientes de um hospital veterinário escola. Foram avaliados exames realizados entre janeiro de 2025 e abril de 2026. As imagens radiográficas foram analisadas quanto à presença de exposição de mãos e/ou dedos de médicos veterinários no feixe primário de radiação. Foram catalogados o número total de pacientes atendidos, o número total de radiografias analisadas, a quantidade de imagens contendo exposição, os posicionamentos radiográficos mais frequentemente associados às exposições e o número de pacientes com múltiplas ocorrências. Os dados obtidos foram organizados em planilhas eletrônicas e submetidos à análise descritiva por frequência absoluta e porcentagem.

RESULTADOS E DISCUSSÃO

Durante o período avaliado, foram analisados 261 pacientes, totalizando 764 radiografias digitais. Destas, 81 imagens apresentaram exposição de mãos e/ou dedos de médicos veterinários ao feixe primário de radiação, correspondendo a 10,6% das radiografias avaliadas. O posicionamento ventro-dorsal foi o mais frequentemente associado à exposição ocupacional, possivelmente devido à maior necessidade de contenção manual dos pacientes durante o alinhamento corporal. Os dedos representaram o segmento anatômico mais observado nas imagens com exposição, demonstrando proximidade excessiva das mãos ao feixe primário durante a aquisição radiográfica. Além disso, 17 pacientes apresentaram múltiplas radiografias contendo exposição dos profissionais, evidenciando repetição da prática durante um mesmo atendimento.

A permanência de membros no feixe primário representa importante risco ocupacional, uma vez que os efeitos da exposição à radiação ionizante podem ser cumulativos ao longo da vida profissional. Embora os equipamentos de proteção individual reduzam significativamente a exposição à radiação espalhada, estes não garantem proteção total contra o feixe primário. Métodos alternativos de contenção, como sacos de areia, espumas, cordas e sedação adequada dos pacientes, podem reduzir a necessidade de contenção manual durante os exames radiográficos.

Além de medidas técnicas, estratégias organizacionais também podem auxiliar na redução da exposição ocupacional à radiação ionizante. O rodízio entre os profissionais responsáveis pela contenção dos pacientes durante os exames radiográficos pode contribuir para minimizar a exposição repetitiva de um único indivíduo ao longo da rotina hospitalar. Em situações específicas e devidamente regulamentadas, a participação do tutor na contenção do animal, quando orientado e protegido, pode representar uma alternativa para reduzir a permanência contínua do médico veterinário no feixe de radiação. Essas medidas, associadas à utilização de posicionadores e contenção química quando indicada, podem auxiliar na diminuição da exposição ocupacional na rotina radiográfica veterinária.

CONCLUSÕES

A exposição ocupacional ao feixe primário permanece presente na rotina radiográfica veterinária, principalmente durante posicionamentos ventro-dorsais. Os dedos são os segmentos anatômicos mais frequentemente observados nas imagens com exposição. Os resultados demonstram a necessidade de reforço das medidas de radioproteção, utilização adequada de equipamentos de proteção individual e implementação de métodos alternativos de contenção e posicionamento dos pacientes. Além disso, estratégias como o rodízio entre profissionais durante a contenção radiográfica e a participação orientada dos tutores, quando aplicável, podem contribuir para a redução da exposição ocupacional dos médicos veterinários à radiação ionizante.

REFERÊNCIAS

1) Canato, GR; Drumond, LF; Paschuk, SA; Asfora, VK; Andrade, MEA; Denyak, V et al. Occupational exposure assessment in procedures of portable digital veterinary radiology for small size animals. Radiation Physics and Chemistry, v. 95, p. 284-287, 2014.

2) Little, MP; Kitahara, CM; Cahoon, EK; Bernier, MO; Velazquez-Kronen, R; Doody, MM et al. Occupational radiation exposure and risk of cataract incidence in a cohort of US radiologic technologists. European Journal of Epidemiology, v. 33, n. 12, p. 1179-1191, 2018.

Relato de Caso: Angiomiolipoma Uretral em Cadela

Rafael Oliveira Pavaneli, Maria Clara Forti, Isadora Reis, Andrigo Barboza de Nardi e Paola Castro Moraes.

O angiomiolipoma (AML) é uma neoplasia mesenquimal benigna comumente descrita na medicina humana, mas considerada extremamente rara na medicina veterinária. Classificado na família dos tumores de células epiteliais perivasculares (PEComas), este tumor possui caráter trifásico, sendo composto por vasos sanguíneos, músculo liso e tecido adiposo em proporções variadas. O comportamento biológico do AML em animais não é padronizado devido à escassez de dados, dependendo diretamente de critérios histopatológicos como atividade mitótica, atipia nuclear e necrose para determinar sua malignidade. O diagnóstico diferencial de massas uretrais obstrutivas em cadelas idosas foca majoritariamente em tumores de origem epitelial, de modo que neoplasias mesenquimais raramente são suspeitadas inicialmente. Relata-se aqui o caso inédito, ao conhecimento dos autores, de uma cadela, sem raça definida, de 13 anos de idade, atendida com histórico de estrangúria que evoluiu para iscúria, além de acentuada azotemia pós-renal. A abordagem cirúrgica revelou um nódulo firme e bem delimitado de 0,7 cm de diâmetro na uretra distal (meato urinário), cujo diagnóstico histopatológico confirmou ser um angiomiolipoma. Na literatura veterinária, as raras descrições de AML limitam-se ao útero, subcutâneo e pelve de fêmeas, sem registros prévios na uretra. Este achado expande o conhecimento sobre o espectro de manifestações dos PEComas em animais. Conclui-se que, embora a uretra distal de cadelas sofra maior influência de carcinógenos devido aos fatores anatômico-comportamentais e seja revestida por epitélio escamoso, tumores de origem mesenquimal e perivascular também podem se desenvolver no local. O caso ressalta a necessidade de incluir o angiomiolipoma no diagnóstico diferencial de obstruções uretrais em caninos, garantindo uma abordagem diagnóstica e terapêutica precisa.

Palavras chaves: tumor mesenquimal; células epiteliais perivasculares e neoplasia uretral.

INTRODUÇÃO

O angiomiolipoma (AML) é uma neoplasia mesenquimal benigna rara na medicina veterinária (1-3), embora bem caracterizada na medicina humana, onde acomete predominantemente os rins (4,). Classificado entre os tumores de células epitelioides perivasculares (PEComas) (4-10,), o AML apresenta caráter trifásico, constituído por vasos sanguíneos, músculo liso e tecido adiposo (11). Devido à sua raridade nos animais, o comportamento biológico na rotina veterinária não é padronizado, dependendo diretamente da correlação com achados histopatológicos de malignidade, como atividade mitótica, atipia nuclear, presença de necrose e tamanho tumoral (2,3).

Nas neoplasias uretrais caninas, as fêmeas são mais acometidas que os machos (5,6), com maior incidência em pacientes idosos (média de 10,4 anos) (6). Nesse sítio anatômico, predominam os tumores de origem epitelial, como o carcinoma de células de transição, o carcinoma de células escamosas e o adenocarcinoma (5,6), sendo os carcinomas indiferenciados e os sarcomas considerados incomuns (5,6). Contudo, o presente trabalho relata um caso inédito, ao conhecimento dos autores, de angiomiolipoma localizado em uretra distal, região de meato urinário, de uma cadela.

DESCRIÇÃO DO CASO

Uma canina, de 13 anos, sem raça definida (SRD), foi atendida no Hospital Veterinário após encaminhamento de um serviço externo, com queixa principal de cistite não responsiva ao tratamento clínico. O histórico clínico revelou estrangúria que evoluiu para iscúria em duas semanas; o responsável negou a ocorrência de outros sinais miccionais ou antecedentes médicos e cirúrgicos significativos.

No exame físico, a paciente apresentava prostração, desidratação estimada em 5% e distensão abdominal proeminente na região mesogástrica. Os exames laboratoriais revelaram hematócrito de 36%, hiperfosfemia severa (fósforo sérico de 11,9 mg/dL) e grave azotemia, com creatinina sérica de 15,3 mg/dL. A urinálise, cuja amostra foi obtida via cistocente, evidenciou densidade urinária de 1.009, hematúria acentuada (três cruzes de hemácias e de sangue oculto) e leucocitúria discreta (uma cruz). O exame de POCUS (*Point-of-Care Ultrasound*) urinário demonstrou bexiga urinária acentuadamente repleta, dilatação bilateral dos ureteres e sinais ultrassonográficos de degeneração renal.

Diante do quadro, realizou-se a primeira tentativa de cateterização uretral, que resultou infrutífera devido à ausência de progressão da sonda. Procedeu a uma cistocentese de alívio guiada por ultrassom, para conforto e estabilização do paciente. Posteriormente, sob sedação e anestesia epidural, nova tentativa de sondagem falhou devido à obstrução mecânica, na qual a sonda progredia apenas alguns milímetros além do óstio uretral externo. Os achados laboratoriais e de imagem confirmaram o quadro de azotemia pós-renal secundária à obstrução uretral total.

A paciente foi encaminhada ao serviço de cirurgia para a realização de vulvovaginectomia e uretrostomia pré-púbica. Durante o procedimento, identificou-se na uretra distal (região do meato urinário) um nódulo bem delimitado, medindo 0,7 cm de diâmetro, de consistência firme e que, ao corte, exibia superfície homogênea e

esbranquiçada. A avaliação histopatológica dos fragmentos confirmou o diagnóstico de angiomiolipoma. O desfecho deste caso ressalta a importância clínica de incluir neoplasias mesenquimais raras no diagnóstico diferencial de processos obstrutivos uretrais em caninos.

DISCUSSÃO

Este relato descreve o primeiro caso documentado de AML em uretra distal de uma cadela, localizado na região do meato urinário. Na rotina clínica, os principais diagnósticos diferenciais para massas nessa região incluem tumores de partes moles, carcinomas de células de transição, adenocarcinomas e sarcomas (5,6). Por se tratar de enfermidade rara na medicina veterinária, o AML não foi incluído inicialmente nas suspeitas clínicas.

Na literatura veterinária, não há relatos prévios da ocorrência de AML na uretra. As escassas descrições de AML em cães restringem-se ao trato genital feminino e regiões adjacentes, englobando a parede uterina, os tecidos moles da pelve e o tecido subcutâneo da região abdominal caudal, afetando exclusivamente fêmeas (1-3, 7-9).

A maior predisposição de cadelas ao desenvolvimento de tumores uretrais em comparação aos machos envolve fatores anatômicos e fisiológicos (5,6). Entre eles, destaca-se a menor frequência de micção de caráter comportamental nas fêmeas, o que aumenta o tempo de contato da parede vesical e uretral com potenciais carcinógenos urinários (5,6). Nos machos, supõe-se que o fluxo contínuo de secreções prostáticas atua diluindo a urina residual e minimizando a ação desses agentes químicos (5,6). Além disso, a porção distal da uretra das fêmeas é revestida majoritariamente por epitélio escamoso, o que justifica a incidência de neoplasias específicas nesse local, como o carcinoma de células escamosas (6). No caso do AML, contudo, a origem celular é mesenquimal e perivascular, e não epitelial (10, 11), o que torna sua apresentação em meato urinário um achado anatomopatológico altamente atípico.

CONCLUSÃO

O presente caso descreve uma ocorrência rara e, até onde foi possível verificar na literatura médico-veterinária consultada, ainda não previamente relatada, de angiomiolipoma localizado na uretra distal de uma cadela.

REFERÊNCIAS

1. **Beghoul S, Mansour A, Djemai S.** Subcutaneous angiomyolipoma in a bichon frise dog. Clinical case. **Revista Cientifica FCV-LUZ.** 2024;34:rcfcv-e34392.

2. **Marioto AC, Lourenço G, Bernardi CA, Silva EO, Sena KD, Rosa VS, et al.** Angiomiolipoma genital em cadela: Relato de caso. **Pubvet.** 2024;18(05):e1587.

3. **Lenz J, Konečná P, Tichý F, Fiala L.** Primary soft tissue angiomyolipoma in a dog with unusual clinical features. **Acta Veterinaria Brno.** 2021;90(2):179-183.

4. **Dong BN, Zhan H, Luan T, Wang JS.** Comprehensive Insights Into Renal Perivascular Epithelioid Cell Neoplasms: From Molecular Mechanisms to Clinical Practice. **World Journal Oncology.** 2024;15(3):372-381.

5. **Norris AM, Laing EJ, Valli VEO, Withrow SJ, Macy DW, Ogilvie GK, et al.** Canine Bladder and Urethral Tumors: A Retrospective Study of 115 Cases (1980-1985). **Journal Veterinary Internal Medicine.** 1992;6(3):145-153.

6. **Meuten DJ, editor.** Tumors in Domestic Animals. 5ª ed. Ames: **John Wiley & Sons**; 2017.

7. **Radi ZA**. Vulvar lipoleiomyoma in a dog. Journal Veterinart Diagnostic Investigation. 2005;17(1):89-90.

8. **Liggett AD, Frazier KS, Styer EL**. Angiolipomatous Tumors in Dogs and a Cat. **Veterinary Pathology**. 2002;39(2):286-289.

9. **Kraun MB, Nelson NC, Hollinger C. Imaging Diagnosis**—Computed Tomographic, Surgical, and Histopathologic Characteristics of an Infiltrative Angiolipoma in a Dog. Veterinary Radiology Ultrasound. 2015;56(3):E31-E35. Disponível em: https://onlinelibrary.wiley.com/doi/full/10.1111/vru.12178.

10. **Saoud R, Kristof TW, Judge C, et al**. Clinical and pathological features of renal epithelioid angiomyolipoma (PEComa): A single institution series. **Urologic Oncology: Seminars and Original Investigations.** 2022;40(2):18-24 DOI: 10.1016/j.urolonc.2021.09.010

11. **Caliò A, Marletta S, Martignoni G**. Angiomyolipoma/PEComa: the past, the presente and back to the future. **Current Opinion Urology**. 2026 Mar 1;36(2):196-204. doi: 10.1097/MOU.0000000000001362. Epub 2025 Dec 10. PMID: 41373175.

Fibrilação atrial de baixa resposta ventricular associada ao fenótipo hipertrófico transitório em felino

Tatiana Champion – Prof.ª Dr.ª da Universidade Federal da Fronteira Sul. Pós-doutoranda no Programa de Pós-graduação em Ciências Veterinárias da Universidade Federal do Paraná – Curitiba, PR.

Julia Milczewski Vilani – MV. Mestranda no Programa de Pós-graduação em Ciências Veterinárias da Universidade Federal do Paraná – Curitiba, PR.

Carolina Cristina Alves de Menezes – MV. Pós-graduanda em Clínica Médica de Pequenos Animais no Programa de Residência em Área Profissional da Saúde em Medicina Veterinária da Universidade Federal do Paraná – Curitiba, PR.

Luiza Bradasch Kohler – MV. Pós-graduanda em Clínica Médica de Pequenos Animais no Programa de Residência em Área Profissional da Saúde em Medicina Veterinária da Universidade Federal do Paraná – Curitiba, PR.

Giovana Laís Ruviaro Tuleski – MV. Drª – Médica Veterinária no Hospital Veterinário da Universidade Federal do Paraná – Curitiba, PR.

Marlos Gonçalves Sousa - Prof. Dr. do Curso de Medicina Veterinária e Programa de Pós-graduação em Ciências Veterinárias da Universidade Federal do Paraná – Curitiba, PR.

Resumo

A fibrilação atrial é considerada incomum em felinos, especialmente quando associada à baixa resposta ventricular e alterações miocárdicas transitórias. Relata-se o caso de um felino doméstico, macho castrado, quatro anos, atendido com histórico de anorexia, apatia e episódios de êmese há quatro dias. Ao exame físico observou-se hipotermia, hipotensão arterial sistêmica, desidratação e pulso arterial fraco. O eletrocardiograma revelou fibrilação atrial com baixa resposta ventricular, com frequência cardíaca média de 131 bpm. A concentração sérica de potássio encontrava-se dentro da normalidade (4,46 mEq/L). O ecocardiograma evidenciou hipertrofia concêntrica do ventrículo esquerdo compatível com fenótipo hipertrófico, espessamento septal de 7,1 mm, aumento atrial esquerdo (AE/Ao 1,98), disfunção sistólica longitudinal e comprometimento da função atrial esquerda. Durante a internação, observou-se pequena quantidade de efusão pleural. Suspeitou-se de miocardite associada a possível etiologia infecciosa ou inflamatória. Os testes para FIV e FeLV foram negativos. Instituiu-se tratamento de suporte, antibioticoterapia com doxiciclina e terapia antitrombótica com clopidogrel. Após 30 dias, observou-se resolução da efusão pleural, retorno ao ritmo sinusal e normalização estrutural ecocardiográfica, permanecendo apenas redução da velocidade da aurícula esquerda. O caso destaca a importância do reconhecimento do fenótipo hipertrófico transitório como manifestação potencialmente reversível em felinos com suspeita de miocardite e arritmias supraventriculares incomuns.

Palavras-chave: arritmia supraventricular; disfunção atrial; hipertrofia miocárdica; miocardite.

Introdução

A fibrilação atrial (FA) é considerada rara em gatos e geralmente está associada a cardiopatias estruturais avançadas, remodelamento atrial importante e insuficiência cardíaca congestiva (1,2). Além de sua baixa frequência na espécie, a apresentação com baixa resposta ventricular é considerada incomum, uma vez que a FA geralmente cursa com resposta ventricular rápida e irregular (2,5). O fenótipo hipertrófico transitório, também denominado transient myocardial thickening (TMT), caracteriza-se por aumento reversível da espessura miocárdica, frequentemente acompanhado por dilatação atrial esquerda e sinais de insuficiência cardíaca congestiva (3,4,6). Estudos recentes sugerem associação entre o TMT e processos inflamatórios miocárdicos, embora a etiologia nem sempre seja identificada (3,4). O objetivo deste trabalho é relatar um caso de fibrilação atrial de baixa resposta ventricular associada ao fenótipo hipertrófico transitório em um felino.

Descrição do Caso

Foi atendido um felino doméstico, macho castrado, sem raça definida, quatro anos, com acesso à rua sem supervisão, apresentando anorexia, apatia e episódios de êmese há quatro dias. Ao exame físico observou-se frequência cardíaca de 120 bpm, temperatura retal de 35,1°C, pressão arterial sistólica de 90 mmHg, desidratação estimada em 7% e pulso arterial fraco. A concentração sérica de potássio foi de 4,46 mEq/L e os testes para FIV e FeLV foram negativos.

O eletrocardiograma revelou fibrilação atrial com baixa resposta ventricular, com frequência cardíaca média de 131 bpm. O ecocardiograma evidenciou espessamento miocárdico difuso compatível com fenótipo hipertrófico, espessamento do septo interventricular em diástole de 7,1 mm, aumento atrial esquerdo (AE/Ao 1,98), redução do MAPSE e comprometimento da função atrial esquerda. Observou-se ausência da onda A no fluxo transmitral em decorrência da fibrilação atrial.

Durante a internação, o paciente apresentou dispneia com padrão respiratório abdominal em momentos de agitação. O exame T-FAST identificou pequena quantidade de efusão pleural, sendo drenados aproximadamente 6 mL de líquido. A análise citológica revelou predomínio de macrófagos, neutrófilos segmentados, eritrofagocitose e hemossiderina.

Foi instituído tratamento de suporte intensivo, acompanhamento pressórico, sonda esofágica, terapia antiemética, estimulante de apetite, doxiciclina e clopidogrel. A dosagem de troponina cardíaca e exames complementares para investigação etiológica não foram realizados devido a limitações financeiras.

Após 30 dias observou-se resolução da efusão pleural, retorno ao ritmo sinusal e normalização das alterações estruturais previamente observadas ao ecocardiograma, permanecendo apenas redução da velocidade da aurícula esquerda.

Discussão

O presente caso apresentou características compatíveis com o fenótipo hipertrófico transitório descrito em felinos. O consenso ACVIM para cardiomiopatias felinas reconhece o TMT como uma condição capaz de mimetizar o fenótipo hipertrófico, ressaltando a importância da reavaliação ecocardiográfica seriada para diferenciação de cardiomiopatias primárias e alterações miocárdicas potencialmente reversíveis (6).

Gatos com TMT geralmente são mais jovens, frequentemente apresentam insuficiência cardíaca congestiva e demonstram regressão do espessamento ventricular e da dilatação atrial ao longo do acompanhamento (3). De forma semelhante, o paciente deste relato apresentava quatro anos de idade, aumento atrial esquerdo, efusão pleural e posterior normalização ecocardiográfica. Embora a desidratação possa aumentar a espessura aparente das paredes ventriculares em alguns gatos, a presença concomitante de aumento atrial esquerdo, efusão pleural e comprometimento funcional cardíaco torna menos provável que as alterações observadas fossem explicadas exclusivamente por redução da pré-carga (3).

Em estudo avaliando 27 gatos com TMT, observaram que hipotermia, hipotensão sistêmica, insuficiência cardíaca congestiva e arritmias podem ocorrer durante a fase aguda da doença (4). Neste caso, hipotermia, hipotensão arterial sistêmica, efusão pleural e fibrilação atrial foram observadas concomitantemente ao espessamento miocárdico transitório. Além disso, a reversão estrutural observada após 30 dias foi compatível com a evolução descrita para gatos com TMT (4).

A fibrilação atrial é considerada uma arritmia incomum em felinos devido às menores dimensões atriais da espécie e geralmente está associada a cardiopatias estruturais avançadas e remodelamento atrial importante (1,2). Estudos retrospectivos demonstram que a maioria dos gatos acometidos apresenta cardiomiopatia associada e aumento atrial esquerdo significativo (1,2). O aumento atrial esquerdo identificado neste paciente provavelmente contribuiu para o desenvolvimento da arritmia.

A fibrilação atrial caracteriza-se eletrocardiograficamente pela ausência de ondas P identificáveis, presença de ondas fibrilatórias e intervalos RR irregularmente irregulares. Na maioria dos pacientes, a resposta ventricular é rápida e variável em decorrência da

condução irregular dos múltiplos impulsos atriais através do nó atrioventricular. Entretanto, respostas ventriculares mais lentas podem ocorrer ocasionalmente (5). No presente caso, a frequência cardíaca média de 131 bpm durante a fibrilação atrial representa um achado incomum para a espécie, particularmente pela ausência de hipercalemia, condição frequentemente associada a bradiarritmias adquiridas em gatos.

Outro aspecto relevante foi a recuperação simultânea das alterações elétricas e estruturais cardíacas. O retorno ao ritmo sinusal ocorreu concomitantemente à regressão do espessamento miocárdico, redução do remodelamento atrial e resolução da efusão pleural. Essa associação temporal sugere que a fibrilação atrial estava relacionada ao processo miocárdico transitório responsável pelo fenótipo hipertrófico observado.

A principal limitação deste relato foi a impossibilidade de realização da dosagem de troponina cardíaca e de exames complementares para investigação etiológica. Dessa forma, não foi possível confirmar a presença de miocardite ou determinar a causa subjacente do fenótipo hipertrófico transitório. Entretanto, a associação entre sinais sistêmicos, espessamento miocárdico reversível, efusão pleural, remodelamento atrial e retorno ao ritmo sinusal mostrou-se compatível com os casos de TMT previamente descritos na literatura (3,4).

Conclusão

O fenótipo hipertrófico transitório deve ser considerado como diagnóstico diferencial em gatos com espessamento miocárdico associado a sinais sistêmicos e insuficiência cardíaca congestiva. Este relato descreve uma apresentação incomum caracterizada pela associação entre fibrilação atrial de baixa resposta ventricular e fenótipo hipertrófico transitório, com reversão das alterações estruturais e elétricas após recuperação clínica. O acompanhamento ecocardiográfico e eletrocardiográfico seriado foi fundamental para demonstrar a natureza reversível do quadro.

Referências

1. Côté E, Harpster NK, Laste NJ, MacDonald KA, Kittleson MD, Bond BR, et al. Atrial fibrillation in cats: 50 cases (1979-2002). J Am Vet Med Assoc. 2004;225(2):256-260.

2. Greet V, Sargent J, Brannick M, Fuentes VL. Supraventricular tachycardia in 23 cats; comparison with 21 cats with atrial fibrillation (2004-2014). J Vet Cardiol. 2020;30:7-16.

3. Novo Matos J, Pereira N, Glaus T, Wilkie L, Borgeat K, Loureiro J, et al. Transient myocardial thickening in cats associated with heart failure. J Vet Intern Med. 2018;32(1):48-56.

4. Romito G, Elmi A, Guglielmini C, Poser H, Valente C, Castagna P, et al. Transient myocardial thickening: a retrospective analysis on etiological, clinical, laboratory, therapeutic, and outcome findings in 27 cats. J Vet Cardiol. 2023;50:51-62.

5. Santilli RA, Moïse NS, Pariaut R, Perego M. Electrocardiography of the Dog and Cat: Diagnosis of Arrhythmias. 2nd ed. Milan: Edra; 2018.

6. Luis Fuentes V, Abbott J, Chetboul V, Côté E, Fox PR, Häggström J, et al. ACVIM consensus statement guidelines for the classification, diagnosis, and management of cardiomyopathies in cats. J Vet Intern Med. 2020;34(3):1062-1077.

Fibrose Hepática secundária à Hepatite Crônica induzida por Leishmaniose Visceral em um Cão: Relato de Caso

Milena Mel Ribeiro de Deus – Discente de Medicina Veterinária – Clínica Veterinária Escola – UNIC, MT

Loriany Medeiros Gottardi – Residente – LPV Clínica Veterinária Escola – UNIC, MT

Marcia Fragoso Rodrigues – Prof°. de Medicina Veterinária – Clínica Veterinária Escola – UNIC, MT

Juliana Alves Carvelo Nunes Gonçalves – Prof°. MSc. de Medicina Veterinária - Clínica Veterinária Escola - UNIC, MT

Lázaro Manoel de Camargo – Prof°. Dr. De Medicina Veterinária Escola – UNIC, MT

Marlon Ribeiro – Prof°. Dr. de Medicina Veterinária Escola – UNIC, MT

Resumo:

A Leishmaniose Visceral Canina (LVC) é uma enfermidade sistêmica causada *por Leishmania infantum*, frequentemente associada a alterações hematológicas, imunomediadas e lesões multissistêmicas. Hepatite crônica com fibrose é uma manifestação pouco reportada, e que pode ser confundida com cirrose induzidas por outras etiologias. Esse trabalho relata um caso de fibrose hepática secundária à hepatite crônica em uma cadela da raça Rottweiler, de 5 anos de idade, que foi atendido na Clínica Veterinária Escola da Universidade de Cuiabá (CVE-UNIC). O canino evoluiu para óbito em 36 horas após admissão hospitalar, e foi submetido à necropsia no Laboratório de Patologia Veterinária da CVE-UNIC. Apresentava icterícia hepática, e o fígado estava retraído, irregular, com fibrose dando origens a ilhas de hepatócitos sugestivas de hiperplasia nodular regenerativa (cirrose) na macroscopia. Imprint hepático e exame histopatológico evidenciaram numerosas amastigotas de *Leishmania* spp. O caso evidencia a necessidade de incluir a leishmaniose visceral no diagnóstico diferencial de cães icterícia intensa em regiões endêmicas.

Palavras-Chave: Hepatite crônica; Cirrose; Leishmaniose Visceral canina; Icterícia; Fibrose hepática.

Introdução:

Leishmaniose visceral canina (LVC) é doença crônica que pode afetar vários órgãos. As apresentações clínicas mais comuns envolvem linfadenopatia generalizada, esplenomegalia, caquexia e dermatopatias esfoliativas ou ulcerativas exuberantes (1). As formas de manifestações exclusivamente viscerais com ausência de alterações cutâneas, oftálmicas, ungueais e caquexia evidentes, e sendo caracterizada apenas pelo severo comprometimento de órgãos internos, como o fígado, são raramente reportadas (2). O tropismo do parasita pelo fígado frequentemente pode induzir quadros silenciosos de hepatite granulomatosa, mas a evolução com fibrose e insuficiência hepática mimetizando

clínica e macroscopia de cirrose nodular clássica representa uma manifestação rara e de difícil interpretação e diagnóstico na rotina (3,4). O fígado insuficiente resulta em síndrome metabólica grave e colestase, gerando icterícia hepática, e o isolamento de ductos biliares pela fibrose pode gerar icterícia pós hepática, ou ambas em simultâneo (5). O objetivo deste trabalho é relatar um caso atípico de hepatite crônica fibrosante secundário à Leishmaniose Visceral Canina em uma fêmea da raça Rottweiler.

Descrição do caso:

Um canino, fêmea, da raça Rottweiler, 5 anos, 33 kg, foi atendido no Hospital Veterinário da Universidade de Cuiabá. Clinicamente apresentava icterícia acentuada com evolução de três semanas. Houve discreto emagrecimento repentino com hiporexia progressiva durante esse período. Exames laboratoriais prévios demonstraram anemia acentuada e bilirrubinemia indireta acentuada. Teste molecular (PCR) para *Leptospira spp*. resultou negativo. O paciente morreu 36 horas após admissão hospitalar, e foi encaminhada ao Laboratório de Patologia Veterinária da mesma instituição e submetida à necropsia. Havia icterícia acentuada (Figura 1-A e B), esplenomegalia sem protrusão de polpa vermelha nem hiperplasia de poupa branca, sugerindo esplenite. Fígado apresentava volume discretamente reduzido, consistência acentuadamente firme à palpação e bordos retraídos (Figura 1-C). A superfície capsular e o parênquima ao corte estavam marcadamente irregulares, com áreas retraídas avermelhadas de fibrose intercaladas irregularmente com áreas de parênquima hepático remanescente, conferindo um aspecto nodular crônico (Figura 1-D). Os demais órgãos não apresentavam alterações macroscópicas dignas de nota. Fragmentos foram coletados, fixados em formalina 10% tamponada e processados rotineiramente com coloração em HE para avaliação em microscopia ótica e citologia de órgãos foram obtidas por imprint, corados com Panótico Rápido. Análise citológica por imprint hepático revelou numerosas estruturas parasitárias compatíveis com *Leishmania* spp. livres e no interior de macrófagos (Figura 1-E). O exame histopatológico confirmou hepatite granulomatosa, difusa, severa, com fibrose que limita e desorganiza os cordões de hepatócitos (Figura 1-F). O infiltrado inflamatório era composto predominantemente por macrófagos repletos de amastigotas de *Leishmania* spp. O diagnóstico definitivo de hepatite crônica secundário à Leishmaniose Visceral Canina pode ser estabelecido por meio desses

exames. Embora o fígado fosse o maior responsável pela manifestação clínica, outros órgãos como baço, medula óssea e linfonodos também apresentavam inflamação granulomatosa com numerosas amastigotas.

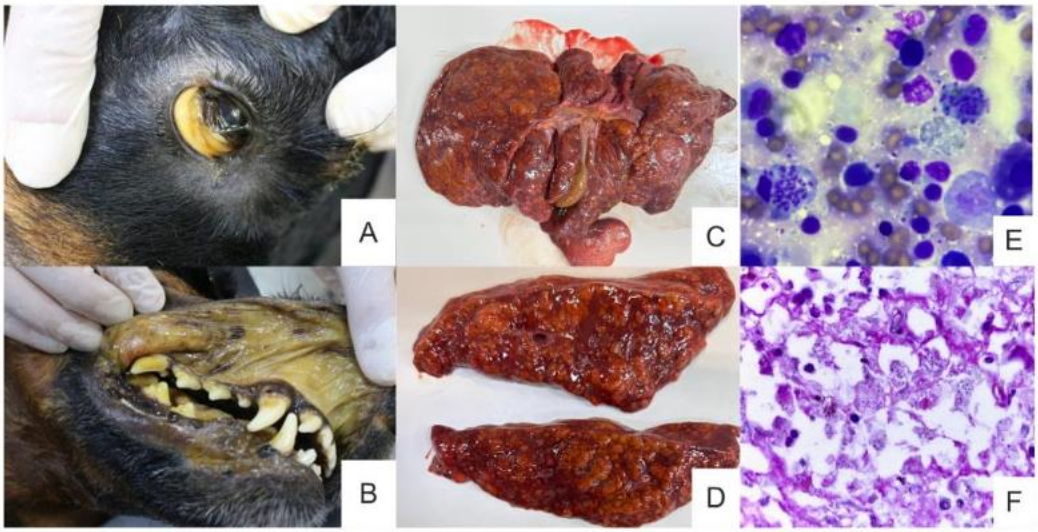

Figura 1: Cão Rottweiler diagnosticado com Leishmaniose Visceral. A e B: mucosa oral e ocular apresentando acentuada pigmentação amarelada, compatível com icterícia. C: Fígado apresentando volume discretamente reduzido, consistência firme e bordos retraídos. D: Fígado ao corte contêm parênquima irregular com áreas fibróticas e congestas, alternadas entre regiões parenquimais amareladas. E: Citologia por imprint: macrófagos contendo numerosas formas amastigotas de *Leishmania spp.* F: Histopatológico hepático: caracterizado por severa fibrose, retração do parênquima e desorganização dos cordões hepáticos.

Discussão:

A leishmaniose visceral canina é uma zoonose sistêmica crônica cujo espectro de manifestações clínicas e patológicas decorre diretamente do tipo de resposta imunomediada do hospedeiro e da multiplicação do parasita nos órgãos que contêm o sistema fagocítico mononuclear (1). Embora o tropismo por baço, linfonodos e medula óssea seja o padrão mais frequentemente documentado, o envolvimento hepático terminal na LVC manifestado por padrões macroscópicos semelhantes à cirrose nodular ou constitui uma apresentação incomum na rotina clínica, mimetizando hepatopatias degenerativas primárias comuns na raça Rottweiler ou medicamentosas (2,3).

As alterações macroscópicas, onde áreas retraídas de fibrose circundavam o parênquima hepatocelular amarelado, com acúmulo de bilirrubina não conjugada/indireta reflete o estágio final de injúria tecidual induzida pelo patógeno (4). O grande número de macrófagos parasitados no espaço porta e nos sinusóides hepáticos caracteriza esse processo

inflamatório granulomatoso crônico. Esse estímulo inflamatório persistente induz a ativação de células estreladas em miofibroblastos no fígado, desencadeando a deposição excessiva de colágeno no interstício (fibrose) sem que ocorra morte hepatocelular definitiva. Isso gera retração do parênquima (2) com tentativas de reparação, gerando o aspecto de hiperplasia nodular regenerativa (cirrose). A perda de apetite, o emagrecimento progressivo em curto espaço de tempo e a icterícia se correlaciona com as alterações histopatológicas observadas, caracterizando o fígado como insuficiente (1,4).

A negatividade molecular para a leptospirose reforça a necessidade de inclusão da LVC como diagnóstico diferencial primário em cães com manifestações clínicas de hepatopatias crônicas no Brasil (4,5). Adicionalmente, a correlação direta entre as alterações macroscópicas e a visualização de amastigotas no imprint hepático demonstra que a citologia por compressão tecidual realizada durante a necropsia atua como uma ferramenta diagnóstica pós-mortal extremamente rápida, de baixo custo e alta sensibilidade, devendo ser empregada em casos similares durante à necropsia (6), bem como a punção por agulha fina de linfonodos pode representar efetividade similar em pacientes com alterações semelhantes.

Conclusão:

A leishmaniose visceral canina causa hepatite crônica fibrosante grave com manifestação macroscópica de retração parenquimatosa e icterícia acentuada. O exame histopatológico e o imprint hepático confirmam a massiva presença de formas amastigotas de Leishmania spp. no interior de macrófagos. A LVC constitui um diagnóstico diferencial indispensável em quadros de insuficiência hepática crônica terminal em cães de áreas endêmicas. A avaliação citológica por imprint durante a necropsia representa um método rápido e eficaz para o direcionamento diagnóstico imediato.

Referências:

1. Solano-Gallego L, Cardoso L, Pennisi MG, Petersen C, Bourdeau P, Oliva G, et al. Diagnostic challenges, clinical staging, and management updates in canine leishmaniosis. Vet Parasitol. 2020;282(1):109122.

2. Hosein S, Blake DP, Solano-Gallego L. Insights into the pathogenesis of hepatic lesions in canine visceral leishmaniosis: a review of cellular and molecular mechanisms. J Comp Pathol. 2022;193(2):24-35.
3. Reis AB, Martins-Filho OA, Teixeira-Carvalho A, Giunchetti RC, Carvalho MG, Mayrink W, et al. Parasite load and histopathological correlations in the liver of dogs naturally infected with Leishmania infantum. Vet Res. 2021;52(1):42-53.
4. Melendez-Lazo A, Ordeix L, Planellas M, Pastor J, Solano-Gallego L. Clinicopathological findings and hepatic in

Fibrossarcoma Epitelióide Esclerosante: Relato De Caso Em Canino

Amanda Meurer Kuspiosz - Discente do curso de Medicina Veterinária – Universidade Estadual do Centro-Oeste.
Emanuele Hinshing - Discente do curso de Medicina Veterinária – Universidade Estadual do Centro-Oeste.
Nayara Vitória Pacheco Sousa - Discente do curso de Medicina Veterinária – Universidade Estadual do Centro-Oeste.
Jayme Augusto Peres - Docente do curso de Medicina Veterinária – Universidade Estadual do Centro-Oeste.

Resumo
O fibrossarcoma epitelióide esclerosante (FEE) é descrito como uma neoplasia mesenquimal rara, agressiva e de difícil diagnóstico histopatológico, originada a partir de fibroblastos transformados em meio a abundante matriz colágena. Em cães, a afecção ocorre principalmente em animais idosos, manifestando-se como lesão única infiltrativa, comprometendo a musculatura, fáscia e periósteo, o que dificulta o diagnóstico e o tratamento. A etiologia é indefinida, embora alterações genéticas e mutações sejam consideradas fatores predisponentes. Nesse contexto, o presente relato teve como objetivo descrever os achados macro e microscópicos observados em um cão macho da raça Schnauzer, com aproximadamente dez anos de idade, submetido à avaliação histopatológica de fragmento cutâneo para diagnóstico definitivo. A amostra foi recebida em solução de formalina tamponada a 10%, analisada macroscopicamente e processada pela técnica histopatológica de rotina com coloração em hematoxilina e eosina (H&E). Os achados permitiram confirmar o diagnóstico de FEE e reforçaram a importância da análise histopatológica detalhada para diferenciação dessa neoplasia de lesões benignas e para melhor compreensão de seu comportamento infiltrativo e potencial de recidiva local.

Palavras-chave:
Oncologia; neoplasia; patologia; exame histopatológico.

Introdução

Carneiro (1) afirma que o fibrossarcoma é um tumor de origem mesenquimal, formado por fibroblastos transformados, em um fundo de colágeno. Pode ocorrer em todas as espécies, sendo mais frequente em cães e gatos. De acordo com Smith (2), o fibrossarcoma epitelióide esclerosante (FEE) é um tumor extremamente raro, clinicamente agressivo, muitas vezes difícil de diagnosticar e que poucos patologistas encontraram. A dificuldade de diagnóstico e tratamento advém da origem cancerígena: a musculatura profunda, além de muitas vezes afetar a fáscia e também o periósteo adjunto. Magalhães (3) estabelece que em cães, a patologia manifesta-se normalmente de forma única, geralmente em animais mais velhos, com média de 9,7 anos.

Sua etiologia é indefinida, embora alterações genéticas e mutações sejam consideradas fatores predisponentes. O diagnóstico definitivo baseia-se principalmente na

avaliação histopatológica associada às características macro e microscópicas da lesão. O tratamento de eleição consiste na excisão cirúrgica com ampla margem, sendo que a quimioterapia demonstra eficácia limitada em decorrência da resistência biológica tumoral e da intensa matriz fibrosa, que compromete a ação de fármacos e a adequada oxigenação tecidual (5).

O objetivo do presente relato é descrever os achados histopatológicos observados em fragmento cutâneo de um cão macho, da raça Schnauzer, com aproximadamente dez anos de idade, submetido à avaliação anatomopatológica para diagnóstico definitivo de FEE.

Material e métodos

A amostra foi recebida em solução de formalina tamponada a 10%, sendo inicialmente submetida à avaliação macroscópica. Posteriormente, o material foi processado pela técnica histopatológica de rotina e corado por hematoxilina e eosina (H&E) para avaliação microscópica.

Resultados e Discussão

Borba *et al.* (6) descrevem o fibrossarcoma epitelióide esclerosante como uma neoplasia composta por células epitelióides e fusiformes distribuídas em ninhos e cordões envoltos por matriz densamente colagenizada, conforme ilustrado na Figura 1. Segundo Prieto-Granada *et al.* (7), o FEE pode apresentar aspecto histológico relativamente brando, apesar do comportamento biológico agressivo.

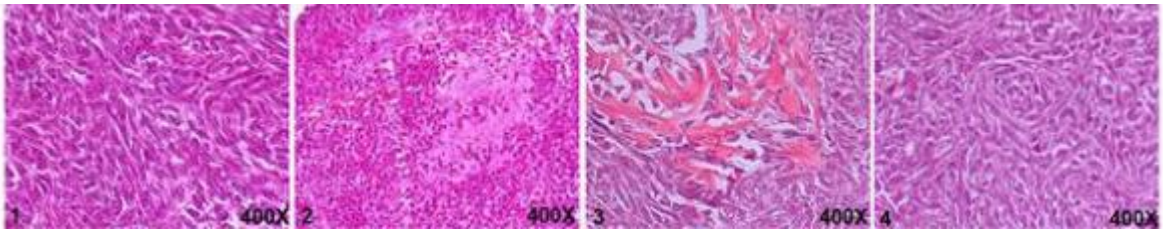

Figura 1. Achados microscópicos: 1) Células tumorais com formato fibroblastóide; 2) Área de necrose e hemorragia, no centro do tumor; 3) Reação desmoplásica, onde se podem observar células tumorais entremeadas com fibras de colágeno de cor rosa; 4) Pleomorfismo nuclear e nucléolos proeminentes;

Figura 1 - Aspectos histopatológicos do fibrossarcoma epitelióide esclerosante evidenciando proliferação de células fusiformes e intensa deposição colágena em coloração H&E. Fonte: Adaptado de Borba *et al.* (2003).

Mesmo diante da dificuldade diagnóstica, o exame histopatológico permitiu observar alterações compatíveis com as descritas na literatura. Observou-se fragmento tecidual de aspecto firme e irregular, apresentando áreas multifocais compatíveis com necrose e discreta exsudação proteica. Foram observados ainda nódulos compactos difusos entremeados ao tecido avaliado. Tais características são semelhantes às descritas por Smith e Almeida (2), que relatam comportamento infiltrativo e acometimento profundo associado ao fibrossarcoma epitelióide esclerosante.

Microscopicamente, observou-se proliferação difusa de fibroblastos pleomórficos organizados em feixes celulares, associada à neovascularização, áreas de hiperemia e necrose celular. Os achados foram compatíveis com a descrição histológica apresentada por Borba *et al.* (6).

Observa-se, além disso, a presença de múltiplos granulomas compostos por linfócitos e macrófagos associados a fibroblastos hiperplásicos e hipertróficos dispostos ao redor de intensa necrose celular e reação inflamatória mononuclear. Prieto-Granada *et al*. (7) relatam que o fibrossarcoma epitelióide esclerosante pode apresentar estroma fibroso e mixoide, o que pode pode dificultar a diferenciação entre lesões benignas e malignas.

A intensa deposição de colágeno e a baixa vascularização observadas nesse tipo tumoral também podem contribuir para limitação da penetração de fármacos e redução da resposta terapêutica, conforme descrito por Santos e Santos (5), justificando o elevado potencial de recidiva local e dificuldade terapêutica frequentemente associados ao FEE.

Conclusões

O fibrossarcoma epitelióde esclerosante (FEE) é um tumor de difícil definição histopatológica. O presente estudo apresentou as alterações macro e microscópicas relacionados à esta patologia. onclui-se, portanto, que o fibrossarcoma epitelióide esclerosante apresenta comportamento infiltrativo, importante potencial de recidiva local e características histopatológicas que dificultam seu diagnóstico definitivo sem avaliação microscópica detalhada. Dessa forma, devido à raridade da afecção e à limitada descrição de casos na literatura veterinária, a análise histopatológica possui grande importância nos

processos neoplásicos, principalmente na determinação do comportamento biológico tumoral, avaliação do potencial invasivo local, prognóstico e definição dos cuidados pós-operatórios necessários para acompanhamento e prevenção de recidivas.

Referências

1- Carneiro, MB.; Quintana, CYP.; Andrade, IC.; Lupepsa, BZ.; Cruz, PAC.; Fonseca, LTS.; Pires, GN. Fibrossarcoma em cão Rottweiler: relato de caso. Pubvet, v. 14, p. 138, 2019.

2- Smith, PJ; Almeida, B. Krajacevic, J. Sclerosing epithelioid fibrosarcoma as a rare cause of ascites in a young man: a case report. Journal Med Case Reports. v. 2 , p. 248, 2008.

3- Magalhães, GM.; Santilli, J.; Calazans, SG.; Nishimur, LT.; Cerejo, AS.; Dias FGG. Fibrossarcoma primário em intestino delgado de cão-Relato de caso. Brazilian Journal of Veterinary Medicine, v. 37 n. 2, p. 145–148, 2015.

4- Martano, M.; Iussich, S.; Morello, E.; Buracco, P. Canine oral fibrosarcoma: Changes in prognosis over the last 30 years? The Veterinary Journal. v. 241, p. 1-7, 2018.

5- Santos, VC.; Santos, AB. Ressecção radical de fibrossarcoma epitelioide esclerosante de cavidade nasal com reconstrução microcirúrgica. Rev Med. São Paulo. v. 104, n. 4, p. e-238241, 2025.

6- Borba, PP.; Fiod, NJ.; Gouveia, G.C.; Nascimento, MF.; Rezende, JF. Fibrossarcoma epitelióide esclerosante: relato de caso. Revista Brasileira de Cancerologia, *[S. l.]*, v. 49, n. 4, p. 221–225, 2003.

7- Prieto-Granada, C.; Zhang, L.; Chen, H.; Sung, Y,; Agaram, N.; Jungbluth, A.; Antonescu, C. A genetic dichotomy between pure esclerosing epithelioid fibrosarcoma (SEF) and hybrid SEF/low-grade fibromyxoid sarcoma: A pathologic and molecular study of 18 cases. Wiley: Online Library. v. 54, n. 1, p. 28-38, 2014.

Fibrossarcoma visceral hepático e esplênico com metástase pulmonar em cão

Charles Eduardo Lazzaretti - Graduando em Medicina Veterinária, Universidade de Caxias do Sul (UCS)
Pablo Mota Borges - Graduando em Medicina Veterinária (UCS).
Gabriela Sandrin Tomasi - Graduanda em Medicina Veterinária (UCS).
Isabelle Sassi Caio - Graduanda em Medicina Veterinária (UCS).
Eduardo Conceição de Oliveira - Médico Veterinário, docente da UCS.
Caroline Nesello - Médica Veterinária, Instituto Hospitalar Veterinário da UCS.

RESUMO
Fibrossarcomas viscerais são tumores malignos de fibroblastos, infiltrativos e de prognóstico ruim. O objetivo deste trabalho foi relatar os achados clínico-patológicos de um fibrossarcoma primário concomitante no fígado e baço com metástase pulmonar em um cão. Um macho, castrado, sem raça definida, de 12 anos e com 9,7 kg, apresentou distensão abdominal, hiporexia, melena, desidratação, mucosas hipocoradas e ascite. Exames laboratoriais indicaram anemia macrocítica hipocrômica severa, trombocitose e elevação de ALT e FA. A ultrassonografia evidenciou severa hepatomegalia com nódulos heterogêneos e aumento de volume esplênico em virtude de uma massa. Após 28 dias de suporte paliativo e agravamento sistêmico, optou-se pela eutanásia seguida de necropsia. Macroscopicamente, constatou-se hepatomegalia, com mais de 90% do parênquima tomado por nódulos firmes e esbranquiçados, baço de 24 cm com massa tumoral ulcerada, efusão peritoneal fibrinosa, úlceras gastroduodenais e nódulos pulmonares. A histopatologia confirmou proliferação mesenquimal maligna de células fusiformes confirmando fibrossarcoma hepático e esplênico, e com metástase pulmonar. O caso evidencia que o acometimento visceral pelo fibrossarcoma resultou em grave comprometimento da função hepática. Embora menos frequente na rotina clínica, este tipo neoplásico deve compor o diagnóstico diferencial de massas abdominais em cães.

Palavras-chave: neoplasia mesenquimal; fígado, insuficiência; baço, necropsia.

INTRODUÇÃO

Os fibrossarcomas viscerais que atingem órgãos abdominais são neoplasias pouco comuns em cães e costumam exibir comportamento marcadamente agressivo quando comparados às apresentações cutâneas (1, 2). O fibrossarcoma é um tumor maligno de fibroblastos, infiltrativo e de prognóstico ruim e que pode ser observado em diferentes órgãos em cães. A manifestação simultânea de fibrossarcoma nos parênquimas hepático e esplênico é incomum, sendo o fígado predominantemente acometido por carcinomas hepatocelulares ou colangiocarcinomas, e o baço, por hemangiossarcomas. A identificação simultânea dessas massas impõe um complexo desafio clínico e anatomopatológico, pois os nódulos são muito semelhantes na macroscopia a outros neoplasmas (1, 3). Além disso, o alto potencial invasivo e infiltrativo do fibrossarcoma favorece a sua disseminação por via hematogênica, gerando metástases em outras regiões, principalmente no parênquima

pulmonar (2). O objetivo deste trabalho é relatar os achados clínicos-patológicos de um caso de fibrossarcoma visceral ocorrendo simultaneamente no fígado e no baço de um cão, com metástase pulmonar.

DESCRIÇÃO DO CASO

Um canino, macho, castrado, de 12 anos, SRD e 9,7 kg, foi atendido no Instituto Hospitalar Veterinário (IHVET) da Universidade de Caxias do Sul (UCS) com aumento abdominal, dificuldade locomotora, hiporexia e melena. O exame físico revelou desidratação (6%), mucosas hipocoradas, sopro cardíaco e ascite. Exames indicaram anemia macrocítica hipocrômica (Ht 28%; Hb 8,1 g/dL), trombocitose, leucograma sem alterações e elevação de ALT (103 U/L) e FA (396 U/L). A ultrassonografia evidenciou hepatomegalia (parênquima hiperecogênico com nódulos difusos) e esplenomegalia (parênquima hipoecogênico heterogêneo com grande massa) (Figura 1).

Instituiu-se suporte com tramadol (1,5 mg/kg, BID), dipirona (25 mg/kg, BID) e ondansetrona (0,4 mg/kg, BID). Após 10 dias apresentou fraqueza, aversão alimentar, fezes escuras, maior distensão e algia abdominal. Nesta nova avaliação ajustou-se o protocolo de suporte, com a inclusão de pregabalina (3,75 mg/kg, BID), omeprazol (1 mg/kg, BID) e probiótico. Diante do agravamento clínico progressivo, após 28 dias do primeiro atendimento, o tutor optou pela eutanásia e o corpo foi encaminhado para a necropsia.

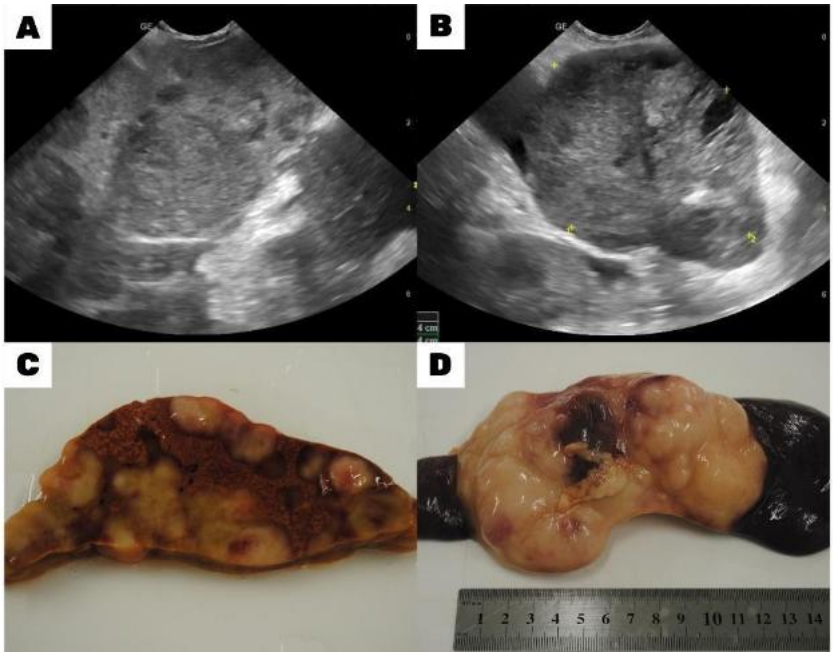

Figura 1 - Canino com fibrossarcoma visceral. A: US hepática revelando múltiplos nódulos heterogêneos. B: US esplênica evidenciando formações múltiplas e massas cavitárias. C: Fígado exibindo extensas massas nodulares esbranquiçadas. C: Baço com grande formação tumoral firme e hemorrágica.

Macroscopicamente, observou-se hepatomegalia (pesando 2 kg), com nódulos firmes e esbranquiçados em mais de 90% do parênquima, com áreas de hemorragia ao corte, demais áreas adjacentes friáveis e de padrão lobular evidente. O baço exibia esplenomegalia, medindo 24 cm, exibindo massa tumoral firme, ulcerada e hemorrágica (12x8x4 cm). Constatou-se aderência omental aos nódulos hepáticos, efusão fibrinosa peritoneal, úlceras gastroduodenais e metástases pulmonares nodulares com áreas de enfisema (Figura 1). A histopatologia revelou proliferação neoplásica mesenquimal maligna infiltrativa de células fusiformes, confirmando o diagnóstico de fibrossarcoma em fígado e baço, concomitante com metástase pulmonar.

DISCUSSÃO

Na rotina oncológica, o diagnóstico de massas simultâneas no fígado e no baço representa um desafio. Uma análise retrospectiva de 125 cães com massas macroscópicas concomitantes nestes parênquimas indicou malignidade bilateral em 48% dos casos, dos quais 93,3% exibiam o mesmo tipo histológico tumoral (4), corroborando o padrão observado neste relato. Contudo, um fibrossarcoma primário visceral dessa magnitude é considerado raro, visto que a literatura aponta o hemangiossarcoma como sendo a principal neoplasia associada ao acometimento simultâneo do fígado e do baço (1). O estágio avançado e as extensas dimensões dificultaram a determinação exata da origem primária da neoplasia.

Macroscopicamente, as lesões firmes e esbranquiçadas são achados característicos para neoplasias esplênicas não vasculares, como fibrossarcoma, diferindo das massas esponjosas e vermelho-escuras típicas dos tumores vasculares (5). As aderências omentais e efusão fibrinosa refletem o comportamento destrutivo, infiltrativo e a ulceração superficial do neoplasma na superfície (2). Elevações de ALT e FA refletem a extensa lesão de hepatócitos pelo neoplasma (1, 3). A anemia possui etiologia multifatorial com perda sanguínea na melena e pela úlcera gastroduodenal, ao desenvolvimento de síndrome paraneoplásica ou doença crônica, e secundária aos distúrbios metabólico-inflamatórios induzidos pelo tumor (2, 3).

Por fim, as inúmeras metástases pulmonares retratam o estágio terminal (Estágio IV) da doença oncológica. Fisiologicamente, os pulmões funcionam como um grande leito capilar, aprisionando as células tumorais que se desprendem do tumor primário e invadem a corrente sistêmica. Essa agressividade biológica natural do fibrossarcoma visceral explica a anemia grave causada pelos sangramentos intratumorais e a rápida piora do paciente.

Diferente de suas versões menos agressivas de origem cutânea, o fibrossarcoma em órgãos cavitários exige um prognóstico extremamente reservado (2, 6).

CONCLUSÃO

O diagnóstico tardio dos tumores hepático e esplênico dificultou a possibilidade de retirada cirúrgica. A extensão do quadro e o caráter infiltrativo das massas viscerais inviabilizam a abordagem terapêutica curativa. O estágio avançado da doença oncológica impossibilitou a obtenção de um curso clínico mais longo para o cão. Os achados patológicos confirmam a alta agressividade do fibrossarcoma e sua intensa disseminação hematogênica pulmonar. O caso evidencia o prognóstico desfavorável deste tipo de tumor em órgãos viscerais.

REFERÊNCIAS

1. Meuten DJ, editor. Tumors in Domestic Animals. 5th ed. Ames: John Wiley & Sons; 2017.

2. Villalobos A, Kaplan L. Canine and Feline Geriatric Oncology: Honoring the Human-Animal Bond. 2nd ed. Hoboken, NJ: John Wiley & Sons; 2018.

3. Daleck CR, De Nardi AB, organizadores. Oncologia em cães e gatos. 2. ed. Rio de Janeiro: Roca; 2016.

4. Leyva FJ, *et al*. Histopathologic characteristics of biopsies from dogs undergoing surgery with concurrent gross splenic and hepatic masses: 125 cases (2012–2016). BMC Research Notes. 2018; 11:122.

5. Pereira VC, *et al*. Neoplasms with splenic involvement in dogs at necropsy: Macroscopic presentation patterns in 262 cases. Journal of Comparative Pathology. 2025;222:20-27.

6. Linden D, *et al*. Outcomes and prognostic variables associated with primary abdominal visceral soft tissue sarcomas in dogs: A Veterinary Society of Surgical Oncology retrospective study. Veterinary and Comparative Oncology. 2019; 17(2):265-270.

Flap de prega inguinal na reconstrução tecidual após mastectomia: relato de caso

Raila Vitória Prochnow; Milena Kaschak Marcello; Verônica Coimbra Vivian; Pauline Silva dos Santos; Fabiana Elias; Fabíola Dalmolin.

Resumo:

Dentre as neoplasias de fêmeas idosas, as mamárias estão entre as mais frequentes, podendo ser benignas ou malignas. O presente trabalho tem por objetivo relatar o caso de uma mastectomia associada à utilização de flap de prega inguinal para reconstrução cirúrgica. Uma cadela sem raça definida (SRD), com aproximadamente 12 anos e 6,0 kg, foi atendida apresentando múltiplos nódulos distribuídos ao longo de ambas cadeias mamárias. Após avaliação clínica, optou-se pela realização de mastectomia unilateral esquerda e nodulectomia inguinal direita. Em decorrência da extensa área tecidual que sofreu excisão cirúrgica, foi necessária a utilização do flap de prega inguinal para correção do defeito cutâneo. O exame histopatológico mostrou diferentes alterações mamárias, incluindo carcinoma complexo grau II com áreas sólidas, sem evidências de metástase em linfonodos regionais, justificando a excisão com margem cirúrgica de 1 cm. O retalho proporcionou cobertura adequada da área, favorecendo a cicatrização e a recuperação da paciente. O caso demonstra a importância das técnicas reconstrutivas na cirurgia oncológica veterinária, destacando o flap de prega inguinal como uma alternativa eficaz para o tratamento de defeitos cutâneos extensos após a mastectomia.

Palavras-chave: Neoplasia mamária; Cirurgia reconstrutiva; Cirurgia oncológica veterinária.

Introdução:

As neoplasias mamárias em cadelas são associadas a características como idade avançada, predisposição individual, ausência de castração e componentes hormonais, sendo considerada uma das neoplasias mais prevalentes em fêmeas caninas, com cerca de 25 a 50% dos diagnósticos. Podem apresentar comportamento biológico variável, desde lesões benignas até carcinomas com elevado potencial invasivo e metastático (1).

Em animais com múltiplos nódulos ao longo da cadeia mamária, a mastectomia unilateral ou bilateral pode se fazer necessária. No entanto, a remoção de grandes áreas de tecido pode ocasionar defeitos cutâneos significativos, tornando necessária a utilização de técnicas reconstrutivas. Nesses casos, o flap de prega inguinal é boa alternativa, e apresenta elevada taxa de sobrevivência tecidual e irrigação sanguínea consistente, frequentemente utilizado na reconstrução de defeitos extensos da parede abdominal ventral, região inguinal e áreas adjacentes (2).

Desta forma, este trabalho tem objetivo de descrever o uso do flap de prega inguinal após a mastectomia unilateral e nodulectomia inguinal contralateral resultando em ferida de

grandes dimensões, destacando os aspectos técnicos do procedimento e a evolução clínica da paciente.

Descrição do caso:

Uma fêmea, sem raça definida (SRD), de aproximadamente 12 anos, 6Kg, atendida em uma Instituição de ensino superior no Sudoeste do Paraná, apresentando múltiplos nódulos ao longo de ambas as cadeias mamárias, sem indícios de alterações dos linfonodos regionais.

Constatada a ausência de metástases torácicas por meio de exame radiográfico em 3 incidências e abdominais pela ultrassonografia abdominal, a paciente foi encaminhada para mastectomia unilateral esquerda e nodulectomia inguinal direita, devido à contiguidade da massa envolvendo as duas cadeias. O procedimento foi iniciado pela incisão de pele, subcutâneo e musculatura em região axilar, a fim de localizar o linfonodo axilar. Realizou-se hemostasia por meio de eletrocautério bipolar, seguida de aproximação muscular e subcutânea com o mesmo fio em padrão zigue-zague, e sutura de pele intradérmica com náilon.

Após ligadura das artérias e veias epigástricas craniais e caudais superficiais, procedeu-se à incisão elíptica em torno da cadeia mamária esquerda e mama inguinal direita, considerando margem cirúrgica de 1 cm. A dissecção foi realizada até a fáscia muscular, permitindo a remoção das mamas citadas junto ao linfonodo inguinal ipsilateral. Para fechamento optou-se pelo flap de prega inguinal, utilizando o excesso natural de pele da região, por meio da confecção, mobilização e transposição do retalho para cobertura do defeito da mastectomia. Realizou-se redução do espaço morto anatômico com sutura em padrão walking suture e aproximação subcutânea com sutura em zigue-zague, ambas com poliglactina 910, seguido de dermorrafia intradérmica com náilon.

Os nódulos removidos foram encaminhados para a avaliação histopatológica, que evidenciou epiteliose na glândula mamária M1; tumor misto benigno e ectasia ductal moderada em M2; leve acantose, ectasia ductal moderada e adenose regular leve em M3; leve acantose, ectasia ductal leve a moderada e adenose leve em M4; e carcinoma complexo grau II com áreas sólidas em M5 esquerda e direita. Os linfonodos axilar e inguinal não apresentaram evidências de metástase.

Discussão:

As neoplasias mamárias constituem uma das principais afecções neoplásicas em cadelas idosas, sendo a idade avançada importante fator de risco para o desenvolvimento

dessas lesões (1). Neste relato, a paciente possuía aproximadamente 12 anos, resultado que corrobora os descritos (5), no qual os autores relatam maior incidência em idosos. A avaliação histopatológica evidenciou alterações de diferentes naturezas ao longo da cadeia mamária do animal, incluindo lesões benignas e um carcinoma complexo grau II em M5. Os carcinomas complexos apresentam comportamento biológico variável, sendo a análise histopatológica fundamental para determinação do prognóstico e definição da conduta terapêutica (5). A mastectomia é o tratamento mais indicado para a maioria dos neoplasmas mamários, especialmente se há múltiplos nódulos ao longo da cadeia mamária (1). No presente caso, a extensão do tecido removido resultou em um defeito cutâneo significativo, impossibilitando o fechamento primário sem tensão excessiva (Figura 1A). Segundo Pavletic (2), o excesso de tensão sobre a linha de sutura pode comprometer a vascularização local, favorecendo complicações como deiscência, necrose e atraso na cicatrização. Nesse contexto, o flap de prega inguinal mostrou-se uma alternativa adequada para a reconstrução do defeito cirúrgico (Figura 1B). Conforme descrito (3), os retalhos axiais apresentam maior possibilidade quando comparados aos retalhos subdérmicos, devido à presença de uma artéria e veia cutâneas diretas responsáveis pelo suprimento sanguíneo do tecido transferido. O flap de prega inguinal baseia-se na artéria circunflexa ilíaca superficial, e permite a cobertura de defeitos extensos na parede abdominal ventral e regiões adjacentes com reduzido risco de necrose, como neste caso.

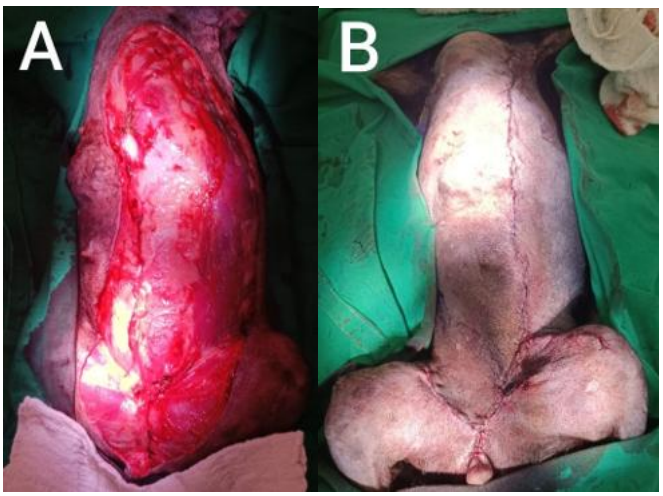

Figura 1: Em “A” observar ferida cirúrgica com impossibilidade de fechamento primário. Em “B”, verificar o aspecto final após realização de flap de prega inguinal.

Os resultados observados neste caso estão de acordo com os relatados anteriormente (2), que destaca elevadas taxas de sobrevivência dos retalhos axiais quando o planejamento cirúrgico e a preservação do pedículo vascular são adequadamente realizados. Da mesma forma, Shafiuzama et al. (4) observaram que os retalhos axiais

constituem opção segura e eficaz para reconstrução de grandes defeitos cutâneos em cães submetidos a procedimentos oncológicos, favorecendo a cicatrização e reduzindo a ocorrência de complicações pós-operatórias.

Dessa forma, a utilização do flap de prega inguinal após a mastectomia permitiu adequada cobertura do defeito cirúrgico e evolução satisfatória da paciente, corroborando os achados da literatura quanto à eficácia dessa técnica reconstrutiva em procedimentos oncológicos veterinários.

Conclusões:

O uso do flap de prega inguinal mostrou-se eficaz na reconstrução de defeitos cutâneos decorrentes da mastectomia e nodulectomia inguinal, proporcionando adequada cobertura tecidual e favorecendo a cicatrização da ferida cirúrgica.

Referências:

(01)Fossum TW. Cirurgia de pequenos animais. 5. ed. Rio de Janeiro: Elsevier; 2015.

(02)Pavletic MM. Atlas of Small Animal Wound Management and Reconstructive Surgery. 4th ed. Ames: Wiley-Blackwell; 2018.

(3)Pavletic MM. Canine axial pattern flaps, using the superficial circumflex iliac artery. *Vet Surg*. 1981;10(3):103-107.

(4)Shafiuzama M, Fazili MR, Bhat AH, et al. Axial pattern flaps using the deep circumflex iliac artery, superficial brachial and cranial superficial epigastric direct cutaneous arteries in the dog. *Iran J Vet Res*. 2017;18(3):216-220.

(5)Cassali GD, Jark PC, Gamba CO, et al. Consensus Regarding the Diagnosis, Prognosis and Treatment of Canine and Feline Mammary Tumors – 2019. *Braz J Vet Pathol*. 2020;13(3):555-574.

Fratura Traumática Do Tubérculo Supraglenoidal Em Um Golden Retriever: Relato De Caso

Kerolayny Eduarda Vanderlei - Graduanda em Medicina Veterinária, Pontifícia Universidade Católica de Minas Gerais (PUC Minas), Belo Horizonte, MG, Brasil.

Mário César Rennó de Araújo - Médico-veterinário, mestre em Ciência Animal, especialista em Ortopedia e Traumatologia de Pequenos Animais, Belo Horizonte, MG, Brasil.

Resumo
A fratura do tubérculo supraglenoidal é uma condição rara em cães, podendo causar dor, claudicação, redução da amplitude de movimento e perda funcional do membro acometido. O presente relato teve como objetivo descrever a remoção cirúrgica de fragmento intra-articular em um cão com fratura do tubérculo supraglenoidal. Foi atendido um cão macho da raça golden retriever, com um ano de idade, apresentando histórico de dificuldade de locomoção e apoio incompleto do membro torácico direito após trauma. Ao exame radiográfico, observou-se fragmento ósseo deslocado adjacente à cavidade glenoidal direita, compatível com fratura do tubérculo supraglenoidal da escápula. Optou-se pela remoção cirúrgica do fragmento devido à cronicidade da lesão e ao reduzido tamanho ósseo, impossibilitando estabilização adequada. No pós-operatório, observou-se melhora clínica precoce, com apoio satisfatório do membro e ausência de sinais clínicos de dor. Concluiu-se que a remoção fragmentar representa alternativa terapêutica viável em casos específicos de fratura do tubérculo supraglenoidal em cães.

Palavras-chave: cão; escápula; ortopedia; cavidade glenoidal; excisão.

Introdução

A fratura do tubérculo supraglenoidal representa uma condição rara na rotina da cirurgia ortopédica veterinária em pequenos animais. A literatura descreve que as fraturas do tubérculo supraglenoidal representam pequena parcela das fraturas escapulares, as quais correspondem a aproximadamente 2,4% de todas as fraturas observadas em cães. Além disso, essas fraturas apresentam envolvimento articular e são classificadas como fraturas do tipo III (1). A condição geralmente está associada a traumas de alta energia ou a forças indiretas relacionadas à tração muscular. Devido às forças exercidas sobre a inserção do músculo bíceps braquial, a flexão do ombro após a fratura do tubérculo supraglenoidal pode promover maior deslocamento do fragmento ósseo (2). Consequentemente, essa alteração pode resultar em dor durante movimentos de flexão, extensão e abdução do ombro, além de claudicação, redução da amplitude de movimento, perda de apoio do membro e atrofia muscular secundária ao desuso. O tratamento dessas fraturas pode representar um desafio devido ao reduzido número de casos descritos na literatura e à ausência de consenso sobre a melhor abordagem cirúrgica. Diversas técnicas já foram relatadas, incluindo fixação com parafusos, pino associado à banda de tensão, placas ósseas e remoção do fragmento. Entretanto, a escolha do procedimento depende de múltiplos fatores, incluindo tamanho do

fragmento, grau de cominuição, cronicidade da lesão e preferência do cirurgião. Dessa forma, o presente relato tem como objetivo descrever um caso de fratura do tubérculo supraglenoidal tratado por remoção do fragmento em um cão da raça golden retriever.

Descrição do Caso

Um cão macho da raça golden retriever, com um ano de idade, foi encaminhado para atendimento clínico. O animal havia se envolvido em briga com outro cão há aproximadamente três meses antes da avaliação, passando a apresentar dificuldade de locomoção e apoio incompleto do membro torácico direito. Ao exame clínico, observou-se dor durante movimentos de flexão, extensão e abdução da articulação do ombro. O paciente apresentava postura antálgica, mantendo a cabeça rebaixada e reduzindo o apoio do membro torácico direito durante a locomoção, além de manter o membro recolhido em repouso. Para avaliação da lesão, realizou-se exame radiográfico do membro torácico direito na projeção mediolateral. O exame evidenciou fragmento ósseo deslocado adjacente à cavidade glenoidal direita, compatível com fratura do tubérculo supraglenoidal da escápula (Figura 1A). Devido à cronicidade da lesão e ao reduzido tamanho do fragmento ósseo, optou-se pela remoção cirúrgica do fragmento intra-articular (2). Após tricotomia do membro torácico direito, abrangendo a região escapular até sua porção distal, e antissepsia local, o paciente foi posicionado em decúbito lateral esquerdo. Realizou-se abordagem lateral da articulação escápulo-umeral, conforme descrito por Rayward (3), com adaptações de acordo com os achados intraoperatórios. Realizou-se incisão cutânea na região lateral do ombro direito, ao nível do músculo deltoide, caudalmente à região acromial, utilizando bisturi cabo nº 4 e lâmina nº 24. Em seguida, procedeu-se à divulsão romba com auxílio de pinça Halstead mosquito curva até exposição da cavidade glenoidal e da cabeça do úmero, seguida de abertura da cápsula articular. Durante a exploração da articulação escápulo-umeral, identificou-se fragmento ósseo livre intra-articular, o qual foi removido com auxílio de goiva. A cápsula articular foi suturada com fio nylon 0 em padrão simples separado. A miorrafia foi realizada com fio absorvível Caprofyl 0 em padrão simples contínuo, seguida de síntese do tecido subcutâneo utilizando o mesmo material e padrão de sutura. A dermorrafia foi realizada com nylon 2-0 em padrão simples separado. O procedimento apresentou dificuldade técnica devido ao reduzido tamanho do fragmento e à sua localização intra-articular. No pós-operatório imediato, realizou-se exame radiográfico controle na projeção mediolateral, que não evidenciou fragmentos articulares residuais, confirmando a remoção completa do fragmento (Figura 1B). O paciente apresentou recuperação anestésica satisfatória, mantendo estabilidade hemodinâmica no pós-operatório imediato. No acompanhamento realizado 48 horas após o procedimento

cirúrgico, o paciente já apresentava bom apoio do membro e ausência de sinais clínicos de dor. Na opinião dos autores (4), a imobilização completa do membro por períodos prolongados pode causar atrofia muscular e retardar a recuperação funcional. Dessa forma, optou-se por manter o paciente em repouso com restrição de movimentos bruscos, sem utilização de bandagens, visando manter carga fisiológica sobre o membro e minimizar atrofia muscular secundária ao desuso. Após sete dias de cicatrização da ferida cirúrgica, o paciente foi encaminhado para acompanhamento fisioterápico.

Discussão

O estudo (2) demonstrou que existem diversas opções para reparação das fraturas do tubérculo supraglenoidal; entretanto, o número limitado de casos descritos dificulta a interpretação dos resultados e a determinação de um protocolo cirúrgico padrão. A preservação anatômica do tubérculo supraglenoidal é preferida sempre que possível, principalmente devido à sua participação articular. No presente caso, optou-se pela remoção do fragmento devido ao seu reduzido tamanho, o que inviabilizava estabilização rígida adequada sem risco de nova fragmentação óssea durante a fixação. Na medicina veterinária de pequenos animais, a redução aberta e fixação interna (ORIF) é considerada o tratamento de escolha na maioria dos casos, utilizando-se técnicas como parafusos corticais em lag, pino associado à banda de tensão, placas e parafusos ou placas bloqueadas em fraturas cominutivas (5). Entretanto, para utilização desses métodos, o fragmento ósseo deve apresentar tamanho suficiente para acomodação dos implantes e obtenção de estabilidade adequada. Comparativamente à literatura equina, na qual as fraturas do tubérculo supraglenoidal são mais frequentemente descritas em potros, observa-se que a remoção fragmentar pode representar alternativa viável em casos crônicos ou em fragmentos reduzidos. Estudos relatam que quanto menor o fragmento removido, melhor tende a ser o prognóstico funcional, além da possibilidade de desenvolvimento de fibrose em posição funcional após a remoção do fragmento, permitindo retorno clínico satisfatório em alguns animais. Apesar das diferenças biomecânicas entre cães e equinos, os princípios fisiopatológicos relacionados à tração exercida pelo músculo bíceps braquial sobre o fragmento ósseo mostram-se semelhantes entre as espécies (5). O presente relato reforça a importância do diagnóstico individualizado em fraturas incomuns em cães, bem como da adequada avaliação clínica e do planejamento cirúrgico na escolha da técnica mais apropriada, visando minimizar complicações pós-operatórias e favorecer recuperação funcional satisfatória.

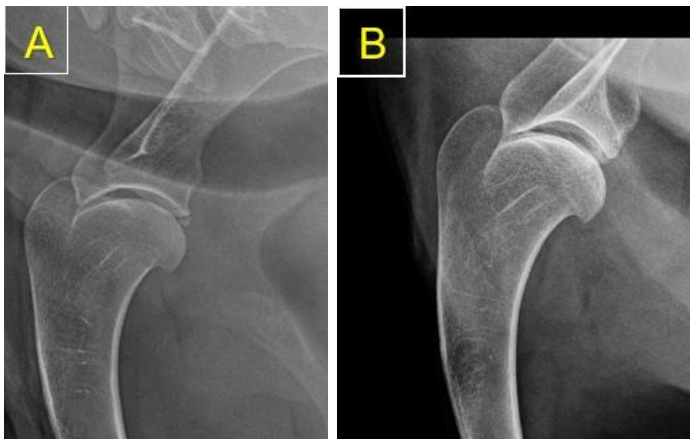

Figura 1: A- Radiografia do membro torácico, em projeção mediolateral, evidenciando a articulação escápulo-umeral. Observa-se descontinuidade cortical no tubérculo supraglenoidal da escápula, com fragmento ósseo adjacente à cavidade glenoidal e discreto deslocamento distal. B- Radiografia do membro torácico direito, em projeção mediolateral, evidenciando a articulação escápulo-umeral. Nota-se discreta incongruência na região cranial da cavidade glenoidal e irregularidade do contorno ósseo no tubérculo supraglenoidal, sem presença de fragmentos livres intra-articulares.

Conclusão

A fratura do tubérculo supraglenoidal representa importante desafio diagnóstico e terapêutico na ortopedia veterinária de pequenos animais. No presente caso, a remoção cirúrgica do fragmento intra-articular mostra-se alternativa viável devido ao reduzido tamanho do fragmento ósseo e à inviabilidade de estabilização adequada. O procedimento proporcionou controle da dor, melhora funcional do membro acometido e evolução clínica satisfatória no pós-operatório imediato.

Referências

1. Cook, J.L.; Cook, C.R.; Tomlinson, J.L.; Jorgensen, J.S.; Arnoczky, S.P. Scapular fractures in dogs: epidemiology, classification, and concurrent injuries in 105 cases (1988-1994). Journal of the American Animal Hospital Association. 1997;33(6):528-32.
2. Kulendra, E.R.; Beer, A.J.C.; Hockley, George C. A.; Goh, D.; Lafuente, P.; Perry, K.L. Outcome of supraglenoid tubercle fractures in 12 dogs. Veterinary and Comparative Orthopaedics and Traumatology, v. 32, n. 4, p. 341–350, 2019. DOI: 10.1055/s-0039-1688777.
3. Rayward, R. The scapula. In: Gemmill TJ, Clements DN, editors. BSAVA manual of canine and feline fracture repair and management. 2nd ed. Quedgeley: BSAVA; 2016. p.188-97.
4. Bufalari, A.; Moretti, G.; Proni, A.; De Monte, V.; Di Meo, A. Arthroscopic treatment of an incomplete avulsion fracture of the supraglenoid tuberosity in a dog. Slovenian Veterinary Research, v. 52, n. 4, p. 209–214, 2015.
5. Auer, J. A.; Fürst, A.E. Fractures of the scapula. Equine Veterinary Education, v. 27, n. 11, p. 589–597, 2015. DOI: 10.1111/eve.12496.

FREQUÊNCIA DE PARASITOSES GASTROINTESTINAIS EM CÃES ATENDIDOS NO HOSPITAL VETERINÁRIO DA UFMT, SINOP-MT

Vivian Barreto da Costa - Discente de Medicina Veterinária, Universidade Federal de Mato Grosso, Campus Sinop, MT
Ana Clara Cruvinel Gade - Discente de Medicina Veterinária, Universidade Federal de Mato Grosso, Campus Sinop, MT
Laura Schimack de Souza - Discente de Medicina Veterinária, Universidade Federal de Mato Grosso, Campus Sinop, MT
Nicole Moreno Souza - Discente de Medicina Veterinária, Universidade Federal de Mato Grosso, Campus Sinop, MT
Sarah Campos Mandrami - Discente de Medicina Veterinária, Universidade Federal de Mato Grosso, Campus Sinop, MT
Bruno Gomes de Castro - Prof. Dr. de Medicina Veterinária, Universidade Federal de Mato Grosso, Campus Sinop, MT

Resumo

Foi realizado um estudo retrospectivo sobre a ocorrência de parasitoses gastrointestinais em cães atendidos no Hospital Veterinário da Universidade Federal de Mato Grosso, Campus Sinop. Dos 247 animais avaliados, 133 eram cães, dos quais 42 (31,6%) apresentaram resultado positivo para um ou mais enteroparasitos. *Ancylostoma* spp. foi o parasito mais frequente (25/42), seguido por *Giardia* spp. (13/42), Os resultados evidenciaram a importância dos helmintos e protozoários gastrintestinais na população canina da região, reforçando a necessidade de medidas profiláticas e monitoramento epidemiológico.

Palavras-chave

helmintoses; coproparasitologia; zoonoses; enteroparasitos; medicina veterinária preventiva

Introdução

As parasitoses gastrointestinais constituem um dos principais problemas sanitários que acometem cães domésticos em todo o mundo, especialmente em regiões tropicais e subtropicais, onde condições climáticas favoráveis contribuem para a manutenção e disseminação das formas infectantes no ambiente (1,2). Esses agentes podem causar manifestações clínicas variadas, incluindo diarreia, perda de peso, anemia, atraso no

desenvolvimento, redução da resposta imunológica e, em casos graves, levar ao óbito, principalmente em animais jovens ou imunossuprimidos (1,3).

Entre os enteroparasitos mais frequentemente diagnosticados em cães destacam-se *Ancylostoma spp.*, *Toxocara canis* e *Trichuris vulpis*, além dos protozoários *Giardia duodenalis* e *Cystoisospora spp.*, os quais apresentam ampla distribuição e relevância clínica e epidemiológica (1,4). A infecção por *Ancylostoma spp.* merece atenção especial devido à sua prevalência em populações caninas e ao potencial zoonótico associado à larva migrans cutânea em seres humanos (5). De forma semelhante, *Toxocara canis* é considerado um importante agente de saúde pública por estar relacionado à síndrome da larva migrans visceral e ocular, especialmente em crianças expostas a ambientes contaminados (6).

A giardíase também representa uma enfermidade de grande importância, sendo frequentemente diagnosticada em cães domiciliados e mantidos em ambientes coletivos. Além dos impactos sobre a saúde animal, determinados genótipos de *Giardia duodenalis* possuem potencial zoonótico, reforçando a necessidade de monitoramento epidemiológico contínuo (7). Por sua vez, *Dipylidium caninum* e *Cystoisospora spp.* permanecem relevantes na rotina, sobretudo em animais jovens e em condições de manejo inadequadas (1,3).

O diagnóstico coproparasitológico constitui uma ferramenta fundamental para a identificação dessas infecções, permitindo o estabelecimento de medidas terapêuticas e profiláticas adequadas.

Objetivos

Diante da relevância clínica e zoonótica das parasitoses gastrointestinais em cães e da escassez de informações atualizadas para a região norte do estado de Mato Grosso, o presente estudo teve como objetivo determinar a frequência de enteroparasitos em cães atendidos no Hospital Veterinário da Universidade Federal de Mato Grosso, Campus Sinop.

Material e Métodos

Foi realizado um estudo retrospectivo, observacional e descritivo com base nos resultados de exames coproparasitológicos de cães atendidos no Hospital Veterinário da Universidade Federal de Mato Grosso (UFMT), Campus Sinop, Mato Grosso. Os dados foram obtidos a partir dos registros laboratoriais arquivados no Laboratório de Sanidade Animal da instituição, responsável pelo processamento e análise das amostras fecais encaminhadas pelos serviços clínicos do hospital.

Foram incluídos no estudo todos os exames coproparasitológicos de cães que apresentavam informações completas quanto à identificação da espécie animal, data da análise e resultado laboratorial. Amostras com informações incompletas ou registros duplicados foram excluídas da avaliação. Para cada exame foram registrados os resultados positivos e negativos, bem como os gêneros parasitários identificados.

As amostras fecais foram processadas pela técnica de flutuação de Willis-Mollay, devido à sua simplicidade, baixo custo e boa sensibilidade para detecção de ovos leves de helmintos e oocistos de protozoários (8). As lâminas foram examinadas em microscópio óptico, utilizando-se aumentos de 100× e 400× para identificação morfológica dos parasitos.

Os resultados foram organizados em planilhas eletrônicas e submetidos à análise descritiva, sendo calculadas as frequências absolutas e relativas dos animais positivos e dos diferentes gêneros parasitários identificados. Os dados foram expressos em valores percentuais em relação ao total de cães examinados e ao número total de amostras positivas.

Resultados e Discussão

Durante o período de estudo foram avaliados 247 animais no Laboratório de Sanidade Animal do Hospital Veterinário da UFMT, Campus Sinop, dos quais 133 correspondiam a cães. Entre estes, 42 animais apresentaram resultado positivo para pelo menos um enteroparasito, resultando em frequência de positividade de 31,6%. Foram identificados os seguintes agentes parasitários: *Ancylostoma spp.* (25/42; 59,5%), *Giardia spp.* (13/42; 31,0%), *Cystoisospora spp.* (4/42; 9,5%), *Toxocara spp.* (3/42; 7,1%), *Trichuris vulpis* (2/42; 4,8%) e *Dipylidium caninum* (2/42; 4,8%). Alguns animais apresentaram infecções múltiplas, justificando a soma das frequências superior ao número total de positivos.

O predomínio de *Ancylostoma spp.* observado neste estudo está de acordo com levantamentos realizados em diferentes regiões do Brasil, nos quais esse parasito é frequentemente descrito como o helminto gastrintestinal mais prevalente em cães domiciliados e semidomiciliados (4,5). A elevada ocorrência pode ser atribuída à resistência das larvas infectantes em ambientes úmidos e quentes, características climáticas predominantes na região norte de Mato Grosso. Além disso, a transmissão por via percutânea e oral favorece a manutenção do ciclo parasitário em áreas urbanas e periurbanas (1,2).

A frequência de *Giardia spp.* encontrada (31,0%) merece atenção devido ao potencial zoonótico de determinados assemblages do parasito. Estudos demonstram que a giardíase é uma das enteroparasitoses mais comuns em cães jovens e em ambientes com alta densidade populacional, sendo frequentemente associada a quadros de diarreia intermitente e comprometimento do desenvolvimento corporal (7). A identificação desse protozoário reforça a importância do monitoramento sanitário e da adoção de medidas adequadas de higiene ambiental.

Embora menos frequentes, os achados de *Toxocara spp.*, *Trichuris vulpis* e *Dipylidium caninum* apresentam relevância clínica e epidemiológica. *Toxocara canis* destaca-se pelo risco de transmissão ao homem, podendo causar larva migrans visceral e ocular (6). Já *D. caninum* depende da participação de pulgas como hospedeiros intermediários, indicando possíveis falhas nos programas de controle ectoparasitário dos animais avaliados (1).

A ocorrência de *Cystoisospora spp.* foi compatível com relatos da literatura, que descrevem maior frequência desse protozoário em filhotes e animais submetidos a situações de estresse ou elevada contaminação ambiental (3). De forma geral, os resultados demonstram que as enteroparasitoses continuam amplamente distribuídas na população canina atendida pelo Hospital Veterinário da UFMT, evidenciando a necessidade de programas permanentes de diagnóstico coproparasitológico, educação sanitária e vermifugação estratégica. Além dos impactos sobre a saúde animal, a presença de espécies com potencial zoonótico reforça a importância dessas infecções no contexto da Saúde Única.

Conclusões

Ancylostoma spp. constitui o principal enteroparasito diagnosticado em cães atendidos no Hospital Veterinário da UFMT-Sinop. *Giardia* spp. apresenta frequência relevante. As parasitoses gastrointestinais permanecem importantes na rotina clínica regional. O monitoramento coproparasitológico contribui para a saúde animal e pública.

Referências

1. Bowman DD. Georgis' Parasitology for Veterinarians. 11th ed. St. Louis: Elsevier; 2021.
2. Taylor MA, Coop RL, Wall RL. Veterinary Parasitology. 5th ed. Hoboken: Wiley-Blackwell; 2024.
3. Monteiro SG. Parasitologia na Medicina Veterinária. 3. ed. Rio de Janeiro: Roca; 2022.

4. Katagiri S, Oliveira-Sequeira TCG. Prevalence of dog intestinal parasites and risk perception of zoonotic infection by dog owners in São Paulo State, Brazil. Revista de Saúde Pública. 2008;42(2):1-7.
5. Traversa D. Pet roundworms and hookworms: a continuing need for global worming. Parasites & Vectors. 2012;5:91.
6. Overgaauw PAM, van Knapen F. Veterinary and public health aspects of *Toxocara* spp. Veterinary Parasitology. 2013;193(4):398-403.
7. Ryan U, Zahedi A, Paparini A. *Cryptosporidium*, *Giardia*, and *Enterocytozoon* in animals: zoonotic significance and public health implications. Experimental Parasitology. 2016;166:28-40.
8. Willis HH. A simple levitation method for the detection of hookworm ova. Medical Journal of Australia. 1921;2:375-376.

Frequência de positividade para *mycoplasma haemofelis* e caracterização laboratorial de felinos atendidos no Hospital Veterinário da UFMS.

Autores: Bruna Alves da Rosa[1]; Veronica Jorge Babo Terra[2]

[1] Acadêmica do Curso de Medicina Veterinária, UFMS.

[2] Docente da Faculdade de Medicina Veterinária e Zootecnia, UFMS.

RESUMO

A micoplasmose felina é uma enfermidade infecciosa causada por hemoplasmas do gênero *Mycoplasma,* sendo *Mycoplasma haemofelis* a espécie de maior importância clínica em felinos domésticos. A infecção pode causar anemia hemolítica de intensidade variável, embora alguns animais permaneçam assintomáticos ou apresentem infecções subclínicas. O diagnóstico molecular por reação em cadeia da polimerase (PCR) é considerado o método de escolha devido à sua elevada sensibilidade e especificidade.

O presente estudo teve como objetivo analisar a ocorrência de *Mycoplasma haemofelis em* gatos atendidos no Hospital Veterinário da Universidade Federal de Mato Grosso do Sul (UFMS), utilizando resultados de PCR realizados pelo Laboratório de Biologia Molecular (BIOMOL/FAMEZ). Foram avaliados exames realizados entre os anos de 2023 e 2025, bem como informações clínicas e laboratoriais dos animais positivos.

No período estudado, foram realizados 98 exames de PCR, dos quais 22 apresentaram resultado positivo, correspondendo a uma frequência de positividade de 22,4%. Entre os animais positivos, 59,1% apresentavam anemia e 40,9% não possuíam alterações hematológicas compatíveis com essa condição. A FeLV foi identificada em 36,4% dos casos, a FIV em 9,1% e a coinfecção por ambas as retroviroses em 4,5% dos animais avaliados.

Os resultados demonstram que a infecção por *Mycoplasma haemofelis* pode ocorrer tanto em animais com anemia quanto em gatos sem alterações hematológicas evidentes, reforçando a importância dos métodos moleculares para o diagnóstico da enfermidade. Além disso, a frequência observada de FeLV entre os animais positivos destaca a

necessidade de estudos adicionais para melhor compreender a influência das retroviroses na evolução clínica da micoplasmose felina.

Palavras-chave: hemoplasma; reação em cadeia da polimerase; anemia; epidemiologia; medicina felina.

INTRODUÇÃO

Mycoplasma haemofelis é um hemoplasma patogênico que acomete felinos domésticos (1). Trata-se da espécie mais patogênica entre os hemoplasmas felinos, podendo causar anemia hemolítica grave, inclusive em animais clinicamente saudáveis (2).

A micoplasmose pode apresentar fase aguda, caracterizada por esplenomegalia e anemia acentuada, e fase crônica, associada a anorexia, febre, hematúria, anemia e hemorragias (3). No hemograma, observam-se alterações como anemia regenerativa, anisocitose, macrocitose e reticulocitose (4).

Segundo a Guideline for Haemoplasmosis in Cats (8), a forma natural de transmissão permanece incerta. A transmissão por transfusão sanguínea contaminada é comprovada, enquanto mordeduras e transmissão vertical são consideradas possíveis vias de disseminação.

Mesmo em gatos domiciliados e assintomáticos, a frequência da infecção pode alcançar 4% (1).

O diagnóstico citológico apresenta limitações (5), sendo a reação em cadeia da polimerase (PCR) considerada o método de escolha devido à elevada sensibilidade e especificidade (6).

OBJETIVOS

Objetivo geral

Analisar a ocorrência da infecção por *Mycoplasma haemofelis* em gatos atendidos no Hospital Veterinário da FAMEZ/UFMS, com base em dados laboratoriais de PCR provenientes do Laboratório de Biologia Molecular (BIOMOL/FAMEZ).

Objetivos específicos

• Determinar a frequência de positividade para *Mycoplasma haemofelis* em amostras submetidas ao exame de PCR no BIOMOL;

• Avaliar a ocorrência de anemia em gatos positivos para *Mycoplasma haemofelis*;

• Verificar a presença de retroviroses (FeLV e FIV) em animais positivos para *Mycoplasma haemofelis*;

• Caracterizar o perfil laboratorial dos felinos positivos para *Mycoplasma haemofelis*.

METODOLOGIA

Este estudo teve caráter observacional e transversal, utilizando informações obtidas de forma retrospectiva e prospectiva. Foram avaliados gatos atendidos no Hospital Veterinário da FAMEZ/UFMS entre os anos de 2023 e 2025, a partir dos resultados de exames de PCR para *Mycoplasma haemofelis* realizados pelo Laboratório de Biologia Molecular (BIOMOL/FAMEZ).

Inicialmente, foi realizado um levantamento dos exames processados no período para determinar a frequência de animais positivos para o agente. Em seguida, foram consultadas as fichas clínicas e os exames complementares dos pacientes positivos, buscando reunir informações que permitissem uma melhor compreensão dos casos atendidos.

Foram analisados dados relacionados à presença de anemia, resultados para FIV e FeLV e evolução clínica dos animais, permitindo avaliar possíveis associações entre essas variáveis e a infecção por *Mycoplasma haemofelis*.

RESULTADOS

Entre os anos de 2023 e 2025, foram realizados 98 exames de PCR para pesquisa de *Mycoplasma haemofelis* em felinos atendidos no Hospital Veterinário Universitário da UFMS. Desses, 22 apresentaram resultado positivo, correspondendo a uma frequência de positividade de 22,4% entre os animais testados.

A frequência de positividade para *Mycoplasma haemofelis* foi de 12,5% em 2023, aumentando para 26,9% em 2024 e permanecendo semelhante em 2025, com 25% dos animais testados apresentando resultado positivo. No período avaliado, aproximadamente um em cada cinco gatos submetidos ao exame de PCR apresentou resultado positivo.

Em relação à avaliação hematológica, observou-se que 59,1% dos animais positivos para *Mycoplasma haemofelis* apresentavam anemia, enquanto 40,9% não apresentavam essa alteração. Dessa forma, embora a anemia tenha sido observada na maioria dos casos avaliados, uma parcela considerável dos animais positivos não apresentava alterações hematológicas.

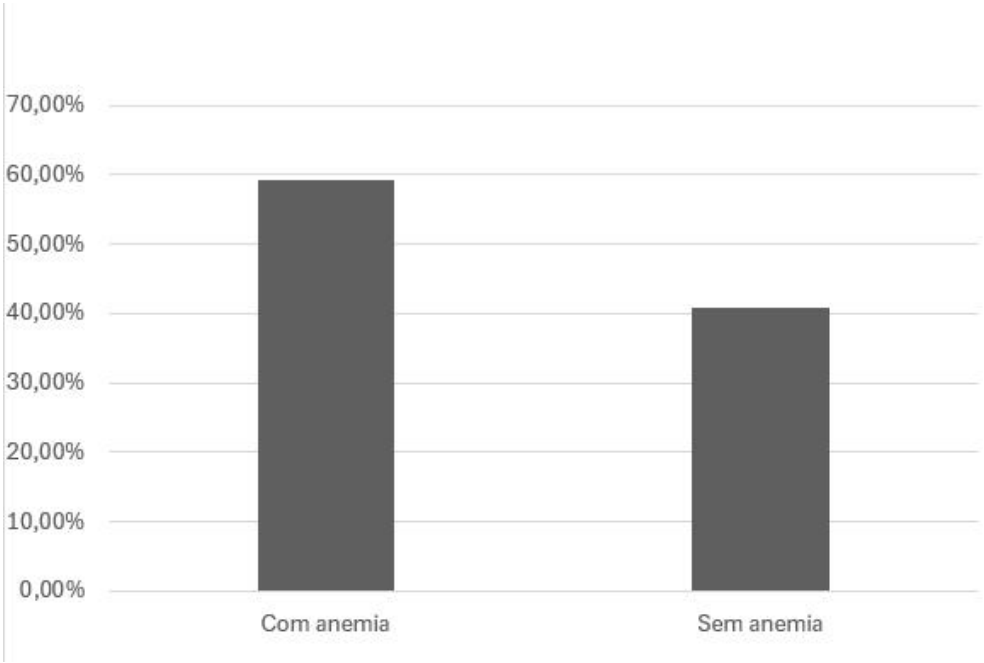

Figura 1. Distribuição dos gatos positivos para *Mycoplasma haemofelis* quanto à presença ou ausência de anemia.

A ocorrência de retroviroses também foi avaliada entre os animais positivos para *Mycoplasma* spp. A FeLV esteve presente em 36,4% dos casos avaliados, enquanto a FIV foi identificada em 9,1% dos animais. Além disso, 4,5% apresentavam coinfecção por ambas as retroviroses. Ressalta-se ainda que 100% dos óbitos observados ocorreram em animais positivos para FeLV.

DISCUSSÃO

Embora a anemia seja descrita como uma das principais alterações associadas à micoplasmose felina, podendo estar presente tanto na fase aguda quanto na fase crônica da doença (3), esse padrão não foi observado em todos os animais avaliados. Apesar de a maioria dos gatos positivos apresentar anemia, uma parcela considerável não possuía alterações hematológicas compatíveis com essa condição no momento do diagnóstico.

A presença de animais positivos sem anemia observada neste estudo sugere que a infecção por *Mycoplasma haemofelis* pode ocorrer sem alterações hematológicas evidentes. Esse achado está de acordo com as diretrizes da ABCD, que descrevem a ocorrência de infecções subclínicas por hemoplasmas felinos e relatam que gatos cronicamente infectados podem permanecer sem sinais clínicos e sem evidência de anemia. Dessa forma, os resultados encontrados demonstram que a detecção do agente por PCR nem sempre está associada à presença de anemia ou ao desenvolvimento de doença clínica (6).

Também foi observada a presença de retroviroses entre os animais positivos para *Mycoplasma spp.*. A frequência de FeLV encontrada nos casos avaliados, somada ao fato de todos os óbitos registrados terem ocorrido em animais positivos para essa retrovirose, chama a atenção e sugere uma possível influência do vírus na evolução clínica desses pacientes. Segundo Ogilvie, Tompkins e Tompkins (7), a imunossupressão induzida pelo FeLV é a consequência mais frequente e mais devastadora da infecção, sendo também a principal causa de morte em gatos infectados. Esse dado torna os resultados encontrados ainda mais interessantes, já que todos os animais que evoluíram para óbito pertenciam a esse grupo. Entretanto, devido à ausência de um grupo controle, não é possível determinar se essa ocorrência representa uma associação real entre a infecção pelo FeLV e os óbitos observados ou se reflete apenas uma característica da população avaliada. Ainda assim, trata-se de um achado que merece atenção e pode ser melhor explorado em estudos futuros.

Por outro lado, a ocorrência de animais positivos para *Mycoplasma spp.* sem evidências de FIV ou FeLV demonstra que a infecção não está restrita a gatos portadores de retroviroses. Esse resultado sugere que outros fatores também possam estar envolvidos tanto na aquisição da infecção quanto na manifestação dos sinais clínicos observados.

De modo geral, os resultados obtidos mostram que a micoplasmose felina apresenta comportamento variável, podendo estar associada a diferentes apresentações clínicas. A ocorrência de animais positivos com e sem anemia, bem como a identificação de casos associados e não associados às retroviroses, reforça a complexidade dessa enfermidade e demonstra que múltiplos fatores podem influenciar sua manifestação clínica. Dessa forma, estudos futuros com maior número de animais e grupos de comparação poderão contribuir para uma compreensão mais aprofundada dos fatores envolvidos na evolução clínica da infecção por *Mycoplasma spp.* em felinos.

CONCLUSÃO

A infecção por *Mycoplasma haemofelis* está presente nos felinos atendidos no Hospital Veterinário da UFMS. A anemia ocorre na maioria dos animais positivos, porém parte dos gatos infectados não apresenta essa alteração, evidenciando a ocorrência de infecções subclínicas. A FeLV é a retrovirose mais frequente entre os animais positivos. A PCR constitui uma ferramenta importante para o diagnóstico da infecção por *Mycoplasma haemofelis*.

REFERÊNCIAS

1. Santos AP, Guimaraes AMS, Nascimento NC, SanMiguel PJ, Martin SW, Messick JB. Genome of Mycoplasma haemofelis: unraveling its strategies for survival and persistence. Veterinary Research. 2011;42(1):102.

2. Tasker S. Hemotropic Mycoplasma. Veterinary Clinics of North America: Small Animal Practice. 2022;52(6):1319-1340.

3. Silveira E, Pimentel MC, Marques SMT. Mycoplasma haemofelis em gato: relato de caso. Pubvet. 2014;8(13):1741.

4. Sykes JE. Feline hemotropic mycoplasmas. Veterinary Clinics of North America: Small Animal Practice. 2010;40(6):1157-1170.

5. Hawley J, Barker EN, Tasker S, et al. Amplification of Mycoplasma haemofelis DNA by a point-of-care PCR assay. Journal of Veterinary Diagnostic Investigation. 2018;30(1):140-143.

6.Tasker S, Braddock JA, Baral RM, et al. Haemoplasmosis in cats: European guidelines from the ABCD International Working Group. Journal of Feline Medicine and Surgery. 2018;20(6):512-525.

7. Ogilvie GK, Tompkins MB, Tompkins WAF. Clinical and immunologic aspects of FeLV-induced immunosuppression. Veterinary Microbiology. 1988;17(4):287-296.

8. European Advisory Board on Cat Diseases. Guideline for Haemoplasmosis in Cats [Internet]. 2026 [cited 2026 Jun 1]. Available from: https://www.abcdcatsvets.org

Frequência de Protozoários Entéricos em Cães e Gatos de Bandeirantes-PR

Nathalia Caroline dos Santos- Discente de Medicina Veterinária em Universidade Estadual do Norte do Paraná, Bandeirantes/PR
Isabel Sabbag Camargo Penteado - Discente de Medicina Veterinária em Universidade Estadual do Norte do Paraná, Bandeirantes/PR
Lívia Justo da Cunha- Discente de Medicina Veterinária em Universidade Estadual do Norte do Paraná, Bandeirantes/PR
Milena Tisque Machado- Discente de Enfermagem em Universidade Estadual do Norte do Paraná, Bandeirantes/PR
Maria Paula de Medeiros Coutinho- Discente de Enfermagem em Universidade Estadual do Norte do Paraná, Bandeirantes/PR
Liza Ogawa- Doutora, Docente em Universidade Estadual do Norte do Paraná, Bandeirantes/PR.

RESUMO

Os protozoários entéricos são parasitas unicelulares de grande relevância na Medicina Veterinária e que não devem ser subestimados, pois a grande maioria possui caráter zoonótico. Estão associados às infecções intestinais, que podem ser assintomáticas até manifestações clínicas de diferentes formas de gravidade, como diarreia, dor abdominal, desidratação e desnutrição. São geralmente transmitidos pela via fecal-oral, por meio da ingestão de água ou alimentos contaminados. O presente estudo teve como objetivo avaliar a ocorrência desses parasitas em cães e gatos do município de Bandeirantes-PR. Os responsáveis pelos animais são escolares de educação infantil e ensino fundamental e seus familiares, que auxiliaram na coleta das fezes. Foram analisadas 33 amostras fecais de cães e gatos, por meio das técnicas de flutuação e sedimentação, sendo identificadas duas amostras de cães positivas para *Giardia* spp.. Entretanto, resultados negativos não excluem completamente a presença de parasitas, uma vez que estes podem apresentar eliminação intermitente nas fezes. Dessa forma, ressalta-se a importância da realização de pelo menos três coletas fecais de cada animal, em dias alternados, a fim de aumentar a sensibilidade diagnóstica. Assim, os resultados obtidos evidenciam a necessidade da adoção de medidas de controle e da conscientização dos tutores quanto às práticas adequadas de prevenção, visando à saúde animal e à saúde pública.

Palavras-chave: *Giardia*; zoonose; animais.

INTRODUÇÃO

Desde a domesticação, os animais ganharam um espaço importante na vida dos seres humanos, formando uma relação dinâmica e que se perpetuou até os dias atuais (1). Sendo assim, cães e gatos destacam-se como os principais animais inseridos no ambiente doméstico, estando presentes em cerca de 46% e 19% dos domicílios brasileiros, respectivamente (2). Entretanto, essa proximidade pode resultar em maior exposição humana, uma vez que alguns animais podem atuar como hospedeiros de parasitas. Dentre esses, destaca-se *Giardia* spp., um protozoário de grande importância devido à existência de múltiplas espécies e genótipos, capazes de infectar diversas espécies animais, inclusive o humano (3).

OBJETIVOS

Dessa forma, o objetivo deste trabalho foi identificar protozoários intestinais em cães e gatos pertencentes a escolares do município de Bandeirantes-PR, além de orientar os tutores sobre medidas preventivas.

MATERIAL E MÉTODOS

O presente estudo foi aprovado pelo Comitê de Ética no Uso de Animais da Universidade Estadual do Norte do Paraná (CEUA/UENP) sob número 02/2024, e realizado com cães e gatos domiciliados pertencentes a escolares da rede municipal de ensino de Bandeirantes-PR. Inicialmente, foi solicitada autorização às diretoras de cinco escolas do município e, após aprovação, foram distribuídos aos escolares e seus familiares materiais informativos e um questionário epidemiológico contendo informações relacionadas aos animais. As amostras fecais foram obtidas por meio de defecação espontânea, armazenadas sob refrigeração e posteriormente analisadas pelas técnicas de flutuação em cloreto de sódio e de sedimentação espontânea (4,5). Ao final das análises, os responsáveis dos animais receberam um laudo contendo os resultados dos exames fecais, acompanhado das orientações pertinentes para tratamento e prevenção das parasitoses identificadas.

RESULTADOS E DISCUSSÃO

Com base nos resultados obtidos, das 33 amostras fecais analisadas (cinco fezes de gatos e 28 de cães), apenas duas (6,1%) apresentaram resultado positivo para protozoário, sendo essas em dois cães e ambas com presença de *Giardia* spp. (Figura 1). Apesar da baixa frequência analisada, a identificação desse protozoário possui grande relevância para saúde pública.

Giardia spp. é um dos protozoários entéricos mais comuns e frequentes, possui uma ampla distribuição mundial e uma maior prevalência em regiões tropicais e subtropicais (6). É um parasita que apresenta baixa especificidade podendo atingir diversas espécies, porém os cães são os mais acometidos. A principal forma de infecção da giardíase em humanos e animais, é através da ingestão de água contaminada com cistos (7).

Os dois cães positivados apresentaram, no dia da coleta das amostras fecais, fezes de aspecto pastoso. Embora frequentemente assintomática, a giardíase também pode ocasionar manifestações clínicas nos animais infectados, como: apatia, êmese e fezes fétidas com consistência pastosa, líquida ou sanguinolenta, e de caráter intermitente. Em casos mais graves, pode até evoluir para óbito, principalmente em animais jovens (8).

O diagnóstico foi realizado a partir do exame coproparasitológico de uma única amostra fecal de cada animal, utilizando os métodos de flutuação e sedimentação. Porém, para uma

maior sensibilidade diagnóstica, recomenda-se a análise de três amostras e que tenham sido coletadas em dias alternados, uma vez que há possibilidade de ocorrência de resultados falso-negativos, devido à eliminação intermitente dos cistos nas fezes (9). A detecção desse parasita em amostras fecais representa um grande desafio diagnóstico, pois, além da eliminação intermitente, animais parasitados podem eliminar quantidades variáveis de cistos diariamente. Consequentemente, naqueles que apresentam baixa eliminação de cistos, a probabilidade de terem um resultado negativo é maior (10).

Figura 1: Cistos de *Giardia* spp. em amostra fecal de cão, objetiva 40x. Fonte: Arquivo pessoal.

A baixa porcentagem de resultados positivos pode estar relacionada à realização de apenas uma coleta fecal por animal. Além disso, a maioria dos animais avaliados eram domiciliados e possuíam acesso controlado à rua, reduzindo a exposição a fontes de infecção (11). Mesmo diante da baixa ocorrência observada, a identificação de *Giardia* spp., reforça a importância da realização periódica de exames de fezes, bem como da adoção de medidas preventivas e educativas voltadas ao conceito de saúde única. Nesse contexto, as informações repassadas no ambiente escolar e aos responsáveis representam uma importante estratégia de prevenção, uma vez que a compreensão das medidas profiláticas favorece maior adesão aos cuidados sanitários e reduzindo os riscos de infecção.

CONCLUSÃO

A presença de *Giardia* spp. nas amostras analisadas evidencia a possibilidade de disseminação desse protozoário e reforça sua relevância como agente zoonótico. Mesmo em baixa frequência, a giardíase representa um potencial risco de transmissão, uma vez que seus cistos podem permanecer viáveis no ambiente por longos períodos. Dessa forma, torna-se fundamental a adoção de medidas profiláticas, bem como as ações educativas

voltadas aos tutores e desenvolvidas em ambientes escolares, servindo como uma importante medida de prevenção.

REFERÊNCIAS

1) Rodrigues LV; Mangini ER. Animais de estimação e sua importância na composição familiar do novo milênio. 2024. Acess: https://www.aedb.br/seget/arquivos/artigos24/613572.pdf

2) Instituto Brasileiro de Geografia e Estatística. Pesquisa Nacional por Amostra de Domicílios Contínua: características gerais dos domicílios e dos moradores 2019. 2020. Access: https://biblioteca.ibge.gov.br/visualizacao/livros/liv101748.pdf

3) Thompson RCA. The zoonoctic significance and molecular epidemiology of Giardia e giardiasis. Veterinary Parasitology, Amsterdam, v. 126, n. 1-2, p. 15-35. Dec. 2004.

4) Hoffman WA; Pons JA; Janer JL. The sedimentation-concentration method in schistosomiasis mansoni. Journal of Tropical Medicine and Public Health, v.9, p. 283-298, 1934.

5) Willis HHA. A simple levitation method for the detection of wookworm ova. Medicine Journal of Australia, v. 8, p. 375-376, 1921.

6) Santana LA; Vitorino RR; Antonio VE; Moreira TR; Gomes AP. Atualidades sobre giardíase. Jornal Brasileiro de Medicina, v.102, n.1, p.7-10, 2014.

7) Mundim TCD; Oliveira Júnior SD; Rodrigues DC; Cury MC. Frequency of helminthes parasites in cats of Uberlândia, Minas Gerais. Arquivo Brasileiro de Medicina Veterinária e Zootecnia, v.56, n.4, p.562-563, 2004.

8) Franco RMB. Protozoários de veiculação hídrica: relevância em saúde pública. Revista Panamericana de Infectologia, v.9, n.4, p.36-43, 2007.

9) Labruna MB et al. Prevalência de endoparasitas em cães da área urbana do município de Monte Negro, Rondônia. Arquivos do Instituto Biológico, v.73, n.2, p.183-193, 2006.

10) Dancinger ME; Lopez M. Numbers of *Giardia* in the feces of infected children. American Journal of Tropical Medicine and Hygiene, v.24, n.2, p.237-242, 1975.

11) Blazius RD et al. Ocorrência de protozoários e helmintos em amostras de fezes de cães errantes da Cidade de Itapema, Santa Catarina. Revista da Sociedade Brasileira de Medicina Tropical, v.38, n.1, p.73-74, 2005.

Frequência de trombocitopenia e perfil hematológico de cães atendidos em rotina clínico-laboratorial

Gabriella Lombardi Maranha da Costa - Discente de Medicina Veterinária na Universidade Estadual do Centro-Oeste, PR

Eduardo Rogério dos Santos - Discente de Medicina Veterinária na Universidade Estadual do Centro-Oeste, PR

Gabriele Baumel - Mestranda de Medicina Veterinária na Universidade Estadual do Centro-Oeste, PR

Fernanda Kaliskeviski Scheis - Residente em Patologia Clínica Veterinária na Universidade Estadual do Centro-Oeste, PR

Ana Luiza Paschoal Costa de Lima - Médica Veterinária, PR

Margarete Kimie Falbo - Docente do Departamento de Medicina Veterinária e do Programa de Pós-Graduação em Ciências Veterinárias da Universidade Estadual do Centro-Oeste, PR

Resumo

A trombocitopenia caracteriza-se pela redução anormal da contagem de plaquetas sanguíneas, podendo comprometer a hemostasia e favorecer a ocorrência de hemorragias. O presente estudo avaliou a frequência e o perfil hematológico de cães atendidos na clínica escola veterinária da UNICENTRO durante o período de 2 anos. Foi realizado um estudo retrospectivo observacional com análise de 863 cães distintos atendidos entre os anos de 2024 e 2025. Considerou-se trombocitopenia contagem plaquetária inferior a 250 mil/µl. Foram avaliados sexo, idade, raça, hematócrito, leucócitos totais e intensidade da trombocitopenia. A análise estatística incluiu os testes de Shapiro-Wilk e correlação de Spearman, adotando-se $p<0,05$. Entre os animais avaliados, 130 apresentaram trombocitopenia, correspondendo à frequência de 15,1%. Houve predominância de fêmeas (63,8%), cães sem raça definida (46,2%) e média etária de 8,2 anos. A contagem plaquetária média foi de 112.372 ± 48.746/ µl, sendo mais frequentes os casos de trombocitopenia leve (34,6%). Metade dos cães apresentou hematócrito abaixo d o intervalo de referência e 33,1% leucocitose. Observou-se correlação positiva entre contagem plaquetária e hematócrito. Concluiu-se que a trombocitopenia apresentou ocorrência relevante na população estudada e esteve frequentemente associada à anemia, evidenciando a importância da avaliação hematológica na rotina clínica veterinária.

Palavras-chave: plaquetas; eritrograma; leucograma.

Introdução

As plaquetas são componentes sanguíneos essenciais para a hemostasia (1), e a trombocitopenia, caracterizada pela redução anormal dessas no sangue (2), pode levar à ocorrência de hemorragias.

As causas mais comuns de trombocitopenia relatadas em cães são: neoplasias, trombocitopenia imune primária e doenças inflamatórias e infecciosas (3). Sendo linfoma, hemangiossarcoma e carcinoma as principais neoplasias citadas com quimioterapia associada (4), e das doenças infecciosas as principais causadoras são anaplasmose e babesiose (3,5).
Fatores epidemiológicos, como idade e sexo, e parâmetros hematológicos, como hematócrito e contagem de leucócitos, podem estar associados à predisposição e às possíveis causas primárias ou secundárias da trombocitopenia. (3,6,7,8)

Esse trabalho tem como objetivo avaliar a frequência e caracterizar o perfil hematológico de cães trombocitopênicos atendidos na rotina laboratorial durante 24 meses.

Material e Métodos

Foi realizado estudo retrospectivo observacional com avaliação de 863 cães distintos atendidos entre 2024 e 2025. Considerou-se como trombocitopenia a contagem plaquetária inferior a 250 mil/µL e a intensidade da trombocitopenia foi classificada de forma descritiva, de acordo com faixas de contagem plaquetária previamente definidas para o estudo, em discreta (150.000–249.000 plaquetas/µL), leve (100.000–149.000 plaquetas/µL), moderada (50.000–99.000 plaquetas/µL) e grave (<50.000 plaquetas/µL). Foram avaliados sexo, idade, raça, hematócrito, leucócitos totais e intensidade da trombocitopenia. A normalidade dos dados foi verificada pelo teste de Shapiro–Wilk e as correlações pelo teste de Spearman, adotando-se $p<0,05$.

Resultados

Dos 863 cães avaliados, 130 apresentaram trombocitopenia, correspondendo à frequência de 15,1% (IC95%: 12,8–17,6). A média de idade dos cães trombocitopênicos foi de 8,2 anos, com predominância de fêmeas (63,8%) e cães sem raça definida (46,2%). A média da contagem plaquetária foi de 112.372 ± 48.746/µL. Quanto à intensidade, observou-se trombocitopenia leve em 34,6% dos cães, discreta em 29,2%, moderada em 23,8% e grave

em 12,3%. Cinquenta por cento dos cães apresentaram hematócrito abaixo do intervalo de referência e 33,1% apresentaram leucocitose. Observou-se correlação positiva entre a contagem plaquetária e o hematócrito (rho=0,392; p<0,001).

Discussão

A frequência de trombocitopenia observada neste estudo demonstra que a redução da contagem plaquetária é uma alteração relevante na rotina clínico-laboratorial de cães. A média de idade dos cães trombocitopênicos avaliados foi de 8,2 anos, indicando predominância de animais adultos e idosos, faixa etária em que podem ser mais frequentes a ocorrência de doenças infecciosas crônicas, processos imunomediados e neoplasias, enfermidades frequentemente associadas ao desenvolvimento de trombocitopenia (3).
A correlação positiva entre a contagem plaquetária e o hematócrito sugere que menores contagens de plaquetas tendem a ocorrer em cães com menores valores de hematócrito. Em cães adultos e idosos, a ocorrência concomitante de anemia e trombocitopenia pode estar relacionada a diferentes condições sistêmicas, incluindo processos inflamatórios crônicos, doenças infecciosas, alterações imunomediadas, hemorragias e neoplasias, com possível comprometimento na produção de células sanguíneas (9,10,11). Entretanto, por se tratar de um estudo retrospectivo baseado em dados hematológicos, essa associação deve ser interpretada com cautela e necessita de correlação com os achados clínicos e exames complementares.

A presença de leucocitose em parte dos cães trombocitopênicos reforça a possibilidade de participação de processos inflamatórios ou infecciosos em uma parcela dos casos. Esse achado evidencia a importância de não interpretar a contagem plaquetária de forma isolada, mas sim em conjunto com o eritrograma e o leucograma, especialmente na triagem de pacientes com suspeita de doenças sistêmicas.

Conclusão

A trombocitopenia apresentou frequência relevante entre os cães. A alteração foi frequentemente acompanhada por redução do hematócrito e, em parte dos casos, por leucocitose, indicando a importância da interpretação conjunta do plaquetograma, eritrograma e leucograma. Os achados reforçam o valor da avaliação hematológica na triagem clínica de cães e indicam a necessidade de correlação com dados clínicos e exames complementares para investigação das causas subjacentes.

Referências

1. Koupenova M; Clancy L; Corkrey H; Freedman J. Circulating platelets as mediators of immunity, inflammation, and thrombosis. Circ Res. 2018;122:337-351.
2. Smock KJ; Perkins SL. Thrombocytopenia: an update. Int J Lab Hematol. 2014;36.
3. Francés M; Seth M; Sharman M; Pollard D; Ortiz A; Miller R; et al. Causes of thrombocytopenia in dogs in the United Kingdom: a retrospective study of 762 cases. Vet Med Sci. 2023;9:1495-1507.
4. Grindem CB; Breitschwerdt EB; Corbett WT; Page RL; Jans HE. Thrombocytopenia associated with neoplasia in dogs. J Vet Intern Med. 1994;8(6):400-405.
5. Atif F; Mehnaz S; Qamar M; Roheen T; Sajid M; Ehtisham-Ul-Haque S; et al. Epidemiology, diagnosis, and control of canine infectious cyclic thrombocytopenia and granulocytic anaplasmosis: emerging diseases of veterinary and public health significance. Vet Sci. 2021;8.
6. Neeladevi N; Subapriya S; Chandrasekar M; Baranidharan G; Thilagar M; Rao GS. Clinico-pathological evaluation of critically ailing dogs with special reference to thrombocytopenia. Indian J Anim Res. 2024.
7. Fonseca SA; Pereira PL; Diniz VL; Silva LS; Silva LA; Silva RA; et al. Etiological aspects of alterations in platelet count in canines: a report on 3208 cases in the semiarid region of northeastern Brazil. Comp Clin Pathol. 2023;1-6.
8. López-Bailén E; Duclos A; Mullany D; Boedec L; Cuq B. Prognostic factors and long-term outcome in dogs diagnosed with primary and secondary immune thrombocytopenia in Ireland. J Small Anim Pract. 2025;66:305-313.
9. Yadav N, Mondal D, Raja R, E, Singh K, Sharma D, Das A. N-acetylcysteine enhances bone marrow activity in treating pancytopenia induced by canine hemoprotozoan diseases. Vet Res Forum. 2025;16:1-10.
10. Lucidi C, De Rezende C, Jutkowitz L, Scott M. Histologic and cytologic bone marrow findings in dogs with suspected precursor-targeted immune-mediated anemia and associated phagocytosis of erythroid precursors. Vet Clin Pathol. 2017;46:401-415.
11. Cha S, Yu D, Bae H. Myelodysplastic/Myeloproliferative Neoplasm in a Dog: A Case Report. Vet Med Sci. 2025;12.

Gabapentina e Pregabalina no Manejo da Dor Crônica em Cães e Gatos

AUTORES: João Vitor Darque dos Santos, Larissa Paludo, Marina Michelon Lindner, Vitória Gaffuri Martello, Roseli Jacobi Veloso, Rosema Santin.

RESUMO
A dor crônica representa uma importante causa de redução da qualidade de vida em cães e gatos, estando frequentemente associada a enfermidades degenerativas, ortopédicas e neurológicas. Nesse contexto, os gabapentinoides têm sido utilizados como terapias adjuvantes no manejo analgésico devido à sua ação na modulação da percepção nociceptiva. Objetivou-se relatar uma série de casos de cães e gatos submetidos ao tratamento da dor crônica com gabapentina ou pregabalina como adjuvantes analgésicos. Os dados foram obtidos a partir de atendimentos realizados no projeto de extensão Ambulatório da Dor do Instituto Federal Catarinense (IFC) – Campus Concórdia. Foram avaliados 13 pacientes, sendo 12 cães e um gato. As suspeitas clínicas variaram de osteoartrite, osteofitose, displasia coxofemoral, doença do disco intervertebral, luxação de patela bilateral e ruptura de ligamento cruzado, entre outras afecções associadas à dor crônica. Todos os pacientes foram avaliados por meio das escalas LOAD e COAST e submetidos a protocolos analgésicos multimodais, nos quais seis animais receberam gabapentina e sete receberam pregabalina. Durante o acompanhamento clínico, observou-se evolução favorável em todos animais reavaliados, além de relatos positivos dos responsáveis quanto à redução dos sinais relacionados à dor. Conclui-se que a gabapentina e a pregabalina constituem alternativas terapêuticas relevantes como parte do manejo multimodal da dor crônica em cães e gatos, contribuindo para o controle dos sinais clínicos e para a melhoria da qualidade de vida dos animais.

Palavras-chave: Analgesia multimodal; Dor neuropática; Medicina veterinária; Osteoartrite.

INTRODUÇÃO

A dor representa um dos principais desafios clínicos na medicina veterinária de pequenos animais, impactando diretamente o bem-estar e a qualidade de vida dos pacientes. Segundo as diretrizes da WSAVA, a dor afeta negativamente fatores como nutrição, ambiente, saúde, comportamento e estado mental, reforçando a necessidade de reconhecimento e tratamento adequados (1). A dor crônica consiste em um estado patológico decorrente de alterações persistentes nas vias de processamento nociceptivo, resultando em sensibilização central e perpetuação da percepção dolorosa. Além disso, quadros dolorosos prolongados favorecem o desenvolvimento de componentes mal adaptativos, tornando o tratamento mais complexo (2). Nesse contexto, os gabapentinoides, como gabapentina e pregabalina, têm sido utilizados como terapias adjuvantes no manejo da dor, atuando na modulação da transmissão nociceptiva e na redução da hipersensibilidade dolorosa (3). Assim, objetivou-se relatar uma série de casos de cães e gatos submetidos ao tratamento da dor crônica com gabapentina ou pregabalina.

MATERIAL E MÉTODOS

Os dados apresentados nesta série de casos foram obtidos a partir de atendimentos realizados no projeto de extensão Ambulatório da Dor do Instituto Federal Catarinense (IFC) – *Campus* Concórdia, que presta acompanhamento clínico a cães e gatos com quadros de dor aguda e crônica. Ao todo, 13 pacientes diagnosticados com dor crônica, incluindo 12 cães e um gato foram submetidos ao tratamento com medicamento do grupo farmacológico gabapentinoide. Entretanto, desses, apenas seis pacientes compareceram ao retorno, sendo todos cães, com idades variando entre 5 e 13 anos. As principais suspeitas clínicas observadas incluíram osteoartrite, osteofitose, displasia coxofemoral e síndrome de Wobbler. Todos os pacientes foram submetidos à avaliação da dor por meio das escalas Liverpool Osteoarthritis in Dogs (LOAD) e Canine OsteoArthritis Staging Tool (COAST). Os animais foram avaliados com as mesmas escalas no primeiro atendimento e no retorno clínico, que variaram entre 20 e 30 dias entre a primeira consulta e a nova avaliação, sendo posteriormente instituído protocolo terapêutico multimodal. Do total de 13 pacientes, seis receberam gabapentina e sete receberam pregabalina, associadas a anti-inflamatórios não esteroidais, opioides, dipirona, condroprotetores e laserterapia, conforme o caso. Ressalta-se que alguns pacientes não possuíam diagnóstico definitivo no momento da avaliação, sendo a terapia direcionada ao controle da dor crônica e à melhora da qualidade de vida dos animais.

RESULTADOS E DISCUSSÃO

A dor crônica é uma condição frequentemente associada a enfermidades degenerativas e alterações musculoesqueléticas em cães e gatos, demandando abordagens terapêuticas multimodais para seu adequado controle. Nesta série de casos, as principais suspeitas clínicas incluíram osteoartrite, osteofitose, displasia coxofemoral e afecções frequentemente relacionadas à persistência da dor e ao desenvolvimento de mecanismos de sensibilização central. Nesse contexto, os gabapentinoides têm sido amplamente utilizados como terapias adjuvantes devido à sua capacidade de modular a transmissão nociceptiva por meio da ligação à subunidade α2δ-1 dos canais de cálcio voltagem-dependentes, contribuindo para a redução da hipersensibilidade dolorosa (4).

Os protocolos empregados neste estudo seguiram os princípios da analgesia multimodal recomendados pelas diretrizes da AAHA e da WSAVA, associando gabapentina ou pregabalina a anti-inflamatórios não esteroidais, opioides, dipirona, condroprotetores e outras modalidades terapêuticas (1, 2). A utilização desses fármacos

em associação a outras classes analgésicas busca atuar em diferentes vias da nocicepção, promovendo melhor controle da dor e maior conforto e bem-estar dos pacientes.

Durante o acompanhamento clínico por meio das escalas LOAD (5) e COAST (6), observou-se evolução favorável em todos os pacientes reavaliados, além de relatos positivos dos responsáveis quanto à redução dos sinais compatíveis com dor crônica após a instituição da terapia. Dos seis pacientes avaliados, cinco apresentaram melhora em pelo menos uma das escalas, sem aumento da pontuação na outra. Um paciente apresentou melhora em uma escala e aumento na outra; entretanto, durante a anamnese de retorno, foi relatada melhora da qualidade de vida e dos sinais clínicos associados à dor. A ausência dos sete pacientes no retorno clínico impossibilitou uma análise completa de todo o grupo de amostragem, contudo, sugere-se que a falta de procura dos responsáveis ao Ambulatório da Dor seja por melhora clínica dos pacientes após o protocolo terapêutico estabelecido. Dessa forma, os achados sugerem benefício clínico associado ao uso dos gabapentinoides como parte de protocolos multimodais. Contudo, estudos com maior número de pacientes e acompanhamento padronizado são necessários para melhor caracterização de sua eficácia no manejo da dor crônica em cães e gatos.

CONCLUSÃO

A gabapentina e a pregabalina mostraram-se opções terapêuticas viáveis como parte de protocolos multimodais para o manejo da dor crônica em cães. Os pacientes reavaliados apresentaram evolução clínica favorável, evidenciada pela melhora nas escalas LOAD e COAST e pelos relatos dos responsáveis. Estudos com maior número de animais são necessários para ampliar a compreensão sobre a eficácia desses fármacos no manejo da dor crônica em pequenos animais.

REFERÊNCIAS

1. Monteiro BP, Steagall PVM, Antunes J, Assis HM, Campoy L, Lascelles BDX, et al. 2022 WSAVA guidelines for the recognition, assessment and treatment of pain. J Small Anim Pract. 2023;64(4):177-254.

2. Gruen ME, Lascelles BDX, Colleran E, Gottlieb A, Johnson J, Lotsikas P, et al. 2022 AAHA Pain Management Guidelines for Dogs and Cats. J Am Anim Hosp Assoc. 2022;58(2):55-76.

3. Magdanelo C, Rodríguez MJ. Uso de gabapentina e pregabalina em cães e gatos na dor aguda e crônica: revisão de literatura. Revista Científica de Medicina Veterinária. 2023.
4. Cagnardi P, Villa R, Zonca A, Gallo M, Carli S, Vercelli C. Gabapentin: Clinical Use and Pharmacokinetics in Dogs, Cats, and Horses. Animals. 2023;13(12):2045.
5. Walton MB, Cowderoy E, Lascelles D, Innes JF. Evaluation of Construct and Criterion Validity for the Liverpool Osteoarthritis in Dogs (LOAD) Clinical Metrology Instrument and Comparison to Two Other Instruments. PLoS One. 2013;8(3):e58125.
6. Cachon T, Frykman O, Innes JF, Lascelles BDX, Okumura M, Sousa P, et al. Face Validity of a Proposed Tool for Staging Canine Osteoarthritis: Canine OsteoArthritis Staging Tool (COAST). Vet J. 2018;235:1-8.

Gastrite ulcerativa linfoplasmocítica em canino: relato de caso

Clarice Dutra Camilo Rosa – Discente de Medicina Veterinária do Centro Universitário Aparício Carvalho, RO
Amanda Gabriela Pereira Aziel – Discente de Medicina Veterinária do Centro Universitário Aparício Carvalho, RO

RESUMO

A gastrite ulcerativa em cães é uma afecção gastrointestinal relevante, com sinais clínicos inespecíficos e alterações que podem mimetizar processos neoplásicos. Objetivou-se relatar um caso de gastrite ulcerativa linfoplasmocítica em um cão atendido em hospital veterinário universitário. Um canino macho, Husky Siberiano, com aproximadamente um ano, foi atendido apresentando vômitos, hiporexia e dor abdominal. Foram realizados exames laboratoriais, ultrassonografia abdominal, endoscopia digestiva alta e histopatologia. A ultrassonografia evidenciou espessamento focal acentuado da parede gástrica, perda da estratificação das camadas e redução da motilidade, achados sugestivos de processo infiltrativo. A endoscopia revelou hiperemia, erosões, ulcerações e espessamento nodular da mucosa gástrica. O exame histopatológico confirmou gastrite ulcerativa neutrofílica e eosinofílica intensa associada a infiltrado linfoplasmocítico moderado a intenso, além de duodenite linfoplasmocítica moderada. Conclui-se que processos inflamatórios graves podem mimetizar neoformações gastrointestinais, sendo a histopatologia indispensável para o diagnóstico definitivo.

Palavras-chave: êmese; endoscopia; gastropatia; histopatologia; ultrassonografia.

INTRODUÇÃO

A gastrite ulcerativa em cães está relacionada à presença de erosões e ulcerações da mucosa gástrica, podendo estar associada a doenças gastrointestinais mecânicas, processos inflamatórios, infecciosos ou neoplásicos e uso de fármacos ulcerogênicos (1). As enteropatias crônicas apresentam fisiopatologia multifatorial, envolvendo resposta imune da mucosa, microbiota intestinal e fatores ambientais e dietéticos (2). Nesses casos, infiltrados linfoplasmocíticos podem ser observados em mucosa gástrica e duodenal, associados a sinais inespecíficos e alterações endoscópicas, como edema, eritema, erosões e ulcerações (3). Como processos inflamatórios graves podem mimetizar alterações neoplásicas em exames de imagem e endoscopia, a histopatologia é fundamental para confirmação diagnóstica e caracterização do infiltrado inflamatório (4,5).

O presente trabalho teve como objetivo relatar um caso de gastrite ulcerativa linfoplasmocítica em um cão.

DESCRIÇÃO DO CASO

Um canino macho, Husky Siberiano, não castrado, com aproximadamente um ano e 19 kg, foi atendido em hospital veterinário universitário em 28 de fevereiro de 2026. A queixa principal consistia em náuseas e vômitos esporádicos há cerca de dois dias, associados à hiporexia. Os responsáveis relataram episódios semelhantes prévios, sem acompanhamento médico-

veterinário, além de manejo alimentar inadequado, acesso ao quintal e hábito de parorexia. O histórico vacinal estava incompleto, e a última vermifugação havia sido realizada um dia antes da consulta.

Ao exame físico, observou-se temperatura de 38,6 °C, frequência cardíaca de 100 bpm, frequência respiratória de 56 mpm, mucosas discretamente hipocoradas, tempo de preenchimento capilar superior a dois segundos e desidratação estimada em 5%. O paciente apresentou dor à palpação abdominal e postura de prece. Foram estabelecidas como suspeitas corpo estranho gastrointestinal, gastroenterite, pancreatite e hemoparasitose. Radiografia abdominal, teste 4DX e internação foram recusados pelos tutores.

No hemograma, observou-se anemia microcítica normocrômica, leucocitose por neutrofilia, desvio à esquerda e linfopenia. O perfil bioquímico revelou hipoalbuminemia, hipoproteinemia e discreta hipoglicemia. A ultrassonografia abdominal evidenciou estômago parcialmente distendido por conteúdo gasoso, parede focalmente espessada em região de fundo gástrico, perda da estratificação das camadas e redução da motilidade gástrica. Também foram observados aumento da ecogenicidade dos tecidos mesentéricos adjacentes, sugestivo de peritonite focal, espessamento duodenal compatível com duodenite e linfonodomegalia gástrica e pré-hepática reacional.

Figura 1 - (A) Estômago parcialmente distendido por conteúdo intraluminal gasoso. (B) Parede gástrica edemaciada de maneira focal em fundo gástrico, medindo mais de 2,55 cm de espessura.

Diante dos achados ultrassonográficos e da persistência dos sinais clínicos, foi indicada endoscopia digestiva alta para avaliação da mucosa e coleta de biópsias. Foram observadas áreas multifocais de hiperemia, erosões e ulcerações gástricas, além de espessamento acentuado em antro pilórico, incisura angular e corpo gástrico, com aspecto nodular multifocal e redução da expansibilidade local. Não foi identificado corpo estranho. A impressão endoscópica

foi sugestiva de neoformação gástrica, embora gastrite ulcerativa severa não pudesse ser descartada.

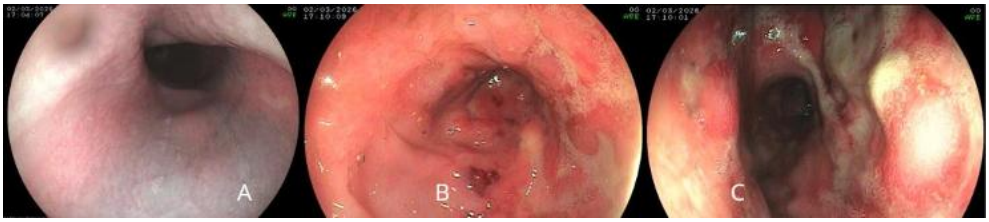

Figura 2 - (A) Mucosa hiperêmica do esôfago torácico cervical. (B)／ Iceras em antro pilórico. (C) Lesões nodulares em corpo gástrico.

A análise histopatológica confirmou gastrite ulcerativa neutrofílica e eosinofílica intensa associada à gastrite linfoplasmocítica moderada a intensa, hiperplasia glandular e edema intersticial acentuado. Nos fragmentos duodenais, observou-se duodenite linfoplasmocítica moderada e difusa. Após a realização dos exames, os responsáveis optaram pela retirada do paciente antes da definição terapêutica baseada no histopatológico, sem retorno para acompanhamento clínico.

DISCUSSÃO

A gastrite ulcerativa em cães está relacionada a lesões erosivas e ulcerativas da mucosa gástrica, podendo estar associada a fármacos ulcerogênicos, doenças gastrointestinais mecânicas, neoplasias e processos inflamatórios ou infecciosos (1,4). Além disso, enteropatias crônicas apresentam fisiopatologia multifatorial, envolvendo resposta imune da mucosa, microbiota intestinal e fatores ambientais e dietéticos (2). No presente relato, o histórico alimentar inadequado e o hábito de ingestão de materiais diversos podem ter contribuído para o desenvolvimento e a manutenção do processo inflamatório gastrointestinal.

Os sinais clínicos apresentados, incluindo êmese, hiporexia, algia abdominal e postura de prece, são compatíveis com afecções gastrointestinais inflamatórias e ulcerativas. Vômito, anorexia, dor abdominal e anemia são descritos em cães com erosões ou ulcerações gastroduodenais, enquanto gastrite e duodenite linfoplasmocíticas podem cursar com sinais inespecíficos, recorrentes ou persistentes (1,3).

As alterações laboratoriais observadas podem estar relacionadas ao processo inflamatório gastrointestinal. A anemia microcítica, associada à redução de hemácias, hemoglobina, hematócrito e VCM, pode sugerir perda sanguínea crônica, achado descrito em cães com ulcerações gastroduodenais e em quadros de anemia por deficiência de ferro (1,6). A leucocitose por neutrofilia, com desvio à esquerda e linfopenia, é compatível com resposta

inflamatória sistêmica (7). Já a hipoalbuminemia e a hipoproteinemia podem ocorrer em enteropatias crônicas, especialmente quando há inflamação e possível perda proteica gastrointestinal (2,8).

No presente relato, o espessamento focal acentuado da parede gástrica, a perda da estratificação das camadas e a redução da motilidade levantaram suspeita inicial de processo infiltrativo ou neoplásico. Alterações semelhantes são descritas em doenças gástricas neoplásicas, sobretudo quando há espessamento mural focal e perda da definição das camadas (5). Entretanto, processos inflamatórios graves também podem apresentar aspecto semelhante. Essa limitação foi evidenciada no caso, pois os achados ultrassonográficos e endoscópicos sugeriram neoformação, mas a histopatologia confirmou processo inflamatório ulcerativo (4,5).

Os infiltrados linfoplasmocíticos em mucosa gástrica e duodenal são descritos em cães com inflamação gastrointestinal crônica e podem ocorrer associados a alterações endoscópicas, como edema, eritema, erosões e ulcerações (2,3,9). No presente relato, o histopatológico demonstrou que o processo inflamatório não estava restrito ao estômago, pois havia também duodenite linfoplasmocítica moderada e difusa, reforçando a importância da endoscopia associada à biópsia para caracterização da inflamação gastrointestinal.

O tratamento da gastrite ulcerativa associada a infiltrado linfoplasmocítico deve ser direcionado à causa de base, à proteção da mucosa gástrica e ao controle da inflamação. Em cães com erosões ou ulcerações gastroduodenais, gastroprotetores, especialmente inibidores da bomba de prótons, são descritos como parte do manejo, desde que utilizados de forma racional (10). Em casos associados a enteropatias inflamatórias crônicas, recomenda-se abordagem sequencial, iniciando por manejo dietético exclusivo com dieta terapêutica antes da instituição de terapias imunossupressoras (2,11). Neste relato, não foi possível instituir ou acompanhar a resposta terapêutica após o diagnóstico histopatológico, devido à retirada do paciente pelos responsáveis.

CONCLUSÃO

A gastrite ulcerativa associada à gastrite linfoplasmocítica provocou alterações gastrointestinais importantes no paciente. O caso demonstra que processos inflamatórios severos podem mimetizar neoformações em exames de imagem e endoscopia, tornando a histopatologia indispensável para o diagnóstico definitivo.

REFERÊNCIAS

1. Pavlova E; Gold RM; Tolbert MK; Lidbury JA. Medical conditions associated with gastroduodenal ulceration or erosion in 168 dogs: 2008-2018. Journal of Veterinary Internal Medicine. 2021;35(6):2697-2704. doi:10.1111/jvim.16275.
2. Heilmann RM; Jergens AE; Kathrani A; Allenspach K; Salavati Schmitz S; Priestnall SL; Dandrieux JRS; O'Connor AM. ACVIM-endorsed statement: consensus statement and systematic review on guidelines for the diagnosis and treatment of chronic inflammatory enteropathy in dogs. Journal of Veterinary Internal Medicine. 2026;40(1):aalaf017. doi:10.1093/jvimsj/aalaf017.
3. Oliveira CR; Volkweis FS. Lymphoplasmocytic gastritis and duodenitis in a dog: case report. Research, Society and Development. 2024;13(1):e8613144792. doi:10.33448/rsd-v13i1.44792.
4. Gomes T; Harmon C; Nappier M. Ultrasonographic and endoscopic guidance in diagnosis of Helicobacter gastritis presenting as a mass lesion in a dog: a case report. Frontiers in Veterinary Science. 2022;9:959526. doi:10.3389/fvets.2022.959526.
5. Simeoni F; Del Signore F; Aste G; Bargellini P; Rubini G; Terragni R; Tamburro R; Falerno I; de Pasquale F; Vignoli M. B-mode and contrast enhanced ultrasonography features of gastric inflammatory and neoplastic diseases in dogs. Animals. 2021;11(3):670. doi:10.3390/ani11030670.
6. Naigamwalla DZ; Webb JA; Giger U. Iron deficiency anemia. The Canadian Veterinary Journal. 2012;53(3):250-256.
7. Pierini A; Gori E; Lippi I; Lubas G; Marchetti V. Are leukocyte and platelet abnormalities and complete blood count ratios potential prognostic markers in canine sepsis? Frontiers in Veterinary Science. 2020;7:578846. doi:10.3389/fvets.2020.578846.
8. Holmberg J; Pelander L; Ljungvall I; Harlos C; Spillmann T; Häggstrˆ m J. Chronic enteropathy in dogs: epidemiologic aspects and clinical characteristics of dogs presenting at two Swedish animal hospitals. Animals. 2022;12(12):1507. doi:10.3390/ani12121507.
9. Oliveira-Barros LM; Holanda AGA; Heilmann R; Steiner JM; Queiroz GF; Catão-Dias JL; Matera JM. Correlation of disease markers with clinical, endoscopic, and histologic findings in dogs with chronic gastrointestinal inflammation. Brazilian Journal of Veterinary Medicine. 2025;47(1):1-12. doi:10.29374/2527-2179.bjvm001225.
10. Marks SL; Kook PH; Papich MG; Tolbert MK; Willard MD. ACVIM consensus statement: support for rational administration of gastrointestinal protectants to dogs and cats. Journal of Veterinary Internal Medicine. 2018;32(6):1823-1840. doi:10.1111/jvim.15337.
11. Rodrigues SD; Mendoza B; Dias MJ; Santos NS; Hebert M; Bettin E; Signorelli F; Procoli F; Hernandez J; Leal RO. Association of diet with treatment response in dogs with chronic enteropathy: a retrospective multicenter study. Journal of Veterinary Internal Medicine. 2025;39(3):jvim70071. doi:10.1111/jvim.70071.

Granuloma Cutâneo Associado à Sílica de Areia Sanitária em Felino

Jhenifer Alves Pires – Discente de Medicina Veterinária na Universidade Positivo (UP)
Náthally Surek Pereira da Silva – Discente de Medicina Veterinária na Universidade Positivo (UP)
Nicolle Surek Pereira da Silva – Discente de Medicina Veterinária na Universidade Positivo (UP)
Felipe da Silva Dezidério – Médico Veterinário Autônomo

Resumo
A sílica é reconhecida como importante estímulo inflamatório crônico, capaz de induzir reações granulomatosas em tecidos. Em felinos, a exposição frequente à sílica presente em areias sanitárias pode desencadear inflamações cutâneas, especialmente em pacientes com alterações prévias da barreira podal. A pododermatite plasmocitária felina é uma afecção dermatológica rara, caracterizada por infiltração de plasmócitos nos coxins e provável origem imunomediada, podendo estar associada a estímulos inflamatórios ambientais, incluindo a sílica. O objetivo deste trabalho foi relatar um caso de reação inflamatória piogranulomatosa associada à sílica. Um felino, macho, SRD, com 3 anos, apresentou nódulo subcutâneo em membro torácico direito, de crescimento lento, recorrente, com episódios de aumento de volume e fistulação, com resposta parcial à antibioticoterapia e anti-inflamatórios. Para o diagnóstico, foram avaliados dois fragmentos nodulares por histopatologia, com confecção de 48 secções coradas por hematoxilina e eosina e técnicas especiais. Observou-se infiltrado inflamatório acentuado composto predominantemente por macrófagos espumosos a epitelioides, associados a neutrófilos e infiltrado linfoplasmocitário adjacente, além de material intracitoplasmático granular e estruturas densas com refringência à luz polarizada, sem evidência de agentes infecciosos, caracterizando reação piogranulomatosa subaguda a crônica associada a corpo estranho. Os achados foram característicos de granuloma por sílica, associado a microtraumas teciduais e perpetuação da resposta inflamatória. Concluiu-se que a sílica atuou como fator desencadeante relevante, sendo a correlação clínico-patológica essencial para o diagnóstico, manejo adequado e prevenção de recidivas.
Palavras-chave: medicina felina; silicose cutânea; reação piogranulomatosa; pododermatite plasmocitária felina.

Introdução

A pododermatite plasmocitária felina é uma enfermidade rara que acomete os coxins palmares e plantares, sem predisposição de idade, sexo ou raça (1). Embora sua etiologia ainda não esteja completamente elucidada, estudos recentes sugerem associação entre a exposição à sílica presente em areias sanitárias e o desenvolvimento de processos inflamatórios granulomatosos ou piogranulomatosos crônicos em felinos (2). A enfermidade caracteriza-se pela infiltração tecidual de plasmócitos e linfócitos B maduros, geralmente associada a estímulos antigênicos persistentes, resultando em edema, ulceração, claudicação e desconforto (3). O diagnóstico baseia-se principalmente nos achados histopatológicos, associados à avaliação clínica e citológica. Este trabalho objetiva discutir

a possível associação entre o contato com sílica e o desenvolvimento de lesões inflamatórias cutâneas em felinos, com base em achados descritos na literatura científica recente.

Material e métodos

Um felino, macho, sem raça definida (SRD), de três anos de idade, foi atendido apresentando aumento de volume em região subcutânea de membro torácico direito. Ao exame físico, observou-se nódulo de consistência macia e crescimento progressivo. O histórico clínico revelou recidiva e fistulização intermitente, mesmo após terapia com cefovecina (Convenia®) e anti-inflamatórios (não especificado), que resultaram apenas em remissão parcial do quadro. Diante da persistência da lesão, procedeu-se à biópsia excisional. Foram encaminhados para análise histopatológica dois fragmentos nodulares de coloração castanho-claro a amarelada, medindo o maior 0,4 x 0,4 x 0,3 cm, ambos de consistência macia. As amostras foram processadas integralmente, resultando em 48 secções histológicas coradas por hematoxilina e eosina (HE), além de técnicas especiais.

Na análise histopatológica, observou-se expansão dérmica acentuada por infiltrado de macrófagos espumosos a epitelióides, permeados por infiltrado neutrofílico focal a coalescente. Os macrófagos apresentaram material granular intracitoplasmático com aspecto róseo pálido, em meio a um estroma de tecido fibrocolagenoso com infiltrado linfoplasmocitário adjacente. Estruturas centrais densas, de aspecto granular e estriado, foram compatíveis com o corpo estranho. O material exibiu marcação inespecífica ao Ácido Periódico de Schiff (PAS) e Giemsa, além de refringência à luz polarizada. As secções que foram submetidas à coloração de Grocott não apresentaram marcações conclusivas. O diagnóstico morfológico foi uma reação inflamatória piogranulomatosa por corpo estranho (compatível com sílica).

Discussão

Os achados observados neste trabalho reforçam o potencial inflamatório da sílica presente em substratos sanitários felinos, evidenciando sua possível participação no desenvolvimento de reações granulomatosas e piogranulomatosas cutâneas. A literatura descreve lesões semelhantes em felinos expostos à areia contendo sílica, contribuindo para o entendimento da patogênese dessas alterações e para o reconhecimento dessa condição na clínica médica felina (2,4).

No presente caso, a presença de infiltrado inflamatório composto predominantemente por macrófagos espumosos a epitelioides, associado a neutrófilos, infiltrado linfoplasmocitário adjacente e material refringente à luz polarizada, corroborou os achados descritos na literatura (2), fortalecendo a suspeita de reação inflamatória associada à sílica. A ausência de marcações conclusivas nas colorações especiais para agentes infecciosos também favoreceu a interpretação de reação por corpo estranho.

Estudos recentes demonstram que a sílica, em suas formas cristalina, amorfa ou em gel, amplamente utilizada em caixas sanitárias para felinos, atua como importante agente desencadeador de processos inflamatórios crônicos (2). A sílica cristalina compõe a bentonita, argila frequentemente empregada na fabricação de areias higiênicas devido à elevada capacidade de absorção hídrica e ampla disponibilidade comercial (4). Dessa forma, a exposição contínua ao material pode favorecer a penetração de micropartículas nos tecidos, principalmente em animais com coxins previamente lesionados ou fragilizados (2).

A persistência da sílica nos tecidos promove resposta inflamatória crônica caracterizada pelo recrutamento de macrófagos e pela formação de células epitelioides e gigantes multinucleadas, culminando em inflamação granulomatosa a piogranulomatosa persistente (2). Neste relato, a identificação de material granular intracitoplasmático associado à intensa reação macrofágica sugere compatibilidade com esse mecanismo patogenético.

Apesar da relevância dos achados, algumas limitações devem ser consideradas, como o reduzido número de relatos clínicos descritos na literatura veterinária e a dificuldade em estabelecer relação causal definitiva entre a exposição à sílica e o desenvolvimento das lesões cutâneas. Além disso, reações inflamatórias crônicas em coxins podem apresentar diferentes etiologias, tornando essencial a associação entre histórico clínico, anamnese ambiental, avaliação dermatológica e exame histopatológico para o diagnóstico adequado e exclusão de enfermidades com manifestações semelhantes (2).

Resultados

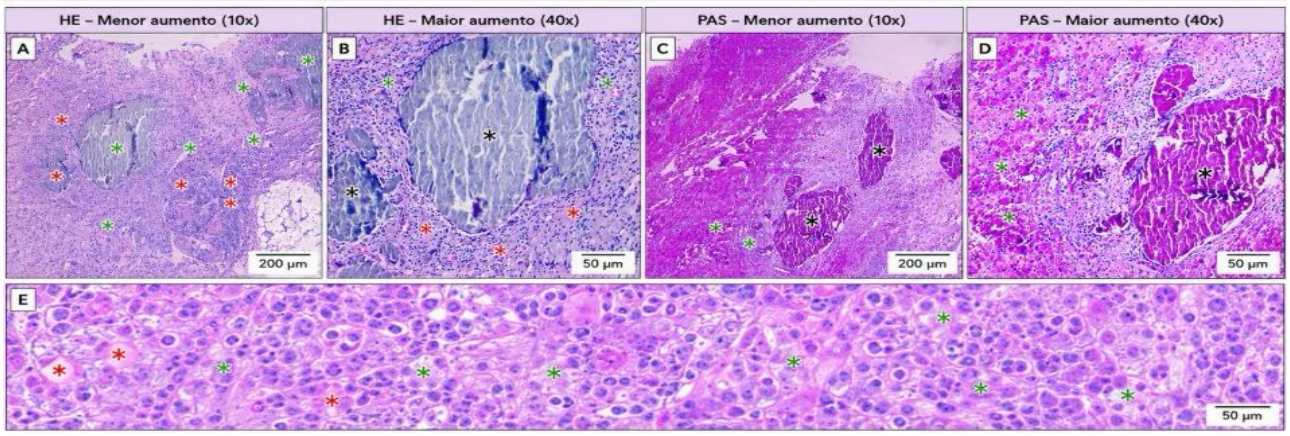

Figura 1 – Pododermatite granulomatosa crônica associada à sílica. O material exógeno compatível com sílica está indicado por (*), os macrófagos epitelioides por asteriscos vermelhos e o infiltrado inflamatório mononuclear por asteriscos verdes. **A:** Derme desorganizada por intenso infiltrado inflamatório granulomatoso contendo material exógeno amorfo compatível com sílica (*), HE, 10×. **B:** Maior aumento da lesão demonstrando material exógeno compatível com sílica (*) envolto por macrófagos epitelioides e infiltrado inflamatório mononuclear, HE, 40×. **C:** Pododermatite ulcerativa com infiltrado granulomatoso associado a material amorfo acelular PAS-positivo compatível com sílica (*), PAS, 10×. **D:** Detalhe da lesão demonstrando intensa positividade em magenta do material exógeno compatível com sílica (*), PAS, 40×. **E:** Macrófagos epitelioides contendo material exógeno PAS-positivo fagocitado, caracterizando reação granulomatosa crônica por corpo estranho, PAS, 40×.

Conclusão

Conclui-se que a sílica presente em areias sanitárias felinas atua como importante fator desencadeante de processos inflamatórios granulomatosos e piogranulomatosos. Os achados histopatológicos demonstram infiltrado inflamatório compatível com reação por corpo estranho, associado à presença de material refringente sugestivo de sílica. A persistência do estímulo inflamatório favorece o desenvolvimento de lesões cutâneas crônicas em felinos expostos ao substrato contaminante. A correlação entre histórico clínico, anamnese ambiental e exame histopatológico mostra-se fundamental para o diagnóstico adequado. O reconhecimento dessa possível associação contribui para o manejo clínico, prevenção de recidivas e ampliação do conhecimento sobre dermatopatias inflamatórias felinas.

Referências

1) Gondim ALCL. Pododermatite plasmocitária felina: revisão de literatura. Revista Brasileira de Higiene e Sanidade Animal, v. 13, n. 4, p. 478-488, 2019.

2) Agrawal A; Garuba W; Dunn N et al. Cutaneous silica-associated (cat litter) granulomas in the paws of 13 domestic cats. Veterinary Pathology, v. 63, n. 1, p. 97-106, 2026.
3) Brosseau G. Feline plasma cell pododermatitis. Canadian Veterinary Journal, v. 63, n. 5, p. 545-548, 2022.
4) Hubska J et al. Sarcoid-like lung disease as a reaction to silica from exposure to bentonite cat litter complicated by end-stage renal failure: a case report. International Journal of Environmental Research and Public Health, v. 19, n. 19, p. 12921, 2022.

Granuloma Espermático em Cão da Raça Rottweiler de Oito Anos no Rio de Janeiro: Relato de Caso

Gisele Mendes M. M. Jesus – Discente de Medicina Veterinária Faculdade de Ciências Médicas de Maricá, RJ. **Lorena Born** - Discente de Medicina Veterinária Faculdade de Ciências Médicas de Maricá, RJ. **Profª. Drª. Sabrina Silva Ventura** – Docente de Medicina Veterinária da Faculdade de Ciências Médicas de Maricá, RJ.
Profª. MSC. Suzana M. G. Leite - Docente de Medicina Veterinária da Faculdade de Ciências Médicas de Maricá. **Samarina Venturi** - Discente de Medicina Veterinária Faculdade de Ciências Médicas de Maricá, RJ.

Resumo
O granuloma espermático corresponde a uma reação inflamatória piogranulomatosa desencadeada pela ruptura da barreira hematotesticular e extravasamento de espermatozoides para o interstício testicular. Objetivou-se relatar um caso de granuloma espermático em um cão da raça Rottweiler, macho, com oito anos de idade, apresentando aumento progressivo unilateral do testículo esquerdo. Ao exame clínico, observou-se aumento testicular associado à consistência firme do epidídimo, sem alterações urinárias ou dor à palpação. A ultrassonografia revelou alterações compatíveis com orquite e epididimite. O animal foi submetido à orquiectomia terapêutica e o material encaminhado para avaliação histopatológica. Macroscopicamente, verificou-se aumento acentuado do testículo e epidídimo acometidos, com perda da arquitetura normal. Microscopicamente, o testículo afetado apresentou degeneração do epitélio germinativo, ausência de espermatogênese e infiltrado inflamatório piogranulomatoso multifocal associado à presença de espermatozoides livres no interstício e no interior de macrófagos. O testículo contralateral apresentou apenas discreta degeneração vacuolar, com manutenção da espermatogênese. Os achados confirmaram granuloma espermático associado a processo inflamatório crônico epididimário, possivelmente relacionado a trauma testicular prévio. Concluiu-se que processos inflamatórios testiculares podem evoluir para resposta granulomatosa e comprometimento irreversível da função testicular, ressaltando a importância do diagnóstico precoce e da intervenção cirúrgica.

Palavras-chave: *Canis familiaris*; Epididimite; Histopatologia; Orquite; Orquiectomia.

1. Introdução

As afecções testiculares em cães incluem processos inflamatórios, degenerativos e neoplásicos, sendo a orquite e a epididimite condições relativamente frequentes na clínica de pequenos animais (1, 2). A epididimite caracteriza-se por inflamação do epidídimo, podendo estar associada à orquite e resultar em alterações estruturais e funcionais do sistema reprodutor masculino (3).

Em casos crônicos, a ruptura da barreira hematotesticular pode levar ao extravasamento de espermatozoides para o interstício, desencadeando resposta inflamatória granulomatosa denominada de granuloma espermático (1, 4). Essa condição pode resultar em infertilidade irreversível e alterações morfológicas importantes. O objetivo deste trabalho é relatar um caso de orquite e epididimite com evolução para granuloma espermático em cão, correlacionando os achados clínicos, ultrassonográficos e histopatológicos.

2. Descrição do caso

O presente trabalho relata o caso de um cão da raça Rottweiler, macho, com oito anos de idade e aproximadamente 60 kg, que apresentava aumento de volume do testículo esquerdo, sem dor à palpação, alterações urinárias ou sinais sistêmicos. Ao exame físico, observou-se aumento do testículo e do epidídimo esquerdos, com consistência firme.

A ultrassonografia da bolsa escrotal evidenciou alterações compatíveis com orquite e epididimite, sendo indicada orquiectomia. O material encaminhado para exame histopatológico consistiu em testículos e epidídimos bilaterais, identificados como A (direito) e B (esquerdo) (Figura 1). O testículo e epidídimo esquerdos (B) apresentaram aumento de volume (8,5 × 7,0 × 3,7 cm), consistência firme, superfície irregular e áreas de aderência. Ao corte, observou-se aspecto compacto, coloração creme a acastanhada e perda da arquitetura lobular normal, compatível com processo inflamatório crônico (Figura 2). O testículo direito (A) apresentou menores dimensões (5,5 × 4,5 × 3,0 cm), consistência firme a elástica e coloração pardacenta.

Microscopicamente, a análise em *Hematoxilina e Eosina* (H&E) revelou alterações distintas entre os órgãos. No testículo acometido (B), observou-se infiltrado inflamatório piogranulomatoso multifocal no epidídimo, associado à presença de espermatozoides livres no interstício e em macrófagos epitelióides (Figura 3), além de componente linfoplasmocitário e fibrose acentuada. Foi identificado também granuloma espermático, com macrófagos epitelióides e reação fibrosa associada ao extravasamento de espermatozoides (Figura 4). O parênquima testicular mostrou degeneração vacuolar do epitélio germinativo e azoospermia completa. No testículo contralateral (A), verificou-se discreta degeneração vacuolar dos túbulos seminíferos, sem inflamação e com manutenção da espermatogênese.

3. Discussão

A ruptura da barreira hematotesticular, descrita por Jubb, Kennedy e Palmer (1) como estrutura essencial para o isolamento imunológico dos antígenos espermáticos, desencadeou o extravasamento de espermatozoides para o interstício e a consequente resposta granulomatosa observada neste caso. Foster (2) reforça que processos crônicos do epidídimo são causas frequentes desse colapso, o que é consistente com a epididimite crônica identificada histopatologicamente. Considerando o porte do animal e o manejo em ambiente rural, o trauma testicular prévio constitui a hipótese etiológica mais plausível, corroborada por Johnston, Kustritz e Olson (4), que apontam traumas escrotais em cães de grande porte como causa relevante de orquite e epididimite com potencial evolução para granuloma espermático.

O infiltrado piogranulomatoso multifocal com espermatozoides livres e fagocitados por macrófagos epitelioides, associado à intensa fibrose, representa a resposta imune estéril característica da afecção (1, 5), com achados equivalentes aos descritos por Urzedo et al. (5) em relato de caso semelhante. A persistência do estímulo antigênico e a liberação de citocinas pró-inflamatórias explicam a substituição do parênquima funcional por tecido conjuntivo, resultando na degeneração vacuolar acentuada e na azoospermia completa do testículo acometido (1, 2), enquanto a manutenção da espermatogênese no contralateral confirma o caráter unilateral do processo.

Do ponto de vista do diagnóstico diferencial, o aumento testicular progressivo e a consistência firme do epidídimo mimetizam neoplasias frequentes em cães idosos, como seminoma e tumor de células de Sertoli, sendo a histopatologia indispensável para a distinção, uma vez que os achados clínicos e ultrassonográficos podem ser inespecíficos (6). No presente caso, o exame microscópico foi determinante para o diagnóstico definitivo. O comprometimento estrutural irreversível documentado reforça a orquiectomia como tratamento de escolha, uma vez que Foster (2) e Mason (6) concordam que o tratamento conservador com antibioticoterapia raramente é eficaz nos casos de granuloma espermático estabelecido.

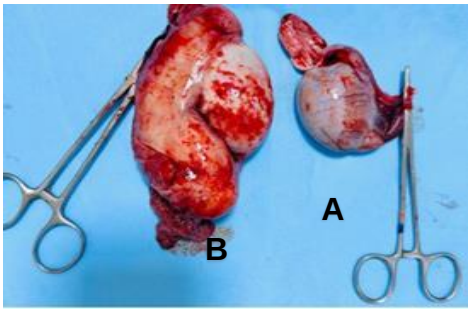

Figura 1 - Aspecto macroscópico dos testículos de cão Rottweiler, evidenciando aumento de volume e alteração morfológica do testículo esquerdo (B) em comparação ao direito (A).
Fonte: Arquivo pessoal da MV Sabrina Venturi.

Figura 2 - Superfície de corte do testículo esquerdo acometido, evidenciando perda da arquitetura lobular, fibrose e alterações compatíveis com processo inflamatório crônico.
Fonte: Arquivo pessoal da MV Sabrina Venturi.

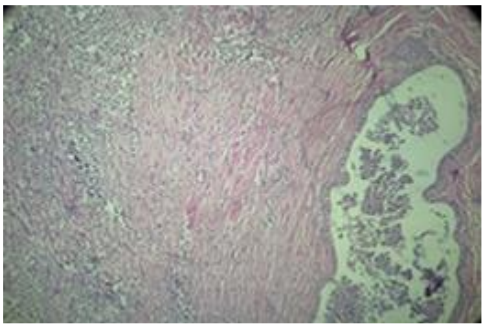

Figura 3 – Corte histológico do epidídimo acometido (H&E), evidenciando infiltrado inflamatório piogranulomatoso multifocal associado à presença de espermatozoides livres no interstício (100×).
Fonte: Arquivo pessoal da MV Suzana Leite.

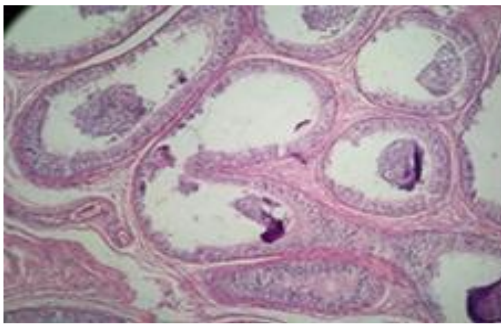

Figura 4 - Corte histológico evidenciando macrófagos epitelioides e reação fibrosa associada ao extravasamento de espermatozoides no tecido adjacente. Coloração por hematoxilina-eosina (H&E). Aumento de 100×.
Fonte: Arquivo pessoal da MV Suzana Leite.

4. Conclusão

Por meio do relato de caso descrito, foi possível concluir que os achados clínicos, ultrassonográficos e histopatológicos permitiram o diagnóstico de granuloma espermático associado à epididimite e orquite crônicas em um cão da raça Rottweiler. A presença de espermatozoides livres no interstício, associados a infiltrado piogranulomatoso, macrófagos epitelioides e intensa fibrose, evidencia a ruptura da barreira hematotesticular como evento central na patogênese da lesão. Considerando o histórico, o porte do animal e seu manejo em ambiente rural, sugere-se que um trauma testicular prévio tenha sido o fator desencadeante mais provável para o extravasamento de espermatozoides e consequente desenvolvimento da resposta granulomatosa. Ademais, o comprometimento estrutural acentuado e irreversível do testículo afetado reforça a importância da avaliação histopatológica para o diagnóstico definitivo e da orquiectomia como tratamento de escolha nesses casos.

Referências

1- Jubb KVF, Kennedy PC, Palmer N. Pathology of Domestic Animals. 6th ed. St. Louis: Elsevier; 2016.
2- Foster RA. Male reproductive system. In: Maxie MG, editor. Jubb, Kennedy and Palmer's Pathology of Domestic Animals. 6th ed. Elsevier; 2016.
3- Smith BP. Large Animal Internal Medicine. 5th ed. Elsevier; 2014.
4- Johnston SD, Kustritz MVR, Olson PNS. Canine and Feline Theriogenology. Saunders; 2001.
5- Urzedo NF, Coêlho GHC, Silva ZMA, Alves-Sobrinho AV, Saturnino KC. Granuloma espermático em cão: relato de caso. Rev Multidiscip Saude. 2022;3(4). doi:10.51161/convet/12460.
6- Mason SJ. An update on male canine infertility. Vet Clin North Am Small Anim Pract. 2023;53(5):1063-1081. doi:10.1016/j.cvsm.2023.04.006.

Helmintos Intestinais em Animais de Companhia de Bandeirantes/PR

Isabel Sabbag Camargo Penteado - Discente de Medicina Veterinária, Universidade Estadual do Paraná (UENP)
Nathália Caroline dos Santos - Discente de Medicina Veterinária, Universidade Estadual do Paraná (UENP)
Lívia Justo da Cunha - Discente de Medicina Veterinária, Universidade Estadual do Paraná (UENP)
Milena Tisque Machado - Discente de Enfermagem, Universidade Estadual do Paraná (UENP)
Maria Paula de Medeiros Coutinho - Discente de Enfermagem, Universidade Estadual do Paraná (UENP)
Liza Ogawa - Docente de Medicina Veterinária, Universidade Estadual do Norte do Paraná (UENP)

RESUMO

As parasitoses intestinais causadas por helmintos em cães e gatos representam importante problema para a saúde animal e pública devido ao potencial zoonótico de algumas espécies. O presente estudo teve como objetivo identificar a ocorrência de helmintos intestinais em animais domésticos pertencentes aos escolares do município de Bandeirantes/PR. As análises coproparasitológicas foram realizadas por meio das técnicas de flutuação em solução saturada de cloreto de sódio e sedimentação espontânea simples. Foram examinadas 33 amostras fecais, das quais 28 eram de cães e cinco de gatos. Seis amostras (18,2%) apresentaram resultado positivo para helmintos intestinais, todas provenientes de cães. Foram identificados ovos de ancilostomatídeos em cinco amostras (15,2%) e ovos de *Toxocara* spp. em uma amostra (3,0%). Os resultados demonstraram baixa frequência de helmintos intestinais na população avaliada, possivelmente influenciada pela análise de apenas uma amostra fecal por animal, o que pode reduzir a sensibilidade diagnóstica e por serem animais domiciliados com acesso à rua restrito. Conclui-se que os ancilostomatídeos foram os helmintos mais frequentes, reforçando a realização periódica de exames fecais para o tratamento adequado dos animais e da adoção de medidas preventivas para reduzir a contaminação ambiental e os riscos de transmissão de zoonoses a população.
Palavras-chave: cães; gatos; escolares; *Toxocara*; ancilostomatídeos

INTRODUÇÃO

Os cães e gatos são hospedeiros de inúmeros parasitas intestinais que comprometem à saúde animal, podendo causar gastroenterite, desidratação, perda de peso, retardo do desenvolvimento e, dependendo de fatores como idade, estado imunológico e carga parasitária, podem desenvolver casos mais graves e até óbito (1).

A convivência entre humanos e cães e gatos tem se tornado cada vez mais próxima, nesse sentido, essa aproximação facilita a disseminação de zoonoses. Ressalta-se que as principais espécies de helmintos encontradas em cães e gatos também são zoonóticas, como o *Toxocara* spp., *Ancylostoma* spp. e *Dipylidium caninum* (2,3).

A identificação dessas parasitoses nos animais é realizada, principalmente, pela realização do exame coproparasitológico, demonstrando a importância dos médicos veterinários, responsáveis pelo diagnóstico, tratamento e profilaxia dessas zoonoses (4, 5).

O presente estudo tem como objetivo principal verificar a ocorrência de helmintos

intestinais de cães e gatos do município de Bandeirantes/PR, orientar sobre a importância da profilaxia e conscientizar sobre os riscos das parasitoses intestinais aos responsáveis.

MATERIAL E MÉTODOS

A população alvo neste estudo foi cães e gatos de escolares domiciliados no Município de Bandeirantes/PR e matriculados na educação infantil da rede municipal de ensino.

Após a autorização de participação das diretoras das sete escolas de educação infantil, foram encaminhados os convites pelos escolares aos seus pais ou responsáveis, visando identificar o interesse na participação do estudo. Após a devolutiva com interesse de participação, foram entregues um manual explicativo sobre a coleta adequada das fezes dos animais e um questionário epidemiológico contendo informações sobre o animal, como sexo, raça, idade, tipo de alimentação, ambiente em que vive, uso de anti-helmínticos, contato com outros animais e consistência das fezes.

As técnicas usadas para a realização das análises coproparasitológicas foram a de flutuação em solução saturada de cloreto de sódio de Willis e Mollay e de sedimentação espontânea de Hoffman, Pons e Janer. Foram classificadas como positivas as amostras em que houve a identificação de formas parasitárias de helmintos (6, 7).

O resultado do exame foi entregue aos responsáveis, juntamente com um folheto explicativo sobre cuidados e métodos preventivos das helmintíases intestinais.

RESULTADOS E DISCUSSÃO

Foram analisadas 33 amostras, sendo 28 provenientes de cães e cinco de gatos. Apenas seis cães foram positivos para infecção por helmintos intestinais, sendo cinco para Ancilostomatídeos e um para *Toxocara* spp.

A baixa ocorrência de helmintos intestinais pode estar relacionada à coleta de apenas uma amostra fecal para a análise. Recomenda-se no mínimo, três amostras coletadas em dias alternados, uma vez que a eliminação de formas parasitárias ocorre de forma intermitente (8).

Os ancilostomatídeos são parasitas hematófagos, e os animais infectados, principalmente filhotes e adultos debilitados, podem apresentar anemia grave e até levar ao óbito. Já *Toxocara* spp. não são hematófagos e se alimentam do conteúdo intestinal. A patogenicidade e os sinais clínicos dependem do grau de infecção do animal, o qual pode apresentar perda de peso, diarreia e vômito em infecções mais brandas e em infecções mais graves pode haver obstrução parcial ou completa do intestino (9).

Os animais que apresentaram resultado positivo eram animais domiciliados; recebiam

alimentação composta por ração comercial associada à alimentação caseira; não haviam sido submetidos à vermifugação nos três meses anteriores à coleta das amostras e apresentavam fezes com consistência normal.

A restrição de acesso ao ambiente externo reduz significativamente a exposição às fontes de infecção parasitária, como solo contaminado, fezes de outros animais, entre outros, o que pode justificar a baixa ocorrência de helmintos intestinais no presente estudo já que os animais positivos não tinham acesso à rua. Em contrapartida, animais com acesso irrestrito ao ambiente externo, especialmente sem supervisão dos responsáveis, apresentam maior risco de contato com agentes parasitários e, consequentemente, maior probabilidade de infecção (2, 3).

Observa-se que os ancilostomatídeos foram os parasitas intestinais mais observados nas amostras fecais deste estudo, semelhante ao relatado em outros estudos no Brasil. Considerando ser o agente etiológico da larva *migrans* cutânea, conhecida como “bicho-geográfico”, evidencia-se a importância das medidas preventivas e da conscientização da população quanto aos riscos e as formas de controle dessa afecção (10).

Nesse contexto, reforça-se a importância da realização periódica de exames fecais nos cães e gatos, por seu papel no diagnóstico das doenças parasitárias, no direcionamento do tratamento adequado, favorecendo o controle da contaminação ambiental (4).

CONCLUSÃO

Os ancilostomatídeos representam os helmintos intestinais mais frequentes na população avaliada. Os resultados confirmam a presença de parasitas intestinais com potencial zoonótica na população estudada e evidenciam a necessidade de monitoramento parasitológico de animais de companhia. O exame de fezes mostra-se uma ferramenta importante para a identificação desses parasitas e para o direcionamento das medidas de controle e tratamento correto.

A vermifugação periódica, associada ao acompanhamento veterinário e às práticas adequadas de manejo e higiene, contribui para a prevenção das parasitoses intestinais. A orientação dos responsáveis favorece a conscientização sobre os riscos dessas infecções e auxilia na redução da contaminação ambiental, promovendo benefícios para a saúde animal e para a saúde pública.

REFERÊNCIAS

1) Neves, DP; Melo, AL; Linardi, PM.; Vitor, RWA. Parasitologia humana. 12. ed. São Paulo: Atheneu, 2011, 546p.

2) Blazius, RD; Emerick, S; Prophiro, J.S; Romão, PRT; Silva, O. Ocorrência de protozoários e helmintos em amostras de fezes de cães errantes da Cidade de Itapema, Santa Catarina. Revista da Sociedade Brasileira de Medicina Tropical, v. 38, p. 73-74, 2005.
3) Funada, MR; Pena, HFJ; Soares, RM; Amaku, M; Gennari, SM. Frequência de parasitos gastrintestinais em cães e gatos atendidos em hospital-escola veterinário da cidade de São Paulo. Arquivo Brasileiro de Medicina Veterinária e Zootecnia, v. 59, n. 5, p. 1338-1340, 2007.
4) Katagiri, S; Oliveira-Sequeira, TCG. Zoonoses causadas por parasitas intestinais de cães e o problema do diagnóstico. Arquivos do Instituto Biológico, v. 74, n. 2, p. 175-184, 2007.
5) Di Chiacchio, RGM. Ancilostomíase e a Larva Migrans Cutânea. In: Rocha, A. Parasitologia. São Paulo: Rideel, p. 237-245, 2013.
6) Willis, HH. A simple levitation method for the detection of hookworm ova. Medical Journal of Australia, v. 8, p. 375-376, 1921.
7) Hoffman, WA; Pons, JA; Janer, JL. The sedimentation-concentration method in schistosomiasis mansoni. Journal of Tropical Medicine and Public Health, v.9, p. 283-298, 1934.
8) Uchôa, FFM; Sudré, AP; Macieira, DB; Almosny, NRP. The influence of serial fecal sampling on the diagnosis of giardiasis in humans, dogs, and cats. Revista do Instituto de Medicina Tropical de São Paulo, 2017;59:e61.
9) Taylor, MA; Coop, RL; Wall, RL. Parasitologia Veterinária. Rio de Janeiro: Guanabara Koogan, 2017.
10) Fernandes, W. Aspectos sanitários gerais da convivência com animais de companhia de famílias atendidas pelo programa bolsa família em município do sertão do Nordeste brasileiro. 2020. 65f. Dissertação (Programa de Pós-Graduação do Centro de Saúde e Tecnologia Rural) – Universidade Federal de Campina Grande, Patos.

Hemangiossarcoma Cavernoso Cervical em Papagaio-Verdadeiro (*Amazona aestiva*) - Relato de Caso

Camily Possel - Discente de Medicina Veterinária
Universidade de Passo Fundo (UPF), RS

Luis Fernando Pedrotti - Prof. MSc. de Medicina Veterinária
Universidade de Passo Fundo (UPF), RS

RESUMO

A popularidade de aves como pets têm sido amplamente observada nos dias atuais, tornando-se comum a presença de enfermidades que acometem esses animais.
O presente estudo tem como objetivo relatar o caso de um hemangiossarcoma cavernoso cervical em papagaio-verdadeiro (*Amazona aestiva*), anteriormente atendido em outro serviço veterinário, com aumento de volume em região cervical progressivo. O diagnóstico por citologia revelou processo inflamatório e hemorrágico, não sendo conclusivo para uma neoplasia inicial. Diante disso, realizou-se a exérese cirúrgica da massa, sendo o diagnóstico definitivo confirmado por histopatologia, de hemangiossarcoma moderadamente diferenciado do tipo cavernoso. O hemangiossarcoma é uma neoplasia maligna originada do endotélio vascular, raramente descrita em aves psitacídeas. O paciente apresentou recuperação pós-operatória satisfatória, embora o prognóstico permaneça reservado devido à natureza invasiva da neoplasia. O relato destaca a importância da histopatologia como método de diagnóstico definitivo em neoplasias vasculares e reforça a relevância do reconhecimento dessa condição em aves, devido à sua baixa ocorrência e aos desafios diagnósticos associados.

Palavras-chave: Neoplasias; psitacídeos; animais exóticos.

1. INTRODUÇÃO

Atualmente, a presença de aves como animais de companhia tornou-se frequente devido aos novos estilos de vida da população, mas, principalmente pela popularidade de animais não-convencionais. Com o aumento dessas aves em ambiente doméstico, é comum que as enfermidades apareçam (1). As neoplasias em aves de companhia, por exemplo, têm sido diagnosticadas com maior frequência devido ao aumento da expectativa de vida e à melhoria das técnicas diagnósticas. O hemangiossarcoma é uma neoplasia maligna de origem endotelial, caracterizada pela proliferação desordenada de células que formam canais vasculares irregulares preenchidos por sangue. Apresenta um comportamento invasivo e com um grande potencial metastático, principalmente pela via hematógena, podendo acometer a pele, tecidos moles e alguns órgãos como fígado, pulmões e baço. Embora seja relativamente comum em cães, sua ocorrência em aves é considerada incomum, especialmente em psitacídeos. Na região cervical, o desafio clínico

é ampliado pela proximidade com estruturas vitais, o que acaba tornando a condução clínica e cirúrgica ainda mais delicada.

2. DESCRIÇÃO DO CASO

Um papagaio-verdadeiro (*Amazona aestiva*), macho, de aproximadamente 20 anos, 0,38 kg foi atendido no Hospital Veterinário da Universidade de Passo Fundo (UPF) com queixa de aumento progressivo de volume na região cervical (Figura 1). Relatou-se drenagem prévia de conteúdo sanguinolento associado a um tratamento medicamentoso com antibióticos e AINEs, juntamente com mudanças alimentares por outro serviço veterinário. A tutora também relatou episódios de dispneia e prostração, sendo esse o motivo do encaminhamento do paciente ao Hospital Veterinário, juntamente com novo aumento de volume no em região cervical. Foram realizados exames complementares, sendo eles, citologia da massa e radiografia simples e contrastada de inglúvio. A citopatologia revelou 86% de heterófilos e a presença de macrófagos com eritrofagocitose, sugerindo uma inflamação neutrofílica e uma hemorragia crônica.

A avaliação radiográfica da região cervical para identificar a origem da massa foi essencial para descartar a hipótese de que a estrutura estivesse envolvida diretamente com o inglúvio. Ao confirmar que a massa era externa ao sistema digestório, optou-se pela intervenção cirúrgica exploratória.

Para o procedimento de exérese cirúrgica foi administrado enrofloxacina (15 mg/kg), MPA com midazolam (1 mg/kg) associado a metadona (1 mg/kg), indução com isoflurano através de inalação por máscara, não havendo intercorrências durante o procedimento. Realizou-se a retirada das penas da região cervical, seguido da exérese da neoplasia. A técnica cirúrgica envolveu a divulsão cuidadosa do tecido subcutâneo e o rebatimento da veia jugular e artéria carótida, que se encontravam aderidas à massa. Posteriormente, foi realizada a redução do espaço morto com fio poliglecaprone 5-0 em padrão contínuo simples e em seguida realizada a dermorrafia em padrão festonado também com fio poliglecaprone 5-0.

Como tratamento medicamentoso durante o período de internação pós-operatória o paciente recebeu antibioticoterapia com enrofloxacina (15 mg/kg). Para controle da dor e inflamação utilizou-se meloxicam (0,2 mg/kg) e tramadol (5-10 mg/kg). Após a alta hospitalar, o tratamento foi continuado com enrofloxacina suspensão (6,6 mg/kg) via oral, BID e orientações de manejo ambiental e restrição de movimentos até ser possível observar a cicatrização da ferida cirúrgica.

A análise histopatológica evidenciou uma massa de 5,5 x 5,0 x 2,0 cm, exibindo aspecto de saculação, com conteúdo grumoso acastanhado e friável, sugerindo um processo crônico inflamatório ou necrose tecidual. Microscopicamente, observou-se proliferação neoplásica de células endoteliais formando canais vasculares irregulares preenchidos por eritrócitos, fechando um diagnóstico definitivo de hemangiossarcoma moderadamente diferenciado (tipo cavernoso). A classificação “moderadamente diferenciado” indica que as células tumorais apresentam semelhanças com o tecido normal, enquanto o "tipo cavernoso" se refere à formação de grandes espaços vasculares preenchidos por sangue.

3. DISCUSSÃO

O diagnóstico de hemangiossarcoma em aves representa um desafio clínico, pois a ausência de sinais clínicos acaba sendo um grande obstáculo, além de possuir semelhanças sintomáticas com outras patologias observadas nesses animais (2). Neste caso, a citologia inicial não foi conclusiva para determinar a malignidade, sendo mascarada pelo alto número de células inflamatórias e hemorragia, sendo um fato comum em tumores vasculares (3)

A falha na resposta aos tratamentos prévios com antibióticos e anti-inflamatórios é um indicativo importante de que o aumento de volume não era de origem infecciosa ou traumática. Nesses casos, o diagnóstico diferencial deve ser amplo, incluindo abscessos, granulomas e outras neoplasias como o lipoma ou carcinoma de tireoide

A localização cervical é crítica, pois possui proximidade com algumas estruturas vitais, como a veia jugular, a artéria carótida e a traqueia, que tornam o prognóstico razoável a reservado.

4. CONCLUSÃO

A exérese cirúrgica associada ao exame histopatológico permitiu o diagnóstico definitivo e o tratamento do paciente. Devido à natureza invasiva e ao potencial metastático dessa neoplasia, é necessário um acompanhamento pós-operatório rigoroso, visando a detecção precoce de possíveis recidivas ou metástases. A inclusão do hemangiossarcoma no diagnóstico diferencial de massas em aves é essencial para um desfecho clínico positivo, corroborando com a literatura atual sobre a importância do estudo de doenças vasculares em psittaciformes (3).

REFERÊNCIAS BIBLIOGRÁFICAS

1 - Grespan A, Raso TF. Psittaciformes (Araras, Papagaios, Periquitos, Calopsitas e Cacatuas). In: Cubas ZS, Silva JCR, Catão-Dias JL. Tratado de Animais Selvagens: Medicina Veterinária. 2. ed. São Paulo: Editora Grupo GEN – Roca; 2014. p. 550-589.

2 - Sinhorini JA. Neoplasias em aves domésticas e silvestres mantidas em domicílio: avaliação anatomopatológica e imunohistoquímica. Dissertação (Mestrado). São Paulo: Universidade de São Paulo – USP; 2008. Disponível em: https://teses.usp.br/teses/disponiveis/10/10133/tde-30052008-114807/

3 - Guedine BT. Doenças vasculares degenerativas e neoplásicas em psitaciformes: uma revisão de literatura. TCC (Medicina Veterinária). Curitibanos: Universidade Federal de Santa Catarina – UFSC; 2020. Disponível em: https://repositorio.ufsc.br/handle/123456789/217592

FIGURAS



Figura 1 - Papagaio-verdadeiro (***Amazona aestiva***) na vista dorsal, posicionado para o procedimento de exérese, evidenciando o aumento de volume na região cervical.

Figura 2 - Papagaio-verdadeiro (***Amazona aestiva***); delimitação da massa neoplásica intensamente vascularizada e aderida aos tecidos adjacentes medindo 5,5 x 5,0 x 2,0 cm.

Hemangiossarcoma Cutâneo Actínico em Mama de Cadela: Relato de Caso

Autores: Mayara rodrigues de Oliveira - Departamento de Clínicas Veterinárias, Universidade Estadual de Londrina
Flávia Diniz Prado - Departamento de Clínicas Veterinárias, Universidade Estadual de Londrina
Iara Lima Lorusso - Departamento de Clínicas Veterinárias, Universidade Estadual de Londrina
Gabriel Rocha Correia - Departamento de Clínicas Veterinárias, Universidade Estadual de Londrina
Maria Isabel Mello Martins - Departamento de Clínicas Veterinárias, Universidade Estadual de Londrina
Luiz Guilherme Corsi Trautwein - Departamento de Clínicas Veterinárias, Universidade Estadual de Londrina

Resumo

O hemangiossarcoma cutâneo actínico é uma neoplasia vascular maligna associada à exposição crônica à radiação ultravioleta (UV), e apresenta prognóstico favorável quando restrito à derme e tratado precocemente. Foi atendida uma cadela da raça Poodle, de nove anos de idade, que apresentou nódulo em topografia de mama abdominal caudal direita (M4D) e histórico de exposição solar frequente. A avaliação diagnóstica inicial incluiu exame físico, hemograma, citologia aspirativa por agulha fina, radiografia torácica e ultrassonografia abdominal. A citologia evidenciou células mesenquimais atípicas associadas a processo inflamatório neutrofílico. O estadiamento clínico não revelou evidências de metástases à distância (TMN estágio I). A paciente foi submetida à mastectomia unilateral total direita e apresentou evolução pós-operatória satisfatória. O exame histopatológico confirmou o diagnóstico de hemangiossarcoma cutâneo actínico com margens livres e ausência de infiltração neoplásica em linfonodo sentinela. Conclui-se que o hemangiossarcoma cutâneo actínico deve ser considerado um importante diagnóstico diferencial para lesões cutâneas próximas à cadeia mamária em cães com histórico de exposição crônica aos raios UV, e o exame histopatológico é essencial para o diagnóstico definitivo e a excisão cirúrgica completa determinante para o prognóstico favorável.

Palavras-chave: neoplasia vascular; fotocarcinogênese; oncologia veterinária.

Introdução

O hemangiossarcoma (HSA) é uma neoplasia mesenquimal maligna de origem endotelial vascular considerada um tumor mesenquimal agressivo na rotina clínica de cães. O consenso categoriza os HSAs nas formas visceral e não visceral, sendo

que a apresentação não visceral afeta os tecidos cutâneo, subcutâneo e muscular (1). O HSA cutâneo dérmico é subdividido em actínico e não actínico. O HSA cutâneo actínico está frequentemente associado à exposição crônica à radiação ultravioleta, acometendo principalmente regiões ventroabdominais despigmentadas e com escassa cobertura pilosa (1). Os tumores restritos à derme apresentam menor potencial metastático e prognóstico mais favorável quando diagnosticados precocemente e submetidos à excisão cirúrgica completa, em comparação às formas viscerais (2).

O presente trabalho teve como objetivo descrever um caso de hemangiossarcoma cutâneo actínico em região de mama.

Descrição do caso

Uma cadela da raça Poodle, de 9 anos de idade e 9,1 kg, foi atendida com histórico de nódulo em topografia de M4D, há aproximadamente três semanas, e que a paciente possuía hábito frequente de exposição solar crônica, principalmente em decúbito dorsal.

Ao exame físico observou-se nódulo de 1,5×1,5cm em região de M4D, macio, irregular, não ulcerado e sem aderência à musculatura subjacente. O hemograma revelou anemia discreta (hematócrito 32,4%), leucocitose (22.400/µL) e desvio à esquerda (bastonetes 672/µL). A citologia aspirativa da lesão evidenciou processo inflamatório neutrofílico associado à presença de células mesenquimais atípicas.

A paciente realizou exames de imagem para o estadiamento oncológico, e na radiografia torácica não foi evidenciada metástase pulmonar ou linfonodomegalia torácica, porém na ultrassonografia abdominal foram observados micronódulos hepáticos com características não agressivas. Após avaliação cardiológica e normalização dos parâmetros hematológicos no período pré-operatório, a paciente foi submetida à mastectomia unilateral direita. Após um mês do procedimento cirúrgico, a paciente encontrava-se ativa, alerta e sem sinais de dor, desconforto ou recidiva da neoplasia.

A análise histopatológica confirmou o diagnóstico de hemangiossarcoma cutâneo actínico em M4D, com margens cirúrgicas livres e ausência de células neoplásicas nos linfonodos axilar e inguinal.

Discussão

No Brasil há uma prevalência de HSA cutâneo entre 27 e 80% dentre todos os casos de HSA diagnosticados e de 13,9% dentre as neoplasias cutâneas em cães. Podemos associar essa variação ao clima tropical do Brasil, onde os índices de radiação ultravioleta chegam a valores acima de 6.0 (1) durante a maior parte do ano e a exposição crônica a raios UV é apontada como importante fator predisponente para o desenvolvimento da variante actínica, principalmente em animais de pele clara e baixa pigmentação cutânea (2).

No presente caso, o hábito de exposição solar frequente em decúbito dorsal, relatado pela responsável, representa um possível fator contribuinte para o desenvolvimento dessa neoplasia.

O diagnóstico definitivo do hemangiossarcoma cutâneo depende da avaliação histopatológica, uma vez que exames citológicos frequentemente apresentam limitações devido à intensa contaminação sanguínea e baixa esfoliação celular (2).

A ausência de metástases detectáveis durante o estadiamento e a obtenção de margens cirúrgicas livres constituem fatores prognósticos favoráveis. A paciente foi classificada no Estágio I. Para cães com HSA actínico cutâneo neste estágio, a literatura estabelece que a excisão cirúrgica completa com margens livres é considerada o tratamento de escolha e apresentam maior tempo de sobrevida quando comparados às formas não actínicas, subcutâneas ou musculares (3), que exibem alto potencial infiltrativo e taxas de metástase precoces, e que exige quimioterapia adjuvante sistêmica baseada em doxorrubicina (1). A evolução clínica observada até o momento corrobora os dados descritos na literatura.

Conclusão

O hemangiossarcoma cutâneo actínico deve ser considerado em lesões cutâneas e massas localizadas próximas à cadeia mamária de cães, especialmente em

pacientes idosos com histórico de exposição solar crônica. O exame histopatológico permanece indispensável para o diagnóstico definitivo, enquanto o estadiamento adequado e a obtenção de margens cirúrgicas livres são fundamentais para um prognóstico favorável. Neste relato, a excisão cirúrgica completa esteve associada à evolução clínica satisfatória e à ausência de evidências de disseminação neoplásica durante o acompanhamento pós-operatório.

Referências

1. De Nardi AB; Massoco Salles Gomes CO; Fonseca-Alves CE; de Paiva FN; Linhares LCM; Carra GJU; et al. Diagnosis, Prognosis, and Treatment of Canine Hemangiosarcoma: A Review Based on a Consensus Organized by the Brazilian Association of Veterinary Oncology, ABROVET. Cancers. 2023;15(7):2025. Available from: https://doi.org/10.3390/cancers15072025
2. Nóbrega DF; Sehaber VF; Madureira R; Bracarense APFRL. Canine Cutaneous Haemangiosarcoma: Biomarkers and Survival. Journal of Comparative Pathology. 2019 Jan;166:87–96.
3. Hargis AM; Ihrke PJ; Spangler WL; Stannard AA. A retrospective clinicopathologic study of 212 dogs with cutaneous hemangiomas and hemangiosarcomas. Veterinary Pathology.1992 Jul 1;29(4):316–28.

Hemangiossarcoma multicêntrico em cão – relato de caso

Natielli Jhenifer Raimondi Mazzuco – Mestranda do Programa de Pós-Graduação em Medicina Veterinária Convencional e Integrativa da Universidade Federal de Santa Catarina (UFSC).

Juliana Santos Caixeta – Residente de Diagnóstico Veterinário do Programa de Residência em Saúde Animal Integrada à Saúde Pública da Universidade Federal de Santa Catarina (UFSC).

Vitor Prim Laurindo – Acadêmico do curso de graduação em Medicina Veterinária da Universidade Federal de Santa Catarina (UFSC).

Ronaldo José Piccoli – Médico Veterinário Técnico-Administrativo em Educação da Universidade Federal de Santa Catarina (UFSC).

Adriano Tony Ramos - Docente do curso de Medicina Veterinária da Universidade Federal de Santa Catarina (UFSC).

Palavras-chave: neoplasia vascular; metástase multissistêmica; necropsia; hemopericárdio; histopatologia.

Resumo

O hemangiossarcoma é uma neoplasia maligna originada do endotélio vascular, caracterizada por comportamento biológico agressivo e elevado potencial metastático. Objetivou-se descrever os achados macroscópicos e microscópicos de um caso de hemangiossarcoma multicêntrico em um cão. O cadáver de um canino, macho, sem raça definida foi encaminhado para necropsia no Laboratório de Patologia Veterinária (LABOPAVE) da Universidade Federal de Santa Catarina. Macroscopicamente observaram-se hemorragias em cavidade abdominal, torácica e saco pericárdico, além de massa irregular infiltrativa no átrio direito e múltiplas nodulações vermelho-escuras em baço, pulmões, intestino, omento e aorta. Microscopicamente, as lesões eram compostas por proliferação de células endoteliais organizadas em canais vasculares preenchidos por eritrócitos, associadas a moderado pleomorfismo celular e nuclear, além de áreas focais de necrose. As lesões dos demais órgãos apresentaram características histológicas semelhantes às observadas no coração. Com base nos achados macro e microscópicos, estabeleceu-se o diagnóstico de hemangiossarcoma cardíaco grau II com disseminação metastática multissistêmica. O tamponamento cardíaco secundário à ruptura atrial foi considerado a principal causa de morte do animal.

Introdução

Os tumores vasculares sanguíneos, como hemangiomas e hemangiossarcomas, são neoplasias frequentemente diagnosticadas em cães e gatos, podendo ocorrer nas formas cutânea ou visceral. A forma visceral caracteriza-se por acometimento multicêntrico, envolvendo principalmente órgãos como baço, fígado, pulmões e átrio direito (1). O presente relato descreve os achados macroscópicos e microscópicos de um caso de hemangiossarcoma multicêntrico em um cão encaminhado para necropsia no Laboratório de Patologia Veterinária (LABOPAVE) da Universidade Federal de Santa Catarina.

Relato de caso

O cadáver de um canino, macho, sem raça definida (SRD), com 18 kg, foi encaminhado para necropsia no Laboratório de Patologia Veterinária (LABOPAVE) da Universidade Federal de Santa Catarina. Não havia histórico clínico disponível na ficha do animal. Na necropsia, observaram-se aproximadamente 100 mL de líquido sanguinolento na cavidade abdominal, 40 mL na cavidade torácica e 30 mL no saco pericárdico. No lúmen do átrio direito do coração, identificou-se uma massa irregular, avermelhada, com 2 × 2,5 × 1 cm, rompendo a parede do átrio e infiltrando-se em miocárdio (Figura 1A). Na aorta, havia um nódulo vermelho-escuro de 3 mm localizado próximo à base cardíaca. No baço, observaram-se múltiplas nodulações avermelhadas, projetando-se do parênquima, com até 1,5 cm de diâmetro. Nos pulmões, havia múltiplos nódulos vermelho-escuros variando de 0,5 a 2,5 cm ocupando todos os lobos pulmonares (Figura 1B). Nodulações semelhantes também foram observadas em intestino e omento.

As amostras foram coletadas, fixadas em formol a 10%, processadas rotineiramente para histopatologia e coradas com Hematoxilina e Eosina. Microscopicamente, em meio ao miocárdio observou-se proliferação neoplásica moderadamente celular, não encapsulada e pouco delimitada, composta por células endoteliais organizadas em canais vasculares preenchidos por eritrócitos. As células eram predominantemente fusiformes, com citoplasma moderado eosinofílico e limites indistintos e núcleos variando de redondos a ovais. Observou-se moderado pleomorfismo celular e nuclear, presença de células multinucleadas, áreas focais de necrose e 14 figuras de mitose em 2,37 mm² (Figura 2A). As nodulações observadas na aorta, baço, intestino, omento e pulmão apresentaram proliferação neoplásica com características histológicas semelhantes às descritas no coração (Figura 2B). Com base nos achados macro e microscópicos, o diagnóstico foi de hemangiossarcoma cardíaco grau II, com disseminação multicêntrica.

Discussão

Os hemangiossarcomas são neoplasias malignas originadas do endotélio vascular, podendo ocorrer de forma solitária ou multicêntrica (1). Caracterizam-se por elevado potencial metastático, com disseminação principalmente por via hematógena ou por implantação transabdominal. Tendo em vista que os principais sítios de desenvolvimento e disseminação metastática dos hemangiossarcomas incluem baço, pulmões, omento e átrio direito (2), os achados observados no presente caso corroboram com os descritos na

literatura. Além disso, foram identificadas proliferações neoplásicas em intestino, sítio menos frequentemente descrito em cães acometidos por hemangiossarcomas (2).

Massas atriais e esplênicas coexistem em aproximadamente 25% dos cães acometidos por hemangiossarcoma (3), e em animais com envolvimento multissistêmico a determinação do sítio primário da neoplasia pode representar um desafio diagnóstico (2). No presente caso, o coração foi considerado o provável sítio primário devido à maior extensão da lesão observada no átrio direito e ao padrão de disseminação metastática encontrado, visto que a metastatização em tumores mesenquimais tende a “respeitar” a circulação sanguínea (4).

Os sinais clínicos variam de acordo com a localização e extensão da neoplasia. Entre os sinais clínicos mais observados destacam-se anorexia, fraqueza, distensão abdominal, taquicardia, taquipneia, mucosas pálidas e perda de peso (2). Grande parte dos animais acometidos por hemangiossarcoma evolui a óbito em decorrência de ruptura tumoral e choque hipovolêmico, ou por tamponamento cardíaco secundário à ruptura atrial (5). No caso relatado, observou-se a ruptura da parede atrial e extravasamento de sangue para o pericárdio, o que ocasionou o tamponamento cardíaco e levou o animal a morte.

O diagnóstico é baseado na associação entre achados clínicos, exames de imagem e avaliação histopatológica (2). O tratamento de escolha consiste na excisão cirúrgica da neoplasia com margens amplas, frequentemente associada à quimioterapia adjuvante, sendo os protocolos contendo doxorrubicina os mais empregados (2). Apesar das abordagens terapêuticas disponíveis, o prognóstico dos hemangiossarcomas multicêntricos permanece desfavorável, devido ao comportamento biológico agressivo e à elevada taxa metastática da neoplasia (1).

Figura 1 – Canino: (A) Coração, no lúmen do átrio direito há uma massa irregular e avermelhada, com 2 × 2,5 × 1 cm. (B) Pulmão, múltiplas nodulações vermelho-escuras de 0,5 a 2,5 cm distribuídas em todos os lobos pulmonares.

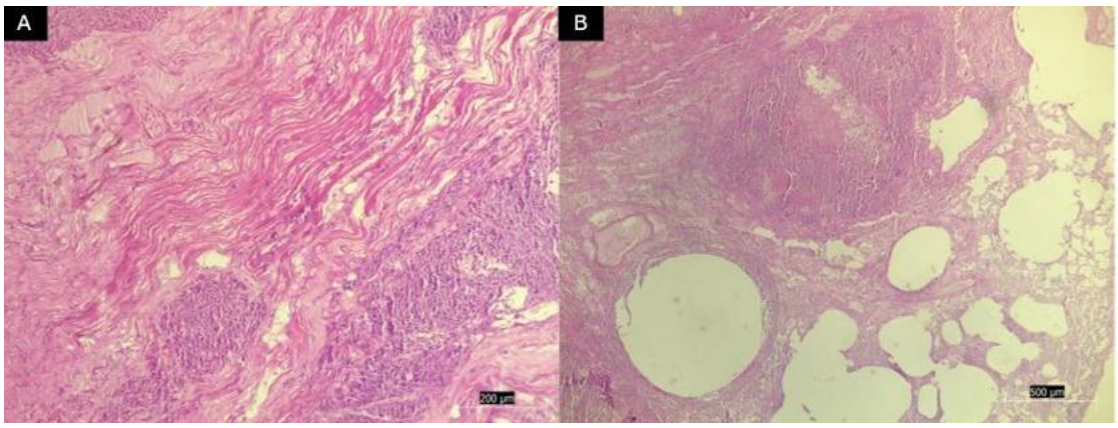

Figura 2 – Canino: Coração (A) Análise histológica do nódulo em átrio direito. Em meio ao miocárdio há proliferação neoplásica composta de células predominantemente fusiformes, com citoplasma eosinofílico, limites indistintos e núcleos variando de redondos a ovais. H&E, 10x. Pulmão (B) Análise histológica dos nódulos onde há proliferação neoplásica composta de células semelhantes às encontradas em coração. H&E, 4x.

Conclusão

Hemangiossarcomas multicêntricos são tumores vasculares associados a um prognóstico desfavorável devido ao comportamento biológico agressivo e a capacidade de disseminação para diversos órgãos. As rupturas tumorais frequentemente levam o animal a morte por causarem hemorragias intracavitárias e choque hipovolêmico quando localizadas em órgãos viscerais, ou como visto no caso descrito, causarem tamponamento cardíaco por ruptura atrial.

Referências

1) Hendrick, MJ. Mesenchymal tumors of the skin and soft tissues. In: Meuten, DJ. Tumors in domestic animals. 5th ed. Iowa (IA): Wiley Blackwell; 2017. p. 142-175
2) Daleck, CA, Nardi, AB. Oncologia em cães e gatos. 2. ed. Rio de Janeiro: Roca; 2016. 1075 p.
3) Waters DJ; Caywood DD; Hayden DW; Klausner JS. Metastatic pattern in dogs with splenic hemangiosarcomas: clinical implications. Journal of Small Animal Practice. 1988;29:805-814. Disponível em: 10.1111/j.1748-5827.1988.tb01907.x.
4) Cullen JM, Page R, Misdorp W. An overview of cancer pathogenesis, diagnosis and management. In: Meuten DJ, editor. Tumours in domestic animals. 5th ed. Iowa (IA): Wiley Blackwell; 2017. p. 1-26.
5) Smith AN. Hemangiosarcoma in dogs and cats. Veterinary Clinics of North America: Small Animal Practice. 2003;33(3):533-552. Disponível em: 10.1016/S0195-5616(03)00002-0.

Hepatopatia Crônica Associada À Coagulação Intravascular Disseminada Em Cão: Relato De Caso

Luiza Vanzella - Médica Veterinária, Programa de Aprimoramento Profissional em Medicina Veterinária (PAPMV), Universidade Federal da Fronteira Sul (UFFS), Campus Realeza, PR
Ana Júlia de Melo - Médica Veterinária, Programa de Aprimoramento Profissional em Medicina Veterinária (PAPMV), Universidade Federal da Fronteira Sul (UFFS), Campus Realeza, PR
Stéfani Melo Baraldi - Médica Veterinária, Programa de Aprimoramento Profissional em Medicina Veterinária (PAPMV), Universidade Federal da Fronteira Sul (UFFS), Campus Realeza, PR
Fabiana Elias - Profª. Dra. de Medicina Veterinária, Universidade Federal da Fronteira Sul (UFFS), Campus Realeza, PR
Luciana Pereira Machado - Profª. Dra. de Medicina Veterinária, Universidade Federal da Fronteira Sul (UFFS), Campus Realeza, PR

Resumo

As hepatopatias crônicas constituem um grupo heterogêneo de enfermidades que podem provocar alterações hemodinâmicas sistêmicas e distúrbios metabólicos importantes, como a coagulação intravascular disseminada (CID). Descreve-se o caso de um canino com suspeita de acometimento hepático associado à icterícia severa e CID. Foram solicitados hemograma e perfil bioquímico hepático e renal, que evidenciaram anemia, hiperbilirrubinemia e azotemia. Posteriormente, a ultrassonografia abdominal evidenciou efusão abdominal moderada, com rápida progressão da efusão em intervalo de duas horas, associada a alterações ultrassonográficas renais difusas. O animal evoluiu para óbito e foi submetido à necropsia, e os achados anatomopatológicos foram compatíveis com quadro de hepatopatia crônica e CID.

Palavras-chave: icterícia; colestase; coagulopatia de consumo; fibrose periportal.

Introdução

As hepatopatias crônicas compreendem enfermidades caracterizadas por lesão hepática persistente, morte hepatocelular e remodelamento progressivo do parênquima, resultando em alterações metabólicas, inflamatórias e hemodinâmicas sistêmicas (1). A coagulação intravascular disseminada (CID) é uma síndrome adquirida marcada por ativação sistêmica da coagulação, formação de microtrombos e consumo excessivo de fatores de coagulação e plaquetas, frequentemente associada a hepatopatias, sepse e processos inflamatórios graves (1). O presente trabalho tem como objetivo descrever um caso de hepatopatia crônica associada à CID em um cão, destacando sua rápida evolução clínica.

Descrição do caso

Um canino, macho, sem raça definida, não castrado, sete anos de idade e pesando 6 Kg, foi atendido na Superintendência Unidade Hospitalar Veterinária Universitária (SUHVU) da Universidade Federal da Fronteira Sul, *campus* Realeza, com histórico de anorexia, apatia e icterícia há no mínimo quatro dias, com uso prévio de enrofloxacina sem resposta clínica. Ao exame físico, observou-se icterícia acentuada, hipotermia (36,0 ºC), taquipneia (60 mpm), escore de condição corporal inadequado (ECC 4/9) e dor abdominal intensa à palpação. O paciente foi internado para estabilização, sendo instituídas fluidoterapia com Ringer com Lactato e analgesia com metadona (0,3 mg/Kg, IM).

Durante a internação, o paciente apresentou hipotensão arterial sistêmica (40–60 mmHg), responsiva à prova de carga volêmica. A sondagem uretral evidenciou oligúria importante, com débito urinário de 0,21 mL/kg/hora. Houve surgimento de petéquias em mucosa oral, sugerindo Síndrome da Resposta Inflamatória Sistêmica (SIRS), instituindo-se ceftriaxona (30mg/Kg).

A ultrassonografia abdominal revelou moderada quantidade de líquido livre abdominal. Os rins apresentaram aumento difuso da ecogenicidade parenquimatosa, sugestivo de injúria renal aguda. Após duas horas, nova avaliação ultrassonográfica evidenciou aumento importante da efusão abdominal. O hemograma evidenciou discreta anemia normocítica normocrômica arregenerativa (hemácias 5,13 milhões/µL, hemoglobina 11,0 g/dL, hematócrito 34%). Observou-se leucocitose (43.300/µL) por neutrofilia com desvio à esquerda e presença de neutrófilos tóxicos, além de trombocitopenia importante (29.000/µL).

A avaliação bioquímica revelou plasma intensamente ictérico, proteínas plasmáticas de 5,4 g/dL e proteína sérica total de 3,2 g/dL, além de aumento marcante da fosfatase alcalina (1.408 U/L). Observou-se azotemia importante (ureia 309 mg/dL; creatinina 5,81 mg/dL) e hiperbilirrubinemia, com bilirrubina total de 18,16 mg/dL, bilirrubina direta de 13,4 mg/dL e bilirrubina indireta de 4,76 mg/dL.

Realizou-se coleta do líquido cavitário, de aspecto turvo-ictérico e coloração avermelhada. Na análise do líquido as concentrações de bilirrubina total (14,01 mg/dL), direta (9,5 mg/dL) e indireta (4,51 mg/dL) permaneceram inferiores às séricas. O líquido apresentava características hemorrágicas, proteína total de 2,5 g/dL e 63.150 células nucleadas/µL. Na citologia havia predomínio de neutrófilos íntegros (92%), seguido de macrófagos (7%) e linfócitos (1%), além de leucofagocitose, eritrofagocitose, células em picnose e hemácias livres e íntegras.

Cerca de seis horas após a admissão, o paciente apresentou distensão abdominal, hipotensão arterial acentuada, redução do débito cardíaco e parada cardiorrespiratória, culminando em óbito. A necrópsia revelou icterícia intensa de pele e mucosas, 400mL de efusão sanguinolenta em cavidade abdominal e torácica, fígado alaranjado, com superfície finamente irregular, com áreas deprimidas na superfície capsular e de corte e hemorragias difusas nas serosas. Os rins apresentaram estriações corticais. Histopatologicamente, observou-se no fígado fibrose periportal em ponte, colangite crônica, nódulos regenerativos e colestase. Os rins apresentavam injúria tubular aguda associada à presença de pigmento intracelular e intratubular. Os achados foram compatíveis com hepatopatia crônica associada à CID.

Discussão

Os achados foram compatíveis com hepatopatia crônica associada à CID. Histologicamente, a presença de fibrose periportal associada à colangite indica acometimento progressivo da tríade portal, especialmente em decorrência de lesões repetitivas ou persistentes dos ductos biliares (2). A injúria contínua promove o desenvolvimento de fibrose portal e distorção arquitetural hepática, comprometendo o fluxo e a excreção biliar, levando à colestase, retenção de bilirrubina e icterícia, além de agravar lesões hepatocelulares secundárias (1, 3).

A icterícia e a hiperbilirrubinemia podem ser atribuídas à colestase secundária à fibrose periportal e colangite, corroborando o aumento acentuado da fosfatase alcalina (1, 2). A rápida evolução clínica impediu a realização de coagulograma (TP, TTPA e dímero-D), que auxiliaria no diagnóstico da CID (4). A hipoalbuminemia observada pode estar relacionada à redução da função hepática, embora não se possa excluir interferência analítica associada à hiperbilirrubinemia intensa (5). Adicionalmente, a discrepância entre as proteínas plasmáticas e séricas reforça a possibilidade de interferência laboratorial decorrente desse quadro (5). A leucocitose observada no hemograma e na análise da efusão reforça a presença de processo inflamatório sistêmico (6).

A rápida progressão da efusão abdominal observada na ultrassonografia pode estar relacionada ao agravamento hemodinâmico agudo e ao aumento da permeabilidade vascular secundários à SIRS (1). A efusão cavitária hemorrágica associada às hemorragias em serosas favorece o diagnóstico de CID,

frequentemente descrita como manifestação terminal secundária à sepse, processos inflamatórios e hepatopatias (4).

A análise citológica da efusão cavitária demonstrou predomínio neutrofílico associado à leucofagocitose e eritrofagocitose, alterações descritas em processos inflamatórios e hemorrágicos (7). Os valores de bilirrubina no líquido permaneceram inferiores aos séricos, descartando ruptura ou obstrução biliar. A discreta anemia normocítica normocrômica sugere processo inflamatório crônico, enquanto a trombocitopenia severa pode estar relacionada ao consumo plaquetário associado à CID (4, 6). As alterações renais encontradas na ultrassonografia e na necropsia, associadas à oligúria e azotemia, reforçam o diagnóstico de injúria renal aguda, posteriormente confirmada histopatologicamente. A lesão tubular provavelmente esteve relacionada à hipóxia tecidual e à hipotensão sistêmica associadas à perda sanguínea e à intensa hiperbilirrubinemia (3).

Conclusão

A avaliação integrada dos achados foi essencial para o diagnóstico da hepatopatia crônica complicada por CID. A associação entre icterícia progressiva, trombocitopenia severa e efusão abdominal hemorrágica sugere CID secundária. A progressão acelerada da efusão abdominal e as alterações laboratoriais observadas indicam coagulopatia de consumo secundária ao processo inflamatório sistêmico. Neste caso, a CID representa manifestação terminal associada à hepatopatia crônica, inflamação sistêmica e falência multiorgânica, reforçando o prognóstico reservado e a importância do diagnóstico precoce.

Referências

1) Ettinger, S. J.; Feldman, E. C.; Côté, E. *Textbook of veterinary internal medicine*. 8. ed. St. Louis: Elsevier, 2017. 2 v.
2) Zoran, D. S. Diseases of the liver. In: Little, S. E., editor. *The cat clinical medicine and management*. St. Louis: Saunders; 2012. p. 522-530.
3) Maxie, M. G. *Jubb, Kennedy & Palmer's pathology of domestic animals*. 6. ed. St. Louis: Elsevier, 2016. 3 v.
4) Corrêa, S. V. M. Avaliação da tromboelastografia em cães clinicamente normais e na detecção precoce da coagulação intravascular disseminada (CID) em cães com pancreatite. 2017. 82f. Dissertação (Mestrado em

Ciências) – Faculdade de Medicina Veterinária e Zootecnia, Universidade de São Paulo, São Paulo.

5) Gupta, A.; Stockham, S. L. Negative interference of icteric serum on a bichromatic biuret total protein assay. *Veterinary Clinical Pathology*, v. 43, n. 3, p. 422-427, 2014.
6) Thrall, M. A.; Weiser, G.; Allison, R. W.; Campbell, T. W. et al. *Veterinary hematology and clinical chemistry*. 2. ed. Ames: Wiley-Blackwell, 2012.
7) Valenciano, A. C.; Cowell, R. L. *Cowell and Tyler's diagnostic cytology and hematology of the dog and cat*. 5. ed. St. Louis: Elsevier, 2020.

Hérnia De Hiato Em Cão: Relato De Caso

Ana Carolina de Oliveira Silva – Discente do Curso de Graduação em Medicina Veterinária da Universidade Estadual de Londrina (UEL), PR.
Letícia Amanda dos Santos Silva – Docente do Departamento de Clínicas Veterinárias da Universidade Estadual de Londrina (UEL), PR.
Mirian Siliane Batista de Souza – Docente do Departamento de Clínicas Veterinárias da Universidade Estadual de Londrina (UEL), PR.
Patrick Eugênio Luz – Docente das disciplinas de Clínica Médica e Semiologia de Animais de Companhia da Universidade Estadual de Londrina (UEL), PR.
Ariadne Rocha – Residente em Clínica Cirúrgica de Animais de Companhia da Universidade Estadual de Londrina (UEL), PR.
Maria Fernanda Frasson Pontes – Residente em Anestesiologia de Animais de Companhia da Universidade Estadual de Londrina (UEL), PR.

RESUMO

A hérnia de hiato é uma afecção incomum em cães e gatos, caracterizada pelo deslocamento do estômago e/ou de outras estruturas abdominais através do hiato esofágico para a cavidade torácica. Objetivou-se relatar o caso de uma canina, fêmea, sem raça definida, com aproximadamente oito meses de idade, com histórico de apatia, anorexia, anemia, êmese, regurgitação e sialorreia. Exames radiográficos e contrastados sugeriram hérnia de hiato, diagnóstico posteriormente reforçado por exames de imagem complementares. Os exames hematológicos evidenciaram anemia regenerativa e leucocitose, com agravamento progressivo durante a internação. A paciente apresentou hematêmese, melena e hematoquezia, sendo necessária transfusão de concentrado de hemácias. Após estabilização clínica, foi submetida à correção cirúrgica da hérnia de hiato associada à ovariohisterectomia eletiva. No pós-operatório, observou-se melhora progressiva dos sinais clínicos e recuperação satisfatória. Concluiu-se que a hérnia de hiato deve ser considerada como diagnóstico diferencial em cães jovens com sinais gastrointestinais crônicos, mesmo quando associada à anemia. A associação entre histórico clínico, exames de imagem e tratamento cirúrgico foi fundamental para o diagnóstico e sucesso terapêutico do caso.

Palavras-chaves: cirurgia; diagnóstico por imagem; anemia; megaesôfago.

INTRODUÇÃO

A hérnia de hiato é o deslocamento do estômago e/ou outras vísceras abdominais através do hiato esofágico para a cavidade torácica, podendo ser congênita ou adquirida. É classificada em quatro tipos, sendo a tipo I, ou deslizante, a mais comum em cães e gatos. Em cães, ocorre com maior frequência em raças braquicefálicas e Sharpei (1).

Os principais sinais clínicos incluem êmese, regurgitação, disfagia, sialorreia, refluxo gastroesofágico e megaesôfago. Animais com a forma congênita geralmente manifestam sinais antes de um ano de idade. O diagnóstico é baseado na associação entre exame clínico e exames de imagem, principalmente radiografia contrastada e fluoroscopia, já que algumas hérnias podem ser intermitentes e difíceis de identificar (1,2,3,4).

O tratamento pode ser clínico ou cirúrgico, dependendo do tipo e gravidade da afecção. Nos casos cirúrgicos, destacam-se técnicas como plicatura hiatal, esofagopexia e gastropexia (4). O prognóstico costuma ser favorável após a correção cirúrgica ou tratamento precoce (2). Este trabalho teve como objetivo relatar um caso de hérnia de hiato em cão sem raça definida, condição pouco descrita na literatura.

RELATO DE CASO

Foi atendida uma canina, fêmea, não castrada, sem raça definida, com aproximadamente oito meses de idade e 6,8 kg, encaminhada por médico veterinário com suspeita de hérnia de hiato. Durante a anamnese, a tutora relatou histórico de aproximadamente um mês de regurgitação, sialorreia, apatia, anorexia, episódios de êmese e anemia. Ao exame físico, observou-se dor à palpação abdominal, sialorreia intensa, aumento dos linfonodos submandibulares e bulhas cardíacas abafadas.

Exames realizados anteriormente evidenciaram discreta dilatação esofágica, grande quantidade de conteúdo gasoso em estômago e alças intestinais, além de dilatação do esôfago torácico e provável deslocamento cranial intratorácico parcial do estômago. Os principais diagnósticos diferenciais foram hérnia de hiato e intussuscepção gastroesofágica. O esofagograma contrastado indicou suspeita de hérnia de hiato.

No primeiro atendimento, novos exames de imagem reforçaram a suspeita diagnóstica. A radiografia torácica demonstrou alterações compatíveis com hérnia de hiato e a ultrassonografia evidenciou descontinuidade diafragmática com deslocamento de estrutura de ecogenicidade semelhante a tecido mole em direção à cavidade torácica.

Os exames hematológicos revelaram anemia normocítica normocrômica regenerativa, leucocitose por neutrofilia, linfopenia e monocitose. A pesquisa molecular para *Ehrlichia* spp., *Babesia* spp. e *Anaplasma platys* foi negativa. Inicialmente, optou-se pela estabilização clínica da paciente e programação da correção cirúrgica após melhora do quadro hematológico. A paciente recebeu alta com prescrição de sucralfato, ômega 3, prednisolona, amoxicilina associada ao clavulanato de potássio, clopidogrel, ondansetrona, simeticona e probiótico, com retorno agendado para duas semanas.

Entretanto, três dias após a avaliação inicial, retornou apresentando hematêmese, melena e hematoquezia. Novos exames demonstraram agravamento da anemia e manutenção das alterações inflamatórias. O exame coproparasitológico

revelou infecção por *Giardia* spp. e, devido à piora clínica, a paciente foi internada para estabilização.

Durante a internação, apresentou episódios recorrentes de êmese, regurgitação e hematoquezia, associados à persistência da anemia. A redução progressiva do hematócrito tornou necessária a realização de transfusão sanguínea, a qual ocorreu sem intercorrências e resultou em melhora dos parâmetros hematológicos e estabilização clínica. Durante os 12 dias de internação pré-operatória, a paciente permaneceu em fluidoterapia e recebeu ondansetrona, sucralfato, ômega 3, spirulina associada avitaminas, simeticona, prednisolona, probiótico, dipirona, amoxicilina associada ao clavulanato de potássio, metronidazol, imizol associado à atropina, fenzol, cefalotina, metoclopramida e maropitant.

Após estabilização clínica, a paciente foi submetida à correção cirúrgica da hérnia de hiato. Durante o procedimento, foi identificada hérnia hiatal bilateral, sendo realizada redução das vísceras herniadas, aproximação dos bordos herniários com fio de nylon 3-0 e gastropexia com sutura contínua na musculatura abdominal.

No pós-operatório imediato, apresentou episódios esporádicos de êmese e sialorreia, com redução progressiva ao longo dos dias. Durante os oito dias de internação pós-operatória, recebeu dipirona, meloxicam, metadona, lactulose, ondansetrona, omeprazol, sucralfato, cefalotina, maropitant e tramadol. Também foi instituído manejo para megaesôfago, com alimentação em posição vertical e manutenção nessa posição por aproximadamente 20 minutos após as refeições.

Observou-se melhora progressiva do quadro clínico, com redução dos episódios de regurgitação e sialorreia, melhora do apetite e estabilização dos parâmetros hematológicos. Após oito dias de pós-operatório, recebeu alta com prescrição de sucralfato, maropitant, omeprazol, manejo alimentar para megaesôfago e cuidados com a ferida cirúrgica. No retorno realizado 14 dias após a alta, encontrava-se alerta, com ganho de peso e sem episódios de sialorreia, náuseas ou vômitos. A avaliação radiográfica confirmou a manutenção da correção anatômica e a eficácia do procedimento cirúrgico.

DISCUSSÃO

As hérnias de hiato são incomuns em cães e gatos, porém, quando ocorrem, geralmente possuem origem congênita. Os sinais clínicos podem permanecer ausentes ou manifestar-se antes de um ano de idade, o que sugere origem congênita na paciente deste relato, que possuía cerca de oito meses de idade (5). mese, regurgitação,

hiporexia, anorexia, perda de peso e hematêmese estão entre os sinais clínicos mais frequentemente associados à hérnia de hiato (2,5). Também podem ocorrer disfagia, sialorreia, megaesôfago e refluxo gastroesofágico (3,4). A paciente apresentou manifestações compatíveis com as descritas na literatura.

Além dos sinais gastrointestinais, a paciente apresentou anemia importante, provavelmente de origem multifatorial, com contribuição das perdas sanguíneas evidenciadas por hematêmese, melena e hematoquezia. Embora a hérnia de hiato não seja frequentemente associada à anemia severa, complicações secundárias, como esofagite e gastrite por refluxo, podem justificar o quadro hematológico observado. A giardíase concomitante também pode ter contribuído para o comprometimento gastrointestinal. A necessidade de transfusão sanguínea reforça a gravidade do comprometimento hematológico e a importância da estabilização clínica prévia ao procedimento cirúrgico. A melhora dos parâmetros hematológicos após a transfusão possibilitou a realização da cirurgia com menor risco.

Apesar do tratamento clínico instituído, os sinais clínicos persistiram durante a internação, demonstrando que o manejo conservador foi insuficiente para controlar a afecção. Segundo a literatura, embora o tratamento clínico possa ser eficaz em casos leves, pacientes com sinais persistentes ou alterações anatômicas significativas frequentemente necessitam de correção cirúrgica. Entre as técnicas cirúrgicas descritas destacam-se a plicação hiatal, a esofagopexia e a gastropexia, sendo esta última considerada uma etapa importante do reparo cirúrgico (5,6).

De acordo com Washabau (2012), animais submetidos à correção cirúrgica apresentam prognóstico favorável. A evolução observada neste caso está de acordo com a literatura, uma vez que houve redução progressiva dos sinais clínicos, ausência de êmese no retorno ambulatorial e confirmação radiográfica da eficácia do procedimento.

CONCLUSÃO

Portanto, conclui-se que a hérnia de hiato deve ser considerada como diagnóstico diferencial em cães jovens com sinais gastrointestinais crônicos, mesmo quando associada a manifestações sistêmicas importantes, como anemia. A associação entre histórico clínico, exames de imagem e evolução pós-procedimento foi fundamental para o diagnóstico da afecção. A correção cirúrgica mostrou-se eficaz na resolução do quadro clínico, resultando em melhora significativa dos sinais apresentados e recuperação satisfatória da paciente.

REFERÊNCIAS

1. Silva TRF. Hérnia de hiato deslizante em cão: relato de caso [monografia]. Porto Alegre: Universidade Federal do Rio Grande do Sul; 2021.
2. Washabau RJ, Day MJ. Canine and feline gastroenterology. St. Louis: Elsevier Saunders; 2012.
3. Gaschen L. The esophagus of dogs and cats. In: Thrall DE, editor. Veterinary diagnostic radiology. 7th ed. St. Louis: Elsevier; 2019. p. 1081-1176.
4. Fossum TW. Cirurgia do esôfago. In: Fossum TW. Cirurgia de pequenos animais. 4. ed. Rio de Janeiro: Elsevier; 2014. p. 1189-1294.
5. Sivacolundhu RK, Read RA, Marchevsky AM. Hiatal hernia controversies: a review of pathophysiology and treatment options. Aust Vet J. 2002;80(1-2):48-53. doi: 10.1111/j.1751-0813.2002.tb12046.x
6. Radlinsky MG, Fossum TW. Surgery of the digestive system. In: Fossum TW, editor. Small animal surgery. 5th ed. St. Louis: Elsevier; 2019. p. 386-390.

Hérnia Diafragmática Peritônio-Pericárdica Congênita Associada A Cardiomiopatia Hipertrófica Em Felino – Relato De Caso

Talia Cezar Agner - Mestranda do Programa de Pós-Graduação em Ciências Veterinárias da Universidade Estadual do Centro-Oeste, Unicentro
Carla Fredrichsen Moya - Docente do curso de Medicina Veterinária da Universidade Estadual do Centro-Oeste, Unicentro

RESUMO

A hérnia diafragmática peritônio-pericárdica pode ser adquirida ou decorrente de uma anomalia congênita rara em felinos, e seus sinais clínicos variam de acordo com o órgão herniado envolvido. A cardiomiopatia hipertrófica em gatos é uma doença cardiovascular caracterizada pelo espessamento do miocárdico ventricular, que pode gerar complicações graves. Até o momento, não foram encontrados na literatura relatos de casos que descrevam a ocorrência simultânea dessas duas enfermidades em felinos. O diagnóstico de ambas as doenças se baseia no exame físico e exames de imagem, como radiografia, ultrassonografia e ecocardiografia. O tratamento e prognóstico dependem da severidade dos sinais clínicos. O presente trabalho teve como objetivo relatar o caso clínico de um paciente felino diagnosticado com HDPP e CMH ao mesmo tempo.
Palavras-chave: ecocardiografia; gato; tromboembolismo.

INTRODUÇÃO

A hérnia diafragmática peritônio-pericárdica (HDPP) é uma anormalidade do músculo diafragma que permite passagem de conteúdo abdominal para o interior da cavidade torácica. Classificada como adquirida, decorrente de traumas, ou congênita, considerada rara em felinos (1,2).

Os sinais clínicos dependem do órgão herniado envolvido e severidade do defeito diafragmático, podendo ocorrer alterações respiratórias, gastrointestinais ou cardiovasculares. Embora alguns animais permaneçam assintomáticos durante toda vida (2, 3). O diagnóstico é realizado por exames de imagem, como radiografia torácica e ultrassonografia (4). O tratamento pode ser cirúrgico ou conservador, dependendo da intensidade dos sinais clínicos (1).

As cardiomiopatias em felinos são consideradas prevalentes, a cardiomiopatia hipertrófica (CMH) é caracterizada pelo espessamento da parede do ventrículo esquerdo (5). Sua etiologia pode ser primária, de origem genética, especialmente em raças como Maine Coon, Persa e Ragdoll, ou secundária a doenças como hipertireoidismo e hipertensão sistêmica (5, 6).

Os sinais clínicos incluem apatia, inapetência, dispneia e síncope. O diagnóstico baseia-se em exame físico e exames de imagem, como radiografia torácica e ecocardiografia, enquanto o tratamento varia conforme o estágio da doença (A-D), podendo envolver antiagregantes plaquetários, antiarrítmicos e anti-hipertensivos (6).

O presente trabalho teve como objetivo relatar a abordagem clínica e terapêutica de um felino diagnosticado, com HDPP congênita e com CMH, devido a relevância de ambas as doenças e graves complicações que podem trazer a saúde do paciente.

DESCRIÇÃO DO CASO

Um felino, macho, da raça Persa, com seis anos de idade, castrado, foi atendido em uma clínica da cidade de Guarapuava, Paraná. Durante a anamnese, foi relatado a ocorrência de episódios esporádicos de êmese, há cerca de dois anos, sem perda de peso ou perda de apetite. A responsável negou acesso a rua ou possíveis traumas.

Durante exame físico o paciente apresentou frequência cardíaca de 210 bpm, frequência respiratória de 32 mpm, mucosas normocoradas e normohidratado, sem presença de linfonodos reativos, temperatura corporal de 38,2ºC. Em ausculta cardíaca, foi possível perceber ritmo de galope. Foi solicitado hemograma e perfil bioquímico, além de exames hormonais, a fim de descartar hipertiroidismo, radiografia torácica e ultrassonografia abdominal. Para conforto do paciente, foi receitado antiemético (ondansetrona 0,1 mg/kg BID) durante 5 dias, até o resultado dos exames.

Os exames laboratoriais estavam dentro da normalidade, inclusive os exames hormonais. Na radiografia torácica, observou-se aumento da silhueta cardíaca, com perda da descontinuidade do contorno do diafragma, com presença de tecidos moles ventralmente, como demonstra a Figura 1A e 1B, sendo sugestivo de hérnia diafragmática peritônio-pericárdica, confirmada pela ultrassonografia torácica e abdominal.

Devido as alterações, foi solicitado ecocardiografia, em que se observou espessamento de parede ventricular esquerda em diástole (0,59 mm) e de septo interventricular em sístole (0,86 mm), como demonstra a Figura 1C, sendo sugestivo de cardiomiopatia hipertrófica. O paciente também teve a frequência cardíaca e pressão arterial aferidas em domicílio, os quais permaneceram dentro da normalidade, 150 bpm e 130 mmHg.

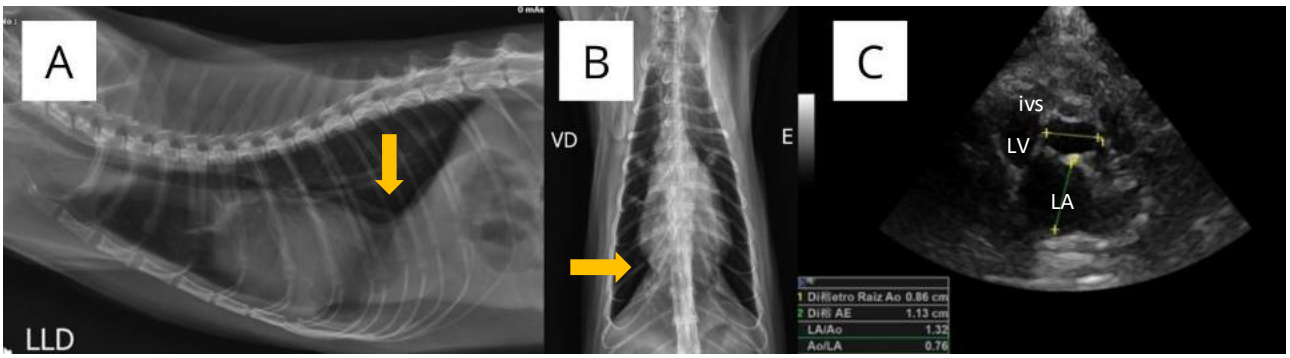

Figura 1 - Imagem de radiografia torácica laterolateral direita (A) e ventrodorsal (B) evidenciando descontinuidade de contorno do diafragma (seta amarela). Imagens geradas por ecocardiografia bidimensional (C), IVS - septo interventricular, LV - ventrículo esquerdo, LA - átrio esquerdo.

Com o quadro de CMH associado a HDPP de provável origem congênita, a responsável pelo paciente optou pelo tratamento conservativo. Desta forma, foi instituído tratamento para a cardiomiopatia, com o uso de clopidogrel (19 mg/animal, SID) de uso contínuo, e manejo do quadro, com uso de maropitant (0,1 mg/kg) em casos de êmese, preferência por alimentos pastosos/líquidos, evitar exercícios e brincadeiras intensas, e acompanhamento semestral. Após dois meses de tratamento, o paciente encontra-se estável, ativo e com melhora do quadro clínico, não apresentando mais quadros de êmese.

DISCUSSÃO

A CMH e HDPP são duas enfermidades que podem levar a graves complicações sistêmicas em felinos. Em relação ao achado radiográfico da HDPP, a perda de descontinuidade do contorno diafragmático, é compatível com os descritos na literatura (1,4), que aponta essa alteração como a principal evidência radiográfica da enfermidade.

A raça Persa, além de ter predisposição descrita para HDPP, também figura entre as raças com maior prevalência de CMH (5, 6), assim, a coexistência das duas condições neste paciente pode estar relacionada à predisposição racial. Os achados ecocardiográficos, como espessamento da parede ventricular esquerda e do septo interventricular são compatíveis com os critérios diagnósticos que indicam que a espessura da parede ventricular em gatos de tamanho médio, deve ser <5mm, e qualquer valor ≥ 6 mm é considerado espesso (6).

Em relação ao tratamento, optou-se pela conduta conservativa para a HDPP, visto o estado clínico estável do paciente. Essa abordagem é descrita na literatura como opção viável com acompanhamento periódico e monitoramento de possíveis complicações (1, 4). O paciente foi considerado estágio B1 para CMH pela ausência de remodelamento atrial mas presença de aumento de parede ventricular esquerda (7), foi instituído tratamento com clopidogrel, com o objetivo de reduzir o risco de tromboembolismo arterial, além de orientações sobre manejo e restrição de esforço físico (6).

A associação das duas condições neste paciente representa um desafio diagnóstico e terapêutico, uma vez que os sinais clínicos de ambas as doenças podem se sobrepor e dificultar a identificação da origem das manifestações apresentadas. O acompanhamento semestral é essencial para monitorar a evolução e eventuais complicações.

CONCLUSÃO

O relato da ocorrência simultânea de hérnia diafragmática peritônio-pericárdica congênita e cardiomiopatia hipertrófica em um felino da raça Persa reforça a importância da investigação clínica completa e minuciosa em felinos, e contribui para a literatura veterinária ao documentar uma associação até então não relatada.

AGRADECIMENTOS

O presente trabalho foi realizado com apoio da coordenação de aperfeiçoamento de pessoal de nível superior - Brasil (CAPES), código de financiamento 001.

REFERÊNCIAS

1. Bernardino ABV, Mattos Alves Silva D de, Amaral GB. Hérnia diafragmática peritoneopericárdica assintomática em cão: Relato de caso. Pubvet. v. 19, n. 11, p. 1-10, 2025.
2. Camargo, K, Tudury EA, Cavalcanti G, *et al*. Congenital Peritoniopericardial Diaphragmatic Hernia in a Female Kitten. Acta Scientiae Veterinariae. v. 51, n. 847. 2023.
3. Fossum TW. Cirurgia de Pequenos Animais. 3ª edição: Elsevier. 2021. 242 p.
4. Porto AC, Souza Almeida BE, Boscolo Freitas F, Rodrigo Lamounier A. Hérnia diafragmática peritônio-pericárdica (HDPP) em felino: relato de caso. Sinapse Múltipla. v.13, n.1, p.110-113, 2024.
5. Ferreira DJD, Ferreira I. Cardiomiopatia hipertrófica em gato da raça persa: relato de caso. In: Anais do XXVII Encontro Latino-Americano de Iniciação Científica, 2023; São José dos Campos: Univap, 2023.
6. Ribeiro JS, Erdmann RH, Rodrigues MCL. Cardiomiopatia hipertrófica em felinos: revisão de literatura. Revista Ibero-Americana de Humanidades, Ciência e Educação. v. 10, n. 9, 2024.
7. Fuentes, VL, Abbott, J, Chetboul, V, *et al.* ACVIM consensus statement guidelines for the classification, diagnosis, and management of cardiomyopathies in cats. Journal of Veterinary Internal Medicine, v. 34, n. 3, p. 1062–1077, 2020.

Hérnia inguinal encarcerada com obstrução intestinal em cão: relato de caso

Giovana Oliveira Nunes Souza - Discente de medicina veterinária Universidade Estadual de Londrina, PR
Letícia Amanda dos Santos Silva - Prof. MSc. Eps. de Medicina Veterinária Universidade Estadual de Londrina, PR
Mirian Siliane Batista de Souza - Prof. MSc. Eps. de Medicina Veterinária Universidade Estadual de Londrina, PR
Lídia Mitsuko Matsubara - Prof. Msc. Eps. de Medicina Veterinária Universidade Estadual de Londrina, PR

Resumo

A hérnia inguinal com encarceramento de órgãos é uma enfermidade com potencial grave, podendo resultar em obstrução intestinal, comprometimento vascular e processos inflamatórios associados. O objetivo do trabalho foi relatar um caso de um cão com hérnia inguinal e encarceramento de alças intestinais que apresentava êmese com conteúdo fecal, apatia, aquezia, desidratação, anorexia, com exames laboratoriais que tiveram como resultado o aumento da fosfatase alcalina, assim como uma anemia microcítica normocrômica e leucocitose por neutrofilia importante. Foi realizado exames de imagem que confirmaram a suspeita clínica, que resultou em intervenção cirúrgica emergencial, no qual foi encontrado alças intestinais dilatadas, e ruptura de um dos segmentos intestinais com extravasamento do conteúdo, parte do intestino aderido ao anel inguinal e a presença de secreção purulenta e fétida em alta quantidade no espaço subcutâneo. Apesar das complicações, o animal teve boa recuperação após uma semana do procedimento, tendo sido acompanhado durante sete dias no internamento em tratamento intensivo no período pós-operatório. Conclui-se que o caso demonstra como uma hérnia inguinal que pode, a princípio, aparentar ser simples, evolui para complicações graves de forma rápida, elevando o risco de ruptura intestinal, infecções graves e resultar em óbito do paciente caso o diagnóstico seja tardio. Revela-se também o papel fundamental da ultrassonografia para o diagnóstico efetivo do encarceramento intestinal, e demonstra a importância da intervenção cirúrgica de emergência para contribuição de um prognóstico favorável para o paciente.

Palavras-chave

Enterectomia; celiotomia; canino; encarceramento intestinal.

Introdução

A hérnia inguinal consiste na protrusão de órgãos e tecidos para o espaço subcutâneo por meio de alterações no anel inguinal, podendo ser congênita ou adquirida, principalmente por meio de traumas. A causa específica da hérnia

inguinal ainda é pouco esclarecida, podendo afetar tanto animais castrados quanto não castrados, fêmeas ou machos (1). Pode evoluir para complicações graves quando há a ocorrência de encarceramento de alças intestinais, resultando em comprometimento vascular, obstrução intestinal e até necrose tecidual (1,3). O diagnóstico é baseado em achados clínicos e resultados de exames complementares como os exames de imagem, que são fundamentais para a confirmação do diagnóstico(1,2). A intervenção cirúrgica é de extrema importância principalmente nos casos de maiores complicações, onde é fator determinante para o prognóstico do paciente. Este trabalho tem como objetivo relatar um caso de hérnia inguinal em um cão da raça Pug de dois anos e meio, ressaltando os achados clínicos, cirúrgicos e a evolução do paciente no período pós-operatório.

Descrição do caso

Foi atendido no Hospital Veterinário da Universidade Estadual de Londrina (HV um cão, da raça Pug, macho, não castrado de dois anos de idade, pesando 6,9 Kg. Na anamnese, o responsável relatou êmese com conteúdo enegrecido e fétido frequente, e aquezia há sete dias. O paciente havia sido internado em um clínica externa tendo obtido o diagnóstico de hérnia inguinal encarcerada há dois dias.

Ao exame físico, o animal apresentou desidratação leve, nível de consciência deprimido, aumento de volume abdominal com estrutura firme e enegrecida aderida em região inguinal esquerda. Foram solicitados exames hematológicos e ultrassonografia. O hemograma revelou anemia microcítica normocrômica, leucocitose por neutrofilia, o perfil bioquímico revelou aumento da atividade da fosfatase alcalina. A ultrassonografia revelou achados compatíveis com hidrocele, aumento de volume inguinal esquerdo compatível com hérnia inguinal com encarceramento de alças intestinais, observou-se sinais de processo inflamatório acentuado no segmento intestinal associados a alterações compatíveis com obstrução intestinal e o fígado apresentava sinais de processo inflamatório/ hepatopatia aguda. Os resultados ultrassonográficos eram compatíveis com as suspeitas clínicas.

O paciente foi submetido à cirurgia de celiotomia exploratória onde foi observado alças intestinais distendidas por gás, palpou-se o anel inguinal esquerdo e

observou-se segmento intestinal que não progredia para cavidade abdominal. Fez exploração da via inguinal pela via subcutânea e observou-se pus em grande quantidade e odor fétido, o conteúdo foi coletado e enviado para análises. O abscesso se estendia da região inguinal até a lateral do abdômen. Havia aderência do segmento de uma das alças intestinais ao anel inguinal e observou-se obstrução total intestinal, e o jejuno estava consideravelmente distendido. Durante a cirurgia houve ruptura do segmento das alças intestinais, resultando no extravasamento do conteúdo para a cavidade abdominal. Foi realizada a enterectomia e anastomose intestinal, porém as alças estavam friáveis e frágeis à sutura. Devido ao abcesso o animal foi mantido com dreno. Lavagem do abdômen com solução fisiológica aquecida (500ml/kg). Paciente permaneceu internado por sete dias, recebendo tratamento com fluidoterapia, ceftriaxona (30mg/kg, IV, TID, por sete dias), metronidazol (20mg/kg, IV, TID, por cinco dias), metadona (0,25mg/kg, IV, QID, por três dias), meloxicam (0,1mg/kg, IV, SID, por três dias) e dipirona (25mg/kg, IV, TID por cinco) O animal recebeu alta hospitalar após sete dias de pós operatório com medicações de uso oral, tramadol, dipirona e amoxicilina com clavulanato. O retorno foi realizado após três dias de alta, em que a responsável relatou melhora no comportamento, apetite e fezes firmes.

Discussão

Hérnias inguinais podem permanecer assintomáticas por longos períodos, entretanto, aparecimento dos sinais clínicos como os retratados no caso relatado, com encarceramento de órgãos, comprometendo a irrigação sanguínea e obstrução de alças intestinais, se torna uma emergência cirúrgica (1). Neste caso, a evolução clínica sem o tratamento adequado colaborou para um quadro grave, onde havia processo inflamatório importante, formação de abcessos e alterações intestinais preocupantes tais quais a dilatação de uma porção intestinal, assim como o extravasamento do conteúdo intestinal para a cavidade abdominal.

Foram observados sinais clínicos como: êmese frequente com conteúdo enegrecido, apatia, distensão abdominal e aumento de volume em região inguinal, que são compatíveis os descritos na literatura para casos de obstrução intestinal secundária a encarceramento de alças intestinais (1). A leucocitose por neutrofilia demonstra a presença de processo inflamatório e infeccioso importante, que é justificado pelos achados cirúrgicos de grande quantidade de conteúdo purulento de

odor fétido no espaço subcutâneo. A anemia pode estar relacionada ao processo inflamatório prolongado e ao estado sistêmico geral do paciente.
A ultrassonografia teve papel fundamental para a identificação da hérnia inguinal com estruturas encarceradas assim como as alterações que demonstraram intenso processo inflamatório. A partir dos resultados dos exames de imagem, foi possível um planejamento cirúrgico com clareza dos acontecimentos, o que resulta diretamente na boa resolução do quadro do paciente.

Os achados durante a intervenção cirúrgica como aderências intestinais, distensão acentuada das alças e fragilidade do tecido evidenciaram a gravidade do comprometimento do órgão. O rompimento do segmento durante a manipulação cirúrgica deixa claro a perda da integridade da parede intestinal causada pelo processo de obstrução. A dificuldade da realização da anastomose também contribui para a clareza do comprometimento do órgão.
Apesar do quadro grave e do risco elevado de complicações pós-operatórias, o suporte intensivo ao paciente no internamento foi determinante para a recuperação do paciente, assim como o manejo da dor e a antibioticoterapia que foram fundamentais para o bom desdobramento dos resultados do caso. A melhora clínica do paciente ressalta a importância do tratamento cirúrgico associados ao tratamento clínico intensivo na resolução de casos graves de hérnia inguinal.

Conclusão

Este caso evidencia a importância do diagnóstico e tratamento precoce das hérnias inguinais graves, considerando que o atraso no diagnóstico resulta diretamente no comprometimento dos órgãos envolvidos, neste caso o intestino, aumentando significativamente o risco de mortalidade. Além disso, demonstra que a abordagem cirúrgica e clínica adequadas proporcionam melhora significativa no paciente assim como revertem um prognóstico inicialmente reservado para bom, levando à recuperação completa do paciente.

Referências

1. Fossum TW. Small animal surgery. 5th ed. St. Louis: Elsevier; 2019.

2. Penninck DG, Nyland TG, Kerr LY, Fisher PE. Ultrasonographic evaluation of gastrointestinal diseases in small animals. Vet Radiol. 1990;31(3):134-141. doi:10.1111/j.1740-8261.1990.tb01852.x.
3. Silva MJS. Aspectos clínicos e cirúrgicos de hérnias em pequenos animais: revisão de literatura. In: Anais do 3º Congresso Nacional de Ciências da Saúde (CONAIS); 2024; Fortaleza, CE. Fortaleza: Sociedade Cearense de Pesquisa e Inovação em Saúde; 2024.

Hérnia Perineal Bilateral Associada à Hiperplasia Prostática Benigna em Cão: Relato de Caso

Carolina Ravazzi Lourenço – Discente de medicina veterinária Universidade Federal de Pelotas, RS
Eliza Piemolin Vieira – Residente em Clínica Médica de Animais de Companhia Universidade Federal de Pelotas, RS
João Pedro Sanches de Avila - – Residente em Clínica Cirúrgica de Animais de Companhia Universidade Federal de Pelotas, RS
Kássia Martins Machado – Residente em Anestesiologia universidade Federal de Pelotas, RS
Vitória Ramos de Freitas – Doutoranda em Medicina Veterinária Universidade Federal de Pelotas, RS
Marlete Brum Cleff - Profª. Dra. Universidade Federal de Pelotas

RESUMO
A hérnia perineal caracteriza-se pela falha do diafragma pélvico, permitindo o deslocamento de estruturas pélvicas e abdominais para a região perineal, sendo frequentemente associada a alterações prostáticas em cães machos, idosos e não castrados. Assim, relata-se o caso de um cão macho, sem raça definida, idoso, não castrado, atendido para avaliação clínica no Hospital de Clínicas Veterinárias da UFPel (HCV - UFPel), apresentando aumento de volume perineal e micção intermitente em jatos. Os exames de imagem solicitados como forma de elucidação do diagnóstico evidenciaram hérnia perineal, aumento prostático com presença de cistos e retroflexão vesical para o interior do saco herniário. O tratamento instituído consistiu na técnica cirúrgica de herniorrafia perineal associada à orquiectomia, resultando em evolução pós-operatória satisfatória. O caso reforça a importância da associação entre avaliação clínica e exames complementares para o diagnóstico e planejamento terapêutico dessa afecção, evidenciada pela evolução satisfatória após o tratamento cirúrgico do paciente.

Palavras-chave: Cirurgia Veterinária; Próstata; Disquesia; Herniorrafia

INTRODUÇÃO

A hérnia perineal caracteriza-se pela ruptura ou enfraquecimento dos músculos do diafragma pélvico, permitindo a herniação de estruturas como reto, próstata, bexiga e conteúdo abdominal (2, 4). Ocorre predominantemente em cães machos, não castrados, de meia-idade a idosos, sugerindo influência hormonal (3, 4) e está associada à degeneração muscular pélvica, alterações hormonais, esforço crônico para defecar e afecções prostáticas (2, 4). Entre estas, destaca-se a hiperplasia prostática benigna (HPB), aumento não neoplásico da próstata decorrente de estímulos hormonais associados ao envelhecimento (1). A HPB causa compressão do reto e uretra, resultando em disquesia, constipação e disúria (1,2), elevando a pressão sobre o diafragma pélvico e favorecendo o desenvolvimento da hérnia perineal (2,4).

Os sinais clínicos incluem aumento de volume perineal, tenesmo, disquesia e disúria por retroflexão da bexiga, podendo causar obstrução urinária (2, 4). O diagnóstico baseia-se no histórico, sinais clínicos, exame físico e exames de imagem (4). O tratamento de

eleição é cirúrgico, e consiste na herniorrafia associada a orquiectomia, pois a redução hormonal reduz o volume prostático e a taxa de recidiva da hérnia (1, 2, 4).

Diante da relevância clínica e da associação frequente entre essas afecções, o presente trabalho tem como objetivo relatar um caso de hérnia perineal associada à HPB em um cão macho idoso.

DESCRIÇÃO DO CASO

Foi atendido no Hospital de Clínicas Veterinárias da Universidade Federal de Pelotas (HCV - UFPel) um canino, macho, sem raça definida, não castrado, com aproximadamente 12 anos de idade, pesando 21,9 kg. Durante a avaliação clínica, o tutor relatou hiporexia, aumento progressivo de volume perianal e alteração no padrão urinário, caracterizado por micção em jatos intermitentes há aproximadamente dois meses. Ao exame físico, o paciente apresentava escore de condição corporal 5/9 (ideal) e linfadenomegalia periférica, sem alteração nos demais parâmetros vitais avaliados. Foram solicitados hemograma e bioquímica sérica (ALT, creatinina, ureia, albumina e fosfatase alcalina), além de radiografia abdominal e ultrassonografia abdominal e perineal.

A avaliação radiográfica evidenciou aumento de volume em região perianal, sem identificação evidente de bexiga ou próstata. A ultrassonografia evidenciou aumento prostático com múltiplos cistos, compatível com hiperplasia prostática benigna, associado à hérnia perineal com presença de conteúdo líquido com pontos ecogênicos, sugestivo de processo inflamatório ou seroma, além de tecidos irregulares indicativos de ruptura muscular. Observou-se ainda retroflexão vesical para o interior do saco herniário e discreto deslocamento lateral do reto. Na avaliação bioquímica, observou-se aumento de albumina [3,6 g/dL (2,6 - 3,3 g/dL)], enquanto os demais parâmetros estavam dentro da normalidade. O hemograma evidenciou eosinopenia [129/µL (150 - 1,350/µL)], proteínas plasmáticas totais no limite superior [8,0 g/dL (6 - 8 g/dL)] e fibrinogênio no limite inferior [200 mg/dL (200 - 400 mg/dL)]. Assim, com base nos resultados dos exames de imagem, confirmou-se diagnóstico de hérnia perineal esquerda, sendo indicada a herniorrafia perineal associada à orquiectomia.

Foi realizada orquiectomia pré-escrotal através da técnica das três pinças, associada à herniorrafia perineal bilateral. Para a correção da hérnia, foi feita a incisão semicircular ao redor do ânus do lado esquerdo, seguida de divulsão dos tecidos e identificação do saco herniário, onde observou-se conteúdo compatível com gordura esclerosada e próstata

aumentada com múltiplos cistos, sendo realizada biópsia prostática em cunha. Após a redução do conteúdo herniário, a reconstrução foi feita através de hernioplastia com tela de polipropileno em formato de cone, fixada às estruturas do diafragma pélvico. No lado contralateral, procedeu-se à herniorrafia por técnica anatômica tradicional, com reconstrução do diafragma pélvico por meio de suturas entre as estruturas musculares envolvidas. A síntese foi realizada em três planos: muscular, subcutâneo e cutâneo.

No pós-operatório, foram instituídos protocolos de analgesia multimodal e cuidados locais com a ferida cirúrgica. O paciente apresentou recuperação clínica satisfatória, com adequada cicatrização das feridas, sendo realizada a retirada dos pontos após 15 dias. O histopatológico confirmou a hiperplasia prostática benigna e revelou seminoma bilateral associado à hipoplasia testicular direita.

DISCUSSÃO

A ocorrência da hérnia perineal bilateral em um cão macho, idoso e não castrado está de acordo com o perfil epidemiológico descrito para a afecção, que acomete predominantemente animais nessas condições, sugerindo influência hormonal na sua etiopatogenia (3, 4).

Entre os sinais clínicos apresentados destacavam-se o aumento de volume perineal associado à disquesia e alterações urinárias, achados clínicos compatíveis com hérnia perineal, conforme a literatura (2, 4). A presença concomitante de HPB, evidenciada pelo aumento prostático com formação de cistos, reforça a associação entre alterações prostáticas e o desenvolvimento da hérnia perineal. A HPB é a afecção prostática mais comum em cães machos inteiros idosos e resulta de alterações hormonais relacionados ao envelhecimento (1). O aumento da próstata pode causar compressão do reto e da uretra, justificando os sinais clínicos observados, como disquesia e alterações urinárias (1, 2), contribuindo para o aumento da pressão intrapélvica, favorecendo o enfraquecimento do diafragma pélvico (2, 4).

Os exames de imagem foram fundamentais para a confirmação diagnóstica e avaliação da gravidade do caso. A identificação de retroflexão da bexiga para o interior do saco herniário representa uma complicação importante, uma vez que pode levar à obstrução urinária e comprometimento sistêmico do paciente (2, 4). Esses achados estão de acordo com descrições que relatam o deslocamento de órgãos pélvicos e abdominais como conteúdo frequente das hérnias perineais (4).

No que se refere aos diagnósticos diferenciais, condições como abscessos, neoplasias e outras alterações perineais devem ser consideradas em casos de aumento de volume na região. Entretanto, a associação entre sinais clínicos, exame físico e achados ultrassonográficos permitiu o diagnóstico de hérnia perineal associada à hiperplasia prostática benigna, excluindo diagnósticos diferenciais para aumento de volume perineal (4).

O tratamento instituído, baseado na herniorrafia perineal associada à orquiectomia, seguiu as recomendações descritas na literatura (1, 2, 4). A redução dos níveis hormonais decorrentes da castração desempenha papel fundamental na diminuição do volume prostático e menores taxas de recidiva da hérnia (1, 2). A evolução pós-operatória favorável observada no presente caso corrobora com os achados descritos, nos quais a abordagem cirúrgica associada à correção dos fatores predisponentes está relacionada a melhores prognósticos (4).

CONCLUSÃO

Conclui-se que a hérnia perineal deve ser considerada em cães machos idosos e não castrados com alterações urinárias e aumento de volume perineal, especialmente quando associada à hiperplasia prostática benigna. Os achados clínicos e exames complementares mostram-se compatíveis com a afecção e permitem o diagnóstico adequado. A retroflexão vesical evidencia a gravidade do quadro e o risco de complicações urinárias.

Referências

1) Couto M, Ballotta G, Zambelli D. Benign prostatic hyperplasia in the dog. Animal Reproduction Science. 2022;247:107096.

2) Pope ER. Diseases of the anus and perianal region. In: Morgan RV, editor. Handbook of small animal practice. 5th ed. St. Louis: Saunders Elsevier; 2008. p. 394-405.

3) Crivellenti LZ, Borin-Crivellenti S. Casos de rotina em medicina veterinária de pequenos animais. 2a ed. São Paulo: MedVet; 2015.

4) Fossum TW. Perineal hernia. In: Fossum TW, editor. Small animal surgery. 5th ed. St. Louis: Mosby; 2019. p. 426-437.

Hérnia Peritoneopericárdica Congênita Associada à Anemia Grave em Felino: Relato De Caso

Ana Julia Sampaio - Discente em Medicina Veterinária pela Universidade Estadual de Maringá (UEM)

Yasmin Gabriele Alves Rodrigues - Discente em Medicina Veterinária pela Universidade Estadual de Maringá (UEM)

Camila Aparecida Luiz – Residente em Medicina Veterinária pela Universidade Estadual de Maringá (UEM)

Monique Ellen Martines Ferreira – Residente em Medicina Veterinária pela Universidade Estadual de Maringá (UEM)

Oduvaldo Câmara Marques Pereira Júnior - Docente da Universidade Estadual de Maringá (UEM)

Mauro Henrique Bueno Camargo - Docente da Universidade Estadual de Maringá (UEM)

RESUMO

A hérnia diafragmática peritoneopericárdica (HDPP) é uma anomalia congênita resultante de uma falha no desenvolvimento do septo transverso, que pode levar ao comprometimento severo de funções vitais em felinos, quando ocorre a herniação de órgãos abdominais para o saco pericárdico. O objetivo deste trabalho foi descrever os achados clínicos, laboratoriais e de imagem de um felino com HDPP, destacando o impacto de graves comorbidades sistêmicas no desfecho do caso. O estudo baseou-se no atendimento de uma fêmea felina com histórico de vômitos e dispneia, sendo realizados exames físicos, hematológicos, bioquímicos, radiográficos e ultrassonográficos. Os resultados do exame físico revelaram desidratação (8%), hipotermia (36,7°C) e mucosas extremamente hipocoradas. Laboratorialmente, identificou-se anemia grave não regenerativa (hematócrito de 8%; 2.480 reticulócitos/uL) e azotemia acentuada (ureia de 213 mg/dL). A radiografia torácica evidenciou silhueta cardíaca aumentada e arredondada, com presença de gás intestinal no saco pericárdico, achados confirmados pela ultrassonografia, que identificou o fígado, a vesícula biliar e alças intestinais em topografia não habitual. Adicionalmente, observaram-se múltiplos cistos renais e linfonodomegalia abdominal acentuada (4,31 cm x 1,55 cm), sugestiva de processo infiltrativo neoplásico. Apesar do suporte terapêutico e da realização de duas transfusões sanguíneas, o animal não apresentou resposta clínica, sendo submetido à eutanásia. Concluiu-se que o diagnóstico da HDPP deve ser fundamentado em exames de imagem e que a presença de enfermidades sistêmicas graves concomitantes, como anemia não regenerativa, e possível neoplasia, compromete severamente o prognóstico do paciente.

Palavras-chave: Anomalia diafragmática, Ultrassonografia; Diagnóstico por Imagem; Radiografia

INTRODUÇÃO

A hérnia diafragmática peritoneopericárdica (HDPP) é uma afecção congênita caracterizada pela comunicação entre as cavidades abdominal e pericárdica (1). Embora muitos animais permaneçam assintomáticos por longos períodos, a protrusão de órgãos

viscerais — como fígado, vesícula biliar e alças intestinais — para o interior do saco pericárdico pode desencadear sinais respiratórios e gastrointestinais graves devido à compressão mecânica (1). A relevância clínica do diagnóstico precoce reside na prevenção de complicações secundárias, uma vez que a presença de comorbidades sistêmicas, como anemias graves e processos infiltrativos (3), pode agravar a evolução clínica e a resposta terapêutica do paciente (1,2).

O objetivo deste trabalho foi descrever a avaliação clínica e exames diagnósticos de um felino com diagnóstico de HDPP associado a um quadro de anemia grave não regenerativa, e linfonodomegalia abdominal. Buscou-se discutir a importância da abordagem multimodal no diagnóstico e os desafios clínicos enfrentados em casos com múltiplas alterações sistêmicas.

DESCRIÇÃO DO CASO

No dia 6 de abril de 2026, uma fêmea felina foi atendida no hospital veterinário da Universidade Estadual de Maringá (UEM) com histórico de hiporexia e episódios de vômito iniciados há três semanas, além de dispneia recente. O animal, resgatado das ruas há cerca de um ano, possuía diagnóstico prévio de hérnia peritoneopericárdica (HDPP), mas permanecia assintomático até o início do quadro atual. Ao exame físico, o paciente apresentava hipotermia (36,7°C), taquipneia, desidratação estimada em 8% e mucosas extremamente hipocoradas, o que impossibilitou a mensuração do tempo de preenchimento capilar (TPC).

Os exames hematológicos iniciais revelaram grave comprometimento hematológico (hematócrito 8%; hemoglobina 2,3 g/dL; hemácias 1,24 milhões/uL) com presença de 3% de metarrubricitos. A contagem absoluta de reticulócitos (2.480/uL) confirmou anemia não regenerativa, indicando ausência de resposta medular. O perfil bioquímico demonstrou azotemia acentuada (ureia 213 mg/dL), e o teste para FIV/FeLV resultou em reagente positivo para FeLV.

A avaliação radiográfica do tórax evidenciou perda de definição da cúpula diafragmática e silhueta cardíaca aumentada e arredondada, com presença de estruturas de radiopacidade mista (tecidos moles e gás intestinal) sugerindo a incorporação de órgãos abdominais ao saco pericárdico. Também foram observadas estruturas sugestivas de linfonodomegalia esternal e hiperinsuflação pulmonar.

A ultrassonografia confirmou a herniação de porções do fígado, vesícula biliar e alças de intestino, delgado e grosso, para o interior do saco pericárdico. Adicionalmente, identificou-se a presença de múltiplos cistos em ambos os rins e acentuada linfonodomegalia abdominal cranial (4,31 cm x 1,55 cm), com características sugestivas de processo infiltrativo neoplásico.

O animal foi internado e recebeu suporte terapêutico, que incluiu duas transfusões sanguíneas (dias 7 e 10 de abril) após devidamente realizados os testes de compatibilidade sanguínea. Foi medicado com estimulante de apetite (mirtzazapina 2mg), protetores gástricos (omeprazol 0,51mg sid, sucralfato 2,5mg bid), antieméticos (ondansetrona 0,10), analgésicos (tramadol 0,08mg tid) e suporte vitamínico (hemolitan® 0,20mL bid). No dia 8, foi realizada prova de carga com norepinefrina para aumento da pressão arterial, que se encontrava em 76 mmHg. Apesar das intervenções, o paciente manteve-se apático e em anorexia. Devido à ausência de resposta clínica e limitações financeiras dos responsáveis, a eutanásia foi realizada no dia 10 de abril de 2026.

DISCUSSÃO

A confirmação da HDPP neste caso foi obtida por meio da associação de achados radiográficos e ultrassonográficos (1). Os exames de imagem permitiram caracterizar a extensão da hérnia e confirmar o comprometimento anatômico (1). Na literatura, a HDPP é descrita como uma falha congênita que pode permitir o deslocamento de diversos órgãos, sendo o fígado o mais comumente afetado (1,4)

Embora a HDPP possa ser assintomática, o paciente em questão apresentava sinais clínicos graves, como dispneia e êmese crônica (1). A hiperinsuflação pulmonar observada na radiografia foi interpretada como uma consequência do esforço respiratório crônico para compensar a compressão mecânica causada pela hérnia (1). No entanto, a gravidade do quadro clínico não se restringia à alteração anatômica da hérnia (1).

Os exames laboratoriais revelaram alteração hematológica severa e reforçaram a suspeita de comprometimento medular (2, 3). Esta condição, somada à linfonodomegalia abdominal acentuada, com características infiltrativas identificada na ultrassonografia, sugeriram fortemente a coexistência de um processo neoplásico sistêmico, como o linfoma, ou uma doença inflamatória crônica grave (2, 3). A azotemia (ureia 213 mg/dL) e a presença de cistos renais indicaram, ainda, um comprometimento da função renal, possivelmente exacerbado pela desidratação observada no exame físico (2).

A refratariedade ao tratamento, evidenciada pela falta de resposta às duas transfusões sanguíneas e ao suporte medicamentoso, demonstrou que as comorbidades sistêmicas (anemia não regenerativa e suspeita de neoplasia) foram os principais fatores limitantes para o sucesso terapêutico (2, 3). Enquanto a correção cirúrgica é o tratamento de escolha para HDPP em animais sintomáticos, a instabilidade hemodinâmica e a gravidade das doenças concomitantes reduzem as chances terapêuticas, levando à opção pela eutanásia (3, 4).

CONCLUSÃO

A hérnia peritoneopericárdica em felinos é diagnosticada com o auxílio de exames radiográficos e ultrassonográficos. A identificação de vísceras abdominais no saco pericárdico confirma a anomalia congênita. A presença de comorbidades, como a anemia grave não regenerativa e a linfonodomegalia abdominal, está associada a desfecho desfavorável. O insucesso terapêutico está relacionado à gravidade das alterações sistêmicas e à suspeita de processos neoplásicos concomitantes. A avaliação multimodal é necessária para o manejo clínico adequado de pacientes com múltiplas afecções.

REFERÊNCIAS

(1) Santos DLR, Franco RP, Siqueira RC, Silva IPD, Costa IBD. Hérnia peritoneopericárdica em felino da raça chartreux: relato dos aspectos clínicos, diagnósticos e cirúrgico. Rev Port Ciênc Saúde. 2026;7(1):37-57.

(2) Winzelberg Olson S, Hohenhaus AE. Feline non-regenerative anemia: diagnostic and treatment recommendations. J Feline Med Surg. 2019;21(7):615-31.

(3) Little S, Levy J, Hartmann K, Hofmann-Lehmann R, Hosie M, Olah G, et al. 2020 AAFP Feline Retrovirus Testing and Management Guidelines. J Feline Med Surg. 2020;22(1):5-30.

(4) Moreira BS, Nakamura AM, Alves AE, Mota FCD. Abordagem diagnóstica e terapêutica de hérnia diafragmática peritoneopericárdica em cão. Arch Vet Sci. 2019;24(4):17-23.

Herniorrafia Diafragmática Peritônio-Pericárdica em um Felino da Raça Persa.

Mauricio Fernando dos Santos França – Acadêmico de Medicina Veterinária da Universidade de Caxias do Sul (UCS).
Amanda Fernandes Polesello – Médica Veterinária Especializada em Cirurgia de Tecidos Moles.
Roberta Pradella Chies - Acadêmico de Medicina Veterinária UCS.
Nelson Diego Mazzola Malvezzi Silva - Acadêmico de Medicina Veterinária UCS.
Arthur dos Santos Freire - Acadêmico de Medicina Veterinária UCS.

Resumo

A hérnia diafragmática peritoneopericárdica (HDPP) é uma malformação congênita rara, caracterizada por conexão anômala entre a cavidade abdominal e o saco pericárdico, permitindo a comunicação entre as cavidades peritoneal e pericárdica. Relata-se o caso de um felino da raça Persa que foi encaminhado para correção cirúrgica de HDPP diagnosticada incidentalmente durante avaliação pré-operatória para ovariohisterectomia eletiva. A paciente apresentava histórico de cansaço ao brincar e dispneia em decúbito ventral. Os exames de imagem evidenciaram aumento da silhueta cardíaca, perda da definição diafragmática e deslocamento parcial do fígado e vesícula biliar para o interior do saco pericárdico. A paciente foi submetida à herniorrafia diafragmática por celiotomia mediana, com reposicionamento das vísceras herniadas e correção do defeito. Durante o procedimento observaram-se aderências entre fígado e saco pericárdico, que foram desfeitas cuidadosamente. No pós-operatório, foi realizada drenagem torácica preventiva e instituída terapia medicamentosa de suporte. A recuperação ocorreu sem intercorrências, com remoção do dreno ao terceiro dia e retorno clínico satisfatório após 15 dias. O procedimento cirúrgico mostrou-se eficaz na resolução da afecção, proporcionando recuperação adequada e melhora clínica da paciente.

Palavras-chaves: hérnia diafragmática peritoneopericárdica; herniorrafia; felino.

Introdução

A hérnia diafragmática peritoneopericárdica (HDPP) é uma malformação congênita incomum, decorrente de defeito no desenvolvimento embrionário do diafragma e pericárdio. A hérnia é caracterizada pela falha no desenvolvimento do septo transverso dorsolateral ou pela falha na união das membranas pleuroperitoneais laterais com a *pars sternalis* ventromedial, permitindo a comunicação entre o espaço pericárdico e cavidade peritoneal (1;2). Essa afecção pode acometer tanto cães quanto gatos, em gatos a raça mais afetada é a Persa (3). Devido à proximidade anatômica, os lobos hepáticos são os mais comumente deslocados, seguidos por intestino delgado, vesícula biliar, omento, baço e estômago (1).

A apresentação clínica é variável, sendo alterações gastrointestinais, respiratórias e cardíacas as mais comuns, devido a aderências e estrangulamento dos órgãos herniados (4). Devido à escassez de relatos, este trabalho tem como objetivo relatar uma herniorrafia diafragmática peritônio-pericárdica em um felino da raça persa.

Descrição do caso

Chegou para atendimento um felino, fêmea, Persa, não castrada, com seis meses de idade, pesando 2,5 kg, encaminhado com diagnóstico de hérnia diafragmática peritônio-pericárdica (HDPP) para correção cirúrgica, descoberto durante um ecocardiograma pré-operatório para ovariohisterectomia eletiva.

Previamente à consulta já haviam sido realizados radiografia torácica e exames laboratoriais de sangue. A radiografia evidenciou achados compatíveis com HDPP, sendo perda parcial da definição do limite diafragmático, aumento da silhueta cardíaca e aspecto globoso, deslocamento das partes moles abdominais ao tórax, indefinição da silhueta hepática, alteração do eixo da cavidade gástrica e desvio dorsal do trajeto traqueal (Figura 1A). Os exames de sangue, se apresentaram todos dentro da normalidade.

Durante anamnese, a tutora relatou que o animal apresentava cansaço ao brincar e dispneia ao ficar em decúbito ventral. No exame físico não foram constatadas alterações. Assim, foi solicitada ultrassonografia abdominal, que constatou perda da continuidade da interface diafragmática com deslocamento parcial do fígado e da vesícula biliar, sendo visualizados adjacentes ao coração e dilatação dos vasos hepáticos

Cinco dias após após a consulta, a paciente voltou para realização da cirurgia. A medicação pré-anestésica (MPA) foi realizada utilizando metadona (0,1 mg/kg, IV). Como indução foi utilizada cetamina (1 mg/kg, IV) e propofol (6 mg/kg, IV) e para manutenção anestésica foi utilizado isoflurano e oxigênio. Em infusão contínua, utilizou-se remifentanil (15 mcg/kg, IV) e cetamina (0,4 mg/kg, IV), além de dexmedetomina (0,5 mcg/kg, IV).

Realizou-se uma incisão pré-retro-umbilical para maior exposição e melhor manipulação visceral. A ampliação da incisão ocorreu após conferência de aderências na parede abdominal. Foi possível visualizar a ruptura do diafragma e as estruturas herniadas no interior do pericárdio, sendo elas lobos hepáticos e vesícula biliar (Figura 1B). Em seguida, ampliou-se o defeito diafragmático para otimizar a visibilidade e facilitar o acesso aos órgãos. Posteriormente, o fígado foi gentilmente tracionado, realizando-se divulsão criteriosa entre o parênquima hepático e o saco pericárdico, liberando todas as aderências e possibilitando seu reposicionamento na cavidade abdominal (Figura 1C).

Após o reposicionamento dos órgãos para a cavidade abdominal, foi realizada a rafia do defeito diafragmático com fio nylon 2-0 em padrão sultan (Figura 1D). Posteriormente, foi feita a conferência de sangramentos com esponja hemostática, análise dos órgãos e

splash intraperitoneal utilizando bupivacaína 0,5% (1 mg/kg). A síntese da musculatura abdominal foi executada utilizando nylon 2-0 em padrão contínuo festonado e a redução do subcutâneo foi executada utilizando fio absorvível monofilamentar 3-0. Por fim, a sutura de pele foi realizada com nylon 3-0 em padrão intradérmico.

Ao final do procedimento foi feita a passagem de um dreno torácico com sonda número 10 no hemitórax direito de forma preventiva. No pós-cirúrgico foram prescritos antibióticos, anti-inflamatório, antiemético e analgésicos. Ao terceiro dia o dreno foi retirado. Após 15 dias o paciente retornou, sem queixas.

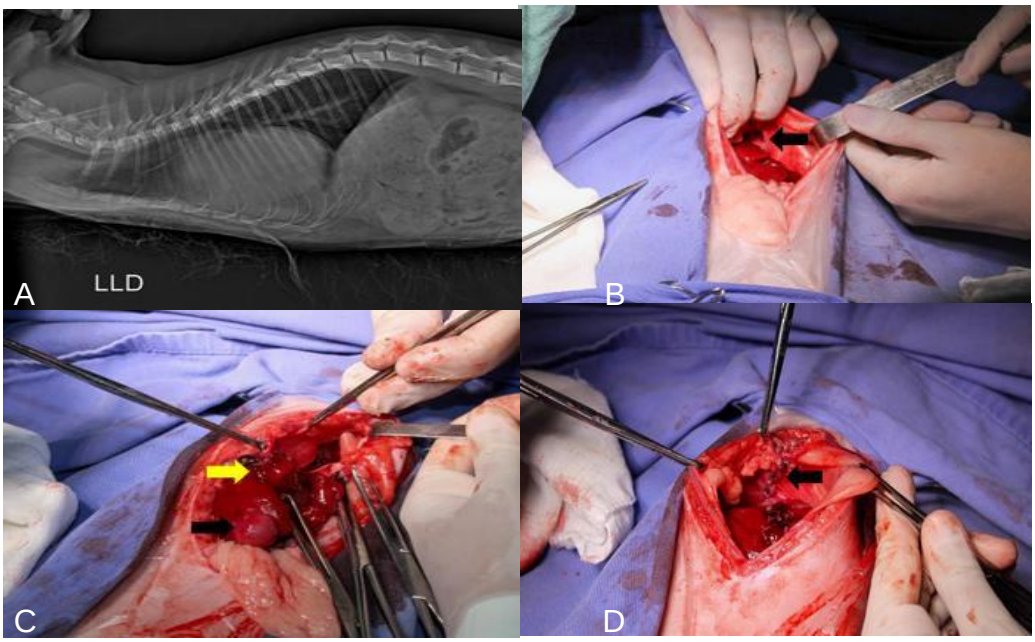

Figura 1: (A) Radiografia laterolateral direita torácica. (B) Visualização da ruptura do diafragma com a presença do lobo hepático e vesícula biliar dentro do pericárdio (seta). (C) Reposicionamento do fígado (seta amarela) e vesícula biliar (seta preta) para a região abdominal. (D) Herniorrafia diafragmática com nylon 2-0 em padrão sultan (seta).

Discussão

A HDPP é o defeito cardíaco mais comum diagnosticado em gatos com menos de dois anos de idade (5), como observado no presente caso. Pela proximidade anatômica, a paciente apresentava o fígado e a vesícula biliar dentro do saco pericárdio. Sabe-se que os órgãos mais envolvidos no deslocamento incluem o fígado, intestino delgado, vesícula biliar, baço e raramente estômago (1;3;5).

Não há predisposição entre os gêneros de cães e gatos, mas há uma prevalência em felinos (4), sendo raças como Maine Coon, Himalaia e Persa as mais acometidas (1). Já a causa dessa afecção não é bem elucidada, a literatura destaca o envolvimento de um

gene autossômico recessivo em felinos da 48 raça persa como causador de HDPP. Indo de concordância com a literatura, a paciente era da raça Persa (1).

O diagnóstico foi confirmado por radiografia torácica, ecocardiografia e ultrassonografia abdominal. Os principais achados radiográficos observados incluíram aumento da silhueta cardíaca, perda da definição diafragmática e presença de estruturas abdominais em tórax, alterações clássicas da HDPP (4). Os exames laboratoriais permaneceram dentro da normalidade, semelhante ao descrito na literatura (6).

O tratamento cirúrgico é recomendado em animais jovens, mesmo assintomáticos, devido ao risco de comprometimento cardiorrespiratório e encarceramento dos órgãos herniados. Neste relato, realizou-se celiotomia, reposicionamento das vísceras e herniorrafia com fio nylon em padrão Sultan. Durante o procedimento observou-se aderência entre fígado e saco pericárdico, complicação comum em felinos com HDPP (5).

A recuperação pós-operatória foi satisfatória, sem alterações cardiorrespiratórias, e a paciente apresentou boa evolução clínica. O prognóstico da HDPP em felinos submetidos à correção cirúrgica costuma ser excelente, especialmente quando não há cardiopatias associadas (6), semelhante ao observado neste caso.

Conclusão.

A correção cirúrgica da HDPP permite o reposicionamento adequado das vísceras herniadas e proporciona evolução clínica satisfatória. O diagnóstico precoce por meio de exames de imagem e a intervenção cirúrgica em felinos jovens contribuem para prognóstico favorável e recuperação sem intercorrências.

Referências:

1. Jericó MM, Neto JP, Kogika MM. Tratado de medicina interna de cães e gatos. São Paulo: Gen Roca; 2015.
2. Linton M, Tong L, Simon A, Buffa E, McGregor R, Labruyére J, et al. Hepatic fibrosarcoma incarcerated in a peritoneopericardial diaphragmatic hernia in a cat. J Feline Med Surg. 2016;3:1-7.
3. Cunha O, Pinto STL, Barbosa GS, Raiser AG, Portella LCV. Peritoniopericardial hernia in a dog. Cienc Rural. 2000;30(5):899-902.

4. Burns CG, Bergh MS, McLoughlin MA. Surgical and nonsurgical treatment of peritoneopericardial diaphragmatic hernia in dogs and cats: 58 cases (1999-2008). J Am Vet Med Assoc. 2013 Mar;242(5):643-50.
5. Reimer SB, Kyles AE, Filipowicz DE, Gregory CR. Long-term outcome of cats treated conservatively or surgically for peritoneopericardial diaphragmatic hernia: 66 cases (1987-2002). J Am Vet Med Assoc. 2004 Mar;224(5):728-32.
6. Fossum TW. Small animal surgery. 5th ed. Philadelphia: Elsevier; 2021.

Hidrometra em coelha (*Oryctolagus cuniculus*): relato de caso

Thais de Oliveira Moura[1], Fernanda Taques Wendt[2], Luisa Padaratz Mendes[1], Thiago Francisco Costa Solak[2], Alaina Maria Correia[2], Rogério Ribas Lange [3]

[1] Médica Veterinária. Residente do Programa de Residência em Área Profissional da Saúde em Medicina Veterinária da Universidade Federal do Paraná (UFPR), com área de concentração em Medicina Zoológica, Curitiba, PR, Brasil.

[2] Médico(a) Veterinário(a). MSc., Esp. e Doutorando(a) do Programa de Pós-Graduação em Ciências Veterinárias (PPGCV), Universidade Federal do Paraná (UFPR), Curitiba, PR, Brasil.

[3] Médico Veterinário. MSc., Dr. e Professor Associado do Departamento de Medicina Veterinária da Universidade Federal do Paraná (UFPR), Curitiba, PR, Brasil.

Resumo: A hidrometra é caracterizada pelo acúmulo de fluido asséptico no lúmen uterino, sendo uma afecção uterina pouco frequente em coelhas, capaz de causar acentuada distensão abdominal devido a dilatação do órgão. Este relato descreve o caso de uma coelha, fêmea, não castrada, de três anos, atendida com severa distensão abdominal. Ao exame ultrassonográfico, observou-se conteúdo anecogênico intrauterino, sendo indicada a ovariohisterectomia terapêutica. Durante a cirurgia, parte do conteúdo uterino precisou ser drenado devido ao risco de ruptura da parede uterina, revelando líquido límpido e translúcido compatível com hidrometra. A paciente apresentou boa recuperação pós-operatória e recebeu alta definitiva após 15 dias, com a retirada dos pontos. A hidrometra deve ser considerada como diagnóstico diferencial em casos de intensa distensão abdominal em coelhas não castradas, sendo a ovariohisterectomia o tratamento definitivo.

Palavras-chave: útero; castração; alterações reprodutivas; lagomorfo; cirurgia.

Introdução: As coelhas atingem a maturidade sexual entre 4 e 6 meses e apresentam ovulação induzida. As fêmeas não castradas podem desenvolver alterações uterinas, principalmente neoplasias, sendo o adenocarcinoma uterino o mais comum [1] [2]. O diagnóstico inicial de afecções uterinas baseia-se no histórico reprodutivo do animal e na identificação de aumento uterino à palpação abdominal, sendo recomendados exames de imagem para confirmação. As causas de aumento uterino incluem gravidez, piometra, metrite, hidrometra ou mucometra, hiperplasia endometrial, adenocarcinoma uterino e leiomiossarcoma [1]. A hidrometra consiste no acúmulo de fluido aquoso no útero, sendo uma condição asséptica que pode se manifestar sozinha ou em combinação com outras patologias reprodutivas. Entre as afecções uterinas descritas em coelhos, a hidrometra apresenta prevalência de aproximadamente 0,7%. É o sexto tipo de lesão uterina não neoplásica mais comum, estando a hiperplasia endometrial em primeiro lugar [2]. O tratamento para a condição envolve a realização de ovariohisterectomia para remoção do

útero e ovários [1]. Entretanto, devido ao acúmulo de fluidos e à dilatação do útero o procedimento se torna mais desafiador do que a cirurgia de rotina. O presente relato descreve o diagnóstico e cirurgia de hidrometra em uma coelha de estimação, e a importância da castração eletiva na espécie para evitar o desenvolvimento de alterações reprodutivas.

Descrição do Caso: Uma coelha, fêmea, não castrada, de 3 anos, foi atendida no Laboratório de Medicina Zoológica do Hospital Veterinário da Universidade Federal do Paraná com histórico de secreção sanguinolenta na região urogenital há uma semana. A responsável pelo animal relatou normorexia, normodipsia e normoquesia, sem demais alterações comportamentais. No exame físico, a paciente estava alerta e reativa, com mucosas normocoradas, normohidratada, e acentuada distensão abdominal bilateral (Figura 1) com desconforto à palpação. Com base no histórico e nos achados do exame físico, foram solicitados exames de sangue e ultrassonografia abdominal para avaliação diagnóstica.

O exame de sangue revelou leucopenia e linfopenia, sem alterações significativas nos exames bioquímicos. A ultrassonografia evidenciou aumento acentuado do volume uterino, com lúmen preenchido por conteúdo predominantemente anecogênico e heterogêneo, contendo estruturas amorfas em suspensão, compatíveis com celularidade. As paredes uterinas apresentavam discreta irregularidade. Diante dos achados, foi realizada a ovariohisterectomia terapêutica.

Figura 1: Coelha com severa dilatação abdominal devido a hidrometra.

Para a ovariohisterectomia, o animal foi anestesiado e foi realizada a incisão retroumbilical de cerca de 10 cm na pele, seguida por divulsão do subcutâneo e incisão da musculatura na linha alba. Após acesso à cavidade abdominal e exposição dos cornos uterinos (Figura 2-A), foi necessário realizar a drenagem do conteúdo líquido uterino com agulha e seringa de 60ml e posteriormente com aspirador cirúrgico (Figura 2-B) pois havia risco de rompimento do órgão devido à intensa dilatação. Após a remoção de todo o conteúdo pela drenagem (Figura 2-C) foi realizada uma sutura simples separada no corno uterino para evitar extravasamento durante o procedimento e facilitar a visualização da cavidade abdominal para a realização das ligaduras. O mesmo processo foi realizado no corno uterino direito, sendo drenados aproximadamente 1,3 litros de líquido translúcido e de aspecto seroso e inodoro. Após a drenagem, prosseguiu-se com a ligadura com poliglecaprone 3-0 dos ovários e ligamento largo do útero bilateralmente, e transfixação da cérvix com fio poliglecaprone 3-0 para remoção do aparelho reprodutivo em bloco. A parede muscular foi suturada também com fio poliglecaprone 3-0 em padrão sultan, seguido de síntese do subcutâneo em padrão simples contínuo com o mesmo fio e síntese de pele com nylon 3-0 em padrão Wolf. O material coletado durante a drenagem foi encaminhado para cultura, não havendo crescimento bacteriano na amostra.

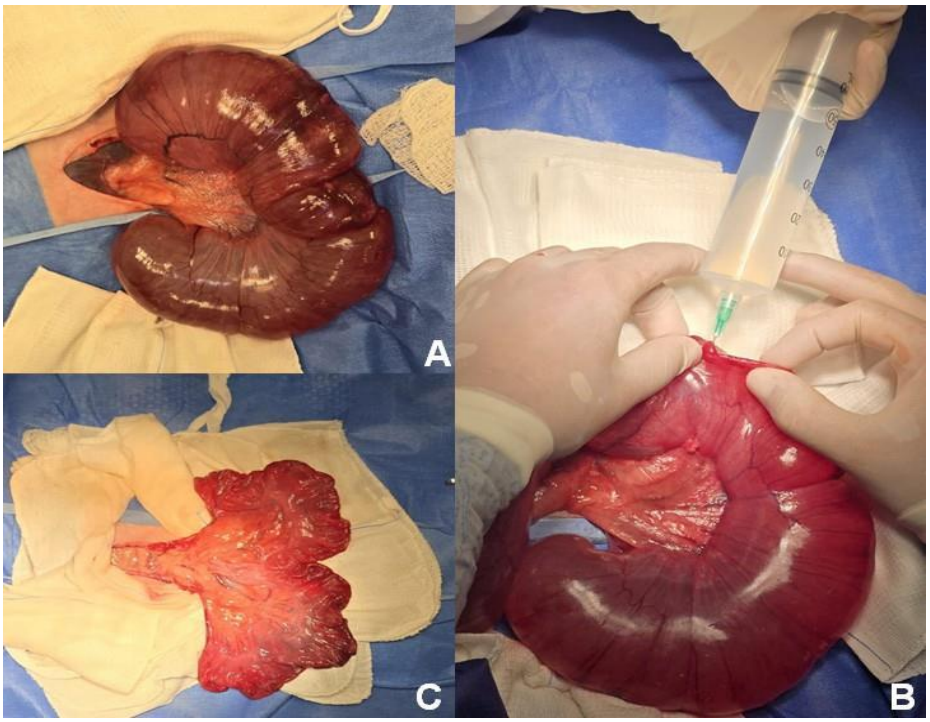

Figura 2: Ovariohisterectomia terapêutica em coelha com hidrometra. A: aspecto do corno uterino repleto de líquido e dilatado. B: procedimento de drenagem do conteúdo uterino, repleto de líquido translúcido. C: aspecto dos cornos uterinos após a drenagem de 1,3 L de conteúdo.

Após o procedimento cirúrgico, a paciente ficou internada no hospital e recebeu tratamento com meloxicam (1mg/kg SID por 5 dias), tramadol (10mg/kg BID por 5 dias), enrofloxacina (5mg/kg BID por 7 dias), dipirona (25mg/kg BID por 7 dias) e suplementação com probiótico, tendo alta hospitalar após três dias para prosseguir com o tratamento em casa. Quinze dias após o procedimento a responsável pelo animal retornou relatando boa recuperação, e não foram observadas alterações na palpação abdominal, sendo realizada a retirada dos pontos.

Discussão: Os sinais clínicos de coelhas com hidrometra incluem a presença de útero alargado, repleto de fluido, aumento da frequência respiratória, anorexia e perda de peso. Em uterocentese transabdominal, pode ser observado um fluido claro com baixa gravidade específica, baixa celularidade e moderada quantidade de proteína [1]. No caso relatado, a paciente apresentava grande distensão abdominal, e o diagnóstico foi confirmado no ultrassom e durante a celiotomia com a drenagem de mais de um litro de fluido, observando um aspecto límpido e claro. Diferente da piometra, caracterizada pelo acúmulo de exsudato purulento associado à infecção bacteriana uterina, que é ainda menos frequente em coelhos, com prevalência aproximada de apenas 0,3%[2].

O adenocarcinoma uterino e a hiperplasia endometrial são as alterações reprodutivas mais comuns de coelhos [2]. Embora menos frequente, a hidrometra deve ser considerada no diagnóstico diferencial de aumento uterino em coelhas não castradas. A hidrometra está associada à influência prolongada da progesterona após episódios de ovulação ou pseudociese, promovendo aumento da atividade secretória do endométrio e fechamento da cérvix. Se não há estímulo reprodutivo, o útero pode se encher de fluido, e a hidrometra se instala. Em casos avançados, o útero dilatado pode ocupar até 80% do abdômen [3]. No caso relatado, a paciente apresentava distensão abdominal e dor na palpação, e durante a cirurgia foi observada severa dilatação do útero, sendo necessária a drenagem do conteúdo para prosseguir com o procedimento devido ao risco de ruptura.

Conclusão: A hidrometra é uma afecção uterina incomum em coelhas, porém capaz de causar acentuada distensão abdominal gerando dor e desconforto. O exame ultrassonográfico associado aos achados cirúrgicos permite o diagnóstico da

condição. A ovariohisterectomia constitui o tratamento definitivo, devendo ser considerada a drenagem do fluido em casos severos durante o procedimento para facilitar a remoção do útero e ovários. No presente relato, a drenagem de aproximadamente 1,3 L de conteúdo uterino evidencia o potencial de expansão abdominal da hidrometra em coelhas, mesmo na ausência de sinais sistêmicos graves. A castração eletiva permanece como a principal medida preventiva para doenças reprodutivas em coelhas.

Referências

1. Di Girolamo N, Selleri, P. Disorders of the Urinary and Reproductive Systems. In: Quesenberry KE, Orcutt CJ, Mans C, Carpenter JW, editors. Ferrets, Rabbits and Rodents Clinical Medicine and Surgery. 4th ed. St Louis: Elsevier, 2022. p. 201-219.
2. Settai K, Kondo H, Shibuya H. Assessment of reported uterine lesions diagnosed histologically after ovariohysterectomy in 1,928 pet rabbits (*Oryctolagus cuniculus*). J Am Vet Med Assoc. 2020;257(10):1045-1050. doi:10.2460/javma.2020.257.10.1045
3. Richardson V. Urogenital diseases in rabbits. In Pract. 2012; 34(10):554-563. doi:10.1136/inp.e7033.

Hiperadrenocorticismo como fator de resistência insulínica e diabetes mellitus secundário em cães: relato de caso

Clarisse Zuke de Alves Busnello - Discente de medicina veterinária Universidade Estadual do Centro-Oeste, PR
Bruna Bonato - Discente de medicina veterinária Universidade Estadual do Centro-Oeste, Pr
Camila Kaminski - Discente de medicina veterinária Universidade Estadual do CentroOeste, PR
Carlos Eduardo Coutinho da Silva - Discente de medicina veterinária Universidade Estadual do Centro-Oeste, PR
Isabela Gonçalves de Souza - Discente de medicina veterinária Universidade Estadual do Centro-Oeste, PR
Luciana Dalazen dos Santos – Docente de medicina veterinária Universidade Estadual do Centro-Oeste, PR

Resumo

O hiperadrenocorticismo (HAC) é uma endocrinopatia caracterizada pelo excesso de glicocorticoides, capaz de induzir resistência insulínica e predispor ao diabetes mellitus (DM) secundário em cães. Este trabalho relata o caso de uma cadela lhasa apso, de 10 anos, atendida com poliúria, polidipsia, polifagia, perda de peso e abdômen pendular. No exame físico observaram-se obesidade, alopecia, hiperpigmentação, atrofia muscular, hepatomegalia e catarata. Os exames complementares revelaram leucograma de estresse, hiperglicemia, aumento de frutosamina, ALT, fosfatase alcalina, colesterol e triglicerídeos, além de glicosúria e proteinúria. Instituiu-se insulinoterapia (NPH) associada a dieta específica para diabéticos e trilostano para controle do hipercortisolismo.

Nos retornos de 30 e 45 dias, houve melhora clínica e laboratorial progressiva, com normalização da glicemia, redução das enzimas hepáticas e resolução dos sinais clínicos. O caso reforça que o controle eficaz do HAC é determinante para a estabilização glicêmica no DM secundária, exigindo ajustes terapêuticos contínuos, e ressaltando a importância do diagnóstico precoce e do manejo integrado das duas endocrinopatias. O trabalho teve como objetivo reforçar que o controle eficaz do HAC é determinante para a estabilização glicêmica na DM secundária, exigindo ajustes terapêuticos contínuos e ressaltando a importância do diagnóstico precoce e do manejo integrado das duas condições.

Palavras-chave: Cortisol; hiperglicemia; bioquímico

1.Introdução

O hiperadrenocorticismo (HAC) é uma endocrinopatia causada pelo excesso na concentração sérica de glicocorticoides fornecidos principalmente pela adenohipófise,

causando imunossupressão e alterações metabólicas (1). A maioria afetada pela doença são os cães de meia idade até idade avançada, sendo que 75% dos cães acometidos têm a média de mais de 9 anos de idade. Na clínica observa-se aumento na ingestão de água e comida, aumento da produção de urina, abdômen distendido e áreas alopécicas na extensão dos pelos (2).

O excesso de cortisol no organismo leva à glicogênese hepática e à diminuição da captação da glicose pelos tecidos periféricos, o que impede a ação insulínica celular, sendo que o comportamento restritivo do cortisol à insulina é tão intenso que os efeitos dos glicocorticoides no organismo são denominados diabetogênicos (3). A carga à qual as células beta pancreáticas são submetidas para compensar a insuficiência insulínica, a longo prazo, gera deficiência nas mesmas, favorecendo a Diabetes Mellitus (4).

2.Relato de Caso

Na Clínica Escola Veterinária Professor Marcos Vinicius Tranquilim (CEVET) da Universidade Estadual do Centro-Oeste (UNICENTRO), foi atendida uma fêmea canina, da raça Lhasa Apso, com 10 anos e 6,2 kg. Na anamnese, foi relatada polidipsia progressiva durante 5 meses, com poliúria grave e episódios noturnos. Em relação à ingestão de alimento, a paciente apresentou polifagia com episódios de êmese; seu peso sofreu uma queda significativa e seu abdômen estava aumentado.

Dentre outras queixas, o responsável relatou fraqueza muscular, descontinuidade e perda de brilho na pelagem, respiração ofegante e infecções cutâneas periódicas. O tutor alegou que o animal ingeria ração super premium, estava com vacinas e vermífugos em dia e que não havia administração de glicocorticoides.

Durante o exame físico, o animal apresentou aumento da frequência respiratória (36 RPM) e obesidade evidente (escore 6/9); os demais parâmetros se mostraram dentro dos valores de referência. Observou-se desidratação discreta (5%), alterações cutâneas como alopecia, hiperpigmentação, comedões em região ventral e aspecto delgado da pele; à palpação muscular, constatou-se atrofia. Na região abdominal, evidenciou-se fisionomia pendular e hepatomegalia visível; em ambos os olhos, havia aspecto opaco compatível com catarata.

Foram solicitados exames laboratoriais como hemograma, bioquímica sérica, urinálise, relação Cortisol:Creatinina e teste de supressão com baixa dose de dexametasona. Os resultados do hemograma foram compatíveis com leucograma de estresse por hipercortisolismo. Na bioquímica sérica, glicose, frutosamina, ALT, FA, colesterol, triglicerídeos e ureia apresentaram aumento significativo. Na urinálise, evidenciaram-se glicosúria e proteinúria notórias. O teste de relação Cortisol:Creatinina

resultou em valor três vezes acima do normal, e o teste de supressão com baixa dose de dexametasona revelou ausência de supressão, compatível com hiperadrenocorticismo. Ao ultrassom, a adrenal direita estava aumentada e a esquerda levemente diminuída, a vesícula biliar apresentava-se discretamente distendida e havia hepatomegalia difusa de padrão vascular.

O diagnóstico foi de Diabetes Mellitus insulinorresistente secundária ao hiperadrenocorticismo adrenal dependente. O tratamento inicial instituído consistiu na administração de insulina NPH na dose de 3 UI subcutâneo a cada 12 horas, em conjunto com a alimentação, a qual deveria ser fornecida duas vezes ao dia, específica para diabéticos e com alta taxa de fibras e proteínas. Para controle do hiperadrenocorticismo, o Trilostano foi o medicamento de escolha, na dose de 10 mg VO a cada 12 horas.

O retorno do animal ocorreu 30 dias após o início do tratamento. A paciente apresentou poliúria e polidipsia reduzidas, porém ainda presentes, com episódios de micção noturna. O apetite aumentou e o abdômen manteve a fisionomia pendular, com persistência da hepatomegalia e estabilização do peso em 6,1 kg. Relatou-se também fraqueza e respiração ofegante em repouso; a desidratação foi corrigida. Aos exames laboratoriais, a frutosamina e a glicose séricas permaneceram acima do limite, e a curva glicêmica indicou hiperglicemia contínua ao longo do dia; a fosfatase alcalina mostrou redução. Como conduta, foi estabelecido aumento da dose insulínica para 4 UI subcutâneo a cada 12 horas, com acompanhamento por curva glicêmica, mantendo-se a recomendação inicial para o hiperadrenocorticismo.

No retorno de 45 dias, a polidipsia, polifagia e poliúria estavam controladas e sem episódios de micção noturna. O responsável relatou aumento da disposição do animal. Ao exame físico, o abdômen perdeu o aspecto abaulado, a hepatomegalia melhorou à palpação e houve melhora na aparência muscular. O peso e a hidratação estavam normais, e a pelagem retornou parcialmente ao normal. Os níveis de glicemia sérica e frutosamina diminuíram, a urinálise mostrou densidade urinária estabilizada e ausência de glicosúria. Na curva glicêmica não houve variações significativas, e houve diminuição expressiva das enzimas hepáticas ALT e FA. Diante dos achados, decidiu-se manter as doses atuais de insulina NPH e trilostano, com acompanhamento periódico.

3.Discussão

O hiperadrenocorticismo pode ser iatrogênico ou decorrente de alterações primárias na adrenal ou na hipófise, causando efeitos secundários de grande relevância clínica, entre eles a diabetes mellitus. No caso relatado, a paciente apresentava 10 anos de idade — dentro da faixa etária descrita na literatura, em que 75% dos cães acometidos têm mais de

9 anos (2) — e histórico de infecções cutâneas recorrentes, as quais, em razão de possível tratamento prévio com glicocorticoides exógenos, podem ter contribuído para o desenvolvimento do hiperadrenocorticismo iatrogênico e, consequentemente, do quadro diabético. Esse mecanismo é consistente com a descrição de Gonçalves e Vasconcelos (1), segundo a qual o excesso de glicocorticoides fornecidos pela adenohipófise — ou por via exógena — causa imunossupressão e profundas alterações metabólicas. Na Síndrome de Cushing, o estímulo exacerbado à produção de cortisol gera feedback negativo sobre a hipófise e o hipotálamo, suprimindo a produção do ACTH (5), o que, no presente caso, foi confirmado pela adrenal contralateral atrofiada ao ultrassom.

O perfil bioquímico da paciente foi inteiramente compatível com os efeitos metabólicos do hipercortisolismo descritos por Fleeman e Barrett (6). O excesso de cortisol aumentou a gliconeogênese hepática, reduziu a glicogênese e diminuiu a captação periférica de glicose, resultando na hiperglicemia e no aumento da frutosamina evidenciados desde a primeira consulta. Com o bloqueio da ação insulínica em nível celular, as células beta pancreáticas foram progressivamente sobrecarregadas, o que, conforme Miceli et al. (4), favorece sua exaustão e o estabelecimento de DM franca. A intensificação da lipólise e da proteólise — mecanismos compensatórios para fornecer substratos à gliconeogênese — explicou o aumento concomitante de colesterol e triglicerídeos observado na bioquímica, além da perda de massa muscular detectada ao exame físico. O aumento de leptina e adipocina agravou ainda mais a resistência insulínica, o que justificou a necessidade de reajuste de dose já no primeiro retorno. O glucagon, parcialmente inibido apenas após as refeições, explicou a polifagia persistente relatada pelo tutor mesmo com a hiperglicemia (6).

A tríade poliúria, polidipsia e desidratação discreta (5%) observada ao exame físico foi atribuída à supressão do hormônio antidiurético pelo cortisol, mecanismo amplamente descrito por Benedito et al. (5). O abdômen pendular e a hepatomegalia difusa detectados à palpação e confirmados ao ultrassom decorreram do acúmulo de gordura e glicogênio no parênquima hepático e no compartimento visceral; o aumento da pressão diafragmática por esse acúmulo explicou a respiração ofegante relatada pelo responsável. As alterações dermatológicas — alopecia, hiperpigmentação, comedões e aspecto delgado da pele — foram consequência direta da inibição de fibroblastos e da imunossupressão induzidas pelo hipercortisolismo (5), achado também responsável pelas infecções cutâneas periódicas mencionadas na anamnese.

O hemograma revelou leucograma de estresse típico, com linfopenia, eosinopenia e neutrofilia, padrão resultante do sequestro ou lise de linfócitos e eosinófilos pelo cortisol

e da mobilização de neutrófilos para a circulação central, conforme descrito por Gonçalves e Vasconcelos (1). Na bioquímica sérica, o aumento da ALT foi compatível com a colestase hepática por depósito lipídico, e os valores elevados de ureia refletiram o catabolismo proteico exacerbado e o aumento da filtração glomerular decorrentes do hipercortisolismo. A glicosúria e a proteinúria na urinálise foram coerentes com a hiperglicemia acima do limiar renal e com a nefropatia hipertensiva frequentemente associada ao HAC.

O diagnóstico definitivo de hiperadrenocorticismo adrenal dependente foi sustentado por dois testes complementares: a relação cortisol:creatinina urinária, que se apresentou três vezes acima do valor de referência, e o teste de supressão com baixa dose de dexametasona, que evidenciou ausência de supressão — ambos critérios recomendados pelo consenso do ACVIM (7). Os achados ultrassonográficos de adrenal direita aumentada e adrenal esquerda atrofiada, decorrente da supressão do ACTH endógeno pelo tumor secretor, confirmaram a origem adrenal unilateral do hipercortisolismo, em conformidade com Benedito et al. (5) e Behrend et al. (7).

O trilostano foi escolhido pelo seu mecanismo de inibição competitiva da enzima 3β-hidroxiesteroide-desidrogenase, bloqueando a síntese adrenal de glicocorticoides de forma seletiva e reversível, conforme indicado para o HAC adrenal dependente por Benedito et al. (5) e Miranda et al. (2). A insulinoterapia com NPH foi iniciada em dose conservadora de 3 UI a cada 12 horas, associada à dieta com alto teor de fibras e proteínas para modular a absorção glicêmica, seguindo o protocolo descrito por Souza et al. (3). Essa abordagem dual — tratar simultaneamente a causa e a consequência — foi fundamental para o desfecho favorável do caso.

No retorno de 30 dias, a redução da fosfatase alcalina sinalizou resposta inicial positiva ao trilostano, indicando queda na produção de glicocorticoides. Contudo, a persistência da hiperglicemia e os níveis ainda elevados de frutosamina demonstraram que o controle glicêmico permanecia insuficiente, exigindo aumento da dose insulínica de 3 para 4 UI a cada 12 horas. Essa necessidade de reajuste precoce é esperada na DM secundária ao HAC: enquanto o hipercortisolismo não está plenamente controlado, a resistência periférica à insulina se mantém elevada, e doses inicialmente adequadas tornam-se insuficientes, conforme documentado por Peterson et al. (8) e Souza et al. (3). A persistência da poliúria, polidipsia e abdômen pendular nesse retorno reforçou que o HAC ainda exercia seus efeitos metabólicos plenos sobre a paciente.

No segundo retorno, aos 45 dias, a resposta terapêutica foi expressiva e abrangeu tanto os parâmetros clínicos quanto os laboratoriais. A resolução da poliúria, polidipsia e polifagia, a recuperação parcial da massa muscular, a melhora do aspecto abdominal e a

queda significativa das enzimas hepáticas ALT e FA evidenciaram o controle progressivo do hipercortisolismo. A estabilização da curva glicêmica e a ausência de glicosúria na urinálise confirmaram o sucesso do manejo combinado. Esses achados são concordantes com Souza et al. (3), que ressaltam que a persistência da hipercortisolemia compromete diretamente o controle glicêmico e que somente com o tratamento efetivo do HAC é possível alcançar estabilização insulínica sustentada. O presente caso ilustra, portanto, que a abordagem terapêutica integrada — com monitoramento contínuo por curva glicêmica e frutosamina — é indispensável para o manejo da DM secundária ao HAC em cães.

4.Conclusão

O presente trabalho visou salientar a etiologia do hiperadrenocorticismo, o qual representa um fator de predisposição severa para a diabetes mellitus. É inquestionável que o aumento do cortisol no organismo resulta na manutenção da hiperglicemia e na alteração do metabolismo. A resistência insulínica exige ajustes terapêuticos contínuos até que o HAC seja controlado.

O uso combinado de trilostano para o controle do hiperadrenocorticismo adrenal dependente e de insulina NPH para o manejo da diabetes mellitus mostrou-se eficaz, com melhora progressiva dos parâmetros clínicos e laboratoriais. Os achados clínicos e laboratoriais foram consistentes com a literatura, reforçando a importância do diagnóstico precoce e do manejo integrado das duas endocrinopatias. A abordagem terapêutica deve priorizar o controle do HAC como estratégia fundamental para viabilizar o controle glicêmico efetivo. Por fim, este relato reforça a necessidade de acompanhamento clínico periódico, monitoramento por curva glicêmica e dosagem de frutosamina, além de reavaliação contínua das doses terapêuticas, visando à manutenção da qualidade de vida do paciente a longo prazo.

Referências

1. Gonçalves LS, Vasconcelos TC. Hiperadrenocorticismo em cães. PUBVET. 2025;19(4):e1753. DOI: 10.31533/pubvet.v19n04e1753.

2. Miranda MLAF, et al. Hiperadrenocorticismo canino. Brazilian Journal of Implantology and Health Sciences. 2024;6(10):2537-2547. DOI: 10.36557/2674-8169.2024v6n10p2537-2547.

3. Souza BF, et al. Diabetes mellitus e hiperadrenocorticismo em cães. Revista Ibero-Americana de Humanidades, Ciências e Educação – REASE. 2025;11(9):3093-3110. DOI: 10.51891/rease.v11i9.21189.

4. Miceli DD, Pignataro OP, Castillo VA. Concurrent hyperadrenocorticism and diabetes mellitus in dogs. Res Vet Sci. 2017;115:425-431. DOI: 10.1016/j.rvsc.2017.07.026.
5. Benedito GS, Rossi EM, Camargo MHB. Hiperadrenocorticismo em cães: revisão de literatura. Rev Cienc Vet Saude Publica. 2017;4(1):127-138. DOI: 10.4025/revcivet.v4i1.37156.
6. Fleeman L, Barrett R. Cushing's Syndrome and Other Causes of Insulin Resistance in Dogs. Vet Clin North Am Small Anim Pract. 2023;53(3):711-730. DOI: 10.1016/j.cvsm.2023.01.009.
7. Behrend EN, Kooistra HS, Nelson R, Reusch CE, Scott-Moncrieff JC. Diagnosis of spontaneous canine hyperadrenocorticism: 2012 ACVIM consensus statement. J Vet Intern Med. 2013;27:1292-1304. DOI: 10.1111/jvim.12192.
8. Peterson ME, Nesbitt GH, Schaer M. Diagnosis and management of concurrent diabetes mellitus and hyperadrenocorticism in thirty dogs. J Am Vet Med Assoc. 1981;178(1):66-69.

Hipercrescimento Dentário Envolvendo o Plano Nasal em Porquinho-da-índia *Cavia porcellus* Linnaeus, 1758: Relato de Caso

Georgia Garcia Zimmermann[1], Julia Welter Nascimento[2], Maisa Araujo Pereira[3] , Fernanda Taques Wendt[4], Adriano Bakes Schneider[3] , Rogério Ribas Lange[5]

[1] Médica Veterinária. Residente do Programa de Residência em Área Profissional da Saúde em Medicina Veterinária da Universidade Federal do Paraná (UFPR), com área de concentração em Medicina Zoológica, Curitiba, PR, Brasil.

[2] Médica Veterinária Esp. Mestranda do Programa de Pós-Graduação em Ciências Veterinárias (PPGCV), Universidade Federal do Paraná (UFPR), Curitiba, PR, Brasil.

[3] Médico(a) Veterinário(a). Residente do Programa de Residência em Área Profissional da Saúde em Medicina Veterinária da Universidade Federal do Paraná (UFPR), com área de concentração em Odontologia Veterinária, Curitiba, PR, Brasil.

[4] Médica Veterinária. MSc., Esp. e Doutorando(a) do Programa de Pós Graduação em Ciências Veterinárias (PPGCV), Universidade Federal do Paraná (UFPR), Curitiba, PR, Brasil

[5] Médico Veterinário. MSc., Dr. e Professor Associado do Departamento de Medicina Veterinária da Universidade Federal do Paraná (UFPR), Curitiba, PR, Brasil.

Resumo: O hipercrescimento dentário e a má oclusão em porquinhos-da-índia (*Cavia porcellus*) constituem afecções recorrentes na rotina clínica, diretamente associadas a falhas no manejo alimentar que comprometem severamente o bem-estar e a sobrevivência dos animais. O objetivo deste trabalho foi descrever um caso grave de hipercrescimento dentário em um paciente idoso, evidenciando o impacto na qualidade de vida e as limitações das intervenções terapêuticas convencionais. Uma fêmea de seis anos de idade atendida no Hospital Veterinário da UFPR. O exame físico inicial revelou peso de 0,653 kg, escore de condição corporal (ECC) de 2/5, pododermatite nos quatro membros e desalinhamento severo com hipercrescimento de incisivos e molares, afetando plano nasal. Foi realizado o desgaste dentário emergencial sob anestesia e instituído protocolo medicamentoso com tramadol, meloxicam, enrofloxacina e dipirona. Na consulta de retorno, a responsável relatou que o animal permanece se alimentando de frutas e ração apenas. O animal teve redução de peso para 0,641 kg (estado de caquexia), onicogrifose, recidiva do hipercrescimento dos incisivos e o surgimento de dois nódulos mamários de 2 cm, estando um deles ulcerado e com suspeita de miíase. Devido à severidade e extensa alteração morfológica da cavidade oral, o desgaste intraoral dos molares não pôde ser concluído

no primeiro procedimento. Concluiu-se que o diagnóstico tardio e a cronicidade das lesões limitam o sucesso do tratamento clínico convencional e do desgaste intraoral, tornando o prognóstico desfavorável; nesses cenários de dor crônica, desnutrição e impossibilidade de reversão do quadro, a eutanásia foi indicada como alternativa para mitigar o sofrimento animal.

Palavras-chave: bem-estar; incisivos; odontologia; pequenos mamíferos; roedores.

Introdução

Os porquinhos-da-índia (*Cavia porcellus*) são roedores histricomorfos, herbívoros e elodontes, ou seja, possuem dentes de raiz aberta e crescimento contínuo ao longo da vida[1]. Desta forma, esses animais necessitam de desgaste contínuo, o que naturalmente obtém por meio da alimentação [1,2].

Falhas no manejo dietético, como o fornecimento exclusivo de rações comerciais macias e frutas, reduzem a abrasão necessária, culminando no hipercrescimento coronário e na má oclusão dentária severa [2,3], sendo que esses animais necessitam de alimentos fibrosos como o feno para o desgaste correto dos dentes [2,3].

Nesse contexto, doenças odontológicas são frequentes na clínica de porquinhos-da-índia [2]. Hipercrescimento dentário e má oclusão acarretam em disfagia, anorexia secundária, dor crônica e acentuada perda de peso, predispondo o paciente a comorbidades sistêmicas devido ao estresse crônico e à desnutrição [2,3].

O objetivo deste trabalho é descrever um caso grave de hipercrescimento dentário e comorbidades associadas em um porquinho-da-índia idoso, evidenciando as limitações da abordagem clínica e os impactos severos no bem-estar animal.

Descrição do Caso

Uma fêmea de porquinho-da-índia de 6 anos de idade, pesando 0,653 kg, foi atendida no Hospital Veterinário da UFPR com queixa de crescimento dentário anormal. A responsável relatou que o animal realizou desgaste dentário há seis meses, mas persistia com dificuldade para ingerir feno, alimentando-se apenas de ração comercial e frutas (banana e maçã). No exame físico inicial, constatou-se escore de condição corporal (ECC) de 2/5, frequência cardíaca (FC) de 297 bpm, temperatura de 37,5 °C, mucosa normocorada e normohidratada.

O animal apresentava pododermatite nos quatro membros e desvio dentário severo com hipercrescimento evidente de incisivos e molares (Figura 1-A). O procedimento odontológico foi realizado no mesmo dia e instituído tratamento medicamentoso com tramadol (20 mg/kg IV), meloxicam (0,5 mg/kg SC), enrofloxacina (5 mg/kg SC) e dipirona (30 mg/kg SC), além do fornecimento de um guia alimentar da espécie.

Figura 1: (A) Visão frontal do paciente demonstrando hipercrescimento severo, e desvio lateral acentuado dos dentes incisivos, afetando plano nasal. (B) Inspeção da cavidade oral sob anestesia e uso de instrumental específico, demonstrando desalinhamento severo.

A

B

Em consulta de retorno para reavaliação clínica, a responsável relatou que o animal mantinha a ingestão exclusiva de ração e banana. Ao exame físico, o peso reduziu para 0,641 kg, evidenciando estado de caquexia (ECC 2/5), FC elevou-se para 342 bpm e demais sistemas mantinham-se dentro da normalidade. Constatou-se unhas excessivamente compridas e sujas, dois nódulos mamários de aproximadamente 2 cm, estando um deles ulcerado e possível miíase, além de recidiva do hipercrescimento dos incisivos. Devido à severidade da má oclusão, o desgaste completo dos molares

não pôde ser finalizado por via intraoral no procedimento anterior. O animal apresentou sensibilidade dolorosa importante ao manejo. Diante do prognóstico ruim, discutiu-se com a responsável a eutanásia como alternativa frente a desnutrição, dor crônica, bem-estar prejudicado e refratariedade do quadro.

Figura 2: Radiografia realizada após eutanásia, evidenciando a extensão dos danos na morfologia ortognática do animal. Exame feito após tantos dias do desgaste, reforçando a gravidade do caso, pois o animal estava novamente com hipercrescimento dentário

A

B

Discussão

O relato expõe a severidade de um caso de hipercrescimento dentário em um porquinho-da-índia idoso, com prejuízo significativo à qualidade de vida, decorrente diretamente de falhas crônicas no manejo nutricional.

Acometimentos odontológicos são frequentes em pequenos mamíferos domésticos, como roedores (ratos, porquinhos-da-índia, chinchilas) e lagomorfos (coelhos) [2,3,4]. Estão associados principalmente a dietas deficientes em fibras ou vitamina C, mas também infecções e traumas e, possivelmente, predisposição genética[3]. O diagnóstico pode ser realizado pela inspeção e exame da cavidade oral, dificultado pela pequena abertura da boca nesses animais, além de exames de imagem como radiografia ou tomografia [2,3]. No caso apresentado, é evidente o crescimento anormal e a má oclusão dos dentes incisivos, e a avaliação mais precisa da cavidade

oral foi realizada sob anestesia, mostrando extenso acometimento de molariformes (Figura 1-B). Não foi possível realizar a radiografia devido agenda indisponível.

Esses animais comumente apresentam doenças concomitantes à afecção dentária, sendo importante a avaliação completa do animal [3]. No caso, o animal foi referido ao desgaste de forma urgente, no entanto, foi possível observar desnutrição crônica e pododermatite, podendo estar associada à idade avançada, comprometimento do sistema imunológico, higiene precária e onicogrifose.

O tratamento envolve desgaste dentário periódico ou extração dentária, bem como alimentação adequada e cuidado de afecções associadas [2,3]. No presente caso, a gravidade e a cronicidade da má oclusão impediram a correção intra oral completa no primeiro procedimento, demonstrando a necessidade da abordagem extra oral complexa, recomendada em afecções severas e consolidadas [2,3,4].

Em casos avançados como o descrito, observa-se a progressão negativa do estado geral do paciente, em que intervenções terapêuticas convencionais são insuficientes para reverter o quadro, tornando o prognóstico desfavorável [2,3,4]. Nesse contexto, a indicação de eutanásia fundamenta-se nos preceitos éticos veterinários para mitigar o sofrimento do animal.

Conclusão

O hipercrescimento dentário e a má oclusão acometem porquinhos-da-índia frequentemente e causam a redução de qualidade de vida desses animais. A gravidade e a cronicidade das alterações morfológicas na cavidade oral limitam o sucesso do desgaste. O surgimento de afecções concomitantes acentuam o quadro de dor crônica e debilidade sistêmica do paciente. Diante da refratariedade clínica, da impossibilidade de reversão das lesões anatômicas e do prognóstico desfavorável, a eutanásia é indicada como a alternativa para mitigar o sofrimento do animal.

Referências

1. O'Malley B. Chapter 9 - Guinea Pigs. In: O'Malley B. Clinical Anatomy and Physiology of Exotic Species: Structure and function of mammals, birds, reptiles

and amphibians. London: Elsevier; 2005. p. 197-208. doi: https://doi.org/10.1016/B978-070202782-6.50012-0

2. Legendre L. Anatomy and disorders of the oral cavity of guinea pigs. Veterinary Clinics of North America: Exotic Animal Practice . 2016;19:825-842 . doi: 10.1016/j.cvex.2016.04.006.
3. Pignon C.; Mayer J. 21 - Guinea Pigs. In: Quesenberry KE; Orcutt CJ; Mans C; Carpenter JW. Ferrets, Rabbits, and Rodents: Clinical Medicine and Surgery. 4th ed. St. Louis: Elsevier; 2020. p. 270-297. doi: https://doi.org/10.1016/B978-0-323-48435-0.00021-6
4. Bennet A. Chapter 19 - Rodent Soft Tissue Surgery. In: Bennett A; Pye GW. Surgery of Exotic Animals. Hoboken: Wiley-Blackwell; 2018. p. 297-321. doi: https://doi.org/10.1002/9781119139614.ch19

Hiperostose Idiopática Disseminada: Relato de caso em cão

Brenda Ribeiro Leite - Pós-graduanda do Programa de Aprimoramento em Medicina Veterinária – UNIFEOB
Helena Arf - Pós-graduanda do Programa de Aprimoramento em Medicina Veterinária – UNIFEOB
Antonio Sabino De Figueiredo Neto - Pós-graduando do Programa de Aprimoramento em Medicina Veterinária – UNIFEOB
Emily Cristina Bizaia - Pós-graduanda do Programa de Aprimoramento em Medicina Veterinária – UNIFEOB
Jaqueline de Oliveira Sacardi – Docente do curso de Medicina Veterinária do Centro Universitário Fundação de Ensino Octávio Bastos, UNIFEOB.

RESUMO

A hiperostose esquelética idiopática difusa (DISH) é uma afecção caracterizada pela ossificação progressiva de ligamentos e enteses ao longo da coluna vertebral, podendo causar dor e limitação funcional. Relata-se o caso de um cão idoso com dificuldade de locomoção, rigidez axial e dor intensa. Ao exame radiográfico, observou-se proliferação óssea contínua e exuberante na face ventrolateral dos corpos vertebrais, com formação de pontes ósseas e preservação relativa dos espaços intervertebrais, achados compatíveis com DISH. Após o diagnóstico, o paciente foi internado para controle da dor, porém manteve algia intensa mesmo sob analgesia contínua, e a tutora optou pela eutanásia. Conclui-se que a DISH deve ser considerada no diagnóstico diferencial de cães idosos com dor vertebral e dificuldade de locomoção, sendo o exame radiográfico fundamental para o diagnóstico.

PALAVRAS-CHAVE: coluna toracolombar; radiologia veterinária; rigidez axial.

INTRODUÇÃO

A hiperostose esquelética idiopática disseminada (DISH) em cães é uma condição rara, frequentemente identificada de forma incidental durante exames radiográficos de tórax ou abdômen, sem que os animais apresentem alterações clínicas associadas ao sistema musculoesquelético ou ao sistema nervoso central (1).

Essa enfermidade é marcada pela calcificação progressiva de ligamentos e ênteses, envolvendo estruturas axiais e periféricas (2). Os sinais clínicos mais prevalentes são rigidez, reação dolorosa à palpação da coluna, pseudohiperreflexia patelar, incontinência urinária e fecal, e ausência de esfíncter anal (3).

O diagnóstico da DISH em cães baseia-se principalmente nos achados clínicos e radiográficos característicos da doença, sendo em alguns casos, necessário a utilização de exames avançados como a tomografia computadorizada e a ressonância magnética para complementar a investigação diagnóstica (1).

Este trabalho relata o caso clínico de um cão diagnosticado com hiperostose esquelética idiopática disseminada (DISH) por meio de exame radiográfico, enfatizando os principais achados clínicos e imaginológicos associados à afecção.

DESCRIÇÃO DO CASO

Um animal da espécie canina, SRD, macho, não castrado, com peso total de 30.7 Kgs e aproximadamente 8 anos de idade, deu entrada para atendimento no Centro Veterinário da UNIFEOB apresentando queixa principal de dor ao se movimentar, com piora progressiva dos sintomas a 20 dias. Segundo relato, o animal não possui histórico prévio de enfermidades, hospitalizações ou intervenções cirúrgicas.

Ao exame clínico, observou-se dificuldade de locomoção, presença de algia em região cervical na palpação, leve crepitação em porção distal do membro pélvico direito, ausência de dor profunda pelo pinçamento entre os dígitos e propriocepção dos membros pélvicos ausentes. O Animal também apresentava vocalização exacerbada na presença de qualquer manipulação devido ao quadro de dor intensa.

Diante do quadro clínico, o animal foi encaminhado para o setor de radiologia do centro veterinário para investigação de possíveis alterações em coluna vertebral, sendo necessário o uso de contenção química para tranquilização do paciente.

Na avaliação radiográfica da coluna vertebral, observou-se intensa formação óssea exuberante ao longo da face ventrolateral dos corpos vertebrais, caracterizada por extensa ossificação contínua do ligamento longitudinal ventral, promovendo a formação de pontes ósseas entre múltiplos espaços intervertebrais consecutivos, com maior evidência na região lombar. As alterações apresentavam padrão compatível com processo proliferativo não agressivo, conferindo aspecto de anquilose vertebral parcial em determinados segmentos avaliados.

Os espaços intervertebrais mantinham altura relativamente preservada na maioria dos níveis examinados, sem sinais significativos de colapso discal associado. Não foram observadas evidências radiográficas de lise óssea, fraturas, desalinhamentos vertebrais ou alterações sugestivas de processo inflamatório ou neoplásico. O alinhamento vertebral encontrava-se preservado, corroborando os achados compatíveis com hiperostose esquelética idiopática disseminada (DISH).

Após o diagnóstico radiográfico, o paciente foi encaminhado para internação, visando controle da dor e estabilização do quadro clínico. Durante o período de acompanhamento, o animal apresentou intensa algia e importante desconforto locomotor, mesmo sob administração contínua de analgesia e sedação por infusão intravenosa.

Apesar das medidas terapêuticas instituídas, não houve resposta clínica satisfatória, mantendo-se o comprometimento do bem-estar e da qualidade de vida do paciente. Diante da gravidade do quadro clínico, do prognóstico desfavorável e da persistência da dor

refratária ao tratamento, a tutora optou pela realização da eutanásia, priorizando o bem-estar do animal.

DISCUSSÃO

No presente caso, os achados radiográficos observados atendem aos critérios descritos por Diagnóstico de Radiologia Veterinária para a diferenciação da hiperostose esquelética idiopática difusa (DISH) em relação à espondilose deformante. Segundo o autor, o diagnóstico é sustentado pela presença de ossificação contínua ao longo da face ventral e ventrolateral de pelo menos três corpos vertebrais contíguos, com preservação relativa dos espaços intervertebrais e ausência de alterações degenerativas discais significativas (4).

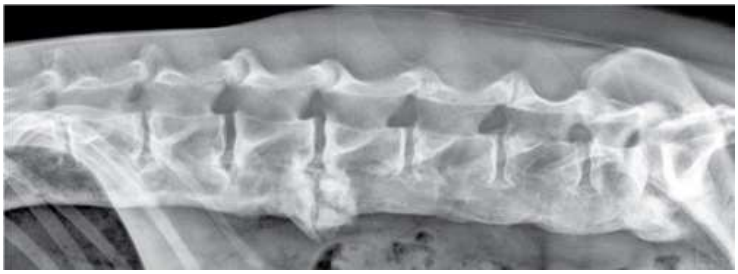

Figura 1. Imagem radiográfica de um cão compatível com hiperostose esquelética idiopática disseminada. Fonte: Adaptado de Thrall DE, 2015.

Na radiografia do paciente deste estudo, observou-se extensa proliferação óssea ao longo da face ventrolateral dos corpos vertebrais, com formação de pontes ósseas contínuas envolvendo múltiplos segmentos vertebrais contíguos, promovendo anquilose parcial da coluna. Os espaços intervertebrais permaneceram relativamente preservados, sem evidências marcantes de degeneração discal. Esses achados correspondem diretamente aos critérios estabelecidos para o diagnóstico de DISH e diferenciam-se do padrão observado na espondilose deformante, na qual os osteófitos tendem a ser focais e associados à degeneração dos discos intervertebrais (4).

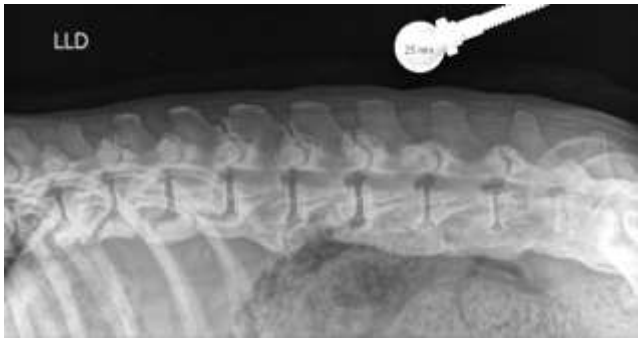

Figura 2. Radiografia de cão com hiperostose esquelética idiopática disseminada. Fonte: Arquivo do Centro Veterinário UNIFEOB (2026).

A comparação entre a radiografia do presente relato e a imagem de referência apresentada por Diagnóstico de Radiologia Veterinária demonstra grande semelhança quanto à distribuição contínua e exuberante da neoformação óssea ao longo da coluna vertebral, reforçando a compatibilidade dos achados com o diagnóstico de hiperostose esquelética idiopática difusa (4).

CONCLUSÃO

A hiperostose esquelética idiopática difusa (DISH) deve ser considerada no diagnóstico diferencial de cães idosos com dor vertebral, rigidez e dificuldade de locomoção. O exame radiográfico foi essencial para o diagnóstico, evidenciando ossificação contínua ao longo da face ventrolateral dos corpos vertebrais, com preservação relativa dos espaços intervertebrais. O presente relato reforça a importância do reconhecimento dos critérios radiográficos da doença e demonstra que, em casos avançados, a DISH pode causar dor intensa e comprometimento significativo da qualidade de vida.

REFERÊNCIAS

1. Ohlerth S, Seiner G, Geissbühler U, Flückiger M. Diffuse idiopathische skelettale Hyperostose (DISH) beim Hund: Eine Übersicht. Schweizer Archiv für Tierheilkunde, v. 158, n. 5, p. 331–339, 2016.

2. Pinheiro MM, Oliveira TL. Diagnóstico diferencial das entesopatias. Parte 4 – hiperostose esquelética idiopática difusa. Rev Paul Reumatol. 2020; 19(4): 44-54.

3. Kranenburg HC, Voorhout GG, Hazewinkel, HA. DISH and spondylosis deformans in purebred dogs: a retrospective radiographic study. Vet J., v. 201, n. 3, p. 284–290, nov. 2011.

4. Widmer WR, Thrall DE. Vértebras do cão e do gato. In: Thrall DE. Diagnóstico de radiologia veterinária. 6 eds. Rio de Janeiro: Elsevier, 2015. cap. 11, p. 427-428.

.

Hiperplasia nodular linfóide esplênica em um canino: relato de caso

Gabriela Sandrin Tomasi - Graduanda em Medicina Veterinária da Universidade de Caxias do Sul
Isabelle Sassi Caio - Graduanda em Medicina Veterinária da Universidade de Caxias do Sul
Charles Eduardo Lazzaretti - Graduando em Medicina Veterinária da Universidade de Caxias do Sul
Pablo Mota Borges - Graduando em Medicina Veterinária da Universidade de Caxias do Sul
Otávio Lotti - Médico Veterinário Cirurgião Especialista em Cirurgia de Tecidos Moles
Manoela Maria Baruffi - Médica Veterinária e docente da Universidade de Caxias do Sul

Resumo
As afecções esplênicas são comuns na rotina clínica de pequenos animais, principalmente pelo risco de hemorragias decorrentes da ruptura de massas e vasos. Relata-se o caso de uma cadela da raça Shihtzu, de 12 anos, atendida com vômitos e diarreia. A ultrassonografia evidenciou mineralizações em vesícula biliar e massa abdominal sugestiva de origem esplênica, posteriormente confirmada por tomografia computadorizada. A formação apresentava aspecto pedunculado na cauda esplênica, sendo indicada esplenectomia total. A massa, com 3 cm de diâmetro, foi encaminhada para histopatologia, que confirmou hiperplasia nodular linfoide esplênica. O paciente manteve-se estável no pós-operatório. O relato destaca a importância dos exames complementares e do planejamento cirúrgico para definição terapêutica e aumento da sobrevida do paciente.

Palavras-chaves: esplenectomia; cão; tumor; nódulo; tomografia;

Introdução

As lesões esplênicas não neoplásicas, constituem em 54.3% dos casos na clínica de cães e gatos, sendo as hiperplasias as de maior incidência, seguidas de hematomas e congestão. Hematomas esplênicos, são uma complicação frequente, tendo como causa inicial a ruptura de vasos, que podem levar ao hemoperitônio (1). A hiperplasia nodular linfóide, formação benigna, não neoplásica, de caráter hiperplásico e nodular (2) pode levar a estes hematomas. Já em formações malignas, sendo o hemangiossarcoma a mais comum, a preocupação central são as metástases. Isso se dá devido a vasta irrigação do órgão que permite o carreamento de células tumorais por via hematógena ou intracelomática, fazendo implantação celular nos demais órgãos (2).

Não apenas pela fragilidade dos vasos, bem como pela grande concentração dos mesmos, um intenso planejamento cirúrgico é fundamental para dissecar o órgão de maneira precisa. Ao retirarem-se nodulações esplênicas, a histopatologia é o método ouro para identificar os tipos celulares presentes nas mesmas, confirmando malignidade ou não. Além da histopatologia, a tomografia computadorizada e a ultrassonografia são igualmente importantes, garantindo o sucesso do manejo clínico e cirúrgico (2).

Descrição do caso

Uma cadela, da raça Shihtzu, de 12 anos de idade, com queixa inicial de vômitos e diarreia, foi encaminhada após o exame ultrassonográfico abdominal evidenciar mineralizações em vesícula biliar e mucocele, além de uma massa abdominal sugestiva de origem esplênica, necessitando de planejamento cirúrgico para sua excisão. A paciente não apresentava alterações em hemograma e em análises bioquímicas, ambos dentro dos padrões de referência da espécie. Para o planejamento cirúrgico, solicitou-se a realização de tomografia computadorizada, confirmando-se a formação em baço, com aspecto pedunculado na face parietal da cauda esplênica, além das formações minerais em vesícula biliar, compatíveis com cálculos biliares (Figura 1- a).

O tratamento eleito foi a esplenectomia total (Figura 1 - b), iniciada pela celiotomia. A cavidade abdominal foi então inspecionada seguida da exteriorização do baço em compressas úmidas, ligando-se os vasos do hilo esplênico com fio absorvível poliglecaprone 3.0 em padrão de sutura isolado simples e posteriormente cortando-os transversalmente com tesoura de Metzenbaum.

Durante a dissecação, os ramos gástricos curtos foram mantidos para garantir irrigação do fundo gástrico, após inspeção final e confirmação da integridade das suturas, procedeu-se para o fechamento da cavidade abdominal por planos. Sendo o primeiro plano a linha alba, suturada com padrão contínuo simples com fio absorvível poliglecaprone 3.0, seguida do subcutâneo com padrão Lembert contínuo com poliglecaprone 3.0, e por fim, pele com padrão isolado simples com fio nylon 3.0. A peça anatômica completa, com o nódulo de 3 centímetros de diâmetro não ulcerado, foi encaminhada para exame histopatológico. A histopatologia confirmou que a formação era compatível com hiperplasia nodular linfóide esplênica, com componente celular linfóide.

Quanto às mineralizações em topografia de vesícula biliar, foi implementado tratamento clínico com acetilcisteína 50mg, resveratrol 5mg, dente de leão 50mg, l - taurina 50mg, magnésio quelado 10mg, vitamina K2 15mcg, quebra pedra 35mg e vitamina B6 15mg. Nas revisões ultrassonográficas foi identificada diminuição da presença de lama biliar, bem como na quantidade de mineralizações.

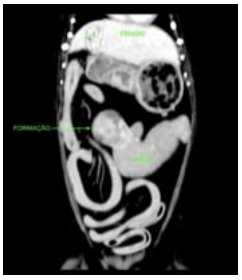

Figura 1 - Tomografía computadorizada a) Vesícula biliar com aspecto ovalado, repleta de conteúdo de atenuação fluido e grande quantidade de estruturas de atenuação mineral redondas, homogêneas, de contornos regulares, medindo 0,2cm. Baço com dimensões aumentadas, com parênquima e padrão de realce habitual, exceto pela presença de formação com aspecto pedunculado na face parietal da cauda esplênica. b) esplenectomia total após tomografia computadorizada, evidenciando a formação em topografia de baço.

Discussão

No que se refere a nodulações que possam ulcerar e romper, o protocolo preconizado é a excisão a partir da esplenectomia total (1). Referenciado ao quadro clínico da paciente do caso, a técnica de esplenectomia total foi preconizada em decorrência da possibilidade de ulceração da massa linfóide, bem como possível hemorragia da mesma, representando risco à vida do paciente. Correlacionando aos sinais clínicos do caso, doenças esplênicas e da vesícula biliar, apresentam sinais clínicos inespecíficos e diversos, como vômitos, letargia, polidipsia, anorexia e dor abdominal (3). Dessa forma, um diagnóstico completo, que alinhe técnicas como ultrassonografia abdominal, tomografia e exames laboratoriais (3), são de extrema valia para tipificar e traçar o plano clínico mais adequado para o tratamento do paciente.

A hiperplasia nodular linfóide esplênica é comum em cães idosos, como descrito no caso. Para a confirmação diagnóstica, garantindo que não haja caráter de malignidade no nódulo, a histopatologia através de biópsia torna-se o método ouro. A mesma confirma a origem das células da nodulação, tendo sido de origem linfóide. Quando se trata de lesões esplênicas volumosas, é fundamental que a análise histopatológica seja realizada com toda a peça anatômica (2).

Por fim, o tratamento clínico multimodal implementado para o quadro de mucocele e cálculos biliares com a utilização de compostos nutracêuticos está sendo vastamente estudado em medicina humana (4). Os efeitos dos nutracêuticos referem-se à sua capacidade hepatoprotetora, mucolítica e redução do estresse oxidativo, relevante em quadros de doenças hepatobiliárias (4). Além disso, os nutracêuticos contribuem para a redução da viscosidade da bile e auxiliam no aumento do fluxo biliar, bem como na conjugação dos ácidos biliares (5, 6, 7). Os compostos minerais contribuem para a modulação do metabolismo mineral e à prevenção de deposições ectópicas de cálcio, evitando a formação de novos cálculos, visto que cálculos biliares são frequentemente formados por cálcio (3).

Conclusão

Neoplasias esplênicas representam grande preocupação na clínica médica devido a associação com a ocorrência de ulcerações e hemorragias por ruptura tumoral, mesmo em lesões sem caráter de malignidade. Devido à grande vascularização do baço, a esplenectomia total faz-se a técnica de escolha quando o planejamento cirúrgico demonstra inviabilidade de realizar esplenectomia parcial para manutenção da função do órgão. Além disso, a análise histopatológica é uma técnica fundamental para definir o tipo de celularidade presente nas lesões excisadas e auxilia na definição do prognóstico e tratamento do paciente. Dessa forma, a associação de técnicas para planejamento cirúrgico como a ultrassonografia e a tomografia possibilitam precisão e assertividade, aumentando as taxas de sucesso do tratamento clínico e cirúrgico.

Referências

1. Machado MN, Pinheiro GC, Filgueiras JRSR, Macambira CG, Guedes RFM, Bezerra BMO. Formação nodular no baço de um cão: relato de hiperplasia nodular linfoide e discussão dos principais diagnósticos diferenciais. Res Soc Dev. 2025;14(6):e2114648964. Publicado em Junho, 2025. doi:10.33448/rsd-v14i6.48964

2. Dell'Anno F, Minelli L, Giglia G, et al. Epidemiology of Splenic Lesions in Dogs Undergoing Splenectomy-Pathological Characterization and Risk Factors. *Vet Sci*. 2026;13(1):64. Publicado em Janeiro, 2026. doi:10.3390/vetsci13010064.

3. Costa CC, Coelho AA, Sanches MP, Carvalho GON, et al. Mucocele biliar em cão: relato de caso. Observatório de la Economía Latinoamericana. 2025;23(5):e10062. Publicado em Maio, 2025. doi:10.55905/oelv23n5-158.

4. Ali MHH, Messiha BAS, Abdel-Latif HAT. Protective effect of ursodeoxycholic acid, resveratrol, and N-acetylcysteine on nonalcoholic fatty liver disease in rats. Pharm Biol. 2016;54(7):1198–1208. Published 2015 Jul 1. doi:10.3109/13880209.2015.1060247.

5. Clare BA, Conroy RS, Spelman K. The diuretic effect in human subjects of an extract of Taraxacum officinale folium over a single day. J Altern Complement Med. 2009;15(8):929–934. doi:10.1089/acm.2008.0152.

6. Calixto JB, Santos ARS, Filho VC, Yunes RA. A review of the plants of the genus Phyllanthus: their chemistry, pharmacology, and therapeutic potential. Med Res Rev. 1998;18(4):225–258. doi:10.1002/(SICI)1098-1128(199807)18:4<225::AID-MED2>3.0.CO;2-X.

7. Hofmann AF, Hagey LR. Bile acids: chemistry, pathochemistry, biology, pathobiology, and therapeutics. Cell Mol Life Sci. 2008;65(16):2461–2483. doi:10.1007/s00018-008-7568-6.

Hipertensão Pulmonar Secundária á Doença Degenerativa da Valva Mitral em Cadela Poodle geriátrica: Relato de Caso

RAFAELLY RODRIGUES LORENTE; MÁRCIO GUILHERME SANTOS DA SILVA; TAÍS ARÚJO DE OLIVEIRA; LETÍCIA LORANA GRANADA DE SOUZA; MARCEL GAMBIN MARQUES.

RESUMO

A degeneração mixomatosa da valva mitral (DMVM) é a cardiopatia adquirida mais prevalente em cães, correspondendo a aproximadamente 75% dos casos, com maior acometimento em raças de pequeno porte e animais geriátricos. Em estágios avançados, a elevação crônica da pressão atrial esquerda pode culminar em hipertensão pulmonar (HP) secundária à doença cardíaca esquerda, condição associada à piora clínica progressiva e redução da sobrevida. O presente trabalho teve como objetivo relatar um caso de HP secundária à DMVM em uma cadela da raça Poodle Mini, 16 anos, 3,1 kg, com histórico de síncope recorrente, dispneia, taquipneia e intolerância ao exercício. Ao exame físico constatou-se sopro grau V/VI e parâmetros vitais alterados. O ecocardiograma revelou insuficiência mitral grave, dilatação acentuada do átrio esquerdo, dilatação moderada das câmaras direitas, retificação sistólica do septo interventricular e velocidade máxima de regurgitação tricúspide de 3,76 m/s, com gradiente estimado de 56 mmHg, confirmando HP secundária à doença cardíaca esquerda. Os exames laboratoriais indicaram azotemia e a ultrassonografia abdominal evidenciou sinais de congestão hepática. O tratamento incluiu benazepril, pimobendan, furosemida e bloqueadores dos canais de cálcio, com inibidores da fosfodiesterase tipo 5 para controle da HP. Observou-se melhora clínica significativa, com redução dos episódios de síncope e melhora da qualidade de vida, sem evidência de edema pulmonar cardiogênico ao monitoramento por T-FAST. O reconhecimento precoce da HP secundária à DMVM, aliado à terapia multimodal, mostrou-se fundamental para a melhora clínica e qualidade de vida da paciente.

Palavras-chave: cardiopatia valvar; ecocardiografia; insuficiência cardíaca; inibidor de fosfodiesterase; cão geriátrico

INTRODUÇÃO

A degeneração mixomatosa da valva mitral (DMVM) é a cardiopatia adquirida mais frequente em cães, representando aproximadamente 75% das doenças cardíacas adquiridas na espécie (1). A enfermidade acomete principalmente cães de pequeno porte e idosos, promovendo insuficiência mitral progressiva e consequente aumento da pressão atrial esquerda (2). Em estágios avançados, a elevação crônica da pressão venosa pulmonar pode resultar no desenvolvimento de hipertensão pulmonar (HP) secundária à doença cardíaca esquerda, classificada como HP do Grupo 2 de acordo com o consenso do American College of Veterinary Internal Medicine (ACVIM) (3). A presença de HP está associada à piora dos sinais clínicos, redução da tolerância ao exercício e diminuição da sobrevida dos animais acometidos (3,4). A avaliação ecocardiográfica representa o método diagnóstico de referência para estimativa não invasiva da pressão arterial pulmonar, com base na velocidade de regurgitação tricúspide (3). Diante da relevância clínica dessa associação, o presente trabalho teve como objetivo relatar um caso de hipertensão pulmonar secundária à DMVM em uma cadela da raça Poodle Mini geriátrica, descrevendo os achados clínicos, ecocardiográficos e a resposta ao tratamento instituído.

DESCRIÇÃO DO CASO

Foi atendida no serviço de cardiologia uma cadela da raça Poodle Mini, fêmea, 16 anos de idade, pesando 3,1 kg, com diagnóstico prévio de DMVM estabelecido há aproximadamente dois anos. A tutora relatava histórico de síncope recorrente, taquipneia, dispneia, intolerância ao exercício e cansaço progressivo.

Ao exame físico, constatou-se sopro cardíaco grau V/VI em foco mitral, frequência cardíaca de 120 batimentos por minuto (bpm) e frequência respiratória de 48 movimentos por minuto (mpm). O exame ecocardiográfico evidenciou insuficiência mitral grave com degeneração mixomatosa, dilatação acentuada do átrio esquerdo, dilatação moderada do átrio e ventrículo direitos, insuficiência tricúspide e pulmonar funcionais moderadas e retificação sistólica do septo interventricular. A velocidade máxima de regurgitação tricúspide foi de 3,76 m/s, com gradiente pressórico estimado de 56 mmHg, compatível com hipertensão pulmonar secundária à doença cardíaca esquerda (3).

Os exames laboratoriais revelaram azotemia, com ureia sérica de 75,3 mg/dL e creatinina de 3,05 mg/dL. À ultrassonografia abdominal, identificou-se aumento do calibre dos grandes vasos e sinais sugestivos de congestão hepática, sem evidência de efusão abdominal.

O protocolo terapêutico instituído incluiu benazepril (0,4 mg/kg, BID), pimobendan (0,2 mg/kg, BID), furosemida (1,6 mg/kg), sildenafila (0,8 mg/kg) e amlodipina (0,1 mg/kg). Durante o acompanhamento clínico, realizou-se substituição da sildenafila por tadalafila para otimização do controle da HP. Após o início do tratamento, observou-se melhora clínica expressiva, com redução significativa dos episódios de síncope e melhora da qualidade de vida. O monitoramento por T-FAST não detectou edema pulmonar cardiogênico nas reavaliações subsequentes. O prognóstico foi estabelecido como reservado, em razão da idade avançada da paciente e da gravidade das alterações cardiovasculares identificadas.

DISCUSSÃO

A DMVM é a principal cardiopatia adquirida em cães de pequeno porte e idade avançada, sendo frequentemente diagnosticada em raças como Poodle, Yorkshire Terrier e Dachshund (1,2). A paciente relatada apresentava perfil epidemiológico plenamente compatível com o descrito na literatura, incluindo raça predisposta, senilidade e evolução crônica da doença valvar.

A hipertensão pulmonar identificada neste caso decorreu, provavelmente, da elevação crônica da pressão atrial esquerda secundária à insuficiência mitral grave. Esse mecanismo fisiopatológico promove aumento progressivo da pressão venosa pulmonar, remodelamento vascular e elevação da resistência vascular pulmonar (3,4). De acordo com o consenso da ACVIM, velocidades de regurgitação tricúspide superiores a 3,4 m/s, associadas a alterações morfológicas e funcionais das câmaras direitas, aumentam significativamente a probabilidade de HP clinicamente relevante (3). No presente relato, a velocidade de 3,76 m/s com gradiente estimado de 56 mmHg e as alterações ecocardiográficas das câmaras direitas confirmaram a relevância hemodinâmica da HP.

Os sinais clínicos de síncope, dispneia, taquipneia e intolerância ao exercício são consistentes com o quadro esperado em cães com HP moderada a grave (3,5). A retificação sistólica do septo interventricular e a dilatação das câmaras direitas observadas ao ecocardiograma reforçaram o impacto hemodinâmico da HP neste caso, sendo achados amplamente descritos em pacientes com elevada resistência vascular pulmonar (4).

O tratamento multimodal instituído contemplou o controle da insuficiência cardíaca congestiva associada à DMVM e da HP. A resposta clínica favorável observada após o uso de inibidores da fosfodiesterase tipo 5 (sildenafila e tadalafila) está em consonância com a literatura, que demonstra benefícios dessa classe farmacológica no manejo da HP em cães,

por meio da vasodilatação pulmonar e redução da resistência vascular (3,5). A azotemia identificada nos exames laboratoriais representou fator adicional de complexidade terapêutica, exigindo monitoramento criterioso da função renal durante o ajuste das doses de diuréticos e inibidores da enzima conversora de angiotensina.

CONCLUSÃO

A hipertensão pulmonar secundária à degeneração mixomatosa da valva mitral representa uma complicação grave da doença valvar crônica em cães geriátricos. A avaliação ecocardiográfica é fundamental para o diagnóstico e a caracterização hemodinâmica do quadro. O tratamento multimodal promove melhora clínica e impacto positivo na qualidade de vida dos animais acometidos. O reconhecimento precoce da hipertensão pulmonar contribui para o manejo adequado e melhora do prognóstico.

REFERÊNCIAS

1. Borgarelli M; Buchanan JW. Historical review, epidemiology and natural history of degenerative mitral valve disease. Journal of Veterinary Cardiology. 2012;14(1):93-101.

2. Häggström J; Kvart C; Pedersen HD. Acquired valvular heart disease. In: Ettinger SJ; Feldman EC. Textbook of Veterinary Internal Medicine. 7th ed. St. Louis: Saunders Elsevier; 2010. p. 1299-1319.

3. Reinero C; Visser LC; Kellihan HB; Masseau I; Rozanski E; Clercx C; et al. ACVIM consensus statement guidelines for the diagnosis, classification, treatment, and monitoring of pulmonary hypertension in dogs. Journal of Veterinary Internal Medicine. 2020;34(2):549-573

4. Johnson L; Boon J; Orton EC. Clinical characteristics of 53 dogs with Doppler-derived evidence of pulmonary hypertension: 1992-1996. Journal of Veterinary Internal Medicine. 1999;13(5):440-447.

5. Bach JF; Rozanski EA; MacGregor J; Betkowski JM; Rush JE. Retrospective evaluation of sildenafil citrate as a therapy for pulmonary hypertension in dogs. Journal of Veterinary Internal Medicine. 2006;20(5):1132-1135.

Hipoadrenocorticismo Primário em Cães Idosos: Relatos de Dois Casos

Mayara da Silva Garcia - Discente em Medicina Veterinária, Universidade Federal de Pelotas, RS;
Mariana Martins de Almeida - Discente em Medicina Veterinária, Universidade Federal de Pelotas, RS;
Péter de Lima Wachholz - Doutorando em Veterinária, Universidade Federal de Pelotas, RS;
Caroline Xavier Grala - Doutoranda em Veterinária, Universidade Federal de Pelotas, RS;
Marlete Brum Cleff – Profª Drª em Ciências Veterinárias, Universidade Federal de Pelotas, RS;
Mariana Cristina Hoeppner Rondelli – Profª Drª em Medicina Veterinária, Universidade Federal de Pelotas, RS.

RESUMO

O hipoadrenocorticismo primário é uma endocrinopatia incomum em cães, caracterizada pela deficiência de glicocorticoides e mineralocorticoides, podendo apresentar sinais clínicos inespecíficos que dificultam o diagnóstico precoce, especialmente em pacientes geriátricos. Objetivou-se relatar dois casos de hipoadrenocorticismo primário em cães idosos atendidos no Hospital de Clínicas Veterinárias da Universidade Federal de Pelotas. O primeiro caso correspondeu a uma cadela Shih-Tzu, castrada, de 12 anos, com histórico de episódios recorrentes de prostração, colapso, vômitos, diarreia e bradicardia. O segundo caso envolveu uma cadela sem raça definida, também de 12 anos, atendida com hiporexia, êmese e tremores musculares. Ambos os pacientes foram submetidos à avaliação clínica, exames laboratoriais, hemogasometria, dosagem sérica de eletrólitos e teste de estimulação com ACTH. Os principais achados laboratoriais incluíram hiponatremia e hipercalemia em ambos os casos, além de acidose metabólica e azotemia na paciente 1. O teste de estimulação com ACTH confirmou o diagnóstico de hipoadrenocorticismo primário nos dois pacientes. Após a instituição de terapia de reposição hormonal e tratamento de suporte, observou-se melhora clínica significativa. Os casos descritos demonstraram que o hipoadrenocorticismo pode acometer cães geriátricos e manifestar sinais clínicos semelhantes aos de outras enfermidades sistêmicas, ressaltando a importância de incluí-lo como diagnóstico diferencial em cães idosos com sinais clínicos inespecíficos e alterações eletrolíticas compatíveis.

PALAVRAS-CHAVE: Endocrinopatia; Insuficiência adrenal; ACTH; Hipercalemia; Endocrinologia veterinária.

INTRODUÇÃO

O hipoadrenocorticismo primário, ou Doença de Addison, é uma endocrinopatia incomum em cães, caracterizada pela deficiência de glicocorticoides e/ou mineralocorticoides decorrente, principalmente, da destruição imunomediada do córtex adrenal (1,2). Outras etiologias incluem processos infiltrativos, infecciosos, neoplásicos e causas iatrogênicas (3).

Os sinais clínicos são frequentemente inespecíficos, incluindo anorexia, vômito, diarreia, letargia, perda de peso, poliúria, polidipsia e tremores, o que pode dificultar o diagnóstico precoce. Embora a enfermidade seja descrita com maior frequência em cães jovens a meia-idade, sua ocorrência em pacientes idosos também deve ser considerada na rotina clínica e nos diagnósticos diferenciais (3). Nesse contexto, o presente trabalho teve como objetivo relatar dois casos de hipoadrenocorticismo primário diagnosticados em cães de 12 anos de idade atendidos no Hospital de Clínicas Veterinárias da Universidade Federal de

Pelotas (HCV/UFPel), destacando seus aspectos clínicos, laboratoriais e terapêuticos, bem como a importância da inclusão dessa endocrinopatia na investigação de pacientes geriátricos.

DESCRIÇÃO DOS CASOS

Paciente 1

Canino, fêmea, Shih-Tzu, 12 anos, castrada, com histórico de episódios recorrentes de prostração, apatia e colapso após excitação. Inicialmente, exames laboratoriais evidenciaram anemia discreta e azotemia. Durante a investigação clínica, exames complementares como eletrocardiograma, ecocardiograma e ultrassonografia abdominal foram realizados para exclusão de diagnósticos diferenciais, que incluíram doenças neurológicas, doença renal crônica e cardiopatias causadoras de arritmias.

A paciente apresentou recorrência dos sinais clínicos, incluindo apatia, vômitos, diarreia, bradicardia e fraqueza. À hemogasometria observaram-se hiponatremia (132 mmol/L; intervalo: 140-155 mmol/L), hipercalemia (6,7 mmol/L; intervalo: 3,5-5,8 mmol/L), acidose metabólica e azotemia persistente. O exame ultrassonográfico evidenciou redução das dimensões das adrenais. Diante da suspeita de hipoadrenocorticismo, realizou-se teste de estimulação com ACTH, que demonstrou cortisol basal de 0,12 µg/dL (intervalo: 1,0-5,0µg/dL) e pós-estimulação de 0,29 µg/dL (referência: >1,0µg/dL), confirmando hipoadrenocorticismo primário. O ACTH basal também foi mensurado, mostrando-se elevado (233 pg/mL; referência: 10 - 45 pg/mL). Após confirmação diagnóstica, instituiu-se terapia com prednisolona e reposição mineralocorticoide com pivalato de desoxicorticosterona (DOCP/Zycortal®, Dechra), observando-se melhora clínica.

Paciente 2

Canino, fêmea, 12 anos, com histórico de hiporexia e êmese há aproximadamente quatro dias, inicialmente diagnosticada e tratada como gastroenterite. Após ausência de resposta ao tratamento instituído, a paciente foi reavaliada, apresentando tremores musculares durante o exame clínico.

Exames laboratoriais demonstraram hipercalemia (6,3 mEq/L; intervalo: 3,7-5,8 mEq/L) e hiponatremia (126 mEq/L; intervalo: 141-153 mEq/L), aventando a suspeita de hipoadrenocorticismo primário. O teste de estimulação com ACTH revelou cortisol basal de 0,28 µg/dL (intervalo: 1,0-5,0 µg/dL) e pós-estimulação de 0,53 µg/dL (referência: >1,0 µg/dL), compatíveis com insuficiência adrenal primária. Após administração de hidrocortisona

intravenosa, observou-se melhora clínica importante no mesmo dia, com retorno do apetite e interrupção dos vômitos. Posteriormente, instituiu-se terapia contínua com pivalato de desoxicorticosterona (DOCP/Zycortal®, Dechra) associada à prednisolona, mantendo estabilidade clínica durante o acompanhamento.

DISCUSSÃO

O hipoadrenocorticismo primário é descrito como uma endocrinopatia incomum em cães, acometendo principalmente animais jovens a meia-idade, com maior predisposição em fêmeas (3). Entretanto, os casos descritos neste trabalho demonstram a ocorrência da enfermidade em pacientes geriátricos, ambos com 12 anos de idade, evidenciando que o hipoadrenocorticismo também deve ser considerado como diagnóstico diferencial em cães idosos com manifestações clínicas inespecíficas.

Os sinais clínicos observados nas pacientes 1 e 2, como apatia, vômitos, diarreia, hiporexia e fraqueza, correspondem aos descritos na literatura (4,5), que relatam variabilidade clínica nos casos de hipoadrenocorticismo canino, dificultando o reconhecimento precoce da enfermidade. A paciente 1 apresentou episódios recorrentes de colapso e fraqueza, inicialmente direcionando a investigação clínica para alterações neurológicas e cardiológicas, enquanto a paciente 2 recebeu tratamento inicial para gastroenterite devido à predominância de sinais gastrointestinais. Segundo a literatura (6), a apresentação clínica variável e episódica do hipoadrenocorticismo frequentemente leva a diagnósticos diferenciais relacionados a enfermidades sistêmicas mais comuns, retardando o diagnóstico definitivo.

As alterações laboratoriais observadas nos dois casos foram compatíveis com hipoadrenocorticismo primário, destacando-se hiponatremia e hipercalemia, consideradas alterações clássicas da deficiência de mineralocorticoides (5,7). Na paciente 1, também foram identificadas acidose metabólica e azotemia, alterações frequentemente associadas à hipovolemia e à redução da perfusão renal secundárias à doença. Além disso, o exame ultrassonográfico evidenciou redução das dimensões das adrenais, achado descrito na literatura como compatível com atrofia adrenal em casos de hipoadrenocorticismo primário crônico (8). Os testes de estimulação com ACTH confirmaram o diagnóstico em ambas as pacientes, demonstrando concentrações reduzidas de cortisol basal e pós estimulação, conforme encontrado na literatura (5) como padrão compatível com insuficiência adrenal primária. Ainda, o ACTH basal elevado no caso 1, confirmou que o caso era primário (3,5).

A melhora clínica observada após o início da terapia de reposição hormonal nas pacientes 1 e 2 reforça a importância do reconhecimento precoce da enfermidade. Na paciente 2, observou-se melhora significativa ainda no mesmo dia após administração de hidrocortisona, enquanto a paciente 1 apresentou resposta favorável após instituição da terapia mineralocorticoide e glicocorticoide. Dessa forma, os casos relatados possuem relevância clínica por evidenciarem que o hipoadrenocorticismo pode acometer cães geriátricos e apresentar sinais clínicos semelhantes aos de outras enfermidades frequentemente observadas nessa faixa etária, dificultando o diagnóstico e o estabelecimento do tratamento adequado.

CONCLUSÃO

Apesar de incomum, o hipoadrenocorticismo primário pode acometer cães geriátricos e apresentar sinais clínicos inespecíficos semelhantes aos de outras enfermidades sistêmicas. As alterações eletrolíticas, especialmente hiponatremia e hipercalemia auxiliam na suspeita clínica, e o teste de estimulação com ACTH confirma o diagnóstico. O reconhecimento precoce dos sinais clínicos e posteriormente o diagnóstico de hipoadrenocorticismo possibilita a instituição terapêutica adequada e favorece a melhora clínica dos pacientes.

REFERÊNCIAS

1. Viana DB, Nassar de Marchi PN, Gava FN. Hipoadrenocorticismo primário atípico em um cão: relato de caso. Pubvet. 2023;17(10):e1466.
2. Paradello CP. Hipoadrenocorticismo primário em cadela: relato de caso. Pubvet. 2023;17(3):1-6.
3. Ettinger SJ, Feldman EC, Côté E. Tratado de medicina interna veterinária: doenças do cão e do gato. 8.ed. Rio de Janeiro: Grupo GEN; 2022.
4. LM, Blaitt RMAN. Hipoadrenocorticismo em cães: revisão. Pubvet. 2024;18(10):e1661.
5. Guzmán Ramos PJ, Bennaim M, Shiel RE, Mooney CT. Diagnosis of canine spontaneous hypoadrenocorticism. Canine Medicine and Genetics. 2022;9(1):6.
6. Schmid V. Diagnosis and long-term management of canine hypoadrenocorticism. Today's Veterinary Practice. 2025. Disponível em: https://todaysveterinarypractice.com
7. Bugbee A, Rucinsky R, Cazabon S, Kvitko-White H, Lathan P, Nichelason A et al. 2023 AAHA selected endocrinopathies of dogs and cats guidelines. Journal of the American Animal Hospital Association. 2023;59(3):1-23.
8. Silva MES. Hipoadrenocorticismo em cão: relato de caso. 2023. Trabalho de Conclusão de Curso (Graduação em Medicina Veterinária) – Universidade Federal de Santa Catarina, Curitibanos.

Hipocalcemia em Galinha Doméstica (*Gallus gallus domesticus*) – Relato de Caso

Wilhein Kretz[1], Ronaldo José Picolli[2], Malcon Andrei Martinez-Pereira[3]

[1] Acadêmico de Medicina Veterinária, Universidade Federal de Santa Catarina (UFSC), Curitibanos, SC, Brasil.

[2] Médico Veterinário, Curso de Medicina Veterinária, Universidade Federal de Santa Catarina (UFSC), Curitibanos, SC, Brasil.

[3] Docente do Curso de Medicina Veterinária, Universidade Federal de Santa Catarina (UFSC), Curitibanos, SC, Brasil.

RESUMO

A hipocalcemia é uma alteração metabólica frequentemente associada a dietas inadequadas e ao aumento da demanda fisiológica por cálcio durante o período reprodutivo das aves. O presente trabalho relata o caso de uma galinha doméstica (*Gallus gallus domesticus*) atendida pela Clínica Veterinária Escola da Universidade Federal de Santa Catarina (CVE-UFSC) com histórico de dificuldade de locomoção, incapacidade de permanecer em estação, tremores generalizados e hiporexia. A avaliação clínica, associada ao estudo radiográfico, evidenciou alterações compatíveis com desmineralização óssea difusa e osteopenia generalizada, permitindo o estabelecimento do diagnóstico presuntivo de hipocalcemia. A estratégia terapêutica consistiu na administração de gluconato de cálcio, fluidoterapia e terapia anti-inflamatória, além de orientações para correção nutricional. Após cinco dias de tratamento, observou-se melhora clínica significativa, com recuperação da deambulação, desaparecimento dos tremores e retorno do comportamento habitual. O caso reforça a importância da nutrição adequada em aves domésticas, especialmente durante períodos de elevada exigência metabólica, bem como a relevância do diagnóstico precoce e da instituição rápida do tratamento para obtenção de prognóstico favorável.

Palavras-chave: aves; nutrição; estudo radiográfico; manejo; atendimento.

INTRODUÇÃO

O cálcio desempenha papel essencial na fisiologia das aves, participando da formação óssea, contração muscular, transmissão nervosa e formação da casca dos ovos. Alterações no metabolismo desse mineral podem resultar em manifestações clínicas importantes, especialmente durante a oviposição. Dentre as enfermidades associadas ao desequilíbrio mineral, destaca-se o hiperparatireoidismo secundário nutricional (HPSN), decorrente da ingestão inadequada de cálcio, deficiência de vitamina D_3 ou desequilíbrio na relação cálcio fósforo da dieta. Essa afecção promove a desmineralização óssea e pode causar tremores, fraqueza, dificuldade de locomoção, podendo evoluir para fraturas ósseas (1). O presente trabalho descreve um caso de hipocalcemia em uma galinha doméstica (*Gallus gallus domesticus*), enfatizando seus aspectos clínicos, diagnósticos e estratégias terapêuticas.

DESCRIÇÃO DO CASO

Um espécime de galinha doméstica (*Gallus gallus domesticus*), fêmea, de idade indefinida, com massa corporal de 590 gramas, foi encaminhada para atendimento no Setor de Clínica e Cirúrgica de Animais Selvagens da Universidade Federal de Santa Catarina, *Campus* Curitibanos. Durante a anamnese, a responsável relatou que o animal cessou a deambulação, não queria se manter em estação e apresentava tremores generalizados, após ter sido submetido a um banho com água morna e detergente neutro há cinco dias. Informou ainda que o animal apresentava hiporexia, que realizou a última postura há nove dias e que já havia posto 24 ovos. O paciente alimentava-se de milho triturado, farelo de pão, vegetais e ração de cão ocasionalmente. Havia recebido tratamento prévio com sulfamicina sem melhora clínica.

No exame físico, o animal apresentava alterações como comportamento medroso e nível de consciência deprimido, índice de massa corporal 3/4, frequência cardíaca incontável, dispneia e leve desidratação. Durante o atendimento foi mantido sob oxigenioterapia.

Como plano diagnóstico, foi solicitado um estudo radiográfico da cavidade celomática, por suspeitar-se de hipocalcemia ou retenção de ovo, realizado no mesmo dia (Figura 1). Na radiografia, destacou-se uma redução generalizada da radiopacidade óssea, associada ao adelgaçamento cortical e diminuição da definição córtico-medular, mais evidentes nos ossos longos dos membros torácicos e pélvicos (úmero e fêmur) (Figura 2).

Figura 1: Radiografia de *Gallus gallus domesticus* projeção ventrodorsal.

Figura 2: Radiografia de *Gallus gallus domesticus* projeção laterolateral.

A partir disso, foi instituída uma terapia medicamentosa com meloxicam 0,2% (0,2 mg/kg, IM, SID), solução de ringer lactato (25 mL/kg, SC, SID) e gluconato de cálcio (10 mg/kg,

IM, SID) aplicado em ambulatório, além de gluconato de cálcio (25 mg/kg, VO, SID) durante cinco dias.

No retorno do paciente, que aconteceu após 5 dias da admissão (D6), observou-se melhora clínica significativa. O animal apresentou ganho de peso (625 gramas), retorno da deambulação, ausência de tremores e recuperação do comportamento.

DISCUSSÃO

O cálcio é um mineral essencial para as aves, uma vez que atua na constituição do sistema esquelético, permeabilidade das membranas celulares e manutenção da excitabilidade normal dos músculos e nervos. Com a redução das concentrações séricas de cálcio, a hiperexcitabilidade neuromuscular resulta em sinais clínicos como tremores e fasciculações (1). Tal condição foi observada na paciente, que apresentou tremores generalizados e dispneia, possivelmente relacionada à hiperexcitabilidade neuromuscular induzida pela hipocalcemia e à redução da eficiência da musculatura respiratória.

Uma condição comum na clínica de aves é o hiperparatireoidismo secundário nutricional (HPSN), decorrente da pobre ingestão de cálcio, vitamina D_3 e dietas ricas em fósforo. A deficiência de cálcio promove aumento compensatório da secreção de paratormônio (PTH), resultando em mobilização do cálcio ósseo para manutenção das concentrações séricas do mineral. Além disso, durante o período reprodutivo, as exigências do mineral aumentam (1). O animal atendido apresentava uma dieta com baixo teor de cálcio, associado ao momento fisiológico de oviposição, o que corrobora para elevada demanda de cálcio e fortalece a suspeita de desequilíbrio do metabolismo do mineral.

No estudo radiográfico, com a remoção do cálcio depositado nos ossos, o que se espera é uma perda da radiopacidade óssea de forma generalizada, osteopenia e um adelgaçamento das corticais ósseas, além de fraturas ósseas a depender do estágio da alteração. Com essa fragilidade óssea, o animal pode apresentar relutância em movimentar-se, incapacidade de se manter em estação e/ou claudicação (1,2). O estudo radiográfico foi fundamental para o estabelecimento do diagnóstico presuntivo, evidenciando osteopenia generalizada, redução da radiopacidade óssea e adelgaçamento cortical. Além de descartar a suspeita de retenção de ovo.

O diagnóstico é estabelecido por meio da anamnese, das manifestações clínicas, do estudo radiográfico e da bioquímica sérica (fosfatase alcalina, cálcio e fósforo), com a bioquímica sérica podendo não apresentar diminuição do cálcio devido ao mecanismo compensatório de remoção de cálcio ósseo (1,2). Embora a confirmação laboratorial por

meio da mensuração sérica de cálcio e fósforo não tenha sido realizada, a associação entre histórico alimentar inadequado, oviposição, manifestações clínicas e radiográficas, permitiu sustentar o diagnóstico presuntivo, hipocalcemia associado a HPSN.

Como primeiras medidas de tratamento, suplementar cálcio VO ou injetável, através do gluconato de cálcio na dose de 50-100 mg/kg IM ou SC (3), além disso, a literatura descreve a suplementação dietética por meio da inclusão de farinha de casca de ostra e vegetais verdes como fontes adicionais de cálcio (4). Para a paciente, foi instituída terapia com meloxicam e fluidoterapia e a suplementação de cálcio recomendada. Contudo, através do gluconato de cálcio VO, na dose de 25 mg/kg, visando o manejo fora do ambiente do consultório, bem como correção dietética. Houve melhora clínica evidente após cinco dias de tratamento. Entretanto, não foi realizado um novo estudo radiográfico, o qual poderia auxiliar no monitoramento da recuperação da densidade mineral óssea.

A ocorrência de HPSN em aves reforça a importância do fornecimento de dietas balanceadas e adequadamente suplementadas com cálcio e vitamina D_3, especialmente durante períodos de elevada demanda fisiológica, como a oviposição.

CONCLUSÃO

A hipocalcemia associada ao hiperparatireoidismo secundário nutricional deve ser considerada em aves com alterações locomotoras e tremores, especialmente quando submetidas a dietas inadequadas. A avaliação clínica associada ao estudo radiográfico permite o diagnóstico presuntivo, e a suplementação de cálcio associada à correção nutricional resultou em melhora clínica satisfatória, reforçando a importância da nutrição adequada e do diagnóstico precoce.

REFERÊNCIAS

1) Cubas ZS; Silva JCR; Catão-Dias JL, editors. Tratado de animais selvagens: medicina veterinária. 3. ed. Rio de Janeiro: Guanabara Koogan; 2026. p. 621-623, 1401, 1446, 2140-2141.
2) Speer BL. Calcium metabolism. In: Harrison GJ; Lightfoot TL, editors. Clinical avian medicine. Palm Beach: Spix Publishing; 2006. p. 441-468.
3) Guzman DS-M, Heatley JJ, Divers SJ, et al. Birds. In: Carpenter JW; Harms CA, editors. Carpenter's exotic animal formulary. 6th ed. St. Louis: Elsevier; 2023. p. 223-443.
4) Rupley AE. Doenças comuns e tratamento. In: Rupley AE. Manual de clínica aviária. São Paulo: Roca; 1999. p. 314-325.

Histoplasmose Disseminada Em Felino Doméstico: Relato De Caso

Isabela de Jesus Martins - Discente, Curso de Medicina Veterinária, Universidade Federal da Fronteira Sul (UFFS), Campus Realeza - PR
Luiza Vanzella - Médica Veterinária, Programa de Aprimoramento Profissional em Medicina Veterinária (PAPMV),Universidade Federal da Fronteira Sul (UFFS), Campus Realeza - PR
Ana Júlia de Melo - Médica Veterinária, Programa de Aprimoramento Profissional em Medicina Veterinária (PAPMV),Universidade Federal da Fronteira Sul (UFFS), Campus Realeza - PR
Emanuel Caon - Médico Veterinário, Curso de Medicina Veterinária, Universidade Federal da Fronteira Sul (UFFS), Campus Realeza - PR
Fabiana Elias - Docente, Doutora, Curso de Medicina Veterinária, Universidade Federal da Fronteira Sul (UFFS), Campus Realeza - PR
Gentil Ferreira Gonçalves - Docente, Doutor, Curso de Medicina Veterinária, Universidade Federal da Fronteira Sul (UFFS), Campus Realeza - PR

Resumo

As infecções fúngicas invasivas em felinos podem apresentar disseminação sistêmica e sinais clínicos inespecíficos, dificultando o diagnóstico precoce. O presente relato apresenta o caso de uma paciente felina, sem raça definida, domiciliada, com histórico de emagrecimento progressivo, hiporexia e linfadenomegalia generalizada. Os exames laboratoriais evidenciaram leucocitose com neutrofilia e formação de rouleaux eritrocitário, enquanto a ultrassonografia abdominal confirmou linfadenomegalia multicêntrica e alterações morfológicas renais. A avaliação citopatológica dos linfonodos revelou inflamação piogranulomatosa associada à presença de estruturas leveduriformes intracitoplasmáticas em macrófagos e células gigantes multinucleadas, compatíveis com micose sistêmica. A associação dos achados clínicos, citopatológicos e de imagem indicou a histoplasmose disseminada como principal suspeita diagnóstica. O caso evidencia a importância da interpretação integrada dos achados clínicos e complementares para a definição do diagnóstico e a escolha do tratamento adequado de felinos com linfadenomegalia multicêntrica e sinais clínicos inespecíficos.

Palavras-chave: Micose sistêmica; infecção fúngica invasiva; linfadenomegalia multicêntrica.

Introdução

As infecções fúngicas invasivas (IFIs) ocorrem pela penetração de elementos fúngicos nos tecidos e sua subsequente disseminação local, hematógena ou linfática, afetando inclusive felinos mantidos exclusivamente em ambientes internos devido à dispersão aérea dos esporos presentes no reservatório ambiental (1). Diante dessa suscetibilidade, este trabalho tem como objetivo relatar o caso clínico de um felino com micose sistêmica, cujo diagnóstico foi estabelecido por meio da correlação de achados laboratoriais, ultrassonográficos e citopatológicos, com subsequente instituição de protocolo terapêutico baseado em antifúngicos sistêmicos.

Descrição do caso

Foi atendido na Superintendência Unidade Hospitalar Veterinária da Universidade Federal da Fronteira Sul campus Realeza - PR, um felino, fêmea, sem raça definida, com seis anos de idade, domiciliada, castrada, apresentando histórico de hiporexia seletiva e emagrecimento progressivo há aproximadamente três meses. Ao exame físico, constatou-se desidratação moderada, linfoadenomegalia generalizada e os demais parâmetros físicos se encontravam dentro da normalidade.

O hemograma revelou leucocitose (37.200/µL) por neutrofilia (29.760/µL) com desvio à esquerda, linfócitos reativos e hemácias em *rouleaux*, enquanto a bioquímica sérica evidenciou hipercreatinemia (2,16 mg/dL). A ultrassonografia, confirmou linfadenomegalia multicêntrica acentuada e alterações renais que foram sugestivas de injúria renal aguda. Considerando o quadro clínico e os achados de imagem, estabeleceu-se inicialmente como principal suspeita diagnóstica o linfoma multicêntrico associado às retroviroses felinas. Entretanto, após a realização dos testes rápidos, a paciente apresentou resultado não reagente para FIV e FeLV.

Na sequência, procedeu-se ao exame citopatológico por meio de punção aspirativa por agulha fina (PAAF) dos linfonodos, cuja avaliação evidenciou inflamação piogranulomatosa associada à presença de numerosas estruturas leveduriformes pequenas (2–4 µm), arredondadas a ovais e frequentemente intracitoplasmáticas em macrófagos e células gigantes multinucleadas, compatíveis com micose sistêmica. Esses achados estabeleceram o diagnóstico presuntivo de histoplasmose, seguida por blastomicose e esporotricose. Embora a cultura fúngica tenha sido recomendada para confirmação etiológica definitiva, o exame não foi realizado devido à complexidade do cultivo.

A terapia instituída consistiu na prescrição de itraconazol (10 mg/kg/SID) por 90 dias, cefalexina (20 mg/kg/BID) por 14 dias e suplementação com ômega 3 (500 mg/animal/SID) por 30 dias. Após 18 dias, o animal retornou apresentando dispnéia e ausculta cardiopulmonar abafada. Ao exame radiográfico de tórax, observou-se a presença de líquido livre na cavidade pleural (Fig. 1).

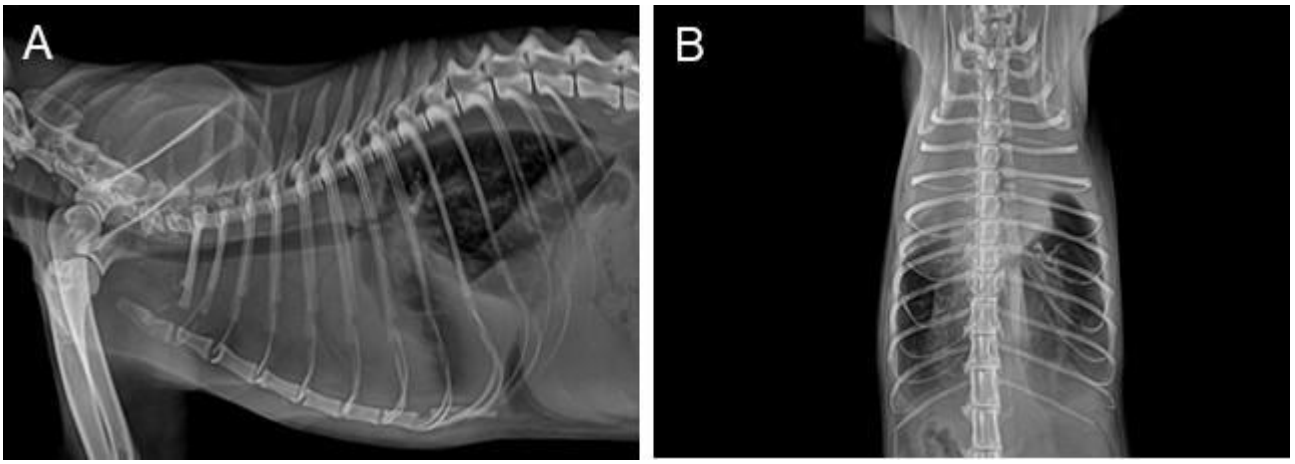

Figura 1. Imagens radiográficas torácicas de felino doméstico, fêmea, sem raça definida, com quadro de micose sistêmica, dispnéia e ausculta torácica com sons abafados. A) Projeção laterolateral direita, evidenciando presença de efusão pleural em felino, efeito silhueta em margens cardíacas, retração de margens pulmonares e velamento em espaço pleural cranial ventral. B) Projeção ventrodorsal demonstrando o acometimento cranial do espaço pleural com radiopacidade água/tecidos moles.

O conteúdo foi drenado e encaminhado para análise laboratorial, que evidenciou discreta turbidez, proteína de 3,2 g/dL e predomínio linfocítico, associado à presença de macrófagos espumosos, células gigantes multinucleadas e debris celulares fagocitados, sugestivo de acometimento pleural inflamatório crônico secundário à doença sistêmica.

Discussão

As Infecções Fúngicas Invasivas (IFIs) ocorrem pela disseminação hematogênica ou linfática de elementos fúngicos a partir de um foco primário, geralmente pulmonar, acometendo órgãos como linfonodos e rins (1,3). Dentre elas, a histoplasmose, causada pelo *Histoplasma capsulatum*, possui tropismo pelo sistema fagocítico-monocitário e é adquirida pela inalação de microconídios ambientais (2,4). Em felinos, a forma disseminada é a mais comum e cursa com sinais inespecíficos como hiporexia, emagrecimento progressivo e linfadenomegalia multicêntrica (1,4), o que corrobora o quadro de emagrecimento crônico e linfoadenomegalia generalizada apresentado pela paciente.

Diferente da esporotricose (*Sporothrix* spp), marcada por lesões cutâneas ulceradas, e da blastomicose (*Blastomyces dermatitidis*), que envolve sinais respiratórios graves, oculares ou ósseos (2,3), a histoplasmose destaca-se pelo acentuado aumento de linfonodos viscerais e periféricos sem o envolvimento dermatológico clássico, tornando-a o diferencial mais provável diante da magnitude da linfadenomegalia da paciente. Ademais, a ocorrência em animais estritamente domiciliados é explicada pela leveza e

onipresença dos esporos carreados pelo ar, que penetram no ambiente doméstico por poeira de reformas, vasos de plantas ou fômites nos sapatos dos tutores (1,5,6).

Laboratorialmente, a paciente apresentou leucocitose e hemácias em *rouleaux*, compatíveis com processo inflamatório crônico granulomatoso (4), enquanto a hipercreatinemia e a redução da distinção corticomedular renal sugerem injúria secundária por deposição de imunocomplexos ou infiltração fúngica direta (2). Apesar de a cultura ser o padrão-ouro, limitações de tempo e biossegurança justificam o diagnóstico rotineiro por citologia e histopatologia, devido à rapidez na detecção de leveduras intracitoplasmáticas (1,3). Adicionalmente, o surgimento de dispnéia grave e ausculta abafada após 18 dias de tratamento decorreu da compressão linfática torácica pela acentuada linfadenomegalia e de uma pleurite piogranulomatosa ativa, que aumentou a permeabilidade capilar e perpetuou a efusão pleural livre confirmada radiograficamente, sendo este desenvolvimento respiratório agudo um forte indicador de evolução da micose sistêmica e de prognóstico mais reservado (1,2,4).

O tratamento baseou-se no uso de itraconazol (10 mg/kg), antifúngico azólico de eleição devido à sua eficácia superior e menores efeitos adversos (2,4). Embora a literatura recomende manter a terapia por um período prolongado, variando de 6 a 12 meses ou até um mês após a remissão clínica completa (4), a resposta pode ser desafiadora em pacientes com comprometimento renal ou retroviroses. No presente caso, o fármaco foi instituído com previsão inicial de manutenção por 90 dias até a primeira reavaliação clínica e laboratorial da paciente.

Conclusão

A histoplasmose felina disseminada é um diagnóstico diferencial crucial em gatos com linfadenomegalia multicêntrica e sinais inespecíficos, devendo ser distinguida de neoplasias linfoproliferativas e outras micoses sistêmicas. Nesse contexto, a avaliação citopatológica precoce mostra-se fundamental para o direcionamento diagnóstico e terapêutico de doenças granulomatosas, sendo a detecção rápida associada à correta terapia antifúngica os fatores determinantes para a melhora clínica e o prognóstico favorável do paciente.

Referências

1. Barrs VR, Bęczkowski PM, Talbot JJ, Hobi S, Teoh SN, Muguiro DH, et al. Invasive fungal infections and oomycoses in cats: 1. Diagnostic approach. J Feline Med Surg. 2024;26(1):1-22.

2. Lloret A, Hartmann K, Pennisi MG, et al. Rare systemic mycoses in cats: blastomycosis, histoplasmosis and coccidioidomycosis. ABCD guidelines on prevention and management. J Feline Med Surg. 2013;15(7):624-7.
3. Alves RC, Soares YGS, Costa DFL, et al. Fungal diseases in dogs and cats in Northeastern Brazil. Pesq Vet Bras. 2023;43:1-10.
4. Ludwig HC, Hanzlicek AS, KuKanich KS, et al. Candidate prognostic indicators in cats with histoplasmosis treated with antifungal therapy. J Feline Med Surg. 2018;20(10):985-96.
5. Fuller A, Černá P, Jost H, et al. Histoplasma capsulatum, Toxoplasma gondii, Bartonella henselae and Bartonella clarridgeiae coinfections in an indoor-only Siamese cat. JFMS Open Rep. 2022;8(2):1-6.
6. Sykes JE. Feline Histoplasmosis. In: Greene CE, editor. Infectious Diseases of the Dog and Cat. 5th ed. St. Louis: Elsevier; 2023.

Implantação bilateral de bypass ureteral em felino com obstrução ureteral: relato de caso

Arielle Nunes Motta - Discente de Medicina Veterinária - IFC Araquari
Eduarda Pinheiro da Conceição - Médica Veterinária Nefrologista e Urologista
Juliana Bernardo da Rocha Fischer - Médica Veterinária Oftalmologista
André Felipe Breda Andrade Costa - Médico Veterinário Ultrassonografista
Giovanna Alexandra Baltazar Bako - Médica Veterinária Ultrassonografista
Mariana Alves Elizio - Discente de Medicina Veterinária - IFC Araquari

RESUMO

A obstrução ureteral em felinos é uma condição de emergência que pode causar comprometimento grave da função renal. O presente trabalho relata o caso de uma felina sem raça definida, castrada, com cinco anos de idade, atendida com histórico de êmese, inapetência e anorexia. Os exames laboratoriais evidenciaram azotemia grave, enquanto a ultrassonografia abdominal identificou ureterolitíase obstrutiva associada à nefrolitíase. Diante do diagnóstico, optou-se pela implantação bilateral de bypass ureteral subcutâneo (SUB), com o objetivo de restabelecer o fluxo urinário. O procedimento transcorreu sem intercorrências e, no pós-operatório, observou-se melhora clínica associada à redução dos valores séricos de creatinina e ureia. A análise mineralógica dos cálculos revelou composição de fosfato de cálcio hidroxilado. Conclui-se que a implantação bilateral de SUB foi eficaz no tratamento da obstrução ureteral, promovendo recuperação clínica e melhora dos parâmetros laboratoriais da paciente.

Palavras-chave: felino; obstrução ureteral bilateral; bypass ureteral subcutâneo; ureterólitos

INTRODUÇÃO

A obstrução ureteral em gatos é um acometimento emergencial, devido a lesão aguda severa em rins com evolução rápida, principalmente se ocorrer a disfunção do rim contralateral, sendo esse um indicativo de doença renal crônica adjacente (1). A obstrução é comumente descrita em felinos, especialmente devido à elevada ocorrência de ureterólitos compostos por oxalato de cálcio nessa espécie, e dentre as raças mais acometidas se destacam os Himalaios, os Persas e os sem raça definida (SRD) (2).

Para o diagnóstico é necessário a realização de exames de imagem, podendo localizar os urólitos formados,o tamanho e a quantidade existente no sistema urinário (2). Já nos exames de bioquímico, é comum encontrar azotemia, hiperfosfatemia e hipercalemia, se houver oligúria associada (1). A cirurgia de implantação do bypass tem sido uma abordagem utilizada, pois permite o desvio do fluxo urinário diretamente da pelve renal para a vesícula urinária, contornando o ureter obstruído.

Com isso, o objetivo desse trabalho é relatar um caso de obstrução ureteral bilateral associada à ureterolitíase em um felino tratado por meio da implantação bilateral de dispositivo de bypass ureteral subcutâneo (SUB).

DESCRIÇÃO DO CASO

Foi atendido em uma clínica veterinária uma felina fêmea, sem raça definida, com 5 anos de idade, castrada, pesando 4,95 kg, teste Fiv/Felv negativo, com queixa principal de êmese, inapetência e anorexia há dois dias. No exame físico o animal apresentava mucosas normocoradas, normohidratada, se encontrava apática, com leve desconforto à palpação abdominal e intensa vocalização no consultório. A paciente foi encaminhada para a internação e foram realizados exames hematológicos, bioquímicos e ultrassonografia abdominal.

Nos exames de sangue o animal apresentava, creatinina com 11,5 mg/dL e ureia de 347 mg/dL, e no exame ecográfico abdominal foi evidenciado na vesícula urinária um conteúdo anecogênico associado a duas estruturas de interface ecogênica, a maior medindo 0,56 cm e a menor 0,26 cm, em rim esquerdo os contornos estavam discretamente irregulares, cortical homogênea e hiperecóica. Ureter distendido por presença de ureterolitíase, ecogênicos, produtores de sombreamento acústico posterior, medindo o ureter prévio 0,26cm e após processo obstrutivo 0,17cm. O rim direito apresentava topografia habitual, dimensões reduzidas (2,82 cm), contornos irregulares e cortical homogênea normoecogênica.

Com base nos achados dos exames físicos e complementares, o animal foi diagnosticado com obstrução ureteral por ureterólito. Optou-se por realizar a cirurgia de implantação bilateral de dispositivo de bypass ureteral subcutâneo com o objetivo de permitir a drenagem da urina diretamente dos rins para a vesícula urinária. O procedimento cirúrgico ocorreu com a implantação de cateter em ambos os rins, fixados com “port” em parede abdominal direita, região meso/hipogástrica, realizada também a cistotomia para remoção de dois cálculos, e a implantação do cateter na vesícula urinária. A cirurgia ocorreu sem intercorrências, e após o procedimento foi realizado o exame de imagem para assegurar a posição do implante bypass (Figura 1).

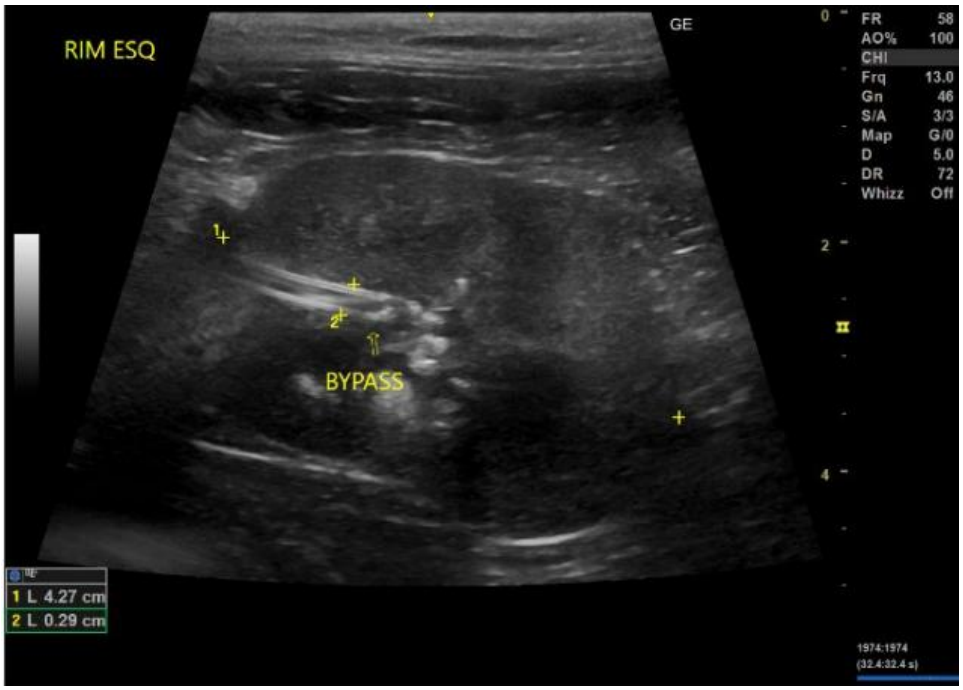

Figura 1. Inserção de cateteres de nefrostomia do sistema SUB adequadamente posicionados na pelve renal de rim esquerdo, este medindo 4,27 cm, sem evidências ultrassonográficas de migração ou obstrução do sistema.

No dia seguinte do procedimento, foi repetido o exame de sangue bioquímico da paciente, em que apresentou valores de creatinina em 5,0 mg/dL e ureia em 314 mg/dL, com a estabilização pós cirúrgica em que o animal não apresentava dor à palpação abdominal e aceitou sachê como alimentação. Como medicação no pós operatório, foi prescrito para a paciente Dipirona 100mg, Cloridrato de Tramadol 12mg, Ondansetrona 4mg, Omeprazol, Amoxicilina 400mg/5mL+Clavulanato de potássio 57 mg/5mL, suplemento alimentar de suporte do sistema urinário, Prednisolona e por fim, Digliconato de Clorexidina para limpeza da incisão cirúrgica até a retirada dos pontos.

DISCUSSÃO

A ureterolitíase acomete principalmente felinos de meia-idade a idosos, sendo frequentemente descrita em animais castrados e em raças como Persa e Himalaia (3) Embora a paciente deste relato fosse castrada e sem raça definida, apresentava apenas cinco anos de idade, demonstrando que a enfermidade também pode ocorrer em animais relativamente jovens. A paciente apresentava sinais clínicos de inapetência, anorexia, êmese e náusea, porém alguns casos de ureterolitíase podem ser inespecíficos e assintomáticos (3), reforçando a necessidade de realização de exames complementares para o diagnóstico precoce da enfermidade.

A azotemia existente pode ser classificada como pré renal, renal e pós renal, e com base nos exames ultrassonográficos e nos elevados valores de ureia e creatinina evidenciaram azotemia grave de origem determinada como pós-renal devido à obstrução ureteral identificada ao exame (4). As principais causas de obstrução ureteral em felinos estão relacionadas à presença de ureterolitíase, coágulos solidificados, tampão inflamatório, neoplasia e estenoses ureterais (1). Após o procedimento, os valores de ureia e creatinina reduziram de 11,5 mg/dL e de 347 mg/dL, para 5,0 mg/dL e 314 mg/dL respectivamente, pois o bypass funciona como um novo canal que desvia a urina retida diretamente do rim para a vesícula urinária, aliviando a pressão renal e permitindo que o organismo elimine as toxinas acumuladas (3). As taxas de sucesso são superiores a 90% para restauração do fluxo urinário com SUB, tornando-o uma das principais opções para tratamento da obstrução ureteral felina (3), com a escolha dessa intervenção cirúrgica, se torna necessário o acompanhamento e monitoramento do paciente mesmo após a implantação do bypass, pois existe a possibilidade de formar novos urólitos dentro do dispositivo ou a migração do implante para outro local.

CONCLUSÃO

A obstrução ureteral por ureterólitos deve ser considerada como diagnóstico diferencial em felinos com sinais inespecíficos associados à azotemia. A implantação bilateral de dispositivo SUB mostrou-se eficaz para restabelecer o fluxo urinário e promover melhora clínica e laboratorial da paciente.

REFERÊNCIAS

1. Frade MM. Bypass ureteral subcutâneo na ureterolitíase felina [dissertação]. Évora: Universidade de Évora, Escola de Ciências e Tecnologia; 2021.

2. Gomes VR, Ariza PC, Borges NC, Schulz FJ, Fioravanti MCS. Risk factors associated with feline urolithiasis. *Vet Res Commun*. 2018;42(1):87-94.

3. Berent AC. Ureteral obstructions in dogs and cats: a review of traditional and new interventional diagnostic and therapeutic options. *J Vet Emerg Crit Care*. 2011;21(2):86-103.

4. Adriano AO. Bypass ureteral subcutâneo no manejo de obstrução ureteral em um gato: relato de caso. Curitibanos: Universidade Federal de Santa Catarina; 2023. 53 p.

Implante de penas em *Ara macao* utilizando penas homólogas de *Ara chloropterus*: relato de caso

Wendy Julia Silva Vieira[1], Alice Fernandes Rocha[1], Natália de Melo Moraes[1], Pablo Cesar Pezoa Poblete[1]

[1].Zoovet Clínica e Consultoria, Belo Horizonte, Minas Gerais, Brasil

Resumo: O implante de penas consiste em técnica utilizada na medicina de aves, para restauração da capacidade de voo em espécimes com perda de penas aerodinâmicas. Objetivou-se relatar a técnica de implante de penas em uma Arara-macau (*Ara macao*), mantida como pet e executora de voos livres, com histórico de arrancamento de penas secundário à alteração de rotina e manejo. Após estabilização do quadro, optou-se pelo implante para restabelecimento da capacidade de voo e redução do estresse. Foram utilizadas penas de Arara-vermelha (*Ara chloropterus*) provenientes do banco de penas da Zoovet Clínica e Consultoria, previamente catalogadas, higienizadas e armazenadas adequadamente. Avaliou-se a integridade do cálamo residual, preservando-se ao máximo sua estrutura. As penas implantadas foram preparadas individualmente conforme o tamanho do cálamo da receptora e fixadas com haste de madeira associada à cola de cianoacrilato e resina acrílica em pó. Sob sedação inalatória, as penas foram implantadas respeitando sequência anatômica e angulação das rêmiges e retrizes. Foram implantadas todas as rêmiges primárias e secundárias bilateralmente, além de sete retrizes. O procedimento permitiu restauração imediata da superfície aerodinâmica e retorno gradual ao condicionamento de voo, demonstrando ser alternativa segura e eficaz para reabilitação funcional de psitacídeos.

Palavras-chave: psitacídeos; medicina de aves; arrancamento de penas; voo livre.

Introdução

As penas desempenham funções essenciais nas aves, incluindo proteção, termorregulação e sustentação aerodinâmica durante o voo (1). Em psitacídeos mantidos como aves de companhia, alterações ambientais e de manejo podem desencadear distúrbios comportamentais, incluindo automutilação e arrancamento de penas (2).

O implante de penas, denominado *feather imping*, consiste em técnica descrita inicialmente na falcoaria e posteriormente incorporada à medicina de aves para substituição temporária de penas danificadas, por penas doadoras compatíveis (3). O procedimento permite restauração imediata da capacidade de voo sem necessidade de aguardar a muda fisiológica completa (3,4).

O presente trabalho teve como objetivo descrever a técnica de implante de penas em uma Arara-macau (*Ara macao*), mantida como pet após quadro de arrancamento de penas.

Descrição do Caso

Foi atendida na Zoovet Clínica e Consultoria uma Arara-macau (*Ara macao*), adulta, mantida como ave de companhia e submetida regularmente ao voo livre, apresentando histórico de arrancamento de penas secundário à alteração de rotina e manejo (Figura 1). Após restabelecimento da rotina habitual, como parte do tratamento do quadro comportamental, optou-se pela realização do implante de penas, para reabilitação funcional e retorno gradual das atividades de voo.

As penas utilizadas foram provenientes do banco de penas da Clínica. Durante o preparo, cada pena foi identificada quanto à posição anatômica e altura de inserção na pele. Posteriormente realizou-se higienização, utilizando solução a base de amônia quaternária, secagem, seguida de armazenamento em sacos herméticos contendo sílica e pastilha de paraformaldeído. Para o procedimento foram selecionadas penas de Arara-vermelha (*Ara chloropterus*), devido à compatibilidade anatômica e biomecânica com o espécime alvo.

Previamente ao procedimento avaliou-se a integridade do cálamo residual das penas danificadas da ave, verificando presença de estrutura suficiente para fixação intramedular do implante. Buscou-se preservar ao máximo o cálamo remanescente, removendo apenas extremidades desgastadas ou instáveis.

As penas implantadas foram preparadas levando em consideração o tamanho do cálamo receptor e o comprimento anatômico correspondente da pena substituída. Após mensuração, realizou-se a adaptação de haste de madeira compatível com o diâmetro do cálamo. As hastes foram fixadas utilizando cola à base de cianoacrilato de média viscosidade associada à resina acrílica em pó, visando maior estabilidade estrutural (Figura 2).

O procedimento foi realizado sob sedação inalatória. As penas implantadas foram fixadas respeitando sequência anatômica, alinhamento e angulação fisiológica das rêmiges e retrizes, evitando rotações capazes de comprometer a aerodinâmica do voo. Durante a aplicação da cola foi utilizado um isolador de área para separar a pena a ser implantada, evitando aderência acidental às penas adjacentes (Figura 3).

Foram implantadas todas as rêmiges primárias e secundárias bilateralmente, além de sete retrizes. Após recuperação anestésica observou-se adequado alinhamento das penas implantadas e estabilidade satisfatória dos implantes (Figura 4).

Figura 1 - Espécime com penas quebradas.



Figura 2 - Sequenciamento de penas para implante.

Figura 3 - Implantação da pena em cálamo receptor.



Figura 4 - Espécime após implante de penas.

Discussão

O implante de penas é descrito como técnica simples, eficiente e minimamente invasiva para restauração funcional das penas de voo em aves domésticas e silvestres (3). Sua utilização reduz significativamente o tempo necessário para recuperação da capacidade aerodinâmica, permitindo retorno precoce às atividades de voo sem necessidade de aguardar o ciclo completo de muda fisiológica, que pode durar mais de um ano em grandes psitacídeos (4,5).

Embora inicialmente difundido na falcoaria e reabilitação de aves silvestres, o procedimento tem ganhado importância na medicina de aves de companhia, especialmente em psitacídeos submetidos ao voo livre ou acometidos por alterações comportamentais associadas à privação de voo e arrancamento de penas, sendo a restauração funcional por meio de implante um contribuinte para o bem-estar físico e comportamental (5).

No presente relato, a utilização do implante de penas integrou o manejo terapêutico após estabilização comportamental da ave, objetivando não apenas recuperação aerodinâmica, mas também redução do estresse e retorno gradual ao condicionamento de voo.

A utilização de penas provenientes de *Ara chloropterus* mostrou-se uma alternativa devido à elevada compatibilidade anatômica entre espécies do gênero *Ara*. A seleção adequada da pena doadora e o correto alinhamento anatômico são fatores determinantes para o sucesso do procedimento, uma vez que pequenas alterações de curvatura e posicionamento podem comprometer a dinâmica de voo (3,6). Sendo a melhor fonte de penas doadoras a própria ave, podendo o responsável armazenar e identificar as rêmiges e retrizes que são trocadas durante a muda para possível uso futuro (3).

A preservação do cálamo residual mostrou-se determinante para a estabilidade mecânica do implante. Estudos descrevem que danos extensos ao cálamo inviabilizam a técnica devido à

redução da área de fixação intramedular (4). A associação entre cola de cianoacrilato e resina acrílica proporcionou adequada estabilidade estrutural no presente caso, reduzindo risco de descolamento precoce. Materiais leves e resistentes, como madeira e bambu, são descritos na literatura como opções apropriadas para fixação intramedular devido à compatibilidade biomecânica com o cálamo das penas (3,6).

Embora o procedimento apresente excelentes resultados funcionais, ressalta-se que o implante não substitui a abordagem etiológica do arrancamento de penas. O sucesso clínico depende da correção simultânea dos fatores comportamentais, ambientais e de manejo envolvidos no desencadeamento do quadro (2).

Conclusão

O implante de penas constitui técnica segura, eficaz e de baixo custo para a restauração temporária da capacidade de voo em psitacídeos. A utilização de penas anatomicamente compatíveis provenientes de banco de penas organizado favorece adequada adaptação estrutural e funcional dos implantes.

A preservação do cálamo residual, o correto alinhamento anatômico e a fixação adequada das penas implantadas são fatores determinantes para o sucesso do procedimento. A técnica contribui para o retorno da capacidade de voo e pode atuar como ferramenta auxiliar no manejo comportamental em aves mantidas sob cuidados humanos.

Referências

1. Proctor NS; Lynch PJ. Manual of Ornithology: Avian Structure and Function. New Haven: Yale University Press; 1993.
2. Chitty J. Feather plucking in psittacine birds—social, environmental and behavioural considerations. In Practice. 2003;25:550-555.
3. Lierz M; Fischer D. Clinical Technique: Imping in Birds. Journal of Exotic Pet Medicine. 2011;20(2):131-137.
4. Rohwer S; Ricklefs RE; Rohwer VG; Coople MM. Allometry of the duration of flight feather molt in birds. PLoS Biology. 2009;7(6):1-9.
5. Glendell G. Imping: a guide to wing repair. Vet Times. 2010 Oct 4.
6. Oliveira, EC; Santos, DS; Silva, CPR; Nascimento, LR; Santos, MCL; Santos, TCA. Banco de penas: importância para a reabilitação de aves. Brazilian Journal of Animal and Environmental Research, v.2, n.4, p.1366-1375, 2019.

Importância da avaliação pré-transfusional em felino com anemia grave: Relato de caso

Beatriz da Silva Ramos – Discente de Medicina Veterinária na Universidade Federal de Santa Catarina.
Ana Luiza Pastore Dambros – Discente de Medicina Veterinária na Universidade Federal de Santa Catarina.
Gabriella Parisotto Boff – Discente de Medicina Veterinária na Universidade Federal de Santa Catarina.
Caroline Costa da Silva – Discente de Medicina Veterinária na Universidade Federal de Santa Catarina.
Maria Eduarda de Moraes Flores – Médica Veterinária Residente em Clínica Médica e Cirúrgica de Animais de Companhia Convencionais e Não Convencionais, na Universidade Federal de Santa Catarina.
Angela Patricia Medeiros Veiga – Profª Dr. de Graduação em Medicina Veterinária com ênfase em Patologia Clínica Veterinária, na Universidade Federal de Santa Catarina.

Resumo:

A transfusão sanguínea é um importante recurso terapêutico em felinos com anemia grave, sendo a tipagem e a prova cruzada essenciais à segurança do procedimento devido à presença de aloanticorpos naturais nessa espécie. O trabalho relatou a conduta adotada na transfusão sanguínea de uma felina com anemia grave, destacando a importância dos testes pré-transfusionais. Foi atendida uma gata sem raça definida, 17 anos, 2,700 kg, positiva para Vírus da Leucemia Felina e com Doença Renal Crônica em estágio IV, em uso de eritropoetina sem resposta satisfatória. O hemograma anemia, com esferócitos, aglutinação, anisocitose, policromasia, corpúsculos de Heinz e corpúsculos de Howell-Jolly. Indicada transfusão com sangue total, a prova cruzada apresentou aglutinação na prova maior, menor e no controle do receptor, caracterizando autoaglutinação e invalidando o teste. Diante dos achados, suspeitou-se de anemia hemolítica imunomediada secundária e instituiu-se prednisolona (2 mg/kg) por 14 dias. Realizada a tipagem sanguínea, que identificou o tipo A, procedeu-se à transfusão com concentrado de hemácias, compatível em todas as provas. O procedimento ocorreu sem intercorrências e a paciente apresentou melhora clínica imediata, com mucosas coradas, retomada da alimentação espontânea e ganho de 100 g em uma semana. Concluiu-se que a urgência clínica não justifica a realização de transfusão sem avaliação pré-transfusional e que a interpretação adequada da prova cruzada, pode ser determinante para a segurança do procedimento transfusional.

Palavras-chave: Tipagem sanguínea; prova cruzada; transfusão; AHIM; gatos.

Introdução:

A transfusão sanguínea está cada vez mais presente na Medicina Veterinária, devido ao seu papel no suporte terapêutico de pacientes críticos (1). Em gatos, são descritos três tipos sanguíneos: A, B e AB, sendo este último considerado raro (2). A prova cruzada tem como objetivo avaliar a compatibilidade sanguínea entre o doador e o receptor, sendo especialmente importante em felinos devido à presença de aloanticorpos naturais frente aos antígenos eritrocitários (3).

A Anemia Hemolítica Imunomediada (AHIM) é um distúrbio imunológico que pode acometer cães e gatos, levando à destruição acelerada de eritrócitos. Quando é ocasionada

por fatores idiopáticos é classificada como AHIM primária ou autoimune. Na forma secundária pode estar associada à ação de agentes infecciosos, como o Vírus da Leucemia Felina (FeLV) (4).

O presente trabalho tem como objetivo relatar a conduta adotada para a realização de transfusão sanguínea em uma felina com anemia grave, destacando a importância dos testes pré-transfusionais para a segurança do procedimento.

Descrição do caso:

Vem sendo acompanhado na Clínica Veterinária Escola da Universidade Federal de Santa Catarina, no município de Curitibanos, Santa Catarina, um felino, fêmea, sem raça definida, com 17 anos de idade, pesando 2,700 kg, positiva para FeLV, e diagnóstico de Doença Renal Crônica (DRC) em estágio IV. A paciente encontrava-se em tratamento com eritropoetina havia aproximadamente cinco meses, na dose inicial de 100 UI/kg. No último mês, devido à baixa resposta terapêutica, a dose foi aumentada para 150 UI/kg, entretanto, não houve melhora significativa nos exames laboratoriais. Em hemograma realizado dia 29/04/26 observaram-se eritrócitos de 2,57 x 10^6/µL (valor de referência: 5,0 - 10,0 x 10^6/µl) e hematócrito de 11,8% (valor de referência: 24 - 45 %), além da presença de esferócitos (+), aglutinação (+), anisocitose (++), policromasia (++), corpúsculos de Heinz (+) e corpúsculos de Howell-Jolly (+). Diante da anemia severa, foi indicada transfusão sanguínea, inicialmente programada para o dia 04/06/26, utilizando sangue total.

Previamente à transfusão, foi realizado teste de compatibilidade sanguínea, no qual se observou reação de aglutinação (++) tanto na prova maior quanto na prova menor. Entretanto, o controle do receptor também apresentou aglutinação, impossibilitando a interpretação adequada do teste. No mesmo dia, novo hemograma evidenciou hemácias de 2,58 x 10^6/µL (valor de referência: 5,0 - 10,0 x 10^6/µl) e hematócrito de 12% (valor de referência: 24 - 45%), com anisocitose e policromasia (+), corpúsculos de Howell-Jolly (+), esferócitos (++) e aglutinação em lâmina (+). Associando-se esses achados laboratoriais ao quadro clínico, levantou-se a suspeita de anemia hemolítica imunomediada (AHIM), sendo instituída terapia com prednisolona, na dose de 2 mg/kg, por 14 dias, com o objetivo de avaliar a resposta da paciente.

Ao exame físico, o animal apresentava letargia, hiporexia, mucosas pálidas, hipotermia, com temperatura variando entre 36,6ºC e 37,2ºC (valor de referência: 37,5 - 39,5ºC), sopro sistólico, taquipneia e taquicardia. Devido às alterações observadas no teste

de compatibilidade e à possibilidade de necessidade transfusional futura, foi recomendada a busca por bolsa de concentrado de hemácias, além da realização de tipagem sanguínea.

A tipagem sanguínea demonstrou que a felina pertencia ao tipo sanguíneo A. Assim, no dia 11/05/26, foi realizada transfusão com concentrado de hemácias do mesmo tipo. Antes do procedimento, o hematócrito da receptora era de 10%, enquanto o doador apresentava hematócrito de 45,3%. Um novo teste de compatibilidade foi realizado, demonstrando compatibilidade na prova maior, prova menor, controle do receptor e controle do doador. A transfusão ocorreu sem intercorrências. Ao final do procedimento, a paciente manteve parâmetros estáveis, apresentou mucosas mais coradas, maior atividade e se alimentou espontaneamente.

Em retorno no dia 15/05/26, a gata encontrava-se estável, sem alterações relevantes nos parâmetros fisiológicos. As mucosas estavam coradas e houve ganho de 100 g de peso em uma semana, evidenciando o sucesso da transfusão sanguínea e a ausência de reações transfusionais tardias. Atualmente a paciente segue em acompanhamento na Clínica Veterinária Escola para monitoramento dos parâmetros clínicos e laboratoriais.

Discussão:

Neste caso de anemia grave, a indicação de transfusão sanguínea foi baseada nos achados laboratoriais, principalmente o hematócrito de 11,8%, associada a sinais clínicos relacionados a redução da capacidade de transporte de oxigênio, como mucosas pálidas, taquipneia, taquicardia, letargia e hiporexia. Segundo as diretrizes para transfusão em felinos, a decisão transfusional deve considerar não apenas o valor do hematócrito, mas também a condição física do paciente e os sinais decorrentes da anemia (5). No caso relatado, a DRC em estágio IV também é um agravante importante, uma vez que a anemia associada à DRC ocorre principalmente pela redução na produção de eritropoetina, além da deficiência de ferro e inflamação crônica (6). O fato do paciente ser positivo para FeLV também pode ter contribuído para o agravamento da anemia, uma vez que esse vírus está relacionado com supressão medular, comprometendo a resposta eritropoética do animal. Além disso, por estar associada a alterações imunológicas, a FeLV é descrita como possível causa de anemia hemolítica imunomediada secundária em felinos (4).

Gatos possuem um sistema sanguíneo AB, com três tipos sanguíneos possíveis: tipo A, tipo B e tipo AB, sendo o tipo A o mais comum. Eles possuem também uma particularidade da espécie, a presença de aloanticorpos naturais, mesmo em animais que nunca receberam transfusão, essa característica faz com que a transfusão sanguínea em

gatos exija uma atenção especial (5,7). Por esse motivo, a tipagem sanguínea deve ser considerada antes do procedimento, pois transfusões incompatíveis podem causar reações hemolíticas graves e potencialmente fatais (7). Entretanto, a tipagem isolada não exclui todas as possibilidades de incompatibilidade, sendo a prova cruzada uma ferramenta importante para avaliar a reação entre plasma e hemácias do doador e do receptor. A prova maior identifica anticorpos no plasma do receptor para hemácias do doador, enquanto a prova menor avalia anticorpos no plasma do doador para hemácias do receptor (2,7)

No caso relatado, a transfusão inicialmente planejada foi suspensa após a prova cruzada apresentar aglutinação em prova maior e menor, além de aglutinação no controle do receptor. Esse achado impossibilitou a interpretação segura do teste, pois indicava autoaglutinação das hemácias da própria paciente. Além disso, alterações no hemograma realizado, indicavam uma suspeita de anemia hemolítica imunomediada (AHIM). A AHIM é caracterizada pela destruição acelerada das hemácias mediada por anticorpos, podendo ocorrer de forma primária ou secundária a doenças infecciosas, inflamatórias, neoplásicas ou ao uso de determinados fármacos. Em felinos, a AHIM é considerada menos frequente do que em cães, e suas alterações hematológicas, como os esferócitos, são mais difíceis de identificar nessa espécie (8). Ainda assim, a literatura descreve que a associação entre anemia, autoaglutinação, esferocitose, policromasia e exclusão de outras causas de anemia reforça a suspeita de AHIM (9).

A escolha pelo concentrado de hemácias se baseou na necessidade da paciente de aumentar a capacidade de transporte de oxigênio, sem reposição significativa de volume plasmático. Essa conduta foi relevante devido a DRC, pois nessa condição a sobrecarga volêmica representa maior risco (6). Além disso, o concentrado de hemácias contém menor quantidade de plasma em comparação ao sangue total, reduzindo a exposição da receptora a anticorpos plasmáticos do doador (2,6). Após a identificação do tipo sanguíneo A da paciente e de nova prova cruzada compatível, a transfusão ocorreu sem intercorrências imediatas e tardias, com melhora clínica imediata.

Conclusão:

O caso reforça que a urgência clínica não justifica a realização de transfusão sem a realização de ao menos um teste pré-transfusional. Apesar da anemia severa, a decisão de não transfundir às cegas, evita uma possível reação transfusional grave. A escolha adequada do hemocomponente, associada aos testes pré-transfusionais, é essencial para a segurança do procedimento e para o sucesso clínico inicial observado.

Referências:

1. Ribeiro RCN; Blankenheim TM; Gomes DE. Clínica transfusional em cães e gatos. Revista Científica Unilago, v.1, n.1, 2022.

2. Maniaki E; Tasker S; Maunder C. Feline blood types & blood transfusions. Part I: introduction & donor selection. Langford Vets, 2019. Access: https://www.langfordvets.co.uk/media/1otnp2cj/final-feline-update-zoetis-2803.pdf.

3. Freyhardt G; Silveira JB. Avaliação de compatibilidade sanguínea através do teste de reação cruzada em felino: estudo de caso. Revista de Estudos Vale do Iguaçu, v.1, n.37, p.81-94, 2021.

4. Little S; Levy J; Hartmann K; Hofmann-Lehmann R; Hosie M; Olah G et al. 2020 AAFP feline retrovirus testing and management guidelines. Journal of Feline Medicine and Surgery, v.22, n.1, p.5-30, 2020. doi:10.1177/1098612X19895940.

5. Taylor S; Spada E; Callan MB; Korman R; Leister E; Steagall PV et al. 2021 ISFM consensus guidelines on the collection and administration of blood and blood products in cats. Journal of Feline Medicine and Surgery, v.23, n.5, p.410-432, 2021. doi:10.1177/1098612X211007071.

6. Vaden S; Quimby J. New therapeutic approaches to management of anemia and iron metabolism in chronic kidney disease. International Renal Interest Society. Access: https://www.iris-kidney.com/treatment-of-anemia-in-cats-with-ckd.

7. Knottenbelt CM. The feline AB blood group system and its importance in transfusion medicine. Journal of Feline Medicine and Surgery, v.4, n.2, p.69-76, 2002. doi:10.1053/jfms.2001.0162.

8. Paes G; Paepe D; Veldeman J; Campos M; Daminet S. Immune-mediated hemolytic anemia (IMHA) in cats - part 1: a review. Vlaams Diergeneeskundig Tijdschrift, v.79, p.415-423, 2010.

9. Garden OA; Kidd L; Mexas AM; Chang YM; Jeffery U; Blois SL et al. ACVIM consensus statement on the diagnosis of immune-mediated hemolytic anemia in dogs and cats. Journal of Veterinary Internal Medicine, v.33, n.2, p.313-334, 2019. doi:10.1111/jvim.15441.

Importância da linfadenectomia no estadiamento de neoplasias mamárias caninas: relato de caso de comprometimento metastático em linfonodo axilar clinicamente normal

Ana Paula da Silva Nascimento, Cristhian Rene Vargas Estrada, Andrigo Barboza De Nardi, Bruna Fernanda Firmo, Celmira Calderón.

RESUMO

As neoplasias mamárias estão entre as afecções oncológicas mais frequentes em cadelas, sendo a metástase linfonodal um importante fator prognóstico negativo. O presente trabalho objetiva relatar um caso de neoplasia mamária em uma cadela submetida à mastectomia associada à linfadenectomia, destacando a importância da avaliação histopatológica de linfonodos sem alterações detectáveis ao exame físico para o correto estadiamento da doença. Foi atendida uma cadela da raça Labrador Retriever, fêmea, 16 anos, com histórico de neoformações mamárias há aproximadamente um ano e crescimento acelerado no último mês. Ao exame físico foram identificados múltiplos nódulos mamários distribuídos nas cadeias mamárias direita e esquerda, sem evidências de linfadenomegalia à palpação dos linfonodos axilares e inguinais. O estadiamento clínico, realizado por meio de ultrassonografia abdominal e radiografia torácica, não evidenciou metástases à distância. A paciente foi submetida à mastectomia total bilateral em dois tempos cirúrgicos associada à linfadenectomia axilar bilateral. O exame histopatológico identificou adenomioepitelioma benigno e maligno, carcinoma em tumor misto grau I e carcinoma lobular in situ com áreas de microinvasão e não invasivo. Adicionalmente, foi observada metástase de adenomioepitelioma maligno no linfonodo axilar direito, enquanto os demais linfonodos avaliados não apresentaram comprometimento metastático. Com base nos achados histopatológicos, a paciente foi classificada com comprometimento metastático linfonodal regional, sendo indicada quimioterapia adjuvante, posteriormente recusada pela responsável. Durante seis meses de acompanhamento não foram observadas evidências de progressão tumoral. O caso demonstra que a ausência de linfadenomegalia e de alterações nos exames de imagem não exclui a presença de metástases regionais, reforçando a importância da linfadenectomia associada à avaliação histopatológica para o correto estadiamento e definição prognóstica em cadelas com neoplasias mamárias.

Palavras chave: Oncologia; metástase linfonodal; estadiamento tumoral; histopatologia.

INTRODUÇÃO

A neoplasia mamária está entre as afecções oncológicas mais frequentes e clinicamente significativas na fêmea canina (1). Em cadelas, aproximadamente metade dos

tumores mamários são malignos, resultando em alta mortalidade devido ao desenvolvimento de metástases (2).

Nesse contexto, a avaliação dos linfonodos regionais é crucial no estadiamento clínico tumoral, uma vez que sua infiltração por células malignas é indicativo de processo de metástase e está associada a redução na expectativa de vida (3,4). Entretanto, a ausência de aumento de volume ou de alterações detectáveis ao exame físico não exclui a presença de metástases microscópicas, ressaltando a importância da avaliação histopatológica dos linfonodos regionais (4).

A avaliação histopatológica dos linfonodos regionais não se restringe à identificação de metástases, permitindo também a análise de características associadas ao prognóstico, como o tamanho dos focos metastáticos, o número de linfonodos comprometidos e a presença de invasão extracapsular. Em neoplasias mamárias caninas, o acometimento linfonodal constitui um importante indicador de progressão tumoral e está relacionado à diminuição da sobrevida dos pacientes (4).

Diante disso, o presente trabalho teve como objetivo relatar um caso de neoplasia mamária em uma cadela submetida à mastectomia associada à linfadenectomia, destacando a importância da avaliação histopatológica de linfonodos sem alterações detectáveis ao exame físico para o correto estadiamento da doença.

DESCRIÇÃO

Uma da cadela da raça Labrador Retriever, fêmea, de 16 anos, pesando 38 kg, foi atendida no Hospital Veterinário "Governador Laudo Natel", da Faculdade de Ciências Agrárias e Veterinárias da Unesp, Câmpus de Jaboticabal, apresentando histórico de neoformações mamárias há aproximadamente um ano, as quais apresentaram crescimento acelerado durante o último mês. Ao exame clínico, a paciente encontrava-se em bom estado geral, normoréxica, normodípsica, normoquezica e sem alterações urinárias relatadas pela tutora.

Ao exame físico foram identificados múltiplos nódulos mamários distribuídos nas cadeias mamárias direita e esquerda, localizados na mama abdominal cranial direita medindo (10,3 × 8 × 11 cm), mama abdominal caudal direita medindo (3,2 × 2,2 × 3,0 cm), mama abdominal cranial esquerda medindo (2,5 × 3,0 × 1,5 cm), mama abdominal caudal esquerda medindo (3,3 × 2,3 × 2,0 cm) e mama inguinal esquerda medindo (3,0 × 1,5 × 3,0 cm). Macroscopicamente, as neoformações apresentavam consistência firme, ausência de aderência aos tecidos adjacentes e, em sua maioria, áreas de ulceração cutânea. Não foi evidenciada linfadenomegalia à palpação dos linfonodos axilares e inguinais bilateralmente.

Ao realizar o estadiamento clínico tumoral por meio de ultrassonografia abdominal e radiografia torácica em três projeções, não foi identificado evidências de metástases à distância. Diante da ausência de alterações sugestivas de disseminação tumoral, foi recomendado inicialmente o tratamento cirúrgico para a abordagem da doença oncológica local e posterior confirmação morfológica. Realizou-se a mastectomia total bilateral em dois tempos cirúrgicos, juntamente com a linfadenectomia axilar bilateral e as peças cirúrgicas encaminhadas para avaliação histopatológica.

O exame histopatológico identificou como tipos celulares o adenomioepitelioma benigno e maligno, carcinoma em tumor misto grau I, carcinoma lobular in situ com áreas de microinvasão e não invasivo. Na avaliação dos linfonodos regionais, foi identificada metástase de adenomioepitelioma maligno no linfonodo axilar direito, medindo (2,3 × 1,5 × 1,3 cm) (Figura 1). Os demais linfonodos avaliados, incluindo o axilar esquerdo (1,5 × 1 × 0,5 cm), o inguinal direito (2,4 × 2,4 × 1 cm) e o inguinal esquerdo (1,5 × 1 × 0,5 cm), não apresentaram evidências de micrometástases.

O pós-operatório de ambos os procedimentos cirúrgicos transcorreu sem intercorrências (Figura 2). Com base nos achados histopatológicos, a paciente foi classificada com comprometimento metastático linfonodal regional, sendo recomendada complementação terapêutica por meio de quimioterapia antineoplásica. Entretanto, o tratamento adjuvante foi recusado por sua responsável. A paciente foi acompanhada por 6 meses, sem progressão tumoral até o acompanhamento.

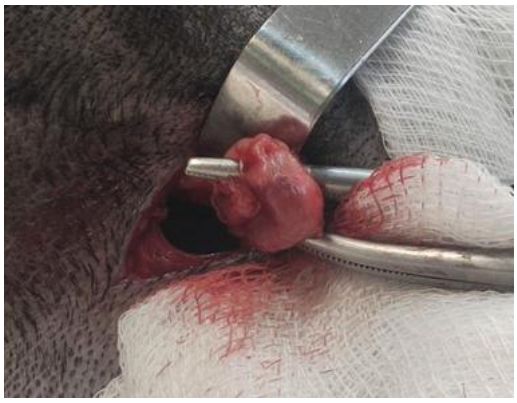

Figura 1: Paciente canina no momento transoperatório: linfonodo axilar direito identificado previamente à sua ressecção.

Figura 2: Paciente canina da raça Labrador Retriever no momento da avaliação pós-operatória (14 dias após a segunda mastectomia unilateral total e linfadenectomia): cicatriz cirúrgica com cicatrização total em fase de remodelação.

DISCUSSÃO

A presença de metástase em linfonodos regionais é considerada um dos principais fatores prognósticos em cadelas com neoplasias mamárias, estando associada à progressão tumoral, redução da sobrevida e necessidade de terapias complementares (4). Nunes et al. (2018) observaram que cadelas com metástase linfonodal apresentaram mediana de sobrevida de 331 dias, significativamente inferior à observada em pacientes sem comprometimento metastático regional, evidenciando a importância prognóstica da identificação dessas lesões (5).

Em estudo envolvendo cadelas com neoplasias mamárias, foram identificadas metástases em 31,6% dos linfonodos axilares e em 16,3% dos linfonodos inguinais avaliados. Adicionalmente, verificou-se que a maioria dos linfonodos metastáticos não apresentava alterações detectáveis clinicamente, demonstrando que a ausência de linfadenomegalia não exclui o comprometimento metastático regional (6). Os achados do presente relato corroboram esses resultados, uma vez que a metástase linfonodal foi identificada exclusivamente por meio da avaliação histopatológica após a realização da linfadenectomia.

No presente caso, não foram observadas alterações à palpação dos linfonodos regionais nem evidências de metástase nos exames de imagem. Entretanto, a avaliação histopatológica revelou metástase no linfonodo axilar direito, enquanto os demais linfonodos avaliados não apresentaram comprometimento metastático. Dessa forma, a realização da linfadenectomia mostrou-se fundamental para a identificação da metástase e para o correto estadiamento

da paciente. Caso o linfonodo axilar não tivesse sido removido e submetido à avaliação histopatológica, o comprometimento metastático regional provavelmente não teria sido identificado, resultando em subestadiamento da doença e possível impacto na definição prognóstica e terapêutica.

Embora a responsável tenha optado por não realizar quimioterapia antineoplásica, a paciente permaneceu sem evidências de progressão tumoral durante os seis meses de acompanhamento. Entretanto, considerando o comprometimento metastático linfonodal identificado, o acompanhamento clínico contínuo permanece essencial devido ao potencial de progressão da doença descrito na literatura.

CONCLUSÃO

A linfadenectomia associada à avaliação histopatológica foi fundamental para a identificação de metástase em linfonodo axilar clinicamente normal, permitindo o correto estadiamento da paciente. A ausência de linfadenomegalia e de alterações nos exames de imagem não exclui o comprometimento metastático regional, reforçando a importância da avaliação dos linfonodos em cadelas com neoplasias mamárias.

REFERÊNCIAS

1) Cowell RL, Valenciano AC. Diagnóstico citológico e hematologia de cães e gatos. 2. ed. São Paulo: MedVet; 2021.

2) Daleck CR, De Nardi AB. Oncologia em cães e gatos. 2. ed. São Paulo: Roca; 2016.

3) Jericó MM, Andrade Neto JP, Kogika MM. Tratado de medicina interna de cães e gatos. 2. ed. São Paulo: Roca; 2023.

4) Cassali GD, et al. Patologia mamária canina e felina: do diagnóstico ao tratamento. 2. ed. São Paulo: MedVet; 2023.

5) Nunes FC, Campos CB, Teixeira SV, Bertagnolli AC, Lavalle GE, Cassali GD. Estudo epidemiológico, clínico-patológico e avaliação de sobrevida global em cadelas com neoplasias mamárias. Arquivo Brasileiro de Medicina Veterinária e Zootecnia. 2018;70(6):1714-1722.

6) Souza TD, De Nardi AB, Ferreira E, Cassali GD, et al. Evaluation of metastatic mammary carcinoma in regional lymph nodes of female dogs and its clinical significance. Frontiers in Veterinary Science. 2023;10:1149315.

Importância da realização do A-FAST no diagnóstico e planejamento cirúrgico em paciente politraumatizado: relato de caso

Gabrielly Vitória Dias de Oliveira – Discente de Medicina Veterinária da Faculdade de Ciências Sociais e Agrárias de Itapeva – FAIT UNIGRUPO FAEF, SP

Yasmin de Jesus Santos Rodrigues – Discente de Medicina Veterinária da Faculdade de Ciências Sociais e Agrárias de Itapeva – FAIT UNIGRUPO FAEF, SP

Larissa Lais Favaro Pimenta – Prof°. Esp. de Medicina Veterinária Faculdade de Ciências Sociais e Agrárias de Itapeva – FAIT UNIGRUPO FAEF, SP

Resumo

A realização do protocolo FAST é de extrema importância no atendimento emergencial de pacientes politraumatizados, sendo fundamental que o médico veterinário esteja capacitado para executá-lo de forma rápida e eficiente. Casos de trauma são frequentes na clínica de pequenos animais e a utilização desse exame auxilia no diagnóstico precoce e na tomada de decisões terapêuticas imediatas. Além disso, após a identificação das alterações e a instituição do tratamento adequado, é essencial que a clínica esteja preparada e devidamente equipada para receber pacientes que possam necessitar de intervenção cirúrgica emergencial, contribuindo para a redução de complicações e para a melhora do prognóstico do paciente.

Palavras-chave: trauma; emergência; ultrassom; cirurgia.

Abstract

Performing the FAST protocol is extremely important in the emergency care of polytrauma patients, and it is essential that the veterinarian is trained to execute it quickly and efficiently. Trauma cases are frequent in small animal clinics, and the use of this examination aids in early diagnosis and immediate therapeutic decisions. Furthermore, after identifying abnormalities and initiating appropriate treatment, it is essential that the clinic is prepared and properly equipped to receive patients who may require emergency surgical intervention, contributing to the reduction of complications and improving the patient's prognosis.

Keywords: trauma; emergency; ultrasound; surgery.

Introdução

O protocolo FAST (Focused Assessment with Sonography for Trauma) é utilizado como método rápido de triagem em pacientes vítimas de trauma, auxiliando na detecção de líquidos livres nas cavidades abdominal e torácica (1,2,3). Na medicina veterinária, destaca-se por ser um exame rápido, seguro, não invasivo e de fácil execução, permitindo avaliações seriadas e acompanhamento da evolução clínica do paciente (4,5).

O protocolo A-FAST (Abdominal Focused Assessment with Sonography for Trauma) é composto por quatro janelas ultrassonográficas abdominais: hepatodiafragmática (HD),

esplenorrenal (SR), cistocólica (CC) e hepatorrenal (HR) (5,6). Na janela HD é avaliado fígado, diafragma e vesícula biliar. A janela SR permite a avaliação do baço e rim esquerdo. Na janela CC avaliam-se a vesícula urinária e o cólon, enquanto a HR é acessada na lateral direita da região umbilical para avaliação entre rim e fígado, possibilitando a identificação de líquido livre em cavidade abdominal (5,7,8).

Apesar de sua importância na rotina emergencial, o uso do protocolo FAST na medicina veterinária ainda é pouco difundido na área de pequenos animais (9,10,1,3).

Dessa forma, o presente relato de caso apresenta relevância por evidenciar a importância da capacitação do médico veterinário na realização e interpretação do exame A-FAST, uma vez que sua aplicação permite a identificação precoce de alterações decorrentes do trauma, contribuindo para o diagnóstico rápido, o direcionamento da conduta terapêutica e o planejamento cirúrgico adequado, fatores essenciais para o aumento das chances de sobrevivência e recuperação dos pacientes politraumatizados.

Material e Métodos

Foi atendida na Clínica Veterinária UltraVet, em Itapeva-SP, uma cadela SRD, de 1 ano e 7 meses, pesando 8,370 kg, após ser atropelada, com impacto na região craniana. Ao exame físico, apresentava ataxia, amaurose, mucosas hipocoradas, tempo de preenchimento capilar de 3 segundos, sangramento ativo em região oral, dentes fraturados e dor abdominal. Sem alterações na ausculta cardiopulmonar ou fraturas visíveis, e temperatura corporal de 39,9ºC. Exames, incluindo hemograma, glicemia e ultrassom A-FAST, foram feitos para investigar se havia presença de hemorragia interna. O ultrassom inicial não mostrou líquido livre, e a bexiga apresentava-se vazia; o hemograma indicou anemia leve e a glicemia foi de 121 mg/dL.

Com esses achados, suspeitou-se de trauma cranioencefálico, e a paciente foi internada para estabilização, com fluidoterapia e medicações de suporte. No segundo dia, apesar da melhora, houve êmese, e notou-se ausência de micção, abdômen distendido e sangramento vulvar. Com a realização de um novo A-FAST, foi observado líquido livre dentro da cavidade. A punção confirmou que o líquido presente era urina, e a bexiga ainda continuava vazia na avaliação.

Portanto, a paciente foi encaminhada imediatamente para laparotomia exploratória, na qual foi constatada ruptura de ureteres, bexiga urinária e útero, sem evidência de hemorragia ativa no momento do procedimento cirúrgico. Para correção das alterações identificadas, foram realizados ureterocistotomia bilateral, cistorrafia e ovariohisterectomia.

Ao fim do procedimento a paciente apresentou um retorno estável da anestesia e começo a urinar através da sonda, além da realização de antibiótico terapia.

Após sete dias de internação, a paciente se apresentava-se alerta, responsiva e com micção normalizada. Diante da evolução clínica favorável, optou-se pela retirada da sonda urinária e, aproximadamente uma hora após a retirada, observou-se micção espontânea sem alterações.

No décimo dia de internamento a paciente mantinha-se estável, alerta, apresentando normoúria e finalizando o seu tratamento medicamentoso instituído. Portanto, foi concedido a alta hospitalar, perante melhora do quadro clínico da paciente, sendo liberada com orientações e retorno em três dias, para a retirada dos pontos.

No retorno, a responsável relatou que o animal apresenta normofagia, normodipsia, normoúria, normoquezia e ausência de êmese. Ao exame físico, a ferida cirúrgica apresentava adequada cicatrização, possibilitando a remoção dos pontos. Assim, a paciente recebeu alta definitiva após completa recuperação clínica, sem restrições no momento da avaliação.

Resultados e Discussão

Em pequenos animais, injúrias hepáticas e esplênicas estão entre as principais causas de hemorragias intraperitoneais, enquanto hemoperitônio e uroperitônio são frequentes em traumas intra-abdominais em cães (3). No presente caso, o primeiro exame A-FAST não evidenciou líquido livre em cavidade abdominal, ressaltando a importância da realização de avaliações seriadas em pacientes politraumatizados.

Segundo Lewis e Bassolino (5), a presença de derrame peritoneal ao redor da bexiga pode produzir o artefato “edge shadow”, levando à falsa suspeita de ruptura vesical. Entretanto, em casos de ruptura verdadeira, a bexiga apresenta-se colapsada e sem conteúdo ao exame ultrassonográfico, achado compatível com o observado neste relato.

O uso do protocolo A-FAST seriado foi fundamental para a identificação do líquido livre em cavidade abdominal e para o direcionamento da intervenção cirúrgica emergencial (4).

Conclusão

A ultrassonografia FAST atua como importante ferramenta para a identificação de líquido livre dentro da cavidade, em um momento de emergência. Sendo assim, com a obtenção do diagnóstico precoce é possível instituir o tratamento mais adequado, reduzindo complicações secundárias e possibilitando um melhor prognóstico para o paciente.

Portanto, é fundamental que tanto a equipe médica quanto a estrutura hospitalar estejam devidamente capacitadas e preparadas para atuar diante de situações emergenciais, possibilitando a realização imediata da intervenção necessária.

Referências

1. Lisciandro GR. The use of the diaphragmatico-hepatic (DH) views of the abdominal and thoracic focused assessment with sonography for triage (AFAST/TFAST) examinations for the detection of pericardial effusion in 24 dogs (2011-2012). Journal of Veterinary Emergency and Critical Care. 2016;26(1):125-131.
2. Boysen SR, Lisciandro GR. The use of ultrasound for dogs and cats in the emergency room. Veterinary Clinics of North America: Small Animal Practice. 2013; 43:773-797.
3. McMurray J, Boysen S, Chalhoub S. Focused assessment with sonography in nontraumatized dogs and cats in the emergency and critical care setting. Journal of Veterinary Emergency and Critical Care. 2016;26(1):64-73.
4. Lisciandro GR. Abdominal and thoracic focused assessment with sonography for trauma, triage, and monitoring in small animals. Journal of Veterinary Emergency and Critical Care. 2011;21(2):104-122.
5. Lewis D, Bassolino S. Overview of TFAST and AFAST: point-of-care ultrasounds and how to perform them. In Practice. 2022; 44:520-535.
6. Plácido LA, Carvalho EB, Paiva BS, Bernardino LVS, Salvado LG, Campos ACS. Relato de elaboração de produto técnico: desenvolvimento de guia rápido para realização do exame A-FAST ultrassonográfico em pequenos animais. Revista Fluminense de Extensão Universitária. 2024;14(2):48-60.
7. Lisciandro GR. Focused ultrasound techniques for the small animal practitioner. Oxford: Wiley Blackwell; 2014.
8. Hamel PE, Berry CR. Sonography assessment: overview of AFAST and TFAST. College of Veterinary Medicine, University of Florida; 2018.
9. Lisciandro GR, et al. Evaluation of a thoracic focused assessment with sonography for trauma (TFAST) protocol to detect pneumothorax and concurrent thoracic injury in 145 traumatized dogs. Journal of Veterinary Emergency and Critical Care. 2008;18(3):258-269.
10. Lisciandro GR, et al. Evaluation of an abdominal fluid scoring system determined using abdominal focused assessment with sonography for trauma in 101 dogs with motor vehicle trauma. Journal of Veterinary Emergency and Critical Care. 2009;19(5):426-437.

Importância dos Sinais Dermatológicos no Diagnóstico da Leishmaniose Visceral Canina: Relato de Caso

Mariana Limongi Flach – Discente de Medicina Veterinária do Centro Universitário Ritter dos Reis (UniRitter), RS
Ísis Moukaddem de Souza - Discente de Medicina Veterinária do Centro Universitário Ritter dos Reis (UniRitter), RS
Vitória Spiazzi – Discente de Medicina Veterinária da Universidade Federal do Rio Grande do Sul (UFRGS), RS
Gabriela Nepomuceno Duarte - Discente de Medicina Veterinária da Universidade Federal do Rio Grande do Sul (UFRGS), RS
Tissie dos Santos Nunes - Discente de Medicina Veterinária da Universidade Federal do Rio Grande do Sul (UFRGS), RS
Mariana Caetano Teixeira – Profª Drª de Medicina Veterinária do Centro Universitário Ritter dos Reis (UniRitter), RS

Resumo: A leishmaniose visceral canina é uma zoonose de grande relevância clínica e epidemiológica, tendo o cão como principal reservatório urbano da infecção. Objetivou-se relatar um caso de leishmaniose visceral canina em um cão da raça Yorkshire Terrier, macho, com dois anos de idade, atendido com histórico de lesões ulcerativas crônicas em pavilhões auriculares, alopecia periocular e perioral, hipotricose difusa e intensa descamação cutânea. Foram realizados hemograma, perfil bioquímico, perfil eletrolítico, ultrassonografia abdominal e sorologia para leishmaniose. Os exames laboratoriais evidenciaram anemia normocítica normocrômica arregenerativa, trombocitopenia, hiperproteinemia, hiperglobulinemia e discreta hipoalbuminemia. À ultrassonografia abdominal observaram-se esplenomegalia e hepatomegalia discretas. O diagnóstico foi confirmado por sorologia reagente nos testes ELISA e RIFI para *Leishmania infantum*. Com base nos achados clínicos, laboratoriais e ultrassonográficos, o paciente foi classificado com estadiamento III e submetido ao tratamento com miltefosina, alopurinol e domperidona, associados a terapias dermatológica e oftálmica de suporte. Após o início do tratamento, observou-se melhora clínica progressiva, caracterizada pela redução da descamação cutânea, crescimento piloso nas áreas acometidas e regressão das lesões ulcerativas. Conclui-se que as alterações dermatológicas podem representar importantes indicativos clínicos da leishmaniose visceral canina e que a associação entre avaliação clínica, exames complementares e testes sorológicos é fundamental para o diagnóstico, estadiamento e instituição da terapia adequada, contribuindo para a melhora clínica e qualidade de vida dos pacientes acometidos.

Palavras-chave: *Leishmania infantum*; dermatopatia; zoonose; cão; doença infecciosa.

Introdução: A leishmaniose visceral canina é uma enfermidade infecciosa, crônica e zoonótica causada por *Leishmania infantum*, considerada uma das principais doenças transmitidas por vetores em cães (1). Embora apresente caráter sistêmico, as manifestações cutâneas figuram entre os achados clínicos mais frequentes, estando presentes em grande parte dos animais sintomáticos e podendo, em alguns casos,

constituir a única alteração observada (2,3). Entre os padrões dermatológicos descritos destacam-se a dermatite esfoliativa, as lesões ulcerativas, a alopecia, a hipotricose e a onicogrifose.

De acordo com o consenso da World Association for Veterinary Dermatology (3), a dermatite esfoliativa representa a manifestação dermatológica mais comum da leishmaniose canina, frequentemente acometendo inicialmente a face e os pavilhões auriculares, com posterior disseminação para outras regiões corporais. A ampla variabilidade das lesões cutâneas pode dificultar o reconhecimento precoce da enfermidade e reforça a necessidade de incluí-la entre os diagnósticos diferenciais de dermatopatias crônicas.

Diante da relevância clínica das manifestações dermatológicas e da importância do diagnóstico precoce, o presente trabalho tem como objetivo relatar um caso de leishmaniose visceral canina com apresentação cutânea marcante, enfatizando os aspectos clínicos, laboratoriais, diagnósticos e terapêuticos envolvidos. As manifestações clínicas são variadas e dependem da resposta imunológica do hospedeiro. Entre os sinais mais frequentes destacam-se alterações dermatológicas como dermatite esfoliativa, alopecia, hipotricose e ulcerações cutâneas, muitas vezes os primeiros sinais da infecção. Tais lesões possuem relevante valor diagnóstico (2,3).

Descrição do Caso: Um cão da raça Yorkshire Terrier, macho, com dois anos de idade e 1,9 kg, foi atendido apresentando lesões ulcerativas crônicas em pavilhões auriculares associadas à alopecia periocular e perioral, hipotricose difusa e intensa descamação cutânea (Figuras 1). Diante do quadro dermatológico, foi realizada investigação clínica complementar por meio de exames hematológicos, bioquímicos, ultrassonográficos e sorológicos.

Figura 1 – Lesões dermatológicas em cão com leishmaniose visceral canina. (A) Lesões ulcerativas e descamativas em bordas do pavilhão auricular prévias ao tratamento, compatível com vasculite de ponta de orelha. (B) Rarefação pilosa periocular e perioral associada a alterações dermatológicas faciais. (C) Região dorsal antes do tratamento, com intensa descamação cutânea associada às manifestações dermatológicas da enfermidade.

Fonte: Arquivo pessoal, 2026.

Os exames laboratoriais evidenciaram anemia normocítica normocrômica arregenerativa, trombocitopenia, hiperproteinemia, hiperglobulinemia e discreta hipoalbuminemia. Na avaliação ultrassonográfica abdominal foram observadas esplenomegalia e hepatomegalia discretas. A suspeita clínica de leishmaniose visceral canina foi confirmada pela positividade nos testes sorológicos ELISA e RIFI para *Leishmania infantum*.

Com base na associação entre os sinais clínicos, alterações laboratoriais e achados ultrassonográficos, instituiu-se tratamento com miltefosina, alopurinol e domperidona, associados a terapias dermatológica e oftálmica de suporte. Quinze dias após o início do protocolo terapêutico, observou-se melhora clínica progressiva, caracterizada pela redução da descamação cutânea, crescimento piloso nas áreas acometidas e regressão das lesões ulcerativas auriculares (Figura 2).

Figura 2 - Evolução clínica de cão com leishmaniose visceral canina ao final do tratamento. (A) Regressão da vasculite em ponta de orelha. (B) Crescimento piloso facial e melhora dermatológica. (C) Redução da descamação e recuperação cutânea abdominal.



Fonte: Arquivo pessoal, 2026.

Discussão: As lesões dermatológicas observadas são frequentemente descritas na leishmaniose visceral canina (LVC) e incluem dermatite esfoliativa, alopecia e ulcerações cutâneas, sendo importantes para a suspeita clínica da enfermidade (1,3). As alterações hematológicas, como anemia arregenerativa e trombocitopenia, estão associadas à inflamação crônica, mecanismos imunomediados e possível comprometimento medular

(1,2). A hiperproteinemia com hiperglobulinemia reflete estimulação antigênica persistente, enquanto a hipoalbuminemia está relacionada ao processo inflamatório sistêmico (2). A esplenomegalia e hepatomegalia reforçam o caráter sistêmico da doença, com envolvimento do sistema mononuclear fagocitário (1,2).

O diagnóstico foi estabelecido pela associação entre sinais clínicos, alterações laboratoriais e sorologia positiva (ELISA e RIFI), conforme recomendado pelas diretrizes atuais (2,4). O estadiamento clínico foi essencial para definição terapêutica. A resposta ao tratamento demonstrou melhora clínica progressiva, com regressão das lesões dermatológicas evidenciada nas imagens de evolução, embora a eliminação parasitológica completa não seja geralmente alcançada em cães infectados (2,4).

Conclusão: A leishmaniose visceral canina integra os diagnósticos diferenciais de dermatopatias crônicas em cães. Os sinais dermatológicos representam importantes indicadores clínicos para suspeita da enfermidade. A associação entre avaliação clínica, exames complementares e testes sorológicos permite o diagnóstico. O estadiamento clínico orienta a conduta terapêutica e prognóstica. O tratamento instituído promove melhora clínica das manifestações dermatológicas.

Referências

1. Baneth G; Koutinas AF; Solano-Gallego L; Bourdeau P; Ferrer L. Canine leishmaniosis: clinical, diagnostic and therapeutic update. Veterinary Parasitology. 2019;271:1-12.
2. LeishVet. Guidelines for the diagnosis, treatment and prevention of canine leishmaniosis. 2024.
3. Saridomichelakis MN; Solano-Gallego L; Miró G; Baneth G; Ferrer L; Noli C; et al. World Association for Veterinary Dermatology Consensus Statement for Diagnosis, and Evidence-Based Clinical Practice Guidelines for Treatment and Prevention of Canine Leishmaniosis. Veterinary Dermatology. 2025;36(6):723-787.
4. Brasileish. Diretrizes brasileiras para o diagnóstico, tratamento e controle da leishmaniose canina. Brasília: 2025.

Inclusões Citoplasmáticas Azul-Esverdeadas em Neutrófilos de Felino com Comprometimento Hepático Agudo: Relato de Caso

Mv. Ailésio Rocha Mendonça Filho – Mestrando em Ciências Veterinárias (UFPR)

Mv. Raul Soares Alarcon – Residente de Patologia Clínica Veterinária (UFPR)

Mv. Sabrina Lara de Mattos – Residente de Patologia Clínica Veterinária (UFPR)

Mv. Bruna Bianchi – Residente de Patologia Clínica Veterinária (UFPR)

Mv. Marcela Nadolny de Oliveira – Residente de Patologia Clínica (UFPR)

Profa. Dra.Rosangela Locatelli Dittrich - Docente do Departamento de Medicina Veterinária da Universidade Federal do Paraná (UFPR)

Resumo: As inclusões citoplasmáticas azul-esverdeadas em neutrófilos, conhecidas como “cristais verdes da morte”, são alterações raras que indicam prognóstico desfavorável associado à necrose hepática e isquemia tecidual. Este trabalho relata o caso de um felino, SRD, 12 anos, atendido no Hospital Veterinário da UFPR com hiporexia súbita, apatia e icterícia intensa. Ao exame físico, apresentava mucosas ictéricas, desidratação (7%) e ruído expiratório. O exame T-FAST revelou efusão pleural ictérica (160 mL drenados) e pneumotórax. Instituiu-se terapia de suporte com dipirona, metadona, ondansetrona, maropitant e prednisolona. O hemograma evidenciou leucocitose (21.400/mm³) por neutrofilia (20.972/mm³), com 18% de neutrófilos tóxicos (apresentando corpúsculos de Dˆ hle e basofilia) e presença de inclusões azul-esverdeadas compatíveis com “cristais verdes da morte”. Na bioquímica sérica, observou-se aumento expressivo da GGT (21,9 U/L) e plasma intensamente ictérico, indicando colestase grave. A análise do líquido cavitário confirmou o aspecto ictérico, com predominância de neutrófilos e linfócitos, além de macrófagos espumosos e eritrofagocitose. Apesar da estabilização intensiva, o paciente evoluiu rapidamente para parada cardiorrespiratória e óbito poucas horas após o atendimento. Os achados reforçam a relevância da identificação dessas inclusões na rotina hematológica, uma vez que sua presença está associada à morte celular por isquemia tecidual e lesão hepática. O reconhecimento dessas inclusões pode atuar como marcador de péssimo prognóstico em pacientes com comprometimento hepático.

Palavras-chave: Cristais verdes; Gato, Fígado, Icterícia.

Introdução

Inclusões citoplasmáticas azul-esverdeadas, irregulares e amorfas, observadas em neutrófilos e monócitos, são achados raros na hematologia veterinária. Embora popularmente denominadas "cristais da morte", a literatura recomenda a utilização do termo "inclusões verdes" por razões éticas e diagnósticas (1). Quando identificadas, geralmente estão associadas a quadros de lesão tecidual grave, especialmente insuficiência hepática aguda ou injúria hepática fulminante, sendo consideradas marcadores de elevada mortalidade (2).

Por se tratar de um achado incomum, essas inclusões podem não ser reconhecidas ou relatadas durante a avaliação hematológica. Além disso, sua identificação pode ser dificultada pela semelhança morfológica com outras inclusões presentes em neutrófilos,

como os corpúsculos de Dˆ hle (3). Embora bem descritas na medicina e recentemente relatadas em cães, a ocorrência em felinos é extremamente escassa (4). O objetivo deste trabalho é relatar a ocorrência de cristais verdes em neutrófilos de gato, correlacionando os achados hematológicos e bioquímicos com a evolução clínica do paciente.

Descrição do Caso

Um felino macho, castrado de 12 anos, SRD, 3,8 kg, foi admitido no Hospital Veterinário (HV) da Universidade Federal do Paraná (UFPR) com histórico de hiporexia súbita há uma semana, ingerindo apenas líquidos. O tutor relatou mudança comportamental, com quadro de apatia, aquesia há três dias, redução na ingestão hídrica e diminuição do volume urinário. O animal com histórico de obstrução urinária e sem testes prévios para FIV/FeLV. Ao exame físico, verificou-se desidratação (7%), icterícia acentuada em mucosas, ruído expiratório, temperatura retal de 38,8 °C e pressão arterial sistólica de 110 mmHg. A radiografia torácica demonstrou presença de pneumotórax. A avaliação por T-FAST revelou hérnia diafragmática e efusão pleural submetida a drenagem de 160 mL que foi enviada para análise. A terapêutica instituída incluiu dipirona (25 mg/kg), metadona (0,2 mg/kg), ondansetrona (0,5 mg/kg), maropitant (1 mg/kg) e prednisolona (1 mg/kg) que foram utilizadas durante o seu internamento.

Resultados e Discussão

Os exames laboratoriais foram realizados pelo Laboratório de Patologia Clínica Veterinária da UFPR. A avaliação do líquido pleural foi aspecto ictérico, com densidade de 1.032 e proteína total de 4,2 g/dL. Os químicos do líquido foram LDH de 171,0 UI/L e glicose de 139,0 mg/dL. A citologia revelou celularidade de 1.500 células/µL, composta por neutrófilos segmentados (56%), linfócitos (39%) e macrófagos (5%). Foram observados macrófagos espumosos com debris intracitoplasmáticos, sinais de eritrofagocitose e células de Mott, caracterizando um processo inflamatório crônico ativo.

O hemograma (Tabela 1 e Tabela 2) revelou leucocitose (21.400/mm³) por neutrofilia (20.972/mm³), linfocitopenia (0/mm3), 18% de neutrófilos tóxicos com basofilia citoplasmática, granulação tóxica e corpúsculos de Dˆ hle. A identificação morfológica de inclusões irregulares, amorfas e azul-esverdeadas no citoplasma de neutrófilos segmentados confirmou a presença de inclusões verdes. A origem dessas inclusões está relacionada à lesão hepatocelular grave, conforme descrito em humanos (1,2). Embora a fisiopatologia dessas estruturas ainda não esteja completamente elucidada, sugere-se que esteja associada à insuficiência hepática aguda e à necrose hepatocelular, promovendo a

liberação de pigmentos possivelmente derivados da lipofuscina, um resíduo da digestão lisossomal (5). Esses pigmentos são fagocitados por macrófagos e células de Kupffer hepáticas, originando material semelhante à lipofuscina que pode ser observado como inclusões azul-esverdeadas em neutrófilos e, mais raramente, em monócitos circulantes (1,6). No eritrograma, observou-se anemia não regenerativa, hematócrito de 23%, hemoglobina de 8,2 g/dL, presença de acantócitos (1+) e metarrubrócitos (2/100 leucócitos). Em felinos, a presença de acantócitos é considerada um importante marcador morfológico de doença hepática, frequentemente associada a alterações no metabolismo lipídico da membrana eritrocitária (7,8).

Tabela 1. Valores do Eritrograma de gato com hepatopatia, sem raça definida (SRD), atendido no Hospital Veterinário da UFPR, Campus de Curitiba, PR, em 16 de abril de 2026.

Parâmetros		**Valores de Referência***
Eritrócitos (×10⁶/µL)	5,21	5,0 - 10,0
Hemoglobina (g/dL)	8,20	8 – 15
Hematócrito (%)	23,00	24 – 45
VCM (fL)	44,15	39 – 55
CHCM (g/dL)	35,65	30 – 36

Observações: Plasma intensamente ictérico; 2 metarrubrócitos/100 leucócitos; anisocitose moderada; acantócitos (1+); raros esquizócitos. *Fonte: (9)

Tabela 2. Valores do Leucograma de gato com hepatopatia, sem raça definida (SRD), atendido no Hospital Veterinário da UFPR, Campus de Curitiba, PR, em 16 de abril de 2026.

Parâmetros	**Nº Relativo (%)**	**Nº Absoluto (/mm³)**	**Valores de Referência (%)***	**Valores de Referência (/mm³)***
Nº Leucócito Total		21.400		5.500 a 19.500
Mielócitos	0%	0	0	0
Metamielócitos	0%	0	0	0
Bastonetes	1%	214	0 a 1	0 a 300
Segmentados	98%	20.972	45 a 64	2.500 a 12.500
Eosinófilos	0%	0	0 a 7	0 a 1.500
Basófilos	0%	0	0	0

Linfócitos	0%	0	27 a 35	1.500 a 7.000
Monócitos	1%	214	0 a 4	0 a 850

Observações: Presença de inclusão azul-esverdeada (cristal da morte) em citoplasma de neutrófilo. 18% de neutrófilos tóxicos com leve basofilia citoplasmática, granulação tóxica e corpúsculos de Dˆ hle. *Fonte: (9)

No exame bioquímico (Tabela 3), a taxa elevada de gama-glutamil transferase GGT (21,9 U/L) e a intensa coloração ictérica do plasma confirmaram comprometimento do fluxo biliar. A GGT está associada às membranas celulares dos hepatócitos que formam os canalículos e ductos biliares, sendo considerada um marcador de colestase intra-hepática ou extra-hepática (9). Houve diferença entre a concentração de proteínas totais obtida no hemograma (7,6 g/dL) e na bioquímica sérica (5,7 g/dL), provavelmente devido à presença de fibrinogênio na amostra utilizada para o hemograma, sugerindo processo inflamatório agudo. Por outro lado, a função renal (creatinina 0,9 mg/dL) e a concentração sérica de albumina (2,8 g/dL) permaneceram dentro dos valores de referência.

Tabela 3. Perfil Bioquímico Sérico de gato com hepatopatia, sem raça definida (SRD).

Parâmetros	**Valores**	**Valores de Referência***
GGT (U/L)	21,9	1,5 – 5,1
Creatinina (mg/dL)	0,9	0,8 – 1,8
Proteína Total (g/dL)	5,7	5,4 – 7,8
Albumina (g/dL)	2,8	2,1 – 3,3
Globulinas (g/dL)	2,9	2,6 – 5,1

*Fonte: (9)

A terapêutica foi utilizada uma única vez devido o rápido agravamento do quadro clínico, que evoluiu para óbito no mesmo dia da internação, possivelmente em decorrência do comprometimento hepático com colestase. A rápida evolução para o óbito após a identificação das inclusões citoplasmáticas azul-esverdeadas em neutrófilos reforça a hipótese de que esse achado represente sinal de mau prognóstico, conforme descrito por Moura et al. (4), associado a observação de acantócitos e ao aumento de GGT no felino.

Conclusão

Os achados do presente relato reforçam a importância da identificação das inclusões azul-esverdeadas em neutrófilos na rotina hematológica veterinária, uma vez que sua presença está associada à morte celular de hepatócitos por isquemia tecidual e lesão hepática. O

reconhecimento dessas inclusões pode atuar como marcador de péssimo prognóstico em pacientes com comprometimento hepático.

Referências

1. Hodgson TO; Ruskova A; Shugg CJ; McCallum VJ; Metcalf AJ. Green neutrophil and monocyte inclusions: time to acknowledge and report. British Journal of Haematology. 2015;170(2):229-235.

2. Patel N; Dastgir A; Chandra A; Chikkala R; Roberts C. Green inclusions in neutrophils and monocytes are an indicator of acute liver injury and high mortality. Laboratory Medicine. 2017;48(4):317-321.

3. Smith H. Unidentified inclusions in haemopoietic cells, congenital atresia of the bile ducts and livedo reticularis in an infant: a new syndrome. British Journal of Haematology. 1967;13(5):695-705.

4. Moura PPV; Kishida MP; Nack DCRD; Severiano MN; Lopes OFM; Sato AP; et al. Inclusões citoplasmáticas azul-esverdeadas em neutrófilos de cão com hepatopatia fulminante: primeiro relato de caso. Revista de Medicina Veterinária (REMV). 2022;28:1-11.

5. Terman A; Brunk UT. Lipofuscin. International Journal of Biochemistry and Cell Biology. 2004;36(8):1400-1404.

6. Kanel GC; Korula J. Atlas of Liver Pathology. 2nd ed. Philadelphia: Elsevier Saunders; 2005.

7. Christopher MM; Lee SE. Red blood cell morphologic alterations in cats with liver disease. Veterinary Clinical Pathology. 1994;23(1):7-12.

8. Warry E; Bohn A; Emanuelli M; Thamm D; Lana S. Disease distribution in canine patients with acanthocytosis: 123 cases. Veterinary Clinical Pathology. 2013;42(4):465-470.

9. Weiss DJ, Wardrop KJ, editors. Schalm's veterinary hematology. 6th ed Wiley-Blackwell; 2010.

INCOMPETÊNCIA DA CÁRDIA EM GATO COM VÔMITOS CRÔNICOS: RELATO DE CASO

Arthur dos Santos Freire - Discente de Medicina Veterinária da Universidade de Caxias do Sul (UCS), RS.
Kelly Francine Von Mühlen - Discente de Medicina Veterinária da Universidade de Caxias do Sul (UCS), RS.
Cleverton Guadelupe Freire - Docente de Medicina Veterinária da Universidade Luterana do Brasil (ULBRA), RS.
Nelson Diego Mazzola Malvezzi Silva - Discente de Medicina Veterinária da Universidade de Caxias do Sul (UCS), RS.
Maurício Fernando França dos Santos - Discente de Medicina Veterinária da Universidade de Caxias do Sul (UCS), RS.

RESUMO

A incompetência da cárdia é uma condição pouco descrita em felinos, associada ao refluxo gastroesofágico e suas complicações, como esofagite e gastrite crônica. Este trabalho objetivou relatar o caso de uma gata, SRD, de 8 anos, com histórico de vômitos recorrentes e regurgitação crônica. A endoscopia evidenciou hérnia de hiato, esofagite e abertura persistente da cárdia, compatível com disfunção do esfíncter esofágico inferior. O tratamento incluiu terapia medicamentosa, manejo dietético e medidas posturais. Concluiu-se que o acompanhamento clínico e endoscópico contribuiu para o controle dos sinais clínicos e melhora da qualidade de vida da paciente.

Palavras-chaves: felinos; hérnia de hiato; endoscopia digestiva; refluxo gastroesofágico; gastrite crônica.

INTRODUÇÃO

A incompetência da cárdia é caracterizada pela falha do esfíncter esofágico inferior em atuar como uma barreira funcional entre o esôfago e o estômago. Essa falha pode ocorrer por alterações no tônus muscular e no gradiente de pressão entre essas estruturas, favorecendo complicações como refluxo gastroesofágico, esofagite e gastrite crônica (1). Na medicina veterinária, especialmente, em felinos essa disfunção ainda é pouco estudada limitando os estudos a relatos humanos, à qual é associada à esofagite erosiva, estenose esofágica e esôfago de Barrett (2).

Este relato de caso destaca a importância da endoscopia digestiva alta e da histopatologia para o diagnóstico e direcionamento terapêutico preciso, além de ampliar o conhecimento sobre a patologia.

DESCRIÇÃO DO CASO

Foi atendido um felino, fêmea, sem raça definida, com 8 anos de idade e peso de 3 kg com histórico de vômitos e/ou regurgitação recorrentes há cerca de dois meses, associado à perda de peso e pêlo mais opaco. Ao exame físico, apresentava parâmetros

fisiológicos dentro da normalidade, demonstrando apenas dor à palpação abdominal. Exames complementares não apresentaram alterações significativas, exceto a endoscopia digestiva alta que revelou presença de conteúdo espumoso na transição esofagogástrica (TEG) compatível com hérnia de hiato e esofagite, além de cárdia aberta caracterizando, incompetência do esfíncter esofágico inferior (figura 1). No estômago, foram observadas formações papilomatosas e áreas esbranquiçadas, configurando gastrite crônica. Já a biópsia revelou gastrite linfoplasmocítica e eosinofílica crônica acentuada com atrofia glandular moderada e aumento de linfócitos intraepiteliais, além de infiltrado inflamatório e erosões discretas no antro gástrico, com pesquisa negativa para *Helicobacter spp,* sugerindo doença autoimune ou intolerância/alergia alimentar como diagnósticos diferenciais. Não foram coletadas amostras do esôfago devido ao risco de ulceração traumática, confirmando a esofagite por exame macroscópico.

Após o exame endoscópico, instituiu-se tratamento clínico para gastrite e tentativa de retorno da contratilidade da cárdia com uso de bloqueador H2, inibidor da bomba de prótons, antiemético e corticosteroide associado à dieta altamente digestível e anti-inflamatória composta por ácidos graxos DHA e EPA, fracionada em pequenas porções ao longo do dia. Também foi recomendado manejo alimentar com elevação torácica durante a alimentação para reduzir o refluxo gastroesofágico. Na reavaliação após 14 dias, a tutora relatou ausência de episódios de êmese e/ou regurgitação e observou-se ganho de peso de 1 kg da paciente, além de melhora do estado geral, estando mais disposta e ativa, reduzindo progressivamente as doses dos medicamentos.

A tutora não retornou à clínica na data prevista e suspendeu as medicações por conta própria, resultando na recorrência dos sinais clínicos iniciais durante quatro dias. Após o retorno ao atendimento, o tratamento foi reiniciado com bloqueador H2, inibidor da bomba de prótons e procinético em uso contínuo. Após sete meses do diagnóstico, a paciente apresentou recidiva dos sinais devido à ingestão de dieta de baixa digestibilidade e reduzida densidade nutricional. A realização de uma nova endoscopia evidenciou gastrite crônica, formações papilomatosas e conteúdo biliar, instituindo-se novo ajuste terapêutico com corticosteroide de uso contínuo. Atualmente, a paciente encontra-se assintomática, ativa, com bom estado geral e peso de 5,2 kg.

DISCUSSÃO

A doença do refluxo gastroesofágico deve ser considerada diagnóstico diferencial em felinos com sinais crônicos do trato gastrointestinal superior. No caso relatado, a paciente apresentou sinais clínicos compatíveis com essa condição, incluindo vômitos e

regurgitação crônica, perda de peso e pelagem opaca. A endoscopia foi essencial para o diagnóstico definitivo, permitindo a identificação de hérnia de hiato, esofagite e incompetência da cárdia, compatíveis com doença do refluxo gastroesofágico associada a alterações da transição esofagogástrica. Em felinos, a hérnia de hiato é uma afecção rara, porém relevante, que pode predispor ao refluxo e inflamação esofágica, sendo sua associação com a incompetência da cárdia associada à maior gravidade clínica (3).

A incompetência da cárdia reflete a falha do esfíncter esofágico inferior em impedir o refluxo, reduzindo a barreira antirrefluxo e permitindo a exposição contínua da mucosa esofágica a secreções ácidas e biliares, resultando em esofagite (2). O exame histopatológico revelou gastrite linfoplasmocítica e eosinofílica crônica acentuada, com atrofia glandular e infiltrado inflamatório no antro gástrico, achados compatíveis com doença inflamatória intestinal felina (DII) (4). A presença de eosinófilos associada ao teste negativo para *Helicobacter spp.* reforça a hipótese de hipersensibilidade ou intolerância alimentar, afastando etiologia infecciosa (5).

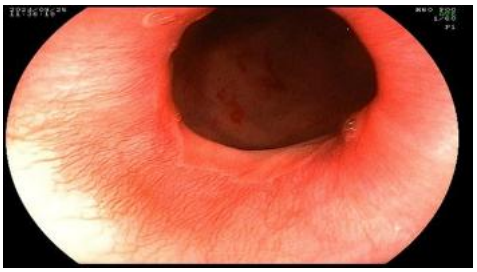

Figura 1. Imagem endoscópica da cárdia dilatada, hérnia de hiato deslizante e esofagite.

O tratamento baseou-se na redução da secreção ácida gástrica, controle da inflamação, melhora da motilidade gastrointestinal e ajuste alimentar. O uso de bloqueador H2 para restituir a contratilidade da cárdia, inibidor da bomba de prótons para elevar o pH gástrico e proteger a mucosa do esôfago e estômago, antiemético para controle de vômitos e procinético para melhorar a motilidade e favorecer o esvaziamento gástrico, reduzindo o risco de refluxo gastroesofágico (1,6,7,8). Também foi instituída terapia anti-inflamatória e imunomoduladora para redução da infiltração inflamatória observada nas biópsias (4).

A melhora clínica evidenciada pela ausência de êmese, ganho de peso e maior atividade está associada ao tratamento farmacológico e manejo alimentar adequado. A dieta altamente digestível e com ácidos graxos poli-insaturados contribuiu para a modulação da resposta inflamatória, recuperação da mucosa gastrointestinal e redução do refluxo (9). A recidiva dos sinais clínicos após a suspensão das medicações e a oferta de alimento inadequado reforça a importância da adesão terapêutica e do manejo nutricional contínuo.

CONCLUSÃO

A incompetência da cárdia é uma afecção pouco descrita na medicina veterinária, devendo ser considerada como diagnóstico diferencial em felinos com vômitos e regurgitação crônica, sendo a endoscopia digestiva alta essencial para o diagnóstico de distúrbios gastroesofágicos. Este relato contribui para ampliar o conhecimento sobre a patologia e aprimorar a abordagem diagnóstica e terapêutica, garantindo melhor qualidade de vida aos pacientes.

REFERÊNCIAS

1) Diogo, MPS; Moura LSO; Brito YLC; Almeida LA; Alves MES; Ávilla IJ; Guerra YA; Filho CARAN; Paiva AHS; Neto EJS. Doença do refluxo gastroesofágico: fisiopatologia, manifestações clínicas e abordagens terapêuticas. Ciências da Saúde, v. 28, ed. 137, 2024.
2) Malfertheiner P; Hallerback B. Clinical manifestations and complications of gastroesophageal reflux disease (GERD). International Journal of Clinical Practice, v. 59, ed. 3, p. 346–355, 2005.
3) Phillips H; Corrie J; Engel DM; Duffy DJ; Holt DE; Kendall AR; Schmiedt CW; Vetter O; Meren IL; Follette C; Schaeffer DJ; Mayhew PD; Marks SL. Clinical findings, diagnostic test results, and treatment outcome in cats with hiatal hernia: 31 cases (1995-2018). Journal of Veterinary Internal Medicine, v. 33, ed. 5, p. 1970-1976, 2019.
4) Jergens AE; Simpson KW.. Inflammatory bowel disease in veterinary medicine. Front Biosci Elite, v. 42, ed. 2, p. 289–306, 2012.
5) Sousa DA; Cascon CM; Mello MFV; Leite JS; Medeiros MA; Fonseca ABM; Ferreira AMR. *Helicobacter* spp. in domestic cats: identification and relationship with anatomical and histopathological gastric changes in animals of blood group A. Pesquisa Veterinária Brasileira, v. 37, ed. 12, 2017.
6) Marks SL; Kook PH; Papich MG; Tolbert MK; Willard MD. ACVIM consensus statement: Support for rational administration of gastrointestinal protectants to dogs and cats. Journal of Veterinary Internal Medicine, v. 32, ed. 6, p. 1823-1840, 2018.
7) Jenkins CC; DeNovo RC; Patton CS; Bright RM; Rohrbach BW. Comparison of effects of cimetidine and omeprazole on mechanically created gastric ulceration and on aspirin-induced gastritis in dogs. Am J Vet Res, v. 52, ed. 5, 1991.
8) Kempf J; Lewis F; Reusch CE; Hook PH. High-resolution manometric evaluation of the effects of cisapride and metoclopramide hydrochloride administered orally on

lower esophageal sphincter pressure in awake dogs. Am J Vet Res, v. 75, ed. 4, 2014.

9) Calder PC. Mechanisms of action of (n-3) fatty acids. The Journal of Nutrition, v. 142, ed. 3, p. 592-599, 2012; Disponível em: https://www.sciencedirect.com/science/article/pii/S002231662202884X?via%3Dihub

Infecção Pelo Vírus Da Leucemia Felina Associado Ao Gênero Mycoplasma: Relato De Caso

Jhessica Nicole dos Reis Bruno

Arthemys Lilian da Silva Aquino

Emylly Ravelly Lima Marinho

Resumo

A coinfecção pelo Vírus da Leucemia Felina (FeLV) e micoplasmas hemotrópicos representa um grave desafio clínico devido à sinergia imunossupressora e hemolítica, podendo evoluir para óbito apesar do suporte intensivo. Este estudo teve como objetivo descrever a apresentação clínica, evolução, manejo terapêutico e desfecho de um caso de coinfecção por FeLV e Mycoplasma haemofelis em uma felina doméstica. Utilizou-se o relato de caso de uma paciente de um ano e três meses, FeLV positiva, atendida em clínica veterinária em Boa Vista/RR, submetida a exames laboratoriais (hemograma, bioquímica, PCR), de imagem (ultrassonografia, radiografia) e suporte intensivo durante doze dias de internação. Os resultados demonstraram que a paciente apresentou inicialmente leucopenia (1.800/mm³), trombocitopenia (43.000/mm³) e elevação acentuada de transaminases (ALT 490,6 U/L; AST 171,1 U/L) com hiperbilirrubinemia (1,4 mg/dL). O PCR confirmou Mycoplasma haemofelis. Evoluiu com anemia grave (hematócrito 13%, hemoglobina 4,2 g/dL), autoaglutinação positiva, pneumonia, efusão pleural e injúria renal aguda (ureia 151,2 mg/dL; creatinina 3,3 mg/dL). A transfusão sanguínea promoveu melhora transitória (hematócrito 19%), porém não sustentada. O quadro terminal cursou com leucocitose extrema (82.000/mm³) e reticulocitose insuficiente (contagem absoluta 60.145), caracterizando falência medular e sepse. Não foi possível calcular significância estatística por se tratar de um único caso. Conclui-se que a coinfecção FeLV-M. haemofelis constitui síndrome sistêmica de alta morbimortalidade, com prognóstico reservado, exigindo diagnóstico molecular precoce, antibioticoterapia específica e suporte transfusional, sendo as medidas preventivas essenciais para reduzir sua incidência.

Palavras-chave:

Felino; Coinfecção; Anemia Hemolítica; FeLV; Hemoparasitose.

Introdução

As doenças infecciosas em felinos representam desafio clínico relevante, especialmente quando envolve coinfecções que agravam o prognóstico. O Vírus da Leucemia Felina (FeLV) é um retrovírus imunossupressor que predispõe o animal a infecções oportunistas (Hartmann et al., 2020). Entre estas, destacam-se os micoplasmas hemotrópicos, como

Mycoplasma haemofelis, bactéria que adere à superfície eritrocitária e desencadeia anemia hemolítica (Lima, 2022). Estudos demonstram que gatos FeLV-positivos apresentam maior prevalência de hemoplasmas, evidenciando a sinergia patogênica entre os agentes (Maciel et al., 2023; Demkin & Kazakov, 2021). A coinfecção resulta em anemia refratária, trombocitopenia, lesão hepatorrenal e resposta terapêutica limitada, com alta morbimortalidade. Diante disso, o presente trabalho teve como objetivo descrever a apresentação clínica, evolução, manejo terapêutico e desfecho de um caso de coinfecção por FeLV e Mycoplasma haemofelis em uma felina doméstica, discutindo a fisiopatologia e os desafios diagnósticos e terapêuticos à luz da literatura.

Material e Métodos

Relato de caso único, descritivo e retrospectivo de felina fêmea, SRD, 1 ano e 3 meses, 4,4 kg, FeLV positiva por teste rápido (Martins et al., 2019; Medeiros et al., 2019). Admitida em clínica veterinária em Boa Vista/RR (junho/2025) com apatia, hiporexia e icterícia. Internada com monitoramento de pressão arterial e temperatura. Exames laboratoriais: hemograma automatizado com revisão de lâmina; bioquímica hepática e renal (espectrofotometria); PCR para Mycoplasma haemofelis (Lima, 2022); teste de autoaglutinação (Souza, 2021); reticulócitos corados com Azul Cresil Brilhante (Andreola, 2018; Valle et al., 2019). Imagens: ultrassonografia abdominal, T-FAST, radiografia torácica (LLE, LLD, DV). Análise do líquido pleural (toracocentese): exame físico, químico e citológico. Crossmatch por método direto em lâmina (Winzelberg Olson & Hohenhaus, 2019). Tratamento: doxiciclina (25 mg/kg/SID/VO/21d), ampicilina+sulbactam (30 mg/kg/QID/IV/9d), suporte nutricional assistido (Tavares, 2022), hepatoprotetores, furosemida, antiemético, analgésicos, imunomodulador, eritropoetina (150 UI/kg/SC/48h) e transfusão de sangue total. Manejo cat friendly (Nascimento & Oliveira Junior, 2023). Desfecho acompanhado até óbito no 12º dia.

Resultados e Discussão

Paciente jovem FeLV-positiva apresentou quadro grave após exposição em hotel para animais, fator de risco para FeLV e hemoplasmas (Yamakawa et al., 2023; Munro et al., 2014). PCR confirmou Mycoplasma haemofelis (Lima, 2022). Achados iniciais: leucopenia (1.800/mm³) e trombocitopenia (43.000/mm³), compatíveis com mielossupressão pelo FeLV (Hartmann, 2012) e ativação fagocitária (Maciel et al., 2023).

Evoluiu com anemia grave (HCT 13%, Hb 4,2 g/dL), autoaglutinação positiva, esferócitos e hemácias-fantasma, indicando hemólise imunomediada. Contudo, reticulócitos corrigidos (0,64%) e contagem absoluta discreta (60.145) evidenciaram resposta medular insuficiente, caracterizando anemia mista (hemólise + eritropoiese ineficaz) (Rocha, 2022; Valle-Mieles et al., 2022), explicando a refratariedade terapêutica, ao contrário da micoplasmose isolada (Lappin & Tasker, 2020). Alterações bioquímicas: ALT (490,6 U/L), AST (171,1 U/L), bilirrubinas (1,4 mg/dL), evoluindo com aumento de ureia (151,2 mg/dL), creatinina (3,3 mg/dL) e fósforo (10,2 mg/dL). Refletem lesão hepatocelular por hemólise, hipóxia e lipidose

hepática secundária (Tavares, 2022), evoluindo para injúria renal aguda por nefropia por pigmentos e hipoperfusão (Nelson & Couto, 2020). Líquido pleural: proteínas 3,3 g/dL, hemácias 1.960.000/µL, odor cetônico transudato hemorrágico modificado (Parra et al., 2024).

Transfusão elevou HCT para 19%, sem sustentação. Doxiciclina (Ferraz et al., 2020) não conteve a parasitemia devido à imunossupressão. Leucocitose terminal (82.000/mm³) com desvio à esquerda e neutrófilos degenerados configurou reação leucemóide por sepse (Boening et al., 2020; Hartmann et al., 2020). Limitação: caso único, sem análise estatística. Relevância: demonstra sinergia patogênica FeLV-M. haemofelis, reforçando necessidade de diagnóstico molecular precoce, suporte transfusional e medidas preventivas (vacinação, controle de ectoparasitas).

Conclusões

A coinfecção por FeLV e Mycoplasma haemofelis constitui uma síndrome sistêmica de alta morbimortalidade. O quadro clínico caracteriza-se por anemia hemolítica grave associada à supressão medular, resultando em resposta regenerativa insuficiente. As lesões hepática e renal agravam-se progressivamente, evoluindo para falência orgânica múltipla. O diagnóstico molecular por PCR mostra-se essencial para a confirmação etiológica. A antibioticoterapia com doxiciclina, o suporte transfusional e a eritropoetina apresentam eficácia limitada diante da imunossupressão avançada. O prognóstico permanece reservado, especialmente na presença de lipidose hepática e sepse. Medidas preventivas, incluindo vacinação anti-FeLV, testagem periódica, controle de ectoparasitas e manejo cat friendly, revelam-se fundamentais para reduzir a incidência e a gravidade dessa coinfecção.

Referências

Hartmann K. Clinical aspects of feline immunodeficiency and feline leukemia virus infection. Veterinary Immunology and Immunopathology. 2011;143(3-4):190-201.

Maciel AR; Biezus G; De Cristo TG; Miletti LC; Maciel UC; Medeiros ALV; Xavier MGN; Casagrande RA. Mycoplasma haemofelis infection and its correlation with feline leukemia virus (FeLV) and feline immunodeficiency virus (FIV) in cats in Southern Brazil. Comparative Immunology, Microbiology and Infectious Diseases. 2023;93:101941.

Demkin VV; Kazakov AA. Prevalence of hemotropic mycoplasmas and coinfection with feline leukemia virus and feline immunodeficiency virus in cats in the Moscow region, Russia. Preventive Veterinary Medicine. 2021;190:105339.

Yamakawa AC; Haisi A; Kmetiuk LB; Pellizzaro M; Mendes JCR; Canavessi AMO; Ullmann LS; de Castro WAC; Pessoa Araújo Júnior J; Dos Santos AP; Biondo AW. Molecular detection of feline hemoplasmas and retroviruses in free-roaming and shelter cats within a university campus. JFMS Open Reports. 2023;9(1):20551169221148672.

Hartmann K; et al. Feline leukemia virus infection: Patterns, pathogenesis, and prevention. Viruses. 2020;12(9):1-22.

Little S; et al. 2020 AAFP Feline Retrovirus Testing and Management Guidelines. Journal of Feline Medicine and Surgery. 2020;22(1):5-30.

Nelson RW; Couto CV. Medicina interna de pequenos animais. 6ª ed. Rio de Janeiro: Elsevier; 2020.

Tasker S; et al. Feline haemoplasmosis: A re-emerging and underdiagnosed infectious disease? Veterinary Parasitology. 2021;296:109486.

Thrall MA; et al. Hematologia, citologia e bioquímica clínica veterinária. 2ª ed. Rio de Janeiro: Roca.

Westman ME; et al. The epidemiology of feline immunodeficiency virus and feline leukaemia virus in domestic cats: A systematic review and meta-analysis. Veterinary Journal. 2021;272:105658.

Boening GJ; et al. Feline leukemia virus: Diagnostic tools and prevention strategies. Journal of Feline Medicine and Surgery. 2020;22(9):831-846.

Lima RS. Diagnóstico clínico, hematológico e molecular e micoplasmose aguda em felino doméstico: relato de caso [Trabalho de Conclusão de Curso]. Areia: Universidade Federal da Paraíba; 2022.

Martins GR; et al. Retrovírus felinas: diagnóstico e prevenção. Foco - Cadernos de Ciências Agrárias. 2019;14(2):1-9.

Medeiros SO; et al. Avaliação de dois testes sorológicos comerciais para diagnóstico das infecções pelo FIV e pelo FeLV. Arquivo Brasileiro de Medicina Veterinária e Zootecnia. 2019;71(2):447-454.

Souza SD. Anemia hemolítica imunomediada em cães e gatos: revisão de literatura. 2021.

Andreola FCJ. Relatório de estágio curricular obrigatório em medicina veterinária na área de patologia clínica veterinária. 2018.

Valle SF; Farias CS; Duda NCB; Machado G; Costa FA. Correlação entre as contagens de reticulócitos manual e automática em amostras de felinos anêmicos. Revista Brasileira de Ciência Veterinária. 2019.

Winzelberg Olson S; Hohenhaus AE. Feline non-regenerative anemia: diagnostic and treatment recommendations. Journal of Feline Medicine and Surgery. 2019;21(7):615-631.

Tavares YT; et al. Lipidose hepática felina: relato de caso. 2022.

Nascimento LG; Oliveira Junior IM. Atendimento clínico felino eficiente para reduzir estresse e alterações em exames complementares. Pubvet. 2024;18(08):e1640.

Rocha VAS. Micoplasmose hemotrópica felina [Trabalho de Conclusão de Curso]. Botucatu; 2022.

Valle-Mieles E; et al. Complicaciones hematológicas causadas por la presencia de Mycoplasma spp. en gatos con leucemia viral felina. Revista Científica de la Facultad de Veterinaria. 2022;32.

Lappin M; Tasker S. Haemoplasmaosis in cats: an update on diagnosis and treatment. Journal of Feline Medicine and Surgery. 2020;22(1):5-30.

Ferraz A; Barwaldt ET; Pires BS; Lima CM; Bierhals ES; Nobre MO; Nizoli LQ. Micoplasmose em felino doméstico, FeLV (+), relato de caso. Veterinária e Zootecnia. 2020;27:001-007.

Infecção por *Cryptococcus* spp. em felinos: relato de caso

Sofia Fachin Ornaghi - Discente do Curso de Medicina Veterinária Universidade de Caxias do Sul,RS
Júlia Benini Marina - Discente do Curso de Medicina Veterinária Universidade de Caxias do Sul,RS
Ketlin Milena Zardin - Discente do Curso de Medicina Veterinária Universidade de Caxias do Sul,RS
André Felipe Streck - Profª. Dr. do curso de Medicina Veterinária da Universidade de Caxias do Sul, RS

RESUMO: A criptococose é uma micose sistêmica e zoonótica causada por *Cryptococcus* spp., acometendo principalmente felinos. O presente trabalho teve como objetivo relatar um caso de criptococose cutânea em um gato, abordando diagnóstico, evolução e adesão terapêutica. Foi atendido um felino sem raça definida, macho, com aproximadamente cinco anos, apresentando lesão ulcerativa em membro posterior direito. O exame citopatológico confirmou infecção por *Cryptococcus* spp.. Instituiu-se tratamento com itraconazol, com melhora inicial, porém o paciente evoluiu com perda de peso, hiporexia, vômitos, alterações urinárias e não regressão da lesão, associadas à administração inadequada do fármaco. Exames laboratoriais indicaram alterações hepáticas sugestivas de hepatotoxicidade. Posteriormente, realizou-se associação de itraconazol e fluconazol, com suporte hepático e imunológico, resultando em melhora clínica e regressão das lesões. O caso reforça a importância do diagnóstico precoce e da adesão correta ao tratamento na criptococose felina.

Palavras-chave: Fungo; Lesão cutânea; Micose; Citologia.

INTRODUÇÃO

A criptococose é uma doença fúngica cosmopolita de importância em saúde pública, causada por fungos do gênero *Cryptococcus* spp., presentes em diferentes nichos ambientais, incluindo o solo e excretas de aves. A transmissão ocorre principalmente pela inalação do patógeno ou por inoculação cutânea. (1,2).

O fungo acomete diversas espécies, sendo frequentemente observado em felinos que apresentam uma probabilidade até seis vezes maior que os cães (3). A patologia pode se apresentar de diferentes formas clínicas, como, forma nasal, sendo mais comum em gatos, causando deformidade nasal, dificuldade respiratória e acometimento pulmonar. As formas cutâneas e sistêmica podem se apresentar como nódulos subcutâneos ou acometimento do sistema nervoso central, causando sinais inespecíficos. (4,5).

O objetivo deste trabalho é relatar um caso de criptococose em um gato com acometimento cutâneo, o uso da citologia como ferramenta rápida e a evolução clínica do paciente durante o tratamento, destacando a importância da adesão dos tutores as recomendações, bem como possíveis falhas e resistências as medicações.

RELATO DE CASO:

No dia 26 de setembro de 2024, foi atendido em uma clínica veterinária um felino sem raça definida (SRD), macho, com aproximadamente cinco anos de idade, pesando 5,4 kg e com acesso à área rural. A tutora relatou lesão em membro posterior direito com evolução de cerca de 15 dias e progressão gradual (Figura 1 e 2). Antes do atendimento, o animal havia recebido antibioticoterapia e anti-inflamatório esteroidal sem prescrição veterinária, sem melhora clínica.

Figura 1 e 2: Lesão inicial em membro posterior direito com progressão gradual. Arquivo pessoal (2024).

Ao exame físico geral, o paciente apresentava parâmetros fisiológicos preservados. Ao exame específico, observou-se lesão ulcerativa em membro posterior direito, com sangramento, coloração hiperêmica, odor fétido e aumento progressivo de tamanho (Figura 3). Diante do quadro clínico, foram sugeridos exames complementares; entretanto, devido às limitações financeiras da tutora, optou-se pela realização de exame citopatológico, considerando suspeitas de neoplasia ou infecção fúngica. Também foi orientado o uso de colar elizabetano.

Figura 3: Lesão com exsudato purulento antes do tratamento antifúngico. Arquivo pessoal (2024).

Em 03 de outubro de 2024, o exame citopatológico confirmou processo inflamatório granulomatoso compatível com infecção por *Cryptococcus* spp.. Embora recomendada, a cultura fúngica não foi realizada. Instituiu-se tratamento com itraconazol (ITL), 10mg/kg, via oral (VO),24/24h.

Na reavaliação após 30 dias, observou-se melhora clínica da lesão (Figura 4), sendo mantido o tratamento. Durante as reconsultas, a tutora relatou episódios compatíveis com cistite, além de vômitos. Observou-se perda de peso progressiva e ausência de evolução satisfatória da lesão. Após seis meses de tratamento, o paciente apresentou nova perda de peso, hiporexia e edema local da lesão. Os tutores relataram falhas na administração do antifúngico devido ao consumo incompleto do alimento contendo a medicação.



Figura 4 e 5: Lesão após 30 dias e 12 meses de tratamento. Arquivo pessoal. (2024).

Diante da progressão clínica, foram realizados hemograma, bioquímica hepática e ultrassonografia, evidenciando alterações nas enzimas ALT e FA, sugestivas de possível hepatotoxicidade associada ao ITL Foram prescritos suplementos de suporte hepático e imunológico. Posteriormente, observaram-se novas lesões cutâneas, edema nasofacial e aumento de volume da lesão em membro posterior direito. A cultura fúngica de nova lesão abdominal foi novamente solicitada e, desta vez, aceita pelos tutores, mas não evidenciou *Cryptococcus* spp., descartando a presença do agente nesta região.

Após 30 dias de suplementação, observou-se melhora clínica, ganho de peso e regressão dos sinais clínicos. Instituiu-se novo protocolo antifúngico com ITL 20mg/kg associado ao fluconazol 10mg/kg, ambos por VO, a cada 24 horas, resultando em evolução favorável e elevada resolução das lesões após 12 meses de tratamento (Figura 5).

DISCUSSÃO

A criptococose felina é uma importante micose sistêmica causada principalmente por espécies do complexo *Cryptococcus neoformans* e *Cryptococcus gattii*. Enquanto *C. neoformans* é mais frequente em áreas urbanas, *C. gattii* apresenta associação com ambientes rurais e árvores de eucalipto (6). No presente relato, o histórico de vida rural do paciente pode ter favorecido a exposição ao agente e situações de estresse, capazes de predispor enfermidades oportunistas latentes.

O tratamento da criptococose felina ainda representa um desafio clínico, pois não existem protocolos terapêuticos padronizados (1). Entre os antifúngicos utilizados destacam-se anfotericina B, fluconazol e ITL com destaque para os azólicos pela facilidade de administração e boa tolerabilidade (7). O ITL é frequentemente empregado como terapia de escolha, embora o tratamento seja prolongado, podendo ultrapassar oito meses (8).

No presente caso, observou-se melhora clínica inicial; entretanto, posteriormente ocorreram perda de peso, hiporexia, vômitos e ausência de regressão satisfatória da

lesão. Além disso, os tutores relataram falhas na administração da medicação, fator considerado uma das principais causas de falha terapêutica na criptococose felina (1).

Durante a evolução clínica, o paciente apresentou sinais compatíveis com cistite idiopática felina, possivelmente relacionados ao estresse crônico e à enfermidade sistêmica. Além disso, os sinais gastrointestinais e alterações hepáticas observadas podem estar associados aos efeitos adversos do ITL, reforçando a necessidade de monitoramento clínico e laboratorial durante terapias prolongadas (8).

CONCLUSÃO

Conclui-se que o diagnóstico precoce, associado ao tratamento adequado e ao acompanhamento clínico-laboratorial, foi fundamental para a evolução favorável do paciente. Além disso, a adesão correta ao protocolo terapêutico mostrou-se essencial para o sucesso do tratamento. Por se tratar de uma enfermidade de importância em saúde pública e relacionada a fontes ambientais de infecção, ressalta-se a necessidade de conscientização dos tutores e da investigação de lesões cutâneas persistentes em felinos, contribuindo para a saúde e o bem-estar animal.

Referências Bibliográficas:

1) Pennisi MG, Hartmann K, Lloret A, Ferrer L, Addie D, Belák S et al. Cryptococcosis in cats:ABCD guidelines on prevention and management.J Feline Med Surg 2013; 15:611-618.

2) Dzimira, S. Feline Cryptococcosis: Two Case Reports and a Literature Review. Pathogens, v. 15, n. 3, p. 279, 2026.

3) McGill S, Malik R, Saul N, Beetson S, Secombe C, Robertson I et al. Cryptococcosis in domestic animals in Western Australia: A retrospective study from 1995-2006. Medical Mycology 2009; 47:625-639.

4) Myers A, Meason-Smith C, Mansell J, Krockenberger M, Peters-Kennedy J, Payne HR et al.Atypical cutaneous cryptococcosis in four cats in the USA.Vet Dermatol 2017; 28:405-e97.

5) Bermann, C.S; Braga, C.Q; Ianiski, L.B; Botton, S.A; Pereira, D.I.B. Cryptococcosis in domestic and wild animals: A review. Medical Mycology, v. 61, n. 2, p. myad016, 2023.

6) Chen S, Sorrell T, Nimmo G, Speed B, Currie B, Ellis D et al. Epidemiology and host- and variety-dependent characteristics of infection due to Cryptococcus neoformans in Australia and New Zealand. Clin Infect Dis 2000; 31:499-508.

7) Jarvis, J. N.; Dromer, F.; Harrison, T. S.; Lortholary, O. Managing cryptococcosis in the immunocompromised host. Current Opinion in Infectious Diseases, v. 21, n. 6, p.596-603, 2008.
8) Medleau, L.; Jacobs, G. J.; Marks, M. A. Itraconazole for the treatment of cryptococcosis in cats. Journal of Veterinary Internal Medicine, v. 9, n. 1, p. 39-42, 1995.

Infestação por *Trixacarus caviae* em *Cavia porcellus*: associação entre dermatopatia parasitária, manejo inadequado e episódios compatíveis com atividade convulsiva

Felipe Grassi Lamonica Aguiar – Discente de Medicina Veterinária na Faculdade UNIGUAÇU – felipegrassi06@gmail.com
João Gabriel Espinola - Médico Veterinário especializado em Medicina de pets não convencionais na Anclivepa-SP
João Victor Chimirri – Discente de Medicina Veterinária na Faculdade UNIGUAÇU
Aline Cristina da Costa Fontenele – Cubo Laboratório Veterinário
Jane Karlla de Oliveira Matos – Cubo Laboratório Veterinário
Gabriela Prandini Simião Dias – Médica Veterinária e docente na Faculdade UNIGUAÇU

Resumo: A infestação por *Trixacarus caviae* é uma dermatopatia parasitária relevante em cobaias, podendo causar prurido intenso, alopecia, crostas, dor e comprometimento sistêmico. O objetivo deste trabalho foi relatar um caso de infestação severa por *T. caviae* em uma fêmea de porquinho-da-índia (*Cavia porcellus*), com cinco meses de idade, apresentando alterações dermatológicas, locomotoras e episódios compatíveis com atividade convulsiva. O animal possuía histórico de aquisição em feira, manejo nutricional inadequado, baixo escore corporal, apatia, alopecia multifocal, crostas difusas, lesões ulcerativas em membros locomotores e distensão abdominal compatível com hipomotilidade gastrointestinal. Foram realizados exames dermatológicos, citologia otológica e hemograma, com identificação de grande quantidade de ácaros e ovos compatíveis com *T. caviae*, além de leucocitose, neutrofilia e eosinofilia, achados compatíveis com processo inflamatório/parasitário. O tratamento incluiu ivermectina, antibioticoterapia, anti-inflamatório, gabapentina e correção do manejo ambiental e nutricional. Após 10 dias, observou-se melhora clínica, com redução do prurido, das crostas, da sensibilidade cutânea e das lesões ulcerativas, além da ausência de novos episódios compatíveis com atividade convulsiva. O caso reforça a importância do diagnóstico precoce, do controle parasitário, da analgesia e da correção dos fatores predisponentes na recuperação clínica de cobaias acometidas por sarna sarcóptica.

Palavras-chave: Animais não convencionais; Diagnóstico parasitológico; Ectoparasitose; Sarna sarcóptica.

Introdução

As cobaias (*Cavia porcellus*), popularmente conhecido como porquinho da índia, têm se tornado animais de companhia cada vez mais frequentes, exigindo maior conhecimento sobre suas enfermidades e necessidades de manejo. Fatores como manejo inadequado, estresse crônico e falhas nutricionais constituem importantes predisponentes para o desenvolvimento de doenças dermatológicas e sistêmicas nessa espécie (1). Entre as principais dermatopatias parasitárias destaca-se a infestação por *Trixacarus caviae*, ácaro da família Sarcoptidae responsável por causar intenso prurido, alopecia, crostas e hipersensibilidade cutânea. Em casos severos, a enfermidade pode evoluir com dor intensa, perda de condição corporal e comprometimento sistêmico (2,3). Além das alterações dermatológicas, quadros avançados podem estar associados a manifestações neurológicas secundárias ao estresse e à dor crônica, bem como a distúrbios gastrointestinais

relacionados ao manejo nutricional inadequado (4). Diante disso, o presente trabalho relata um caso de dermatopatia parasitária severa associada a manejo inadequado, manifestações neurológicas e comprometimento gastrointestinal em uma cobaia.

Descrição do Caso

Foi atendida uma fêmea de porquinho-da-índia (*Cavia porcellus*), com cinco meses de idade, apresentando histórico progressivo de alterações dermatológicas, locomotoras e neurológicas. Segundo tutores, o animal foi adquirido em uma feira de comercialização de pequenos mamíferos e, desde sua chegada, apresentava dificuldades locomotoras associadas a deformidades congênitas e áreas discretas de descamação cutânea. Com a evolução do quadro, observaram-se alopecia, lesões crostosas difusas, intenso prurido e lesões ulcerativas nos membros locomotores. Após algumas semanas, passaram a ocorrer episódios recorrentes compatíveis com atividade convulsiva. Ao exame físico, o paciente apresentava baixo escore corporal, apatia e desconforto acentuado à manipulação. A avaliação dermatológica revelou alopecia multifocal, extensas áreas de descamação e crostas, principalmente nas regiões dorsal, cervical e torácica, associadas a intenso prurido e hipersensibilidade cutânea, compatíveis com quadro doloroso importante.

Nos membros locomotores foram identificadas lesões ulcerativas associadas a áreas de alopecia e inflamação local, apresentando exsudação e sinais sugestivos de infecção bacteriana secundária. As alterações foram atribuídas ao contato prolongado dos membros com as superfícies do recinto, agravado pelas deformidades locomotoras previamente existentes. À palpação abdominal observou-se distensão moderada e aumento da quantidade de gás em trato gastrointestinal, compatível com timpanismo e hipomotilidade gastrointestinal. Durante a anamnese, foi constatado manejo nutricional inadequado, incluindo oferta de ração não específica para a espécie e dieta com baixo teor de fibras, fatores considerados predisponentes para o desenvolvimento de estase gastrointestinal em cobaias.

Diante dos achados clínicos, foram realizados raspado cutâneo profundo, fita de acetato, tricograma, citologia de conduto auditivos e hemograma completo para investigação da etiologia do quadro Os exames dermatológicos confirmaram infestação maciça por *Trixacarus caviae*, sendo observados ácaros e ovos em grande quantidade no raspado cutâneo e na técnica da fita de acetato. A citologia dos condutos auditivos revelou ainda proliferação de estruturas leveduriformes compatíveis com *Candida spp.*, sugerindo infecção oportunista secundária. O tricograma evidenciou intensa descamação, formação

de crostas e predomínio de bulbos em fase telógena, compatível com dermatopatia inflamatória crônica. No hemograma, observou-se hemoglobina discretamente aumentada (15,2 g/dL) e hematócrito no limite superior dos valores de referência (48%). O leucograma evidenciou leucocitose (46.300/µL), acompanhada de neutrofilia (26.854/µL), eosinofilia (6.945/µL) e monocitose (2.778/µL). Também foi relatada a presença de linfócitos reativos (+++) e células de Foa-Kurloff. No plaquetograma, observou-se trombocitose (1.559.000/µL) associada à presença de agregados plaquetários.

Com base nos achados clínicos e laboratoriais, foi instituído tratamento com ivermectina, associado à antibioticoterapia, terapia anti-inflamatória e adequação do manejo ambiental e nutricional. Devido à intensa hipersensibilidade cutânea, ao quadro doloroso e aos episódios recorrentes compatíveis com atividade convulsiva, optou-se pelo uso de gabapentina como terapia adjuvante, considerando a hipótese de manifestações neurológicas secundárias à dor, à hiperalgesia e ao estresse sistêmico decorrentes da infestação parasitária. Após 10 dias de tratamento, observou-se evolução clínica favorável, com redução das crostas, da descamação, do prurido e da sensibilidade à manipulação, além da cicatrização progressiva das lesões ulcerativas. Houve também melhora do estado geral, diminuição do acúmulo gasoso abdominal e ausência de novos episódios convulsivos durante o período inicial de acompanhamento e após 55 dias do início do tratamento ocorreu a resolução das lesões . A evolução clínica do paciente está apresentada nas Figuras 1 a 3.

Figuras 1,2,3> Evolução clínica das lesões dermatológicas

Figura 1. Aspecto inicial das lesões dermatológicas. Fonte: Arquivo pessoal, 2026.

Figura 2. Evolução 10 dias após o início do tratamento. Fonte: Arquivo pessoal, 2026.

Figura 3. Aspecto clínico 55 dias após o tratamento. Fonte: Arquivo pessoal, 2026.

Discussão

O *Trixacarus caviae* é um ácaro da família Sarcoptidae responsável pela sarna sarcóptica em porquinhos-da-índia, causando principalmente prurido intenso, alopecia e formação de crostas. A infestação pode permanecer subclínica, manifestando-se em situações de estresse ou imunossupressão e comprometendo o bem-estar animal (5,6).

No presente relato, o manejo inadequado provavelmente contribuiu para a evolução clínica da enfermidade. Fatores como estresse, condições ambientais desfavoráveis, falhas nutricionais e transporte favorecem a multiplicação do parasito e o desenvolvimento dos sinais clínicos (6,7). Nesse contexto, a origem do animal em ambiente de comercialização e a alimentação inadequada podem ter contribuído para o agravamento do quadro.

Um dos principais achados do caso foi a ocorrência de episódios compatíveis com atividade convulsiva. Embora incomuns, manifestações neurológicas podem ocorrer em infestações severas devido ao intenso prurido, à dor e ao estresse sistêmico provocados pela ectoparasitose (8). Essas alterações são descritas como crises epileptiformes reflexas ou pseudoconvulsões, desencadeadas pela intensa estimulação nociceptiva das lesões cutâneas (9). Além disso, a hiperalgesia e o estresse crônico podem favorecer a redução do limiar convulsígeno do paciente (2,3,10).

Conclusão

A infestação por *Trixacarus caviae* pode causar dermatopatias severas e comprometer significativamente o bem-estar de porquinhos-da-índia, sobretudo quando associada a manejo nutricional e ambiental inadequado. No presente relato, a confirmação parasitológica, a intensidade das lesões cutâneas e a resposta favorável ao tratamento sustentam a associação entre ectoparasitose, dor, estresse sistêmico e episódios compatíveis com atividade. O caso destaca a importância do diagnóstico precoce do controle parasitário, da analgesia e da correção dos fatores predisponentes para recuperação clínica e melhora da qualidade de vida do paciente.

Referências

1. Fawcett A. Management of husbandry-related problems in guinea pigs. In Practice. 2011;33(4):163-171. doi:10.1136/inp.d1812.
2. Quesenberry KE; Orcutt CJ; Mans C; Carpenter JW, editors. Ferrets, Rabbits, and Rodents: Clinical Medicine and Surgery. 4th ed. St. Louis: Elsevier; 2021.
3. Paterson S. Skin Diseases of Exotic Pets. Oxford: Wiley-Blackwell; 2008.
4. Meredith A; Redrobe S, editors. BSAVA Manual of Rodents and Ferrets. 2nd ed. Gloucester: British Small Animal Veterinary Association; 2010.
5. Mederle N; Indre D. *Trixacarus caviae* infestation in guinea pigs. Lucrări Științifice Medicină Veterinară. 2009;42(1):111-114.
6. Nath AJ. Treatment and control of *Trixacarus caviae* infestation in a conventional guinea pig (*Cavia porcellus*) breeding colony. Journal of Parasitic Diseases. 2016;40(4):1213-1216. doi:10.1007/s12639-015-0652-6.
7. Beck W; Buck F; Pantchev N. Scratching, hyperkeratosis and ectoparasites in a guinea pig. Lab Animal. 2007;36(10):17-19.

8. Deak G; Matei MM; Dobosi AA; Ursache A; Negoescu A; Taulescu M. Effective treatment with afoxolaner (NexGard) of *Trixacarus caviae* in a pet guinea pig. Veterinary Medicine and Science. 2024;10:e70039. doi:10.1002/vms3.70039.
9. Paterson S. Manual de Dermatologia de Pequenos Animais. 2. ed. São Paulo: Roca; 2006.
10. Scott DW; Miller WH; Griffin CE. Muller and Kirk's Small Animal Dermatology. 6th ed. Philadelphia: W.B. Saunders; 2001.

Influência da Nutrição Terapêutica no Manejo de Dermatopatia Crônica e Sobrepeso em Canino da Raça Pug – Relato de Caso

Natália Riboli Talhetti - Graduanda em Medicina Veterinária no Centro de Ensino Superior Riograndense (Cesurg). – nataliatalhetti@gmail.com
Jardel Schwerz - Graduando em Medicina Veterinária no Centro de Ensino Superior Riograndense (Cesurg).
Larissa Rigo - Graduanda em Medicina Veterinária no Centro de Ensino Superior Riograndense (Cesurg). E-mail: larissarigo@cesurg.com
Luiza Eduarda Haach - Graduanda em Medicina Veterinária no Centro de Ensino Superior Riograndense (Cesurg).
Eduardo Novello - Professor adjunto do curso de Medicina Veterinária no Centro de Ensino Superior Riograndense (Cesurg).
Bruna Kintschner – Médica Veterinária, especialista em nutrição de cães e gatos.

Resumo: A nutrição clínica veterinária desempenha um papel fundamental no controle de afecções metabólicas e dermatológicas em pequenos animais. O objetivo deste trabalho é relatar a abordagem nutricional e os efeitos terapêuticos obtidos num canino da raça Pug, fêmea, com histórico de dermatopatia e otites fúngicas recorrentes, sobrepeso, hipertrigliceridemia leve e urolitíase prévia por oxalato de cálcio, submetida à intervenção nutricional individualizada. Ao exame físico inicial, a paciente apresentava escore de condição corporal 6/9, percentual de gordura corporal estimado em 26% e peso de 10,9 kg. Após avaliação clínica e laboratorial, instituiu-se dieta caseira balanceada com baixo teor de gorduram inclusão de fibras, suplementação cm ômega 3 e ômega 6 e incentivo àingestão hídrica. Durante o acompanhamento clínico, observou-se melhora progressiva da condição corporal, redução do percentual de gordura e dos triglicerídeos séricos, além de melhora significativa do quadro dermatológico e metabólico. Na reavaliação, apresentou ECC 5/9, redução do peso corporal para 10,1 kg e gordura corporal estimada em 21%. O caso evidencia o papel importante da nutrição terapêutica individualizada como ferramenta complementar no controle de alterações metabólicas e dermatológicas em cães, contribuindo para melhora clínica e qualidade de vida dos pacientes.

Palavras – chaves: Alterações de pele; obesidade canina; alimentação natural;

INTRODUÇÃO:

A nutrição exerce papel fundamental na manutenção da saúde e no controle de enfermidades em cães, especialmente em pacientes com alterações metabólicas e dermatológicas crônicas. Nesse contexto, a nutrição terapêutica é utilizada como estratégia complementar no manejo de dermatopatias, obesidade e distúrbios metabólicos. Os ácidos graxos essenciais, como o ômega-3, possuem ação anti-inflamatória e contribuem para melhora da barreira cutânea e redução dos sinais clínicos em cães com dermatopatias crônicas (1).

As dermatopatias estão entre as principais causas de atendimento na clínica de pequenos animais e podem estar associadas a processos inflamatórios, alergias, infecções secundárias e desequilíbrios nutricionais. Além disso, o favorece alterações metabólicas, como a hipertrigliceridemia, que podem agravar quadros inflamatórios e

cutâneos (1).

Nesse contexto, dietas terapêuticas individualizadas, associadas à suplementação nutricional, pode promover melhora do escore corporal, controle metabólico e benefícios dermatológicos importantes (2). Diante disso, o presente trabalho tem o objetivo de relatar o caso de uma cadela da raça Pug com histórico de dermatopatias recorrentes, sobrepeso e alterações metabólicas, submetida a intervenção nutricional terapêutica.

DESCRIÇÃO DO CASO:

Uma paciente canina, fêmea, da raça Pug, de sete anos de idade e peso inicial de 10,9 kg, foi atendida em junho de 2024 para consulta especializada de acompanhamento nutricional. O histórico clínico revelava episódios severos e recorrentes de dermatopatias e otites fúngicas recorrentes ao longo do último ano, além de histórico de urolitíase por oxalato de cálcio há cinco anos.

No exame físico inicial, realizado em junho de 2024, a paciente apresentava escore de condição corporal (ECC) de 6/9, com gordura corporal estimada em 26%, caracterizando sobrepeso. Na avaliação laboratorial, os exames bioquímicos séricos revelaram hipertrigliceridemia (161,19 mg/dL; valores de referências 20-112 mg/dL) e uma leve elevação na ureia sérica (43,56 mg/dL) com creatinina normal (1,00 mg/dL). O hemograma, parasitológico de fezes e exames de urinálise (densidade de 1.045, pH de 6,0, ausência de cristais ou proteinúria) não evidenciaram outras anormalidades sistêmicas concomitantes.

Como plano de tratamento nutricional, foi instituída uma dieta caseira balanceada de baixa caloria e moderado em teor lipídico, visando à perda de peso controlada e à redução da trigliceridemia, além de prevenir a recidiva de cálculos de oxalato de cálcio através do aumento da ingestão hídrica intrínseca da dieta úmida.

A paciente foi reavaliada em novembro de 2024, tendo os seguintes resultados, redução do peso para 10,1 kg, atingindo ECC ideal de 5/9 e gordura corporal estimada em 21%. Clinicamente, houve resolução completa do prurido, das lesões de pele e dos episódios de otite. Laboratorialmente, constatou-se a normalização dos triglicerídeos (119,0 mg/dL), glicose dentro da normalidade, urinálise estável e elevação satisfatória nos níveis séricos de vitamina B12 (de 385pg/ml para 463 pg/ml), indicando excelente absorção e metabolismo de nutrientes obtidos através da alimentação natural.

Carboidratos				
g	%	%DCal	%DCalS	% MS
36,15	11,16	36,42	0,00	39,36
Proteinas				
g	%	%DCal	%DCalS	% MS
38,23	11,81	38,51	0,00	41,63
Gorduras				
g	%	%DCal	%DCalS	% MS
11,06	3,42	25,07	0,00	12,04
Fibras				
g	%			% MS
2,40	0,74			2,61
Matéria Mineral e Cinzas				
g	%			% MS
4,00	1,23			4,35
Umidade		Necessidade Hídrica		
ml	%	ml		
231,97	71,64	308,03		

Figura 1: Imagem da composição da dieta ofertada à paciente de acordo com o plano de tratamento.

DISCUSSÃO:

A obesidade e o sobrepeso em cães estão associados a alterações metabólicas, incluindo hiperlipidemia e processos inflamatórios, podendo comprometer a qualidade de vida dos animais. Estudos demonstram que alterações nutricionais e metabólicas influenciar diretamente processos inflamatórios cutâneos e a recorrência de dermatopatias (3). Além disso, enfermidades dermatológicas possuem caráter multifatorial, sendo a nutrição um importante fator auxiliar no controle clínico (2).

As dermatopatias recorrentes observadas no caso podem estar relacionadas a fatores como predisposição racial, alterações imunológicas e influência nutricional. Segundo Hand et al. (2010), nutrientes como ácidos graxos essenciais, vitaminas e minerais são importantes para a saúde da pele e controle de processos inflamatórios cutâneos. Dessa forma, a melhora dermatológica observada após a adequação alimentar está relacionada ao equilíbrio nutricional proporcionado pela nova dieta (4).

A suplementação com ácidos graxos poli-insaturados também pode ter contribuído para os resultados clínicos obtidos. De acordo com Muller et al. (2004), o uso de ômega 3 auxilia na modulação da resposta inflamatória e pode promover melhora clínica em cães com doenças inflamatórias e dermatológicas crônicas (2). No presente caso, a inclusão de ômega 3 e ômega 6 na dieta foi utilizada como estratégia complementar no manejo clínico da paciente.

Outro aspecto relevante foi a utilização de dieta com baixo teor de gordura e inclusão de fibras, estratégia recomendada em pacientes com sobrepeso e alterações lipídicas, auxiliando na perda de peso, melhora metabólica e manutenção da saúde geral

de cães obesos. Além disso, o incentivo à ingestão hídrica foi importante considerando o histórico prévio de urolitíase (4). Dessa forma, o caso demonstra que a terapia nutricional individualizada atua de forma efetiva no controle de alterações metabólicas e dermatológicas em cães.

CONCLUSÃO:

O presente relato demonstrou que a terapia nutricional individualizada foi eficaz no manejo das alterações metabólicas e dermatológicas apresentadas pela paciente. A adequação da dieta, associada à suplementação com ácidos graxos essenciais e controle calórico, contribuiu para melhora do escore corporal, redução dos triglicerídeos séricos e melhora do quadro dermatológico. Portanto, o caso reforça a necessidade do acompanhamento nutricional contínuo em pacientes com doenças crônicas multifatoriais, evidenciando que a nutrição terapêutica como ferramenta complementar na medicina veterinária.

REFERÊNCIAS:

1- Vendramini THA; Marchi PH; Olivindo RFG; Pedrinelli V; Amaral AR; Miranda MS; Príncipe LA; Cesar CGL; Zafalon RVA; Perini MP; Lima LOC; Balieiro JCC; Brunetto MA, et al. Exploring the efficacy and optimal dosages of omega-3 supplementation for companion animals. Nutr Res Rev. 2025 Dec;38(2):859-874. doi: 10.1017/S0954422425100115. Epub 2025 Jun 11. PMID: 40495687.

2- Mueller RS; Fieseler KV; Fettman MJ; Zabel S; Rosychuk RA; Ogilvie GK; Greenwalt TL, et al. Effect of omega-3 fatty acids on canine atopic dermatitis. J Small Anim Pract. 2004 Jun;45(6):293-7. doi: 10.1111/j.1748-5827.2004.tb00238.x. PMID: 15206474.

3- Eisenschenk M. N. C. (2025). The Role of Diet, Nutrition, and Supplements in Canine Atopic Dermatitis. *The Veterinary clinics of North America. Small animal practice*, *55*(2), 189–198. https://doi.org/10.1016/j.cvsm.2024.11.003.

4- HAND, M. S. et al. *Small Animal Clinical Nutrition.* 5. ed. Topeka: Mark Morris Institute, 2010.

Influência da Tomografia Computadorizada na Escolha Terapêutica em Cães com DDIV Toracolombar

Naylla Cristina Ferreira da Silva - Discente em Medicina Veterinária pelo Centro Universitário Filadélfia (UNIFIL);
Beatriz Aparecida da Silva - Discente em Medicina Veterinária pela Universidade Norte do Paraná (Unopar);
Luciana Curotto Nolasco de Carvalho - Médica Veterinária Mestre em Saúde Animal.

RESUMO
A doença do disco intervertebral é uma síndrome neurológica e ortopédica que acomete cães, afetando diretamente sua qualidade de vida. Objetivou-se descrever tal alteração em dois casos de pacientes caninos, com graus neurológicos distintos, utilizado da mesma metodologia de diagnóstico por imagem, porém com condutas terapêuticas opostas. Um caso com intervenção cirúrgica, e o outro caso com tratamento conservativo. Ambos com recuperação associada a fisiatria e evolução satisfatória.

Palavras-chave: Neurologia em cães; Compressão medular; Fisiatria veterinária; Reabilitação animal.

INTRODUÇÃO

A doença do disco intervertebral (DDIV) é uma das principais causas de alterações neurológicas em cães, caracterizada pela degeneração do disco intervertebral e consequente extrusão ou protrusão de material discal, causando compressão medular (1). A avaliação neurológica é classificada em cinco graus, variando de dor leve à paraplegia com ausência de dor profunda. A associação entre exame neurológico, anamnese e métodos de imagem é essencial para caracterização da lesão e definição terapêutica (1,2).

A tomografia computadorizada (TC) permite a avaliação tridimensional da coluna vertebral, o que otimiza a identificação de alterações compressivas e a gravidade da compressão medular, impactando na definição da conduta terapêutica (3).

O presente trabalho relata dois casos de DDIV toracolombar em cães, destacando a influência dos achados tomográficos associados à avaliação neurológica, na escolha terapêutica, incluindo o acompanhamento fisiátrico como suporte à recuperação funcional.

DESCRIÇÃO DO CASO

Caso 1: Cão, fêmea, 7 anos, SRD, 9,5 kg, apresentou dor lombar após atividade física intensa, evoluindo para paraparesia e, posteriormente, paraplegia com perda da sensibilidade superficial e retenção urinária. A TC evidenciou extrusão discal em T13-L1 associada a material compatível com hematoma epidural, estendendo-se até L2-L3, além de extrusão em T11-T12 (Figura 1A-B). Foi realizada descompressão cirúrgica

(pediculectomia), seguida de analgesia, antibioticoterapia e reabilitação. O protocolo fisiátrico incluiu fotobiomodulação, acupuntura, moxabustão e exercícios proprioceptivos e de fortalecimento muscular. Após cinco dias, observou-se recuperação da sensibilidade superficial, seguida do retorno da micção voluntária e movimentação dos membros pélvicos. Aos 25 dias de pós-operatório, o paciente recuperou a deambulação voluntária.

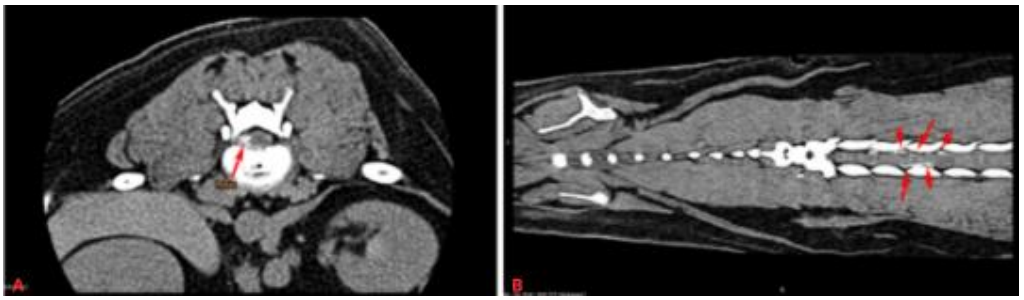

Figura 1: Reconstrução sagital (A) e corte transversal axial (B) evidenciando extrusão discal em T13-L1 com compressão medular.

Caso 2: Cão, macho, 11 anos, Dachshund, 10,1kg. Apresentou paraplegia aguda de membros pélvicos, após descer escadas da casa, associada à propriocepção e sensibilidade superficial ausente, com controle da micção.

A TC evidenciou extrusão discal em T9-T10 estendendo-se para o forame neural e múltiplas protrusões discais toracolombares com mineralização, além de discreta espondilose ventrolateral em L3-L4, com compressão medular observada em corte axial (Figura 2). Houve um bom controle da dor com uso de Tramadol e Meloxicam. O paciente apresentou bom controle da dor e, após oito dias, evoluiu para paraparesia com melhora da propriocepção, sendo mantido o tratamento conservador.

Foi instituído protocolo de reabilitação com fotobiomodulação, acupuntura e exercícios motores, proprioceptivos e de fortalecimento muscular. Houve recuperação progressiva da função motora, com redução da ataxia e melhora da força muscular.

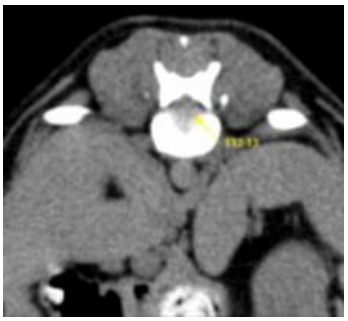

Figura 2: Corte tomográfico axial evidenciando protrusão discal entre T12-13 e compressão medular.

DISCUSSÃO

A definição da melhor conduta terapêutica para cães com DDIV permanece um desafio clínico, especialmente em pacientes com sinais neurológicos moderados a

graves. Nesse contexto, exames de imagem avançados auxiliam na escolha entre tratamento conservador e cirúrgico, enquanto abordagens multidisciplinares, incluindo fisiatria e acupuntura, favorecem a recuperação funcional (4-6).

A radiografia pode sugerir alterações degenerativas vertebrais, mas, sua capacidade diagnóstica é limitada, uma vez que não permite avaliar adequadamente o grau de compressão medular, nem a extensão do material discal extrusado. A mielografia, possibilita a identificação indireta de compressões medulares, porém com menor detalhamento anatômico quando comparada aos métodos de imagem avançados. A ressonância magnética é considerada o método de eleição para avaliação da medula espinhal e tecidos moles adjacentes, permitindo caracterização detalhada de edema, inflamação e lesões intramedulares. Entretanto, sua disponibilidade ainda é limitada na rotina veterinária, além do maior custo aos tutores e maior tempo de aquisição das imagens (2,5,6).

Nesse cenário, a TC apresenta importante aplicabilidade clínica, especialmente em casos de DDIV Hansen tipo I, nos quais a mineralização do material discal favorece sua detecção. Além disso, permite aquisição rápida das imagens, excelente resolução espacial e adequada avaliação de estruturas ósseas e materiais hiperatenuantes, como hemorragias epidurais agudas (5,6).

No Caso 1, a TC confirmou a extrusão discal aguda com associação de material compatível com hematoma epidural e, somado à rápida progressão clínica negativa para paraplegia e retenção urinária, a TC contribuiu para reforçar a necessidade de urgente intervenção cirúrgica visando descompressão medular, indicado pela literatura veterinária antes de 72 horas da lesão (1,5).

Por outro lado, o Caso 2 evidenciou uma situação frequentemente observada na prática clínica: alterações tomográficas extensas nem sempre correspondem proporcionalmente à gravidade funcional do paciente. Apesar da presença de extrusão e múltiplas protrusões e mineralizações discais, a recuperação funcional positiva durante o acompanhamento neurológico indicou potencial de resposta ao tratamento conservador. Esse achado reforça a importância da correlação clínico-radiológica, já que decisões baseadas isoladamente, poderiam resultar em interpretações equivocadas sobre a necessidade de intervenção cirúrgica (7). Os casos refletem também que, pacientes submetidos a abordagens terapêuticas distintas, podem apresentar evolução funcional favorável. Enquanto o primeiro paciente foi encaminhado para descompressão cirúrgica devido à piora neurológica rápida e aos achados tomográficos compatíveis com compressão significativa, o segundo apresentou melhora clínica suficiente para

manutenção da terapia conservadora. Dessa forma, a TC não atuou apenas como ferramenta diagnóstica, mas como um instrumento de apoio à tomada de decisão clínica individualizada.

Ambos os pacientes foram submetidos à reabilitação e apresentaram evolução satisfatória. Esse resultado destaca que a recuperação neurológica não depende exclusivamente da escolha entre cirurgia ou tratamento conservador, mas também da capacidade de restabelecer padrões motores e estimular mecanismos de neuroplasticidade após a estabilização clínica do paciente. A utilização de recursos como fotobiomodulação, acupuntura e cinesioterapia teve como objetivo auxiliar no controle da dor, estimular propriocepção e favorecer a recuperação funcional dos membros pélvicos, em conformidade ao descrito em trabalhos na área de reabilitação neurológica em cães com DDIV (4,7).

CONCLUSÃO

Em conclusão, para melhorar as chances de recuperação de pacientes com DDIV, é essencial a abordagem multidisciplinar. O uso da TC contribui para um diagnóstico preciso e escolha terapêutica apropriada, favorecendo o prognóstico quando integrada à reabilitação animal, independente de tratamento clínico ou cirúrgico.

REFERÊNCIAS

1. Olby NJ; Tipold A. Editorial: Canine intervertebral disc disease: the current state of knowledge. Frontiers in Veterinary Science. 2021;8:656764.
2. Brito JM; Prado BN. Doença do disco intervertebral em cães: uma revisão integrativa da literatura. Revista Multidisciplinar em Saúde. 2023;4:44-45.
3. Costa RC; De Decker S; Lewis MJ; Volk HA; Canonne AM; Cherubini GB et al. Imaging diagnosis in intervertebral disc disease. Frontiers in Veterinary Science. 2020;7:588338.
4. Ramalho FP; Formenton MR; Isola JGMP; Joaquim JFG. Tratamento de doença de disco intervertebral em cão com fisioterapia e reabilitação veterinária – relato de caso. Revista de Educação Continuada em Medicina Veterinária e Zootecnia do CRMV-SP. 2015;13(1):10-17.
5. Fossum TW. Cirurgia de pequenos animais. 4. ed. Rio de Janeiro: Elsevier; 2014.
6. Mai W. Magnetic resonance imaging and computed tomography features of canine and feline spinal cord disease. In: Thrall DE, editor. Textbook of veterinary diagnostic radiology. 7th ed. St. Louis: Elsevier; 2018. p.627-647.
7. Staňková L; Srnec R; Nečasová A; Urbanová L; Proks P; Nečas A. Relationship between the severity of neurological signs in dogs with thoracolumbar intervertebral disc disease and the magnitude of spinal cord compression by disc extrusion as assessed by computed tomography. Acta Veterinaria. 2024;93(2):169-181.

Influência da Trazodona no Manejo Pré-Anestésico de Cães - Artigo Científico

Ísis Inácio Reis - Discente de Medicina Veterinária Universidade Federal de Santa Catarina, SC

Maria Laura Enzele - MSc. Médica Veterinária Autônoma, SC

Luísa de Almeida Marcolin - Discente de Medicina Veterinária Universidade Federal de Santa Catarina, SC

Camila Martins Schmidt - Discente de Medicina Veterinária Universidade Federal de Santa Catarina, SC

Matheus Carvalho Milbradt - Discente de Medicina Veterinária Universidade Federal de Santa Catarina, SC

Vanessa Sasso Padilha - Profª Drª de Medicina Veterinária Universidade Federal de Santa Catarina, SC

RESUMO:

O cloridrato de trazodona é um antidepressivo atípico utilizado em cães e gatos para diversas indicações, incluindo redução da ansiedade e do estresse associados a viagens, hospitalizações e procedimentos veterinários. Além disso, sugere-se que seu uso pré-anestésico possa reduzir o requerimento anestésico. O presente estudo objetivou avaliar a influência da administração da trazodona em ambiente domiciliar (AD) ou hospitalar (AH) sobre a sedação, facilidade de cateterização venosa, intubação orotraqueal e dose de propofol para indução anestésica em cães pré-medicados com metadona. Trata-se de um estudo clínico prospectivo, randomizado e encoberto. Vinte e quatro cadelas saudáveis, de diferentes raças e submetidas à ovariohisterectomia eletiva, receberam aproximadamente 8 mg/kg de trazodona por via oral. No grupo AD, a administração ocorreu em casa uma hora antes do deslocamento à clínica; no grupo AH, a administração ocorreu na clínica. Após 80 minutos, todos os animais receberam metadona (0,3 mg/kg) por via intramuscular (IM) e foram induzidos com propofol intravenoso (IV). Foram avaliados escores de sedação, facilidade de cateterização venosa, facilidade de intubação e volume de propofol utilizado para indução. Não houve diferença significativa entre os grupos quanto aos escores de sedação, facilidade de intubação orotraqueal ou dose de propofol para indução anestésica. Houve diferença significativa (P=0,0478) na facilidade de cateterização venosa, com melhores resultados observados no grupo AD. Conclui-se que o local de administração da trazodona não influencia o grau de sedação, a facilidade de intubação orotraqueal ou a dose de propofol necessária para indução anestésica, porém a administração domiciliar favorece a inserção do cateter venoso.

Palavras-chave: anestesiologia veterinária; bem-estar animal; sedação; ambiente.

INTRODUÇÃO:

O estresse é frequentemente associado a visitas veterinárias e procedimentos cirúrgicos. Essa resposta fisiológica promove ativação do sistema nervoso simpático e liberação de catecolaminas e hormônios adrenocorticais, como o cortisol, podendo aumentar a morbidade durante os períodos pré, trans e pós-operatório (1). A busca por estratégias que reduzam a ansiedade e o estresse dos pacientes levou à utilização de fármacos ansiolíticos, entre eles a trazodona, visando melhorar a experiência dos animais durante viagens, hospitalizações e procedimentos veterinários (2). Procedimentos anestésicos eletivos, como a ovariohisterectomia, são rotineiros na medicina veterinária, e o controle do estresse pré-operatório pode influenciar o requerimento dos fármacos anestésicos (3). A trazodona atua principalmente como antagonista dos receptores serotoninérgicos 5-HT2A e, em humanos, é amplamente utilizada no tratamento de transtornos depressivos e ansiosos (4). Entretanto, ainda são limitadas as evidências sobre sua influência no requerimento anestésico em cães.

OBJETIVOS:

Avaliar a influência da administração da trazodona em ambiente domiciliar ou hospitalar sobre o grau de sedação, a facilidade de cateterização venosa, a facilidade de intubação orotraqueal e o requerimento de propofol para indução anestésica em cadelas submetidas à ovariohisterectomia eletiva.

MATERIAIS E MÉTODOS:

Trata-se de um estudo clínico prospectivo, randomizado e encoberto, aprovado pela Comissão de Ética no Uso de Animais da Universidade Federal de Santa Catarina (CEUA-UFSC, protocolo nº 4416210823). Foram incluídas 24 cadelas hígidas, entre 1 e 6 anos de idade e peso entre 5 e 15 kg, submetidas à ovariohisterectomia eletiva. Os animais foram distribuídos aleatoriamente em dois grupos (n=12): Ambiente Domiciliar (AD), que recebeu aproximadamente 8 mg/kg de trazodona por via oral, e Ambiente Hospitalar (AH), que recebeu a mesma dose.

Todos os animais passaram por avaliação clínica e laboratorial prévia. Os escores de sedação foram avaliados no momento basal (M0), 80 minutos após a administração da trazodona (M1) e 15 minutos após a administração intramuscular de metadona (0,3 mg/kg) como medicação pré-anestésica (M2), utilizando a escala de sedação descrita por Wagner *et al.* (5) e uma escala numérica descritiva simples.

Após M2, foi realizada a cateterização da veia cefálica, cuja facilidade foi avaliada por escala descritiva adaptada de Bortolami *et al*. (6). Em seguida, os animais foram induzidos com propofol intravenoso administrado por bomba de infusão na taxa de 2 mg/kg/min até condições adequadas para intubação orotraqueal. A facilidade de intubação foi avaliada por escala descritiva adaptada de Lerche *et al.* (7) e o volume total de propofol utilizado para indução foi registrado.

RESULTADOS E DISCUSSÃO:

Até o momento, não foram encontrados estudos comparando a eficácia da trazodona entre administração domiciliar e hospitalar. Foram incluídas 24 cadelas, distribuídas igualmente entre os grupos AD e AH. Não houve diferenças entre os grupos quanto à idade, peso, dose de trazodona administrada ou intervalo entre sua administração e a indução anestésica.

Os escores de sedação apresentaram aumento significativo ao longo dos momentos avaliados em ambos os grupos, demonstrando efeito sedativo do protocolo empregado. Entretanto, não foram observadas diferenças significativas entre os grupos na avaliação do somatório da escala de Wagner *et al.* (5) ou na escala numérica descritiva de sedação. Apenas o item referente à resposta a estímulos sonoros apresentou diferença entre grupos em M1, com maior escore no AH.

A facilidade de cateterização venosa diferiu entre os tratamentos (P=0,0478), sendo observada maior facilidade no grupo que recebeu a trazodona em ambiente domiciliar. Não houve diferença na facilidade de intubação orotraqueal.

A dose de propofol necessária para indução anestésica também não diferiu entre os grupos (p=0,55), indicando que o local de administração da trazodona não influenciou o requerimento do agente indutor.

Os resultados sugerem que o protocolo empregado promove alterações comportamentais compatíveis com sedação. Contudo, a ausência de diferenças entre os grupos indica que o ambiente de administração não interfere significativamente na sedação observada ou no requerimento anestésico. A maior facilidade de cateterização observada no AD pode estar relacionada à menor exposição prévia aos estímulos estressantes do ambiente hospitalar.

Entre as limitações do estudo destacam-se a ausência da mensuração das concentrações plasmáticas de trazodona, a utilização de escalas possivelmente pouco sensíveis para detectar alterações sutis de sedação e a ausência de um grupo controle placebo.

CONCLUSÕES:

Conclui-se que o local de administração da trazodona não influencia os escores de sedação observados durante a avaliação pré-anestésica nem a dose de propofol necessária para a indução anestésica. Entretanto, a administração da trazodona em ambiente domiciliar facilita a inserção do cateter venoso.

REFERÊNCIAS:

1) Väisänen M, Raekallio M, Kuusela E, Huttunen P, Leppäluoto J, Kirves P, et al. Evaluation of the perioperative stress response in dogs administered medetomidine or acepromazine as part of the preanesthetic medication. *Am J Vet Res*. 2002;63(7):969-75.

2) Murphy LA, Coleman AE, Brown DC, et al. Effects of acepromazine and trazodone on anesthetic induction dose of propofol and cardiovascular variables in dogs undergoing general anesthesia for orthopedic surgery. *J Am Vet Med Assoc*. 2017;250(4):408-16.

3) Väisänen M, Valros A, Hakaoja E, Raekallio M, Vainio O. Pre-operative stress in dogs – a preliminary investigation of behavior and heart rate variability in healthy hospitalized dogs. *Vet Anaesth Analg*. 2005;32(3):158-67.

4) Chea B, Giorgi M. Trazodone: a review of its pharmacological properties and its off-label use in dogs and cats. *Am J Anim Vet Sci*. 2017;12(4):188-94.

5) Wagner MC, Hecker KG, Pang DSJ. Sedation levels in dogs: a validation study. *BMC Vet Res*. 2017;13:110.

6) Bortolami E, Love EJ. Practical use of opioids in cats: a state-of-the-art, evidence-based review. *J Feline Med Surg*. 2015;17(4):283-311.

7) Lerche P, Muir WW, Grubb TL. Mask induction of anaesthesia with isoflurane or sevoflurane in premedicated cats. *J Small Anim Pract*. 2002;43(1):12-15.

Influência do Envelhecimento e da Conformação Craniana na Morfometria da Adesão Intertalâmica Canina

Ricardo José Canever[1]; Saulo Henrique Weber[2]; Victória Moreira Leite Catão[3]; Michelly Kheidy Borges Battisti[1]; Liédge Simioni Felicio[1]; José Ademar Villanova Junior[2*]
[1] Discentes do Programa de Pós-graduação em Ciência Animal (PPGCA) da Pontifícia Universidade Católica do Paraná (PUCPR), Curitiba, Paraná, Brasil.
[2] Docentes do PPGCA da PUCPR, Curitiba, Paraná, Brasil.
[3] Discente do Curso de Medicina Veterinária da PUCPR, Curitiba, Paraná, Brasil.

Resumo
O objetivo deste trabalho foi estabelecer valores morfométricos de referência (espessura e área) para a adesão intertalâmica (AIT) em cães neurologicamente hígidos, avaliando o impacto da idade, do porte, da conformação craniana e do sexo. Realizou-se um estudo transversal retrospectivo baseado na análise de exames de ressonância magnética de alto campo (1,5T) de 388 cães. Os resultados indicaram médias gerais de 6,83 mm para espessura e 0,41 cm² para área. Houve redução progressiva de 10,9% na AIT de animais idosos em relação aos jovens. Cães de grande porte e braquicefálicos exibiram dimensões significativamente superiores, enquanto o sexo não demonstrou influência. Conclui-se que a morfometria da AIT é influenciada pelo envelhecimento, pelo porte e pelo tipo craniano. Essa redução fisiológica senil deve ser integrada à rotina neurorradiológica para evitar diagnósticos errôneos de hipotrofia cerebral ou hidrocefalia.

Palavras-chave: tálamo; neuroimagem; senilidade; hipotrofia cerebral; neurologia.

Introdução

O tálamo atua na integração sensorial, motora, na regulação do tônus muscular, na coordenação e na manutenção da consciência em mamíferos. Lesões estruturais ou disfunções sinápticas nessa região causam déficits sensoriais contralaterais, crises epilépticas e alterações de consciência, estando ligadas à síndrome da disfunção cognitiva canina (SDCC) em pacientes geriátricos.(1)

A adesão intertalâmica (AIT) une os tálamos através do terceiro ventrículo e sua morfometria serve como marcador indireto de hipotrofia cerebral.(2) Embora a redução dimensional da AIT seja associada ao envelhecimento, faltam dados robustos sobre a variação fenotípica canina.(3) Fatores como porte, sexo e conformação craniana podem afetar essas medidas, dificultando distinguir variações anatômicas normais de alterações patológicas na ressonância magnética. O objetivo deste estudo foi determinar valores de referência para a espessura e a área da AIT em cães hígidos, analisando essas variáveis para refinar o diagnóstico neurorradiológico.

Material e Métodos

Realizou-se um estudo transversal retrospectivo de 388 exames de ressonância magnética (RM) encefálica de cães hígidos obtidos entre 2019 e 2025. Os animais incluídos

possuíam triagem clínica e laboratorial normal, além de escore de condição corporal ideal. Foram excluídos pacientes com lesões intracranianas, hipertensão intracraniana, edema, efeito de massa, caquexia, obesidade ou suspeita de SDCC. A amostra foi dividida por sexo e estratificada por: (1) Idade: jovens (1-24 meses), adultos (25-96 meses) e senis (>97 meses); (2) Porte: pequeno (até 8 kg), médio (8,1-20 kg) e grande (>20 kg), e conformação craniana: braquicefálico, mesocefálico e dolicocefálico.

As imagens foram geradas em aparelho de 1,5 Tesla (Siemens Avanto) em sequências T1, T2, FLAIR e T1 pós-contraste nos planos sagital, transversal e dorsal. A análise ocorreu no software RadiAnt DICOM Viewer. A espessura foi avaliada no plano transversal em T1, medindo-se o ponto central entre as extremidades dorsal e ventral. A área foi calculada no plano sagital mediano em T1 por delimitação manual da circunferência anatômica. Na estatística descritiva, determinou-se a média e o desvio padrão. A homogeneidade das variâncias foi validada pelo teste de Levene. Os valores de referência basearam-se em intervalos de confiança (IC) pelo teste t de Student. As comparações entre grupos utilizaram os ICs com nível de significância de $P < 0,05$.

Resultados e Discussão

A casuística compreendeu 388 cães neurologicamente hígidos. Na distribuição por porte, predominaram animais de médio porte (42,0%), seguidos por pequeno (36,8%) e grande porte (21,2%). A amostragem por sexo foi equilibrada (53,4% de machos), sem variações estatísticas significantes. Quanto à idade, houve maior concentração de adultos (44,8%), seguidos por idosos (37,9%) e jovens (17,3%).

Na conformação craniana, constatou-se predomínio de mesocefálicos (64,0%), seguidos por braquicefálicos (31,5%) e dolicocefálicos (4,5%). A idade média variou por grupo conformacional, registrando-se 89,5 meses para mesocefálicos, 82,0 meses para dolicocefálicos e 64,0 meses para braquicefálicos.

A média geral para a adesão intertalâmica (AIT) foi de 6,83 mm (IC 95%: 6,82 – 6,84 mm) para espessura e 0,41 cm^2 (IC 95%: 0,40 – 0,42 cm^2) para área. O avanço da idade exerceu influência inversamente proporcional nas dimensões da AIT. Cães jovens apresentaram as maiores médias de espessura, com redução progressiva ao longo das faixas etárias. Esse declínio representou regressão de 10,9% nos senis em comparação aos jovens, e de 9,6% em relação aos adultos, com tendência similar na área. Os valores morfométricos detalhados, segregados por variáveis fenotípicas e etárias, estão dispostos na Tabela 1.

Tabela 1 – Valores de espessura (mm) e área (cm^2) de adesão intertalâmica (AIT), desvio padrão (DV) e intervalo de confiança (IC 95%) em cães categorizados por sexo, faixa etária, porte e conformação craniana.

Dados gerais		**Espessura**		**Área AIT**	
	n	**Média ± DP**	**IC**	**Média ± DP**	**IC**
Macho	181	6,88+/-1,09	6,72/7,04	0,42+/-0,11	0,40/0,43
Fêmea	207	6,79+/-1,00	6,65/6,92	0,41+/-0,10	0,39/0,42
Jovem	67	7,18+/-1,11	6,91/7,46	0,44+/-0,12	0,41/0,47
Adulto	174	7,09+/-0,98	6,92/7,21	0,43+/-0,11	0,41/0,44
Idoso	147	6,39+/-0,94	6,24/6,54	0,38+/-0,09	0,37/0,40
Pequeno	143	6,32+/-0,99	6,16/6,48	0,36+/-0,08	0,34/0,37
Médio	163	7,03+/-0,91	6,89/7,17	0,43+/- 0,09	0,41/0,44
Grande	82	7,33+/-1,02	7,11/7,55	0,48+/-0,13	0,45/0,51
Braquicefálico	129	7,12+/-1,06	6,93/7,30	0,44+/-0,10	0,42/0,46
Mesocefálico	240	6,66+/-1,00	6,53/6,79	0,39+/-0,11	0,38/0,41
Dolicocefálico	19	7,01+/-1,01	6,53/7,50	0,46+/-0,12	0,40/0,52

n= quantidade. DP= desvio padrão. IC= intervalo de confiança.

Nos braquicefálicos, observou-se estabilidade dimensional entre a juventude (7,33 mm) e a idade adulta (7,28 mm), com queda tardia no período geriátrico (6,60 mm). Os mesocefálicos apresentaram regressão linear contínua (7,10 mm nos jovens para 6,30 mm nos idosos). Já os dolicocefálicos registraram médias robustas quando jovens (7,78 mm) e redução senil expressiva (6,44 mm).

Essa hipotrofia fisiológica corrobora estudos prévios sobre a perda global de neurópilo associada à senescência canina[4]. Na rotina clínica, diferenciar o envelhecimento normal da SDCC é desafiador. Contudo, pacientes com SDCC exibem reduções significativamente mais drásticas na AIT do que os idosos sadios avaliados (5). Assim, a linha de base normativa de 6,39 mm para pacientes senis fornece segurança para mitigar diagnósticos falso-positivos. O porte corporal correlacionou-se positivamente com a AIT ($P < 0,05$), refletindo o crescimento alométrico do encéfalo[5]. A conformação craniana também impactou de forma independente. Cães braquicefálicos sustentaram espessura média superior à dos mesocefálicos (7,12 mm vs. 6,66 mm), devido à compactação do parênquima provocada pelo encurtamento longitudinal do crânio.

No detalhamento das interações, cães dolicocefálicos de grande porte concentraram as maiores dimensões (7,57 mm de espessura; 0,50 cm^2 de área), enquanto a maior redução senil ocorreu em mesocefálicos de pequeno porte (5,84 mm). Isso alerta para a necessidade de avaliação personalizada.

O uso de RM de alto campo (1,5T) viabilizou delimitação anatômica precisa. Como limitação, aponta-se o menor número de dolicocefálicos (4,5%), sugerindo estudos multicêntricos. Em contrapartida, a expressiva amostragem de mesocefálicos e

braquicefálicos reduziu o desvio padrão e validou o modelo estatístico. Praticamente, mensurações abaixo do IC 95% estipulado dão suporte morfométrico robusto para suspeitas de SDCC ou encefalopatias degenerativas[4].

Conclusões

A morfometria da AIT em cães varia significativamente conforme o porte, a conformação craniana e a faixa etária. Cães grandes e braquicefálicos apresentam valores de espessura e área maiores devido a adaptações anatômicas específicas. O envelhecimento causa redução fisiológica progressiva de 10,9%, com declínio acentuado após os 97 meses, enquanto o sexo não exerce influência. Os valores estabelecidos servem como referências essenciais para a interpretação de ressonâncias magnéticas na rotina clínica veterinária, prevenindo diagnósticos falso-positivos de hipotrofia cerebral patológica ou hidrocefalia ex-vácuo.

Referências

1. Dewey CW. Encephalopathies: disorders of the brain. In: Dewey CW, da Costa RC, editores. Practical guide to canine and feline neurology. 3. ed. Ames: Wiley-Blackwell; 2016. p. 141–236.

2. Damle NR, et al. Relationship among interthalamic adhesion size, thalamic anatomy and neuropsychological functions in healthy volunteers. Brain Struct Funct. 2017 Jul;222(5):2183-2192.

3. Noh Y, et al. Evaluation of the interthalamic adhesion size as an indicator of brain atrophy in dogs with cognitive dysfunction syndrome. Journal of Veterinary Medical Science. 2017;79(1):11-17.

4. Dewey CW, et al. Canine cognitive dysfunction patients have reduced total hippocampal volume compared with aging control dogs. Open Vet J. 2021;10(4):438-442.

5. Schoenebeck JJ, Ostrander EA. The genetics of canine skull shape variation. Genetics. 2013;193(2):317-325.

Influência do Vírus da Leucemia Felina sobre o Perfil Hepático de Gatos

Laura Mezzomo Donatti; Samantha Rabelo Escobar ; Hellen Fialho Hartmann; Mateus Martinelli; Isabel Cristina Heineck; Alice dos Santos Buss.

A Leucemia Viral Felina é uma retrovirose capaz de desencadear imunossupressão e distúrbios mieloproliferativos. Considerando a elevada prevalência da infecção e a importância clínica das hepatopatias, este estudo objetivou avaliar alterações no perfil bioquímico hepático de felinos positivos para FeLV. Foram avaliadas amostras de soro sanguíneo de 14 gatos, sendo nove não infectados e cinco infectados. Avaliou-se albumina, alanina aminotransferase, gama-glutamil transferase e fosfatase alcalina. Não houve diferença estatisticamente significativa entre os grupos (P>0,05), dessa forma, conclui-se que, na população analisada, a infecção por FeLV não esteve associada a alterações hepáticas detectáveis. O estudo reforça a necessidade de pesquisas futuras com maior número amostral e métodos diagnósticos mais sensíveis para melhor compreensão das repercussões hepáticas relacionadas ao FeLV.

Palavras chave: Bioquímica clínica; FeLV; enzimas hepáticas; função hepática.

Introdução

O FeLV é um retrovírus cosmopolita associado a diferentes manifestações clínicas e à redução da qualidade e expectativa de vida dos felinos infectados. Não há cura ou terapêutica específica estabelecida (1, 2). Alterações hematológicas associadas ao FeLV são bem descritas, ao contrário das alterações bioquímicas (3). A infecção pode expor o fígado a injúrias, devido a fatores como a imunossupressão, inflamação crônica e maior risco de linfoma com possível envolvimento hepático, quando ocorre na forma multicêntrica (4).

Considerando a importância de exames laboratoriais para definição de diagnóstico e prognóstico, este estudo objetivou comparar parâmetros bioquímicos hepáticos entre gatos FeLV positivos e negativos, buscando identificar possíveis padrões e contribuir com a conduta clínica.

Material e Métodos

O presente estudo foi conduzido no Centro Clínico Veterinário (CCV) do Instituto Federal Farroupilha - Campus Frederico Westphalen, Rio Grande do Sul, utilizando amostras de soro de felinos domésticos (*Felis catus*). Foram incluídos gatos hígidos, sem sinais clínicos de qualquer enfermidade, atendidos para procedimentos eletivos.

As amostras foram obtidas por punção venosa periférica, coletadas em tubos sem anticoagulante, centrifugadas e realocadas em microtubos do tipo Eppendorf®, sendo congeladas até o processamento no laboratório clínico veterinário parceiro. Foram obtidas 14 amostras, divididas conforme o resultado do teste para FeLV, sendo nove felinos negativos e cinco positivos. A triagem foi realizada utilizando o teste rápido SNAP FIV Ac/FeLV Ag COMBO VET FAST® (BioClean, Belo Horizonte, Minas Gerais, Brasil),

baseado em imunocromatografia para detecção do antígeno viral, seguindo as instruções presentes na bula.

Resultados e Discussão

O fígado, por ser um órgão metabolicamente diverso, não pode ser adequadamente avaliado por apenas um teste (5). Nesse contexto, exames laboratoriais são amplamente utilizados para detectar disfunções hepáticas e orientar o manejo clínico (6).

Conforme descrito na Tabela 1, apenas a albumina apresentou valores semelhantes entre os grupos. As demais variáveis apresentaram maior dispersão, possivelmente relacionada à presença de um felino com resultados *outliers.* Na comparação entre os grupos, nenhuma variável apresentou diferença estatisticamente significativa (P ≤ 0,05) (Tabela 1).

TABELA 1 – Estatística descritiva dos marcadores hepáticos dos grupos FeLV negativos (1) e FeLV positivos (2)

Variável	n	Média	DP	Mínimo	Máximo	CV (%)	P
*A1	9	2,656	0,461	2,000	3,400	17,37%	0,3047
*A2	5	2,460	0,219	2,200	2,800	8,90%	
*B1	9	51,000	50,740	4,000	173,000	99,49%	0,5340
*B2	5	28,800	15,530	6,000	46,000	53,93%	
*C1	9	3,000	1,732	1,000	7,000	57,74%	0,9251
*C2	5	2,600	0,547	2,000	3,000	21,07%	
*D1	9	43,330	27,450	12,000	89,000	63,36%	0,8156
*D2	5	40,400	18,350	24,000	64,000	45,43%	

*A = albumina; B = ALT; C = GGT; D = FA; 1 = FeLV negativo; 2 = FeLV positivo; DP = desvio padrão; CV = coeficiente de variação; P = significância.
Fonte: elaborado pelos autores (2025)

A albumina é a proteína sérica mais abundante e desempenha funções essenciais no organismo (5). Como o fígado é o principal órgão responsável por sua síntese, a hipoalbuminemia pode estar associada à disfunção hepática (6). No presente estudo, gatos FeLV positivos apresentaram média de albumina levemente inferiores à observada no grupo negativo, porém sem diferença estatisticamente significativa. Assim, embora a hipoalbuminemia possa ocorrer em animais infectados, a alteração não se mostra expressiva ou consolidada. Resultado semelhante foi descrito em estudo retrospectivo envolvendo 3.780 gatos atendidos na Universidade Ludwig Maximilian de Munique

(Alemanha), no qual o grupo FeLV positivo apresentou média de albumina discretamente menor (3 g/dL) em comparação ao grupo negativo (3,190 g/dL) (7).

A ALT se classifica como enzima de extravasamento, sendo importante marcador da integridade dos hepatócitos (8). Neste estudo, gatos FeLV positivos apresentaram média de ALT inferior ao relatado no grupo negativo. Contudo, a distribuição da variável foi influenciada por um *outlier* no grupo negativo e, após o ajuste estatístico, não houve diferença significativa entre os grupos. Em estudo com 27 gatos, a ALT apresentou aumento em 33,33% dos gatos FeLV positivos, sendo associada pelos autores à necrose hepática (9). No presente estudo, esse comportamento não foi verificado, sugerindo que a lesão hepática associada à FeLV pode variar conforme características da população estudada, como idade média, fator que variou entre os estudos mencionados.

Ao contrário da ALT, a GGT e a FA são classificadas como enzimas de indução e constituem importantes marcadores de colestase (8). Neste estudo, a média de GGT do grupo FeLV negativo foi ligeiramente superior à do grupo positivo, e ambas permaneceram dentro dos valores de referência. Esses achados indicam que a infecção pelo FeLV não exerceu impacto significativo sobre a atividade sérica da GGT nos felinos avaliados. Em felinos, vale relembrar que esta enzima costuma apresentar aumentos pouco expressivos, mesmo quando há a ocorrência de distúrbios hepatobiliares (10). Por fim, a FA também não demonstrou diferença relevante entre os grupos. A média dos gatos FeLV negativos se manteve próxima à observada no grupo positivo. Particularidades fisiológicas da FA em felinos podem justificar a ausência de alterações expressivas (6). Estudos prévios corroboram esses achados, relatando atividade de FA semelhante entre gatos FeLV positivos e negativos (P = 0,380) (7).

Conclusões

A partir dos resultados obtidos, não são identificadas diferenças significativas entre gatos FeLV positivos e negativos para os parâmetros hepáticos avaliados no presente estudo. Apesar de uma discreta redução na média de albumina ter sido observada nos felinos infectados, a variação não é significativa ao ponto de delinear um padrão bioquímico associado de forma concreta à retrovirose. No entanto, limitações do estudo, como número reduzido de amostras e influência de um *outlier* podem restringir a capacidade de detecção de diferenças reais entre os grupos. Diante do exposto, infere-se que existe a necessidade de pesquisas futuras que incluam populações maiores, métodos diagnósticos de maior sensibilidade e associação com exames de imagem, a fim de esclarecer com maior precisão as possíveis repercussões hepáticas da FeLV.

Referências

1) Almeida, N. Ocorrência da infecção pelo vírus da Leucemia Felina (FeLV) em gatos domésticos no município do Rio de Janeiro e baixada fluminense e análise dos fatores de risco para a infecção [dissertação]. Seropédica: Universidade Federal Rural do Rio de Janeiro; 2009.

2) Little S, Levy J, Hartmann K, Hofmann-Lehmann R, Hosie M, Olah G, Denis KS. 2020 AAFP Feline Retrovirus Testing and Management Guidelines. J Feline Med Surg. 2020; 22: 5-30.

3) Sykes J, Hartmann K. Feline leukemia virus infection. In: Sykes JE. Canine and Feline Infectious Diseases. São Paulo: Elsevier, 2015. p. 224–238.

4) Valli VE, Bienzle D, Meuten DJ. Tumor of the Hemolymphatic System. In: Meuten DJ. Tumors in Domestic Animals. Raleigh: John Wiley & Sons, 2016. p. 203-321.

5) Gonzalez FH, Ceroni da Silva S. Texto de apoio ao curso de especialização de análises clínicas veterinárias. Porto Alegre: Universidade Federal do Rio Grande do Sul; 2008.

6) Watson PJ, Bunch SE. Testes Diagnósticos para o Sistema Hepatobiliar. In: Nelson RW, Couto CG. Medicina Interna de Pequenos Animais. Rio de Janeiro: Elsevier, 2015. p. 496–512.

7) Gleich S, Hartmann K. Hematology and serum biochemistry of feline immunodeficiency virus-infected and feline leukemia virus-infected cats. J Vet Inter Med. 2009; 23: 552-8.

8) Silva RD. Avaliação Laboratorial do Sistema Hepatobiliar. In: Jericó MM, Neto JP, Kogika MM. Tratado de Medicina Interna de Cães e Gatos. São Paulo: Roca, 2015. p. 1030-1034.

9) Ferreira RF, Dittrich RL, Montaño PY, Silva KA, Fam ALP. Perfis hematológicos, bioquímicos e proteína plasmática total de gatos infectados com o vírus da leucemia felina. Arch Vet Sci. 2017; 22: 111-5.

10) Kam A, Maddison JE, Szladovits B. Retrospective study of biochemical profile changes in 93 cats with different hepatobiliary diseases. J Feline Med Sur. 2025: 27: 1-14.

Insuficiência Cardíaca Congestiva por Cardiomiopatia Dilatada e Degeneração Mixomatosa da Valva Mitral em Cão da Raça Pastor Alemão

Glaucia Grazielle Nascimento[1*]; Analyce do Nascimento Silva[2]; João Matheus de Oliveira Figueiredo[3]
[1*]Profa. Doutora do curso de Medicina Veterinária - UFAL, Unidade de ensino Viçosa, e-mail: glaucia.nascimento@famed.ufal.br
[2]Graduanda em Medicina Veterinária, Faculdade Uninassau Arapiraca
[3]Médico veterinário autônomo, Recife - PE

RESUMO: As afecções cardíacas, como a doença mixomatosa da valva mitral (DMVM) e a cardiomiopatia dilatada (CMD), representam desafios na medicina veterinária. Devido à raridade dessa coexistência em cães de grande porte, este trabalho relata o caso de um Pastor alemão (macho, 9 anos, 33 kg) com insuficiência cardíaca secundária a CMD e DMVM. O paciente apresentou apatia, anorexia, dispneia severa, mucosas cianóticas, taquicardia, ascite e edema pélvico. A ecocardiografia confirmou CMD e DMVM simultâneas, revelando dilatação ventricular esquerda. Constatou-se dilatação do átrio esquerdo e refluxo valvar tricúspide e mitral. Exames de imagem confirmaram remodelamento cardíaco e congestão pulmonar. O tratamento com furosemida, benazepril, pimobendan e espironolactona estabilizou o quadro, permitindo a alta. A presença concomitante de CMD e DMVM deteriora sinergicamente a função hemodinâmica, exigindo abordagem multimodal para retardar a falência biventricular.

Palavras-chave: cardiopatia; doença de miocárdio; endocardiose

INTRODUÇÃO

O sistema cardiovascular desempenha um papel essencial para a manutenção da homeostase, uma vez que o sangue funciona como um veículo para a distribuição de nutrientes, oxigênio e demais substâncias necessárias às funções fisiológicas. O coração atua como uma bomba de pressão, garantindo a perfusão adequada de todos os tecidos corporais (1). Com o envelhecimento dos animais de companhia, as cardiopatias tornaram-se cada vez mais frequentes (2). A doença mixomatosa da valva mitral (DMVM), de origem primária e genética (3), é a afecção mais comum (76,7%), afetando principalmente cães pequenos. A cardiomiopatia dilatada (CMD), que causa dilatação das câmaras e disfunção contrátil (2), é a segunda mais diagnosticada (9,8%), acometendo sobretudo caninos machos de raças grande porte (4).

O diagnóstico dessas enfermidades é um desafio devido às fases subclínicas e ao início abrupto e grave dos sinais (5). A coexistência de DMVM e CMD num mesmo paciente levanta importantes questões fisiopatológicas e dificulta a escolha da abordagem terapêutica. Nesse sentido, como a presença simultânea em cães de grande porte é incomum, o objetivo deste trabalho é relatar o caso clínico de um Pastor alemão com DMVM e CMD, abordando os sinais clínicos, exames complementares e tratamento.

CASO CLÍNICO

Foi atendido no Hospital Veterinário um cão da raça Pastor Alemão, macho, de 9 anos de idade e 33 kg. O paciente foi encaminhado com queixa principal de severa dificuldade respiratória, anorexia e incapacidade de locomoção, necessitando do auxílio de uma maca para o transporte. Durante a anamnese, foi relatado que o animal estava sob tratamento para hemoparasitose há mais de 30 dias, porém sem apresentar melhora clínica.

Ao exame físico, constataram-se mucosas cianóticas, taquicardia e dispneia severa. A palpação da região abdominal sugeriu a presença de líquido livre na cavidade, confirmando o quadro de ascite. Observou-se, ainda, edema nos membros pélvicos, atestado por meio de um teste de *Godet* positivo. A correlação de todos os achados clínicos apontou fortemente para a suspeita de um quadro crônico de Insuficiência Cardíaca Congestiva (ICC) secundário a CMD e DMVM.

Para a confirmação do diagnóstico da ICC, a foi solicitado pela realização de ecocardiografia, radiografia torácica e ultrassonografia abdominal. No exame de ecocardiograma foi evidenciado a presença simultânea de CMD e DMVM. As imagens revelaram remodelamento cardíaco (AE/Ao: 2,29). A análise com Doppler evidenciou refluxo nas valvas tricúspide e mitral, sendo este último de maior intensidade e associado a DMVM classificada como de grau leve a moderado.

Os laudos validaram que a ascite era de origem cardiogênica, surgindo como consequência da congestão hepática passiva e da hipertensão venosa sistêmica advindas da ICC. No raio-x, evidenciou remodelamento cardíaco severo e congestão vascular com edema pulmonar.

O protocolo terapêutico foi focado na sintomatologia e no controle da congestão sistêmica. Inicialmente, administrou-se furosemida na dosagem de 4

mg/kg pela via intravenosa (IV) a cada 2 horas, promovendo diurese intensa. Conforme a melhora clínica do paciente, a dose foi gradualmente reduzida para 3 mg/kg IV. Iniciou-se a administração de benazepril (0,5 mg/kg, VO), um inibidor da enzima conversora de angiotensina (IECA), a fim de reduzir a pós-carga e bloquear a ativação do sistema renina-angiotensina-aldosterona (SRAA). A terapêutica também incluiu o pimobendan (0,25 mg/kg, VO, BID), que age como inotrópico positivo e vasodilatador misto para otimizar a contratilidade miocárdica e diminuir a resistência vascular periférica.

Visando melhorar o desconforto abdominal severo e a dispneia, executou-se uma abdominocentese terapêutica que logrou drenar 1.320 mL de líquido serossanguinolento. Após o procedimento, o cão exibiu alívio imediato do quadro.O paciente ficou internado por três dias. Após a estabilização do quadro clínico, recebeu alta com prescrição de tratamento de manutenção à base de furosemida (3 mg/kg, VO), pimobendan (0,25 mg/kg, VO, BID), benazepril (0,5 mg/kg, VO, SID) e espironolactona (2 mg/kg, VO, SID). Este último foi incluído por sua ação como diurético poupador de potássio e antagonista dos receptores de aldosterona, visando impedir recidivas da ascite.

DISCUSSÃO

Os achados clínicos observados no paciente deste relato, caracterizados por dispneia intensa, tosse produtiva, ascite, edema de membros e congestão sistêmica, são consistentes com o quadro de insuficiência cardíaca congestiva (ICC), corroborando com a literatura relatada (5). A constatação de hipertensão sistêmica leve a moderada (180/70 mmHg) constitui um achado clinicamente relevante, visto que, conforme elucidado por (6), tal condição atua como um fator agravante para o remodelamento ventricular e o aumento da sobrecarga cardíaca. O histórico prévio de hemoparasitose do paciente indica uma possível origem multifatorial para a doença, visto que essas infecções podem causar danos miocárdicos (7) e ter acelerado ou agravado o quadro cardíaco primário.

Do ponto de vista diagnóstico, a ecocardiografia confirmou-se como o método padrão-ouro ao revelar a rara e complexa coexistência de CMD e DMVM, achado que eleva significativamente o desafio terapêutico do caso (1). A utilização de parâmetros ecocardiográficos, e a razão AE: Ao, demonstrou-se fundamental para a quantificação precisa da dilatação atrial e a estimativa do risco de progressão da insuficiência, em concordância com a metodologia

validada (9). De forma compelementar, a radiografia torácica ratificou sua essencialidade no monitoramento do edema pulmonar cardiogênico (4).

A terapia multimodal com pimobendan, enalapril e furosemida mostrou-se eficaz na redução da pré e pós-carga e na melhora da contratilidade miocárdica. Esse protocolo é justificado pela complexidade da cardiopatia mista e é apoiado pela literatura atual para prolongar a sobrevida em quadros avançados de insuficiência cardíaca congestiva (ICC) (6; 7).

CONCLUSÃO

O presente relato de caso destaca a gravidade e a alta complexidade clínica no manejo de cardiopatias na medicina veterinária, sobretudo diante de uma condição rara: a ocorrência simultânea de CMD e DMVM em um único paciente canino. Isoladamente, ambas as afecções já representam desafios significativos. No entanto, a presença concomitante dessas afecções atua de forma sinérgica para deteriorar a função hemodinâmica. A sobrecarga de volume imposta pela degeneração valvar, somada à falha sistólica intrínseca do miocárdio dilatado, culmina em um quadro devastador de insuficiência cardíaca biventricular.

REFERÊNCIAS

1 - Abreu, C.B. *et al.* (2019) 'Cardiomiopatia dilatada EM Cães: Revisão de Literatura', *Revista Brasileira de Ciência Veterinária*, 26(2), pp. 28–33. doi:10.4322/rbcv.2019.006.

2 – Canha, M. G. Cardiomiopatia dilatada canina – da etiologia à terapêutica, o que há de novo? 2019.Dissertação (Mestrado) Coimbra.

3- O'Brien, M.J., Beijerink, N.J. and Wade, C.M. (2021) 'Genetics of canine myxomatous mitral valve disease', *Animal Genetics*, 52(4), pp. 409–421. doi:10.1111/age.13082.

4 - Castro, M.G. *et al.* (2009) 'Estudo retrospectivo ecodopplercardiográfico Das Principais Cardiopatias diagnosticadas em cães', *Arquivo Brasileiro de Medicina Veterinária e Zootecnia*, 61(5), pp. 1238–1241. doi:10.1590/s0102-09352009000500032.

5 - ARGENTA, F. Aspectos patológicos das doenças cardiovasculares em cães e gatos. 2021. p. 1–53. Porto Alegre: Universidade Federal do Rio Grande do Sul.

6 - Keene, B.W. *et al.* (2019) 'ACVIM consensus guidelines for the diagnosis and treatment of myxomatous mitral valve disease in dogs', *Journal of Veterinary Internal Medicine*, 33(3), pp. 1127–1140. doi:10.1111/jvim.15488.

7 - Heymans, S. *et al.* (2023) 'Dilated cardiomyopathy: Causes, mechanisms, and current and future treatment approaches', *The Lancet*, 402(10406), pp. 998–1011. doi:10.1016/s0140-6736(23)01241-2.

8 - Prada, D.G. *et al.* (2012) 'Echocardiographic evaluation of the left atrium of healthy dogs using the conventional M-mode and the bidimensional mode', *Arquivo Brasileiro de Medicina Veterinária e Zootecnia*, 64(3), pp. 585–592. doi:10.1590/s0102-09352012000300009.

Interface Interprofissional na Promoção do Bem-estar Animal e Prevenção de Zoonoses em Comunidade Vulnerável no Rio de Janeiro

Luma dos Santos Mouta - Graduanda de Medicina Veterinária; Centro Universitário Augusto Motta (UNISUAM), Rio de Janeiro, RJ, Brasil
Ricardo José Oliveira Mouta – Professor Associado do Departamento de Enfermagem Materno Infantil; Universidade do Estado do Rio de Janeiro (UERJ), Rio de Janeiro, RJ, Brasil.

RESUMO

As ações de extensão universitária são fundamentais para a promoção da saúde coletiva em territórios vulneráveis, especialmente quando articulam práticas interdisciplinares que integram saúde humana, animal e ambiental. O presente estudo teve como objetivo relatar a experiência de atividades extensionistas desenvolvidas por estudantes de Medicina Veterinária e Enfermagem em uma comunidade da Baixada Fluminense, Rio de Janeiro, com foco na promoção do bem-estar animal e na prevenção de zoonoses. Trata-se de um estudo descritivo do tipo relato de experiência, realizado em Parada Morabi, por meio de rodas de conversa, ações educativas e orientações coletivas. As atividades abordaram vacinação animal, higiene ambiental, controle de ectoparasitas, vermifugação, guarda responsável e zoonoses. Participaram cerca de 80 moradores. Observou-se baixa adesão prévia às medidas preventivas e desconhecimento sobre zoonoses. Após as intervenções, houve maior participação comunitária e compreensão das práticas preventivas. Conclui-se que as ações contribuíram para a educação em saúde e formação acadêmica humanizada.

Palavras-chave: educação em saúde; vulnerabilidade social; Bem-estar animal; extensão universitária; zoonoses.

INTRODUÇÃO

A extensão universitária constitui uma importante ferramenta de integração entre universidade e sociedade, promovendo ações voltadas à transformação social e à formação acadêmica crítica e humanizada. Nesse contexto, a atuação interdisciplinar entre Medicina Veterinária e Enfermagem possibilita o desenvolvimento de estratégias ampliadas de promoção da saúde, fundamentadas nos princípios da Saúde Única, os quais reconhecem a interdependência entre saúde humana, animal e ambiental. Estudos recentes ressaltam que essa abordagem deve considerar não apenas fatores biológicos, mas também aspectos sociais, econômicos e relacionais envolvidos na convivência entre humanos e animais em territórios vulneráveis[1].

Em comunidades em situação de vulnerabilidade social, fatores como saneamento inadequado, acesso limitado à informação e presença de animais sem assistência adequada favorecem a disseminação de zoonoses e comprometem o bem-estar animal.

A vulnerabilidade socioeconômica influencia diretamente o manejo inadequado de animais domésticos, aumentando os riscos de ocorrência e disseminação de zoonoses em ambientes urbanos. Nesse cenário, doenças como leptospirose, raiva e esporotricose configuram importantes problemas de saúde pública, especialmente em áreas periféricas

urbanas, sendo agravadas por práticas inadequadas de cuidado e pela baixa cobertura de ações educativas[2].

Diante disso, o presente trabalho teve como objetivo relatar a experiência de atividades extensionistas desenvolvidas por estudantes de Medicina Veterinária e Enfermagem em uma comunidade da Baixada Fluminense, enfatizando ações de promoção do bem-estar animal e prevenção de zoonoses.

MATERIAL E MÉTODOS

Trata-se de um estudo descritivo, do tipo relato de experiência, desenvolvido a partir de atividades extensionistas vinculadas ao projeto de extensão "Projeto Abebê: Cuidando e promovendo a saúde de mulheres de axé", da Faculdade de Enfermagem da Universidade do Estado do Rio de Janeiro (UERJ), em parceria com acadêmicos dos cursos de Enfermagem e Medicina Veterinária do Centro Universitário Augusto Motta (UNISUAM). As ações ocorreram entre agosto e dezembro de 2025, na localidade Parada Morabi, município de Duque de Caxias, região da Baixada Fluminense, estado do Rio de Janeiro. Participaram das atividades docentes e discentes organizados em equipes interdisciplinares.

A escolha da localidade Parada Morabi justificou-se pelas condições de vulnerabilidade socioambiental identificadas no território. O município de Duque de Caxias, situado na Baixada Fluminense, possui população estimada em 808.152 habitantes, sendo o terceiro mais populoso do estado. A comunidade de Parada Morabi localiza-se no terceiro distrito do município, às margens da rodovia Rio–Magé, com população estimada em 4.341 habitantes em 2015. Estudos na região evidenciam fragilidades estruturais e ambientais, como precariedade da qualidade da água, levando ao uso de poços artesianos, além de saneamento básico insuficiente, acúmulo inadequado de resíduos, presença de animais domésticos soltos, caramujos africanos, focos do mosquito da dengue e animais peçonhentos, fatores que aumentam os riscos de agravos à saúde humana, animal e ambiental[3].

As atividades foram desenvolvidas por meio de rodas de conversa, ações educativas e orientações coletivas sobre bem-estar animal, vacinação, higiene ambiental, controle de ectoparasitas, vermifugação, prevenção de acidentes com animais e zoonoses de relevância em saúde pública. Foram utilizados folders informativos e dinâmicas participativas em linguagem acessível, pautadas nos princípios da educação em saúde do Ministério da Saúde do Brasil, nos fundamentos da Saúde Única da Organização Mundial da Saúde e na metodologia dialógica de Paulo Freire. A análise dos resultados ocorreu de forma descritiva, considerando a participação da comunidade, a interação dos moradores e os relatos observados pelos extensionistas ao longo das atividades desenvolvidas.

RESULTADOS E DISCUSSÃO

As atividades extensionistas possibilitaram maior aproximação entre universidade e comunidade, favorecendo a troca de conhecimentos e a construção de práticas educativas em saúde. Aproximadamente 80 moradores participaram das ações, incluindo adultos, idosos e crianças, demonstrando interesse pelos temas abordados. Durante as visitas e rodas de conversa, observou-se que grande parte dos participantes desconhecia informações básicas sobre prevenção de zoonoses e cuidados com animais domésticos. Entre os principais problemas identificados destacaram-se a ausência de vacinação regular, descarte inadequado de resíduos, presença de ectoparasitas e contato frequente com áreas de lixo e água contaminada. Esse cenário é descrito na literatura como comum em territórios urbanos vulnerabilizados, nos quais condições ambientais precárias e acesso limitado a serviços de saúde favorecem a manutenção de ciclos de transmissão de zoonoses e agravos associados à interface humano-animal-ambiente[4,5].

As orientações educativas contribuíram para ampliar a conscientização sobre guarda responsável e medidas preventivas relacionadas à raiva, leptospirose, esporotricose e leishmaniose. Estudos recentes reforçam que intervenções educativas comunitárias baseadas na abordagem da Saúde Única são efetivas na redução de comportamentos de risco e no aumento do conhecimento sobre prevenção de doenças zoonóticas, especialmente quando associadas a estratégias participativas e contextualizadas ao território[6,7]. A atuação conjunta entre Medicina Veterinária e Enfermagem favoreceu uma abordagem interdisciplinar alinhada aos princípios da Saúde Única, permitindo compreender a relação entre fatores ambientais, saúde humana e saúde animal, além de contribuir para o desenvolvimento de habilidades como trabalho em equipe, comunicação e responsabilidade social[8].

Apesar dos resultados positivos, observou-se como limitação a dificuldade de acesso contínuo da população aos serviços públicos de saúde e assistência veterinária, o que pode comprometer a continuidade das práticas preventivas discutidas. Ainda assim, a experiência demonstrou relevância social e acadêmica, reforçando a importância da extensão universitária em comunidades socialmente vulneráveis.

CONCLUSÕES

As ações extensionistas promovem integração efetiva entre universidade e comunidade em contextos de vulnerabilidade social, fortalecendo o compromisso institucional com a responsabilidade social e a transformação das realidades locais. A partir da atuação interdisciplinar entre Medicina Veterinária e Enfermagem, observa-se o fortalecimento dos princípios da Saúde Pública, com abordagem integrada dos determinantes ambientais,

humanos e animais envolvidos na dinâmica das doenças zoonóticas. Nesse sentido, as atividades educativas desenvolvidas demonstram impacto positivo na ampliação do conhecimento da população sobre bem-estar animal, guarda responsável, vacinação e práticas de higiene ambiental, contribuindo para a redução de riscos sanitários e para a promoção da saúde coletiva, uma vez que intervenções participativas e contextualizadas favorecem mudanças progressivas de comportamento e maior conscientização comunitária acerca da prevenção de agravos. Além disso, a experiência contribui para a formação acadêmica de estudantes mais críticos, humanizados e comprometidos com a realidade social, fortalecendo competências como comunicação, trabalho em equipe, empatia e atuação interprofissional, e consolidando a extensão universitária como eixo fundamental que articula ensino, pesquisa e responsabilidade social.

REFERÊNCIAS

1. Carneiro IO; Mattos TAS; Freitas SM; Hlavac N; Begon M; Costa F; Khalil H; Argibay HD. Socioeconomic vulnerability and the management of domestic animal hosts in urban environments: a One Health issue. *BMC Veterinary Research*. 2025;21(1):699. doi:10.1186/s12917-025-05062-7.
2. Golemac V; Boender L; Harrison L; et al. Relational One Health: A more-than-biomedical framework for more-than-human health, and lessons learned from Brazil, Ethiopia, and Israel. *One Health*. 2024;18:100676. doi:10.1016/j.onehlt.2024.100676.
3. CAMARGO, L. H. Projeto Razão Social Parada Morabi: a análise do espaço geográfico como referencial de mudança. Revista Mato-Grossense de Geografia, 2021.
4. World Health Organization. Integrating health in urban development: one health approach to zoonoses and environmental risks. Geneva: WHO; 2023.
5. Destoumieux-Garzón D; Mavingui P; Boetsch G; et al. The one health concept: 10 years old and a long road ahead. Microbes and Infection. 2024;26(2):105-112.
6. Silva JF; Pereira LMC; Souza R. Educação em saúde e prevenção de zoonoses em comunidades urbanas vulneráveis. Saúde e Sociedade. 2023;32(4):e220945.
7. Ribeiro VM; Teston APM; Medeiros AA. Community-based health education and zoonosis prevention: a One Health perspective. Revista de Saúde Pública. 2022;56:118.
8. World Organization for Animal Health (WOAH). One Health education and workforce development report. Paris: WOAH; 2023.

Intervenção Médico-Veterinária em Unidade Penitenciária: Castração como Ferramenta de Saúde Pública e Bem-Estar Animal.

Laiany Caroline Araújo Marques – Discente de Medicina Veterinária, Faculdade Anhanguera de São Luís, MA.
Alex Artur Moraes Correa – Médico Veterinário, M.Sc., Faculdade Anhanguera de São Luís, MA.
Walérya Lima Silva Santos Mendonça – Profa. M.Sc. de Medicina Veterinária, Faculdade Anhanguera de São Luís, MA.
Tatiane Aranha da Penha-Silva – Profa. Dra. De Medicina Veterinária, Faculdade Anhanguera de São Luís, MA.

Resumo

O abandono e a reprodução descontrolada de cães e gatos representam desafios para a saúde pública, o bem-estar animal e a preservação ambiental. Nesse contexto, a castração cirúrgica constitui uma importante estratégia para o controle populacional ético e para a prevenção de zoonoses. O presente trabalho teve como objetivo relatar a experiência de um projeto de intervenção médico-veterinária voltado à castração de animais abandonados presentes em uma unidade penitenciária de São Luís, Maranhão. A ação foi realizada entre março e junho de 2026 pelo curso de Medicina Veterinária da Faculdade Anhanguera de São Luís, em parceria com a Secretaria de Estado de Administração Penitenciária. Inicialmente, foi realizado o levantamento, identificação e avaliação clínica dos animais residentes na unidade. Os animais aptos foram submetidos à ovariossalpingo-histerectomia ou orquiectomia, seguindo protocolos anestésicos, cirúrgicos adequados. Também foram desenvolvidas ações educativas relacionadas à guarda responsável, prevenção de zoonoses e manejo sanitário. Foram atendidos 37 felinos sem raça definida, sendo 20 fêmeas (54,1%) submetidas à ovariossalpingo-histerectomia e 17 machos (45,9%) à orquiectomia. Foram identificadas alterações clínicas como ectoparasitoses, alopecia, lesões cutâneas, secreção ocular, gestação inicial e distúrbios gastrointestinais. A evolução pós-operatória foi satisfatória e 11 animais foram adotados após recuperação clínica e cirúrgica, correspondendo a uma taxa de adoção de 29,7%. Conclui-se que a castração associada à assistência clínica e à adoção responsável evidencia a relevância da Medicina Veterinária Legal e dos princípios da Saúde Única em programas voltados ao manejo ético de populações animais vulneráveis.

Palavras-chave: Saúde Única; Medicina Veterinária Legal; Controle Populacional; Guarda Responsável.

Introdução

O crescimento descontrolado das populações de cães e gatos em situação de abandono constitui um importante desafio para a saúde pública, o bem-estar animal e a preservação ambiental (1). Em ambientes institucionais, como unidades penitenciárias, a presença desses animais pode favorecer a disseminação de zoonoses, aumentar o risco de acidentes e comprometer as condições sanitárias locais. Nesse contexto, a castração cirúrgica destaca-se como uma das principais estratégias para o controle populacional ético

de animais (2), contribuindo para a redução da reprodução indiscriminada e para a melhoria da qualidade de vida dos indivíduos atendidos. Além disso, ações dessa natureza estão alinhadas aos princípios da Saúde Única, que reconhece a interdependência entre a saúde humana, animal e ambiental. O presente trabalho teve como objetivo relatar a experiência de um projeto de intervenção médico-veterinária voltado à castração de animais abandonados presentes em uma unidade penitenciária de São Luís, Maranhão.

Material e Métodos

A ação foi desenvolvida entre os meses de março a junho de 2026 por docentes médicos-veterinários e acadêmicos do curso de Medicina Veterinária da Faculdade Anhanguera de São Luís, em parceria com a Secretaria de Estado de Administração Penitenciária. Inicialmente, foi realizado o levantamento dos animais residentes no local, seguido da identificação, contenção e avaliação clínica individual. Os animais considerados aptos foram encaminhados para procedimentos cirúrgicos eletivos de esterilização, sendo realizadas ovariossalpingo-histerectomias em fêmeas e orquiectomias em machos.

Os procedimentos seguiram protocolos anestésicos e cirúrgicos adequados às espécies atendidas, incluindo avaliação pré-operatória, monitoramento transcirúrgico e cuidados pós-operatórios. Também foram realizadas orientações sobre guarda responsável, manejo sanitário, prevenção de zoonoses e importância do controle populacional. Os acadêmicos participaram das atividades sob supervisão direta dos médicos-veterinários responsáveis, proporcionando aprendizado prático e integração entre ensino e extensão.

O projeto foi previamente submetido e aprovado pelo Comitê de Ética no Uso de Animais (CEUA) da Universidade Norte do Paraná (UNOPAR), garantindo que todos os procedimentos fossem conduzidos em conformidade com as normas de bem-estar animal e ética em pesquisa.

Resultados e Discussão

Foram atendidos 37 felinos sem raça definida (SRD) residentes na unidade penitenciária, sendo 20 fêmeas submetidas à ovariossalpingo-histerectomia (54,1%) e 17 machos à orquiectomia eletiva (45,9%). Todos os animais passaram por avaliação clínica prévia, permitindo a identificação de condições de saúde que necessitavam de acompanhamento concomitante ao procedimento cirúrgico. Entre as alterações observadas

destacaram-se ectoparasitoses, alopecia, lesões cutâneas, secreção ocular, gestação inicial e um quadro de diarreia com melena, evidenciando a vulnerabilidade sanitária da população felina presente na unidade.

Os procedimentos cirúrgicos foram realizados mediante protocolos anestésicos adequados para a espécie, associados à analgesia multimodal, antibioticoterapia e monitoramento pós-operatório. A evolução clínica foi satisfatória na maioria dos casos, não sendo registradas complicações cirúrgicas relevantes. Apenas um animal apresentou persistência de sinais gastrointestinais durante a internação, recebendo fluidoterapia e tratamento medicamentoso específico, com evolução favorável.

Além do controle populacional, a intervenção possibilitou a recuperação clínica dos animais que apresentavam enfermidades concomitantes, contribuindo diretamente para a melhoria das condições de bem-estar animal. A realização da castração em uma fêmea com gestação inicial também evitou o nascimento de novas crias em situação de vulnerabilidade, reforçando o papel da esterilização como ferramenta preventiva de abandono e superpopulação animal.

Como resultado das ações de assistência veterinária e da mobilização para adoção responsável, 11 dos 37 felinos atendidos foram adotados após recuperação clínica e cirúrgica, correspondendo a uma taxa de adoção de 29,7%, enquanto os demais animais permaneceram sob cuidados institucionais. Todos os processos de adoção foram formalizados por meio de Termo de Adoção e Guarda Responsável, instrumento que estabeleceu obrigações relativas à alimentação, assistência veterinária, abrigo, segurança, esterilização, prevenção de abandono e respeito ao bem-estar físico e psicológico dos animais. O documento também esclareceu aos adotantes as implicações legais decorrentes de práticas caracterizadas como maus-tratos, conforme a legislação brasileira de proteção animal.

Sob a perspectiva da Medicina Veterinária Legal, a utilização do termo de adoção constituiu importante ferramenta de proteção animal, promovendo a responsabilização dos adotantes e reduzindo os riscos de abandono futuro. Associada à esterilização cirúrgica, essa medida fortaleceu os princípios da guarda responsável e ampliou os impactos positivos do projeto para além da intervenção clínica, alcançando aspectos sociais, éticos e legais relacionados à proteção dos animais.

Os resultados obtidos demonstram que ações integradas de assistência médico-veterinária, controle reprodutivo e adoção responsável são capazes de promover melhorias no bem-estar animal e na saúde coletiva. Além disso, evidenciam a relevância da atuação da Medicina Veterinária Legal em programas voltados ao manejo ético de populações animais

vulneráveis, especialmente em ambientes institucionais, nos quais a interface entre saúde pública, proteção animal e responsabilidade social se mostra particularmente relevante.

Conclusão

A castração de animais abandonados em unidade penitenciária mostrou-se uma estratégia eficaz para o controle populacional, promoção do bem-estar animal e fortalecimento das ações de saúde pública. A iniciativa contribuiu para a redução dos riscos sanitários associados à presença de animais não esterilizados, além de reforçar a importância da atuação da Medicina Veterinária em contextos sociais diversos. Projetos dessa natureza representam importantes ferramentas de extensão universitária e de aplicação dos conceitos de Saúde Única, favorecendo a integração entre ensino, pesquisa, responsabilidade social e Medicina Veterinária Legal.

Referências

1. BRASIL. Ministério do Meio Ambiente e Mudança do Clima. **Manejo Populacional Ético de Cães e Gatos**. Brasília: MMA, 2024. Disponível em: www.gov.br. Acesso em: 10 jun. 2026.
2. BRASIL. Conselho Federal de Medicina Veterinária. **Resolução nº 1.596, de 26 de março de 2024**. Dispõe sobre Diretrizes Gerais de Responsabilidade Técnica em Programas, Campanhas e Mutirões de esterilização cirúrgica de caninos e felinos domésticos. Brasília, DF: CFMV, 2024. Disponível em: https://manual.cfmv.gov.br. Acesso em: 10 jun. 2026.

Intussuscepção Intestinal em Fêmea Felina no Puerpério: Relato de Caso

Sofia Denipoti de Oliveira – Discente de Medicina Veterinária Universidade Estadual do Norte do Paraná, PR

Gabriela Florêncio Cordeiro – Residente de Clínica Médica e Cirúrgica de Animais de Companhia Universidade Estadual do Norte do Paraná, PR

Andressa Leite Domingues – Residente de Medicina Preventiva e Saúde Animal Universidade Estadual do Norte do Paraná, PR

Beatriz Lara Beretta - Residente de Clínica Médica e Cirúrgica de Animais de Companhia Universidade Estadual do Norte do Paraná, PR

Natalie Bertelis Merlini – Profª. Drª. de Medicina Veterinária Universidade Estadual do Norte do Paraná, PR

Giselle de Lima Bernardes – Profª. Drª. de Medicina Veterinária Universidade Estadual do Norte do Paraná, PR

Resumo: A intussuscepção intestinal consiste na invaginação de um segmento do intestino em outro adjacente, sendo uma condição menos frequente em felinos quando comparada a cães. O presente trabalho descreve o caso de uma fêmea felina de 8 anos, com 44 dias pós-parto e em lactação, atendida com queixa de anorexia e adipisia. Ao exame físico, o animal apresentava desidratação severa, hipotermia e hipotensão. A suspeita diagnóstica de intussuscepção foi levantada pela ultrassonografia abdominal, que sugeriram a presença de uma estrutura tubular compatível com invaginação intestinal. Após estabilização a paciente foi submetida à celiotomia exploratória para fins diagnósticos e terapêuticos. Confirmou-se intussuscepção jejunojejunal com necrose segmentar e realizou-se a ressecção e enteroanastomose dos segmentos intestinais acometidos. A ocorrência de intussuscepção em período pós-parto levanta a hipótese de que alterações metabólicas e hormonais do puerpério e da lactação possam predispor a distúrbios de motilidade intestinal idiopáticos.

Palavras chave: lactação; pós-parto; hipermotilidade segmentar

Introdução:

A intussuscepção intestinal é o processo de invaginação de uma porção do intestino no lúmen de um segmento intestinal adjacente, sendo a porção invaginada denominada intussuscepto e a invaginante intussuscepiente (1). Os sinais clínicos comumente descritos em felinos com intussuscepção intestinal são anorexia, letargia e êmese, outras apresentações clínicas incluem perda de peso, diarreia, polidipsia e hematêmese (2, 3). Desidratação, dor à palpação abdominal e massa abdominal palpável são achados comuns no exame físico de animais com intussuscepção (2, 4), e a hipotermia é um achado frequentemente associado a casos em felinos (3).

Intussuscepções são menos frequentemente relatadas em gatos do que em cães (5), sendo a intussuscepção ileocólica mais comum em cães e a jejunojejunal em gatos (3). Assim como em cães, a etiologia da intussuscepção em felinos é variada, podendo ser primária (idiopática) ou secundária. Causas secundárias comuns incluem intenso parasitismo intestinal, mudanças abruptas na dieta, corpos estranhos, neoplasias e distúrbios de motilidade intestinal (2). O presente relato tem como objetivo descrever um caso de intussuscepção intestinal idiopática em uma fêmea felina, pós-parto e em lactação.

Descrição do caso:

Foi atendido no Setor de Clínica Médica e Cirúrgica de Animais de Companhia do Hospital Veterinário da Universidade Estadual do Norte do Paraná (UENP), um felino de 8 anos, 2,36 quilos, fêmea com queixa principal de anorexia e adipsia há dois dias. O felino havia parido há 44 dias e ainda estava em lactação. Na avaliação física o animal se mostrava apático, com uma desidratação severa de 9%, mucosas hipocoradas, 36,6°C de temperatura retal, pressão arterial sistólica de 60 mmHg e na palpação abdominal foi identificado uma massa firme e arredondada. Devido a condição geral do paciente o acesso venoso e o aquecimento foram estabelecidos e realizou-se o boulos de 10 mg/kg de solução cristaloide isotônica por 20 minutos, antes da realização de qualquer exame complementar e administrou-se uma dose de 30 mg/kg de Ceftriaxona intravenoso profilaticamente. Os parâmetros foram monitorados até que estivessem dentro do normal para a espécie e a perfusão tecidual reestabelecida. Após a estabilização foi coletado sangue para hemograma, ALT, FA, GGT, creatinina, ureia e albumina, o qual evidenciou uma leucocitose por neutrofilia sem desvio a esquerda e sem alterações significativas nos exames bioquímicos.

Diante do que foi encontrado na palpação abdominal, foi realizado uma radiografia abdominal lateral e dorsoventral emergencial, em que se visualizou uma estrutura de radiopacidade de tecido mole em abdômen médio, caracterizado como efeito de massa e presença de gás em alças intestinais proximais. Devido aos achados radiográficos o paciente foi encaminhado para ultrassonografia, na qual constatou-se a presença de uma estrutura tubular dilatada com conteúdo anecogênico associado a finos ecos em suspensão em abdômen médio ventral, sendo recomendado a avaliação cirúrgica imediata devido à suspeita de intussuscepção de alça intestinal.

O animal foi encaminhado para celiotomia exploratória, na qual, identificou-se intussuscepção jejunojejunal. Realizou-se a redução manual de parte da intussuscepção sem aplicar tração excessiva, mas devido ao grave comprometimento vascular e necrose

tecidual de uma porção do intestino, procedeu-se à ressecção do segmento. Após a ligadura dos vasos mesentéricos adjacentes e a enterectomia foi realizada a enteroanastomose término-terminal. Aproximou-se os segmentos realizando duas suturas de fixação unindo as margens mesentéricas e antimesentéricas, em seguida foi feita a aposição das bordas entre os dois pontos com suturas em padrão simples interrompido e do mesentério em padrão simples contínuo. No pós-operatório o animal permaneceu em jejum por 6 horas, após iniciou-se dieta líquida por 24 horas, seguida da dieta pastosa por mais 24 horas, sendo iniciada a dieta sólida 72 horas após a cirurgia. O animal recebeu alta após iniciar a dieta sólida e defecar sem complicações.

Discussão:

A ocorrência de intussuscepção intestinal em gatas adultas durante o puerpério e lactação, embora incomum, possui relatos significativos na literatura. No presente caso, a paciente apresentava-se 44 dias pós-parto, o que corrobora com o período relatado em outros casos de intussuscepção idiopática em fêmeas lactantes. Em uma série de casos relatados em felinos dois dos oito animais com intussuscepção idiopática eram fêmeas no período pós-parto (2). Em outro estudo foram relatados cinco casos de gatas entre nove e cinquenta e seis dias pós-parto, das quais três ainda estavam amamentando (5). Outro caso relatado como intussuscepção idiopática em felino, também consistia em uma fêmea com oito semanas pós-parto (6), sugerindo uma possível predisposição fisiológica relacionada ao período de puerpério.

A literatura sugere que as intensas mudanças hormonais e metabólicas ocorridas no puerpério e durante a lactação podem afetar a motilidade gastrointestinal. Apesar de o mecanismo preciso ainda não ser completamente esclarecido, variações no tônus do músculo liso intestinal e o desgaste metabólico associado à amamentação podem funcionar como desencadeantes de hipermotilidade segmentar, favorecendo ocorrência de intussuscepção (5). No caso relatado, a ausência de causas secundárias evidentes, como parasitas, corpos estranhos ou neoplasias reforça a classificação do quadro como idiopático, possivelmente induzido pela condição fisiológica da lactação.

Conclusão

A intussuscepção intestinal idiopática em gatas no período pós-parto é uma emergência cirúrgica que, embora rara, deve ser considerada como diagnóstico diferencial em fêmeas lactantes com sinais de desidratação, apatia, anorexia e massa palpável em

abdômen. A correlação com o puerpério e a lactação sugere que as demandas fisiológicas deste período podem atuar como gatilhos para hipermotilidade segmentar.

Referências

[1] Patsikas MN, Papazoglou LG, Paraskevas GK. Current views in the diagnosis and treatment of intestinal intussusception. Topics in Companion Animal Medicine. 2019;35:100360. doi:10.1016/j.tcam.2019.100360.

[2] Burkitt JM, Drobatz KJ, Saunders HM, Washabau RJ. Signalment, history, and outcome of cats with gastrointestinal tract intussusception: 20 cases (1986–2000). Journal of Americam Veterinary Medical Association. 2009;234(6):771-776.

[3] McClaran JK, Buriko Y. Intussusception. In: Aronson LR, editor. Small Animal Surgical Emergencies. 2nd ed. Hoboken (NJ): John Wiley & Sons; 2022. p. 81-87.

[4] Fossum TW. Small animal surgery. 5th ed. St. Louis: Elsevier; 2019.

[5] Doherty D, Welsh EM, Kirby BM. Intestinal intussusception in five postparturient queens. Veterinary Record. 2000;146(21):614-616.

[6] Souza ACA, Viaes ES, Marcusso PF, Sabadin JC, Freitas E, Pereira Júnior OM. Intussuscepção duodenojejunal em American Curl. Veterinária e Zootecnia. 2019;26:1-5.

Laringoscopia em um Cão Braquicefálico: Interferências da Anestesia, Abordagem Videocirúrgica e Ultrassonográfica

Gabrieli Regina Santos Silva – Discente do curso de Medicina Veterinária na Universidade Federal da Fronteira Sul (UFFS) – *Campus* Realeza/ PR.
Guilherme da Rosa – Discente do curso de Medicina Veterinária na Universidade Federal da Fronteira Sul (UFFS) – *Campus* Realeza/ PR.
Fabíola Dalmolin – MV., Dra. Profa. do curso de Medicina Veterinária e do Programa de pós-graduação em Saúde, Bem-estar e Produção Animal Sustentável na Fronteira Sul (UFFS) – *Campus* Realeza/ PR.
Pauline Silva dos Santos – MV. Profa. Me. do curso de Medicina Veterinária, Universidade Federal da Fronteira Sul (UFFS) – *Campus* Realeza/ PR.
Matheus Felipe Souza Franco – MV. Mestrando do programa de pós-graduação em Saúde, Bem-estar e Produção Animal Sustentável na Fronteira Sul (UFFS) – *Campus* Realeza/ PR.
Luiza Vanzella – MV. Programa de Aprimoramento Profissional em Medicina Veterinária, Universidade Federal da Fronteira Sul (UFFS) – *Campus* Realeza / PR.

Resumo:

A Síndrome das Vias Respiratórias dos Cães Braquicefálicos (BOAS) inclui anormalidades anatômicas obstrutivas, sendo a endoscopia padrão ouro para diagnóstico e tratamento de algumas das alterações. Após medicação pré-anestésica, oxigenoterapia e início da indução com propofol, realizou-se endoscopia e constatou-se prolongamento e espessamento do palato mole, acúmulo de saliva na região faríngea e tonsilas palatinas reativas; na inspeção da laringe verificou-se movimentação reduzida das cartilagens e presença de membrana traqueal redundante. Efetuou-se estafilectomia com tesoura e sutura, seguida de rinoplastia corretiva bilateral em cunha. No pós-operatório tardio, o paciente foi submetido ao exame ultrassonográfico cervical para avaliação dinâmica da laringe; por meio da ultrassonografia foi possível acompanhar as fases de abdução e adução das cartilagens aritenoides, confirmando a simetria e mobilidade fisiológica, descartando-se paralisia de laringe. Embora a endoscopia seja excelente ferramenta diagnóstica, a profundidade anestésica pode interferir na avaliação do colapso laríngeo. A ultrassonografia mostrou-se ferramenta minimamente invasiva que demonstra utilidade clínica e dispensa o uso de protocolos anestésicos. O espessamento de palato mole, embora não tão comum, pode ocorrer em Shih-tzus e o profissional deve estar apto a realizar este tipo de plastia. O objetivo deste trabalho é relatar o caso de um Shih-Tzu, macho com estertor respiratório crônico desde a adoção, que ao exame físico foi evidenciada estenose de narinas.

Palavras-chave: Palatoplastia; Rinoplastia; Ultrassonografia laríngea; Videolaringoscopia.

Introdução:

A Síndrome das Vias Respiratórias dos Cães Braquicefálicos (BOAS) é um complexo de anomalias anatômicas obstrutivas das vias aéreas superiores decorrentes da seleção genética para o encurtamento do viscerocrânio, sem a redução dos tecidos moles adjacentes (1). As alterações anatômicas incluem estenose das narinas e prolongamento do palato mole, que induzem pressão luminal excessivamente negativa na

inspiração (1,2). Quando crônica, provoca alterações secundárias como o colapso laríngeo, edema, espessamento e eversão dos ventrículos laríngeos (2). O espessamento do palato mole varia com a raça, sendo mais exacerbado e fibroso no Buldogue do que em Shih-Tzus (3).

Embora a videocirurgia seja o padrão ouro para exame das estruturas faríngeas, a profundidade anestésica pode deprimir o centro respiratório, dificultando a análise dinâmica da glote e exigindo exames complementares (4,6). O exame ultrassonográfico ganha destaque como método não invasivo para avaliar a glote e descartar quadros de paralisia laríngea (4).

Dessa forma, o objetivo deste trabalho é relatar a utilização da abordagem endoscópica e ultrassonográfica na avaliação laríngea e tratamento da BOAS em um Shih-Tzu.

Descrição do Caso:

Um macho, Shih-Tzu, 2 anos, apresentou-se com histórico crônico de estertor respiratório exacerbado durante períodos de sono e agitação, desde a adoção há um ano, tanto em dias quentes, quanto frios. Ao exame físico geral, evidenciou-se estenose moderada de narinas (Grau III), ruídos nasais e laríngeos inspiratórios.

O paciente foi encaminhado para endoscopia seguida de correções cirúrgicas indicadas. O protocolo incluiu medicação pré-anestésica, oxigenação e indução com propofol. Previamente à intubação orotraqueal, realizou-se laringoscopia que evidenciou ausência de movimentação laríngea, prolongamento e espessamento do palato mole. Observou-se acúmulo de saliva espessa com formação de bolhas na orofaringe, mucosas laríngeas espessadas e congestas, tonsilas palatinas reativas e projetadas das criptas. Foi observada presença de membrana redundante na porção inicial e média da traqueia.

Assim, procedeu-se à estafilectomia com tesoura de íris e sutura contínua simples com poliglactina 910 3-0, seguida da rinoplastia bilateral mediante ressecção em cunha do aspecto dorsolateral da asa nasal, e sutura colchoeiro horizontal com náilon 3-0.

Vinte e três dias após, o responsável relatou melhora expressiva da qualidade de vida, ausência de sons respiratórios audíveis, e mudança do comportamento, estando mais ativo. O paciente foi submetido à ultrassonografia cervical em plano transversal sobre a cartilagem tiroide para avaliar a movimentação da glote e descartar alteração decorrente da anestesia. Foi possível a confirmação das fases de abdução e adução das cartilagens aritenoides durante os ciclos respiratórios, confirmando a adequada simetria e motilidade da glote, descartando-se o diagnóstico de paralisia de laringe.

Discussão:

A abordagem diagnóstica e terapêutica da BOAS exige precisão técnica na identificação das alterações associadas. A estenose de narinas e o prolongamento do palato mole devem ser corrigidos precocemente, para evitar a progressão dos danos secundários à laringe (1,5), pois a pressão negativa excessiva e contínua gera trauma mecânico na mucosa respiratória e tecido alveolar (5). Neste paciente, as tonsilas reativas sugerem dificuldade respiratória pelas vias aéreas, que leva à respiração oral, provocando reatividade local, e espessamento laríngeo; estes achados corroboram com a fisiopatologia descrita, já que estas alterações anatômicas são associadas ao atrito crônico do fluxo turbulento de ar e refluxo induzido pela pressão intratorácica negativa (2).

O espessamento do palato mole deste paciente é achado que varia significativamente nos braquicefálicos. Em Buldogues é mais comumente observado pela tendência que apresentam em desenvolver hiperplasia fibrosa e infiltração de tecido adiposo no palato, de forma muito mais expressiva que em Shih-Tzus (3). No paciente relatado identificou-se espessamento importante, que pode sugerir cronicidade da BOAS, e mimetizar lesões severas como aquelas observadas em Buldogues (3,5). O acúmulo de saliva espessa e a presença de bolhas na orofaringe é amplamente citado como um complicador que exacerba a dispneia no pré e pós-cirúrgico (1,2), como neste caso.

A incorporação da laringoscopia no auxílio da delimitação da palatoplastia torna o procedimento mais seguro, pois a magnificação de imagem em alta definição e iluminação superior proporciona visibilidade detalhada da faringe, de difícil acesso à visão direta (6). Neste caso, a precisão permitiu demarcar o limite da ressecção do palato, evitando tanto a sub quanto a hipercorreção, que poderia acarretar posteriormente em disfagia e pneumonia por aspiração (5,6).

A ultrassonografia laríngea pós-operatória foi crucial no paciente em questão. Tradicionalmente, a diferenciação entre o colapso laríngeo secundário à BOAS e a paralisia de laringe primária é realizada por laringoscopia sob plano anestésico leve (1,4). No presente caso, a avaliação ultrassonográfica sem anestesia permitiu observar de forma dinâmica a adução (Figura 1) e a abdução (Figura 2) da glote nos ciclos respiratórios. Este achado confirmou a integridade funcional da inervação regional, e permitiu diferenciar a disfunção decorrente do tônus muscular deprimido pelo protocolo anestésico de alterações secundárias crônicas ou colapso estrutural progressivo devido à BOAS. Portanto, permitiu avaliar a movimentação glótica de forma não invasiva, mitigando os riscos de apneia e falsos positivos induzidos por fármacos anestésicos (4).

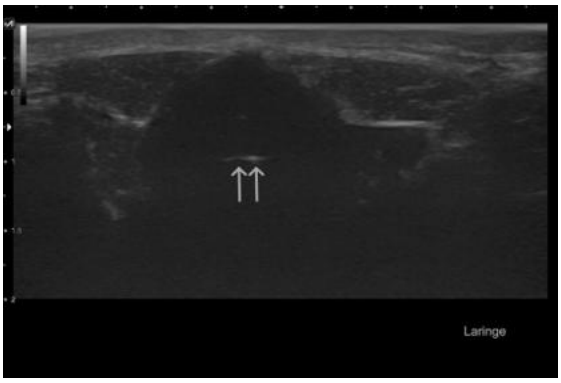

Figura 1: Avaliação da glote em plano transversal sobre a cartilagem tireoide, evidenciando o momento de adução das cartilagens aritenoides na expiração.

Fonte: Acervo Pessoal (2026).

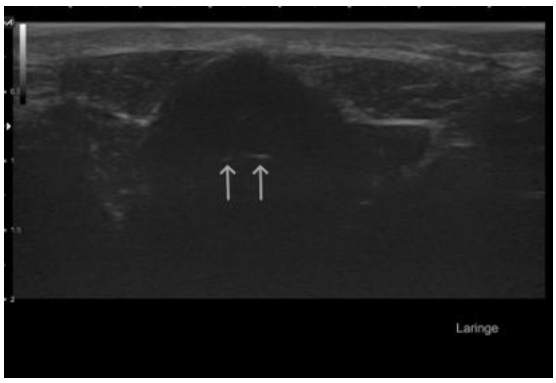

Figura 2: Avaliação da glote em plano transversal sobre a cartilagem tireoide, momento de abdução das cartilagens aritenoides na inspiração.

Fonte: Acervo Pessoal (2026).

Conclusão:

A laringoscopia constitui uma ferramenta valiosa na avaliação e tratamento de cães braquicefálicos. O procedimento permite delimitar com maior precisão a extensão do prolongamento do palato mole e das estruturas laríngeas acometidas. Assim, o exame ultrassonográfico configura um método seguro e minimamente invasivo para avaliação dinâmica da movimentação da glote sem a necessidade de técnicas anestésicas. Desse modo, a técnica auxilia na exclusão de casos de paralisia laríngea ocasionadas devido à BOAS ou devido à diferentes graus de protocolo anestésico concomitante com fármacos que deprimem o centro respiratório, acarretando falsos positivos.

Referências:

(1) Monnet E. Brachycephalic airway syndrome. In: Slatter D, editor. Textbook of small animal surgery. 3rd ed. Philadelphia: Saunders; 2003. p. 808-13.

(2) Ettinger SJ; Feldman EC. Tratado de medicina veterinária interna: doenças do cão e do gato. 5a ed. Rio de Janeiro: Guanabara Koogan; 2004.

(3) Oliveira, A.M.; Silva, J.P.; Costa L.R. Estudo histopatológico comparativo do palato mole de cães braquicefálicos das raças Bulldog e Shih-Tzu. Medvep - Revista Científica de Medicina Veterinária - Pequenos Animais e Animais de Estimação, v. 16, n. 48, p. 52-8, 2018 .

(4) Rademacher, N.; Pariaut, R.; Thibeaux, J. Transcutaneous ultrasonography for the assessment of laryngeal motion in healthy dogs and dogs with laryngeal paralysis. Veterinary Radiology & Ultrasound., v. 60, n. 1, p. 46-52, 2019.

(5) Fossum TW. Cirurgia de pequenos animais. 4a ed. Rio de Janeiro: Elsevier; 2014.

(6) Llewellyn, E. A.; Runge, J. J. Endoscopy and video-assisted surgery of the upper respiratory tract in dogs. Veterinary Clinics of North America: Small Animal Practice. v.46, n.1, p. 119-35, 2016.

Leiomiossarcoma Intestinal Em Cão: Relato De Caso

AUTORES

Letícia Martins Gavião de Almeida – discente de Medicina Veterinária da Pontifícia Universidade Católica de Campinas, SP

Livia Aparecida Davila Bitencourt Pascoal Biazzo – Profª. MSc. de Medicina Veterinária da Pontifícia Universidade Católica de Campinas, SP

RESUMO

Os leiomiossarcomas são neoplasias malignas originadas do músculo liso e representam importante diagnóstico diferencial das massas intestinais em cães idosos. Este trabalho relatou o caso de um cão macho, sem raça definida, com 14 anos de idade e 18,5 kg, atendido por episódios de convulsão associados à hipoglicemia recorrente. Os exames laboratoriais demonstraram hiperinsulinemia, aumento discreto de proteínas totais e globulinas e elevação da fosfatase alcalina. A ultrassonografia abdominal identificou alterações hepáticas, esplênicas e pancreáticas, enquanto a tomografia computadorizada evidenciou formações adjacentes ao ceco compatíveis com processo neoplásico. Após estabilização clínica, realizou-se celiotomia exploratória com esplenectomia, lobectomia hepática, biópsias hepática e pancreática e tiflectomia. O exame histopatológico confirmou leiomiossarcoma intestinal infiltrativo acometendo da submucosa à serosa. O paciente apresentou evolução pós-operatória satisfatória, com estabilização glicêmica e recuperação clínica adequada. O caso demonstrou a importância da associação entre exames de imagem avançados, abordagem cirúrgica e histopatologia para o diagnóstico definitivo e manejo terapêutico dessa neoplasia.

PALAVRAS-CHAVE

Neoplasia mesenquimal; hipoglicemia paraneoplásica; ceco; oncologia veterinária; histopatologia.

INTRODUÇÃO

Os leiomiossarcomas são neoplasias malignas originadas do músculo liso e correspondem aos sarcomas viscerais mais frequentemente diagnosticados em cães (1). No trato gastrointestinal, apresentam crescimento lento e comportamento localmente invasivo (2), sendo observados principalmente em animais idosos (3). Os sinais clínicos são inespecíficos e incluem perda de peso, vômitos, diarreia, letargia e alterações metabólicas, como hipoglicemia paraneoplásica (4). O diagnóstico depende da associação entre exame clínico, métodos de imagem e confirmação histopatológica (5). O tratamento de escolha consiste na excisão cirúrgica, podendo ser associado ao acompanhamento oncológico conforme a evolução clínica (1). O objetivo deste trabalho foi relatar um caso de leiomiossarcoma intestinal em um cão atendido no Hospital Veterinário da PUC-Campinas.

DESCRIÇÃO DO CASO

Foi atendido um cão, macho, sem raça definida, com 14 anos de idade e 18,5 kg, apresentando episódios de fraqueza, convulsões associadas à êmese e hipoglicemia recorrente. Os exames laboratoriais revelaram hiperinsulinemia, discreto aumento de proteínas totais e globulinas e elevação da fosfatase alcalina. A ultrassonografia abdominal identificou esplenomegalia, alterações hepáticas e pancreáticas e linfadenomegalia mesentérica. A tomografia computadorizada evidenciou hepatomegalia discreta, nódulos hepáticos, esplenomegalia nodular e duas formações de tecido mole adjacentes ao ceco compatíveis com processo neoplásico. Após estabilização clínica e avaliação pré-anestésica, realizou-se celiotomia exploratória, esplenectomia, lobectomia hepática lateral esquerda, biópsias hepática e pancreática e tiflectomia com enterorrafia. Todo o material foi encaminhado para exame histopatológico.

DISCUSSÃO

O exame histopatológico confirmou leiomiossarcoma intestinal infiltrativo envolvendo submucosa, muscular e serosa, associado à ulceração da mucosa intestinal. Os achados observados são compatíveis com descrições prévias que apontam o ceco e o intestino delgado como locais frequentes de ocorrência dessa neoplasia (2,5). A hipoglicemia observada no

paciente também foi relatada em casos anteriores, podendo estar relacionada à produção tumoral de substâncias semelhantes à insulina ou ao elevado consumo de glicose pelas células neoplásicas (3). A tomografia computadorizada foi fundamental para o planejamento cirúrgico, permitindo melhor caracterização das lesões e avaliação de possíveis alterações metastáticas. A ressecção cirúrgica permanece como principal tratamento para esses tumores, especialmente quando não há evidências de disseminação extensa (1). O caso reforça a importância da investigação diagnóstica completa em pacientes geriátricos com hipoglicemia persistente e suspeita de neoplasia abdominal.

CONCLUSÃO

O leiomiossarcoma intestinal constitui importante diagnóstico diferencial em cães idosos com massas intestinais e hipoglicemia recorrente. Os exames de imagem auxiliam na caracterização das lesões e no planejamento terapêutico. O exame histopatológico confirma o diagnóstico definitivo. A excisão cirúrgica representa a principal modalidade terapêutica. O acompanhamento oncológico contribui para o monitoramento de recidivas e metástases.

REFERÊNCIAS

1. Linden D, Liptak JM, Vinayak A, Grimes JA, Sandey M, Smiley W, et al. Outcomes and prognostic variables associated with primary abdominal visceral soft tissue sarcomas in dogs: A Veterinary Society of Surgical Oncology retrospective study. Veterinary and Comparative Oncology. 2019;17:265-270.

2. ter Haar G, van der Gaag I, Kirpensteijn J. Canine intestinal leiomyosarcoma. The Veterinary Quarterly. 1998;20:111-112.

3. Cohen M, Post GS, Wright JC. Gastrointestinal leiomyosarcoma in 14 dogs. Journal of Veterinary Internal Medicine. 2003;17:107-110.

4. Maia CAA, Ávila A, Cesar JRF, Chaves RN, Lavans L, Fragata FS, et al. Intestinal leiomyosarcoma associated with hypoglycemia in a dog. World Small Animal Veterinary Association World Congress Proceedings. 2009.

5. Léga E, Leal A, Vasconcellos AL, Raposo TMM, Pinto ML, Galvão ALB, et al. Leiomiossarcoma intestinal canino: relato de caso. Veterinária e Zootecnia. 2012;2:95-97.

Leishmania infantum e Dirofilaria immitis em cadela: Relato de Caso

Juliana Quadrado de Carvalho – Discente do Curso de Medicina Veterinária, Universidade Positivo.

Thomas Ladislau dos Santos Deggerone – Discente do Curso de Medicina Veterinária, Universidade Positivo.

Marcos Moraes – Docente do Curso de Medicina Veterinária, Universidade Positivo.

Maysa Pellizzaro – Docente do Curso de Medicina Veterinária, Universidade Positivo

RESUMO

Doenças vetoriais com potencial zoonótico representam preocupação crescente em áreas urbanas. Este trabalho teve como objetivo relatar um caso de coinfecção em cadela atendida em clínica-escola, descrevendo achados clínicos, laboratoriais e de imagem. Trata-se de estudo retrospectivo descritivo, baseado na análise de prontuário (jun./2025–abr./2026), com dados de hemograma, bioquímica sérica, ultrassonografia abdominal, ecocardiograma, citologia de linfonodo e sorologia. Na avaliação inicial, observou-se tosse associada à presença de microfilárias e eosinofilia (2.136/µL), e ecocardiograma com estruturas móveis na artéria pulmonar compatíveis com dirofilariose. Posteriormente, houve piora do quadro sistêmico com alterações oftálmicas, anemia normocítica normocrômica, desvio à esquerda (bastonetes 1.224/µL), elevação de ALT (149 U/L), fosfatase alcalina (948 U/L) e globulinas (5,9 g/dL), alterações ultrassonográficas compatíveis com hepatopatia, colestase, esplenite e tromboembolismo. A suspeita de leishmaniose foi sustentada por lesões oculares e linfadenomegalia, sendo confirmada por sorologia reagente (1:320) e citologia. A coinfecção esteve associada à evolução clínica desfavorável, reforçando a importância do diagnóstico integrado e da investigação epidemiológica em animais oriundos de áreas endêmicas.

Palavras-chave: coinfecção; leishmaniose visceral; dirofilariose; diagnóstico clínico-laboratorial.

Introdução

Doenças transmitidas por vetores têm sua ocorrência favorecida pela urbanização e por condições ambientais que ampliam a população de mosquitos, aumentando o risco de zoonoses (1,2). Entre elas, destacam-se a leishmaniose e a dirofilariose por sua relevância clínica e potencial zoonótico, especialmente em cães, que podem atuar como reservatórios e manter o ciclo parasitário em áreas urbanas (2-4). A movimentação de animais entre regiões endêmicas e não endêmicas contribui para a introdução desses agentes em novos cenários epidemiológicos (3,4).

As duas enfermidades podem cursar com sinais inespecíficos e alterações hematológicas, exigindo abordagem diagnóstica combinando testes laboratoriais e exames de imagem (2,4). Diante desse contexto, o objetivo deste trabalho foi relatar um caso de coinfecção em cão oriundo de área endêmica, descrevendo achados clínicos, laboratoriais e de imagem que sustentaram o diagnóstico e a evolução do quadro.

Material e Métodos

Este trabalho consiste em relato de caso descritivo, baseado na análise de prontuário de uma paciente canina atendida na Clínica-Escola Veterinária da Universidade Positivo, no período de junho de 2025 a abril de 2026. Foram avaliados dados de anamnese, exame físico, hemograma, bioquímica sérica e exames de imagem (ecocardiograma e ultrassonografia abdominal) e histórico epidemiológico. A pesquisa de microfilárias foi realizada por exame hematológico e a suspeita de dirofilariose foi complementada por ecocardiograma, com a presença de parasitas adultos na artéria pulmonar. O diagnóstico de leishmaniose foi realizado por punção aspirativa por agulha fina de linfonodo com avaliação citológica em microscopia óptica, associada aos sinais clínicos e à sorologia.

Resultados e Discussão

Uma cadela da raça Pinscher, 12 anos, procedente do Rio de Janeiro/RJ e residente em Curitiba/PR, foi encaminhada para avaliação devido à tosse associada à excitação, compatível com o quadro de dirofilariose devido a presença de parasitas em artéria pulmonar (2,3). Foi realizado hemograma, ecocardiograma e ultrassonografia abdominal. O hemograma evidenciou microfilárias, eosinofilia (2.136/µL), e o ecocardiograma revelou estruturas hiperecogênicas alongadas e móveis no ramo direito da artéria pulmonar com aspecto de “trilhos de trem”, achados compatíveis com *Dirofilaria immitis* (2,3). Instituiu-se tratamento com doxiciclina (10 mg/kg, BID, por 30 dias) e aplicação mensal de imidacloprida + moxidectina (Advocate®) por seis meses, protocolo recomendado para casos de dirofilariose (2,3).

No retorno, a paciente apresentou paresia do membro pélvico direito e alterações oftálmicas, com suspeita de úlcera de córnea no olho esquerdo. O tratamento instituído foi colírio de tobramicina (QID) e lubrificante ocular. O hemograma evidenciou anemia normocítica normocrômica e desvio à esquerda, com aumento de neutrófilos bastonetes (1.224/µL), alterações frequentemente observadas na leishmaniose visceral canina, associadas à processos inflamatórios crônicos e infecciosos (3,4). Na bioquímica sérica observaram-se elevações de ALT (149 U/L), fosfatase alcalina (948 U/L) e globulinas (5,9 g/dL) associadas a comprometimento hepático e resposta inflamatória (3,4).

A ultrassonografia abdominal revelou hepatopatia esteroidal secundária a endocrinopatia, estase biliar grave associada a mucocele biliar incipiente (grau I) e alterações esplênicas sugestivas de esplenite, além de tromboembolismo possivelmente associado à

dirofilariose.

Na avaliação oftalmológica, observaram-se edema de córnea, uveíte, vascularização corneana e tecido de granulação no olho direito. No esquerdo, verificou-se opacidade corneana total associada a tecido de granulação e vascularização difusa, com aspecto opaco e coloração rósea. O Teste Lacrimal de Schirmer foi de 6 mm/min no olho esquerdo e 10 mm/min no direito, além da diminuição dos reflexos de ofuscamento e de ameaça.

Tais achados condizem com as manifestações oculares da leishmaniose canina, as quais estão relacionadas a processos inflamatórios e imunomediados com comprometimento do filme lacrimal e predisposição ao desenvolvimento de ceratite, uveíte e úlcera de córnea (4). Sendo assim, a ausência de resposta ao tratamento tópico inicial com tobramicina e lubrificante ocular reforçou a suspeita da enfermidade, uma vez que a terapia local isolada é ineficiente se não tratada a causa sistêmica subjacente (4).

Diante da evolução desfavorável do quadro clínico, realizou-se a investigação etiológica através da coleta de sangue para teste sorológico de *Leishmania*, que apresentou resultado reagente (título 1:320). Posteriormente, foi realizada a citologia de linfonodos reativos, na qual foram observadas formas amastigotas do parasita (figura 1), confirmando o diagnóstico.

Além disso, a infecção por *Leishmania infantum* apresenta tropismo pelo sistema mononuclear fagocítico e pode acometer o fígado, gerando padrões de resposta inflamatória com hiperplasia e hipertrofia de células de Kupffer (4). Esses processos podem resultar em hepatomegalia e evolução para hepatite crônica, o que pode justificar a elevação das enzimas hepáticas e as alterações observadas na paciente (4).

A coinfecção agrava o quadro clínico, uma vez que a leishmaniose visceral canina promove imunossupressão importante favorecendo a progressão de outras infecções concomitantes (3,4). Essa conjunção de fatores contribui diretamente para a piora clínica observada, explicando o ocorrido com a paciente que após a internação, evoluiu para óbito.

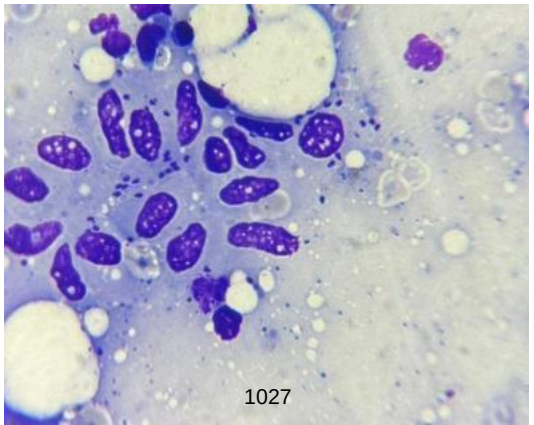

Figura 1: formas amastigotas de *Leishmania* spp. observadas em exame citopatológico realizado através de punção aspirativa por agulha fina de linfonodo afetado.

Embora não tenha sido realizado o teste sorológico para dirofilariose, a identificação de microfilárias no hemograma em conjunto com os achados ecocardiográficos, sustentou o diagnóstico presuntivo de infecção. A pesquisa de microfilárias associada a exames de imagem auxilia no diagnóstico, sendo possíveis achados a dilatação e tortuosidade de artérias pulmonares, sobrecarga do átrio direito, alterações hemodinâmicas e estruturas lineares hiperecogênicas em artéria pulmonar e ventrículo direito (2,4). Dessa forma, a associação entre os exames complementares e achados clínicos sustentam o diagnóstico presuntivo de dirofilariose.

Diante do exposto, a coinfecção por Leishmania infantum e Dirofilaria immitis pode levar à rápida progressão de infecções concomitantes e intensifica as alterações sistêmicas, fato que contribuiu para a evolução da paciente para óbito poucos dias após o diagnóstico de leishmaniose.

Conclusão

A coinfecção por *Leishmania infantum* e *Dirofilaria immits* pode agravar a evolução clínica e intensificar as alterações sistêmicas, piorando consideravelmente o prognóstico. O diagnóstico multimodal é fundamental para a confirmação e estadiamento, especialmente em animais com sinais inespecíficos, além da investigação epidemiológica de cães provenientes de áreas endêmicas.

Referências

1. Megid J; Ribeiro MG; Paes AC. *Doenças infecciosas em animais de produção e de companhia*. v. 1. 2015.

2. Greene CE. *Infectious diseases of the dog and cat*. 4th ed. St. Louis: Elsevier; 2012.

3. Alho AM; Meireles J; Belo S; Carvalho LMM. Dirofilariose canina e felina, uma parasitose em evolução (I) – etiologia, biologia e epidemiologia. *Rev Clín Anim*. 2014;2(20).

4. Solano-Gallego L; et al. LeishVet guidelines for the practical management of canine leishmaniosis. *Veterinary Parasitology*. 2009;165(1-2):1-18.

Leishmaniose Felina Com Acometimento Neurológico: Diagnóstico Citológico De Formas Amastigotas Em Telencéfalo – Relato De Caso

Nauane Ramos Carvalho[1]; Isabella Nunes De Araújo Ramos[2]; Joyce Katiuccia Medeiros Ramos Carvalho[3]; Cristiano Marcelo Espinola Carvalho[3]

1. Graduanda Curso de Medicina Veterinária, Universidade Católica Dom Bosco; 2. Médica Veterinária autônoma; 3. Docentes, Universidade Católica Dom Bosco.

RESUMO

A leishmaniose é uma zoonose causada por protozoários do gênero *Leishmania spp.*, considerada emergente em felinos domésticos e de relevância para a Saúde Única. Objetivou-se descrever um caso de leishmaniose felina com acometimento neurológico e destacar a importância da associação de métodos diagnósticos. Foi atendido um felino macho, sem raça definida, 12 anos, apresentando lesões ulcerativas em face e ponta de orelha, gengivoestomatite, hálito urêmico, inclinação lateral da cabeça e histórico de otite. Os testes para FIV e FeLV foram negativos. Hemograma e bioquímica sérica evidenciaram leucopenia, linfopenia, trombocitopenia, hipoalbuminemia e hiperglobulinemia. Devido à suspeita inicial de carcinoma de células escamosas, realizou-se citologia da lesão auricular, na qual foram identificadas formas amastigotas de *Leishmania spp.*, confirmando o diagnóstico. Instituiu-se tratamento com alopurinol associado à terapia de suporte. Após 15 dias houve agravamento clínico, com hipertermia, êmese e convulsão. Diante da ausência de resposta terapêutica, optou-se pela eutanásia. Na necropsia, a citologia por *imprint* do telencéfalo revelou formas amastigotas compatíveis com *Leishmania spp.*, enquanto a histopatologia encefálica foi inconclusiva. Conclui-se que a leishmaniose deve integrar os diagnósticos diferenciais de felinos com lesões cutâneas e alterações neurológicas em áreas endêmicas, sendo a associação entre métodos clínicos, laboratoriais, citológicos e anatomopatológicos fundamental para o diagnóstico.

Palavras-chave: Citopatologia; Encefalopatia; Flebotomíneo; Diagnóstico multimodal.

INTRODUÇÃO

A leishmaniose é uma doença parasitária zoonótica causada por protozoários do gênero Leishmania e considerada uma das enfermidades tropicais negligenciadas de maior impacto em saúde pública (1). Embora os cães sejam reconhecidos como os principais reservatórios urbanos de *Leishmania infantum*, evidências demonstram que felinos

domésticos também podem participar da cadeia epidemiológica da infecção em áreas endêmicas (2,3).

A leishmaniose felina é considerada uma enfermidade emergente, apresentando manifestações clínicas variadas, principalmente lesões cutâneas, alterações sistêmicas e distúrbios hematológicos. Entretanto, sinais neurológicos são raramente descritos, dificultando o reconhecimento clínico da enfermidade (3,4,5).

O diagnóstico é desafiador devido à inespecificidade dos sinais clínicos e à ausência de testes padronizados para a espécie, sendo recomendada a associação entre exames clínicos, laboratoriais, citológicos e histopatológicos (2,3,6). O objetivo deste trabalho foi relatar um caso de leishmaniose felina com acometimento neurológico e discutir a importância da abordagem diagnóstica multimodal.

RELATO DE CASO

Foi atendido um felino macho, sem raça definida, pelagem branca, 12 anos de idade e 3,9 kg, apresentando anorexia, sialorreia, gengivite, *head tilt* e histórico de tratamento para otite aproximadamente um ano antes da consulta. O animal possuía acesso à rua, protocolo vacinal atrasado e exposição frequente à radiação solar.

Ao exame físico observou-se taquicardia, lesões ulcerativas em face e ponta de orelha, lesões em língua, gengivoestomatite, fratura de canino superior esquerdo e hálito urêmico. Foram considerados como diagnósticos diferenciais FIV, FeLV, calicivirose, doença renal, otite interna, meningoencefalite e carcinoma de células escamosas.

Os testes para FIV e FeLV foram negativos. O hemograma e o perfil bioquímico sérico evidenciaram leucopenia, linfopenia, trombocitopenia, hipoalbuminemia e hiperglobulinemia. Inicialmente foi instituída terapia de suporte.

Devido à persistência das lesões auriculares e à suspeita de carcinoma de células escamosas, realizou-se exame citológico da lesão em ponta de orelha. A avaliação microscópica revelou numerosas formas amastigotas compatíveis com Leishmania spp., caracterizadas pela presença de núcleo e cinetoplasto, confirmando o diagnóstico de leishmaniose felina (Figura 1).

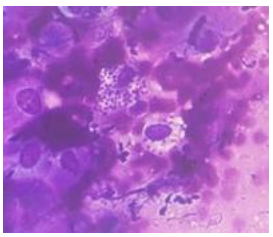

Figura 1. Formas amastigotas de Leishmania spp observadas em citologia de ponta de orelha.

Após a confirmação diagnóstica instituiu-se tratamento com alopurinol (9 mg/kg/SID), associado à terapia de suporte. Apesar da intervenção, o paciente apresentou agravamento clínico, evoluindo com hipertermia, emese e episódio convulsivo. Em razão do prognóstico desfavorável e da ausência de resposta terapêutica, optou-se pela eutanásia.

Na necropsia foram coletados fragmentos do telencéfalo para avaliação citológica e histopatológica. A citologia por *imprint* revelou formas amastigotas de *Leishmania spp*. distribuídas entre células inflamatórias e debris celulares. Em contraste, o exame histopatológico não evidenciou formas parasitárias nem alterações compatíveis com leishmaniose cerebral. Também foi observada perfuração da membrana timpânica direita.

RESULTADOS E DISCUSSÃO

Os sinais clínicos observados foram compatíveis com aqueles descritos em gatos naturalmente infectados por *Leishmania spp*., incluindo lesões cutâneas ulcerativas, gengivoestomatite e alterações sistêmicas (3). Entretanto, tais manifestações são inespecíficas e frequentemente confundidas com enfermidades virais e neoplasias cutâneas (3,7).

A suspeita inicial de carcinoma de células escamosas foi reforçada pela pelagem branca, intensa exposição solar e localização das lesões. Contudo, a citologia permitiu a identificação direta do parasito, demonstrando elevada utilidade diagnóstica em lesões cutâneas suspeitas (3,6,8).

As alterações hematológicas observadas são compatíveis com achados previamente descritos em felinos acometidos por leishmaniose, refletindo processo inflamatório crônico associado à infecção (7).

O principal achado deste relato foi a identificação de formas amastigotas em citologia de telencéfalo. Embora a perfuração timpânica pudesse justificar parcialmente os sinais vestibulares, a demonstração do parasito em tecido nervoso sugere participação direta da infecção no quadro neurológico. Em cães com leishmaniose visceral já foram descritas alterações encefálicas, porém a identificação direta do parasito no sistema nervoso central é incomum (9).

A discordância entre os resultados citológicos e histopatológicos evidência que a utilização isolada da histopatologia pode resultar em subdiagnóstico, reforçando a necessidade da associação entre métodos diagnósticos, especialmente em apresentações clínicas atípicas.

CONCLUSÃO

A leishmaniose felina deve ser considerada entre os diagnósticos diferenciais de felinos com lesões cutâneas ulcerativas e alterações neurológicas em áreas endêmicas. A citologia constitui método eficaz para confirmação diagnóstica e permitiu a identificação de formas amastigotas em tecido encefálico. A associação entre métodos clínicos, laboratoriais, citológicos e anatomopatológicos aumenta a acurácia diagnóstica em apresentações atípicas da enfermidade.

REFERÊNCIAS

1. WHO. Global leishmaniasis surveillance, 2017–2018, and first report on 5 additional indicators. Weekly Epidemiological Record. 2020;95:265-280.
2. Pennisi MG; Persichetti MF. Feline leishmaniosis: is the cat a small dog? Veterinary Parasitology. 2018;251:131-137.
3. Pereira A; Maia C. Leishmania infection in cats and feline leishmaniosis: an updated review with a proposal of a diagnosis algorithm and prevention guidelines. Current Research in Parasitology & Vector-Borne Diseases. 2021;1:100035.
4. Machado FG et al. Differential alterations in the activity of matrix metalloproteinases within the nervous tissue of dogs in distinct manifestations of visceral leishmaniasis. Veterinary Immunology and Immunopathology. 2010;136:340-345.
5. Silva DT et al. Feline leishmaniosis: hematological and biochemical analysis. Brazilian Journal of Veterinary Parasitology. 2023;32:e003823.
6. Santos CM; Tonial AL et al. Análise citológica para diagnóstico de leishmaniose em um gato oligossintomático em área endêmica. Brazilian Journal of Animal and Environmental Research. 2018;1:59-71.
7. Nascimento LFJ et al. Epidemiological and diagnostic aspects of feline leishmaniasis with emphasis on Brazil: a narrative review. Parasitology Research. 2022;121:21-34.
8. Silveira Neto L et al. Clinical and epidemiological aspects of feline leishmaniasis in Brazil. Semina: Ciências Agrárias. 2015;36:1467-1480.
9. Grandi F; Rondelli CHM. Neoplasias cutâneas. In: Daleck CR; De Nardi AB. Oncologia em cães e gatos. 2.ed. Rio de Janeiro: Roca; 2016. p.508-511.

Lesão Renal Aguda Associada À Suspeita De Rabdomiólise Em Cão Jovem: Relato De Caso

Rafaella Inês Amaro Antonio - Médica Veterinária Autônoma, pós graduanda em Clínica Cirúrgica de cães e gatos na ANCLIVEPA, SP.
Renata Veiga Pellegrini Tenório de Albuquerque - Prof.º MSc. de Medicina Veterinária e Zootecnia da Universidade Federal da Bahia (UFBA), BA.
Maria Cecília Marques - Médica Veterinária Autônoma, SP.
Beatriz Lanini Santos Silva - Discente de Medicina Veterinária do Centro Universitário das Faculdades Integradas de Ourinhos (UniFIO), SP.
Kelly Rebeca Moraes Rodrigues - Médica Veterinária Autônoma, BA.
Carla Beatriz Soares - Discente de Medicina Veterinária na Universidade Federal do Paraná (UFPR), PR.

RESUMO

A lesão renal aguda (LRA) associada à rabdomiólise é uma condição potencialmente grave e pouco relatada na clínica de pequenos animais. Objetivou-se descrever um caso de LRA grave com suspeita de rabdomiólise em um cão jovem. O paciente apresentou gastroenterite hemorrágica, hipoglicemia, hemoconcentração, aumento de creatinina sérica e alanina aminotransferase (ALT). Durante a internação, houve progressão da azotemia, episódios convulsivos, evolução para anúria, trombocitopenia e sinais de hemólise. A ultrassonografia revelou alterações compatíveis com nefropatia aguda, além de comprometimento inflamatório gastrointestinal, pancreático e hepatobiliar. O débito urinário atingiu 0,17 mL/kg/h. Exames complementares demonstraram creatinoquinase (CK) de 1.732 U/L e sorologia não reagente para leptospirose. A anamnese revelou episódio prévio semelhante após exercício físico intenso, com ocorrência de pigmentúria. A recorrência dos episódios associada à LRA grave, sinais sugestivos de mioglobinúria e elevação de CK reforçou a suspeita de rabdomiólise como fator relevante na injúria renal. O caso destaca a importância da investigação de causas multifatoriais de LRA, especialmente em pacientes com histórico compatível com intolerância ao exercício e lesão muscular aguda.

Palavras-chave: Oligúria; Nefropatia aguda; Creatinoquinase; Mioglobinúria; Insuficiência renal.

INTRODUÇÃO

A lesão renal aguda (LRA) caracteriza-se pela redução abrupta da função renal, podendo estar associada a causas isquêmicas, tóxicas, inflamatórias ou infecciosas (1,2). A rabdomiólise é uma síndrome decorrente da lise de fibras musculares esqueléticas, com liberação de componentes intracelulares, principalmente mioglobina,

para a circulação sanguínea. Na medicina veterinária, essa condição pode gerar mioglobinúria, exercer efeito nefrotóxico direto e contribuir para hipóxia tubular e injúria oxidativa renal (3,4). A associação entre rabdomiólise e LRA apresenta elevada morbidade, exigindo reconhecimento precoce e abordagem intensiva. Entretanto, o diagnóstico pode ser desafiador devido à sobreposição de sinais clínicos com outras enfermidades sistêmicas (5). Objetivou-se relatar um caso de LRA grave com suspeita de rabdomiólise em cão jovem, destacando os principais achados clínicos, laboratoriais e ultrassonográficos envolvidos na investigação diagnóstica.

DESCRIÇÃO DO CASO

Trata-se de um relato retrospectivo de caso clínico de um cão de três anos e 41,8 kg, atendido em emergência por gastroenterite hemorrágica aguda. Foram avaliados histórico, exame físico, exames laboratoriais seriados e achados ultrassonográficos. A investigação incluiu hemograma, bioquímica sérica, avaliação renal e hepática, creatinoquinase (CK), coagulograma, bilirrubinas, sorologia para leptospirose por microaglutinação e pesquisa de antígeno para parvovirose por imunocromatografia fecal. O débito urinário foi monitorado continuamente por sonda uretral em sistema fechado. Os exames complementares foram direcionados pelos achados clínicos, considerando como principais diagnósticos diferenciais as causas de lesão renal aguda (LRA), incluindo rabdomiólise, intoxicações e doenças infecciosas, especialmente leptospirose.

DISCUSSÃO

O paciente apresentou quadro inflamatório sistêmico grave, caracterizado por gastroenterite hemorrágica, hipoglicemia, hemoconcentração e acentuada elevação de enzimas hepáticas. A rápida progressão da azotemia associada à anúria persistente (0,17 mL/kg/h) caracterizou lesão renal aguda (LRA) grave, conforme critérios de gradação para cães e gatos (6). Alterações ultrassonográficas renais corroboraram a suspeita de nefropatia aguda, enquanto alterações pancreáticas, hepatobiliares e gastrointestinais evidenciaram comprometimento sistêmico relevante.

A suspeita de rabdomiólise baseou-se no histórico de episódios agudos recorrentes após exercício físico, presença de possível hemoglobinúria ou mioglobinúria, dor abdominal, náusea e elevação de creatinoquinase. A rabdomiólise pode induzir injúria tubular aguda por deposição de pigmentos musculares, estresse oxidativo e vasoconstrição renal (3,4,7). A ausência inicial de urinálise impediu a diferenciação definitiva entre hematúria, hemoglobinúria e mioglobinúria.

A trombocitopenia acentuada e os sinais de hemólise ampliaram os diagnósticos diferenciais, incluindo leptospirose, intoxicações e doenças infecciosas sistêmicas. Entretanto, a sorologia para leptospirose e o teste de antígeno fecal para parvovirose apresentaram resultados negativos, reduzindo a probabilidade dessas enfermidades.

O caso evidencia a complexidade diagnóstica da LRA multifatorial e reforça a importância da integração entre histórico clínico, exames laboratoriais seriados e ultrassonografia na investigação de nefropatias agudas graves. O paciente evoluiu para óbito durante terapia dialítica, possivelmente em decorrência de complicações associadas à síndrome da disfunção de múltiplos órgãos (SDMO).

Tabela 1. Resultados laboratoriais seriados do paciente canino com suspeita de rabdomiólise.

Achados laboratoriais	06/04	08/04	Valores de referência
ALT	**3.396,5 U/L**	**1.688,1 U/L**	*21,0 - 102,0 U/L*
FOSFATASE ALCALINA	**134,5 U/L**	**265,2 U/L**	*20 - 156 U/L*
CREATININA	**5,32 mg/dL**	**11,20 mg/dL**	*0,5 - 1,5 mg/dL*
UREIA	**104,7 mg/dL**	**273,3 mg/dL**	*10,0 - 60,0 mg/dL*
LEUCÓCITOS	**17.400 /mm^3**	**17.300 /mm^3**	*6.000 - 17.000 /mm^3*
PLAQUETAS	**380.000 /µL**	**42.000 /µL**	*200.000 - 500.000 /µL*
CK	**-**	**1.732 U/L**	*20 - 200*
BILIRRUBINA TOTAL	**-**	**0,62 mg/dL**	*0,1 - 0,5*
BILIRRUBINA DIRETA	**-**	**0,31 mg/dL**	*0,06 - 0,12*
BILIRRUBINA INDIRETA	**-**	**0,31 mg/dL**	*0,01 - 0,49*

PROTEÍNAS TOTAIS	**10,1 g/dL**	**5,5 g/dL**	*5,4 - 7,1 g/dL*
ALBUMINA	**4,0 g/dL**	**2,2 g/dL**	*2,6 - 3,3 g/dL*
GLOBULINAS	**6,1**	**3,3**	*2,7 - 4,4*
VOLUME GLOBULAR	**60,4 %**	**45,2 %**	*37,0 - 55,0 %*
HEMÁCIAS	**9,39 milhões/mm^3**	**7,12 milhões/mm^3**	*5,0 - 8,5 milhões/mm^3*
HEMOGLOBINA	**19,6 g/dL**	**14,9 g/dL**	*12,0 - 18,0 g/dL*

CONCLUSÃO

A rabdomiólise deve ser considerada como diagnóstico diferencial em cães com lesão renal aguda associada a histórico de exercício físico, pigmentúria e elevação de creatinoquinase. A investigação precoce e multimodal auxilia na identificação de fatores associados e na condução terapêutica de pacientes com injúria renal aguda grave. O reconhecimento de possíveis componentes hereditários e sistêmicos pode contribuir para melhor compreensão etiológica e prognóstica do quadro clínico.

REFERÊNCIAS

1) Rimer D; Chen H; Bar-Nathan M; Segev G. Acute kidney injury in dogs: etiology, clinical and clinicopathologic findings, prognostic markers, and outcome. Journal of Veterinary Internal Medicine. 2022;36(2):609-618. doi: 10.1111/jvim.16375.
2) Ross L. Acute kidney injury: pathophysiology, diagnosis, and management. Veterinary Clinics of North America: Small Animal Practice. 2011;41(1):1-14.
3) Hebert JF; Burfeind KG; Malinoski D; Hutchens MP. Molecular mechanisms of rhabdomyolysis-induced kidney injury: from bench to bedside. Kidney International Reports. 2023;8(1):17-29. doi: 10.1016/j.ekir.2022.09.026.
4) Grauer GF. Acute kidney injury: new concepts and strategies. Journal of the American Animal Hospital Association. 2015;51(6):341-350.
5) Troia R; Giunti M; Calipa S; Goggs R. Clinicopathological findings and outcome of dogs with acute kidney injury associated with muscle injury: 25 cases (2010-2018). Journal of Veterinary Emergency and Critical Care. 2020;30(4):450-458.

6) International Renal Interest Society. IRIS guidelines for grading of acute kidney injury (AKI) in dogs and cats. Modified 2016/2023. Available from: http://www.iris-kidney.com.
7) Ciaramella P; Corona M; Ambrosio R; Consalvo F; Persechino A. Myoglobinuric acute kidney injury in a dog: clinical and pathological findings. Veterinary Record Case Reports. 2016.

Lesão transfixante craniofacial por objeto perfurocortante em felino: relato de caso

Kamilla Souza Tayar – Discente de Medicina Veterinária, Universidade de Uberaba, MG

Carolina da Silva Cruvinel – Prof° de Medicina Veterinária e preceptora de Clínica Cirúrgica, Hospital Veterinário da Universidade de Uberaba, MG

Alice Cristina Maciel da Silva – Médica Veterinária preceptora de Clínica Cirúrgica Hospital Veterinário da Universidade deUberaba, MG

Resumo: Traumas penetrantes em região craniofacial representam importante desafio clínico-cirúrgico na Medicina Veterinária devido ao risco de acometimento de estruturas nobres, como globo ocular e sistema nervoso central. O presente trabalho relata um caso de trauma penetrante facial em felino causado por objeto perfurocortante transfixante em região orbitonasal. Foi atendido, no Hospital Veterinário da Universidade de Uberaba, um felino, macho, sem raça definida, com um ano de idade, resgatado pelo Corpo de Bombeiros com uma flecha alojada na região dos seios nasais. Ao exame físico, o paciente apresentava taquicardia e hipertermia, porém sem alterações neurológicas, obtendo pontuação máxima na escala de Glasgow modificada. O exame radiográfico demonstrou trajeto transfixante entre as regiões orbitárias, atravessando a cavidade nasal, sem acometimento de estruturas adjacentes. O tratamento consistiu na remoção cirúrgica do objeto após corte das extremidades da flecha, seguida de sutura das lesões. O paciente apresentou recuperação satisfatória, sem perda da função visual ou alterações neurológicas. O caso demonstra que, apesar do elevado potencial de morbidade dos traumas penetrantes faciais, a ausência de comprometimento de estruturas vitais pode favorecer prognóstico positivo quando o diagnóstico e a intervenção terapêutica são realizados precocemente.

Palavras-chave: Corpo estranho; trauma penetrante; região orbitária; seios paranasais

Introdução

Acidentes envolvendo objetos perfurocortantes são frequentes na Medicina Veterinária e representam importante desafio clínico-cirúrgico, com diferentes graus de complexidade conforme a região acometida (1). Lesões penetrantes em face podem resultar em alterações oftálmicas graves, hemorragias, comprometimento neurológico e infecções secundárias, devido à complexidade anatômica e à proximidade com estruturas nobres, como globo ocular, sistema nervoso central e vias respiratórias, variando de acordo com o trajeto e a profundidade do objeto (1, 2). Apesar do elevado potencial de morbidade, alguns casos apresentam acometimento limitado (2,3). Nesse contexto, o presente trabalho relata um caso de trauma penetrante facial em felino causado por objeto perfurocortante, com trajeto transfixante entre regiões orbitárias e envolvimento predominante dos seios paranasais, sem perda da função visual ou alterações neurológicas.

Relato de caso

Foi atendido, no Hospital Veterinário da Uniube - HVU, um paciente felino, sem raça definida, macho, com um ano de idade, não domiciliado, sem histórico conhecido, resgatado pelo Corpo de Bombeiros com a presença de um projétil perfurocortante alojado na região dos seios nasais (Imagem 1). Ao exame físico, o animal apresentava-se taquicárdico (frequência cardíaca de 200 bpm) e hipertérmico (temperatura retal de 39,9°C). Os demais parâmetros vitais encontravam-se dentro da normalidade, e o paciente obteve pontuação máxima na escala de Glasgow modificada (18/18). Para controle da dor imediata, foi administrada metadona (0,1 mg/kg/IM), cetamina (1 mg/kg/SC) e dipirona (25 mg/kg/IV). O animal foi internado e submetido a exames hematológicos e radiográficos.

Imagem 1: Momento da admissão do paciente em abordagem emergencial, presença de perfurocortante transfixando a região orbitonasal.

Não houve alterações significativas em exames hematológicos, exceto pelo diagnóstico de Felv positivo. No exame radiográfico de crânio, observou-se que a flecha adentrava pelo canto medial do olho esquerdo, atravessava a cavidade nasal e estendia-se até a região infraorbitária contralateral, sob a pálpebra inferior direita, sem evidências de acometimento de outras estruturas adjacentes (Imagem 2).

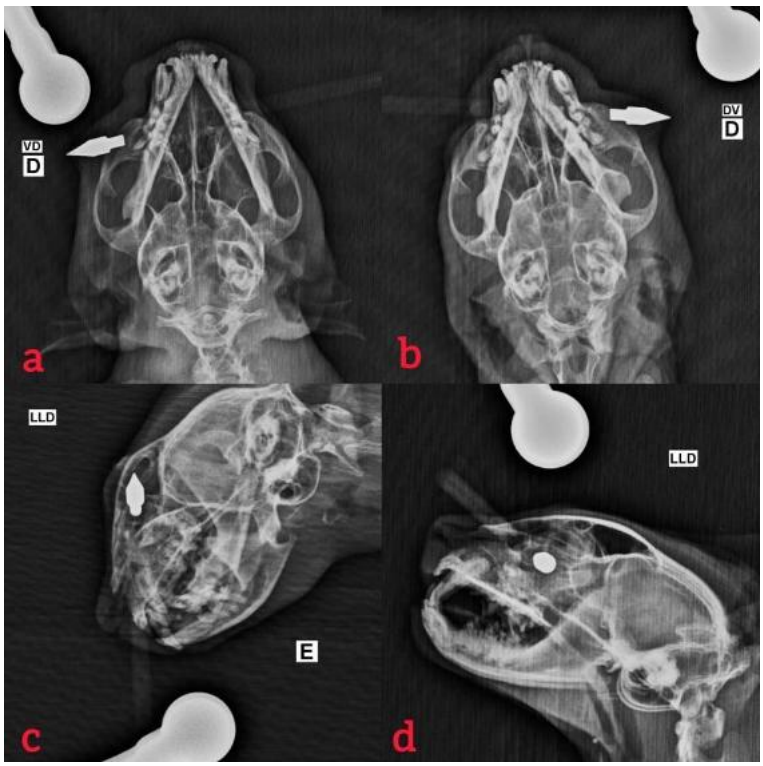

Imagem 2: Visibilização de estrutura retilínea, tubular, inserida transversalmente em topografia de etmoturbinados (A e B) Projeção ventrodorsal; (C) Projeção laterolateral esquerda; (D) Projeção laterolateral direita.

Para remoção do objeto, realizou-se o corte das extremidades da flecha, seguido de uma incisão com lâmina de bisturi n° 10 na extremidade metálica, em sequência foi realizado o tracionamento até sua completa retirada e posterior sutura de pele com nylon 2-0 padrão sultan interrompido no lado direito e sutura em região de conjuntiva com caprofyl 3-0 padrão swift no lado esquerdo. O animal permaneceu em observação até a remoção dos pontos de sutura e teve alta médica após completa recuperação.

Discussão

No presente relato, apesar do trajeto percorrido pelo objeto perfurocortante ser transfixante entre as regiões orbitárias, o paciente não apresentou alterações neurológicas ou perda da função visual. Resultado pouco frequente, mas semelhante ao observado em outros relatos de corpos estranhos orbitários em felinos, nos quais houve acometimento limitado mesmo diante da proximidade com estruturas críticas (2,3). A ausência de lesões neurológicas pode ser atribuída ao fato de o objeto permanecer restrito predominantemente aos seios paranasais e tecidos perioculares, sem invasão intracraniana ou dano direto ao globo ocular.

A utilização da escala de Glasgow modificada foi importante para avaliação inicial do estado neurológico do paciente, auxiliando na definição prognóstica e na condução clínica

do caso. A pontuação máxima obtida corroborou a ausência de comprometimento neurológico significativo, compatível com os achados radiográficos e evolução clínica favorável (4).

Exames de imagem são essenciais em traumas com itens perfurantes, visto que permitem visualizar as estruturas acometidas e auxiliam no planejamento cirúrgico (1,2,4). Neste caso, o exame radiográfico foi fundamental para determinação do trajeto do objeto, permitindo a remoção segura com mínima manipulação tecidual, sem complicações durante a recuperação do paciente, apesar de ser um exame com baixa sensibilidade para tecidos moles. Devido a isto, exames de imagem avançados como Tomografia computadorizada e Ressonância Magnética são mais indicados (4,5).

Conclusão

Traumas perfurocortantes craniofaciais em felinos apresentam elevado potencial de morbidade devido à proximidade com estruturas nobres. A avaliação neurológica e os exames de imagem permitem adequada definição diagnóstica e planejamento terapêutico. A remoção cirúrgica precoce do objeto favorece recuperação satisfatória e reduz complicações. No presente caso, a ausência de comprometimento intracraniano e oftálmico possibilita prognóstico favorável, sem alterações neurológicas ou perda da função visual.

Referências

1. Adamantos S, Garosi L. Head trauma in the cat: assessment and management of craniofacial injury. J Feline Med Surg. 2011;13(11):806-817.
2. Kelley JL, Hoyer NK, Rao S, Rawlinson JE. Prognostic indicators for feline craniofacial trauma: a retrospective study of 114 cases. Front Vet Sci. 2023;10:1190474.
3. Lybaert P, Delbecke I, Ariel CS. Diagnosis and management of a wooden foreign body in the orbit of a cat. J Feline Med Surg. 2009;11(3):219-221.
4. CAIXETA, V. Abordagem clínico-cirúrgica do trauma cranioencefálico em cães e gatos: revisão de literatura e relato de caso em cão. Disponível em: <https://repositorio.ufmg.br/items/2139deeb-3b3b-46b3-81a1-5000331ec79d>. Acesso em: 25 maio. 2026.
5. ADRIANO, S. Abordagem radiográfica de emergências clínicas de cães e gatos politraumatizados atendidos na triagem do Hospital Veterinário da Universidade Federal de Campina Grande. Ufcg.edu.br, 2017.

Lesões oculares ulcerativas em filhotes de suindara (*Tyto furcata*) - relato de caso

Nayara Vitória Pacheco Sousa - Discente do curso de Medicina Veterinária - Universidade Estadual do Centro-Oeste.
Giuliana Gelbcke Kasecker - Docente do curso de Medicina Veterinária - Universidade Estadual do Centro-Oeste.
Amanda Meurer Kuspiosz - Discente do curso de Medicina Veterinária - Universidade Estadual do Centro-Oeste.
Renata Cuchi - Residente no Centro de Triagem e Reabilitação de Animais Silvestres da Universidade Estadual do Centro-Oeste.
Fernanda Gattermann - Residente no Centro de Triagem e Reabilitação de Animais Silvestres da Universidade Estadual do Centro-Oeste.
Rodrigo Antonio Martins de Souza - Docente do curso de Medicina Veterinária - Universidade Estadual do Centro-Oeste; Professor responsável pelo Centro de Triagem e Reabilitação de Animais Silvestres da Universidade Estadual do Centro-Oeste.

Resumo

Este relato descreve a ocorrência de úlceras de córnea em dois filhotes de suindara (*Tyto furcata*) da mesma ninhada, resgatados após a destruição do ninho por chuvas. Na admissão, as aves estavam apáticas, hipotérmicas, com baixo escore corporal e olhos fechados. Um dos três filhotes foi a óbito no dia do resgate. As duas aves restantes receberam inicialmente fluidoterapia, suplementação e aquecimento. Após esse período, apresentaram opacidade ocular, e o exame de fluoresceína revelou úlceras de córnea. Instituiu-se tratamento tópico com pomada oftálmica contendo antibiótico e nutrientes corneanos. Após três meses de reabilitação, uma ave foi solta na natureza e a segunda foi encaminhada para cativeiro em outro município. As úlceras corneanas comprometem a visão binocular e a percepção de profundidade, essenciais para a sobrevivência de aves de rapina, evidenciando a importância do tratamento delas. O quadro foi atribuído ao estado debilitado dos filhotes,

que predispõe a exposição ocular e infecções secundárias. A estabilização clínica inicial priorizou a correção das alterações sistêmicas, seguida do tratamento oftálmico específico, que se mostrou eficaz. Conclui-se que a identificação precoce e o manejo adequado das úlceras de córnea, associados ao suporte intensivo na fase inicial, são fundamentais para a recuperação e o sucesso da reinserção de filhotes de aves de rapina à vida livre.

Palavras-chave
Oftalmologia; Rapinante; Úlcera.

Introdução

As aves de rapina estão inseridas nas ordens Strigiformes, Falconiformes e Accipitriformes. A primeira divide-se nas famílias: *Strigidae* e *Tytonidae*. Essas aves possuem características anatômicas específicas, entre elas a visão altamente desenvolvida (1).

A visão binocular tem papel fundamental nos rapinantes, pois está relacionada à eficiência durante o voo e à captura de presas. Assim, o comprometimento da capacidade visual pode reduzir as chances de sobrevivência desses animais. Entre as principais afecções oftálmicas observadas em corujas destacam-se as úlceras de córnea, uveítes traumáticas, catarata, glaucoma e descolamento de retina (2).

Úlceras são definidas como lesões erosivas resultantes na perda do epitélio corneano e de camadas mais profundas, classificadas conforme a profundidade e as camadas celulares acometidas. É frequente a ocorrência de infecção secundária por microrganismos, o que agrava a lesão. As úlceras podem ser superficial, estromal e descemética (3).

O objetivo do relato de caso é relatar a ocorrência de lesão ulcerativa em filhotes de suindara da mesma ninhada, e apresentar a abordagem diagnóstica e terapêutica empregada para a resolução do quadro clínico.

Descrição do caso

As três filhotes de suindara foram encaminhadas ao Centro de Triagem e Reabilitação de Animais Silvestres (CETRAS) da Universidade Estadual do Centro-Oeste (UNICENTRO), por agentes da prefeitura local. As aves foram resgatadas em decorrência de fortes chuvas que destruíram o ninho. Na admissão, apresentavam-se apáticas, hipotérmicas, com baixo escore corporal (escore 2), além de secreção ocular e olhos mantidos fechados.

No mesmo dia do resgate, um dos animais veio a óbito. As duas aves restantes receberam tratamento com fluidoterapia associada a um suplemento de vitaminas do complexo B, butafosfana e aminoácidos (5 mL, por via subcutânea, uma vez ao dia), além de aquecimento em câmaras térmicas por seis dias consecutivos.

Ao final desse período, os olhos foram reavaliados, uma vez que mantinham aspecto opaco, depois do teste de fluoresceína, foi revelado a presença de úlceras de córnea. Diante desse quadro, instituiu-se novo protocolo terapêutico com uma pomada oftálmica (acetato de retinol, aminoácidos, metionina, cloranfenicol), administrado por via ocular, duas vezes ao dia, durante dez dias.

Após três meses e duas semanas de reabilitação, uma das suindaras apresentou melhora clínica suficiente para ser devolvida à vida livre. Algumas semanas depois, a segunda ave foi encaminhada a outro município para cativeiro, pois não sobreviveria na natureza.

Discussão

A coruja-suindara possui elevada capacidade de processamento visual, sendo capaz de reconhecer contornos mesmo quando eles não estão completamente visíveis, uma habilidade importante para identificar formas e objetos em diferentes condições visuais. Além disso, apresenta excelente percepção de profundidade. Essa capacidade ocorre devido à visão binocular, que permite ao cérebro combinar as imagens captadas por cada olho e formar uma representação tridimensional do ambiente. A percepção da distância também é auxiliada pela paralaxe de movimento, mecanismo no qual a coruja movimenta a cabeça de um lado para o outro para obter diferentes ângulos de visão, facilitando a estimativa da posição dos objetos no espaço (4).

As afecções oftálmicas representam importante causa de morbidade em aves de rapina, uma vez que essas espécies dependem da integridade do sistema visual para atividades essenciais, como orientação espacial, captura de presas e evasão de predadores. Dessa forma, alterações corneanas podem comprometer significativamente a capacidade de sobrevivência desses animais, tornando o diagnóstico precoce e o tratamento adequado fundamentais para o sucesso da reabilitação (5).

No presente relato, duas suindaras provenientes da mesma ninhada apresentaram opacidade ocular e, após estabilização clínica, foram diagnosticadas com úlcera de córnea. É descrito que úlceras corneanas em aves podem estar associadas a traumas mecânicos, exposição prolongada da superfície ocular, infecções secundárias e manejo inadequado, sendo comum que animais debilitados apresentem maior predisposição ao desenvolvimento dessas alterações (5).

No momento da admissão, os filhotes encontravam-se hipotérmicos, apáticos e com baixo escore corporal, condições compatíveis com estresse fisiológico e comprometimento do estado geral após a destruição do ninho pelas fortes chuvas. A prioridade inicial consistiu na estabilização clínica por meio de fluidoterapia, suporte nutricional e aquecimento. Essa conduta está de acordo com as recomendações para atendimento emergencial de aves silvestres, nas quais a correção das alterações sistêmicas precede procedimentos diagnósticos e terapêuticos específicos, reduzindo o risco de agravamento do quadro clínico (6).

O tratamento instituído com colírio antibiótico favoreceu a resolução clínica observada nos dois animais. A literatura descreve que o manejo das úlceras corneanas tem como objetivos prevenir infecções secundárias e preservar a transparência corneana, aumentando as chances de recuperação visual (7). A evolução clínica permitiu a reabilitação das aves, culminando com a soltura de um indivíduo e o encaminhamento do segundo para continuidade dos cuidados.

Conclusão

O relato observado demonstra que a identificação e o tratamento das alterações oftálmicas, associados ao suporte intensivo durante a fase inicial de reabilitação, podem contribuir para a recuperação clínica de filhotes de aves de rapina resgatados. Além disso, o presente relato reforça a necessidade de incluir a avaliação oftálmica na rotina de atendimento de aves silvestres debilitadas, especialmente em indivíduos jovens, nos quais lesões oculares podem comprometer diretamente o sucesso da reabilitação e o retorno à vida livre.

Referências

1- Cubas, Z. S; Silva, J. C. R; Catão-Dias, J. L. Tratado de Animais Selvagens – Medicina Veterinária. Editora Roca Ltda, v.1, n.2, p.527-533, 2014.

2- Merlini, N. B. Testes Oftálmicos, Biometria Ocular e Cálculo do Poder Dióptrico da Lente em Corujas. 2015. 82f. Tese (Doutorado em Biotecnologia Animal) – Faculdade de Medicina Veterinária e Zootecnia, Universidade Estadual Paulista, Botucatu.

3- Costa, I. M. V. A. Lesões oculares na pratica clinica de aves de rapina silvestres. 2021. 73f. Tese (Mestrado em Medicina Veterinária) – Escola de Ciências e Tecnologia, Universidade de Évora, Évora.

4- Amorim, C. S. Estudo da seletividade neuronal à orientação e frequência espacial no wulst visual da coruja suindara (*Tyto alba*): dinâmica de surgimento e separabilidade interdimensional. 2016. 117f. Tese (Doutor em Ciências Biológicas) – Instituto de Ciências Biológicas, Universidade Federal de Minas Gerais, Belo Horizonte.

5- Carter, RT.; Lewin, AC. Ophthalmic Evaluation of Raptors Suffering From Ocular Trauma. Journal of Avian Medicine and Surgery. n. 35, v. 1, p. 2-27. 2021.

Lesões Oculocutâneas Decorrentes Da Histoplasmose E Dermatofitose Em Felino Portador Do Vírus Da Leucemia Felina: Relato De Caso

Francisca Nathalya Lopes de Gois - Discente de Medicina Veterinária, Universidade Estadual do Ceará, CE
Ana Karoline Lourenço de Menezes - Discente de Medicina Veterinária, Universidade Estadual do Ceará, CE
Flora Santana Caprara - Discente de Medicina Veterinária, Universidade Estadual do Ceará, CE
Joyce Rabelo Lima - Discente de Medicina Veterinária, Universidade Estadual do Ceará, CE
Suellen Nogueira Torres - Discente de Medicina Veterinária, Universidade Estadual do Ceará, CE
Patrícia de Freitas Loureiro - Médica Veterinária Autônoma, CE

Resumo: A Histoplasmose e a Dermatofitose são doenças fúngicas, com potencial zoonótico que podem afetar felinos domésticos. No presente caso, a manifestação dessas duas enfermidades ocorreu na forma de lesões periorbitais em um gato portador do vírus da Leucemia Felina (FeLV), sendo essa uma forma de apresentação incomum dessas duas doenças. Com isso, esse relato visa destacar a importância do tratamento adequado dessas micoses para a saúde do gato acometido e pelo potencial zoonótico dessas doenças. Foi atendido em uma consulta à domicílio um paciente felino, SRD, 8 anos, macho, não castrado, portador de FeLV, residente de um abrigo para gatos, com lesão periorbital na região superior do olho esquerdo. Foi instituído tratamento com pomada oftálmica composta por Cloridrato de Ciprofloxacino + Dexametasona, além do uso de colar elizabetano e isolamento do animal. Após três meses, os responsáveis pelo abrigo solicitaram novo atendimento, devido ao acometimento bilateral das regiões perioculares, com secreção purulenta, blefarite e quemose. Com isso, foram solicitados exames hematológicos e o felino foi encaminhado para atendimento com oftalmologista, que solicitou a citologia e a biópsia da região. O resultado do exame histopatológico indicou a presença de estruturas fúngicas condizentes com o quadro de histoplasmose e dermatofitose. Foi estabelecido o tratamento com Itraconazol durante 4 meses. O animal apresentou remissão completa dos sinais clínicos e pôde voltar a conviver com os animais do abrigo. Por fim, é possível concluir que a Histoplasmose e a Dermatofitose são doenças de caráter zoonótico que devem ser tratadas de forma meticulosa por um longo período, especialmente em animais imunodeficientes.

Palavras-chaves: Gato; Zoonose; Fungo.

INTRODUÇÃO

A Histoplasmose e a Dermatofitose são infecções fúngicas consideradas zoonoses que podem atingir uma grande diversidade de espécies, como os seres humanos, os cães e os gatos. Com relação a Histoplasmose, ela é causada pelo fungo *Histoplasma spp.*, cuja forma filamentosa tem como característica hifas septadas e macroconídios em formato de girassol, já as leveduras são pequenas e ovais (1). Nos felinos domésticos os

sintomas mais comuns são de aspecto pulmonar, sendo o aparecimento de lesões periorbitais menos frequente (2).

A Dermatofitose é causada pelos dermatófitos, um grupo variado de fungos septados que invadem estruturas queratinizadas. No que diz respeito aos felinos domésticos, a infecção ocorre pelo *Microsporum canis* que possui como características morfológicas macroconídios fusiformes de parede grossa que possuem até 15 septos (1).

O Vírus da Leucemia Felina (FeLV) é um retrovírus cujo os sintomas variam de acordo com o tipo de infecção, sendo alguns dos mais comuns a imunossupressão e infecções secundárias oportunistas. Com isso, a FeLV torna o felino mais propenso a essas micoses, devido ao comprometimento da imunidade do animal (3).

DESCRIÇÃO DO CASO

Foi atendido a domicílio um paciente felino, macho, sem raça definida, portador de FeLV, de 8 anos, pesando 4,300 kg, residente em um abrigo para gatos, devido a presença de uma lesão periorbital no olho esquerdo do animal que não apresentava sinais de cicatrização mesmo com o passar de semanas. Para tal, foi prescrito o uso de pomada oftálmica composta por Cloridrato de Ciprofloxacino 3,5 mg e Dexametasona 1 mg (Via tópica, TID, por 14 dias) além do uso de colar elizabetano e isolamento.

Após 3 meses, foi solicitado novo atendimento devido a uma piora significativa dos ferimentos, que passaram a atingir os dois olhos e começaram a apresentar secreção purulenta, blefarite e quemose. Na consulta, foi coletado material para a realização de exames hematológicos e realizado o teste de fluoresceína para verificação de lesões na superfície ocular, cujo resultado foi negativo. Os achados laboratoriais indicaram neutrofilia e linfopenia, além de aumento das proteínas totais.

Para realização dos procedimentos adequados o animal foi encaminhado para uma consulta com oftalmologista, onde houve a coleta com swab e escova citológica para a realização de uma citologia, tendo como resultado que a lesão apresentava um processo inflamatório agudo contendo bactérias intralesionais. A conduta recomendada consistiu no controle prévio do processo inflamatório, seguido pela realização da biópsia da área lesionada após tratamento com anti-inflamatório. Para isso, foi prescrito o uso de Acetato de metilprednisolona na concentração de 40 mg/ml sendo realizadas duas aplicações com intervalo de 15 dias entre elas.

Após um mês, o animal apresentou redução da inflamação nas lesões e foi considerado apto para a realização da biópsia. As secções histopatológicas revelaram uma formação nodular ulcerada na derme com acentuado infiltrado inflamatório multifocal

a coalescente de neutrófilos íntegros e necróticos, linfócitos, plasmócitos e macrófagos, exibindo ocasionais estruturas leveduriformes compatíveis com *Histoplasma spp*. Já nos folículos pilosos, foram encontrados artrósporos e hifas fúngicas associadas as hastes pilosas, esses dois achados foram compatíveis com a Histoplasmose e a Dermatofitose.

O tratamento adotado foi o isolamento do paciente em um lar temporário, para evitar contaminação entre a população do abrigo, uso de Itraconazol na concentração de 100 mg (Via oral, SID, por 4 meses).

DISCUSSÃO

Após o período de 2 meses o animal apresentou cicatrização completa das lesões (Figura 1), porém, o tratamento foi continuado durante os 4 meses pré-estabelecidos e após esse período o felino pôde retornar ao abrigo.

Figura 1 - Evolução clínica das lesões oculocutâneas em felino portador de FeLV. (A) Aspecto periocular evidenciando blefarite, quemose e secreção purulenta, além de retenção de corante fluoresceína em olho esquerdo. (B) Resolução completa do quadro oftálmico e cicatrização da região periorbital após 2 meses de terapia contínua com itraconazol.

A coinfecção por esses fungos apresenta forte relação com o quadro de Leucemia Viral Felina apresentado pelo paciente, uma vez que essa compromete a imunidade do felino o deixando suscetível a diversos tipos de infecções secundárias (4). O comprometimento prévio da barreira cutânea pode ter sido um dos fatores predisponentes para o estabelecimento da histoplasmose e dermatofitose no paciente, juntamente com a disfunção imunológica gerada pelo vírus da FeLV.

Com isso, o tratamento dessas enfermidades torna-se ainda mais desafiador, já que o sistema imunológico do gato não consegue responder de forma adequada a presença dessas micoses (3). Principalmente no ambiente do abrigo onde diversos animais convivem no mesmo espaço, podendo atuar como um fator estressor contínuo.

Além disso, o aspecto zoonótico do caso é um ponto importante a ser considerado, uma vez que o animal reside em um abrigo com outros animais imunodeficientes e com seres humanos. Assim, o tratamento deve ser feito de forma meticulosa com o intuito de restabelecer a saúde do animal acometido, como também evitar a disseminação dessas doenças entre outros animais e pessoas contactantes (1).

CONCLUSÃO

Em suma, é possível concluir que a Histoplasmose e a Dermatofitose são micoses de caráter zoonótico que devem ser tratadas meticulosamente devido aos riscos oferecidos ao animal acometido e aqueles ao seu redor, como também ao próprio ser humano. Além disso, é importante ressaltar que animais imunodeficientes são mais suscetíveis a infecções por esses fungos, sendo necessária especial atenção a eles. Por fim, o tratamento rigoroso e o isolamento de outros animais é de extrema importância para o combate a essas doenças.

REFERÊNCIAS

1) Quinn PJ; Markey BK; Carter ME; Donnelly WJC; Leonard FC; Maguire D. Microbiologia veterinária e doenças infecciosas. 1ª ed. Artmed; 2005.

2) Bezerra IH; Almeida AP. Histoplasmose oculocutânea em felino - relato de caso. Brazilian Journal of Animal and Environmental Research, v. 8, n.2, p. 1-10, 2025.

3) Nelson RW; Couto CG. Medicina Interna de Pequenos Animais. 5ª ed. GEN Guanabara Koogan; 2015.

4) Little SE. O Gato- medicina interna. 1ª ed. Roca; 2016

Leucemia linfoblástica aguda em felino associada a infecção pelo FeLV: relato de caso

Natielli Jhenifer Raimondi Mazzuco – Mestranda do Programa de Pós-Graduação em Medicina Veterinária Convencional e Integrativa da Universidade Federal de Santa Catarina (UFSC).

Rafael Francesco Mota - Residente de Diagnóstico Veterinário do Programa de Residência em Saúde Animal Integrada à Saúde Pública da Universidade Federal de Santa Catarina (UFSC).

Ronaldo José Piccoli – Médico Veterinário Técnico-Administrativo em Educação da Universidade Federal de Santa Catarina (UFSC).

Adriano Tony Ramos - Docente do curso de Medicina Veterinária da Universidade Federal de Santa Catarina (UFSC).

Palavras-chave: neoplasia hematopoiética; linfoblastos; medula óssea; citopenias

Resumo

A leucemia linfoblástica aguda (LLA) é uma neoplasia hematopoética maligna frequentemente associada à infecção pelo Vírus da Leucemia Felina (FeLV), caracterizada pela proliferação de linfoblastos na medula óssea e comprometimento da hematopoiese. Objetivou-se descrever os achados hematológicos, macroscópicos e histopatológicos de um caso de LLA associada ao FeLV em uma gata. O cadáver de um felino, fêmea com 5 anos e 2 meses de idade, foi encaminhado para necropsia apresentando histórico de positividade para FeLV, inapetência, desidratação e linfadenomegalia. No hemograma observou-se anemia macrocítica normocrômica, anisocitose, policromasia, macrocitose, metarrubrícitos circulantes e trombocitopenia. No leucograma verificou-se neutropenia e presença de blastos circulantes. Durante a necropsia observaram-se palidez acentuada de mucosas e serosas, hemopericárdio, edema pulmonar, hepatomegalia, esplenomegalia, linfadenomegalia e palidez difusa da medula óssea. As amostras foram processadas rotineiramente para histopatologia. Microscopicamente, a medula óssea apresentava proliferação difusa de linfoblastos substituindo extensamente o tecido hematopoiético. No baço observou-se infiltração por células neoplásicas semelhantes às da medula óssea, associada à presença de megacariócitos e eritrofagocitose. Com base nos achados clínicos e anatomopatológicos, estabeleceu-se o diagnóstico de leucemia linfoblástica aguda associada ao FeLV com disseminação esplênica. Concluiu-se que a enfermidade promove alterações hematológicas severas decorrentes da substituição do tecido hematopoiético por células neoplásicas, sendo a associação entre os achados clínicos, hematológicos e histopatológicos fundamental para o diagnóstico e prognóstico da doença.

Introdução

A leucemia linfoblástica aguda (LLA) é uma neoplasia hematopoiética maligna caracterizada pela proliferação de linfoblastos na medula óssea, resultando em comprometimento da hematopoiese (1). Em felinos, a infecção pelo Vírus da Leucemia Felina (FeLV) constitui um importante fator predisponente para o desenvolvimento dessa neoplasia devido ao seu potencial oncogênico (2). O presente trabalho descreve os achados hematológicos, macroscópicos e histopatológicos de um caso de leucemia linfoblástica aguda associada ao FeLV em uma gata.

Relato de caso

O cadáver de um felino, fêmea, com 5 anos e 2 meses e 4,2 kg foi encaminhado para necropsia no Laboratório de Patologia Veterinária da Universidade Federal de Santa Catarina (UFSC). O animal apresentava como histórico FeLV, com inapetência há alguns dias e desidratação leve a moderada, além de aumento de linfonodos submandibular direito e poplíteos. No hemograma disponibilizado pela clínica, observou-se anemia macrocítica normocrômica, acompanhada de anisocitose, policromasia, macrocitose, metarrubrícitos circulantes e trombocitopenia grave ($1 \times 10^3/\mu L$). No leucograma, a contagem total de leucócitos encontrava-se dentro dos valores de referência, porém foi observada neutropenia e presença de blastos circulantes. Durante o exame macroscópico observou-se palidez acentuada de mucosas e serosas, hemopericárdio, edema pulmonar, hepatomegalia e lipidose hepática, esplenomegalia, sendo que ao corte o baço apresentava aspecto grumoso, aumento de linfonodos submandibulares e mesentéricos e palidez difusa da medula óssea.

As amostras foram coletadas, fixadas em formol a 10%, processadas rotineiramente para histopatologia e coradas com Hematoxilina e Eosina. Na avaliação histológica da medula óssea observou-se proliferação neoplásica difusa de células com núcleos arredondados, cromatina frouxa, nucléolo evidente e citoplasma escasso, compatíveis com linfoblastos, que substituíam extensamente o tecido hematopoiético (Figura 1A). No baço foi observado infiltrado de população celular morfologicamente semelhante à observada na medula óssea (Figura 1B), associada à presença de megacariócitos e eritrofagocitose. Na avaliação dos linfonodos não foram encontradas células neoplásicas, sendo evidenciado apenas eritrofagocitose acentuada. Em fígado observou-se a presença de hepatócitos com citoplasma vacuolizado compatível com degeneração gordurosa. Com base no histórico clínico e nos achados anatomopatológicos, foi estabelecido o diagnóstico de leucemia linfoblástica aguda associada ao FeLV, com disseminação esplênica.

Discussão

A leucemia linfoblástica aguda (LLA) é uma neoplasia originada de linfócitos precursores B ou T ou de células nulas que tem origem na medula óssea, sendo que em felinos 60 a 80% dos casos estão relacionados a infecção pelo Vírus da Leucemia Felina (FeLV) (1). A associação entre a infecção pelo FeLV e o desenvolvimento de leucemias está relacionada ao potencial oncogênico do vírus, que integra seu material genético ao DNA da célula hospedeira próximo a proto-oncogenes celulares promovendo sua ativação e

hiperexpressão. Como consequência, ocorre proliferação celular descontrolada e expansão clonal de células hematopoiéticas transformadas, que na ausência de uma resposta imune eficaz, favorecem o desenvolvimento de neoplasias como linfomas e leucemias (2).

Os sinais clínicos observados em felinos acometidos por LLA são geralmente inespecíficos, incluindo anorexia, letargia, vômito, diarreia e perda de peso (3). A suspeita diagnóstica frequentemente é estabelecida a partir dos achados hematológicos. No presente caso, foram observadas anemia macrocítica normocrômica, trombocitopenia acentuada e neutropenia, além da presença de blastos circulantes, alterações frequentemente descritas em animais com LLA (1,3) decorrentes da substituição progressiva do tecido hematopoiético normal por células neoplásicas, resultando em comprometimento da hematopoiese e consequente redução da produção das linhagens eritroide, mieloide e megacariocítica. Apesar da neutropenia observada, a contagem total de leucócitos permaneceu dentro dos valores de referência, provavelmente em decorrência da liberação de blastos para a circulação sanguínea, que mascara a redução da população leucocitária (1).

A palidez difusa da medula óssea observada durante a necropsia foi compatível com a substituição do tecido hematopoiético normal por linfoblastos neoplásicos. Adicionalmente, a presença de megacariócitos no baço sugere hematopoiese extramedular, mecanismo observado em resposta à redução da capacidade hematopoiética da medula decorrente da infiltração neoplásica (4).

A hepatomegalia e a coloração alaranjada do fígado observadas neste caso foram atribuídas à lipidose hepática, confirmada histologicamente. Essa alteração é frequentemente observada em gatos com histórico de anorexia, uma vez que o balanço energético negativo promove intensa mobilização dos estoques corporais de gordura para o fígado, culminando no acúmulo de triglicerídeos nos hepatócitos (4).

O prognóstico da LLA em felinos é considerado desfavorável, especialmente nos casos em que há envolvimento da medula óssea, sangue, linfonodos e órgãos viscerais por células neoplásicas (5). Mesmo com a instituição de protocolos quimioterápicos, a sobrevida média dos animais acometidos é de aproximadamente 55 dias (3). No presente caso, a extensa infiltração neoplásica observada na medula óssea e no baço associada às alterações hematológicas severas, caracterizam um quadro avançado da doença, motivo pelo qual a eutanásia foi realizada.

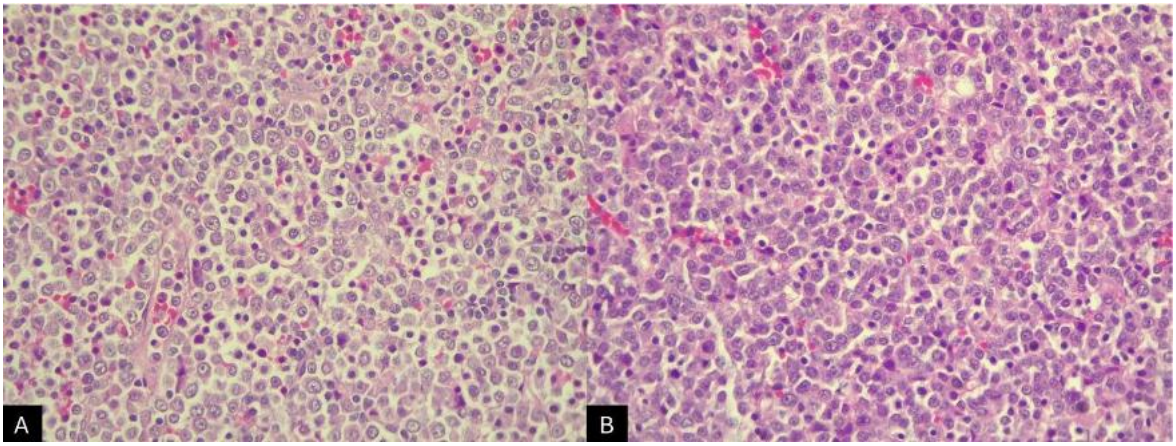

Figura 1 – (A) Felino, medula óssea, proliferação de células com núcleos arredondados, cromatina frouxa, nucléolo evidente e citoplasma escasso (linfoblastos) substituindo extensamente o tecido hematopoiético. H&E, 40x. (B) Felino, baço, infiltração do parênquima por células morfologicamente semelhantes às observadas na medula óssea. H&E, 40x.

Conclusão

A leucemia linfoblástica aguda associada ao FeLV promove extensas alterações hematológicas decorrentes da substituição do tecido hematopoiético por células neoplásicas. A associação dos achados clínicos, hematológicos, macroscópicos e histopatológicos é fundamental para o diagnóstico da enfermidade. O presente relato evidencia o comportamento agressivo da doença e reforça a importância da investigação clinicopatológica para o diagnóstico e estabelecimento do prognóstico em felinos acometidos.

Referências

1) Fighera RA, Graça DL. Sistema hematopoiético. In: Santos RL, Alessi AC. Patologia veterinária. 2. ed. Rio de Janeiro: Roca; 2016. p. 533-650.
2) Hartmann K. Feline leukemia virus infection. In: Greene CE. Infectious diseases of the dog and cat. 4th ed. St. Louis: Elsevier Saunders; 2012. p. 108-151.
3) Tomiyasu H, Fukayama T, Fujino Y, Ohno K, Tsujimoto H. Clinical and clinicopathological characteristics of acute lymphoblastic leukaemia in six cats. J Small Anim Pract. 2018;59(12):742-746. doi: 10.1111/jsap.12917.
4) Zachary JF, McGavin MD. Bases da patologia veterinária. 5. ed. Rio de Janeiro: Elsevier; 2013. 1344 p.
5) Valli VE; Bienzle D; Meuten DJ. Tumors of the Hemolymphatic System. In: Meuten, DJ. Tumors in domestic animals. 5th ed. Iowa (IA): Wiley Blackwell; 2017. p. 203-321.

Levantamento Retrospectivo de Cães com Catarata Submetidos à Facoemulsificação: Casuística de 2020 a 2025/1.

BARUEL, Camila Valério; DIRKSEN, Jéssica Stéfani; BOAVENTURA, Rodrigo; BAZIUK, Alberto; FERNANDES, Renata Avancini; FERREIRA, Thiago Alegre Coelho.

Resumo

O presente trabalho de conclusão de curso tem como objetivo realizar um levantamento retrospectivo de cães com catarata submetidos a cirurgia de facoemulsificação entre os anos de 2020 a 2025/1. A catarata é uma afecção ocular comum em cães, caracterizada pela opacificação do cristalino, podendo levar a perda parcial ou total da visão. O objetivo foi analisar a casuistica relacionada a raça, sexo, idade, origem da catarata, taxa de êxito e complicações. A análises dos dados reforça que a seleção criteriosa dos pacientes, aliada a uma adequada avaliação pré operatória incluindo exames de eletrorretinografia e ultrassonografia ocular, além de um rigoroso manejo peri e pós operatório, foram determinantes para um bom prognóstico visual e êxito cirúrgico. Esse estudo busca compreender os aspectos clínicos, fisiopatológicos e terapêuticos da catarata, além de discutir a importância do diagnóstico precoce e do tratamento adequado, especialmente quando a facoemulsificação é indicada de forma precoce e realizada com acompanhamento especializado.

Palavras-chave: visão; opacificação; oftalmologia veterinária; cirurgia ocular.

Introdução

A catarata é a principal causa de perda visual em cães (1), caracterizada pela opacificação do cristalino e redução da visão (Figura 1). Sua origem pode estar relacionada a fatores hereditários, inflamatórios, metabólicos ou ao envelhecimento (2). Como não há tratamento medicamentoso eficaz para impedir sua progressão, a facoemulsificação é o método terapêutico de escolha, apresentando altos índices de sucesso na recuperação visual e na qualidade de vida. O aumento da longevidade dos cães e da preocupação com o bem-estar animal tem ampliado a demanda por oftalmologia veterinária. Assim, este estudo analisa retrospectivamente as facoemulsificações realizadas entre 2020 e o primeiro semestre de 2025, visando caracterizar o perfil clínico e cirúrgico dos pacientes atendidos.

Figura 1. Catarata em cão.
Fonte: Camila Valério Baruel.

Material e Métodos

Este estudo retrospectivo avaliou cães com catarata submetidos à facoemulsificação em hospitais e clínicas particulares de Joinville e região entre 2020 e janeiro de 2025. Todos os pacientes passaram por avaliação oftálmica e sistêmica completa no pré-operatório, incluindo biomicroscopia ultrassônica (UBM). As cirurgias foram realizadas pelos médicos veterinários oftalmologistas Camila Valério Baruel e Thiago A.C. Ferreira.

Os dados coletados dos registros clínicos incluíram sexo, raça, idade, origem da catarata, taxa de sucesso cirúrgico e complicações pós-operatórias. A análise dos resultados foi realizada por meio de gráficos e estatísticas descritivas no Excel 2010, enquanto o referencial teórico foi elaborado com base em artigos científicos, livros, teses, dissertações, resumos e manuais técnicos consultados em bases como Google Acadêmico e SciELO.

Análise e Discussão dos Resultados

Foram realizados 20 procedimentos cirúrgicos de facoemulsificação de 2020 a janeiro de 2025. As cirurgias ocorreram em instituições particulares. O alto custo dos instrumentais cirúrgicos para a técnica limita o seu uso (3), e também pode limitar o acesso dos tutores a mesma, portanto, se tratando de resultados com um recorte socioeconômico.

Ao todo tivemos uma amostragem de 16 cães com idade média de 7 anos. Apresentando uma variação de idade entre 1 a 13 anos, dos quais 6 (37,5%) tinham idade ≤ a 5 anos e 10 (62,5%) apresentaram idade entre 6 a 13 anos. Portanto, a maior parte da amostragem são animais jovens adultos e senis (Quadro 1). Resultado este já esperado pela literatura.

Paciente	Idade	Raça	Sexo
1	10 anos	Poodle	Fêmea
2	2 anos	Buldogue Francês	Macho
3	6 anos	SRD	Macho
4	8 anos	SRD	Fêmea
5	13 anos	Spitz alemão	Macho
6	2 anos	Chihuahua	Macho
7	5 anos	Golden	Macho
8	5 anos	Yorkshire	Fêmea
9	9 anos	Yorkshire	Fêmea
10	11 anos	Pinscher	Fêmea
11	9 anos	Yorkshire	Fêmea
12	3 anos	Spitz alemão	Macho
13	9 anos	Lhasa Apso	Fêmea
14	10 anos	Shih tzu	Fêmea
15	1 ano	Dachshund	Macho
16	8 anos	Poodle	Macho

Quadro 1. Base de dados com idade, raça e sexo dos cães com catarata submetidos a facoemulsificação entre 2020 a 2025/1.

Todos os 16 cães (100%) apresentaram sucesso no pós-operatório imediato, recebendo alta com recuperação visual após a anestesia, o que reforça a eficácia da facoemulsificação e a importância da criteriosa avaliação pré-cirúrgica. Neste estudo, a biomicroscopia ultrassônica (UBM) foi fundamental na seleção dos pacientes, embora não seja um exame rotineiramente utilizado nesses procedimentos. No acompanhamento pós-operatório de 30 a 40 dias, 75% dos pacientes não apresentaram intercorrências, enquanto 12,5% desenvolveram glaucoma e 12,5% apresentaram descolamento de lente (Figura 2-B).

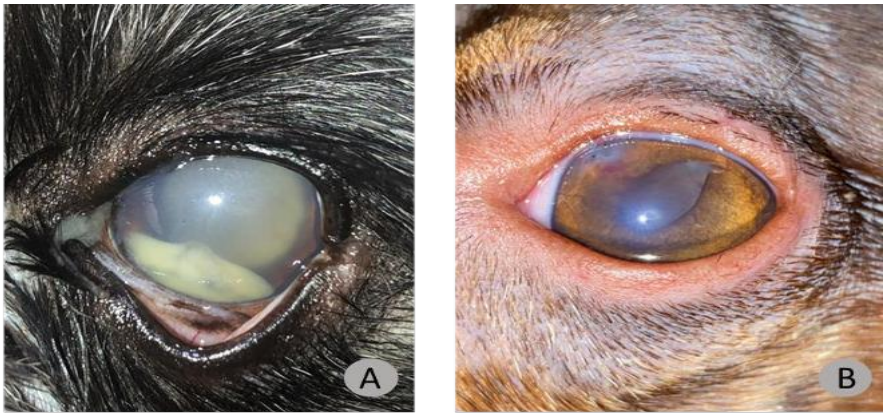

Figura 2. A- Glaucoma com uveíte. B- Descolamento da lente
Fonte: Camila Valério Baruel.

De modo geral, o sucesso cirúrgico ficou dentro do esperado para a técnica utilizada, corroborando com a literatura. Dentre as intercorrências, apenas a paciente 14 apresentou uma gastroenterite hemorrágica dentro do período de 30/40 dias, resultando em glaucoma e uveíte (Figura 2-A) culminando assim em um olho não visual (6,25%). Portanto, os demais 15 pacientes (93,75%) mantiveram a visão.

Conclusão

Este estudo demonstrou que a facoemulsificação é um método eficaz para o tratamento da catarata em cães, com taxa de sucesso de 93,75% e 100% de êxito nos casos congênitos, além de resultados satisfatórios em pacientes diabéticos e senis. A catarata senil foi a etiologia mais frequente (43,8%), seguida da congênita (37,5%), e a raça Yorkshire foi a mais acometida (18,8%). Os resultados sugerem que o uso da biomicroscopia ultrassônica (UBM), associado a exames complementares e ao manejo rigoroso no peri e pós-operatório, contribuiu para a elevada taxa de sucesso e para a redução de complicações como glaucoma, uveíte e hipertensão intraocular.

Referências Bibliográficas

(1) Ekinci, n.; Astam, n.; Sahin, Y. Qualitative and quantitative analysis of the cataract using EDXRF. Journal of Quantitative Spectroscopy & Radiative Transfer, v. 72, p. 783-787, 2002.

(2) Glover, T. D.; Constantinescu, G. M. Surgery for cataracts. Veterinary Clinics of North America: Small Animal Practice, v. 27, p. 1143–1173, 1997.

(3) Miller, T.R; Whitley, R.D; Meek, L.A.; Garcia, G.A.; Wilson, M.C.; Rawls, B.H. Phacofragmentation and aspiration for cataract extraction in dogs: 56 cases (1980-1984). Journal of the American Veterinary Medical Association, v.190, n.12, p. 1577-1580, 1987.

LEYDIGOCITOMA BILATERAL EM MACACO-PREGO (*Sapajus apella*): RELATO DE CASO

Paulo Henrique Leal Bertolo[1], Mayana Christine Barbosa Miranda[1], Lúcien Roberta Valente Miranda de Aguirra[2], Anna Karoline da Silva Nóbrega[1], Rafael dos Santos de Andrade[1], Marina Sette Camara Benarrós[1]

[1]Centro Nacional de Primatas (CENP), Ananindeua-PA, Brasil.
[2]Universidade da Amazônia (UNAMA), Belém-Pa, Brasil.

RESUMO

Neoplasias testiculares são incomuns em primatas não humanos (PNH) e, quando identificadas, geralmente ocorrem como achados incidentais em necropsias de animais apreendidos ou oriundos de resgate. Em centros de pesquisa biomédica, entretanto, alterações reprodutivas recebem maior atenção devido ao rigor no manejo e monitoramento sanitário. Entre os tumores testiculares, os leydigocitomas representam neoplasias pouco relatadas em PNH, contribuindo para a escassez de dados sobre distúrbios reprodutivos nessa ordem. Este trabalho descreve um caso de leydigocitoma bilateral em um macaco-prego (*Sapajus apella*) mantido em cativeiro no Centro Nacional de Primatas (CENP/SVSA/MS), localizado em Ananindeua, Pará, Brasil. O diagnóstico foi estabelecido por meio do exame histopatológico, realizado no Setor de laboratórios do centro, e a avaliação clínica, exames laboratoriais, anestesia, cirurgia conduzida no setor de Medicina Veterinária também do CENP. O caso contribui para o registro de neoplasias testiculares em primatas neotropicais, auxiliando na compreensão e manejo dessas afecções na espécie.

Palavras-chaves: Neoplasma testicular; Primata não humano; Orquiectomia.

Introdução

As neoplasias testiculares correspondem a 91% todas as neoplasias do sistema reprodutor em cães (1). Tendo como fatores de riscos a idade e criptorquidismo, sendo que cães criptorquidas têm o dobro chance de desenvolverem essas neoplasias (2). As principais neoplasias testiculares são classificadas em seminoma, sertolioma, leydigocitoma (3).

Contudo, em animais silvestres, as neoplasias são incomuns, possivelmente devido à subnotificação, menor acesso a diagnósticos histopatológicos e menor expectativa de vida em liberdade. Em primatas não humanos (PNHs), de vida livre ou cativeiro, as pesquisas são ainda mais escassas (2).

As neoplasias testiculares podem ser uni ou bilateral. Geralmente, esses tumores apresentam comportamento clínico benigno, porém as formas malignas podem ocorrer, sendo baseada na infiltração de vasos sanguíneos, túnica adventícia e epidídimos (4). Os animais acometidos por tumores testiculares apresentam aumento de volume testicular, dor e diminuição da eficiência reprodutiva (3). Diante do exposto, o presente trabalho tem por

finalidade descrever o relato de caso da ocorrência de um leydigocitoma bilateral em macaco-prego (*Sapajus apella).*

Descrição do caso

Um animal pertencente do plantel reprodutivo do Centro Nacional de Primatas (CENP), da espécie *Sapajus apella*, adulto, macho, pesando 4,24 kg e idade de 24 anos, exibiu aumento testicular, observado durante o manejo do espécime na unidade reprodutiva.

Ao realizar o exame físico no espécime, foi observado um escore corporal bom, mucosas normocoradas, estado de hidratação satisfatório e demais parâmetros fisiológicos (FC, FR, Tº) dentro dos limites de normalidade. Contudo, foi observado no exame físico, o aumento bilateral dos testículos, em especial o testículo esquerdo (Figura 1).

Figura 4: A. Sistema reprodutor masculino de *Sapajus apella* exibindo aumento de volume testicular bilateral. **B**. Testículo esquerdo com aumento acentuado em comparação ao direito.

Após o exame físico, a suspeita diagnóstica foi de neoplasia testicular. Foram colhidas amostras biológicas para realização de hemograma e bioquímico sérico (Albumina, Amilase, Colesterol, Creatinina, GGT, Glicose, Lipase, Proteína Total, TGO/AST, TGP/ALT, Triglicerídeos, Ácido／ rico e Uréia).

Os resultados dos exames supracitados estavam dentro da normalidade para a espécie, como terapêutica pré-cirúrgica realizou-se meloxicam 2% (2mg/kg), uma vez ao dia, durante três dias, por via intramuscular e, posteriormente, foi realizada orquiectomia.

O protocolo anestésico utilizado foi o mesmo proposto por Benarrós et al. (5), sendo composto por cloridrato de dexmedetomidina (0,01 mg/kg), cloridrato de midazolam (0,2 mg/kg), cloridrato de cetamina (2mg/kg) e cloridrato de tramadol (3mg/kg), todos por via intramuscular, para medicação pré-anestésica (MPA) e isoflurano 100% para manutenção

anestésica. Ao final da cirurgia foi administrado cloridrato de atipamezole (0,03 mg/kg) para reversão de parte dos efeitos sedativos do protocolo anestésico.

Para a terapêutica pós-cirúrgica foi prescrito cloridrato de tramadol (2mg/Kg) a cada 12 horas, IM, durante três dias; meloxicam 2% (2mg/kg) a cada 24 horas, IM, durante cinco dias e amoxicilina (11mg/Kg), a cada 24 horas, IM, durante sete dias. Após o procedimento cirúrgico, os testículos foram armazenados em solução de formol tamponado a 10%.

Na avaliação macroscópica, ambos os testículos exibiram superfície externa irregular. Ao corte, foi observada a presença de tecido com formato heterogêneo e coloração castanho-amarelada, com pequenas áreas hemorrágicas e secreção de consistência firme.

Na avaliação microscópica, ambos os testículos evidenciaram proliferação neoplásica benigna das células intersticiais com arranjo sólido, perda da arquitetura tecidual e crescimento expansivo. As células neoplásicas exibiram discreta anisocitose e anisocariose, formato poligonal, citoplasma amplo e acidófilo contendo vacúolos lipídicos bem definidos e de tamanhos variados, núcleo redondo com nucléolo evidente, foi identificado duas figuras de mitose (área 2,37 mm²). Com base nos achados histopatológicos, foi estabelecido o diagnóstico de leydigocitoma.

Discussão

Estudos científicos que abordem a incidência ou prevalência de neoplasias no sistema reprodutor de animais silvestres, ou até mesmo, relatos de caso sobre o tema são escassos. De acordo com Azevedo e Leitão (4) os trabalhos científicos, em geral, concentram-se em animais domésticos, especialmente caninos e felinos.

Segundo Nascimento (6), a observância de afecções em animais silvestres, muitas vezes, costuma ser diagnosticada após realização de exame necroscópico, o que contribui com o cenário de subidentificação de enfermidades, incluindo as alterações testiculares. E pela ausência de sinais sistêmicos, essa neoplasia tende a crescer de forma silenciosa e assintomática.

Em se tratando de publicações sobre neoplasias testiculares, quando correlacionada a espécimes de cães e gatos, nota-se que o leydigocitoma expõe uma ocorrência relativamente comum, acometendo geralmente animais com mais de 10 anos, criptorquídicos, de raças distintas e sendo os cães os mais acometidos (7). Em espécies silvestres não se tem muitos dados. No entanto, Kirejczyk et al (8) relata sobre a ocorrência de um caso em um macaco-de-cheiro (*Saimiri collinsi*), 20 anos, diagnosticado através do exame histopatológico como tumor de células de Leydig.

A cirurgia de orquiectomia bilateral buscou assumir um papel terapêutico, alinhando-se às recomendações para casos de tumores testiculares, em que consistiu na remoção

cirúrgica de ambos os testículos (5). Essa conduta é justificada pela possibilidade da malignização, ainda que incomum.

Conclusão

O leydigocitoma é uma neoplasia comum em animais, especialmente em cães idosos. Contudo, se tratando de animais silvestres, e em especial, os primatas não humanos, não se encontra muitos registros, o que torna a descrição do presente relato em *Sapajus apella* uma excelente contribuição para o avanço do conhecimento sobre as neoplasias testiculares em PNH, além de reforçar a necessidade de maior atenção à saúde reprodutiva dos primatas neotropicais e a importância da integração entre observação clínica e exames complementares para a manutenção da saúde e conservação da espécie.

Referências Bibliográficas

1 Daleck CR; De Nardi AB. Oncologia em Cães e Gatos. 2. ed. Rio de Janeiro: Roca, 2016.

2 Morris J; Dobson J. Oncologia em pequenos animais. ROCA, 2007.

3 Meuten DJ. Tumors in domestic animals. 5 ed. John Wiley & Sons, 2016.

4 Azevedo PR; Leitão BL. Leydigocitoma em cão: relato de caso. In: Bordone RR et al. Medicina Veterinária: Casos & Casos. AYA Editora, v. 2, p. 22-28, 2024.

5 Benarrós MSC et al. Efeitos fisiológicos da sedação e recuperação anestésica em macacos-prego (*Sapajus apella*) anestesiados com cetamina, midazolam e dexmedetomidina. JNT Facit Business and Technology Journal, ed. 48, v. 1, p. 218–236, 2023.

6 Nascimento EF. Patologia da Reprodução dos Animais Domésticos. 4. ed. Rio de Janeiro: Guanabara Koogan, 2021.

7 Cavalcante GFA. et al. Seminoma e leydigocitoma em testículo ectópico canino: relato de caso. PubVet, v. 15, n. 12, p. 1-7, 2021.

8 Kirejczyk S. et al. Urogenital lesions in nonhuman primates at two National Primates Research Centers. Veterinary Pathology, v. 58, n.1. p. 147-160, 2020.

Limitações da linfadenectomia axilar em cadelas de grande porte – Relato de Caso

Milena Kaschak Marcello - Discente do curso de Medicina Veterinária na Universidade Federal da Fronteira Sul (UFFS) – *Campus* Realeza / PR.
Gabrieli Regina Santos Silva – Discente do curso de Medicina Veterinária na Universidade Federal da Fronteira Sul (UFFS) – *Campus* Realeza / PR.
Karen Aguirre - Doctora en Ciencias Veterinarias con enfase en la ciencias de piscicultura. Universidad Autónoma de Encarnacion (UNAE).
Juliano Zandoná - MV., Mestrando no Programa de pós-graduação em Saúde, Bem-estar e Produção Animal Sustentável na Universidade Federal da Fronteira Sul (UFFS) – *Campus* Realeza / PR. Professor do curso de Medicina Veterinária na UNOESC - Campus São Miguel do Oeste.
Matheus Felipe Souza Franco - MV., Mestrando no Programa de pós-graduação em Saúde, Bem-Estar e Produção Animal Sustentável na Universidade Federal da Fronteira Sul (UFFS) – *Campus* Realeza / PR.
Fabíola Dalmolin – MV., Dra. Profa. do curso de Medicina Veterinária e do Programa de pós-graduação em Saúde, Bem-estar e Produção Animal Sustentável na Fronteira Sul (UFFS) – *Campus* Realeza / PR.

RESUMO

As neoplasias mamárias estão entre as afecções oncológicas mais frequentes em cadelas, especialmente idosas, não castradas e submetidas à exposição hormonal prolongada. Este trabalho tem o objetivo de relatar a dificuldade na identificação do linfonodo axilar durante a mastectomia em uma cadela de grande porte, discutindo limitações da técnica e possíveis alternativas a serem utilizadas nestes casos. Foi atendida uma cadela Pastor Alemão, não castrada, com 11 anos de idade e 37,5 kg, com múltiplos nódulos mamários bilaterais e grande nódulo na cadeia direita (aproximadamente 10 cm). Após exame clínico e complementares sem alterações relevantes, procedeu-se à mastectomia radical unilateral direita associada à linfadenectomia regional com aplicação peritumoral de azul de metileno. Durante a abordagem cirúrgica, não foi possível a identificação do linfonodo, mesmo após aplicação do corante, devido ao grande porte da paciente e à profundidade anatômica da axila, impedindo a realização do estadiamento cirúrgico. Métodos auxiliares, como fluorescência com indocianina verde, ultrassonografia intraoperatória e técnicas endoscópicas poderiam permitir a identificação precisa e excisão do linfonodo, porém não foram utilizadas pois não se encontravam disponíveis no local de realização do procedimento. Concluiu-se que a linfadenectomia axilar em cadelas de grande porte apresenta limitações técnicas e pode demandar métodos auxiliares para permitir a localização do linfonodo axilar com precisão.

Palavras-chave: linfonodo sentinela; neoplasia mamária; oncologia.

INTRODUÇÃO

As neoplasias mamárias estão entre as afecções oncológicas mais frequentes em cadelas, principalmente idosas e não castradas, e estão associadas à influência hormonal, uso de contraceptivos e histórico reprodutivo prolongados (1). O estadiamento

da doença por meio da avaliação dos linfonodos regionais têm importante valor prognóstico, incluindo identificação de possíveis metástases regionais e definição terapêutica do paciente (2). O uso do azul de metileno tem sido descrito como técnica auxiliar acessível para localização intraoperatória do linfonodo sentinela, porém fatores anatômicos e individuais podem limitar sua eficácia (2). Entretanto, a identificação do linfonodo axilar pode representar desafio cirúrgico em cães de grande porte devido à profundidade anatômica da região, presença de tecido adiposo e proximidade com vasos axilares e plexo braquial (3). Diante disso, tem-se o objetivo de relatar a dificuldade na identificação do linfonodo axilar em uma cadela de grande porte submetida à linfadenectomia, discutindo as limitações da técnica utilizando azul de metileno, assim como os possíveis métodos auxiliares descritos, a fim de permitir a localização cirúrgica destes.

DESCRIÇÃO DO CASO

Foi atendida uma cadela Pastor Alemão, não castrada, de 11 anos e 37,5 Kg, com múltiplas neoformações mamárias distribuídas bilateralmente, sendo o nódulo de maior tamanho na cadeia mamária direita, de aproximadamente 10 cm de diâmetro. Foram realizados exames pré-operatórios de hemograma, dosagem de alanina aminotransferase, aspartato aminotransferase, fosfatase alcalina, ureia, creatinina, proteínas totais, albumina e globulinas, e ultrassonografia abdominal, sem alterações dignas de nota. Desta forma, a paciente foi encaminhada para mastectomia radical unilateral direita. Previamente ao acesso cirúrgico, realizou-se aplicação peritumoral de azul de metileno (0,5 mg/Kg) na mama inguinal que apresentava o maior neoplasma, seguido da exploração axilar para localização do linfonodo.

Durante a dissecção não localizou-se o linfonodo axilar, mesmo com aplicação do corante. O porte corporal elevado da paciente, associado à profundidade anatômica da região axilar dificultou a dissecação, assim como não foi possível a visualização linfática. Mesmo com a dissecação cuidadosa e conservadora da região, o linfonodo não foi localizado, também pelo tamanho pequeno dos instrumentais, que não alcançavam a profundidade anatômica. O fechamento foi realizado com sutura muscular no padrão contínuo simples, aproximação do subcutâneo com zigue-zague e com poliglactina 910, seguido de sutura intradérmica com náilon. Procedeu-se à mastectomia unilateral (3), e houve recuperação da paciente, sem complicações.

DISCUSSÃO

A paciente do caso em questão apresentava múltiplas neoformações mamárias bilateralmente, quando optou-se pela mastectomia unilateral direita, conforme recomendado para pacientes com múltiplas neoformações em uma mesma cadeia (3). Entretanto, não foi possível identificar o linfonodo axilar ipsilateral, mesmo com a aplicação peritumoral de azul de metileno.

A dificuldade na identificação do linfonodo axilar descrita neste relato corrobora com Souza et al. (2), que relataram que a anatomia axilar frequentemente dificulta a localização e ressecção cirúrgica deste linfonodo em cadelas, devido à profundidade anatômica (2), assim como observado neste caso. Também são citadas presença de tecido adiposo e variações da drenagem linfática, mesmo com utilização de corantes (2), que podem ter contribuído pela falha na técnica cirúrgica.

A dose utilizada de azul de metileno (0,5 mg/kg) foi inferior ao descrito anteriormente (4,5), o que pode ter contribuído para menor intensidade de marcação e dificuldade de visualização das estruturas linfáticas; salienta-se que esta dose é utilizada pelos autores há mais de 8 anos, com sucesso. Também, descreve-se que a progressão do corante pelos vasos linfáticos depende de fatores como local de aplicação, retenção tecidual, velocidade de drenagem e características físicas da substância injetada, podendo ocorrer difusão para tecidos adjacentes ou falha na marcação do linfonodo-alvo (5). Assim, alterações individuais da drenagem linfática, como decorrentes da neoformação mamária e possíveis variações linfáticas mamárias podem contribuir para o sequestro do corante, dificultando a identificação cirúrgica. Nos estudos, o azul de metileno não apresentou reações adversas significativas com o aumento da dose, no entanto é importante fazer a administração com cautela, considerando reações de hipersensibilidade e necessidade de estudos mais aprofundados para padronização da dose máxima (4, 5).

Outro aspecto importante refere-se às variações anatômicas do linfocentro axilar. Um estudo demonstrou que a drenagem linfática mamária em cadelas pode apresentar trajetos variáveis, incluindo comunicação entre cadeias mamárias contralaterais e presença de linfonodos acessórios, dificultando a determinação precisa do verdadeiro linfonodo sentinela (5). Além disso, o linfonodo axilar pode localizar-se profundamente, envolvido por tecido adiposo e próximo a vasos axilares e estruturas do plexo braquial, aumentando a complexidade da dissecção cirúrgica e o risco de lesões neurovasculares intraoperatórias (5), o que acredita-se ter ocorrido neste caso.

Frente às limitações do uso do azul de metileno, métodos complementares são descritos para aumentar a precisão da técnica. Entre eles, destaca-se a linfografia por

fluorescência com indocianina verde, que permite visualização em tempo real da drenagem linfática e maior sensibilidade na identificação do linfonodo sentinela. A ultrassonografia intraoperatória também tem sido descrita como ferramenta auxiliar para localização de estruturas profundas, principalmente em pacientes com grande quantidade de tecido adiposo (5). Além disso, a linfografia por tomografia computadorizada possibilita mapeamento pré-operatório linfático e identificação de possíveis variações anatômicas, contribuindo no planejamento cirúrgico (2, 5). Salienta-se que neste caso, todos os métodos avançados não estavam disponíveis na ocasião.

Técnicas videoassistidas e equipamentos de magnificação também são elencados como alternativas promissoras para facilitar a abordagem axilar, principalmente em cães de grande porte, nos quais a profundidade anatômica dificulta a visualização das estruturas linfáticas. Apesar disso, muitos desses métodos ainda apresentam custo elevado e disponibilidade limitada na rotina clínica veterinária, restringindo sua aplicação em diversos serviços (2, 5, 6), como neste caso.

CONCLUSÃO

A identificação do linfonodo axilar em cadelas de grande porte juntamente à mastectomia pode apresentar limitações técnicas mesmo com a utilização do azul de metileno, pois a profundidade anatômica axilar dificulta a visualização e dissecção do linfonodo. Métodos complementares, como linfografia por fluorescência e ultrassonografia intraoperatória, podem aumentar a precisão e contribuir para maior sucesso cirúrgico.

REFERÊNCIAS

1) Cassali, G. D.; Jark, P. C.; Gamba, C. O.; Damasceno, K. A.; Estrela-Lima, A.; De Nardi, A. B. Consensus on the diagnosis, prognosis, and treatment of canine and feline mammary tumors: solid arrangement. - Brazilian Journal of Veterinary Pathology, v. 17, n.3, p. 152-163, 2023.

2) Souza, M. C. C.; Flecher, M. C.; Arrais, F. M.; Sena, B. V.; Giuliano, A.; Horta, R. S. Comparison of surgical resection of axillary lymph nodes in dogs with mammary gland tumors with or without sentinel lymph node visualization with patent blue dye - Frontiers in Veterinary Science. v. 10, p. 01-08, 2023.

3) Fossum, T. W. Catriona MacPhail e Terry W. Small Animal Surgery - Cap. 26, Cirurgia dos Sistemas Reprodutivo e Genital, p. 720-787. Fossum. 5. ed. 2019.

4) Maués, T.; Israel, C. B.; Ferreira, M. L. G.; Ferreira, A. M. R. Uso do corante azul de metileno a 2% na localização do linfonodo axilar em cadelas (Canis familiaris – Linnaeus, 1758) - Brazilian Journal of Veterinary Research and Animal Science, v. 53, n. 1, p. 32-38, 2016.

5) Vazquez, B. P.; Ferrigno, C. R. A.; Matera, J. M.; Stopiglia, A. J. Linfonodo axilar acessório em cadelas: aspectos anatômicos e implicações cirúrgicas. 2023. Dissertação (Mestrado em Ciências Veterinárias). - Universidade Federal do Rio Grande do Sul, Porto Alegre.

6) Daleck C. R., De Nardi A. B. Oncologia em cães e gatos. 2. ed. 2016.

Linfografia indireta para mapeamento do linfonodo sentinela em Dachshund com neoplasia cutânea e subcutânea: relato de caso

Autores: Eduarda Luiza Klazer; Amanda Stephany Rodrigues de Freitas; Ana Paula da Veiga Argus; Gabriella Mazzei Esteves; Natalia Volpi da Silva; Matheus Folgearini Silveira.

Resumo

O mastocitoma é uma das neoplasias cutâneas mais frequentes em cães e apresenta potencial metastático, tornando o estadiamento clínico fundamental para o prognóstico e a definição terapêutica. Nesse contexto, o mapeamento dos linfonodos sentinelas destaca-se como importante ferramenta diagnóstica, uma vez que metástases podem ocorrer mesmo na ausência de alterações clínicas ou macroscópicas. O objetivo deste relato foi descrever a utilização da linfografia indireta com contraste iodado lipossolúvel para o mapeamento dos linfonodos sentinelas em uma cadela Dachshund com mastocitoma cutâneo e subcutâneo. Ao exame clínico, identificaram-se dois nódulos cutâneos e um nódulo subcutâneo em região caudal. O diagnóstico inicial foi estabelecido por punção aspirativa por agulha fina, e o estadiamento clínico não evidenciou alterações nos exames de imagem. O mapeamento linfático foi realizado por linfografia indireta com Lipiodol® administrado por via peritumoral. Como método comparativo, utilizou-se Azul Patente V no período transoperatório. A técnica permitiu a identificação dos linfonodos sentinelas de todas as lesões avaliadas, com concordância entre os métodos. A avaliação histopatológica revelou mastocitoma cutâneo grau II e de baixo grau nas lesões parietal e interescapular, além de mastocitoma combinado associado a melanocitoma cutâneo na lesão caudal. Um dos linfonodos sentinelas apresentou metástase microscópica de mastocitoma. Concluiu-se que a linfografia indireta com Lipiodol® foi eficaz no mapeamento dos linfonodos sentinelas e contribuiu para o estadiamento oncológico.

Palavras-chave: oncologia veterinária; mastocitoma; radiografia contrastada.

Introdução

O mastocitoma é uma das neoplasias cutâneas mais frequentes em cães e apresenta potencial metastático para linfonodos e órgãos (1), tornando o estadiamento clínico fundamental para o prognóstico e a definição terapêutica (2).

A avaliação dos linfonodos é essencial no estadiamento (2). Entretanto, metástases podem estar presentes mesmo na ausência de alterações clínicas ou macroscópicas (3). Além disso, o linfonodo sentinela nem sempre corresponde ao linfonodo regional anatomicamente esperado (4), tornando o mapeamento linfático importante para o adequado estadiamento oncológico. Nesse contexto, a linfografia indireta com contraste iodado destaca-se como alternativa eficaz para identificação dos

linfonodos sentinelas em cães.

O objetivo deste relato é descrever a utilização da linfografia indireta com contraste iodado lipossolúvel para o mapeamento dos linfonodos sentinelas em um cão da raça Dachshund com mastocitoma cutâneo e subcutâneo.

Descrição do caso

Foi acompanhada uma cadela da raça Dachshund, 12 anos, atendida em clínica veterinária especializada em oncologia em Joinville, Santa Catarina. O caso foi conduzido em parceria com projeto de pesquisa do Instituto Federal Catarinense (IFC), campus Araquari, aprovado pelo Comitê de Ética no Uso de Animais (CEUA), sob protocolo nº 469/2024. Ao exame clínico, identificaram-se dois nódulos cutâneos, nas regiões parietal e interescapular, e um nódulo subcutâneo em topografia de vértebras caudais. O diagnóstico inicial de mastocitoma foi estabelecido por punção aspirativa por agulha fina (PAAF). Para o estadiamento clínico, realizaram-se ultrassonografia abdominal e radiografia torácica, sem alterações dignas de nota.

O mapeamento dos linfonodos sentinelas foi realizado por linfografia indireta com contraste iodado lipossolúvel (Lipiodol Ultra-Fluid™ 480 mg/mL, Guerbet®), administrado por via peritumoral em quatro quadrantes ao redor de cada lesão (5), em volume total de 1,0 mL para os nódulos parietal e interescapular e 0,8 mL para a neoplasia em cauda. Após 24 horas, realizaram-se imagens radiográficas para identificação da drenagem linfática e dos respectivos linfonodos sentinelas. Como método comparativo, utilizou-se Azul Patente V (1 mg/kg), administrado por via intradérmica e peritumoral no período transoperatório. Os linfonodos mapeados e as neoplasias foram submetidos à exérese cirúrgica e avaliação histopatológica. A classificação dos mastocitomas seguiu os critérios de (6) e (7), enquanto a avaliação das metástases linfonodais foi realizada conforme (8).

Discussão

A linfografia indireta com contraste iodado permitiu a identificação dos linfonodos sentinelas de todas as lesões avaliadas (Figura 1). Houve concordância entre os resultados obtidos pela linfografia indireta com Lipiodol® e pelo método convencional

com Azul Patente V, uma vez que ambos identificaram os mesmos linfonodos drenantes.

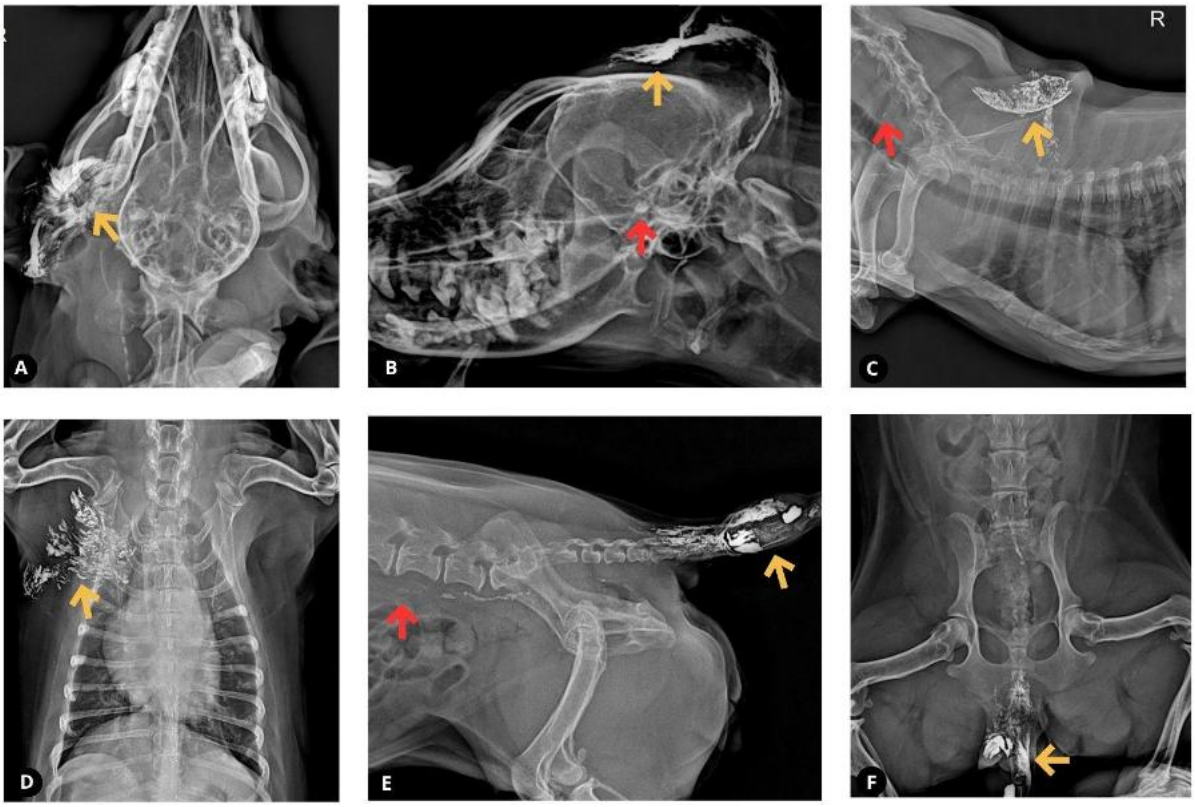

Figura 1. Linfografia indireta com contraste iodado de nódulos cutâneos e subcutâneos em diferentes regiões anatômicas. (A–B) Região parietal esquerda. (C–D) Região interescapular. (E–F) Região caudal. A seta amarela indica o local de aplicação do contraste, enquanto a seta vermelha indica os respectivos linfonodos sentinelas identificados: parotídeo esquerdo (A–B), cervical superficial dorsal direito (C–D) e hipogástrico (E–F).

Apesar da ausência de alterações à palpação linfonodal e nos exames de imagem, foi identificada metástase microscópica em um dos linfonodos sentinelas, reforçando a importância do mapeamento linfático para o estadiamento oncológico (3). Embora os linfonodos sentinelas identificados correspondessem aos descritos por (4), o mapeamento permanece recomendado devido às variações individuais da drenagem linfática. A concordância entre o Lipiodol® e o Azul Patente V demonstra a confiabilidade da linfografia indireta, corroborando a literatura (5). Após o tratamento

cirúrgico, a paciente permaneceu sem sinais clínicos de recidiva tumoral.

Conclusão

A linfografia indireta com Lipiodol® mostrou-se eficaz no mapeamento dos linfonodos sentinelas em mastocitomas caninos cutâneos e subcutâneos, apresentando concordância com o Azul Patente V e contribuindo para o estadiamento oncológico.

Referências

1. DE NARDI, A. B. *et al.* Diagnosis, prognosis and treatment of canine cutaneous and subcutaneous mast cell tumors. *Cells*, v. 11, n. 4, p. 618, 2022.
2. ROGERS, K. S. Mast cell tumors: dilemmas of diagnosis and treatment. *Veterinary Clinics of North America: Small Animal Practice*, v. 26, n. 1, p. 87–102, 1996.
3. FERRARI, R. *et al.* The impact of extirpation of non-palpable/normal-sized regional lymph nodes on staging of canine cutaneous mast cell tumours: a multicentric retrospective study. *Veterinary and Comparative Oncology*, v. 16, n. 4, p. 505–510, 2018.
4. SUAMI, H. *et al.* Lymphatic territories (lymphosomes) in a canine: an animal model for investigation of postoperative lymphatic alterations. *PLoS ONE*, v. 8, n. 7, e69222, 2013.
5. BRISSOT, H. N.; EDERY, E. G. Use of indirect lymphography to identify sentinel lymph node in dogs: a pilot study in 30 tumours. *Veterinary and Comparative Oncology*, v. 15, n. 3, p. 740–753, 2017.
6. PATNAIK, A. K. *et al.* Canine cutaneous mast cell tumor: morphologic grading and survival time in 83 dogs. *Veterinary Pathology*, v. 21, n. 5, p. 469–474, 1984.
7. KIUPEL, M. *et al.* Proposal of a 2-tier histologic grading system for canine cutaneous mast cell tumors to more accurately predict biological behavior. *Veterinary Pathology*, v. 48, n. 1, p. 147–155, 2011.
8. WEISHAAR, K. M. *et al.* Correlation of nodal mast cells with clinical outcome in dogs with mast cell tumour and a proposed classification system for the evaluation of node metastasis. *Journal of Comparative Pathology*, v. 151, n. 4, p. 329–338, 2014.

Linfoma Alimentar: Relato de Caso

Roberta Travensoli[1], Luiza Ramos Presotto[1], Júlia Hachiya de Oliveira[2], Heloísa Speltz [3], Liane Ziliotto[1,2]

[1] Departamento de Medicina Veterinária da Universidade Estadual do Centro-Oeste – Unicentro, Guarapuava, PR, Brasil.
[2] Programa de Aprimoramento em Medicina Veterinária da Universidade Estadual do Centro-Oeste – Unicentro, Guarapuava, PR, Brasil.

Resumo

Neoplasias gastrointestinais em pequenos animais são desafiadoras devido à gravidade sistêmica e sintomas iniciais inespecíficos. Relata-se o caso de um paciente com diarreia hemorrágica crônica, fístula perianal e alterações hematológicas. Exames de imagem identificaram massa em linfonodo duodeno-jejunal; após celiotomia exploratória com enterectomia e biópsia, diagnosticou-se linfoma alimentar com invasão hepática secundária. O pós-operatório teve breve complicação com abscesso na ferida cirúrgica, tratado com drenagem e antibióticos, seguido por quimioterapia com vincristina e prednisolona. Conclui-se que a agressividade dessa neoplasia exige sua inclusão no diagnóstico diferencial de gastroenterites refratárias, reforçando a importância da cirurgia, do diagnóstico histopatológico e da terapia oncológica precoce.

Palavras-chave: Canino; Celiotomia exploratória; Gastroenterite hemorrágica; Oncologia veterinária; Metástase hepática.

Introdução

O linfoma alimentar é caracterizado pela infiltração progressiva de linfócitos malignos no trato gastrointestinal, linfonodos regionais e órgãos anexos. Em sua forma de alto grau, a doença exibe comportamento altamente agressivo, evoluindo rapidamente para quadros obstrutivos ou metástases hepáticas e esplênicas, devido ao microambiente tumoral mimetizar processos inflamatórios intestinais crônicos (1), e resultando em sinais clínicos inespecíficos que retardam o diagnóstico.

Descrição do caso

Uma fêmea canina de 3,2 kg, com histórico de diarreia hemorrágica refratária a antibióticos e dispneia noturna e aumento de volume abdominal há 15 dias. Foi realizada celiotomia exploratória por colega acreditando-se tratar-se de piometra. Foi observada massa abdominal e colega não fez remoção de massa nem biópsia e realizou a celiorrafia. Ao exame físico a paciente apresentou baixo escore corporal (2/9), desidratação leve, , mucosas hipocoradas, sopro cardíaco bilateral importante. Os exames laboratoriais revelaram anemia regenerativa (2.52 milhões/mm^3, Ht 28%, Hg 5g/

dL), leucocitose com desvio à esquerda (41.926mil/mm^3)e toxicidade neutrofílica, com bioquímicos de função renal e hepática dentro da normalidade. A ultrassonografia abdominal evidenciou aumento de linfonodos duodeno-jejunais e massa abdominal com localização a esclarecer. Foi realizada a estabilização da paciente com transfusão de sangue e terapia de suporte com analgesia (dipirona e tramadol), antimicrobianos (cefalexina e metronidazol) e antieméticos (ondansetrona). Houve melhora clínica e responsáveis, neste momento, não aceitaram a realização de procedimento cirúrgico, optando pela tentativa de citologia aspirativa guiada por ultrassom. A citologia foi realizada, mas o resultado foi inconclusivo. A paciente foi mantida em terapia clínica, necessitando nova transfusão de sangue e apresentando perda de peso e diarreia novamente. Feita a radiografia contrastada (figura 1) observando-se gastrite, esvaziamento gástrico diminuído, dilatação de duodeno sugestivo de tempo de esvaziamento reduzida. Os responsáveis então optaram pela realização da celiotomia exploratório (42 dia após consulta inicial), onde foi observada massa em jejuno, com aderência de omento a massa (figura 2A), e diversas áreas de aderências entre as alças (provavelmente secundárias a intervenção cirúrgica anterior), aumento de linfonodos jejunais e múltiplos nódulos em todos o parênquima hepático (figura 2B). Feita a enterectomia do segmento afetado e anastomose término-terminal, e biópsia hepática. O resultado do exame histopatológico foi de linfoma de pequenas células tanto para lesão intestinal quanto para a hepática. Assim, foi iniciada terapia antineoplásica com protocolo CHOP (ciclofosfamida, doxorrubicina, vincristina e prednisona) 19 semanas. A paciente apresentou melhora clínica, normalização de exames hematológicos, ganho de peso (escore 5/9) e permanece no momento em terapia antineoplásica (completando dois meses) sem efeitos colaterais e qualquer sinal de doença.

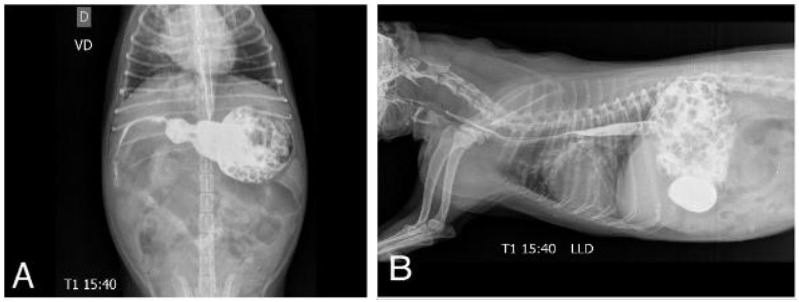

Figura 1) Radiografias contrastada ventro-dorsal (A) e latero-latearial direita (B) evidenciando observando-se gastrite, esvaziamento gástrico diminuído, dilatação de duodeno sugestivo de tempo de esvaziamento reduzida.

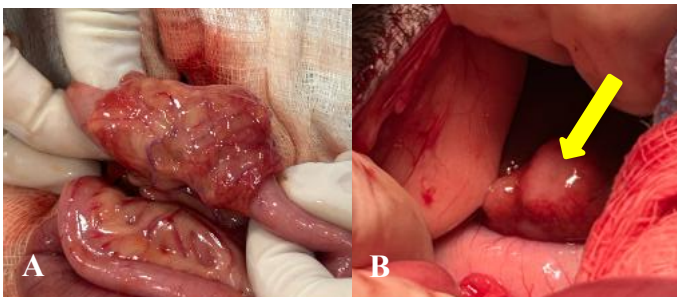

Figura 2) Imagens ilustrando as lesões observadas em procedimento cirúrgico, em A) massa intestinal com aderência de omento (centro da imagem) e em B) um dos nódulos hepáticos (seta)

Discussão

A diarreia hemorrágica crônica e refratária decorre do processo infiltrativo do linfoma, no qual a infiltração de linfócitos neoplásicos na mucosa e submucosa intestinal comprometem a barreira epitelial e a microvasculatura, resultando em enteropatia perdedora de proteínas, má absorção e hemorragia gastrointestinal (2). A anemia severa se dá pela combinação de perda crônica de sangue pelo trato gastrointestinal e pela síndrome paraneoplasia, comum em animais com linfoma com alteração do metabolismo do ferro e reduz a sobrevida dos eritrócitos por ação de citocinas pró-inflamatórias (3) A suspeita de massa intestinal e aumento de linfonodos duodeno-jejunal motivaram a realização de celiotomia exploratória. Em casos de massas intra-abdominais com impacto sistêmico agudo, a cirurgia é tanto diagnóstica quanto terapêutica; nesta situação, realizou-se a enterectomia com anastomose para ressecção da massa além de biópsia hepática para o diagnóstico e estadiamento da doença. O acometimento hepático confirmado classifica o linfoma como Estádio IV, indicando doença avançada e prognóstico reservado, com necessidade de quimioterapia.

Por fim, o protocolo quimioterápico adotado, com CHOP, é um dos mais indicados para linfoma (4), e esta terapia associada à cirúrgica nesta paciente, proporcionou até o momentocontrole da doença e qualidade de vida, embora o prognóstico siga reservado devido ao acometimento hepático.

Conclusão

O linfoma alimentar é neoplasia agressiva e pode mimetizar afecções gastro-intestinaisl comuns, dificultando o diagnóstico precoce. O sucesso no manejo desse caso destaca que a abordagem multimodal unindo ultrassonografia, celiotomia exploratória com ressecção da massa tumoral e quimioterapia são indispensável para diagnosticar e controlar a evolução tumoral em pequenos animais.

Referências bibliográficas

1) **GIEGER, T. L.; NOLAN, M. W.** Canine and Feline Lymphoma: Staging and Prognostic Factors. Veterinary Clinics of North America: Small Animal Practice, v. 54, n. 1, p. 45-62, 2024.
2) **SATO, M. et al.** Gastrointestinal Tumors in Small Animals: Pathophysiology of Mucosal Infiltration and Bleeding. Journal of Veterinary Internal Medicine, v. 39, n. 3, p. 875-889, 2025.
3) Budde JA, McCluskey DM. Plumb's veterinary drug handbook. 10th ed. Hoboken: Wiley-Blackwell; 2023.

4) **ZANDVLIET, M.** Chemotherapy protocols in veterinary oncology: An updated review of efficacy and toxicity management. The Veterinary Journal, v. 312, p. 106-120, 2025.

Linfoma multicêntrico canino em cadela Boxer: relato de caso

Ricardo Hino do Nascimento, Letícia Maria Santos Silva, Alessandra da Cruz, Deise Kelly Alves da Silva, Manoela Marchezan Piva, Aline de Marco Viott.

RESUMO

O linfoma constitui uma das neoplasias hematopoiéticas mais frequentes em cães. Entretanto, o linfoma folicular representa uma variante histológica rara nessa espécie, correspondendo a aproximadamente 0,5% dos linfomas caninos descritos, embora constitua uma das formas mais comuns de linfoma não-Hodgkin em humanos. Nesse contexto, objetivou-se descrever os achados anatomopatológicos de um caso de linfoma multicêntrico sugestivo de padrão folicular com infiltração encefálica e múltiplas neoplasias primárias em uma cadela Boxer. Foi encaminhada para necropsia uma cadela Boxer, fêmea, de 11 anos de idade, submetida à eutanásia após rápida evolução de sinais neurológicos e suspeita clínica de neoplasia intracraniana. Ao exame necroscópico, observou-se esplenomegalia acentuada associada a múltiplos nódulos esbranquiçados coalescentes no baço e lesões semelhantes distribuídas em fígado, vesícula biliar, trato gastrointestinal, rins e pulmões. Histologicamente, observou-se proliferação neoplásica de células redondas organizadas em padrão nodular a folicular no baço, promovendo substituição parcial da arquitetura esplênica. Proliferação semelhante foi observada em linfonodo pancreático, vesícula biliar e trato gastrointestinal, frequentemente expandindo e substituindo agregados linfoides pré-existentes, sugerindo disseminação sistêmica de linfoma multicêntrico sugestivo de padrão folicular. Infiltração neoplásica também foi identificada em pulmões, rins e tronco encefálico. Adicionalmente, observaram-se gliose acentuada, malácia e necrose neuronal multifocal associadas ao acometimento encefálico. Foram ainda diagnosticados carcinoma em tumor misto mamário, melanoma cutâneo, mastocitoma grau I, hemangioma cavernoso e adenoma sebáceo. Os achados reforçam a importância da avaliação anatomopatológica na investigação de síndromes neurológicas de etiologia indeterminada e contribuem para a caracterização morfológica de um raro caso de linfoma multicêntrico sugestivo de padrão folicular com acometimento multissistêmico e infiltração encefálica em cão.

Palavras chave: Neoplasia hematopoiética; sistema nervoso central; tronco encefálico; exame anatomopatológico; metástase.

INTRODUÇÃO

O linfoma constitui uma das neoplasias hematopoiéticas mais frequentes em cães, representando aproximadamente 18% das neoplasias malignas da espécie. Caracteriza-se pela proliferação clonal de linfócitos neoplásicos e pode apresentar diferentes formas anatômicas e padrões histológicos (1).

O linfoma folicular é uma variante histológica rara em cães, geralmente originada de linfócitos B e caracterizada por padrão arquitetural nodular ou folicular (2). Essa neoplasia acomete principalmente linfonodos, baço e outros órgãos linfoides (3), representando menos de 1% dos linfomas caninos descritos, embora constitua uma das formas mais comuns de linfoma não-Hodgkin em humanos. Adicionalmente, o acometimento do sistema nervoso central e a ocorrência simultânea de múltiplas neoplasias primárias são achados incomuns em cães com linfoma (4).

Nesse contexto, objetivou-se relatar os achados anatomopatológicos de um caso de linfoma multicêntrico sugestivo de padrão folicular com infiltração encefálica e múltiplas neoplasias primárias em uma cadela Boxer.

RELATO DE CASO

Foi encaminhada para necropsia ao Laboratório de Patologia Veterinária da Universidade Federal do Paraná (UFPR), Setor Palotina, uma cadela Boxer, de 11 anos de idade, submetida à eutanásia após rápida evolução de sinais neurológicos (15 dias) e suspeita clínica de neoplasia intracraniana. Ao exame necroscópico, observaram-se mucosas hipocoradas, baixo escore corporal (2/5). Foram identificados múltiplos nódulos mamários e cutâneos, incluindo nódulo medindo 2,5 x 2,0 cm em glândula mamária abdominal caudal (M3) esquerda, nódulo cutâneo enegrecido de 2,5 x 1,8 cm lateral à glândula mamária inguinal (M5) direita, nódulo subcutâneo de 0,9 x 0,5 cm na região lateral direita do abdômen, nódulo subcutâneo de 2,0 x 1,5 cm na região torácica direita e nódulo de 0,4 x 0,3 cm na região toracoabdominal ventral.

Na cavidade abdominal, evidenciou-se esplenomegalia com múltiplos nódulos milimetricos esbranquiçados multifocais a coalescentes, além de lesões semelhantes em fígado, vesícula biliar, trato gastrointestinal, rins e pulmão. No encéfalo, observou-se discreto ingurgitamento multifocal dos vasos sanguíneos.

Histologicamente, observou-se proliferação neoplásica de células redondas organizadas em padrão nodular a folicular no baço, promovendo substituição parcial da arquitetura esplênica. As células apresentavam citoplasma escasso a levemente eosinofílico, núcleos arredondados, cromatina frouxa a densa e um a dois nucléolos evidentes, associadas a discreta quantidade de centrócitos e centroblastos. Proliferação semelhante foi observada em fígado, vesícula biliar, linfonodo pancreático, pâncreas, trato gastrointestinal, rins, pulmões e tronco encefálico, frequentemente associada à expansão e substituição de agregados linfoides pré-existentes, caracterizando linfoma multicêntrico sugestivo de padrão folicular. No sistema nervoso central observaram-se ainda gliose acentuada, malácia e necrose neuronal multifocal. Adicionalmente, foram diagnosticados carcinoma em tumor misto mamário, adenomioepitelioma maligno grau I, melanoma cutâneo, mastocitoma grau I, hemangioma cavernoso e adenoma sebáceo.

RESULTADOS E DISCUSSÃO

Os achados anatomopatológicos evidenciaram linfoma multicêntrico sugestivo de padrão folicular com acometimento multissistêmico, incluindo infiltração do tronco encefálico, associado à presença simultânea de múltiplas neoplasias primárias. O linfoma

folicular é uma variante rara em cães, representando aproximadamente 0,49% dos linfomas caninos descritos (5). No presente caso, a suspeita diagnóstica baseou-se nos critérios morfológicos descritos por Valli et al. (2011), incluindo proliferação de células redondas organizadas em folículos e nódulos de diferentes tamanhos, substituição da arquitetura tecidual e presença de centrócitos e centroblastos. A observação desse padrão em múltiplos órgãos reforçou a interpretação de linfoma multicêntrico sugestivo de padrão folicular.

A suspeita clínica inicial de neoplasia intracraniana primária foi descartada após a avaliação anatomopatológica, evidenciando a importância da correlação clínico-patológica em pacientes com sinais neurológicos inespecíficos. O acometimento do sistema nervoso central é considerado incomum em cães com linfoma multicêntrico e provavelmente esteve relacionado à rápida progressão dos sinais neurológicos observados (4,7). Adicionalmente, observaram-se gliose acentuada, malácia e necrose neuronal multifocal, alterações essas que podem estar associadas a lesões vasculares trombóticas secundárias ao linfoma u ate mesmo a infiltração tumoral direta.

O baixo escore corporal observado sugere importante comprometimento sistêmico associado à doença neoplásica. Adicionalmente, a ocorrência simultânea de carcinoma em tumor misto mamário, adenomioepitelioma maligno, melanoma cutâneo, mastocitoma, hemangioma cavernoso e adenoma sebáceo pode estar relacionada à predisposição da raça Boxer ao desenvolvimento de diferentes neoplasias, bem como à idade avançada da paciente (7, 9).

Os principais diagnósticos diferenciais incluem hiperplasia folicular e outros linfomas de pequenas células, especialmente linfoma da zona marginal (6, 10). A diferenciação entre linfoma folicular e hiperplasia folicular reativa pode ser auxiliada pela avaliação do padrão de marcação de bcl-2 e pelo índice proliferativo (Ki-67), quando utilizados em conjunto com um painel completo de imuno-histoquímica (CD20, CD79a, CD3) (11). A ausência dessas técnicas limitou a classificação definitiva do tumor no presente caso, sendo esta uma limitação importante do estudo.

O presente relato contribui para a caracterização morfológica de um raro caso de linfoma multicêntrico sugestivo de padrão folicular com acometimento multissistêmico e infiltração encefálica em cão, além de reforçar a importância da avaliação anatomopatológica e da imunohistoquímica na classificação dos linfomas caninos.

CONCLUSÃO

Os achados anatomopatológicos evidenciaram um raro caso de linfoma multicêntrico sugestivo de padrão folicular com acometimento multissistêmico e possível infiltração encefálica em uma cadela Boxer. O caso reforça a importância da necropsia e da avaliação histopatológica na elucidação de síndromes neurológicas de etiologia indeterminada e na caracterização de variantes incomuns dos linfomas caninos.

REFERÊNCIAS

a) Souza, G.D. de et al. Linfoma em cães: uma revisão de literatura. In: FREITAS, G.B.L. de; SLEIMAN, H.K. (org.). Pesquisa Multidisciplinar em Saúde. Ed. IX. 2024. Access: https://editorapasteur.com.br/publicacoes/?codigo=351

b) Valli VE; San Myint M; Barthel A; Bienzle D; Caswell J; Colbatzky F et al. Classification of canine malignant lymphomas according to the World Health Organization criteria. Vet Pathol 2011;48:198-211.

c) Zachary, J.F. Bases da Patologia em Veterinária. 6.ed. Rio de Janeiro: Elsevier, p.287-295, 2018.

d) Snyder JM; Lipitz L; Skorupski KA; Shofer FS; Van Winkle TJ. Secondary intracranial neoplasia in the dog: 177 cases (1986-2003). J Vet Intern Med 2008;22:172-177.

e) Ponce F; Marchal T; Magnol JP; Turinelli V; Ledieu D, Bonnefont C, Pastor M, Delignette ML, Fournel-Fleury C. A morphological study of 608 cases of canine malignant lymphoma in France with a focus on comparative similarities between canine and human lymphoma morphology. Vet Pathol. 2010 May;47(3):414-33. doi: 10.1177/0300985810363902.

f) Withrow SJ; Vail DM, Page RL. Small Animal Clinical Oncology. 5th ed. St. Louis: Elsevier; 2013.

g) Mauldin GE. Nutritional management of the cancer patient. In: Withrow SJ, Vail DM, editors. Withrow & MacEwen's Small Animal Clinical Oncology. 4th ed. St. Louis, MO: Saunders Elsevier; 2007. p.311-15.

h) Dobson JM. Breed-predispositions to cancer in pedigree dogs. ISRN Vet Sci 2013;2013:1-23

i) Meuten DJ. Tumors in Domestic Animals. 5th ed. Ames: Wiley Blackwell; 2017.

j) Madej JA; Madej JP; Dzimira S; Nowak M. An immunohistochemical analysis of lymphocytic infiltrations in canine skin cancers. Pol J Vet Sci. 2017 Mar 28;20(1):141-147. doi: 10.1515/pjvs-2017-0018.

Linfoma multicêntrico em felino jovem: relato de caso

Fernanda Backhaus Lopes – Discente de Medicina Veterinária Universidade Federal de Pelotas, RS
Vitória Ramos de Freitas – Doutoranda em Medicina Veterinária Universidade Federal de Pelotas, RS
Anna Carolina Scholz Osório – Especialista em Clínica Médica de Animais de Companhia Universidade Federal de Pelotas, RS
Joara Tyczkiewicz da Costa – Discente de Medicina Veterinária Universidade Federal de Pelotas, RS
Samara Diniz de Oliveira – Residente em Clínica Médica de Animais de Companhia Universidade Federal de Pelotas, RS
Marlete Brum Cleff – Prof°. Dra. de Medicina Veterinária Universidade Federal de Pelotas, RS

RESUMO

O linfoma representa a neoplasia hemolinfática mais frequente em felinos, caracterizando-se pela proliferação clonal de linfócitos. Assim, objetivou-se relatar a ocorrência de linfoma multicêntrico em felino macho, castrado, sem raça definida, com um ano de idade e negativo para retroviroses. O paciente foi atendido com histórico de disúria e aumento dos linfonodos mandibulares, poplíteos, axilares, pré-escapulares e inguinais. Foram realizados exame físico, hemograma, bioquímica sérica (ALT, Creatinina, Uréia, Albumina, Fosfatase Alcalina), hemogasometria, radiografia torácica, ultrassonografia abdominal e PCR para FIV e FeLV. A citologia dos linfonodos apresentou baixa celularidade e resultado inconclusivo, sendo indicada a biópsia por linfadenectomia. O histopatológico confirmou o diagnóstico de linfoma difuso imunoblástico multicêntrico. Após o diagnóstico, instituiu-se tratamento quimioterápico com protocolo COP (ciclofosfamida, vincristina e prednisolona). O prognóstico de felinos com linfoma multicêntrico é reservado, porém o paciente relatado apresenta um prognóstico favorável pela ausência de retroviroses e pela resposta satisfatória ao protocolo quimioterápico.

Palavras-chave: Gato; Linfócitos; Histopatologia.

INTRODUÇÃO

Os linfomas são neoplasias caracterizadas pela proliferação clonal de linfócitos malignos originados em órgãos linfoides, mas que podem acometer outros tecidos, devido a capacidade migratória dessas células (1). Em felinos, constituem a neoplasia hematopoiética mais frequente, representando cerca de 50% dos tumores hemolinfáticos. Embora sua etiologia não esteja completamente esclarecida, a infecção pelos vírus da leucemia felina (FeLV) e imunodeficiência felina (FIV) é considerada fator predisponente para o desenvolvimento da doença (2, 3, 4).

Dentre as principais formas de apresentação destacam-se os linfomas multicêntrico, mediastinal, alimentar, cutâneo e extranodal (1). No linfoma multicêntrico, os sinais clínicos variam conforme a localização e extensão da doença, podendo os felinos apresentar-se assintomáticos, com aumento isolado de linfonodos ou linfadenomegalia generalizada (1). O diagnóstico definitivo é estabelecido por meio de exame citológico e/ou histopatológico (1).

O tratamento de eleição é a poliquimioterapia, sendo o protocolo COP frequentemente utilizado (1). A sobrevida média dos pacientes é de aproximadamente oito meses, e a resposta inicial à quimioterapia constitui o principal fator prognóstico na espécie (3, 4).

Diante do exposto, objetivou-se relatar o caso de um felino jovem, FIV/FeLV negativo, diagnosticado com linfoma multicêntrico.

DESCRIÇÃO DO CASO

Foi atendido no Hospital de Clínicas Veterinárias da Universidade Federal de Pelotas (HCV - UFPel) um felino, macho, castrado, sem raça definida (SRD), com um ano de idade, 4,7Kg, com queixa de disúria. Ao exame clínico, observou-se aumento dos linfonodos mandibulares, poplíteos, axilares, pré-escapulares e inguinais, além de hipertermia (39,8C°) e taquipneia. Assim, o paciente foi internado para realização de exames complementares, incluindo ultrassonografia abdominal, radiografia torácica, hemograma, bioquímica sérica (ALT, Creatinina, Uréia, Albumina, Fosfatase Alcalina), PCR para FIV e FeLV e hemogasometria.

A ultrassonografia abdominal evidenciou esplenomegalia, espessamento de duodeno, íleo, jejuno e ceco e aumento de linfonodos esplênico, gástrico, jejunais e ileocecais. Na radiografia torácica, não foram observadas massas mediastinais ou metástases pulmonares, porém identificou-se discreta hepatomegalia e linfadenomegalia esternal. Os exames hematológicos, bioquímicos e hemogasometria não apresentaram alterações significativas. O PCR foi negativo para FIV e FeLV.

Com base nos achados clínicos e dos exames complementares, suspeitou-se de linfoma, sendo realizada punção aspirativa por agulha fina (PAAF) dos linfonodos reativos. O exame resultou em uma baixa celularidade e moderada contaminação sanguínea, sugerindo linfonodo reativo ou hiperplásico, sendo recomendada a realização de biópsia para confirmação diagnóstica.

A linfadenectomia dos linfonodos poplíteo e submandibular foi realizada e no exame histopatológico observaram-se células binucleadas, com nucléolos evidentes e citoplasma visível confirmando o diagnóstico de linfoma difuso imunoblástico. Após a confirmação do diagnóstico, instituiu-se tratamento quimioterápico com protocolo COP (Ciclofosfamida, Vincristina e Prednisolona), sendo realizado monitoramento hematológico prévio a cada sessão. Até o momento, o paciente encontra-se na terceira sessão da fase de indução, demonstrando boa resposta ao tratamento, e ausência de intercorrências significativas.

DISCUSSÃO

Embora os linfomas alimentares e mediastinal sejam os mais frequentes em felinos, o paciente deste relato apresentou a forma multicêntrica, considerada menos comum na espécie e mais frequentemente descrita em cães (1, 5).

O caso envolveu um felino, macho, de um ano de idade e negativo para FIV e FeLV. Apesar da ausência de predisposição por sexo ou raça, alguns estudos relatam maior incidência em machos (4). Além disso, a idade precoce do animal e a ausência de retroviroses difere do padrão descrito na literatura para a doença, que aponta média de três anos para gatos FeLV positivos e sete anos para FeLV negativos (2, 4).

O linfoma multicêntrico é caracterizado pela linfadenopatia generalizada, com possível envolvimento hepático, esplênico e/ou da medula óssea (3, 6). Dentre os achados clínicos observados no paciente destacaram-se a linfadenomegalia generalizada envolvendo linfonodos mandibulares, poplíteos, axilares, pré-escapulares e inguinais, os quais se apresentaram indolores e móveis, corroboram a descrição clássica do linfoma multicêntrico (1, 3).

Os achados ultrassonográficos e radiográficos, incluindo linfadenomegalia, hepatomegalia e esplenomegalia, são compatíveis com as alterações descritas em casos de linfoma multicêntrico (1, 3, 6). O resultado negativo no PCR para FIV e FeLV observado neste caso, está de acordo com a literatura, que demonstra elevada frequência de linfomas multicêntricos em gatos não infectados por retrovírus (2, 4). Embora as infecções por retrovírus sejam importantes fatores predisponentes para ocorrência de linfomas, a redução da prevalência dessas infecções nas últimas décadas tem sido acompanhada por um aumento proporcional de casos em gatos negativos (2, 3).

O diagnóstico definitivo do linfoma multicêntrico no felino foi obtido por exame histopatológico. A literatura recomenda o diagnóstico por meio do exame citológico e/ou histopatológico (3). Embora a citologia seja um método rápido e minimamente invasivo, resultados inconclusivos podem ocorrer em função da baixa celularidade na amostra, sendo necessária a biópsia para confirmação diagnóstica (1).

A quimioterapia é o tratamento de escolha para o linfoma, sendo os protocolos combinados como o COP (Ciclofosfamida, Vincristina e Prednisona), amplamente utilizados devido às satisfatórias taxas de remissão e melhora da qualidade de vida dos pacientes (2, 5).

O tempo médio de sobrevida de felinos com linfoma é de aproximadamente 8 meses. Gatos com FeLV apresentam menor tempo de sobrevida, variando de três a quatro meses, enquanto gatos FeLV negativos podem ter sobrevida de nove a dezoito meses (1, 3). Entretanto, o principal fator prognóstico para a espécie permanece sendo a resposta inicial do paciente ao tratamento quimioterápico (1, 3), cuja resposta foi favorável no presente relato.

CONCLUSÕES

Conclui-se que o linfoma multicêntrico deve ser considerado um diagnóstico diferencial relevante em felinos, mesmo jovens e negativos para FIV e FeLV. A associação entre avaliação clínica, exames de imagem e histopatologia é fundamental para o diagnóstico definitivo permitindo a instituição precoce da quimioterapia, favorecendo o manejo adequado e o prognóstico dos pacientes.

REFERÊNCIAS

1) DALECK, C. R.; DE NARDI, A. B. *Oncologia em cães e gatos*. 2. ed. Rio de Janeiro: Roca, 2016.
2) CHOY, K.; BRYAN, J. N. Linfoma. In: LITTLE, S. E. (Org.). *O Gato: Medicina Interna*. 1. ed. Rio de Janeiro: Roca, 2016.
3) NELSON RW, COUTO CG. *Medicina interna de pequenos animais*. 6th ed. St. Louis: Elsevier; 2020.
4) NORSWORTHY, G.D. et al. *O paciente Felino*. São Paulo: Roca, 2004.
5) JERICÓ, MM; Andrade Neto, JP; Kogika, MM. T*ratado de Medicina Interna de cães e gatos*. 1ª ed. 2015.

6) SANTOS, Edson Leite dos. *Linfoma multicêntrico em um felino (Felis catus)*. 2024. Trabalho de Conclusão de Curso.

Linfoma Nodal e Extranodal em Dogue Alemão

Rodrigo Mendes Ventura; Danielle Letícia Damasceno Rocha; Kamilla Inacio Gomes; Maria Fernanda Tomaz Peres; Vanessa de Sousa Cruz;

Resumo

O linfoma canino é uma das neoplasias hematopoéticas mais frequentes na medicina veterinária de pequenos animais, caracterizando-se pela proliferação maligna de linfócitos e podendo acometer diversos órgãos e tecidos. Sua apresentação clínica variável dificulta o diagnóstico precoce, tornando indispensável a realização de exames complementares para definição diagnóstica e terapêutica. Nesse contexto, o presente trabalho tem como objetivo relatar um caso de linfoma nodal e extranodal em um canino da raça Dogue Alemão, macho, de 10 anos, conduzido para atendimento em razão da presença de nódulos e linfonodos de tamanho aumentado. Foram realizadas coletas de amostras para posterior análise citológica do linfonodo axilar esquerdo e de um nódulo cutâneo no tórax dorsal através de punção aspirativa por agulha fina (PAAF). Após avaliação microscópica, constatou-se elevada celularidade, constituída sobretudo por células redondas de aspecto linfoide, com anisocitose, anisocariose, citoplasma basofílico e mitoses atípicas. Também foram identificadas hemácias, neutrófilos e fibras nucleares. Sendo assim, os achados citológicos indicaram neoplasia de células redondas sugestiva de linfoma de alto grau. O exame permitiu confirmar o envolvimento multicêntrico e extradonal da alteração patológica, demonstrando comportamento agressivo e disseminação sistêmica. Concluiu-se, por meio da realização de citologia por PAAF, que o paciente, da raça Dogue Alemão, apresentava diagnóstico compatível com linfoma nodal e extranodal.

Palavras-chave: cão, células redondas; citologia aspirativa; doença sistêmica; oncologia veterinária.

Introdução

O linfoma canino destaca-se como uma das neoplasias hematopoiéticas de maior ocorrência na medicina veterinária de pequenos animais, com importante relevância clínica, devido à sua elevada incidência, comportamento biológico variável e impacto significativo sobre a qualidade de vida dos pacientes acometidos (1). Caracteriza-se pela proliferação maligna de linfócitos, células fundamentais para a resposta imunológica do organismo, podendo comprometer linfonodos, baço, fígado, medula óssea e diversos outros órgãos e tecidos (2). Sua apresentação clínica é bastante heterogênea, variando de manifestações discretas e inespecíficas até quadros sistêmicos graves, o que frequentemente dificulta o diagnóstico precoce da enfermidade.

Embora a etiologia do linfoma em cães ainda não seja completamente elucidada, estudos sugerem a participação de fatores genéticos, imunológicos, ambientais e possivelmente infecciosos no desenvolvimento da doença (3). Além disso, determinadas raças parecem apresentar maior predisposição, evidenciando a influência hereditária na patogênese dessa neoplasia. Diante disso, o reconhecimento dos sinais clínicos, aliado à realização de

exames complementares adequados, torna-se indispensável para o estabelecimento do diagnóstico definitivo e definição do protocolo terapêutico mais apropriado (1).

Os avanços na oncologia veterinária têm proporcionado importantes melhorias nos métodos diagnósticos e nas opções terapêuticas disponíveis, especialmente por meio da quimioterapia, que atualmente representa uma das principais abordagens no tratamento do linfoma canino (4). Apesar disso, o prognóstico pode variar amplamente conforme o tipo histológico, estágio clínico, resposta ao tratamento e condição geral do paciente. Nesse contexto, os relatos e estudos de casos clínicos assumem grande importância científica e acadêmica, contribuindo para o aprofundamento do conhecimento sobre a doença e auxiliando na correlação entre manifestações clínicas, diagnóstico, tratamento e evolução do quadro clínico (3). Assim, o presente trabalho tem como objetivo abordar os principais aspectos encontrados neste relato de caso, relacionados ao linfoma nodal e extranodal em cão, com ênfase na importância do diagnóstico na rotina clínica dos atendimentos oncológicos.

Descrição do Caso

O presente estudo foi realizado com aprovação da Comissão de Ética no Uso de Animais do Centro Universitário Católica do Leste de Minas Gerais (Unileste), sob o protocolo nº 45.119.25-R.

Trata-se de um relato de caso de um canino, raça Dogue Alemão, macho, com 10 anos de idade, atendido para investigação de lesões nodulares e aumento de linfonodos. Foram coletadas amostras citológicas do linfonodo axilar esquerdo e do nódulo cutâneo aderido à região dorsal do tórax, por meio da técnica de punção aspirativa por agulha fina, com agulha hipodérmica acoplada à seringa descartável, com aplicação de pressão negativa e movimentos em diferentes direções no interior da lesão. O material obtido foi depositado em lâminas histológicas e submetido à técnica de esfregaço para análise citológica.

A análise microscópica evidenciou, nas amostras da região axilar esquerda e da lesão nodular dorsal, alta celularidade composta predominantemente por células redondas, com características linfóides, apresentando anisocitose, anisocariose, citoplasma basofílico e presença de figuras de mitose atípicas. Observou-se, ainda, a presença de hemácias, neutrófilos e fibras nucleares. O diagnóstico citológico foi compatível com neoplasia de células redondas, sugestiva de linfoma de alto grau.

Figura 1 e 2. Aumento de linfonodo submandibular direito e região axilar esquerda em cão, evidenciando linfadenomegalia, sugestiva de comprometimento linfoproliferativo associado a linfoma. Fonte: Arquivo pessoal, 2026.

Discussão

Após a análise citológica, confirmou-se que as massas observadas macroscopicamente correspondiam a linfomas. Essa classificação baseou-se em características morfológicas típicas, como a alta concentração celular constituída por células redondas de morfologia linfoide, apresentando núcleos arredondados com cromatina frouxa e nucléolos evidentes (Figura 2).

Tais achados corroboram a literatura, que define os linfomas como neoplasias originadas da proliferação clonal de linfócitos malignos (5) Também referida como linfossarcoma ou linfoma maligno, essa alteração patológica origina-se primordialmente em órgãos linfoides, como linfonodos, baço e medula óssea. Contudo, devido à dinâmica de migração linfocitária entre os tecidos, essas neoplasias podem se manifestar em praticamente qualquer órgão do sistema orgânico (1).

No presente caso, observou-se uma apresentação mista com a coexistência de linfomas multicêntricos e extranodais, evidenciando o comportamento agressivo e a elevada capacidade de disseminação sistêmica das células neoplásicas. A presença de nódulos em tecidos cutâneos, relacionada ao aumento dos linfonodos axiais e submandibulares, demonstrou a alta capacidade de infiltração tecidual das células linfoides malignas.

O exame citológico permitiu a confirmação do linfoma multicêntrico e extranodal. Diante do diagnóstico, instituiu-se o protocolo de orientação e tratamento quimioterápico ao responsável pelo animal, que, em decorrência do estado geral do paciente, optou pela eutanásia.

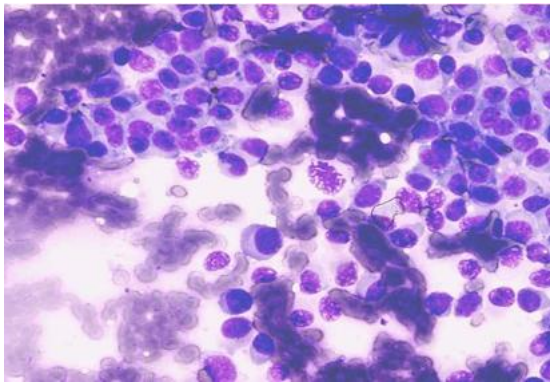

Figuras 3. Exame citológico das amostras analisadas, evidenciando predomínio de células redondas com características linfocíticas, alta celularidade em áreas específicas, anisocitose e anisocariose, citoplasma basofílico, núcleos com cromatina frouxa e presença de figuras de mitose atípicas, achados sugestivos de linfoma. Fonte: Arquivo pessoal, 2026.

Conclusões

A análise citológica demonstrou padrão compatível com neoplasia de células redondas, com predomínio de características linfocíticas, associadas a anisocitose, anisocariose, citoplasma basofílico e elevada atividade mitótica. Os achados sustentaram a suspeita de linfoma nodal e extranodal, de alto grau.

Referências

1. DALECK, C. R.; DE NARDI, A. B. Oncologia em cães e gatos. 2. ed. Rio de Janeiro: Roca, 2016.

2. NELSON, R. W.; COUTO, C. G. Medicina interna de pequenos animais. 5. ed. Rio de Janeiro: Elsevier, 2015.

3. VAIL, D. M.; THAMM, D. H.; LIPTAK, J. M. Withrow and MacEwen's small animal clinical oncology. 6. ed. St. Louis: Elsevier, 2019.

4. ZANDVLIET, M. Canine lymphoma: a review. **Veterinary Quarterly**, v. 36, n. 2, p. 76-104, 2016. Disponível em: https://doi.org/10.1080/01652176.2016.1152633.

5. DALECK, C. R.; DE NARDI, A. B. Oncologia em cães e gatos. 2. ed. Rio de Janeiro: Roca, 2016. p. 930-949.

Lipoma Infiltrativo em Plexo Axilar Direito de um Cão

Laís Regina Vial Pettenon: Discente do curso de Medicina Veterinária na Universidade Federal da Fronteira Sul (UFFS) - Campus Realeza / PR.
Milena Kaschak Marcello: Discente do curso de Medicina Veterinária na Universidade Federal da Fronteira Sul (UFFS) - Campus Realeza / PR.
Maria Helena Moreno: Discente do curso de Medicina Veterinária na Universidade Federal da Fronteira Sul (UFFS) - Campus Realeza / PR.
Pauline Silva dos Santos: MV., Me. Profa. do curso de Medicina Veterinária, Universidade Federal da Fronteira Sul (UFFS) – Campus Realeza / PR.
Fabiana Elias: MV., Dra Profa. do curso de Medicina Veterinária na Fronteira Sul (UFFS) – Campus Realeza / PR.
Fabíola Dalmolin: MV., Dra Profa. do curso de Medicina Veterinária e do Programa de pós-graduação em Saúde, Bem-estar e Produção Animal Sustentável na Fronteira Sul (UFFS) – Campus Realeza / PR.

Resumo: máximo 1800 caracteres

As neoplasias cutâneas estão entre as mais frequentes diagnosticadas na rotina de pequenos animais. O lipoma é uma neoplasia mesenquimal benigna originada dos adipócitos. Já o lipoma infiltrativo, por sua vez, é considerado uma variante incomum desta neoplasia, caracterizada pela infiltração em tecidos adjacentes, que pode ocasionar sinais clínicos associados ao comprometimento anatômico. Este trabalho relata o caso de um cão, macho, de 14 anos, sem raça definida, apresentando massa em região axilar direita; o responsável informou que o animal parecia sentir dor local. Após exame citológico sugestivo de lipoma, foi realizada a cirurgia e confirmou-se o diagnóstico por meio da histopatologia. O tratamento consistiu na ressecção cirúrgica da massa, que apresentava infiltração parcial no plexo braquial. O paciente foi acompanhado durante seis meses sem complicações ou recidiva. O lipoma infiltrativo, embora menos frequente que nos casos convencionais, pode apresentar-se desafio cirúrgico quando envolve estruturas nobres, como o plexo braquial; entretanto, a dissecação atraumática cuidadosa permite a remoção neoplásica, e neste caso, sem comprometimento do plexo braquial.

Palavras-chave: neoplasia benigna infiltrativa, histopatologia, cirurgia oncológica.

Introdução: máximo 1200 caracteres

As neoplasias cutâneas estão entre as mais diagnosticadas na rotina clínica de pequenos animais, sendo a ocorrência mais expressiva em cães do que em gatos, com predisposição em idosos, obesos e fêmeas castradas (1,2).

O lipoma é uma neoplasia benigna originada dos adipócitos, composta por tecido adiposo maduro, encontrada no tecido subcutâneo. Manifesta-se como uma massa única ou múltipla, de crescimento lento, consistência macia e elástica, geralmente bem delimitada e de fácil mobilização (2). Pode ser classificado devido à localização, sendo subcutâneo o tipo mais comum. O intermuscular localiza-se entre os músculos sem encapsulamento, e o lipoma infiltrativo é menos frequente, porém clinicamente mais relevante (1,5,6,8). Diferentemente dos lipossarcomas, os lipomas não sofrem

transformação maligna (2). Porém o lipoma infiltrativo apresenta comportamento localmente agressivo, com invasão de estruturas adjacentes, apresentando maior taxa de recorrência após a excisão cirúrgica (3, 4).

Assim, este trabalho tem por objetivo relatar um caso de lipoma infiltrativo em região lateral do tórax com expansão em direção ao plexo axilar de um cão, com destaque ao procedimento cirúrgico e recuperação sem complicações neurológicas.

Descrição do caso:

Um cão, macho, sem raça definida, de aproximadamente 14 anos de idade, foi atendido com histórico de aumento de volume na região torácica lateral com crescimento em direção a axila direita, observado há cerca de quatro meses. Segundo o responsável, a massa apresentava crescimento progressivo e parecia causar desconforto ao paciente. Ao exame clínico, observou-se massa de consistência macia, que à citologia foi sugestiva de lipoma, sendo o paciente encaminhado para excisão cirúrgica.

Após incisão cutânea com bisturi, iniciou-se dissecação romba com tesoura de Metzembaum, verificando-se tratar de duas massas interligadas; a primeira encontrava-se encapsulada, e teve fácil dissecação. A segunda não tinha caráter nodular, e apresentava crescimento em direção ao plexo braquial. Após, procedeu-se à aproximação muscular, de subcutâneo e pele rotineiras.

O material foi encaminhado para exame histopatológico, o qual confirmou o diagnóstico de lipoma. O paciente foi monitorado durante seis meses após o procedimento cirúrgico, período no qual não foram observados sinais locais de recidiva, assim como alterações funcionais do membro ipsilateral.

Discussão:

O lipoma é uma neoplasia mesenquimal benigna originada de células do tecido adiposo, frequentemente encontrada no subcutâneo do tórax, esterno, abdômen e membros (5), como observado no paciente deste relato. Já o lipoma infiltrativo é uma variante desta, caracterizado pela infiltração de estruturas adjacentes. Embora de comportamento biológico benigno, as complicações oriundas da invasão das estruturas podem comprometer o bem-estar do animal (6,7), como foi sugerido neste caso considerando o relato do responsável.

O paciente do presente relato evidenciava lesão com características compatíveis com as descritas anteriormente (2,6), de que o animal era idoso, e apresentava massa de crescimento progressivo. Durante o transoperatório, constatou-se comportamento

infiltrativo da neoplasia no plexo axilar direito (Figura 1), que pode justificar a sugestão de dor mencionada pelo responsável (Figura 2).

O

Figura 1: Massa localizada na região torácica lateral, com crescimento em direção à região axilar direita, durante a excisão cirúrgica.

Figura 2: Massa após remoção cirúrgica completa. À direita presença de lipoma encapsulado, e à esquerda variante infiltrativa.

diagnóstico presuntivo pode ser obtido por meio do exame clínico, por inspeção e palpação, na qual se observa massa de consistência macia a elástica, ou pela citologia aspirativa (1,3), como neste caso. Também podem ser utilizados exames de imagem, sendo esses mais sensíveis para identificação da extensão da lesão e para o planejamento cirúrgico (1,3), limitados neste caso pela questão econômica do responsável. O diagnóstico depende da avaliação histopatológica, uma vez que não é possível diferenciar citologicamente adipócitos normais de tecido lipomatoso neoplásico; com a histologia consegue-se também diferenciar a neoplasia quanto aos critérios de malignidade (2). No presente relato, o exame histopatológico permitiu a confirmação do diagnóstico.

O tratamento de escolha consiste na ressecção cirúrgica completa da massa, que geralmente apresenta prognóstico favorável, principalmente nos casos de lipomas convencionais (1,8). Embora sejam descritas taxas variáveis de recidiva após a excisão cirúrgica, especialmente quando não são obtidas margens amplas, o acompanhamento clínico por seis meses não evidenciou recorrência, sugerindo ausência de recidiva.

Conclusões:

O lipoma infiltrativo em cães pode apresentar-se associado ao tipo subcutâneo,

geralmente encapsulado, e além da infiltração muscular alcançar estruturas como o plexo braquial. A dissecação cirúrgica minuciosa e delicada permitiu evolução favorável, sem sinais de recidiva ao longo de 6 meses de acompanhamento.

Referências:

(1) Silva, F. L.; Silva, T. S.; Sousa, F. B.; Junior, F. L. S.; Pereira, L. J. C.; Silva, J. C.; Bezerra, F. B. Lipoma subcutâneo abrangendo as regiões cervical e peri-auricular de um canino: Relato de caso. PUBVET, v.11, n.4, p.363-370, 2017.

(2) Albanese F. Canine and feline skin cytology: a comprehensive and illustrated guide to the interpretation of skin lesions via cytological examination. Cham: Springer, 2017.

(3) Neta, E. Q. A.; Freitas, S. C. M.; Vieira, J. V. R. Lipoma infiltrativo torácico esquerdo e parte do tórax de um shin tzu. Ciência Animal, v.31, n.4, p.174-180, 2021.

(4) Kurihara, M.; Bahr, R. J.; Green, R. Liver enzyme elevation caused by a compression of infiltrative lipoma in a dog. Int J Vet Sci Med. v.6, n.1, p.127-129, 2018.

(5) Siqueira, S. M.; Gallon, K. A.; Dalenogare, C. S.; Cardona, R. O. C. Lipoma canino - Relato de caso. Cruz Alta (RS): Universidade de Cruz Alta, 2019.

(6) McChesney, A. E.; Stephens, L. C.; Snyder, S.; Ferguson, H. R. Infiltrative lipoma in dogs. Vet. Pathol, v.17, p.316-322, 1980.

(7) Kim, J.; Kim, K.; Oh, D.; Myung, H.; Choi, J.; Yoon, J. Postoperative computed tomographic assessment of the complete resection of an infiltrative lipoma compressing the spinal cord in a dog. Vet. Sci., v.10, p.593, 2023.

(8) Huppes, R. R.; Pietro, N. D.; Wittmaack, C.; Sembenelli, G.; Bueno, C. M.; Pazzini, J. M.; Jark, P. C.; Nardi, A. B.; Castro, J. L. C. Intermuscular lipoma in dogs. Acta Scientiae Veterinariae, vol.44,p.1-7, 2016.

Lipoma infraorbitário em cão braquicefálico associado a descemetocele e “cherry eye”: correção cirúrgica de múltiplas afecções oftálmicas

Carolina Franco Chiaparini- Graduanda de Medicina Veterinária do Centro Universitário Católico Salesiano Auxilium
Larissa Bomfim Polizel- Docente de Medicina Veterinária, Centro Universitário Católico Salesiano Auxilium

RESUMO

As doenças oftálmicas em cães, especialmente braquicefálicos, são desafiadoras devido às características anatômicas que favorecem alterações corneanas e conjuntivais. Este relato descreve uma cadela Shih Tzu, 7 anos, com três afecções concomitantes em um olho: prolapso da glândula da terceira pálpebra, lipoma ocular e descemetocele unilateral. O diagnóstico foi realizado por exame clínico, avaliação oftálmica e histopatologia. O tratamento envolveu técnicas cirúrgicas combinadas — reposicionamento da glândula com técnica de bolso, excisão do lipoma e enxerto conjuntival pediculado — resultando em evolução clínica favorável. O caso reforça a importância da integração entre diagnóstico detalhado e abordagem cirúrgica adequada no manejo de quadros oftálmicos complexos.

Palavras-chaves: Doenças oftálmicas; Afecções perioculares; Oftalmologia veterinária; Microcirurgia.

INTRODUÇÃO

Raças braquicefálicas apresentam predisposição anatômica a afecções oftálmicas devido a órbita rasa, exoftalmia, fissura palpebral ampla e fechamento incompleto das pálpebras (1). Essas alterações favorecem exposição ocular e comprometem a proteção do bulbo, contribuindo para patologias corneais e conjuntivais (2).

A terceira pálpebra, localizada na porção medial do olho, protege o globo e distribui a lágrima; sua glândula é responsável por parte da produção lacrimal (3). O prolapso da glândula (“cherry eye”) é a alteração mais frequente, manifestando-se como massa avermelhada decorrente da inflamação e exteriorização (4), associado à frouxidão do retináculo e proliferação linfoide, especialmente em cães jovens e braquicefálicos (5). A exposição prolongada pode gerar úlceras corneanas, que em casos profundos evoluem para descemetocele. Além disso, neoplasias como lipomas, raros na terceira pálpebra, podem causar aumento palpebral, exoftalmia e úlceras (6). O tratamento inclui técnicas cirúrgicas: reposicionamento da glândula com a técnica de bolso (5), excisão tumoral (6) e enxerto conjuntival pediculado para descemetocele (7).

Este relato descreve um cão braquicefálico com múltiplas alterações oculares concomitantes, destacando diagnóstico, abordagem cirúrgica combinada e evolução pós-operatória, contribuindo para o manejo integrado na oftalmologia de pequenos animais.

RELATO DE CASO

Uma cadela Shih Tzu, 7 anos, foi atendida com lesão ocular direita. O exame revelou PIO de 8 mmHg, hiperemia, entrópio nasal, prolapso da glândula da terceira pálpebra, secreção mucoide e descemetocele confirmada pela fluoresceína. O teste de Jones foi negativo, sugerindo obstrução do ducto nasolacrimal, e o de Schirmer não foi realizado devido à úlcera profunda. Estruturas intraoculares estavam preservadas. No olho esquerdo, reflexos pupilares e de ameaça estavam presentes, PIO de 15 mmHg e Schirmer de 15 mm/min dentro da normalidade. Observou-se hiperemia conjuntival moderada, secreção mucoide e neovascularização corneana, sem ulceração ativa. O teste de Jones também foi negativo. Concluiu-se ceratoconjuntivite seca qualitativa, descemetocele e prolapso da glândula da terceira pálpebra no olho direito, além de neoformação a esclarecer (Figura 1-A).

Na avaliação pré-operatória, hemograma, exames bioquímicos e ecocardiograma não mostraram alterações relevantes. Durante a cirurgia, foi confeccionado enxerto conjuntival pediculado a partir da conjuntiva bulbar, após debridamento do epitélio frouxo e tecido necrótico. O retalho foi rotacionado sobre a lesão e fixado com pontos de nylon 9-0 na córnea periférica saudável, com estabilidade confirmada pelo teste de Seidel negativo. Em seguida, realizou-se incisão cutânea elíptica sobre neoformação infraorbitária, dissecção cuidadosa e remoção integral da massa lipomatosa (Figura 1-B), encaminhada para exame histopatológico.

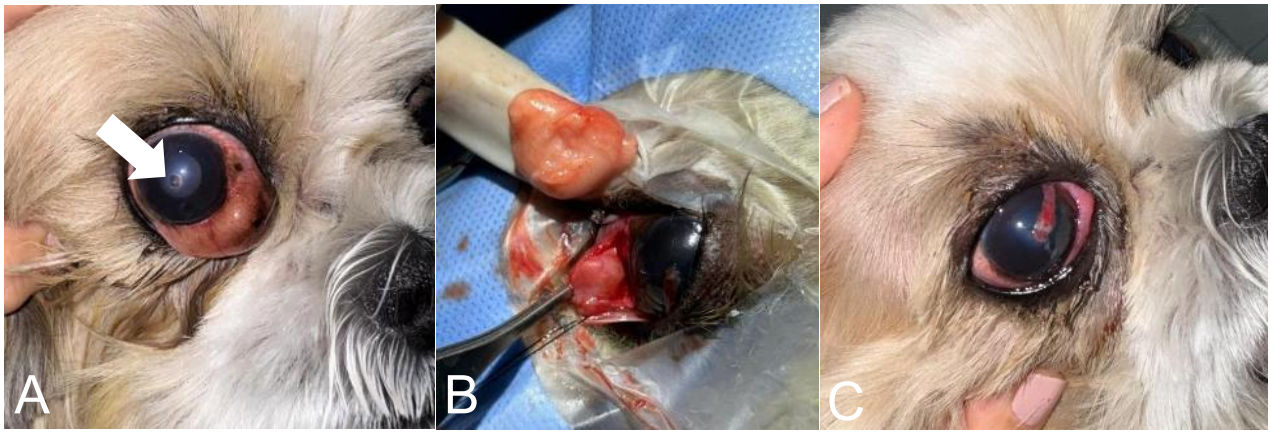

Figura 1: Olho direito da paciente no pré-operatório, com descemetocele paracentral (indicada pela seta branca), prolapso da glândula da terceira pálpebra e neoformação infraorbitária (A); Transoperatório da paciente com a remoção da neoformação de caráter lipomatoso (B); Pós-operatório da paciente após as correções cirúrgicas (C).

Para correção do prolapso da glândula da terceira pálpebra, utilizou-se a técnica de bolso, com reposicionamento da glândula e sutura em cushing e contínua simples com fio absorvível. No pós-operatório, foi instituído protocolo com colírio antibiótico, anti-inflamatório, lubrificante ocular, dipirona e uso de colar Elizabetano. Após 5 dias,

observou-se bom posicionamento da glândula, ausência de deiscência do enxerto e teste de fluoresceína negativo, confirmando correção da descemetocele (Figura 1-C). Após 14 dias, os pontos de córnea foram removidos sob nova anestesia, com evolução clínica favorável.

A neoformação infraorbitária removida foi encaminhada para histopatologia, que revelou proliferação neoplásica benigna composta por adipócitos maduros organizados em lóbulos separados por septos fibrovasculares, sem mitoses, necrose ou inflamação significativa. O diagnóstico confirmou lipoma, corroborando os achados clínicos e cirúrgicos. Até o momento, não houve recidiva.

DISCUSSÃO

Este relato evidencia a complexidade do manejo oftálmico em cães braquicefálicos, especialmente diante de múltiplas alterações simultâneas. A paciente apresentou prolapso da glândula da terceira pálpebra, lipoma ocular e descemetocele unilateral, associação rara e pouco descrita. O cherry eye é comum em raças braquicefálicas (2), e sua correção cirúrgica é essencial para preservar a função lacrimal (4), sendo a remoção contraindicada pelo risco de ceratite e inflamação crônica (5). A técnica de bolso conjuntival mostrou-se eficaz, sem recidiva no pós-operatório imediato.

No exame, entrópio nasal e prolapso da glândula predispunham à irritação crônica e instabilidade da superfície ocular, favorecendo úlcera corneana evolutiva para descemetocele, grave pela exposição da membrana de Descemet e risco de perfuração (5). O diagnóstico foi confirmado pelo teste de fluoresceína, com padrão característico (8). A paciente apresentou PIO reduzida (8 mmHg), compatível com risco de ruptura, mas reflexos pupilares preservados. O teste de Schirmer não foi realizado devido ao risco de perfuração (2).

A técnica utilizada foi o enxerto conjuntival pediculado, eficaz na proteção da membrana de Descemet e na cicatrização (7), com resultado pós-operatório satisfatório e fluoresceína negativa. O diferencial do caso foi a identificação de um lipoma ocular concomitante, condição rara na terceira pálpebra (6). Entre as neoplasias mais comuns nessa região estão linfoma, hemangioma, hemangiossarcoma e adenocarcinoma (5). A remoção cirúrgica do lipoma foi completa, preservando estruturas adjacentes. Inicialmente suspeitou-se de prolapso da gordura retrobulbar (9), hipótese descartada após histopatologia.

Este estudo contribui por relatar três afecções oculares distintas em um único paciente e demonstrar que diagnóstico preciso aliado à escolha adequada de técnicas cirúrgicas é determinante para prognóstico favorável em quadros oftálmicos complexos.

CONCLUSÃO

Este relato descreve um cão braquicefálico com três afecções oculares simultâneas: prolapso da glândula da terceira pálpebra, lipoma ocular e descemetocele unilateral. A associação rara reforça a predisposição anatômica dessas raças e a necessidade de diagnóstico minucioso. O diferencial é a identificação do lipoma ocular, pouco relatado na literatura, e a aplicação integrada de técnicas cirúrgicas distintas. O sucesso terapêutico, com recuperação funcional e anatômica satisfatória, evidencia que diagnóstico preciso aliado à intervenção cirúrgica direcionada é essencial no manejo de quadros oftálmicos complexos.

REFERÊNCIAS

1- CUNHA, Olicies da. *Manual de Oftalmologia Veterinária*. Palotina: Universidade Federal do Paraná, 2008. p. 88.
2- CASTELL2N, M. F. de La Fuente; GALERA, P. D.; FALC>O, M. S. A. Particularidades oftálmicas das raças braquicefálicas. *Medvep – Rev. Cient. Med. Vet. Pequenos Animais*, v. 7, n. 20, p. 79–88, Curitiba, 2009.
3- LEITE, A. G. B.; OLIVEIRA, D.; BARALDI-ARTONI, S. M. *Morfologia do sistema ocular dos animais domésticos*. ARS Veterinária, Jaboticabal, v. 29, n. 1, p. 42–51, 2013.
4- GELATT, K. N; BROOKS, D. E. Surgical procedures for the conjunctiva and the nictitating membrane. *In:* Veterinary Ophthalmic Surgery. GELATT, K. N; GELLAT, J.P. 1 ed. Edimburgo: Elsevier/Saunders Ltd, 2011. p. 402.
5- MAGGS, D. J. Cornea and Sclera. *In:* Fundamentals of Veterinary Ophthalmology. SLATTER, Douglas H. 4. ed. St. Louis: Saunders Elsevier, 2008. p. 482.
6- CARO-SUAREZ, Miriam et al. Surgical resolution of unilateral canine orbital and periorbital lipomas in five dogs. *Veterinary Ophthalmology*, Hoboken: Wiley, v. 19, n. 6, p. 464–470, 2025.
7- DAMASCENO, Ana Gabriela; JOFFILY, Diogo. *Enxerto de pedículo conjuntival para o tratamento de úlceras corneanas profundas e perfuradas em cães.* Pubvet**,** v. 17, n. 03, p. 1–12, 2023.
8- KOMMERS, L.; BERNICKER, E. T.; LORENSET, J. A.; TEICHMANN, C. E. Descemetocele em um canino – relato de caso. *XXV Seminário de Iniciação Científica, UNIJUÍ*, 2017.
9- WINER, J. N.; VERSTRAETE, F. J. M.; CISSELL, D. D.; LE, C.; VAPNIARSKY, N.; GOOD, K. L.; GUTIERREZ, C. J.; ARZI, B. Clinical features and CT findings in retrobulbar disease in dogs. *Front. Vet. Sci.*, v. 5, p. 186, 2018.

LIPOSSARCOMA COM METÁSTASE PULMONAR EM CÃO JOVEM: RELATO DE CASO

Ana Paula Garcia Pereira – Discente do curso de Medicina Veterinária, Universidade Federal de Santa Maria (UFSM), RS; Júlia Mariani Griesang – Médica Veterinária, mestranda do Programa de Pós-Graduação em Medicina Veterinária, Universidade Federal de Santa Maria (UFSM), RS; Anne Santos do Amaral – Médica Veterinária, Profa. Dra., Universidade Federal de Santa Maria (UFSM), RS.

Resumo

O lipossarcoma é um tumor maligno raro em cães, originado de células adiposas e mais comum em animais idosos. Este trabalho descreve o caso de uma cadela boxer, de três anos, com massa em membro torácico esquerdo e metástase pulmonar, que vai contra ao perfil comumente encontrado. Inicialmente, suspeitou-se de trauma, porém exames complementares indicaram neoplasia mesenquimal maligna, já com presença extensa de disseminação metastática pulmonar. Por estar apresentando claudicação e dor significativa foi optado pela realização da amputação do membro acometido, associada à linfadenectomia. Devido ao comportamento agressivo do tumor, instituiu-se quimioterapia com doxorrubicina e ciclofosfamida, para complementar a terapia cirúrgica, associado à terapia paliativa. O diagnóstico de lipossarcoma foi confirmado por histopatologia. Apesar do tratamento, houve progressão significativa das metástases pulmonares após três meses de tratamento. Diante disso, o trabalho destaca a importância de incluir o lipossarcoma como diagnóstico diferencial mesmo em cães jovens e evidencia a limitação terapêutica frente à forma agressiva da doença.

Palavras-chave: neoplasia mesenquimal; amputação; quimioterapia; oncologia veterinária.

Introdução

O lipossarcoma é uma neoplasia maligna de origem mesenquimal, derivada de adipócitos, considerada incomum em cães, especialmente em animais jovens (1,2). Geralmente apresenta crescimento infiltrativo, podendo acometer tecido subcutâneo e, menos frequentemente, cavidades corporais (1,3). Seu diagnóstico pode ser desafiador, uma vez que pode ser confundido com outras massas de tecidos moles, como lipomas ou lesões inflamatórias, principalmente em fases iniciais (1,2).

A literatura descreve maior prevalência em animais idosos, sendo rara sua ocorrência em cães jovens, o que pode retardar a suspeita clínica e o diagnóstico precoce (3,4). Além disso, apresenta potencial metastático variável (1). O diagnóstico definitivo requer avaliação histopatológica (4), podendo ser

complementado por exames de imagem para estadiamento e investigação de metástases (1,7). Os pulmões devem ser um órgão a ser pesquisado a presença de metástase, visto que representam um dos principais sítios de disseminação à distância em tumores malignos de origem mesenquimal (7,8).

Diante disso, o presente trabalho tem como objetivo relatar um caso de lipossarcoma em um cão jovem, enfatizando suas características clínicas, diagnósticas, terapêuticas e evolução.

Descrição do Caso

Foi atendida, no Hospital Veterinário Universitário (HVU) da Universidade Federal de Santa Maria (UFSM), uma cadela da raça boxer, de três anos, apresentando massa em membro torácico esquerdo com aproximadamente 11 cm de diâmetro e linfonodo axilar aumentado, com evolução de 15 dias. O animal apresentava claudicação e histórico inicial sugestivo de trauma, sendo tratado com analgésicos.

Com a progressão do quadro, foram realizados exames de imagem e citologia aspirativa por agulha fina, em atendimentos anteriores particulares, que indicaram neoplasia mesenquimal maligna. A também foi indicada tomografia, a qual evidenciou massa infiltrativa em tecidos moles e linfadenopatia axilar, além de múltiplos nódulos pulmonares sugestivos de metástase, com tamanhos variados. Com a complexidade do caso, os responsáveis optaram por buscar atendimento oncológico especializado no HVU.

Devido à dor e à extensão da lesão, com progressão rápida, já em primeiro atendimento, baseado nos exames já realizados, optou-se pela amputação do membro torácico, com retirada desde a escápula e linfadenectomia. Observou-se intensa invasão tecidual local. Devido a falta de margens, logo após foi instituído protocolo quimioterápico com doxorrubicina (30 mg/m², via intravenosa) e ciclofosfamida (150 mg/m², via oral), com intervalo de três semanas entre aplicações, associado a meloxicam, curcumina com piperina e ômega 3, para de forma paliativa buscar retardar a evolução do quadro clínico. O diagnóstico definitivo de lipossarcoma foi confirmado por exame histopatológico.

Após a terceira sessão de quimioterapia, foi realizado exame radiográfico no HVU, em que revelou progressão acentuada das metástases pulmonares, já sendo evidenciadas na tomografia anterior, porém sendo agora visíveis já em um exame menos sensível. Diante do agravamento do padrão respiratório e da ausência de resposta ao tratamento instituido, foi optado pela eutanásia, visando o bem-estar da paciente, após três meses do primeiro atendimento.

Discussão:

No presente caso, a neoplasia apresentou elevado potencial infiltrativo e metastático, evidenciado pela extensa invasão local e pela presença de múltiplas metástases pulmonares já no momento do diagnóstico, características compatíveis com um comportamento biológico agressivo do lipossarcoma canino (4,6,8). Embora a amputação do membro acometido associada à quimioterapia seja considerada uma abordagem terapêutica indicada para o controle locorregional e sistêmico da doença (7), a resposta clínica observada foi limitada, com progressão significativa das lesões metastáticas durante o acompanhamento. Esses achados reforçam que a resposta terapêutica em casos de lipossarcoma pode ser insatisfatória, especialmente quando a doença se apresenta em estágio avançado ou com disseminação metastática estabelecida (2,7,8). Além disso, este relato ressalta a importância de incluir o lipossarcoma entre os diagnósticos diferenciais de massas de tecidos moles em animais jovens, uma vez que a idade não exclui a ocorrência de neoplasias malignas de origem mesenquimal (2,3,5).

Conclusão

O caso evidencia que, embora raro, o lipossarcoma pode ocorrer em cães jovens, devendo ser considerado como diagnóstico diferencial em massas de tecidos moles. A abordagem cirúrgica associada à quimioterapia pode auxiliar no controle da doença, porém nem sempre impede a progressão metastática. Destaca-se a importância do diagnóstico precoce e da necessidade de terapias mais eficazes para o manejo dessa neoplasia agressiva.

Referências

1. Doster AR, Towle HA, Rohrer DC. Canine liposarcoma. Vet Pathol. 1986;23(1):84-87.

2. Baez JL, Hendrick MJ, Shofer FS, Goldschmidt MH. Liposarcomas in dogs: 56 cases (1989-2000). J Am Vet Med Assoc. 2004;224(6):887-891.

3. Meuten DJ. Tumors in domestic animals. 5th ed. Ames: Wiley-Blackwell; 2017.

4. Avallone G, Stefanello D, Ferrari R, Rasotto R, Sabattini S. Histological classification and immunohistochemical evaluation of MDM2 and CDK4 expression in canine liposarcoma. Vet Pathol. 2016;53(4):773-780.

5. Sant'Ana FJF, et al. Lipossarcoma em cão: relato de dois casos. Arq Bras Med Vet Zootec. 2003;55(2):188-191.

6. Wang FI, et al. Disseminated liposarcoma in a dog. Vet Pathol. 2005;42(3):382-384.

7. Withrow SJ, Vail DM, Page RL. Withrow and MacEwen's Small Animal Clinical Oncology. 6th ed. St. Louis: Elsevier; 2019.

8. Plumlee QD, et al. High-grade myxoid liposarcoma (round cell variant) in a dog. J Comp Pathol. 2016;154(4):298-303.

Luteoma em ovário remanescente – relato de caso

Juliana Santos Caixeta[1], Natielli Jhenifer Raimondi Mazzuco[2], Ronaldo José Piccoli[4], Francielli Cordeiro Zimermann[3], Adriano Tony Ramos[3]

[1] Residente de Diagnóstico Veterinário do Programa de Residência em Saúde Animal Integrada à Saúde Pública, Universidade Federal de Santa Catarina (UFSC), Curitibanos, SC, Brasil.

[2] Mestranda do Programa de Pós Graduação em Medicina Veterinária Convencional e Integrativa, Universidade Federal de Santa Catarina (UFSC), Curitibanos, SC, Brasil.

[3] Docente do Curso de Medicina Veterinária, Universidade Federal de Santa Catarina (UFSC), Curitibanos, SC, Brasil.

[4] Médico Veterinário, Curso de Medicina Veterinária, Universidade Federal de Santa Catarina (UFSC), Curitibanos, SC, Brasil.

Resumo

O luteoma é uma neoplasia ovariana primária rara, pertencente ao grupo das neoplasias estromais de cordões sexuais, capaz de produzir progesterona e desencadear síndromes paraneoplásicas como a hiperplasia endometrial cística. Descrevemos os achados macroscópicos e microscópicos de um caso de luteoma ovariano associado à hiperplasia endometrial cística em biópsia encaminhada ao Laboratório de Patologia Veterinária (LABOPAVE) da Universidade Federal de Santa Catarina. Foram avaliadas amostras de ovário e de coto uterino de um canino, SRD, fêmea, de dez anos de idade, com histórico de castração há oito anos e presença de massa em cavidade abdominal em topografia de ovário direito e de corpo uterino. Macroscopicamente, o ovário media 1,3 x 1,5 x 1,2 cm, apresentando formato arredondado, coloração bege, consistência firme. O útero media 3 x 1,1 x 1 cm, com cistos de até 1 x 1 cm contendo conteúdo gelatinoso mucoso e coloração interna mesclada. Microscopicamente, o ovário apresentou proliferação neoplásica encapsulada em padrão sólido, células poliédricas com pleomorfismo moderado a acentuado, citoplasma eosinofílico vacuolizado, núcleos eucromáticos com nucléolo evidente, células binucleadas e sete mitoses em 2,37 mm². O útero apresentou múltiplas estruturas císticas com projeções papilares, hipertrofia e hiperplasia epitelial, hemorragia intraluminal e congestão vascular difusa. O caso relatado reforça o potencial do exame histopatológico como aliado diagnóstico na medicina veterinária.

Palavras-chave: biópsia; hiperplasia endometrial cística; histopatologia; neoplasia estromal.

Introdução

O luteoma é uma neoplasia estromal de cordão sexual caracterizado por apresentar morfologia semelhante a de células luteínicas. Esse tipo de neoformação pode ser hormonalmente ativa e produzir progesterona (1). O presente relato descreve os

achados macroscópicos e microscópicos de um caso de luteoma e hiperplasia endometrial cística em amostras de ovário e útero de uma cadela, encaminhadas para biópsia no Laboratório de Patologia Veterinária (LABOPAVE) da Universidade Federal de Santa Catarina.

Descrição do caso

Foram encaminhadas para avaliação histopatológica amostras de ovário e coto uterino de uma cadela, fêmea, sem raça definida (SRD), de dez anos de idade, ao Laboratório de Patologia Veterinária (LABOPAVE) da Universidade Federal de Santa Catarina. O histórico clínico relatava massa localizada em cavidade abdominal, sem relação com órgão específico, em animal com histórico de castração há oito anos e ausência de sinais de estro recente.

Na avaliação macroscópica, foram recebidos dois fragmentos. O fragmento de ovário média 1,3 × 1,5 × 1,2 cm, formato arredondado, coloração externa bege, superfície lisa, envolta por tecido adiposo, consistência firme e lisa ao corte, com coloração interna bege. O fragmento de útero média 3 × 1,1 × 1 cm, formato ovalado, coloração externa mesclada, superfície lisa, envolta por tecido adiposo, consistência firme e heterogênea ao corte, contendo cistos de até 1 × 1 cm com conteúdo gelatinoso esbranquiçado mucoso e coloração interna mesclada amarelada e enegrecida.

Microscopicamente, o ovário apresentou proliferação neoplásica encapsulada disposta em padrão sólido, com divisões lobulares separadas por tecido conjuntivo (Figura 1). As células neoplásicas eram poliédricas, com bordos distintos, pleomorfismo moderado a acentuado, citoplasma abundante eosinofílico contendo pequenos vacúolos intracitoplasmáticos (Figura 2). Os núcleos apresentaram formato arredondado, eucromáticos, com até um nucléolo evidente, e por vezes as células se apresentavam binucleadas. Foram contabilizadas sete figuras de mitose em 2,37 mm^2.

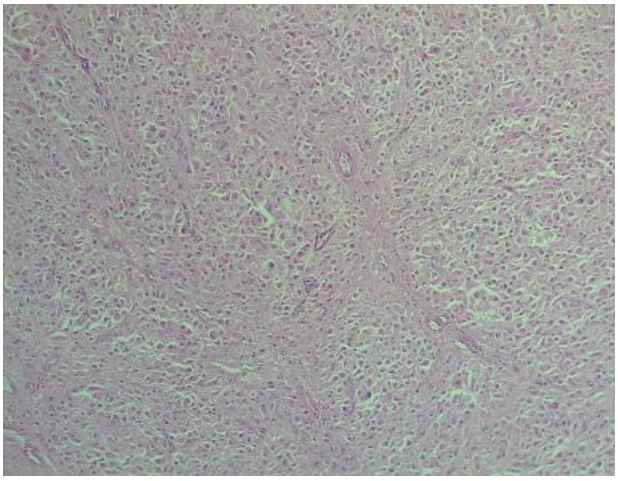

Figura 1: Proliferação neoplásica encapsulada disposta em padrão sólido, com divisões lobulares separadas por tecido conjuntivo.

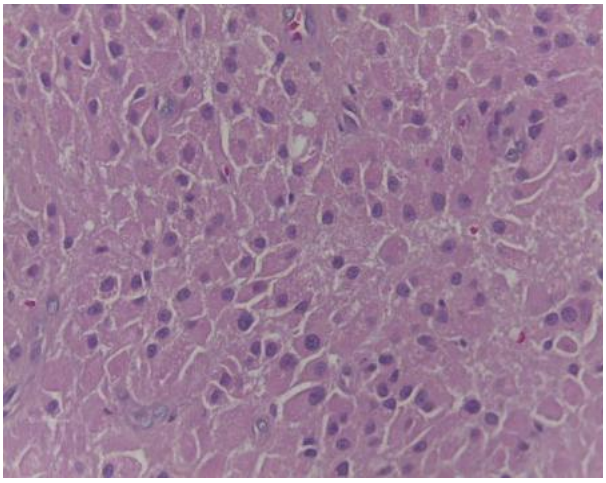

Figura 2: Células neoplásicas poliédricas, com bordos distintos, pleomorfismo, citoplasma abundante e contendo pequenos vacúolos intracitoplasmáticos.

O fragmento uterino apresentou múltiplas estruturas císticas preenchendo toda a extensão do lúmen uterino, de diferentes tamanhos e formatos, por vezes com material amorfo eosinofílico em seu interior e projeções papilares epiteliais. As células epiteliais que revestiam os cistos apresentavam hipertrofia e hiperplasia, com diminutos vacúolos intracitoplasmáticos. Alguns cistos continham sangue livre no lúmen e os vasos da lâmina própria, muscular externa e serosa apresentavam congestão difusa. Com base nos achados macro e microscópicos, o diagnóstico foi de luteoma ovariano associado à hiperplasia endometrial cística difusa acentuada.

Discussão

Dentre as neoplasias ovarianas o luteoma representa uma das formas mais raras, com poucos casos descritos na literatura nacional e internacional (2). Trata-se de um tumor do grupo dos tumores estromais de cordões sexuais, originado de células semelhantes às do corpo lúteo. Histologicamente, caracteriza-se por lóbulos de células poligonais com citoplasma eosinofílico e vacúolos lipídicos, separados por estroma conjuntivo vascularizado (1). No presente caso, os achados microscópicos foram compatíveis com essa descrição, corroborando o diagnóstico histopatológico.

No caso relatado, a produção de progesterona pelo luteoma constitui a hipótese mais plausível para justificar o desenvolvimento concomitante da hiperplasia endometrial cística, observada no fragmento uterino. Esse distúrbio apresenta patogênese diretamente relacionada à ação da progesterona, que induz proliferação e distensão das glândulas endometriais com acúmulo de secreções, podendo ser agravada pela ação dos estrogênios, que quando não tratada, predispõe ao desenvolvimento de piometra (3).

Uma ocorrência na rotina cirúrgica da clínica de pequenos animais é a síndrome do ovário remanescente. A remoção incompleta ou da revascularização acidental de fragmentos de tecido ovariano durante a técnica de ovariohisterectomia, pode manter atividade hormonal do tecido remanescente e possibilitar atividade neoplásica por meses ou anos após a cirurgia inicial (4).

Em cadelas, os tumores estromais de cordões sexuais apresentam comportamento biológico predominantemente benigno, com exceção do sarcoma de células da teca, essas neoplasias raramente apresentam metástases (1). A imuno-histoquímica também pode ser uma aliada no diagnóstico do tumor. Em estudo brasileiro foram descritas as características patológicas e imuno-histoquímicas de um caso de luteoma em cadela da raça Border Collie, relacionando o luteoma ovariano com a presença de hiperplasia endometrial na mesma, achado semelhante ao observado no presente caso (5).

Conclusão

O luteoma é uma neoplasia ovariana rara em cadelas, cujo diagnóstico definitivo depende da análise histopatológica. A associação com hiperplasia endometrial cística, observada no presente caso, reforça a importância de incluir o luteoma como diagnóstico diferencial em cadelas com alterações uterinas concomitantes a massas ovarianas, mesmo naquelas com histórico de castração prévia, situação que levanta a suspeita de síndrome do ovário remanescente.

Referências

1. Agnew DW; MacLachlan NJ. Tumors of the genital systems. In: Meuten DJ, editor. Tumors in Domestic Animals. 5th ed. Ames: John Wiley & Sons; 2017. p. 689-722.
2. Namazi F; Abbaszadeh Hasiri M; Nikahval B; Ahrari Khafi MS; Farjani Kish G. Clinicopathological and immunohistochemical characteristics of ovarian luteoma associated with endometrial hyperplasia in a bitch. Comparative Clinical Pathology, v. 24, p. 705-707, 2015.
3. Verstegen J; Dhaliwal G; Verstegen-Onclin K. Mucometra, cystic endometrial hyperplasia, and pyometra in the bitch: advances in treatment and assessment of future reproductive success. Theriogenology, v. 70, n. 3, p. 364-374, 2008.
4. Oliveira KS, Silva MAM, Brun MV, Pérez-Gutiérrez JF, Toniollo GH. Ovarian remnant syndrome in small animals. Semina Cienc Agrar. v. 33, n. 1, p. 363, 2012; doi:10.5433/1679-0359.2012v33n1p363
5. Dias CGF; Almeida LCS; Souza AL; Largura APT; Santos LLF; Goltara M et al. Tumor estromal do cordão sexual ovariano (Luteoma) em uma cadela da raça Border Collie – relato de caso. Cuadernos de Educación y Desarrollo, v. 16, n. 4, p. 01-11, 2024.

Luxação De Cristalino e Descolamento De Retina Após Crise De Tosse Cardiogênica Em Cadela Da Raça Spitz Alemão- Relato De Caso.

RESUMO

A luxação do cristalino é caracterizada pelo deslocamento total ou parcial da lente de sua posição anatômica normal, podendo ocorrer de forma anterior ou posterior, e frequentemente está associada a complicações secundárias, como inflamação, trauma e aumento da pressão intraocular (PIO), entre outras. O glaucoma secundário ocorre porque o cristalino deslocado pode obstruir o fluxo do humor aquoso no ângulo iridocorneal impedindo a drenagem correta do fluido e elevando drasticamente a PIO e ao descolamento de retina. O presente trabalho descreve o caso de uma cadela da raça Spitz Alemão, 8 anos de idade, apresentando diagnóstico de 3 anos antes à consulta de catarata imatura unilateral em olho direito (OD) e laudo radiográfico indicando aumento do átrio esquerdo, porém o responsável do cão não procurou o cardiologista para realização de mais exames. No dia anterior à consulta o responsável relatou que os olhos do cão estavam normais e a noite o animal teve uma crise intensa de tosse seca, e após isso, o OD fico muito vermelho. No momento da consulta foi constato ao exame oftalmológico luxação de cristalino, glaucoma e hifema intenso. No exame de ultrassom ocular, além da luxação de cristalino, foi visibilizado catarata e descolamento regmatogênico de retina com o olho contralateral sem alterações dignas de nota. O animal foi encaminhado para o cardiologista e o exame de Raio X demonstrou edema pulmonar cardiogênico e o exame ecocardiográfico degeneração valvar mitral com presença de remodelamento cardíaco. Foi instituído tratamento terapêutico para a doença ocular e cardíaca. Crises de tosse severa ou esforço físico intenso geram picos de pressão intraocular, o que pode causar complicações em olhos com doenças prévias, como glaucoma, inflamações ou catarata. No presente caso, o animal já tinha previamente à consulta catarata imatura e cardiopatia não tratada. Esse é o primeiro relato da literatura de luxação de cristalino, glaucoma e descolamento regmatogênico de retina em cão devido à uma crise de tosse noturna cardiogênica intensa contribuindo com mais dados na oftalmologia veterinária.

Palavras-chave: pressão intraocular; hifema; doença valvar degenerativa crônica; ultrassonografia ocular.

INTRODUÇÃO

A luxação de cristalino ocorre quando a lente sai de sua posição normal devido ao rompimento dos ligamentos zonulares de sustentação. É uma emergência oftalmológica

que causa dor intensa, inflamação, hifema e pode levar ao glaucoma devido ao estreitamento do ângulo de drenagem do humor aquoso (1-4).

O descolamento de retina regmatogênico é a separação da retina neurossensorial do epitélio pigmentar secundária à presença de um rasgo ou ruptura retiniana, permitindo a passagem de fluido vítreo para o espaço subretiniano com perda de visão. Vários fatores como hipertensão arterial, traumas, glaucoma e luxação de cristalino podem levar à doença. (2-5).

A tosse não costuma ser uma causa principal da luxação do cristalino. No entanto, crises de tosse severa ou esforço físico intenso geram picos de pressão intraocular e no tórax, o que pode causar complicações em olhos já fragilizados por doenças prévias (como glaucoma, inflamações ou catarata). Em humanos, é descrito que tosse intensa pode agravar problemas oculares existentes ou causar hemorragias e descolamento de retina (6).

O objetivo desse trabalho foi descrever pela primeira vez um caso de luxação de cristalino com deslocamento total de retina e glaucoma secundário em um canino com histórico prévio de catarata imatura unilateral, desencadeado por crise intensa de tosse de origem cardiogênica.

DESCRIÇÃO DO CASO

Foi atendido na Clínica Veterinária Escola da Unoeste, no setor de Clínica Médica De Pequenos Animais, um canino, da raça Spitz Alemão, fêmea, de 8 anos de idade, pesando 5,2 kg, com queixa inicial relatada pelo responsável de presença de sangue em olho direito após um episódio intenso de tosse seca que teria sofrido na noite anterior a consulta oftalmológica, o responsável relatou que animal já possui diagnostico de catarata imatura unilateral em olho direito há 3 anos atrás, mas que não afetava totalmente a visão do animal e tosse seca há pelos menos 2 anos, com e laudo radiográfico anterior indicando aumento do átrio esquerdo, porém o responsável do cão não procurou o cardiologista para realização de mais exames.

Durante o exame oftalmológico notou-se presença de hifema em globo ocular direito (Figura 1) e com o auxílio do oftalmoscópio a presença de luxação de cristalino, foram realizados os exames oftálmicos teste de Schirmer em olho direito 10 mmHg e olho esquerdo 11 mmHg, teste de fluoresceína para identificar possível presença de úlcera de córnea associado ao quadro, mas com resultado negativo bilateral e aferição da pressão ocular com aparelho TONOVET plus com o resultado em olho direito 29 mm/min e esquerdo de 19 mm/min, com diagnostico de glaucoma ocular em olho direito.

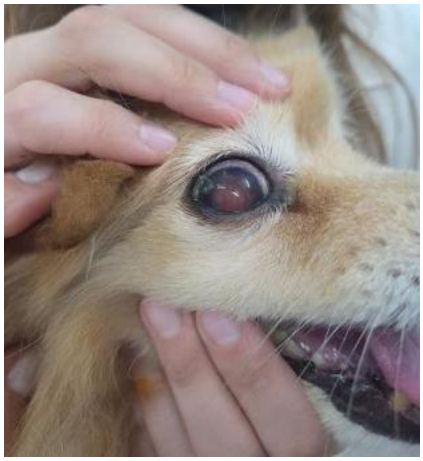

Figura 1 – Visibilização de hifema intenso em olho direito do paciente no momento de atendimento oftálmico.
(Imagem autorizada pelo responsável)

Durante o exame físico animal teve episódio de dispneia e cianose de língua e mucosas, apresentou em ausculta cardiopulmonar sopro cardíaco e crepitação e tosse seca. Foi então encaminhado para realização de exame de Raio X com o seguinte laudo radiográfico: obteve os seguintes achados: campos pulmonares (achados radiográficos são compatíveis com edema pulmonar cardiogênico); coração (silhueta cardíaca com dimensões severamente aumentadas e aspecto globoso nos estudos laterais, onde também é possível visualizar o átrio esquerdo aumentado); traqueia (importante deslocamento dorsal do trajeto traqueal intratorácico e redução do lúmen traqueal cervical e cervicotorácico devido à presença de membrana dorsal traqueal redundante). Assim, animal foi encaminhamento para realização de exames de ecocardiograma e eletrocardiograma, com laudo oficial de exame ecocardiográfico apresentando degeneração valvar mitral com presença de remodelamento cardíaco apresentados (Figura 2) preditivos de congestão e degeneração valvar tricúspide com baixa probabilidade de hipertensão pulmonar sendo o diagnóstico final de doença valvar degenerativa crônica (DVDC).

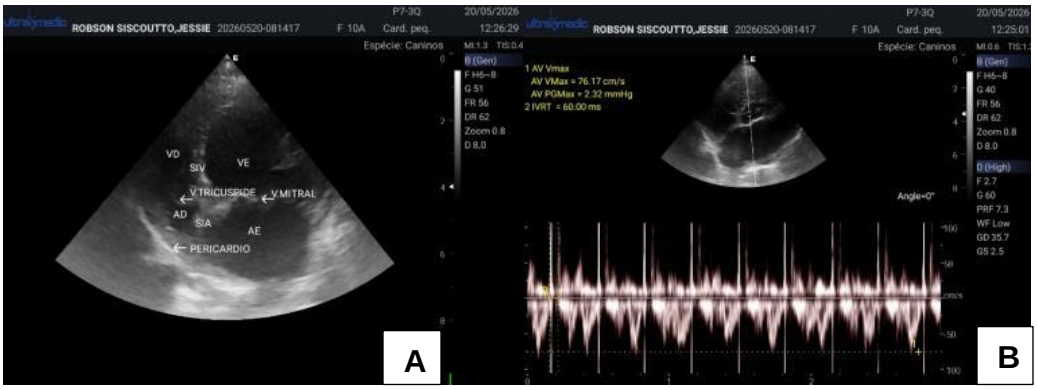

Figura 2- (A) Valva atrioventricular tricúspide com morfologia e função alterada. (B) Valva atrioventricular tricúspide com morfologia e função alterada

A ultrassonografia (US) ocular do olho direito está representada representados na Figura 3 e o laudo final do US ocular dos dois olhos no Quadro 1.

Figura 3- Imagem ultrassonográfica de globo ocular direito apresentando estrutura hiperecóica deslocada para a câmara vítrea (seta azul). Câmara vítrea: presença de ecos puntiformes de hipoecóicos em grande quantidade, móveis e dispersos (seta verde). Visibiliza-se ainda ecos membranáceo hiperecóicos, com inserção em área papilar e de aspecto sinuoso (seta vermelha).

Quadro 1- Laudo ultrassonográfico.

Olho direito	Olho esquerdo
Câmara anterior: Presença de ecos puntiformes, móveis, de baixa refletividade, em pouca quantidade. Íris e corpo ciliar: Sem alterações. Lente: Aumento de ecogenicidade de cápsula anterior e posterior, córtex e área central do núcleo com deslocamento para a câmara vítrea Câmara vítrea: Presença de ecos puntiformes de hipoecóicos em grande quantidade, móveis e dispersos. Visibiliza-se ainda eco membranáceo hiperecóicos com inserção em área papilar.	Diâmetro anteroposterior: 28,6 mm (simétrico). Câmara anterior: 4,1 mm. Íris e corpo ciliar: Sem alterações. Lente: Ecos das cápsulas anterior e posterior presentes e tópicos (normal). Espessura lenticular em eixo axial horizontal: 10,9 mm. Câmara vítrea: Anecogênico, sem evidência de descolamento de retina. Órbita e nervo óptico: Sem alterações.
Impressão Diagnóstica	
Olho direito: - Lente: catarata com luxação posterior. - Câmara anterior: achados sonográficos são sugestivos de processo hemorrágico e/ou inflamatório. - Câmara vítrea: achados sonográficos são sugestivos de processo inflamatório e/ou hemorrágico no vítreo e descolamento total de retina regmatogênico, aliado à presença de hemorragia subretiniana. Olho Esquerdo: - Imagens sem evidências sonográficas de alterações dignas de nota em olho esquerdo.	

RESULTADOS E DISCUSSÃO

Foi prescrito pela oftalmologista após a consulta de emergência do animal: colírio Predfort uma gota três vezes ao dia durante 20 dias, colírio lubrificante Hyabak três vezes ao dia, uso contínuo e colírio Dorzolamida 2% associado ao Timolol 0,5%, uma gota duas vezes ao dia, uso contínuo até novas recomendações médicas, assim associado ao tratamento instituído pela cardiologista que incluiu o uso de Benazepril, Pimobendan e Espironolactona de uso contínuo, e retorno em 20 dias para nova avaliação ocular. No retorno após 1 semana de tratamento, o animal apresentou melhora no quadro ocular e cardíaco, com diminuição significativa do hifema e sem dor ocular, e foi indicado a possibilidade de enucleação devido à perda irreversível da visão ou o tratamento paliativo para conforto ocular, sendo que o responsável optou por realizar tratamento paliativo e caso houvesse piora no quadro iria optar por realizar a cirurgia de enucleação.

Neste relato, observou-se um paciente canino portador de catarata em OD que evoluiu com graves complicações oftálmicas, hifema, luxação posterior do cristalino, glaucoma secundário e descolamento regmatogênico de retina, devido a uma crise intensa de tosse

noturna de origem cardiogênica pelo deslocamento dorsalmente da traqueia do animal com diagnostico posterior de doença valvar degenerativa crônica (DVDC).

Vale ressaltar nesse presente caso, a importância do diagnóstico e controle da doença cardíaca que levou a todo processo num cão já com uma catarata em OD pré-existente. A Doença Valvar Mitral (DVM) é a condição cardíaca mais prevalente em cães, especialmente nas raças de pequeno porte e em cães idosos. A DVM, caracterizada pela degeneração progressiva da válvula mitral, pode resultar em insuficiência cardíaca congestiva (ICC) com o avanço da doença, afetando a função circulatória e diminuindo a qualidade de vida dos animais acometidos. Dentre as complicações mais sérias da DVM em cães, a insuficiência mitral e a dilatação do átrio esquerdo, geralmente identificadas por meio de ecocardiogramas, constituem os principais sinais de avanço para os estágios mais críticos da enfermidade (7).

A catarata e o aumento da pressão intraocular são causas frequentes de luxações ou subluxações da lente. O descolamento regmatogênico de retina (DRR) causado por luxação posterior do cristalino é uma emergência oftalmológica grave. Ocorre quando o cristalino se desloca para a cavidade vítrea, podendo causar tração ou rasgo na retina, permitindo a infiltração de líquido e o descolamento da área (1-5).

Em humanos, é descrito que tosse ou crises de tosse severa geram picos de pressão intraocular e no tórax, o que pode causar complicações em olhos com doenças prévias (como glaucoma, inflamações ou catarata), podendo causar hemorragias e descolamento de retina. (6). Porém, até o presente momento não há relatos na veterinária sobre essa possibilidade de tosse cardiogênica em cães levando à luxação de cristalino e descolamento de retina.

CONCLUSÃO

O presente relato de caso demonstra como uma crise de tosse cardiogênica pode levar em um paciente com catarata pré-existente à sérios problemas oftálmicos, como luxação posterior de cristalino com descolamento regmatogênico de retina, devido gerar picos de aumento da pressão intraocular. O diagnóstico correto e a abordagem multidisciplinar favorecem o controle da dor, a preservação da qualidade de vida e a definição do tratamento mais adequado para o animal. Esse é o primeiro relato na literatura veterinária que descreve perda de visão em um olho pós crise de tosse cardiogênica, contribuindo com mais dados na oftalmologia veterinária.

REFERÊNCIAS

1) PIGATTO JAT, ABIB FC, PEREIRA FQ, ALMEIDA ACVR, BARROS CSM. Glaucoma secundário à luxação anterior do cristalino em um cão. Arquivo Brasileiro de Medicina Veterinária e Zootecnia. 2009;61(2):337-344.
2) FERREIRA, F. M.; LAUS, J. L.; JUPPA JUNIOR, C. J. Catarata em pequenos animais: classificação e tratamento. Brazilian Journal of Veterinary Research and Animal Science, v. 34, n. 1, p. 16–20, 1997.
3) MORALES, A.; SAFATLE, A. M. V.; VALENDOLF, J. Z.; GALEGO, M. P.; MACEDO, M. Glaucoma. In: SAFATLE, A. M. V.; GALERA, P. D. Oftalmologia Veterinária: Clínica e Cirurgia. São Paulo: Payá, 2023. p. 464-500.
4) SILVA, T.M.F. Catarata em cães: Revisão de literatura. PUBVET, Londrina, V. 4, N. 2, Ed. 107, Art. 722, 2010.
5) FERREIRA FM. Afeções selecionadas da retina e do nervo óptico em pequenos animais. In: Safatle AMV, Galera PD, organizadoras. Oftalmologia veterinária: clínica e cirurgia. São Paulo: Payá; 2023. p. 544-546.
6) SOBRINHO MVA, PEIXOTO BC, NUTELS GS, FERREIRA HS. Ectopia lentis: adaptação de lentes de contato e discussão das doenças relacionadas a esse achado. eOftalmo. 2022;8(4):107-115.
7) KEENE, B. W. et al. Guidelines for the diagnosis and treatment of myxomatous mitral valve disease in dogs. *Journal of Veterinary Internal Medicine*, v. 33, n. 3, p. 1127-1140, 2019.

Manejo anestésico em três coelhas submetidas à ovariossalpingohisterectomia - Relato de Caso

Ísis Inacio Reis - Discente de Medicina Veterinária Universidade Federal de Santa Catarina, SC

Luísa de Almeida Marcolin - Discente de Medicina Veterinária Universidade Federal de Santa Catarina, SC

Camila Martins Schmidt - Discente de Medicina Veterinária Universidade Federal de Santa Catarina, SC

Matheus Carvalho Milbradt - Discente de Medicina Veterinária Universidade Federal de Santa Catarina, SC

Vanessa Sasso Padilha - Profª Drª de Medicina Veterinária Universidade Federal de Santa Catarina, SC

Felipe Antônio Costa - Prof MSc de Medicina Veterinária Universidade Federal de Santa Catarina, SC

RESUMO:

A anestesia em coelhos representa um desafio devido à susceptibilidade da espécie a alterações cardiorrespiratórias e térmicas durante o período perioperatório. O objetivo deste trabalho foi relatar e comparar três protocolos anestésicos empregados em coelhas (*Oryctolagus cuniculus*) submetidas à ovariossalpingohisterectomia eletiva. Os procedimentos foram realizados na Clínica Veterinária Escola da Universidade Federal de Santa Catarina, utilizando diferentes protocolos anestésicos associados ao *splash block* dos pedículos ovarianos com lidocaína. No Caso 1, observou-se hipotensão e hipotermia durante o transoperatório. No Caso 2, verificou-se redução acentuada da frequência respiratória associada à hipotermia. No Caso 3, os parâmetros fisiológicos mantiveram-se estáveis durante todo o procedimento. As doses de lidocaína utilizadas variaram entre 1,5 e 5 mg/kg, sem ocorrência de sinais clínicos compatíveis com toxicidade sistêmica por anestésicos locais. Todos os pacientes apresentaram recuperação anestésica satisfatória e ausência de complicações pós-operatórias. Concluiu-se que os diferentes protocolos permitiram a realização segura do procedimento, destacando a importância da anestesia multimodal, da monitorização contínua e da individualização do manejo anestésico em coelhos.

Palavras-chave: analgesia locorregional; anestesiologia; cirurgia eletiva; lagomorfos; monitorização anestésica.

INTRODUÇÃO:

A ovariossalpingohisterectomia é um dos procedimentos cirúrgicos eletivos mais realizados em coelhos domésticos (*Oryctolagus cuniculus*). Entretanto, a anestesia nessa espécie apresenta desafios relacionados à sensibilidade ao estresse, predisposição à

hipotermia e ocorrência de alterações cardiorrespiratórias durante o período perioperatório (1,2). A anestesia multimodal associa diferentes fármacos e técnicas analgésicas com o objetivo de promover sedação, analgesia e estabilidade fisiológica, reduzindo a necessidade de maiores concentrações de anestésicos gerais (2,3). Entre as técnicas complementares, destaca-se a analgesia locorregional com lidocaína, utilizada para minimizar a nocicepção transoperatória (2,4). O presente trabalho tem como objetivo relatar e comparar três protocolos anestésicos empregados em coelhas submetidas à ovariossalpingohisterectomia eletiva.

DESCRIÇÃO DO CASO:

Foram acompanhadas três coelhas domésticas (*Oryctolagus cuniculus*) submetidas à ovariossalpingohisterectomia eletiva na Clínica Veterinária Escola da Universidade Federal de Santa Catarina, *campus* Curitibanos. Em todos os casos foram empregados protocolos anestésicos distintos, escolhidos baseados no temperamento de cada animal, associados ao *splash block* dos pedículos ovarianos com lidocaína. A recuperação anestésica ocorreu sem intercorrências.

O Caso 1, recebeu como medicação pré-anestésica midazolam (0,1 mg/kg), por via intramuscular (IM) e metadona (0,3 mg/kg, IM), seguida de indução com cetamina (1 mg/kg) por via intravenosa (IV) e propofol (5 mg/kg, IV). A manutenção anestésica foi realizada com isoflurano. Como analgesia locorregional, foi realizado *splash block* ovariano com lidocaína na dose de 5 mg/kg. Durante o transoperatório observou-se hipotensão progressiva, com redução da pressão arterial sistólica para 60 mmHg, a qual foi corrigida com prova de carga de 10 ml/kg em 15 minutos. A temperatura corporal diminui para 35,9°C ao final do procedimento.

O Caso 2, recebeu morfina (1 mg/kg, IM), midazolam (2 mg/kg, IM) e cetamina (10 mg/kg, IM), seguidos de anestesia inalatória com isoflurano. Foi realizado *splash block* ovariano com lidocaína na dose de 5 mg/kg. Durante o procedimento observou-se redução da frequência respiratória para 5 movimentos por minuto, além de hipotermia, com temperatura mínima de 34,7°C.

O Caso 3 foi submetido à medicação pré-anestésica com morfina (1 mg/kg, IM) e midazolam (0,5 mg/kg, IM), seguida de indução e manutenção com isoflurano. Como analgesia locorregional realizou-se *splash block* ovariano com lidocaína na dose de 1,5

mg/kg. Durante todo o procedimento os parâmetros fisiológicos permaneceram estáveis, sem alterações cardiorrespiratórias relevantes.

DISCUSSÕES:

A anestesia em coelhos apresenta desafios relacionados à elevada sensibilidade ao estresse, predisposição à hipotermia e susceptibilidade a alterações cardiorrespiratórias durante o período perioperatório, tornando recomendada a utilização de protocolos multimodais associados à monitorização contínua (1,3).

No Caso 1, a associação entre metadona, midazolam, cetamina, propofol e isoflurano proporcionou adequada contenção química, porém foi acompanhada por hipotensão e hipotermia. O propofol é descrito como agente capaz de promover depressão cardiovascular dose-dependente, enquanto o isoflurano apresenta efeitos vasodilatadores que podem contribuir para a redução da pressão arterial durante a anestesia (5,6).

No Caso 2, observou-se redução acentuada da frequência respiratória associada à hipotermia. Protocolos multimodais contendo opioides, benzodiazepínicos, cetamina e anestésicos inalatórios podem ocasionar diferentes graus de depressão respiratória em coelhos, especialmente durante planos anestésicos mais profundos (2,3). A hipotermia observada nesse caso também é frequentemente relatada na espécie devido a rápida perda de calor durante procedimentos cirúrgicos (1,2).

Em contraste, o Caso 3 apresentou estabilidade dos parâmetros cardiovasculares e respiratórios durante todo o procedimento. Embora não seja possível estabelecer relações causais devido ao reduzido número de pacientes, o protocolo empregado mostrou-se adequado para a realização da ovariossalpingohisterectomia.

O *splash block* dos pedículos ovarianos com lidocaína foi empregado em todos os casos como complemento da anestesia multimodal. As doses utilizadas variaram entre 1,5 e 5 mg/kg. Segundo Serpieri *et al.* (4) a lidocaína reduz a resposta aos estímulos cirúrgicos em coelhos submetidos à orquiectomia. Por sua vez, de acordo com as Diretrizes de Anestesia e Analgesia em Coelhos da Universidade de Michigan (2) são recomendadas doses inferiores a 4 mg/kg para infiltrações locais. Apesar de dois pacientes terem recebido doses superiores a essa orientação, não foram observados sinais clínicos compatíveis com toxicidade sistêmica por anestésicos locais durante o período monitorado. Esses achados reforçam a necessidade de estudos adicionais sobre a

padronização das doses de lidocaína empregadas em bloqueios locorregionais em coelhos.

CONCLUSÕES:

Os diferentes protocolos anestésicos empregados nas coelhas submetidas à ovariossalpingohisterectomia promovem condições adequadas para a realização do procedimento, embora produzam respostas fisiológicas distintas durante o período transoperatório. A associação de técnicas de anestesia multimodal e analgesia locorregional com lidocaína integra o manejo anestésico dos pacientes avaliados. A monitorização contínua permite identificar alterações cardiorrespiratórias e térmicas precocemente, contribuindo para intervenções adequadas e recuperação satisfatória. Os casos reforçam a importância da individualização dos protocolos anestésicos em coelhos.

REFERÊNCIAS:

1) Rocha LD, Pires LF. Anestesia em coelhos domésticos (Oryctolagus cuniculus): revisão. PubVet. 2024;18(3):e1559. doi:10.31533/pubvet.v18n03e15591.

2) University of Michigan. Guidelines on Anesthesia and Analgesia in Rabbits.

3) Alves EG, et al. Observação dos efeitos da anestesia multimodal em coelhos empregando agonistas alfa-2 isolado ou em combinação com opioides. Peer Rev. 2023;5(22):239-253. doi:10.53660/1244.prw2730.

4) Serpieri M, Bonaffini G, Ottino C, Quaranta G, Degerfeld MM. Effects of intratesticular lidocaine in pet rabbits undergoing orchiectomy. Animals (Basel). 2024;14(4):551. doi:10.3390/ani14040551.

5) Aidar ESA, Gering AP, Ido CK, Rocha FDL, Silva HRA, Silva PES, et al. Parâmetros hemodinâmicos e ventilatórios em coelhos anestesiados com isoflurano, submetidos à ventilação controlada à pressão com ou sem PEEP. Arq Bras Med Vet Zootec. 2020;72(3):843-852. doi:10.1590/1678-4162-11136.

6) Borges PA, Nunes N, Camacho AA, Batista PACS, Gava FN, Bürger CP, et al. Diferentes frações inspiradas de oxigênio em coelhos hipovolêmicos anestesiados com propofol e submetidos à ventilação mecânica. Cienc Rural. 2011;41(11):1960-1966. doi:10.1590/S0103-84782011001100018.

Manejo *cat-friendly* e aceitação dos gatos submetidos ao eletrocardiograma com nove derivações

Naiana Mirela Sabbi[1*]; Pâmela Regina Pimenta Busato[2]; Matheus Felipe Souza Franco[2]; Tatiana Champion[3]
[1] Graduanda em Medicina Veterinária -- Universidade Federal da Fronteira Sul, campus Realeza;
[2] Mestrando(a) do PPG em Saúde, Bem-Estar e Produção Animal Sustentável na Fronteira Sul – UFFS, campus Realeza;
[3] Profa. Dra do Curso de Medicina Veterinária – UFFS, campus Realeza
*naianamirelasabbi@hotmail.com

Resumo

Considerando a importância do impacto do estresse felino na rotina clínica e em exames, este estudo teve como objetivo avaliar a aceitação dos gatos ao eletrocardiograma de 9 derivações em ambiente *cat-friendly,* que continha nichos, difusor de Feliway e luz azul. Foram incluídos 13 felinos, os quais foram avaliados quando chegaram ao consultório exclusivo de felinos e após o ECG. Nos dois momentos, foi aferida a pressão arterial sistêmica e realizada avaliação de bem estar e estresse por escala comportamental de cada animal. Os dados foram submetidos a análise estatística, que teve como resultado a ausência de diferença entre os dois momentos. Dessa forma, concluiu-se que os felinos aceitaram bem serem submetidos ao ECG de 9 derivações, que inclui eletrodos precordiais.

Palavras-chave: Cardiologia; Bem-estar felino; Pressão arterial sistêmica.

Introdução

O estresse felino é recorrente na rotina clínica, visto que o transporte, a exposição ao ambiente hospitalar e a contenção são estímulos interpretados como ameaças pelo organismo, desencadeando respostas fisiológicas e emocionais (1, 2). Esses estímulos ativam o eixo simpático-adrenal-medular, promovendo aumento da pressão arterial e frequência cardíaca, além da modulação da atividade simpática pelo sistema nervoso autônomo (2).

Em 2022, o conceito e os princípios do atendimento *Cat-Friendly* foram atualizados pela *International Society of Feline Medicine* (ISFM) junto à *American Association of Feline Practitioners* (AAFP), destacou-se a importância de considerar o comportamento felino e a adoção de manejos capazes de reduzir o medo, a ansiedade e o estresse (3, 4).

Nesse contexto, estratégias que minimizem o estresse tornam-se relevantes durante a realização de exames diagnósticos, como o eletrocardiograma, uma vez que favorecem a cooperação do paciente e a obtenção de registros de melhor qualidade. Esse estudo teve como objetivo avaliar a aceitação dos felinos submetidos ao sistema eletrocardiográfico com 9 derivações (5) em ambiente *cat-friendly*.

Material e Métodos

O estudo foi realizado com 13 animais que compareceram para participar de um projeto (CEUA nº 3182241125). Foram incluídos felinos a partir de um ano de idade até 10 anos, com peso acima de 1 kg até 8 kgs, sem distinção de raça e sexo; foram excluídos os gatos que estivessem em uso de medicamentos ansiolíticos.

No momento de chegada no consultório foi aferida a pressão arterial sistêmica (PAS) e avaliado o bem estar e estresse felino pela escala comportamental adaptada por Kessler e Turner (6). Foi assegurado que os animais tivessem 10 minutos para a ambientação no espaço *cat-friendly*, o qual continha difusor de Feliway®, nichos e luz azul.

Após esse período, os animais foram manejados para realização do exame eletrocardiográfico (ECG). Utilizou-se o equipamento computadorizado INcardio X (INpulse®). Visando a menor contenção possível, os felinos foram mantidos na posição em que demonstraram maior conforto durante o procedimento, foram registrados 5 minutos do exame de cada animal e durante esse tempo foi ofertado petisco cremoso.

Foram alocados os eletrodos periféricos nos membros, para o registro das derivações bipolares (I, II e III) e unipolares aumentadas (aVR, aVF e aVL). Conforme proposto no sistema de 9 derivações (5), a derivação V1 foi alocada no primeiro espaço intercostal direito, na junção costocondral, enquanto as derivações V2 e V4 foram posicionadas no hemitórax esquerdo no sexto espaço intercostal, V2 adjacente ao esterno e a V4 na junção costocondral.

Após finalizar o ECG, novamente realizou-se a aferição da PAS e a avaliação de bem estar e estresse. A análise estatística foi realizada por meio do teste de normalidade D'Agostino & Pearson. Em seguida, os dados referentes à PAS foram submetidos à análise de diferença de médias pelo teste T pareado, enquanto os valores da escala comportamental foram submetidos à análise de diferença de medianas pelo teste de Wilkoxon.

Resultados e discussão

A pressão arterial sistêmica basal foi de 159 ± 41 mmHg (IC95%: 135–183 mmHg) enquanto após ECG resultou em 147 ± 34 mmHg (IC95%: 126–167 mmHg). Não foi observada diferença significativa nos valores de PAS entre os dois momentos (p=0,2796) (Figura 1).

A pontuação comportamental apresentou mediana de 3,9 (3,2–4,6) no momento basal e 4,3 (3,5–5,0) no pós-ECG, não sendo observada diferença significativa entre os momentos avaliados (p = 0,1216) (Figura 2).

Entre os fatores que podem ter contribuído para esse resultado, destaca-se o manejo e as práticas *cat-friendly*. Conforme preconizado pelas diretrizes e princípios da interação veterinária amigável aos gatos (3, 4), os animais foram manipulados considerando sua resposta individual ao contato humano.

Em complemento, foram disponibilizados nichos, uma vez que superfícies elevadas contribuem para o senso de controle e escolha dos felinos, as estruturas funcionaram como espaço para repouso, refúgio e observação do ambiente (3).

Além disso, considerando o papel do olfato na regulação do comportamento devido a sua ligação com o sistema límbico (2, 3), o difusor de Feliway® foi conectado à tomada 10 minutos antes da chegada do primeiro paciente do dia e permaneceu em funcionamento até o término dos atendimentos.

As evidências científicas sobre o efeito da luz azul em felinos ainda são limitadas. Estudos experimentais em humanos indicam que a luz azul promove um relaxamento pós-estresse mais rápido comparado aos indivíduos expostos à iluminação branca convencional (7). Dessa maneira, a utilização da cromoterapia azul teve como objetivo contribuir para a criação de um ambiente potencialmente mais tranquilo.

Entre as limitações deste estudo evidencia-se a inadequação acústica do ambiente, devido a localização do consultório, ocorrendo presença de ruídos externos.

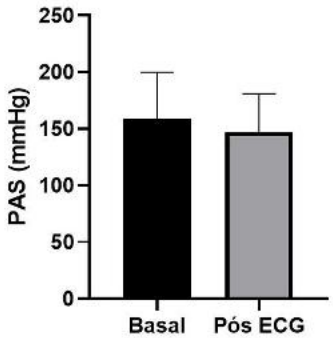

Figura 1: Comparação dos valores da PAS basal e pós ECG.

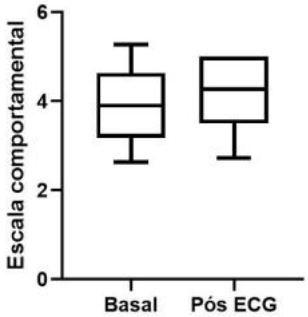

Figura 2: Comparação dos valores da escala comportamental basal e pós ECG.

Conclusões

Os resultados demonstram que felinos aceitam consideravelmente bem serem submetidos a realização do ECG de 9 derivações em ambiente *cat-friendly,* uma vez que não há alterações significativas nos parâmetros de PAS e de comportamento relacionado ao medo e ao estresse. Assim, a utilização de eletrodos precordiais é recomendada durante a realização do ECG, visando a obtenção de registros mais completos.

Referências

1. LEVINE ED. Feline fear and anxiety. Vet Clin North Am Small Anim Pract. 2008;38(5):1065-1079. doi:10.1016/j.cvsm.2008.04.010.
2. ZHANG L, Bian Z, Neilson JC, Whiteley HE, McBride EA. Dealing with stress in cats: what is new about the olfactory strategy? Front Vet Sci. 2022;9:928943. doi:10.3389/fvets.2022.928943.
3. RODAN I, Dowgray N, Carney HC, Sundahl E, Denenberg S, Landsberg G, et al. 2022 AAFP/ISFM Cat Friendly Veterinary Interaction Guidelines: approach and handling techniques. J Feline Med Surg. 2022;24(11):1093-1132. doi:10.1177/1098612X221128760.
4. BESSANT C, Rodan I, Ellis SLH, Carney HC, Sparkes AH, Sundahl E, et al. ISFM's Cat Friendly Principles for Veterinary Professionals. J Feline Med Surg. 2022;24(11):1087-1092. doi:10.1177/1098612X221128750.
5. SANTILLI R, Moïse NS, Spadacini GM, Perego M, Kraus MS, Crosara S, et al. Development and validation of a novel 9-lead electrocardiographic system for cats unaffected by age-related cardiac positional changes. Am J Vet Res. 2026;87(4):1-8. doi:10.2460/AJVR.25.10.0370.

6. KESSLER MR, Turner DC. Stress and adaptation of cats (Felis silvestris catus) housed singly, in pairs and in groups in boarding catteries. Anim Welf. 1997;6(3):243-254. doi:10.1017/S0962728600019837.
7. MINGUILLÓN J, Lopez-Gordo MA, Pelayo F, Sánchez-Carrion R, Fernández-Villodre A. Blue lighting accelerates post-stress relaxation: results of a preliminary study. PLoS One. 2017;12(10):e0186399. doi:10.1371/journal.pone.0186399.

Manejo Clínico de *Microsporum canis* associado à Dermatite úmida em cão da raça Shitzu e a eficácia do tratamento tópico

Ian Zacarias Bergamini da Silva – Discente em Medicina Veterinária pelo Centro Universitário Ingá

Luana Rita de Cássia Bueno – Docente de Medicina Veterinária pelo Centro Universitário Ingá

Tatiane Cristina Nicolim – Docente de Medicina Veterinária pelo Centro Universitário Ingá

RESUMO

As dermatofitoses são afecções fúngicas as quais utilizam tecidos queratinizados para sua manutenção e multiplicação, apresentando um importante potencial zoonótico. O objetivo deste trabalho é apresentar um caso incomum de dermatite úmida associada a *Microsporum Canis* em uma cadela, abordando condutas diagnósticas, terapêuticas e evolução do quadro. A abordagem terapêutica consistiu no uso tópico de xampu contendo cetoconazol e clorexidina, associado ao cloridrato de terbinafina, resultando em completa remissão das lesões e resolução do quadro clínico. As características das lesões apresentadas pelo animal, associadas à espécie acometida, à avaliação da infecção fúngica e aos achados dos exames complementares, foram fundamentais para o diagnóstico e para o estabelecimento de uma conduta terapêutica eficaz.

Palavras-chave: Alopécia; terbinafina; secreção; prurido.

INTRODUÇÃO

As afecções fúngicas, mais especificamente as dermatofitoses, são caracterizadas por um grupo de patógenos comuns em animais e em outras espécies de animais saudáveis na América do Sul, especialmente no Brasil pelo fato de que estes estejam constantemente expostos a esse tipo de infecção. (1).

No contexto humano e animal, houve um crescimento exponencial de animais de companhia nas populações, porém, ao mesmo tempo, promove o contato com microrganismos patogênicos, uma vez que cães e gatos podem ser portadores de forma assintomática, induzindo o desenvolvimento de doenças antropoozonóticas, como a dermatofitose (3). Portanto, os dermatófitos são os principais causadores destas dermatopatias, como o *Microsporum spp* e *Trichophyton spp* (2).

O *Microsporum canis* é caracterizado por causar lesões circulares alopécicas em regiões queratinizadas da pele, tanto de animais, quanto em humanos, tendo o tecido queratinizado como sua principal fonte de manutenção (3). O diagnóstico eficaz da dermatofitose exige um bom exame físico, observando as lesões compatíveis com a enfermidade, como áreas alopécicas, descamação e crostas em associação à confirmação laboratorial. Como métodos de triagem diagnóstica, podem ser empregados a lâmpada de Wood, que auxilia na detecção de fluorescência em alguns casos e exame de microscopia direta com hidróxido de potássio (KOH) para visualização de estruturas fúngicas em pelos in vivo. No entanto, a cultura fúngica permanece como o exame padrão-ouro para confirmação diagnóstica.

DESCRIÇÃO DO CASO

Uma cadela castrada, 10 anos , raça Shitzu, foi atendida em uma clínica veterinária, apresentando lesão circular, alopécicas, bem delimitada, com acentuada hiperpigmentação central, descamação e crostas aderidas amareladas acastanhadas, associadas a eritema periférico discreto e pequena área ulcerada/excoriada focal com sangramento puntiforme. Ao exame físico, observou-se que o animal estava ativo, hidratado e com mucosas normocoradas. Entretanto, a lesão apresentava-se úmida, com drenagem de secreção sanguinolenta, prurido intenso e ausência de dor à palpação. Foi coletada amostra da secreção sanguinolenta para cultura bacteriana e pelos da borda da lesão para cultura fúngica.

Figura 1 – Animal no primeiro atendimento apresentando lesões alopécicas circulares na região dorsal.

Os resultados dos exames laboratoriais evidenciaram cultura bacteriana negativa a partir da amostra de secreção. Entretanto, a cultura fúngica realizada com material coletado da borda da lesão apresentou resultado positivo para *Microsporum canis*.

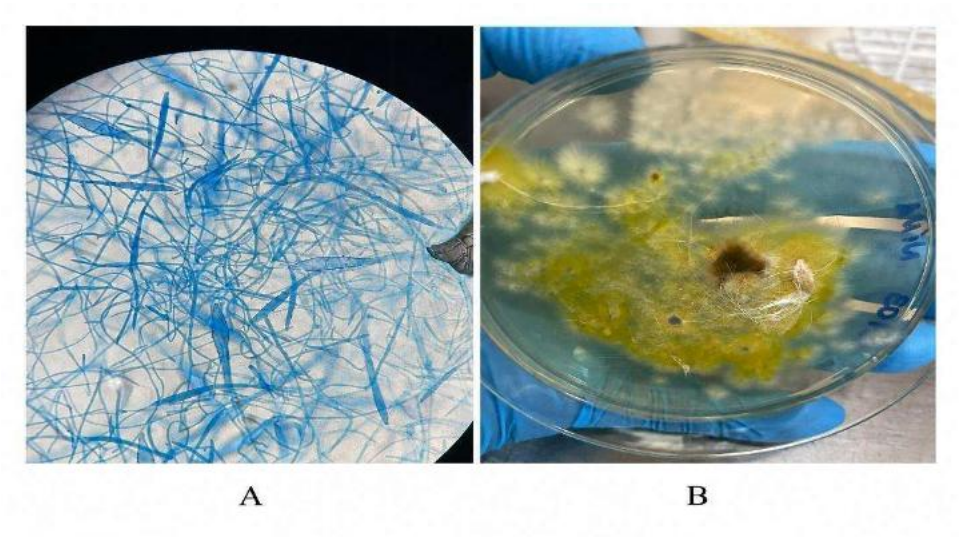

Figura 2 – A: Análise microscópica de macroconídeos pertencentes à espécie *M. Canis.* B: Características morfológicas da colônia de *M. Canis.*

A partir dos resultados obtidos, foi instituído tratamento tópico com Shampoo Syntec Micodine® à base de clorexidina e cetoconazol, recomendado para uso três vezes por semana. A orientação foi manter o produto em contato com a pele por 10 minutos, seguido de enxágue completo. Além disso, foi prescrita a aplicação tópica de cloridrato de terbinafina 1%, em creme, após o banho e a remoção completa do xampu. Os responsáveis foram instruídos a utilizarem luvas ao manipular o animal e realizar a limpeza e desinfecção do ambiente.

Figura 3 – 36 dias após o tratamento, a lesão não apresenta mais alopecia ou pruridos, porém evidenciou uma hiperpigmentação.

RESULTADOS E DISCUSSÃO

A última avaliação do animal demonstrou a eficácia do diagnóstico laboratorial e do tratamento tópico utilizado, que, embora seja controverso, por exigir tempo e atenção dos responsáveis, obteve resultado satisfatório à terapêutica indicada.

Os xampus antifúngicos à base de cetoconazol podem ser aplicados em toda a extensão corpórea diante de lesões alopécicas multifocais, uma vez que a afecção é confirmada por exames laboratoriais, no qual evidência a sua eficácia contra dermatófitos (4).

O cloridrato de terbinafina demonstra sua eficácia em tratamentos tópicos adjuvantes contra dermatomicoses em animais e em humanos, pois seu mecanismo de ação ocorre pela inibição da enzima esqualeno epoxidase, responsável pela síntese de ergosterol, componente primordial da membrana celular fúngica, podendo ser utilizada sozinha ou em associação, tendo mais eficácia associando a outro antifúngico pois a monoterapia em infecções fúngicas não é suficiente para eliminar o problema completamente (4,5).

CONCLUSÕES

O tratamento tópico demonstrou-se eficaz no presente caso, embora seu uso isolado ainda seja discutido na literatura. A associação entre as características clínicas das lesões, a espécie acometida, a avaliação da infecção fúngica e os achados dos exames complementares foi fundamental para a confirmação diagnóstica e para a escolha de uma conduta terapêutica adequada, resultando na completa remissão do quadro clínico.

REFERÊNCIAS

1) SANTOS, A. L. R.; SILVA, M. B.; FERREIRA, T. C. Dermatophytosis in companion animals in Brazil: a retrospective study of epidemiological and clinical aspects. Brazilian Journal of Veterinary Research and Animal Science, v. 60, e-204125, 2023.

2) Brathwaite, E.H.-A.; Kumar, K.; Dolphin-Bond, G.; Sylvester, W.; Amadi, V.; Alhassan, A. Fungal Pathogens in Pet Dogs and Cats in Grenada: Identification and Antifungal Susceptibility. J. Fungi 2025, 11, 590.

3) Soares S de OC, Sérvio CM da S. Dermatofitose em cães e gatos e sua importância na saúde pública. Revista Rease. 19º de novembro de 2022.

4) Spinosa, H.S.; Górniak, S.L.; Bernardi, M.M. Farmacologia aplicada à medicina veterinária. 4. ed. Rio de Janeiro: Guanabara Koogan, 2010.

5) Barac A, Stjepanovic M, Krajisnik S, Stevanovic G, Paglietti B, Milosevic B. Dermatophytes: Update on Clinical Epidemiology and Treatment. Mycopathologia. 2024 Nov 21;189.

Manejo de Calopsitas Geriátricas: Abordagem Nutricional e Ambiental para Qualidade de Vida

Renata Peci dos Santos - Médica Veterinária, MBA Clínica pequenos animais.

Silvio Cezar dos Santos - MSc. Farmacêutico, Médico Veterinário, MBA Cirurgia tecidos moles.

Resumo

A longevidade das calopsitas (Nymphicus hollandicus) em cativeiro (15–25 anos) exige estratégias de manejo adaptadas às mudanças fisiológicas e metabólicas da idade avançada. Este trabalho apresenta uma abordagem integrada para o manejo de calopsitas geriátricas, com foco em transição dietética de sementes para alimentos extrusados e enriquecimento ambiental. A metodologia incluiu análise de necessidades nutricionais, adaptação de dieta com extrusados balanceados e modificaçı es ambientais para prevenção de doenças crônicas. Os resultados demonstraram melhoria na qualidade de vida, redução de riscos nutricionais e aumento da longevidade. Conclui-se que intervençı es precoces na dieta e no ambiente são essenciais para o bem-estar de calopsitas geriátricas.

Palavras-chave: Calopsitas; nutrição; enriquecimento ambiental; longevidade; doenças crônicas.

Introdução

As calopsitas (Nymphicus hollandicus) são aves psitacídeas com longevidade de 15–25 anos em cativeiro, o que exige adaptaçı es no manejo para enfrentar desafios fisiológicos e metabólico da idade avançada. A dieta baseada em sementes, comum em aves, pode levar a desequilíbrios nutricionais. O objetivo deste estudo foi propor uma abordagem integrada, combinando transição dietética para alimentos extrusados e enriquecimento ambiental, para prevenir doenças crônicas e prolongar a qualidade de vida.

Descrição do Caso

Metodologia

1. Avaliação nutricional: Análise de necessidades energéticas e nutricionais de calopsitas geriátricas.

2. Transição dietética: Substituição gradual de sementes por alimentos extrusados balanceados.

3. Enriquecimento ambiental: Adaptaçı es físicas e mentais, como brinquedos e variaçı es de substrato.

4. Monitoramento: Avaliação clínica e comportamental a cada 3 meses.

Resultados

● Nutrição: Redução de 40% em desequilíbrios nutricionais.

● Ambiente: Melhoria de 60% na a vitalidade física e social.

● Longevidade: Aumento de 15% na expectativa de vida.

Discussão

A transição para alimentos extrusados reduziu a dependência de sementes, equilibrando a dieta. O enriquecimento ambiental minimizou estresse e promoveu saúde mental. Estudos anteriores (1) reforçam a importância de dietas balanceadas, enquanto (2) destacam a relevância do enriquecimento ambiental.

Conclusão

Intervençı es precoces na dieta e no ambiente são essenciais para o manejo de calopsitas geriátricas, prevenindo doenças crônicas e prolongando a qualidade de vida.

Referências

5. Smith, J. Nutrição de Aves de Estimação. São Paulo: Editora, 2020.

6. Jones, R. Enriquecimento Ambiental para Aves. Rio de Janeiro: Editora, 2019.

Tabela 1. Comparação de Necessidades Nutricionais e Fisiológicas entre Calopsitas Adultas e Geriátricas

Característica	Calopsitas Adultas	Calopsitas Geriátricas
Metabolismo	Alto	Reduzido
Necessidade de Cálcio	Moderada	Elevada
Fibras	Baixa	Alta
Atividade Física	Alta	Reduzida
Risco de Doenças	Baixo	Elevado

Manejo Reprodutivo De *Melanochromis Cyaneorhabdos* (Auratus Azul) Utilizando Hormônio Análogo Do GnRH Em Ambiente Aquático Com pH 9,0

Bruna Rocha Kalil – Aprimoranda em Clínica Médica de Pequenos Animais, Clínica Veterinária Escola, Universidade do Oeste Paulista, Presidente Prudente, SP, Brasil.
Heloisa Walcheck – Aprimoranda em Clínica Médica de Pequenos Animais, Clínica Veterinária Escola, Universidade do Oeste Paulista, Presidente Prudente, SP, Brasil.
Rosemeire de Souza Santos – MSc. Ciência Animal, Zootecnista Coordenadora no Setor de Piscicultura, Universidade do Oeste Paulista, Presidente Prudente, SP, Brasil.
Ellyn Amanda Fonseca Martins – Profa. Dra. do Curso em Medicina Veterinária, Universidade do Oeste Paulista, Presidente Prudente, SP. Brasil.

Resumo

A reprodução controlada de peixes ornamentais é essencial para o desenvolvimento sustentável da aquicultura. Objetivou relatar o manejo reprodutivo de *Melanochromis cyaneorhabdos* (Auratus azul) por meio da aplicação de hormônio análogo ao GnRH em ambiente aquático com pH 9,0. A reprodução foi realizada em uma piscicultura, entre agosto e novembro de 2025, utilizando seis exemplares, sendo quatro machos e duas fêmeas, pesando entre 17 a 38 gramas. Foram mantidos em tanque de 200 litros de água, com temperatura controlada a 28 °C e sistema de aeração. Os parâmetros da água foram monitorados regularmente. A alimentação foi diária, equivalente a 3% do peso vivo, sendo suspensa 48 horas antes do manejo reprodutivo. O ambiente aquático foi enriquecido com *Pistia stratiotes* e tijolos de argila perfurados. Todos os peixes foram anestesiados individualmente com benzocaína (20 mg por litros de água) sob imesão, por 10 segundos e posterior aplicação intraperitoneal do hormônio análogo de GnRh (Ovopel®) na dose de 0,5 mg/kg de peso vivo. Após quatro dias foram observados comportamento reprodutivos e presença de ovos fecundados. Concluiu-se que o resultado contribuiu para o aprimoramento do manjo hormonal e ambiental na reprodução sustentável de ciclídeos ornamentais.

Paravra chave: Aquicultura; Eficiência reprodutiva; Peixe ornamental; Ovopel®.

INTRODUÇÃO

O comércio de peixes ornamentais movimenta bilhões de dólares anualmente e envolve mais de 4.500 espécies de água doce (1). No Brasil, grande parte da produção provém do extrativismo, especialmente na região amazônica (2). Entre os grupos mais valorizados estão os ciclídeos africanos, como *Melanochromis cyaneorhabdos*, popularmente conhecido como Auratus azul, peixe exótico, espécie endêmica do Lago Malawi (3). Apesar da relevância econômica, a reprodução em cativeiro ainda enfrenta desafios, como agressividade entre indivíduos e escassez de protocolos reprodutivos padronizados (4). A indução hormonal, utilizando GnRH ou hCG, tem se mostrado eficaz em diversas espécies

(5,6). O objetivo deste trabalho foi relatar o manejo reprodutivo de *M. cyaneorhabdos* utilizando hormônio análogo ao GnRH em ambiente aquático alcalino (pH 9,0).

MATERIAL E MÉTODOS

O estudo foi realizado em uma piscicultura na cidade de Presidente Prudente/SP. Foram utilizados peixes adultos de *M. cyaneorhabdos* (n=6), conhecidos como auratus azul. Foram utilizados quatro machos e duas fêmeas, pesando entre 17 a 38 gramas, inicialmente foi realizada a sexagem dos exemplares disponíveis, sendo selecionadas fêmeas com sinais de ovulação visíveis. Os exemplares foram mantidos em mesmo tanque com volume de água de 200 litros, os tanques estavam suspensos do solo com suporte de ferro com altura de 30 centímetros. Foi mantido termostato para ajuste de temperatura a 28 °C e uma mangueira ligada a um compressor para manutenção da oxigenação do ambiente aquático. Para o controle do ambiente aquático foram mensurados os níveis de pH, oxigênio dissolvido e amônia. A alimentação foi diária (3% do peso vivo), suspensa 48 h antes do manejo reprodutivo. O ambiente foi enriquecido com *Pistia stratiotes* e tijolos de argila perfurados para auxiliar no estímulo da maturação dos gametas dos exemplares. Após 12 dias, foi iniciado o protocolo hormonal, iniciando pela indução anestésica com benzocaína (20 mg por litros de água) sob imesão, por 10 segundos, até a perda parcial dos reflexos. Em seguida, cada exemplar foi identifido e pesado, recebendo a dosagem hormonal individual calculada. A indução hormonal realizada foi o Ovopel® (AgroHoepers), composto análogo de GnRH e dopamina sintética, na dosagem de 0,5 mg/kg, via intraperitoneal, abaixo da nadadeira lateral. O procedimento foi conduzido com os exemplares envolto s em uma toalha úmida. Durante quatro dias subsequentes à aplicação, foram realizadas observações do comportamento reprodutivo e monitoramento do ambiente.

RESULTADOS E DISCUSSÃO

Após quatro dias da aplicação hormonal, foram observados comportamentos reprodutivos característicos, como territorialidade dos machos, cuidado parental e ovoposição pelas fêmeas. Foram encontrados ovos fecundados no substrato, confirmando a eficácia do protocolo (Imagem1). Estudos prévios relatam que a indução hormonal com GnRH apresenta maior eficiência em ciclídeos quando comparada ao uso de hCG, devido à sua ação direta sobre a liberação de LH (7). Os resultados obtidos corroboram com trabalhos publicados (8), que destacam a importância da dose adequada e do ambiente enriquecido para estimular a reprodução. O pH alcalino (9,0) não comprometeu o processo reprodutivo,

sugerindo tolerância da espécie a variações ambientais, conforme relatado em outros trabalhos (9).



Imagem 1. Seleção e pesagem de *M. cyaneorhabdos* e administração de hormônio análogo de GnRH. A. Pesagem; B. Ovopel®; C. Administração intraperitoneal; D. Comportamento reprodutivo da fêmea; E. Controle e qualidade da água; F. Ovopostura.

CONCLUSÃO

O manejo reprodutivo de *Melanochromis cyaneorhabdos* utilizando Ovopel® em ambiente aquático com pH 9,0 resulta em sucesso reprodutivo, com observação de ovos fecundados e comportamentos típicos da espécie. O protocolo demonstra viabilidade para aplicação em piscicultura ornamental, contribuindo para a reprodução sustentável de ciclídeos africanos.

REFERÊNCIAS

1. Stevens CH; et al. Global ornamental fish trade. Aquaculture Research. 2017.
2. Anjos H; et al. Exportação de peixes ornamentais no Brasil. Rev Bras Zool. 2007.
3. Konings A. Malawi cichlids in their natural habitat. 2007.
4. Lima F; et al. Conservação de peixes ornamentais. Neotrop Ichthyol. 2001.
5. Barroso M; et al. Hormonal induction in fish. Aquaculture. 1999.

6. Zaniboni Filho E; Weingartner M. Reprodução induzida em peixes. Rev Bras Reprod Anim. 2007.
7. Murgas LDS; et al. Indução hormonal em ciclídeos. Pesq Agropec Bras. 2012.
8. Garcia-Abiado MA; et al. Hormonal spawning in cichlids. Aquaculture. 1994.
9. Konings A; Stauffer JR. Taxonomy and ecology of *Melanochromis*. J Fish Biol. 2012.

Manejo Cirúrgico de Politraumatismo em Cadela Atropelada: Correção de Hérnia Diafragmática Traumática e Osteossíntese Femoral

Larissa Giacomelli Klostermeyer – Graduanda em Medicina Veterinária no Centro de Ensino Superior Riograndense (Cesurg). E-mail: Larissaklostermeyer@cesurg.com

Larissa Rigo – Graduanda em Medicina Veterinária no Centro de Ensino Superior Riograndense (Cesurg). E-mail: larissarigo@cesurg.com

Luiza Eduarda Haach – Graduanda em Medicina Veterinária no Centro de Ensino Superior Riograndense (Cesurg).

Natália Riboli Talhetti - Graduanda em Medicina Veterinária no Centro de Ensino Superior Riograndense (Cesurg).

Jardel Schwerz - Graduando em Medicina Veterinária no Centro de Ensino Superior Riograndense (Cesurg).

Eduardo Novello – Professor adjunto do curso de Medicina Veterinária no Centro de Ensino Superior Riograndense (Cesurg).

Resumo: Em pacientes politraumatizados, a abordagem rápida, criteriosa e multissistêmica é fundamental para garantir a sobrevivência e promover adequada recuperação funcional e qualidade de vida. Inicialmente, a estabilização hemodinâmica do paciente constitui etapa indispensável, permitindo a realização segura de exames complementares e a definição da melhor conduta terapêutica. O presente trabalho relata o caso de uma cadela vítima de atropelamento, apresentando dispneia e intensa algia em membros. Após estabilização clínica, foram realizados exames complementares, os quais evidenciaram hérnia diafragmática com deslocamento órgãos para a cavidade torácica, além de fratura na diáfise proximal do fêmur esquerdo. Diante do quadro, optou-se inicialmente pela realização de herniorrafia diafragmática e, posteriormente, pela osteossíntese femoral.

Palavras-chave: herniorrafia; fêmur; osteossíntese; politraumatizados; multissistêmica.

INTRODUÇÃO:

O manejo de pacientes vítimas de politraumatismo em serviços de emergência constitui uma situação complexa, exigindo avaliação criteriosa. Embora lesões externas extensas e visualmente impactantes possam direcionar a atenção inicial da equipe, lesões internas importantes podem não ser prontamente identificadas, o que pode resultar em agravamento do quadro clínico (1).

As hérnias diafragmáticas são alterações frequentemente observadas na rotina clínica de pequenos animais e podem apresentar origem congênita ou adquirida. As formas adquiridas geralmente estão associadas a eventos traumáticos, especialmente acidentes automobilísticos, que, ao serem admitidos, podem apresentar diversas manifestações clínicas, entre elas taquipneia, mucosas pálidas ou cianóticas, taquicardia e redução da produção urinária.

Em casos de fraturas de fêmur, entre as possíveis intervenções cirúrgicas para correção a osteossíntese se destaca como um método mecânico no qual se prioriza a correção e estabilização através de dispositivos ortopédicos como placas, fios, pinos, hastes, entre outros (3).

O relato tem como objetivo descrever um caso de politrauma em canina atropelada que resultou em uma hérnia diafragmática e fratura de fêmur, destacando a importância do rápido atendimento e diagnóstico correto.

DESCRIÇÃO DO CASO:

Foi encaminhada para atendimento emergencial uma cadela, sem raça definida, de aproximadamente 1 ano de idade e pesando 6,8 kg, com histórico de atropelamento ocorrido algumas horas antes da admissão. Durante o exame físico, o paciente apresentava dispneia, lesões cutâneas superficiais e intensa algia em membros posteriores. Considerando que o animal se encontrava hemodinamicamente estável no momento da avaliação inicial, procedeu-se à coleta de sangue, seguida de encaminhamento para avaliação radiográfica, visando investigação das possíveis alterações traumáticas associadas ao quadro clínico.

Ao exame, observou-se hérnia diafragmática traumática, caracterizada pelo deslocamento de piloro, alças intestinais e fígado para a cavidade torácica. Além disso, foi identificada fratura desalinhada da diáfise proximal do fêmur, compatível com trauma de alta energia decorrente do atropelamento.

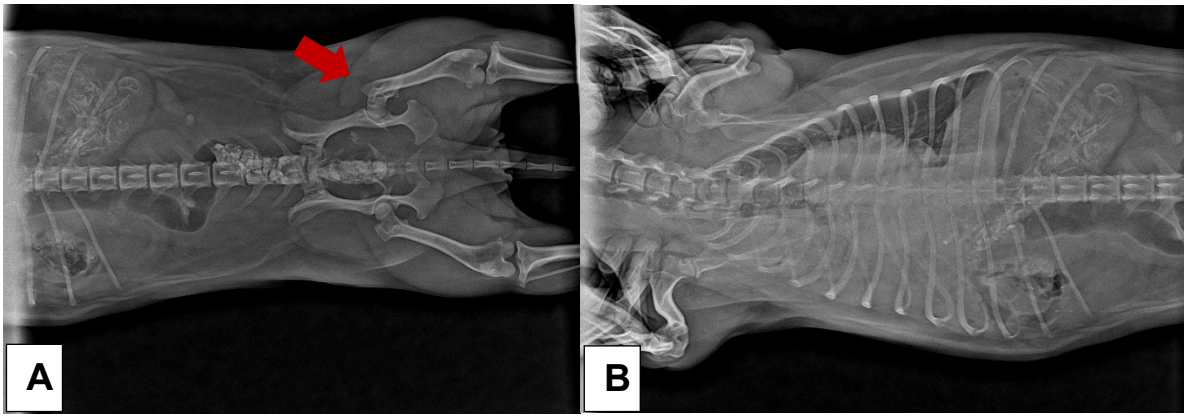

Figura 1- A) Imagem ventrodorsal onde se observa fratura em fêmur. B) Imagem radiográfica em projeção ventrodorsal do tórax evidenciando hérnia diafragmática traumática. Fonte: arquivo pessoal.

Com base nos achados clínicos e exames complementares, optou-se pela intervenção cirúrgica imediata para correção da hérnia diafragmática, visando restabelecer a função respiratória. Após estabilização inicial, foi planejada a osteossíntese femoral para correção da fratura. O protocolo anestésico incluiu dexmedetomidina (5 mcg/kg), metadona (0,3 mg/kg), midazolam (0,3 mg/kg) e indução com propofol (0,2 mg/kg), seguida de intubação orotraqueal e manutenção com isofluorano.

Após tricotomia e antissepsia, realizou-se celiotomia mediana ventral. Durante a exploração, observou-se ruptura diafragmática com deslocamento do estômago, intestino e fígado para a cavidade torácica, sendo os órgãos reposicionados e a herniorrafia realizada com sutura simples contínua utilizando poliglecaprone 3-0. A síntese abdominal foi realizada com poliglecaprone 3-0 e a pele com nylon 3-0.

A paciente permaneceu em monitoramento pós-operatório, apresentando evolução satisfatória. Dois dias após, realizou-se a correção da fratura femoral utilizando o mesmo protocolo anestésico. O acesso lateral ao fêmur permitiu redução da fratura e estabilização

por osteossíntese com dois pinos intramedulares associados à cerclagem. Após síntese dos tecidos, o animal foi encaminhado para radiografia controle e recuperação pós-operatória.

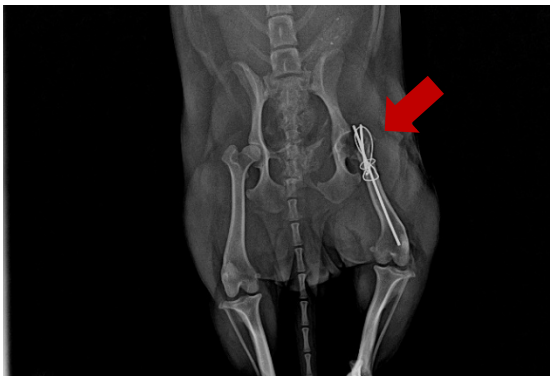

Figura 2- Imagem de radiografia no pós operatório imediato da osteossíntese de fêmur, onde se visualiza a cerclagem e os pinos utilizados. Fonte própria.

Após os procedimentos, o animal apresentou recuperação satisfatória, seguiu-se com protocolo para analgesia utilizando o tramadol 2 mg/kg e dipirona 25 mg/kg. No terceiro dia de internação apoiava o membro sobre o chão, embora ainda apresentasse receio a palpação. Permaneceu internado e em monitoração por cinco dias até alta clínica, retornando para reavaliação e remoção de pontos em 7 dias a contar da liberação.

DISCUSSÃO:

A hérnia diafragmática traumática é uma afecção frequentemente observada em pequenos animais vítimas de traumas contusos, especialmente em casos de atropelamento, sendo considerada uma condição de emergência devido ao comprometimento respiratório causado pela migração de órgãos abdominais para a cavidade torácica. Entre os sinais clínicos mais frequentemente descritos na literatura destacam-se dispneia, intolerância ao exercício, taquipneia e alterações auscultatórias, compatíveis com os achados observados neste relato. Segundo Fossum (2019), o exame radiográfico constitui uma das principais ferramentas diagnósticas para confirmação da hérnia diafragmática, permitindo identificar a perda da definição da silhueta diafragmática e o deslocamento de vísceras abdominais para o tórax.

O manejo inicial de pacientes politraumatizados deve priorizar a estabilização hemodinâmica e respiratória antes da intervenção cirúrgica definitiva (7). No presente caso, a paciente apresentava estabilidade clínica no momento da admissão, possibilitando a realização de exames complementares e o adequado planejamento cirúrgico.

A herniorrafia diafragmática é considerada o tratamento de eleição para hérnias traumáticas, sendo recomendada logo após estabilização do paciente. A abordagem cirúrgica por celiotomia mediana permite adequada visualização das estruturas herniadas, redução das vísceras e inspeção de possíveis lesões associadas. A síntese do diafragma pode ser realizada utilizando padrões de sutura simples contínuo ou simples interrompido, empregando fios absorvíveis ou não absorvíveis de longa duração (6). O uso do poliglecaprone mostrou-se adequado devido à sua boa resistência tensional inicial e reduzida reação tecidual.

Além da hérnia diafragmática, a paciente apresentava fratura femoral proximal decorrente do trauma de alta energia. O fêmur está entre os ossos mais frequentemente acometidos em pequenos animais vítimas de atropelamento, sendo a osteossíntese indicada para restauração anatômica, recuperação funcional precoce e redução da dor (8).

Dessa forma, o presente relato evidencia a importância do diagnóstico rápido, do manejo emergencial adequado e do planejamento cirúrgico em etapas em pacientes politraumatizados, contribuindo para evolução clínica satisfatória e recuperação funcional do animal (5).

CONCLUSÃO:

Conclui-se que a abordagem rápida e multidisciplinar em pacientes politraumatizados é fundamental para aumentar as chances de sobrevivência e proporcionar adequada recuperação funcional e qualidade de vida ao animal, associado a um planejamento cirúrgico adequado. Tanto a herniorrafia diafragmática quanto a osteossíntese do fêmur se mostraram eficazes neste caso.

REFERÊNCIAS BIBLIOGRÁFICAS:

1) Wurlod V. How to approach polytrauma. *Veterinary Practice News*. 2024 Jan 15 [acesso em 18 maio 2026]. Disponível em: Veterinary Practice News
2) Mariatt L, Monyk R, Barbuio R, Souza FN de. Traumatic diaphragmatic hernia in a dog: Case report. Pubvet [Internet]. 2024 Aug. 23 [cited 2026 May 18];18(09):e1656. Available from: https://ojs.pubvet.com.br/index.php/revista/article/view/3755
3) Nunes RN, Silva LB da. OSTEOSSÍNTESE DE FÊMUR EM CÃO: UM RELATO DE CASO. REASE [Internet]
4) . 14º de novembro de 2024 [citado 19º de maio de 2026];10(11):3684-93. Disponível em: https://periodicorease.pro.br/rease/article/view/16940
5) Casanova MAS, Degregori EB, Martins LR. Postoperative home care for dogs and cats: an analysis based on owners' perceptions. Pubvet [Internet]. 2026 Jan. 29 [cited 2026 May 22];20(01):e1886. Available from: https://ojs.pubvet.com.br/index.php/revista/article/view/4416
6) Fossum, T. W. Cirurgia de Pequenos Animais. 5. ed. Rio de Janeiro: Elsevier, 2019.
7) Johnston, S. A.; Tobias, K. M. Veterinary Surgery: Small Animal Expert Consult. St. Louis: Elsevier, 2018.
8) Piermattei, D. L.; Flo, G. L.; DeCamp, C. E. Brinker, Piermattei and Flo's Handbook of Small Animal Orthopedics and Fracture Repair. 5. ed. St. Louis: Elsevier, 2016.

Manifestação Sistêmica e Envolvimento Perineural por *Toxoplasma gondii* em Felinos

Marina Gatto* Médica Veterinária Doutoranda do Programa de Pós-Graduação em Bioexperimentação da Universidade de Passo Fundo (UPF);

Graziele Linhares: Acadêmica do Curso de Medicina Veterinária EASAN-UPF;

Elisa de Oliveira Soares: Médica Veterinária e professora responsável pelo Laboratório de Patologia da Universidade do Oeste de Santa Catarina (UNOESC)

João Paulo da Silva Cavasani: Médico Veterinário Doutorando do Programa de Pós-graduação em Ciências Veterinárias da Universidade Federal de Mato Grosso

Caroline Argenta Pescador: Professora doutora do curso de medicina veterinária da UFMT

Adriana Costa da Motta: Professora doutora do curso de medicina veterinária - EASAN e PPGBIOEXP da UPF

*E-mail para correspondência: marinagattoo13@gmail.com

Resumo

A toxoplasmose é uma zoonose causada por *Toxoplasma gondii*, podendo provocar manifestações sistêmicas e neurológicas graves em felinos imunossuprimidos. Este trabalho relata dois casos diagnosticados no Laboratório de Patologia Animal da Universidade de Passo Fundo. O primeiro envolveu um felino infectado pelo vírus da leucemia felina (FeLV) com febre, anemia e alterações respiratórias, apresentando lesões inflamatórias em pulmão, fígado e coração associadas à presença do protozoário. O segundo caso referiu-se a um felino com paraplegia, no qual foi identificada perineurite mononuclear crônica associada a cistos de *T. gondii* na região lombossacral. Em ambos os casos, a infecção foi confirmada por imunohistoquímica. Os achados demonstram que a toxoplasmose pode causar comprometimento multissistêmico e neurológico em felinos, destacando a importância da histopatologia e da imunohistoquímica para o diagnóstico e compreensão da patogenia da doença.

Palavras-chave: *Felis catus*; protozoário; neurologia; imunossupressão; patologia.

Introdução

A toxoplasmose é uma zoonose causada por *Toxoplasma gondii*, tendo os felídeos como hospedeiros definitivos e principais eliminadores de oocistos no ambiente (1,2,3,6). A infecção ocorre principalmente pela ingestão de oocistos esporulados, cistos teciduais ou por via transplacentária, com disseminação sistêmica dos taquizoítos, especialmente em animais imunossuprimidos (2,3,8).

As manifestações clínicas são variáveis, incluindo febre, anemia, alterações respiratórias, neurológicas e oculares, podendo acometer o sistema nervoso central e periférico (1-3,5-7).

O presente trabalho descreve manifestações sistêmicas e neurológicas associadas à infecção por *Toxoplasma gondii* em dois felinos submetidos à necropsia no Laboratório de Patologia Animal da Universidade de Passo Fundo.

Descrição dos Casos

Caso 1: Foi recebido para necropsia no LPA da Universidade de Passo Fundo um felino (*Felis catus*) positivo para FeLV, com histórico de febre, anemia persistente e angústia respiratória. Ao exame externo observaram-se lesões crostosas e alopécicas nos pavilhões auriculares, previamente diagnosticadas como mastocitoma de baixo grau e complexo granuloma eosinofílico felino, além de mucosas pálidas.

Na necropsia verificaram-se edema e consolidação pulmonar, traqueia edemaciada, fígado alaranjado, linfonodos mesentéricos congestos e hemorragias em cérebro e cerebelo. Histologicamente observaram-se pneumonia intersticial mista, hepatite necrossupurativa multifocal, miocardite discreta e estruturas compatíveis com *Toxoplasma gondii* em pulmão, fígado e coração.

Caso 2: Foi atendido no Hospital Veterinário da UPF um felino (*Felis catus*) com paraplegia e ausência de dor profunda nos membros pélvicos, com evolução de aproximadamente 30 dias. Radiografias não evidenciaram alterações traumáticas e, apesar da terapia de suporte, o animal evoluiu para óbito.

Radiografias não evidenciaram alterações traumáticas. Instituiu-se terapia de suporte com analgésicos e anti-inflamatório esteroidal, porém o paciente evoluiu para óbito.

Na necropsia observou-se ruptura parcial de bexiga associada à peritonite química aguda, além de congestão encefálica e hemorragias multifocais na medula espinhal. Na histopatologia identificaram-se áreas multifocais de perineurite mononuclear crônica moderada envolvendo nervos lombares e sacrais, associadas a estruturas sugestivas de cistos de *Toxoplasma gondii*, com discreta extensão às leptomeninges medulares.

Na histopatologia identificaram-se áreas multifocais de perineurite mononuclear crônica moderada envolvendo nervos lombares e sacrais, associadas a estruturas sugestivas de cistos de *Toxoplasma gondii*, com discreta extensão às leptomeninges medulares.

Por meio da imunohistoquímica, ambos os casos apresentaram positividade para *Toxoplasma gondii*. A técnica foi realizada utilizando anticorpo policlonal anti-*Toxoplasma gondii* e sistema de revelação por diaminobenzidina (DAB).

Figura 1. Imunohistoquímica anti-*Toxoplasma gondii* em tecidos de felino doméstico (*Felis catus*): (A) Fígado apresentando numerosos taquizoítos imunomarcados em marrom distribuídos multifocalmente no parênquima hepático. Barra = 20 µm, caso 1. (B) Miocárdio evidenciando cisto tecidual de *T. gondii* fortemente imunomarcado, (seta preta). Barra = 10 µm, caso 1. (C) Medula espinhal lombossacral com estrutura compatível com cisto de *T. gondii* apresentando intensa imunomarcação marrom, (seta preta). Barra = 10 µm, caso 2. (D) Cisto que indica *Toxoplasma gondii*, (seta preta). HE, 20 µm, caso 2.

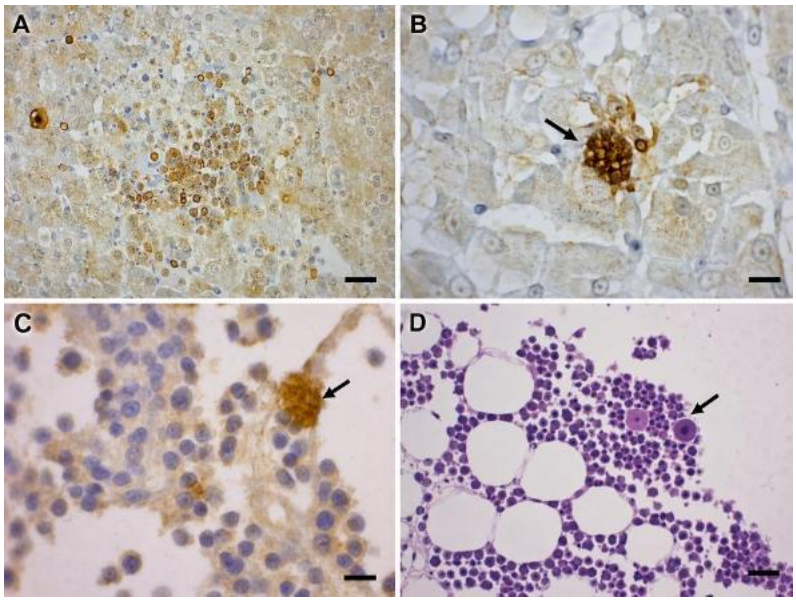

Discussão

Os achados observados nos dois casos demonstram a ampla capacidade de disseminação sistêmica de *Toxoplasma gondii*, especialmente em animais imunossuprimidos (2,3,5). No primeiro caso, a positividade para FeLV provavelmente favoreceu a multiplicação e disseminação do protozoário, resultando em importantes lesões inflamatórias em pulmão, fígado e coração, compatíveis com formas graves da toxoplasmose felina (3-5).

As alterações pulmonares observadas justificam o quadro respiratório apresentado pelo animal e sustentam a insuficiência respiratória como provável causa da morte (3,5). Da mesma forma, as lesões hepáticas e cardíacas corroboram a disseminação sistêmica do agente descrita na literatura (3-5,8).

No segundo caso, o comprometimento neurológico associado à perineurite mononuclear demonstra uma apresentação incomum da toxoplasmose felina, possivelmente relacionada à disfunção vesical, retenção urinária e ruptura da bexiga (1,6,7).

Embora a diferenciação morfológica entre *Toxoplasma gondii* e *Neospora caninum* em cortes histológicos corados por hematoxilina e eosina seja limitada, a imunohistoquímica foi fundamental para confirmação etiológica (8). Além disso, o uso de glicocorticoides em pacientes imunossuprimidos pode favorecer a exacerbação da infecção toxoplásmica (2,3,5).

Conclusão

A toxoplasmose felina pode manifestar-se de forma sistêmica e neurológica, especialmente em animais imunossuprimidos, promovendo lesões inflamatórias severas e comprometimento neural periférico. A associação entre achados macroscópicos, histopatológicos e imunohistoquímicos foi fundamental para o diagnóstico e compreensão da patogenia dos casos. Tais exames mostraram-se indispensáveis na investigação das causas de morte associadas à infecção por *Toxoplasma gondii*.

Referências

1. CHAVES RO, et al. Doenças neurológicas em gatos: 155 casos. Pesquisa Veterinária Brasileira. 2018;38(1):107-112.

2. FILHO MC. Toxoplasmose felina: revisão de literatura. 2017. Monografia (Graduação em Medicina Veterinária) – Universidade Federal de Campina Grande, Campina Grande, 2017.

3. GALVÃO ALB, et al. Aspectos da toxoplasmose na clínica de pequenos animais. Semina: Ciências Agrárias. 2014;35(1):393-410.

4. LIDBURY JA, COOK AK, STEINER JM. Hepatic encephalopathy in dogs and cats. Journal of Veterinary Emergency and Critical Care. 2016;26(4):471-487.

5. PENA HFJ, et al. Toxoplasmose fatal em gato doméstico imunossuprimido do Brasil causada por *Toxoplasma gondii*. Brazilian Journal of Veterinary Parasitology. 2017;26(2):177-184.

6. SANTORO MB, BAHR ARIAS MV. Complicações observadas em cães e gatos com doenças neurológicas. Pesquisa Veterinária Brasileira. 2018;38(6):1159-1171.

7. TOGNI M, et al. Aspectos epidemiológicos, clínicos e anatomopatológicos da infecção por *Gurltia paralysans* em gatos. Pesquisa Veterinária Brasileira. 2013;33(3):363-371.

8. ZACHARY JF. Pathologic basis of veterinary disease. 6.ed. St. Louis: Elsevier; 2017.

Mastocitoma de Nasofaringe em Cão: Relato de Caso

Natália de Oliveira Matte-Residente em Clínica Médica Veterinária de pequenos animais-Univeridade Luteral do Brasil-ULBRA/Canoas; **Rebeca Luiza Overbeck Braga**-Residente em Clínica Médica Veterinária de pequenos animais-Univeridade Luteral do Brasil-ULBRA/ Canoas; **Eduarda Kunrath Meyer**-Residente em Clínica Cirúrgica de Pequenos animais-Universidade Luterana do Brasil-ULBRA ; **Morgana Martins Nunes**-Residente em Anestesiologia veterinária-Universidade Luterana do Brasil-ULBRA/Canos ; **Milena Blos**-Residente em Clínica Cirúrgica de Pequenos animais-Universidade Luterana do Brasil-ULBRA/Canoas; **Rafaella Medina Hellfeldt**-Preceptora de Clínica Médica de pequenos animais Universidade Luteral do Brasil-ULBRA/Canoas ;

Resumo

O mastocitoma é a neoplasia cutânea mais frequente em cães, porém sua ocorrência em mucosas e regiões extracutâneas, como a nasofaringe, é rara e apresenta características biológicas distintas. Este relato descreve o caso de uma cadela sem raça definida, castrada, de nove anos de idade, atendida com histórico de dificuldade respiratória e aumento progressivo de volume cervical há um mês. Ao exame físico observou-se aumento de linfonodos submandibulares. Exames radiográficos e ultrassonográficos não permitiram a delimitação da lesão, sendo realizada tomografia computadorizada associada à citologia, que evidenciou massa nasofaríngea com suspeita de processo neoplásico. A paciente foi submetida à linfadenectomia e ressecção parcial da massa, sendo o material encaminhado para histopatologia e imuno-histoquímica, que confirmaram o diagnóstico de mastocitoma com metástase em linfonodo retrofaríngeo. Após avaliação oncológica, instituiu-se quimioterapia neoadjuvante com vimblastina (2 mg/m²) visando citorredução tumoral para posterior reintervenção cirúrgica. O caso destaca os desafios diagnósticos e terapêuticos dos mastocitomas localizados em nasofaringe, especialmente devido à dificuldade de acesso à região, ao potencial metastático e à limitação na avaliação dos linfonodos regionais. A tomografia computadorizada mostrou-se fundamental para o estadiamento e planejamento terapêutico. Conclui-se que o mastocitoma nasofaríngeo deve ser considerado entre os diagnósticos diferenciais de cães com sinais respiratórios superiores persistentes e aumento de volume cervical, sendo essencial a utilização de métodos diagnósticos avançados e abordagem multimodal para o adequado manejo desses pacientes.

Palavras-chave: neoplasia de mucosa; metástase linfonodal; diagnóstico por imagem; oncologia veterinária; quimioterapia.

Introdução

O mastocitoma é a neoplasia cutânea mais frequente em cães, porém sua ocorrência em mucosas e regiões extra cutâneas, como a nasofaringe, é considerada rara e biologicamente distinta. Tumores nessa localização anatômica apresentam desafios diagnósticos significativos devido à dificuldade de acesso para inspeção visual e amostragem. Historicamente, mastocitomas de mucosas têm sido associados a um comportamento mais agressivo e maior potencial metastático em comparação aos cutâneos de baixo grau, embora estudos recentes sugiram variabilidade.

Devido à anatomia complexa da nasofaringe, de difícil palpação, uma vez que a inspeção direta é dificultada e a sintomatologia inicial pode ser inespecífica. O mastocitoma em nasofaringe manifestando-se como estertores, dificuldade respiratória, espirros, epistaxe ou disfagia. A drenagem linfática da região, envolvendo principalmente os linfonodos retrofaríngeos mediais, frequentemente não palpáveis, também contribui para a subestimação da presença de metástases, tornando o estadiamento inadequado um risco real.

Estudos prévios apontam que mastocitomas de mucosa ou cavidades tendem a apresentar maior potencial metastático e comportamento biológico distinto dos mastocitomas cutâneos de baixo grau (1). Além disso, fatores como localização anatômica profunda, dificuldade de obtenção de margens cirúrgicas amplas e necessidade de terapias multimodais tornam esses casos desafiadores para o clínico.

Dessa forma, o objetivo deste trabalho foi relatar um caso de mastocitoma nasofaríngeo com metástase linfonodal em um cão, destacando os desafios diagnósticos e terapêuticos associados a essa apresentação incomum.

Descrição

Um canino, sem raça definida, fêmea, de 9 anos, castrada foi atendida no Hospital de Clínicas Veterinárias da Universidade Luterana do Brasil, com queixa de dificuldade respiratória e aumento de volume cervical. A responsável relata aumento progressivo, há aproximadamente um mês, normofágica, normodpsica e normoúria. Em exame físico, alerta, ECC 8/8, aumento de volume em linfonodos submandibulares. Nos exames radiográfico e ultrassonográfico não foi possível delimitar a massa, sendo então solicitada tomografia computadorizada com coleta de citologia, que destacou massa nasofaríngea com diferencial para pólipo nasofaríngeo e processo neoplásico a esclarecer (Figura 1).

A paciente foi encaminhada para procedimento cirúrgico de linfadenectomia, devido a descompensação anestésica foi possível somente a retirada unilateral do linfonodo e massa nasofaríngea, sendo encaminhado para análise histopatológica e posteriormente imuno-histoquímica com resultado de mastocitoma com metástase nodal de retrofaríngeo.

A paciente foi encaminhada para avaliação oncológica especializada e instituído tratamento quimioterápico para auxiliar na citorredução com vimblastina in bolus na dose de 2mg/m² para posterior reintervenção.

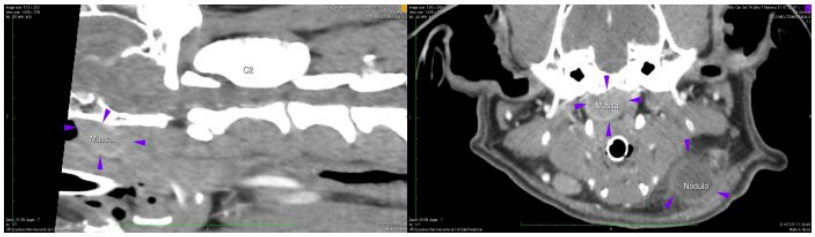

Figura 1: Tomografia computadorizada de região cervical com destaque para massa nasofaríngea.

Discussão

Este relato de caso descreve o caso de mastocitoma em região de nasofaringe, pela escassez de literatura específica sobre mastocitomas restritos à nasofaringe, uma vez que a maioria dos dados

disponíveis agrupa esses tumores genericamente como "orais" ou de "cabeça e pescoço". Dada a complexidade cirúrgica da região nasofaríngea e a necessidade de terapias multimodais (cirurgia, quimioterapia, eletroquimioterapia ou radioterapia), é fundamental compilar dados sobre o prognóstico e a eficácia dos tratamentos. Este estudo contribui para a prática veterinária ao fornecer evidências sobre a importância do estadiamento avançado, como tomografia e citologia de linfonodos sentinelas (2) e auxiliar na tomada de decisão clínica, frente a essa apresentação atípica.

Devido à dificuldade de obtenção de margens cirúrgicas adequadas e ao maior potencial metastático descrito para essas apresentações. Nesse contexto, para o tratamento a abordagem multimodal é frequentemente recomendada, associando cirurgia, quimioterapia e, quando disponível, radioterapia ou eletroquimioterapia.

Optou-se pela instituição de quimioterapia neoadjuvante com vimblastina na dose de 2 mg/m², visando promover citorredução tumoral e possibilitar uma nova abordagem cirúrgica. A vimblastina é um dos protocolos mais utilizados para mastocitomas de comportamento biológico agressivo(3), especialmente quando associada à presença de metástases regionais. A presença de metástase em linfonodo retrofaríngeo observada neste caso reforça a importância da avaliação dos linfonodos regionais durante o estadiamento, uma vez que o comprometimento linfonodal está associado a alterações prognósticas relevantes em cães com mastocitoma (4). Além disso, o tratamento sistêmico tem como objetivo controlar possíveis micrometástases não detectadas durante o estadiamento inicial.

A utilização da tomografia computadorizada foi fundamental para o planejamento terapêutico, permitindo melhor avaliação da extensão da lesão e do comprometimento de estruturas adjacentes. Casos semelhantes descritos na literatura reforçam a importância do diagnóstico precoce e do estadiamento avançado para definição do prognóstico e escolha da terapia mais adequada.

Conclusão

O mastocitoma nasofaríngeo constitui uma neoplasia rara e de difícil diagnóstico em cães. A tomografia computadorizada associada à citologia, histopatologia e imuno-histoquímica permite diagnóstico e estadiamento adequados. A abordagem multimodal favorece o planejamento terapêutico e o manejo clínico desses pacientes.

Referências Bibliográficas

1. Gieger TL, Nordone SK, Wall M, Hohenhaus AE, McEntee MC, Bergman PJ. Biological behavior of oral and perioral mast cell tumors in dogs: 44 cases (1996-2006). Journal of the American Veterinary Medical Association. 2010;237(8):936-942.

2. Lapsley J, Reeves RA, Liptak JM. Sentinel lymph node mapping of head and neck mast cell tumours in dogs. Veterinary and Comparative Oncology. 2019;17(3):351-358.
3. London CA, Thamm DH. Mast Cell Tumors. In: Vail DM, Thamm DH, Liptak JM, editors. Withrow and MacEwen's Small Animal Clinical Oncology. 6th ed. St. Louis: Elsevier; 2020. p.382-403.
4. Weishaar KM, Thamm DH, Worley DR, Kamstock DA. A novel histologic grading system for canine nodal mast cell tumor metastasis. Veterinary Pathology. 2014;51(5):902-908.

Maus-Tratos Contra a Fauna Silvestre: Um Estudo de Caso com Animais Apreendidos na Planície Litorânea do Piauí

A.A.X. Soares[a*]

[a] *Núcleo Regional de Polícia Científica de Parnaíba-PI, Departamento de Polícia Científica, Polícia Civil, Parnaíba (PI), Brasil*
**Endereço de e-mail para correspondência: alisonximenes@gmail.com. Tel.: +55-85-98976-7677.*

RESUMO: O tráfico de animais silvestres gera severos impactos à biodiversidade e frequentemente está associado a crimes de maus-tratos. Este trabalho teve como objetivo relatar a ocorrência de maus-tratos constatados em animais apreendidos na Planície Litorânea do Piauí. A perícia foi realizada na sede do IBAMA em Parnaíba-PI, onde 68 animais, divididos em 16 grupos taxonômicos foram avaliados. Os exames externos revelaram vestígios de maus-tratos em 11 dos 16 grupos avaliados, englobando espécies como tucanos-toco, gralhas-cancã, papagaios-verdadeiros e calopsitas. Dentre os principais achados periciais, constataram-se lesões penáceas na região caudal, corte intencional das rêmiges, lesões no topo da cabeça e desvio ósseo em membro. Evidenciou-se superpopulação em espaço confinado e acentuada deposição de sujidades em comedouros e bebedouros. Com base no Protocolo de Perícia em Bem-Estar Animal, essas alterações caracterizaram falhas graves nos indicadores de saúde, nutrição, ambiente e comportamento. Concluiu-se que as evidências físicas de injúrias e as condições sanitárias precárias validaram de forma inequívoca a ocorrência do crime de maus-tratos, evidenciando a necessidade de intensificar a fiscalização contra crimes ambientais na região litorânea piauiense.

Keywords: Animais Silvestres, Medicina Veterinária Legal; Perícia Veterinária; Protocolo de Perícia em Bem Estar Animal.

INTRODUÇÃO

O tráfico de animais silvestres é um negócio lucrativo, movimentando, anualmente, em todo mundo, cerca de vinte bilhões de dólares, sendo que o Brasil participa desse mercado ilícito com uma quantia que varia de um bilhão e meio a dois bilhões de dólares por ano, representando em sua grande maioria por animais da classe das aves (1). O tráfico de animais silvestres é uma atividade ilegal que causa impactos severos à biodiversidade. A retirada de indivíduos de sua localidade original tem efeitos diretos e indiretos nas funções biológicas e ecológicas. Anualmente,

agências de controle apreendem um grande número de espécimes de vida selvagem ou suas partes, provenientes do comércio ilegal. Esses animais e plantas confiscados vêm de várias partes do mundo e são comercializados tanto local como globalmente (2).

O ordenamento jurídico brasileiro tipifica a conduta de maus-tratos a animais no artigo nº

32 da Lei nº9.605/1998 (Lei de Crimes Ambientais), que criminaliza atos de abuso, maus-tratos, ferir ou mutilar espécimes da fauna silvestre, doméstica, domesticada, nativa ou exótica, sujeito à pena de três meses a um ano, e multa (3). A Resolução nº 1.236/2018 do CFMV define maus-tratos como qualquer ato, direto ou indireto, comissivo ou omissivo, que intencionalmente ou por negligência, imperícia ou imprudência provoque dor ou sofrimento desnecessário aos animais (4).

Este trabalho tem como objetivo relatar a ocorrência de maus-tratos constatados em animais apreendidos na planície litorânea do Piauí.

DESCRIÇÃO DO CASO

Na manhã do dia 17 de julho de 2025, o Núcleo Regional de Polícia Científica de Parnaíba – PI recebeu um chamado para realização de perícia de maus-tratos em animais silvestres, a ser realizada na sede do IBAMA - Parnaíba.

Um total de 68 (sessenta e oito) animais, divididos em 16 grupos, foram avaliados sendo: 1 macaco-prego, 3 tucanos, 7 gralhas-cancã, 1 corrupião, 1 juriti-de-testa-branca, 10 rolas-turca, 2 papagaios-verdadeiros, 3 periquitos-da-caatinga, 5 galos-de-campina, 1 jabuti-vermelho, 4 rolinhas-fogo-apagou, 2 jandaias-verdadeiras, 17 periquitos-australiano, 2 sanhaços-do-coqueiro, 3 calopsitas e 6 rolinhas-roxa (Tabela 1).

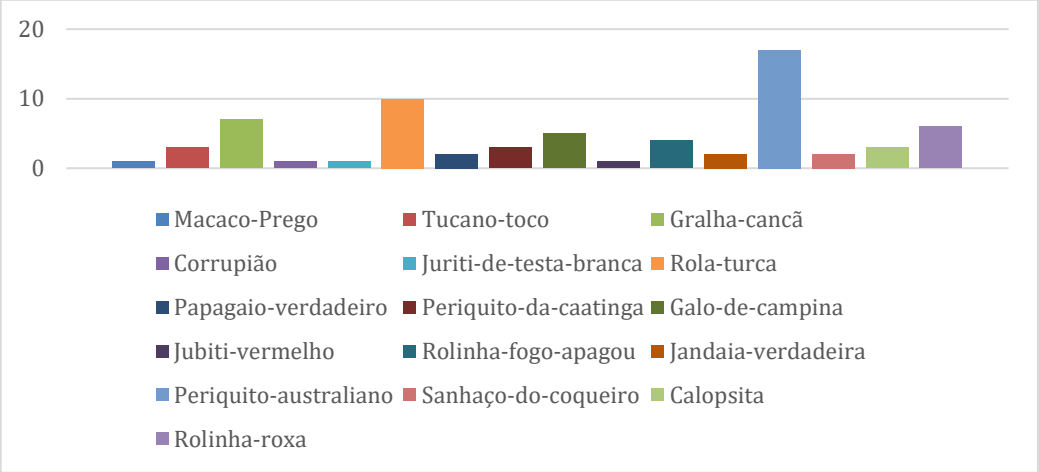

Tabela 1. Gráfico dos espécimes avaliados.

Os animais foram separados em grupo de acordo com a espécie a qual pertenciam. A identificação taxonômica baseou-se na comparação das características morfológicas externas.

No exame externo foram observados vestígios de maus-tratos nos grupos dos tucanos-toco, das gralhas-cancã, do juriti-de-testa-branca, das rolas-turca, dos papagaios-verdadeiros, dos periquitos-da-caatinga, das jandaias-verdadeiras, das rolas-turca, dos

periquitos-australianos, das calopsitas e das rolinhas-roxa.

Dentre os vestígios periciais, observaram-se lesões penáceas em região caudal, corte das rêmiges (penas das asas), lesões em topo da cabeça, desvio ósseo em membro, além de superpopulação em espaço confinado e elevada quantidade de sujidades nas gaiolas.

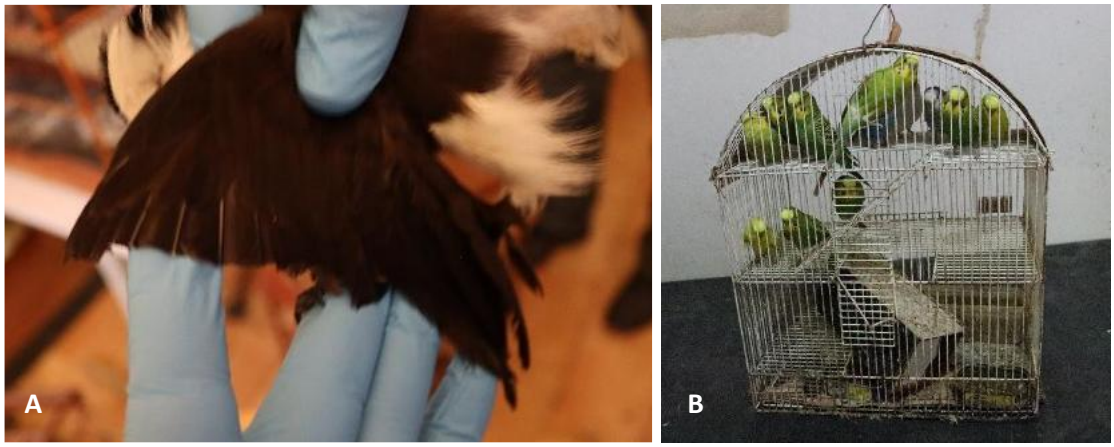

Figura 1. (A) Corte de asa em Gralha-cancã. (B) Superpopulação em espaço confinado de periquitos-australianos.

DISCUSSÃO

A grande biodiversidade da fauna brasileira faz do Brasil um dos principais centros de tráfico de animais silvestres do mundo, infelizmente. Estima-se que este comércio ilegal movimente cerca de um bilhão de dólares anualmente, tornando-se a terceira maior atividade ilícita do mundo, superada apenas pelo tráfico de drogas e de armas. Dentre os animais capturados para o comércio ilegal, os Passeriformes constituem o grupo mais representativo, muito provavelmente devido à beleza, canto, ampla distribuição geográfica e alta diversidade (6).

Nos espécimes avaliados foi possível a constatação de penas de asas cortadas, os quais caracterizam inadequações com relação aos indicadores comportamentais quando correlacionado com “Protocolo de Perícia em Bem-Estar Animal – PPBEA”, desenvolvido por Hammerschimidt e Molento (5). O corte da pena das asas restringe a capacidade de voo das aves impedindo de expressar seu comportamento natural de locomoção e exploração do ambiente.

Parte dos espécimes permanecia nos mesmos recintos em que fora apreendida no local do crime. A partir dos exames realizados, constataram-se inadequações nos indicadores nutricionais, sanitários e de conforto animal (5). Essas inconformidades decorreram da sujidade em bebedouros e comedouros e do confinamento de múltiplos espécimes em gaiolas subdimensionadas.

CONCLUSÃO

A avaliação pericial dos animais apreendidos permitiu constatar falhas graves nos domínios da saúde, nutrição, ambiente e comportamento, validando a ocorrência de maus-tratos. O confinamento em gaiolas subdimensionadas e o corte de penas das asas refletem a negligência crônica a que esses animais são submetidos no mercado ilícito. Diante disso, este estudo sinaliza a necessidade de intensificação das operações de fiscalização de crimes contra a fauna na planície litorânea do Piauí e do fortalecimento de políticas públicas voltadas a reabilitação e conservação da fauna regional.

REFERÊNCIAS BIBLIOGRÁFICAS

1) Oliveira, M. A. Tráfico de Animais Silvestres. Perícia Federal, Brasília -DF, Ano II, Nº6, p. 14 a 17, junho de 2000. Associação Nacional dos Peritos Criminais Federais.

2) Costa, F.J.V.; de Carvalho, C.B.V.; de Almeida, M.A.; Duar, B.A. e Nardoto, G.B. Uso de isótopos forenses em crimes contra a fauna. Perícia Federal. Ano XX, Nº53, p. 21 a 30. agosto de 2024. Associação Nacional dos Peritos Criminais Federais.

3) BRASIL. Lei nº 9.605, de 12 de fevereiro de 1998. Dispõe sobre as sanções penais e administrativas derivadas de condutas e atividades lesivas ao meio ambiente, e dá outras providências. Brasília, DF: Presidência da República, [1998]. Disponível em: http://www.planalto.gov.br/ccivil_03/leis/l9605.htm. Acesso em: 15 jun. 2026.

4) CONSELHO FEDERAL DE MEDICINA VETERINÁRIA (CFMV). Resolução nº 1.236, de 26 de outubro de 2018. Define e caracteriza crueldade, abuso e maus-tratos contra animais vertebrados, dispõe sobre a conduta de médicos veterinários e zootecnistas e dá outras providências. Brasília, DF: CFMV, 2018. Disponível em: http://portal.cfmv.gov.br/. Acesso em: 15 jun. 2026.

5) TOSTES, R.A.; REIS, S. T. J.; CASTILHO, V. V. Tratado de Medicina Veterinária Legal. Curitiba: MEDVEP, 2024.

6) CUBAS, Z.S.; SILVA, J. C.R.; CAT>O-DIAS, J. L. Tratado de animais selvagens: medicina veterinária. 2. ed. São Paulo: Roca, 2014.

Medicina Veterinária em Populações Vulneráveis: Perfil dos Atendimentos do Projeto Médicos Veterinários de Rua Vinculado à ONG Médicos do Mundo em Porto Alegre, RS

Mariana Limongi Flach – Discente de Medicina Veterinária do Centro Universitário Ritter dos Reis (UniRitter), RS
Ísis Moukaddem de Souza - Discente de Medicina Veterinária do Centro Universitário Ritter dos Reis (UniRitter), RS
Natalia Franco do Carmo - Discente de Medicina Veterinária do Centro Universitário Ritter dos Reis (UniRitter), RS
Kadígia Pitol Dutra – Médica Veterinária Autônoma, RS
Delma Maria Gonçalves Lima – Médica Veterinária Autônoma, RS
Mariana Caetano Teixeira – Profª Drª de Medicina Veterinária do Centro Universitário Ritter dos Reis (UniRitter), RS

Resumo: O acesso aos serviços veterinários ainda representa um desafio para populações em situação de vulnerabilidade social, podendo impactar diretamente na saúde e no bem-estar dos animais, bem como na saúde única. O projeto Médicos Veterinários de Rua, vinculado aos Médicos de Rua, realiza atendimentos clínicos, preventivos e educativos destinados a cães e gatos pertencentes a essa população. O objetivo deste estudo foi caracterizar o perfil dos atendimentos realizados pelo projeto durante o ano de 2025. Foram analisadas 138 fichas de atendimento obtidas por meio de formulário padronizado contendo informações sobre os animais, seus tutores, motivos da consulta, procedimentos realizados e diagnósticos observados. O principal local de atendimento foi o Viaduto João Pessoa, responsável por 103 atendimentos. Os motivos mais frequentes para procura do serviço incluíram vacinação, revisões clínicas, doenças e controle de ectoparasitas. Entre os diagnósticos registrados destacaram-se dermatites, sarna, diarreias, presença de ectoparasitas e casos isolados de cinomose. Durante as ações, 48 animais receberam vacinação. Os resultados demonstram a relevância da medicina veterinária social na promoção da saúde animal, prevenção de zoonoses e fortalecimento do conceito de saúde única em populações vulneráveis. Conclui-se que projetos de assistência veterinária comunitária desempenham papel fundamental na ampliação do acesso aos cuidados básicos de saúde animal e na melhoria da qualidade de vida dos animais e seus tutores.

Palavras-chave: Saúde única; medicina veterinária social; vulnerabilidade social; prevenção; zoonoses.

Introdução: A Medicina Veterinária possui papel fundamental na promoção da Saúde Única, integrando a saúde animal, humana e ambiental (1). Entretanto, animais pertencentes a pessoas em situação de vulnerabilidade social frequentemente apresentam acesso restrito aos serviços veterinários, o que dificulta a realização de medidas preventivas, como vacinação e controle parasitário, além do diagnóstico e tratamento de enfermidades (2). Nesse contexto, iniciativas de assistência comunitária têm contribuído

para ampliar o acesso aos cuidados básicos de saúde animal, promovendo também educação em saúde e guarda responsável (3). O projeto Médicos Veterinários de Rua, vinculado à ONG Médicos do Mundo, realiza atendimentos veterinários gratuitos destinados a cães e gatos pertencentes a populações socialmente vulneráveis no município de Porto Alegre, Rio Grande do Sul. O objetivo deste estudo foi caracterizar o perfil dos atendimentos realizados pelo projeto durante o ano de 2025.

Material e Métodos: Foi realizado um estudo observacional, descritivo e retrospectivo por meio da análise de 138 fichas de atendimento registradas pelo projeto Médicos Veterinários de Rua durante o ano de 2025. As informações foram obtidas a partir de formulário padronizado contendo dados referentes aos tutores, características dos animais, histórico clínico, situação vacinal, procedimentos realizados e diagnósticos registrados. Os dados foram organizados em planilha eletrônica e submetidos à análise descritiva utilizando frequências absolutas para caracterização dos atendimentos.

Resultados e Discussão: Foram avaliados 138 atendimentos realizados durante o período analisado, sendo o Viaduto João Pessoa o principal local de atuação, responsável por 103 atendimentos. Os motivos mais frequentes para procura do serviço incluíram vacinação, revisões clínicas, avaliação de enfermidades e controle de ectoparasitas.

Durante as ações desenvolvidas pelo projeto, 48 animais receberam vacinação, evidenciando a relevância das medidas preventivas ofertadas à população assistida. Entre os principais diagnósticos observados destacaram-se dermatites, diferentes formas de sarna, infestações por pulgas, diarreias e casos isolados de cinomose. As sarnas identificadas foram predominantemente compatíveis com apresentações sarcópticas, demodécicas e otodécicas, enfermidades frequentemente associadas à limitação de acesso aos serviços veterinários e às condições de vulnerabilidade social. Adicionalmente, 80 animais receberam vermifugação e 118 animais receberam medicamentos para controle de ectoparasitas (Tabela 1), reforçando o papel do projeto na prevenção de enfermidades parasitárias e zoonoses. Ademais, foram distribuídos alimentos e utensílios para todos os animais atendidos, contribuindo para a manutenção do bem-estar animal e para o suporte aos tutores em situação de vulnerabilidade social.

Tabela 1 - Perfil dos atendimentos realizados pelo Projeto Médicos Veterinários de Rua em Porto Alegre, RS durante o ano de 2025.

Indicador	n	%
Total de atendimentos	138	100,0
Atendimentos no Viaduto João Pessoa	103	74,6
Outros locais	35	25,4
Animais vacinados	48	34,8
Animais não vacinados	90	65,2
Vermífugos distribuídos	80	58,0
Ectoparasiticidas distribuídos	118	85,5

Fonte: Elaborada pelos autores com base nas fichas de atendimento do ano de 2025 do projeto Médicos Veterinários de Rua, 2026.

Resultados semelhantes são descritos em estudos relacionados à medicina veterinária do coletivo, nos quais afecções dermatológicas e parasitárias figuram entre as principais demandas clínicas observadas em populações vulneráveis (4). Além da assistência individual aos animais, o atendimento dessas enfermidades possui relevância para a Saúde Única, uma vez que contribui para o controle de zoonoses, redução da circulação de agentes infecciosos e melhoria das condições de saúde das comunidades atendidas.

A elevada procura por serviços preventivos demonstra a necessidade da manutenção de programas de assistência veterinária comunitária, uma vez que tais ações contribuem para a promoção da saúde animal, prevenção de zoonoses e fortalecimento do vínculo entre tutores e seus animais. Observou-se a existência de fichas com preenchimento incompleto de informações referentes à espécie, sexo e condição reprodutiva dos animais. Essa limitação reduziu a disponibilidade de dados para determinadas análises epidemiológicas, devendo ser considerada na interpretação dos resultados apresentados.

Conclusões: O projeto Médicos Veterinários de Rua desempenha importante papel na assistência veterinária de populações socialmente vulneráveis. As principais demandas observadas envolvem vacinação, revisões clínicas e controle de ectoparasitas. As ações desenvolvidas contribuem para a promoção da saúde animal, prevenção de zoonoses e fortalecimento dos princípios da Saúde Única.

Referências

1. World Health Organization. One Health. Geneva: WHO; 2024.
2. Garcia RCM; Calderón N; Ferreira F. Consolidação da Medicina Veterinária do Coletivo no Brasil. Rev Educ Contin Med Vet Zootec CRMV-SP. 2012;10(3):14-19.
3. American Veterinary Medical Association. One Health: A New Professional Imperative. Schaumburg: AVMA; 2008.
4. Day MJ; Breitschwerdt E; Cleaveland S; et al. Surveillance of zoonotic infectious disease transmitted by small companion animals. Emerg Infect Dis. 2012;18(12):e1.

Megaesôfago Adquirido Associado À Pneumonia Aspirativa Em Cão Com Dificuldade De Adaptação Ao Manejo Dietético: Relato De Caso

Helena de Wille Manhães Mosso - Discente do Curso de Medicina Veterinária, Universidade Federal da Fronteira Sul (UFFS), Campus Realeza, PR.
Luiza Vanzella - Médica Veterinária, Programa de Aprimoramento Profissional em Medicina Veterinária (PAMMV), Universidade Federal da Fronteira Sul (UFFS), Campus Realeza, PR.
Stéfani Melo Baraldi - Médica Veterinária, Programa de Aprimoramento Profissional em Medicina Veterinária (PAMMV), Universidade Federal da Fronteira Sul (UFFS), Campus Realeza, PR.
Ana Júlia Melo - Médica Veterinária, Programa de Aprimoramento Profissional em Medicina Veterinária (PAMMV), Universidade Federal da Fronteira Sul (UFFS), Campus Realeza, PR.
Gentil Ferreira Gonçalves – Prof. Dr. de Medicina Veterinária, Universidade Federal da Fronteira Sul (UFFS), Campus Realeza, PR.

Resumo

O megaesôfago é uma afecção caracterizada pela dilatação do lúmen esofágico associada à hipomotilidade, podendo apresentar origem primária, idiopática ou secundária. O presente trabalho tem por objetivo descrever um caso de megaesôfago idiopático adquirido, em uma cadela de nove anos, atendida na Superintendência Unidade Hospitalar Veterinária (SUHVU), da Universidade Federal da Fronteira Sul, *Campus* Realeza-PR. O diagnóstico foi estabelecido com base nos sinais clínicos e exames complementares. O paciente apresentava regurgitação crônica, dispneia, tosse, emagrecimento progressivo e pneumonia aspirativa secundária. Observou-se ao exame radiográfico torácico, importante dilatação esofágica difusa, associada ao desvio ventral do trajeto traqueal e da silhueta cardíaca. Os achados hematológicos foram sugestivos de processo inflamatório sistêmico. Como tratamento foi indicado o manejo alimentar e postural conservador, mantendo o paciente em posição vertical durante e após a alimentação. No entanto, houve dificuldade de adaptação do tratamento, associada à piora clínica e nutricional do paciente, culminando na realização da eutanásia. O caso evidencia as dificuldades associadas ao manejo conservador do megaesôfago e seu impacto sobre a qualidade de vida do paciente .

Palavras-chave: Manejo dietético; Esofagopatias; Hipomotilidade.

Introdução

O megaesôfago é um distúrbio caracterizado pela dilatação do lúmen esofágico que resulta na hipomotilidade do segmento, podendo ter origem primária, idiopática ou secundária a obstruções esofágicas e distúrbios neuromusculares, como a miastenia gravis. O megaesôfago idiopático adquirido é uma das principais causas de regurgitação em cães, podendo ocasionar complicações como pneumonia aspirativa e emagrecimento progressivo.

O diagnóstico baseia-se em sinais clínicos e exame radiográfico torácico (1). O tratamento consiste principalmente no manejo dietético e postural do paciente, entretanto, a aplicabilidade e adesão ao manejo podem representar um desafio para os responsáveis, podendo ser necessária a utilização de sondas alimentares temporárias ou permanentes (1, 2). Esse trabalho tem por objetivo detalhar um caso de megaesôfago

idiopático adquirido, associado à pneumonia aspirativa em uma cadela de nove anos, correlacionando os achados clínicos e radiográficos com a literatura.

Descrição do caso

Foi atendido na Superintendência Unidade Hospitalar Veterinária (SUHVU), da Universidade Federal da Fronteira Sul, *Campus* Realeza-PR, uma cadela, sem raça definida (SRD), fértil, de 9 anos de idade, com histórico de regurgitação crônica de alimento e água, evolução aproximada de 30 dias, associada a emagrecimento progressivo, dispneia, tosse, espirros frequentes e secreção nasal mucopurulenta. Ao exame físico, observou-se estridor respiratório bilateral à ausculta torácica, com demais sinais físicos dentro dos parâmetros de normalidade.

Ao exame radiográfico torácico, observou-se importante dilatação esofágica difusa preenchida por conteúdo gasoso, ocasionando desvio ventral do trajeto traqueal e da silhueta cardíaca. Adicionalmente, identificou-se aumento de radiopacidade pulmonar em padrão brônquico, associado a componente intersticial nos lobos cranial e caudal esquerdos.

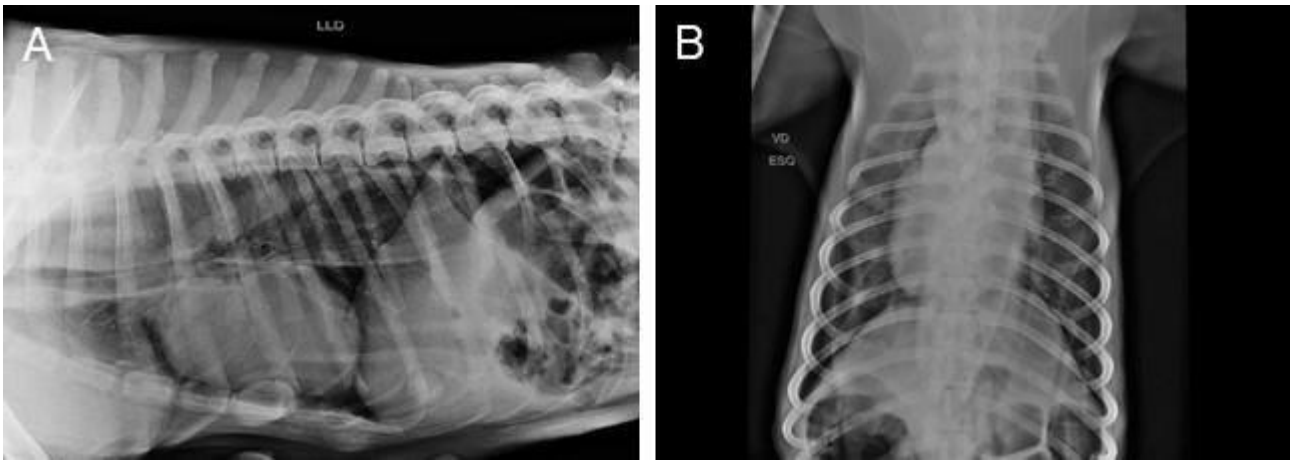

Figura 1. Imagens radiográficas de tórax de uma cadela com histórico de regurgitação, dispneia e tosse. A) Projeção laterolateral direita com evidenciação de megaesôfago generalizado, deslocamentos ventrais de traquéia e silhueta cardíaca. B) Radiografia torácica em projeção ventrodorsal evidenciando aumento de radiopacidade em padrão broncointersticial difusamente.

O hemograma indicou discreta anemia normocítica normocrômica, com tendência a microcitose (VCM: 61fL) por redução do hematócrito (31%), leucocitose (19.520/µL) por neutrofilia (15.470/uL) e hemácias em rouleaux. Para o tratamento, instituiu-se fluidoterapia de manutenção com solução de Ringer com Lactato, terapia antimicrobiana com amoxicilina associada ao clavulanato de potássio (15 mg/kg BID), aminofilina (6 mg/kg BID) e simeticona (1 gota/kg TID).

Foram instituídas orientações para manejo conservador do megaesôfago, baseado em alimentação fracionada com dieta pastosa. A alimentação deveria ser fornecida com o paciente em posição vertical durante e após a ingestão alimentar, sendo recomendada a utilização de um suporte semelhante à cadeira de Bailey. Após 18 dias de tratamento, observou-se melhora dos sinais respiratórios, porém houve persistência dos episódios de regurgitação e progressão do emagrecimento, com perda de 3,700kg.

No retorno clínico após 14 dias, observou-se perda adicional de 4,450kg de peso, associada à dificuldade na manutenção do paciente em posição vertical durante a alimentação, apesar da adaptação domiciliar de estrutura semelhante à cadeira de Bailey. O quadro de regurgitação persistiu, associado a diminuição gradativa de peso. Durante a evolução clínica do paciente, houve progressão da perda de peso e redução do escore corporal. Considerando a falha do manejo conservador, a dificuldade de adaptação ao suporte alimentar postural, o prognóstico desfavorável e a deterioração progressiva da qualidade de vida do paciente, optou-se pela realização da eutanásia.

Discussão

Os achados observados no caso descrito foram compatíveis com megaesôfago associado à pneumonia aspirativa, sendo essa uma das principais complicações secundárias, advinda da aspiração de conteúdo alimentar regurgitado (3). Houve melhora significativa dos sinais respiratórios após a instituição da terapia medicamentosa. A correlação da idade com o diagnóstico de megaesôfago idiopático foi compatível com a literatura, com maior ocorrência em cães adultos e idosos (4)

Os sinais clínicos observados no presente caso foram compatíveis com os descritos na literatura destacando-se regurgitação, perda de peso, e sinais respiratórios secundários, que podem representar os únicos sinais relatados, precedendo ou sobrepondo os sinais gastrointestinais (5). Os achados radiográficos foram compatíveis com a literatura, incluindo dilatação esofágica difusa, deslocamento ventral da traqueia e padrão pulmonar radiopaco, compatível com pneumonia aspirativa (5).

A discreta anemia normocítica normocrômica pode estar relacionada ao processo inflamatório crônico, possivelmente associado à evolução clínica do paciente. O leucograma que evidenciou leucocitose por neutrofilia também sugere processo inflamatório ativo, podendo estar associado à pneumonia aspirativa secundária ao megaesôfago (6). A discreta tendência à microcitose em parte das hemácias avaliadas em lâmina, pode ser relacionada ao comprometimento nutricional secundário à regurgitação crônica(6).

O manejo dietético instituído foi compatível com as recomendações descritas na literatura. (1). Entretanto, observou-se a dificuldade de adaptação ao manejo conservador, apesar da tentativa do uso de uma cadeira semelhante à de Bailey, fator que possivelmente contribuiu para a evolução desfavorável do paciente. Houve tentativa de sondagem nasoesofágica, porém a acentuada dilatação esofágica impediu a progressão adequada da sonda. A dificuldade de adequação ao manejo dietético é descrita como um dos principais fatores associados à regurgitação persistente, recidiva de pneumonia aspirativa, e progressão da perda de peso em pacientes refratários ao tratamento convencional (7).

Não existem fármacos comprovadamente eficazes para melhorar o peristaltismo esofágico em cães com megaesôfago idiopático, em razão da baixa responsividade da musculatura estriada esofágica aos procinéticos (1). O manejo alimentar pode melhorar a qualidade de vida, porém requer avaliação contínua da resposta clínica e da viabilidade do manejo conservador (8)."

Conclusão

O megaesôfago idiopático adquirido representa uma afeição que exige manejo dietético específico e desafiador. Exames complementares devem ser considerados durante a investigação e para exclusão de causas secundárias. O caso evidencia as dificuldades relacionadas ao manejo conservador e a importância da avaliação contínua do paciente durante a condução terapêutica.

Referências

(1) ETTINGER,Stephen J; FELDMAN, Edward C.Tratado de Medicina Interna Veterinária-Doenças do cão e do gato. Quinta edição Volume 2. Editora Gen/Guanabara Koogan.

(2) Lyngby, J. G.; Haines, J.M.; Adivinha, S.C.. Use of a videofluoroscopic feeding evaluation to guide management of dogs with congenital idiopathic megaesophagus. Veterinary Medicine and Science. 2022.

(3) Sherman, R.;Karagiannis, M..Pneumonia por aspiração em cães: uma revisão. Topical in Companion Animal Medicine. 2017.

(4) Mcbrearty, A. R. Alix R. at al. Clinical factors associated with death before discharge and overall survival time in dogs with generalized megaesophagus. Journal of Veterinary Internal Medicine. 2011.

(5) Nelson, R. W., Couto, C.G. Medicina veterinária interna de cães gatos. 5° ed.Guanabara Koogan. Gen.

(6) Brooks, M. B., et al. Schalm´s Veterinary Hematology. Willey Blackwell. 7° ed.

(7) Kanemoto, Yuca.Long-term management of a dog with idiopathic megaesophagus and recurrent aspiration pneumonia by use of an indwelling esophagostomy tube for suction of esophageal content and esophagogastric tube feeding. The Journal of Veterinary Medical Science. 2016.
(8) Mellor, D. G. Updating Animal Welfare Thinking: Moving beyond the “Five Freedoms” towards “A Life Worth Living”. Animal Welfare Science and Bioethics Centre, Institute of Veterinary, Animal and Biomedical Sciences. Nova Zelândia. 2016.

Megaesôfago adquirido em cão idoso sem etiologia definida: relato de caso

Autores:

Giuliana Francesca Marquetti, aprimoranda do programa de Aprimoramento em Clínica e Cirurgia de Pequenos Animais na FURB, SC;

Ana Clara Mondini, médica veterinária, SC;

James Oliveira de Aquino, médico veterinário docente na FURB. SC;

Amanda Mahnke Baccarin, médica veterinária docente na FURB, SC;

Thiago Neves Batista, médico veterinário docente na FURB, SC.

RESUMO:

O megaesôfago é uma afecção caracterizada pela dilatação e redução da motilidade esofágica, resultando em regurgitação frequente e predisposição a complicações graves, como pneumonia aspirativa. O presente trabalho teve como objetivo relatar um caso de megaesôfago adquirido atendido no Hospital Escola Veterinário da Fundação Universidade Regional de Blumenau, destacando os aspectos clínicos, diagnósticos e terapêuticos da enfermidade. O caso envolveu um cão previamente sem histórico de alterações clínicas, mantido sob cuidados hospitalares, que apresentou múltiplos episódios de regurgitação e aumento de volume em região cervical lateral à traqueia durante avaliação de rotina realizada em 18 de abril de 2026. Diante da suspeita clínica, foram realizadas radiografias cervical e torácica simples, que evidenciaram acentuada dilatação difusa do esôfago preenchido por conteúdo gasoso, deslocamento ventral da traqueia e discreto padrão broncointersticial pulmonar compatível com pneumonia aspirativa. Posteriormente, a radiografia contrastada confirmou dilatação esofágica, principalmente em porção cervical, levantando a hipótese de obstrução em entrada torácica. Como tratamento inicial, instituiu-se antibioticoterapia com enrofloxacina 2,5 mg/kg BID por 10 dias. A endoscopia revelou dilatação difusa do esôfago, redução do tônus parietal e presença de compressão extraluminal próxima à junção gastroesofágica, descartando corpo estranho e confirmando megaesôfago adquirido secundário à formação extramural. Após o diagnóstico definitivo, foi instituído manejo alimentar individualizado com fracionamento das refeições, alimento pastoso e alimentação em posição elevada, mantendo o paciente em posição vertical após a ingestão. Concluiu-se que a associação entre exame físico, exames de imagem e endoscopia foi fundamental para o diagnóstico definitivo, enquanto o manejo alimentar contínuo mostrou-se indispensável para o controle clínico e melhora da qualidade de vida do paciente.

Palavras-chave: regurgitação; dilatação esofágica; pneumonia aspirativa; endoscopia; motilidade gastrointestinal.

INTRODUÇÃO

O megaesôfago é uma afecção do sistema digestório caracterizada pela dilatação e redução da motilidade esofágica, comprometendo a passagem adequada do alimento até

o estômago, causando frequentes episódios de regurgitação. Essa condição pode ser congênita ou adquirida e trazer complicações graves como pneumonia aspirativa, agravando o quadro e podendo levar o animal a óbito[1, 2].

O esôfago possui função essencial na condução do alimento da faringe até o estômago por meio de movimentos peristálticos coordenados[3]. Quando há alteração na motilidade esofágica, como ocorre no megaesôfago, o conteúdo alimentar permanece retido no órgão, favorecendo regurgitação, perda de peso, desnutrição e comprometimento respiratório secundário à aspiração de alimento. O diagnóstico é realizado por meio da associação entre histórico clínico, sinais apresentados e exames de imagem, especialmente a radiografia torácica simples ou contrastada. O tratamento é baseado principalmente em manejo alimentar e cuidados de suporte, visando minimizar os episódios de regurgitação e prevenir complicações[2].

Diante da importância clínica dessa enfermidade e de suas possíveis complicações, o presente trabalho tem como objetivo relatar um caso de megaesôfago diagnosticado no Hospital Escola Veterinário da Fundação Universidade Regional de Blumenau, em um paciente sem histórico prévio de alterações clínicas. O relato busca destacar os aspectos clínicos, diagnósticos e terapêuticos da doença, contribuindo para o reconhecimento precoce e melhor compreensão do manejo dessa afecção na rotina da medicina veterinária.

RELATO DO CASO

Frequentemente, animais encaminhados pela prefeitura permanecem sob os cuidados do Hospital Escola Veterinário da FURB. Alguns pacientes necessitam de internação e monitoramento intensivo, enquanto outros aguardam lares temporários para alta hospitalar.

No dia 18 de abril de 2026, durante uma das avaliações de rotina, a médica-veterinária responsável pelo manejo observou que um dos cães no aguardo de alta hospitalar havia apresentado múltiplos episódios de regurgitação. Durante o exame físico inicial, também foi identificado aumento de volume na região cervical, lateralmente à traqueia, levantando suspeita de alteração esofágica. Destaca-se que anteriormente à essa data, tal paciente não apresentava esses sinais clínicos.

Diante da clínica observada, a principal suspeita diagnóstica passou a ser megaesôfago. Assim, no dia 20 de abril, foram realizadas radiografias da região cervical e

torácica, conforme demonstrado na Imagem 1 A. Os achados radiográficos evidenciaram acentuada dilatação difusa do esôfago, preenchido por conteúdo gasoso, além de deslocamento ventral da traquéia torácica, reforçando a suspeita clínica inicial. Adicionalmente, os campos pulmonares apresentaram discreta opacificação difusa com padrão broncointersticial, sugerindo fortemente a presença de pneumonia aspirativa, compatível com os sinais clínicos observados no paciente.

Imagem 1 – Exames de imagem complementares utilizados. A) Radiografia simples evidenciando dilatação esofágica em porção esofágica torácica além de padrão pulmonar compatível com pneumonia. B) Radiografia contrastada evidenciando dilatação em porção de esôfago cervical com impedimento da progressão do contraste em entrada do tórax. C) Processo compressivo extrínseco ou lesão de origem intramural, não havendo envolvimento da mucosa.

Para a confirmação diagnóstica, a radiografia da região cervical e torácica foi repetida com a utilização de contraste iodado administrado por via oral, permitindo melhor visualização. Observou-se dilatação do órgão, principalmente na porção cervical do esôfago (Imagem 1, B). Dessa forma, a principal hipótese para a causa do megaesôfago passou a ser a presença de um corpo estranho na entrada torácica, sendo necessária a realização de uma endoscopia para a confirmação. Após o primeiro exame radiográfico, foi iniciado o protocolo de antibioticoterapia para o tratamento da pneumonia. Foi utilizado enrofloxacina 10% com a dose de 2,5 mg/kg BID por 10 dias.

A endoscopia realizada no dia 27 de abril, evidenciou esôfago com dilatação difusa, aumento da complacência e redução do tônus parietal. Na região imediatamente cranial à junção gastroesofágica, observou-se área de protrusão intraluminal, decorrente de compressão extraluminal, com margens bem delimitadas (Imagem 1, C). Dessa forma, foi possível descartar o corpo estranho como causa do quadro e determinar que o animal

desenvolveu megaesôfago adquirido em consequência de uma formação extramural próxima à transição gastroesofágica.

Em síntese, a correlação entre os sinais clínicos apresentados e os resultados dos exames radiográficos e endoscópicos permitiu o diagnóstico de megaesôfago adquirido. A partir disso, foi instituído manejo alimentar individualizado, com o objetivo de minimizar episódios de regurgitação e reduzir o risco de complicações secundárias, como a pneumonia aspirativa. Considerando a ausência de tratamento definitivo, o acompanhamento e cuidados paliativos são fundamentais para a qualidade de vida do animal. Assim, foi iniciado a nova forma de manejo alimentar do paciente, com o fracionamento das refeições ao longo do dia, utilização de alimento em consistência pastosa e oferta de alimentação em posição elevada, mantendo o paciente em posição vertical por aproximadamente 20 minutos após a ingestão completa do alimento.

DISCUSSÃO E CONCLUSÃO

Assim como descrito por Ettinger, Feldman e Côté[1], o megaesôfago adquirido pode ocorrer secundariamente dificultando a passagem adequada do alimento até o estômago. No caso relatado, os sinais clínicos apresentados pelo paciente, em destaque os recorrentes episódios de regurgitação, associados aos achados radiográficos e endoscópicos permitiram o diagnóstico de megaesôfago adquirido secundário à compressão extraluminal. Além disso, a presença de alterações pulmonares compatíveis com pneumonia aspirativa reforça o que é descrito por Fossum[4] e Nelson e Couto[2], que apontam essa complicação como uma das principais consequências da enfermidade.

Em conclusão, o caso evidencia a importância da associação entre exame físico, exames de imagem e endoscopia para o diagnóstico definitivo do megaesôfago. Em adicional, destaca-se a relevância do manejo alimentar individualizado contínuo como principal forma de controle da doença. Dessa forma, o diagnóstico precoce e os devidos cuidados tornam-se essenciais para uma melhor qualidade de vida e estabilidade clínica do paciente.

REFERÊNCIAS

1. Ettinger SJ, Feldman EC, Côté E. *Tratado de medicina veterinária: doenças do cão e do gato*. 8. ed. Rio de Janeiro: Guanabara Koogan; 2022.

2. Nelson RW, Couto CG. *Medicina interna de pequenos animais*. 6. ed. Rio de Janeiro: Guanabara Koogan; 2023.
3. Singh B. *Tratado de anatomia veterinária*. 5. ed. Rio de Janeiro: Guanabara Koogan; 2019.
4. Fossum TW. *Cirurgia de pequenos animais*. 5. ed. Rio de Janeiro: Guanabara Koogan; 2021.

Megaesôfago Congênito Associado à Enteropatia Crônica em Bulldogue Francês: Relato de Caso

Letícia Bernardi Fagundes - Discente do curso de Bacharelado em Medicina Veterinária no Instituto Federal Catarinense (Campus Araquari)

Anna Carolina Rodrigues Santos - Médica Veterinária especializada em Gastroenterologia e Hematologia Animal

Odinei Ferranti - Médico Veterinário especializado em Gastroenterologia Animal

Lincoln Garcia Coronel - Médico Veterinário especializado em Nutrição Animal

RESUMO

O megaesôfago congênito (MC) e a enteropatia crônica (EC) são afecções gastrointestinais complexas que, quando concomitantes, mimetizam e agravam os sinais clínicos uma da outra. O manejo dessa associação exige uma abordagem interdisciplinar a fim de viabilizar o suporte nutricional e o controle inflamatório. No presente relato, um cão, Buldogue Francês, macho, diagnosticado com MC aos 5 meses de idade, apresentou histórico de regurgitação crônica, perda de peso acentuada e episódios de síncope após esforço mimético. A triagem diagnóstica incluiu radiografia contrastada e ecocardiograma para exclusão de Persistência do Quarto Arco Aórtico Direito. A videoendoscopia digestiva alta (EDA), associada à histopatologia de amostras coletadas, revelou gastrite crônica folicular com a presença da bactéria *Helicobacter sp.* e enterite linfoplasmocitária severa difusa com linfangiectasia secundária. Após terapia antimicrobiana e imunossupressora inicial, o paciente evoluiu com crises de sialorréia intensa, aerofagia e episódios de descompensação vagal e respiratória. Aos 10 meses de idade do paciente, durante nova crise refratária, optou-se pela internação e inserção de uma sonda de gastrostomia endoscópica percutânea (PEG). A instituição da via enteral trans bypass esofágico, o tratamento e a dieta com exclusão de alérgenos permitiu a remissão dos sinais clínicos, estabilização ponderal significativa e regressão histopatológica da enterite de severa para moderada. A interdisciplinaridade entre o diagnóstico avançado, a intervenção cirúrgica/endoscópica e o suporte terapêutico é o pilar para o sucesso em casos complexos de associações patológicas importantes.

Palavras-chave: Endoscopia; Gastrostomia; Linfangiectasia; PEG.

FUNDAMENTAÇÃO TEÓRICA

O megaesôfago congênito (MC) caracteriza-se por hipomotilidade e dilatação esofágica por falha no desenvolvimento do plexo mientérico. A regurgitação crônica é a principal manifestação, predispondo a desnutrição e pneumonia aspirativa, sendo seu diagnóstico fundamentado na radiografia simples e contrastada (1).

Paralelamente, as Enteropatias Crônicas se caracterizam por infiltrados inflamatórios na lâmina própria intestinal, subdivididas conforme a resposta terapêutica à dieta, a

antibióticos ou a imunossupressores (2). A concomitância dessas duas patologias gera um desafio terapêutico gravemente deletério para o paciente (3).

O manejo do MC baseia-se no posicionamento postural do animal durante e após as refeições, porém, com a enteropatia crônica, o manejo postural é insuficiente (1). Ademais, a presença de *Helicobacter* sp. gera dilemas, pois embora seja comensal, sua erradicação é indicada se associada a lesões (4).

Tendo em vista a dificuldade terapêutica, o presente relato mostra-se relevante devido à sua abordagem multimodal. Além disso, fica evidenciado os desafios da refratariedade clínica causada pela associação de duas patologias recorrentes em raças braquicefálicas.

RELATO DE CASO

Um paciente canino, da raça Bulldogue Francês, macho, nascido em março de 2025, foi atendido pela primeira vez em um centro veterinário aos 5 meses de idade, pesando 5,800 kg. A anamnese revelou histórico de regurgitação crônica recorrente desde o período de desmame, assim como perda de peso progressiva e episódio prévio de afecção respiratória. O histórico fornecido pelo canil, atribuía a regurgitação frequente à taquifagia, ou seja, ingestão acelerada do alimento.

Os responsáveis legais do paciente já haviam realizado alguns exames prévios, laboratoriais e de imagem, no dia 22/07/2025. A radiografia torácica revelou deformidades congênitas disseminadas (hemivértebras em segmentos torácicos e lombares) associadas a processos degenerativos intervertebrais prematuros. Já a ultrassonografia abdominal demonstrou espessamento focal de parede duodenal (0,42 cm) com conteúdo anecogênico luminal, compatível com enteropatia crônica inflamatória. Apesar disso, os demais segmentos intestinais exibiam estratificação parietal preservada.

Além disso, o exame laboratorial revelou normalidade na série eritróide e plaquetária, hiperglicemia (117,90 mg/dL). Na bioquímica sérica também foi possível observar proteínas totais discretamente reduzidas, devido à queda das globulinas, embora sustentadas por níveis adequados de albumina.

Após a anamnese e exame físico do paciente durante a consulta do dia 31/07, realizou-se o esofagograma contrastado dinâmico. Foi administrado sulfato de bário via oral, possibilitando a observação de uma estagnação pronunciada do meio de contraste no lúmen esofágico intratorácico em incidências sequenciais de minutos diferenciados. Foram identificados alguns sinais marcantes de megaesôfago, como a dilatação esofágica difusa por conteúdo gasoso e líquido, presença do sinal da faixa traqueal e deslocamento ventral da silhueta cardíaca, além de distensão gástrica por aerofagia e retardo no esvaziamento do estômago.

Figura I - A: radiografia simples. B: radiografia contrastada evidenciando a estagnação do sulfato de bário no lúmen esofágico.

A conduta terapêutica inicial instituída consistiu no uso de estimulante de apetite (cloridrato de ciproeptadina e cobamamida), omeprazol, sucralfato e suplemento nutricional como suporte imunomodulador e probiótico. O manejo dietético recomendado foi o fornecimento de alimentação em consistência pastosa fracionada em, no mínimo, três ofertas diárias, utilizando plataforma elevada para manter o paciente em posicionamento bípede por um período mínimo de 10 minutos pós-prandial. Exames especializados de ecocardiografia e videoendoscopia digestiva com biópsia foram agendados.

O ecodopplercardiograma mapeou o fluxo vascular normal, descartando anomalias estruturais de anel vascular, como a PAAD. No dia 01 de agosto, o paciente foi submetido ao procedimento de Endoscopia Digestiva Alta (EDA), que evidenciou o diâmetro e distensibilidade aumentados do esôfago em toda sua extensão, lúmen com resíduos alimentares flácidos e mucosa de coloração preservada.

Figura II - imagens do esôfago, apresentando forma, calibre e distensibilidade aumentados em toda a extensão do órgão.

O estômago apresentou volume aumentado de lago mucoso bilioso e enantema moderado difuso em corpo, fundo e antro gástrico, associado a pontos erosivos em região antral. A mucosa duodenal exibia aspecto friável, com edema moderado e enantema. Os fragmentos coletados durante o procedimento foram submetidos à análise histopatológica para confirmação diagnóstica.

Figura III - duodeno com bulbo distensível, mucosa com leve a moderado edema, enantema e friabilidade.

As amostras processadas de estômago revelaram gastrite crônica discreta com infiltrado linfoplasmocitário folicular (hiperplasia tecidual linfóide associada à mucosas - MALT). Além disso, sinais de congestão vascular severa e presença moderada de estruturas espiraladas compatíveis com Helicobacter sp. (confirmadas por coloração de Giemsa). Ademais, as amostras duodenais evidenciaram uma enterite linfoplasmocitária severa difusa associada a linfangiectasia secundária e hiperplasia de células caliciformes.

No dia 10/08/2025, o paciente retornou ao atendimento emergencial manifestando quadro de anorexia aguda, apatia e sialorréia intensa de 24 horas de evolução. Diante do achado histopatológico da hiperplasia linfóide folicular associada ao Helicobacter sp. e da severidade da enterite, iniciou-se tratamento com amoxicilina, prednisolona e ondansetrona. Além disso, foi realizada a transição dietética para ração hipoalergênica hidrolisada de forma exclusiva.

Em reavaliação no dia 18 de agosto de 2025, os tutores relataram falha no controle terapêutico domiciliar, com crises diárias de sialorréia intensa seguidas de esforços eméticos. Tais episódios culminavam em exaustão física, episódios de síncope com perda de consciência e eliminação involuntária de urina e fezes durante a mímica. O paciente desenvolveu intolerância completa à alimentação postural ativa, forçando o fornecimento de dieta por seringa em decúbito, o que resultava em regurgitação imediata. Tendo isso em vista, sucralfato e bromoprida foram associados empiricamente para retornar o paciente ao quadro de estabilidade.

Após um período de relativa estabilidade clínica de quatro meses em domicílio, o paciente foi internado no dia 22 de janeiro, aos 10 meses de idade, com ganho de peso de 2 quilos e 400 gramas. Apresentava histórico de quatro dias de anorexia, sialorréia incoercível, dor abdominal moderada à palpação, desidratação estimada em 5% e quadro agudo de pneumonia por aspiração, manifestado por estertores pulmonares difusos, secreção nasofaríngea e reflexo tussígeno positivo.

Para realizar o manejo intensivo do paciente, a internação foi necessária para instituir terapia injetável de suporte composta por dipirona e tramadol, ondansetrona e maropitant, omeprazol, simeticona (controle de aerofagia) e metoclopramida via intraperitoneal para otimizar a cinética gastrointestinal. O protocolo infeccioso e respiratório incluiu amoxicilina, metronidazol, acetilcisteína e nebulização com solução fisiológica.

Durante o dia 24 de janeiro, o animal apresentou hipotensão, sendo necessárias manobras para restabelecimento da perfusão, além de oxigenioterapia. Outro protocolo adotado foi o uso de atropina em dose mínima, a fim de minimizar a produção de saliva devido bloqueio dos receptores M3. Diante da descompensação respiratória e incapacidade de alimentação por via oral, no dia 24/01/2026 o paciente foi submetido a uma nova Videoendoscopia Digestiva Alta com o intuito de implante de Sonda de Gastrostomia Endoscópica Percutânea (PEG).

A nova avaliação endoscópica revelou a persistência da dilatação esofágica difusa compatível com megaesôfago congênito crônico. No estômago, observou-se melhora substancial do padrão mucoso em comparação ao primeiro exame, exibindo apenas enantema e edema leves a moderados difusos. Ademais, realizou-se a transfixação e fixação da sonda PEG sob transiluminação direta na parede abdominal esquerda, obtendo-se aposição gástrico-abdominal sem intercorrências operatórias.

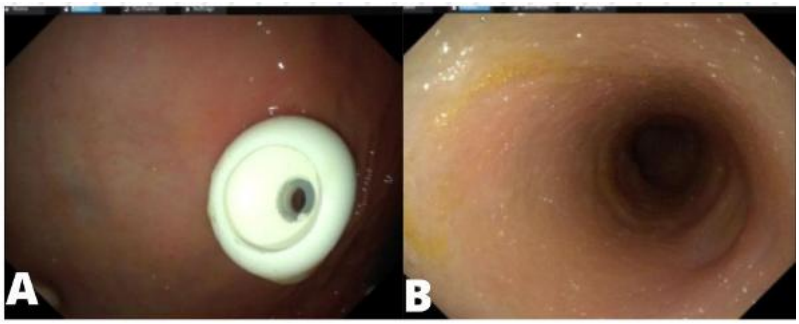

Figura IV - A: gastrostomia endoscópica percutânea (PEG), sob visualização endoscópica direta, com adequada transiluminação, aposição gástrico-abdominal. B: duodeno com bulbo distensível, mucosa com leve a moderado edema, enantema e friabilidade.

As biópsias revelaram mucosa gástrica típica com fossas epiteliais íntegras e discreta congestão vascular, onde a ausência completa de folículos linfóides e de Helicobacter sp. confirmou a eficácia da terapia antimicrobiana prévia. No duodeno, observou-se uma transição para enterite mista moderada difusa, com infiltrado de linfócitos, plasmócitos ativados e eosinófilos, acompanhada de regressão significativa da linfangiectasia para grau leve e redução adaptativa das vilosidades como padrão de remodelamento cicatricial.

A alimentação enteral fracionada através da sonda PEG foi iniciada doze horas após o procedimento com dieta pastosa hidrolisada hipercalórica. O paciente demonstrou excelente tolerância, sem episódios de refluxo ou sialorréia pós-implante, sendo possível receber alta médica no dia 28/01/2026.

Após a estabilização hemodinâmica e respiratória, o paciente recebeu alta médica no dia 28 de janeiro de 2026, sendo imediatamente encaminhado para acompanhamento com o serviço de gastroenterologia veterinária especializada no dia 29 de janeiro. Diante da complexidade do quadro, estabeleceu-se um planejamento terapêutico baseado na cooperação entre especialidades veterinárias. Visando modular a contratilidade esofágica, instituiu-se o uso do sildenafil, um inibidor específico da enzima fosfodiesterase tipo 5 (PDE5).

No retorno clínico com especialista, no dia 06 de fevereiro, o paciente manifestou nítida evolução, caracterizada pela ausência de recidivas eméticas ou regurgitações, mantendo apetite exacerbado. O resultado da segunda análise histopatológica confirmou o componente inflamatório da enteropatia, exibindo características de intolerância alimentar e

refratariedade parcial às rações comerciais hidrolisadas testadas anteriormente. Para a modulação imunoalérgica da Enteropatia, preconizou-se a introdução da ciclosporina, entretanto a prednisolona (1 mg/kg) foi mantida temporariamente para cobrir a latência terapêutica de 20 dias da ciclosporina e mitigar o risco de recidivas.

A consolidação da estabilidade metabólica do paciente foi alcançada por meio de dieta acompanhada por nutricionista veterinário, iniciada em 19 de fevereiro de 2026. Frente aos baixos escores de condição corporal (ECC 3/9) e de massa muscular (EMM 1/3), determinou-se a necessidade energética de ganho em 480 kcal/dia através de uma dieta caseira de exclusão temporária. Foi utilizado, arroz parboilizado e bisteca suína cozidos (305,5 g/dia totais) devido ao baixo potencial alergênico da fonte proteica, fracionados em quatro a seis ofertas diárias por via enteral, associados à reintrodução gradual e controlada de pequenas porções de patê hipoalergênico por via oral.

Com essa abordagem multimodal, envolvendo tratamento medicamentoso e nutricional, acompanhamento através de endoscopia e intervenção cirúrgica (PEG), o paciente atingiu estabilidade clínica.

DISCUSSÃO

O diagnóstico do megaesôfago congênito no paciente baseou-se na identificação radiográfica inicial e na confirmação por meio do esofagograma contrastado dinâmico, o qual expôs a estagnação do sulfato de bário no lúmen intratorácico (1). As manifestações clínicas observadas, representadas pela regurgitação crônica, decorrem diretamente dessa hipomotilidade neuromuscular, predispondo o filhote a distúrbios metabólicos e à desnutrição proteico-calórica (1). Além disso, o ecocardiograma complementar atuou como ferramenta de exclusão diagnóstica ao afastar a hipótese de Persistência do Quarto Arco Aórtico Direito (1).

O diagnóstico subsequente da enteropatia crônica foi estabelecido por meio de endoscopias associadas a biópsias intestinais (2). A primeira análise histopatológica do duodeno revelou o achado inicial de enterite linfoplasmocitária severa difusa concomitante à linfangiectasia(2). Embora esse achado prejudique a absorção de lipídeos e possa culminar em enteropatia perdedora de proteínas, os exames laboratoriais do paciente demonstraram a manutenção de níveis séricos normais de albumina (2).

A manifestação simultânea dessas enfermidades possui relação com os determinantes genéticos e raciais do paciente. O acometimento por megaesôfago congênito em um filhote de Bulldogue Francês corrobora com o atraso no desenvolvimento pós-natal das células ganglionares do plexo mientérico esofágico dessa raça (1). Do mesmo modo, a literatura veterinária aponta que as enteropatias crônicas configuram patologias de alta prevalência entre indivíduos da raça Bulldogue, exigindo triagem histológica precoce frente a sintomas gastrointestinais (2).

A concomitância dessas duas patologias de alta gravidade gera dificuldade de tratamento na rotina gastroenterológica. O manejo padrão do megaesôfago baseia-se no posicionamento postural elevado do animal durante e após as refeições para favorecer o esvaziamento esofágico pela gravidade. Contudo, a dor, os episódios de êmese e a inflamação gerados pela EC desencadeiam recusa alimentar e intolerância por parte do paciente, fazendo com que o manejo postural seja insuficiente para o controle do quadro (1).

Além disso, durante os esforços eméticos violentos, o paciente manifestou episódios de síncope, com perda temporária de consciência e relaxamento de esfíncteres. Essa exacerbação neurogênica foi controlada com o sulfato de atropina, cujo bloqueio competitivo dos receptores colinérgicos muscarínicos M^3 reverte o cronotropismo negativo e deprime a sialorréia (3).

Esse complexo cenário insere-se no debate acerca do tratamento ou não de bactérias do gênero *Helicobacter* sp. na mucosa gástrica. Embora esse microrganismo seja amplamente considerado um comensal na maior parte da população canina hígida, é preconizada sua erradicação quando atrelada a alterações estruturais (4). No paciente, a identificação histológica inicial de estruturas espiraladas associadas a folículos linfoides organizados (hiperplasia MALT) na lâmina própria justificou a terapia de eliminação.

Ademais, o sucesso da conduta utilizada foi ratificado na endoscopia subsequente, que comprovou a ausência completa de formas bacterianas e a regressão da hiperplasia inflamatória gástrica. No segundo exame histopatológico, observou-se a transição para um infiltrado inflamatório de caráter misto com presença de eosinófilos e encurtamento adaptativo das vilosidades duodenais, padrão que a literatura descreve como remodelamento cicatricial e resposta favorável à exclusão alergênica (2).

A resolução definitiva e a estabilização clínica do paciente foram alcançadas através do desvio mecânico do esôfago e do suporte terapêutico integrado de longo prazo. Devido à refratariedade inicial do tratamento, foi realizada a inserção da sonda de gastrostomia endoscópica percutânea (PEG), cessando a retenção de fluidos intratorácicos e reduzindo os riscos de broncoaspiração.

Ademais, o sildenafil foi introduzido para inibir a enzima fosfodiesterase tipo 5 (PDE5), elevando o monofosfato de guanosina cíclico (cGMP) para induzir ao relaxamento óxido nítrico-dependente da musculatura esofágica residual (1). Para o controle imunitário, utilizou-se prednisolona - de forma inicial - associado à transição secundária para a ciclosporina, um imunossupressor seletivo, mitigando os efeitos deletérios dos esteroides sistêmicos em animais jovens (5).

Isto pois, a manutenção da prednisolona nos primeiros 20 dias cobriu adequadamente o período de latência farmacológica da ciclosporina (5). Por fim, o restabelecimento do escore de condição corporal (ECC 3/9) e de massa muscular (EMM 1/3) consolidou-se por meio da intervenção nutricional (6). Esta dieta de exclusão temporária, promoveu o repouso antigênico frente à intolerância a rações comerciais e permitindo que o paciente retornasse ao ECC ideal (6).

CONCLUSÃO

A concomitância de megaesôfago congênito e enteropatia crônica eleva consideravelmente a dificuldade do tratamento clínico, visto que a dor e a inflamação intestinal sabotam o manejo postural elevado essencial para o esvaziamento esofágico. Frente a essa complexa associação patológica, o desvio mecânico via sonda de gastrostomia endoscópica percutânea (PEG) apresenta-se como intervenção emergencial eficaz, pois cessa o risco de pneumonia aspirativa e viabiliza o aporte calórico direto no estômago.

Ademais, a terapia medicamentosa combinada com sildenafil e ciclosporina atua de forma sinérgica no controle da dismotilidade e do processo inflamatório imunomediado,

enquanto a dieta caseira de exclusão temporária consolida o ganho ponderal e reverte o escore de massa muscular reduzido. Conclui-se que o manejo integrado e longitudinal entre as especialidades de gastroenterologia e nutrologia veterinária constitui a base obrigatória para superar as limitações de cada afecção isolada, garantindo a estabilização clínica, a sobrevida e a remissão dos sintomas do paciente.

REFERÊNCIAS BIBLIOGRÁFICAS

1. Santos RF, et al. Congenital megaesophagus in brachycephalic breeds: Pathophysiology and long-term nutritional management using percutaneous endoscopic gastrostomy. Vet Gastroenterol Q. 2025;14(1):33-45.
2. World Small Animal Veterinary Association Gastrointestinal Standardization Group (WSAVA). Updated guidelines for the diagnosis and classification of canine chronic enteropathies. J Vet Intern Med. 2024;38(2):415-430.
3. Contemporary Journal. Fisiopatologia das síncopes vasovagais secundárias a distúrbios de motilidade digestiva em cães braquicefálicos. Contemporary Journal. 2024;4(8):01-21. doi: 10.56083/RCV4N8-172.
4. American College of Veterinary Internal Medicine (ACVIM). ACVIM Consensus Statement: Diagnosis and management of gastric Helicobacter spp. infection in dogs and cats. J Vet Intern Med. 2023;37(4):1201-1215.
5. Editora Científica Digital. Ciência Animal e Veterinária: tópicos atuais em pesquisa. Vol. 1. São Paulo: Editora Científica Digital; 2023. Disponível em: https://dx.doi.org/10.37885/230312541.
6. Ânima Educação. Nutrição clínica e dietoterapia aplicada às enteropatias crônicas refratárias em pacientes caninos. Repositório Digital Ânima; 2026. Disponível em: https://repositorio.animaeducacao.com.br/bitstreams/2b6d33b6-5190-43f4-ae36-cd62dbbb47eb/download.

MEGAESÔFAGO IDIOPÁTICO COM REMISSÃO ESPONTÂNEA: RELATO DE CASO

Beatriz Florencio, Ana Laura Teixeira Vanzolo; Aline Del Consulo; Giulia Martinez Cunha; Ana Caroline Aoki de Assis; Lucas Alécio Gomes;

RESUMO

O relato descreve um cão Bulldog macho, de nove anos, diagnosticado com megaesôfago idiopático, associado à pneumonia por aspiração. O animal apresentava regurgitação, secreção nasal, taquipneia, apatia e diminuição do apetite. Também tinha diagnóstico de epilepsia idiopática, o qual era tratado com fenobarbital e apresentava controle adequado há anos, segundo o responsável. Devido às alterações clínicas, realizou-se radiografia de tórax, hemograma e bioquímicos, o quais estavam normais, exceto o exame radiográfico que detectou dilatação esofágica em todo o trajeto do esôfago e também sinais compatíveis com pneumonia por aspiração. Perante as alterações clínicas envolvendo trato respiratório e a presença de megaesôfago, foi solicitado exame de PCR de urina para cinomose, cujo resultado foi negativo. O tratamento consistiu em antibioticoterapia, metoclopramida, manutenção da terapia anticonvulsivante e manejo alimentar em posição vertical com dieta pastosa fracionada. O paciente apresentou melhora clínica significativa, com redução da regurgitação e melhora respiratória. Após 17 dias, o paciente foi reavaliado e no exame físico o animal estava normal. Foi realizada nova radiografia de tórax e o megaesôfago havia desaparecido, sendo considerado dessa maneira uma remissão espontânea do problema, o que é incomum em casos de megaesôfago idiopático. A idade do animal e os sinais clínicos tem compatibilidade com megaesôfago idiopático, uma vez que não havia outros. O caso sugere um raro quadro raro de remissão espontânea de megaesôfago idiopático, destacando a importância do diagnóstico precoce, manejo alimentar adequado e acompanhamento contínuo devido ao risco de recorrência e complicações respiratórias.

Palavras-chave: regurgitação; tosse; radiografia; dispneia.

INTRODUÇÃO

O megaesôfago é uma doença caracterizada pela dilatação e diminuição da motilidade esofágica, causando retenção de alimento, regurgitação, perda de peso e risco de aspiração pulmonar(1,6).

A principal complicação do megaesôfago é a pneumonia por aspiração. A doença pode ser congênita ou adquirida, sendo a forma adquirida idiopática a mais comum em cães adultos (2, 5, 8).

O diagnóstico do megaesôfago adquirido baseia-se no histórico clínico, exame físico e radiografia torácica. O tratamento consiste em manejo alimentar adequado e uso de antibióticos nos casos de pneumonia por aspiração (1,6,7).

O prognóstico do megaesôfago adquirido idiopático é reservado, mas pode haver melhora ou remissão com tratamento adequado.(3,4).

DESCRIÇÃO DE CASO

Foi atendido em um Hospital Veterinário Escola, um cão da raça Bulldog, macho, com nove anos de idade e pesando 12,6 kg. O paciente apresentava histórico de epilepsia idiopática há cerca de oito anos, sob tratamento contínuo com fenobarbital e brometo de potássio. Na anamnese, foram relatados apatia, tosse, secreção nasal, apetite seletivo, taquipneia e episódios de regurgitação com alimento e conteúdo bilioso. O animal recebia ração super premium com petiscos naturais, possuía vacinação atualizada e vivia em ambiente domiciliar.

No exame físico, o paciente apresentava febre, taquicardia, taquipneia, secreção nasal e roncos respiratórios. Um episódio de regurgitação durante o atendimento permitiu diferenciar de vômito e reforçou a suspeita de comprometimento esofágico. Os exames laboratoriais revelaram leucocitose por neutrofilia e aumento da fosfatase alcalina. A radiografia torácica evidenciou megaesôfago, pneumonia por aspiração e discreta cardiomegalia.

O tratamento instituído foi em amoxicilina associada ao clavulanato, metoclopramida (precisa colocar a dose, o intervalo e frequência das medicações), manutenção da terapia anticonvulsivante e manejo alimentar com dieta pastosa fracionada em quatro refeições diárias, com posicionamento vertical do animal por 15 minutos após a alimentação.

Após seis dias de tratamento, o paciente apresentou melhora clínica significativa, com retorno do apetite, redução dos sinais respiratórios e ausência de novos episódios de regurgitação, mantendo estabilidade ao exame físico. Após 17 dias de tratamento, o animal apresentava boa evolução clínica, sem regurgitação ou dispneia, com excelente resposta ao manejo alimentar e postural. O exame radiográfico de controle não evidenciou alterações compatíveis com megaesôfago. A rápida melhora clínica e evidência radiográfica da resolução do megaesôfago permite sugerir que nesse caso

houve um megaesôfago adquirido idiopático com remissão espontânea, o que é incomum uma vez que o megaesôfago idiopático tende a perdurar. A ausência de recorrência reforçou essa hipótese.

Figura 1 - Dilatação do esôfago em área intratorácica.
Fonte: arquivo pessoal.

Figura 2 - Remissão total da dilatação.
Fonte: arquivo pessoal

DISCUSSÃO

O megaesôfago adquirido em cães adultos representa uma enfermidade de etiologia multifatorial e frequentemente associada a prognóstico reservado, principalmente em decorrência de pneumonia por aspiração. No presente relato, os sinais clínicos observados, incluindo regurgitação, secreção nasal, taquipneia e alterações respiratórias, foram compatíveis com os achados classicamente descritos na literatura para pacientes acometidos por disfunção esofágica pneumonia por aspiração. A presença de estertores respiratórios e leucocitose por neutrofilia reforçou o processo inflamatório pulmonar decorrente da aspiração de conteúdo alimentar (1,2).

O diagnóstico foi baseado no histórico clínico, exame físico e radiografia torácica, que confirmaram o megaesôfago por aspiração, com dilatação esofágica difusa (6).

O megaesôfago adquirido pode ocorrer secundariamente a doenças neuromusculares, metabólicas ou endócrinas. Neste caso, a ausência de alterações compatíveis reduziu a suspeita de causa secundária, sem evidências de relação entre o uso de anticonvulsivantes e a dismotilidade esofágica observada (5,9).

Um dos aspectos mais relevantes do caso foi a rápida resolução clínica e radiográfica, incomum no megaesôfago adquirido idiopático. Embora existam relatos de remissão espontânea, principalmente ligados à miastenia gravis transitória, a regressão completa sem causa definida é rara na medicina veterinária (3,4).

A ausência de recidiva sugere dismotilidade esofágica transitória, embora doenças neuromusculares subclínicas não possam ser descartadas, sendo recomendado acompanhamento devido ao risco de recorrência.

O tratamento baseou-se no controle da pneumonia aspirativa e no manejo alimentar específico. A melhora clínica após alimentação fracionada e posicionamento vertical reforça a importância dessas medidas na redução da retenção esofágica e do risco de broncoaspiração (2,6,7).

CONCLUSÃO

O relato descreve um caso de megaesôfago adquirido idiopático em cão adulto associado à pneumonia por aspiração, com diagnóstico baseado em sinais clínicos, exames laboratoriais e radiográficos. O tratamento clínico e o manejo alimentar adequado promoveram rápida melhora clínica e resolução do megaesôfago. Assim sendo, conclui-se que o megaesôfago adquirido idiopático, que é de difícil resolução, em alguns casos raros pode desaparecer espontaneamente.

REFERÊNCIAS

1-JOHNSON, B. M.; DE RISIO, L.; FOALE, R. D. Megaesophagus in dogs. Compendium: Continuing Education for Veterinarians, v. 37, n. 1, p. E1–E11, 2015.

2-MCBREARTY, A. R. et al. Clinical factors associated with death before discharge and overall survival time in dogs with generalized megaesophagus. Journal of the American Veterinary Medical Association, v. 238, n. 12, p. 1622–1628, 2011.

3 - SHELTON, G. D. et al. Spontaneous remission in canine myasthenia gravis: implications for assessing human MG therapies. Neurology, v. 49, n. 3, p. 850–854, 1997.

4 - SOUBASIS, N. et al. Spontaneous remission of localized myasthenia gravis manifested as megaesophagus in a dog. Journal of the Hellenic Veterinary Medical Society, v. 61, n. 4, p. 330–334, 2010.

5 - TWEDT, D. C. Diseases of the esophagus. In: ETTINGER, S. J.; FELDMAN, E. C. Textbook of Veterinary Internal Medicine. 4. ed. Philadelphia: Saunders, 1997.

6 - WASHABAU, R. J. Gastrointestinal motility disorders and gastrointestinal prokinetic therapy. In: SLATTER, D. Textbook of Small Animal Surgery. 3. ed. Philadelphia: Saunders, 2003.

7 - BEXFIELD, N. H. et al.Management of acquired megaoesophagus in dogs. Compendium: Continuing Education for Veterinarians, v. 28, n. 11, p. 826–834, 2006.

8 - JERGENS, A. E.Diseases of the esophagus. In: ETTINGER, S. J.; FELDMAN, E. C.; CL̈ TÉ, E.Textbook of Veterinary Internal Medicine. 9. ed. St. Louis: Elsevier, 2021.

9 - SHELTON, G. D.Myasthenia gravis and disorders of neuromuscular transmission. Veterinary Clinics of North America: Small Animal Practice, v. 32, n. 1, p. 189–206, 2002.

Melanoma Amelanótico em Úvea Anterior em Cão: Relato de Caso

Alan de Aviz - Discente de Medicina Veterinária, Universidade Sociedade Educacional de Santa Catarina (UNISOCIESC), Joinville, SC
Pedro Henrique Amancio Padilha - Discente de Medicina Veterinária, Universidade Sociedade Educacional de Santa Catarina (UNISOCIESC), Joinville, SC
Cheila Angélica Diniz Lopes - Especialista em Oftalmologia Veterinária, Faculdade Método de São Paulo (FAMESP), São Paulo, SP
André Marandola dos Santos - Doutor em Patologia e Ciência Clínica, Universidade Federal Rural do Rio de Janeiro (UFRRJ), Seropédica, RJ

Resumo
Neoplasias melanocíticas são as neoplasias primárias oculares mais frequentes em cães, sendo o amelanótico o subtipo menos comum e o de diagnóstico mais desafiador. O presente trabalho teve como objetivo descrever um caso de melanoma amelanótico de úvea anterior em uma cadela de 16 anos, da raça Lhasa Apso, a qual apresentou alteração ocular progressiva. Considerou-se inicialmente uveíte, contudo, devido à progressão da lesão e aos resultados da ultrassonografia oftálmica, foram obtidos achados compatíveis com processo expansivo intraocular neoplásico. Foi realizada a enucleação do bulbo ocular, e a análise histopatológica confirmou melanoma amelanótico da úvea anterior, sem invasão extraocular. A evolução clínica da paciente foi satisfatória no pós-operatório, sem recidivas até o último acompanhamento. Este relato destaca a enucleação como conduta eficaz frente a casos de suspeita de neoplasia intraocular sem infiltração em cães bem como a devida importância da ultrassonografia oftálmica como diagnóstico diferencial de afecções intraoculares.
Palavras-chave: neoplasia intraocular, ultrassonografia oftálmica; enucleação.

Introdução

Neoplasias melanocíticas são as principais neoplasias primárias intraoculares, originando-se da úvea anterior, pálpebras, conjuntiva e coróide (1,2,3). Dentre elas, destaca-se o melanoma, de caráter maligno e com pigmentação evidente, sendo a forma amelanótica a menos comum, o que dificulta o diagnóstico clínico (4). Caracteriza-se pela ausência ou escassez de pigmento melânico, resultando em apresentações clínicas semelhantes a uveítes crônicas, traumas ou outras doenças inflamatórias (5,6).

A ultrassonografia oftálmica é fundamental na identificação de massas intraoculares e diferenciação entre processos inflamatórios e neoplásicos (7,8). A enucleação é indicada na suspeita de neoplasia e permite a confirmação histopatológica e o controle local da doença, melhorando a qualidade de vida do paciente (9,10).

O presente trabalho tem como objetivo relatar um caso de melanoma amelanótico de úvea anterior em cão, enfatizando aspectos clínicos e a conduta terapêutica adotada.

Descrição do Caso

Uma cadela da raça Lhasa Apso, fêmea, castrada, de 16 anos e 9,2 kg, foi atendida com queixa de alteração no olho esquerdo (OE): hiperemia, buftalmia e déficit visual com evolução lenta. Na avaliação clínica foram observados ceratite, episclerite, ceratite pigmentar com espessamento corneano bilateral, aumento de volume na região escleral e corneana e comprometimento visual progressivo (Figura 1A). A tonometria de aplanação revelou pressão intraocular (PIO) de 11 mmHg em OE, sem sinais de dor. Suspeitou-se de processo inflamatório intraocular, como uveíte crônica. Foram prescritos colírios de Tobramicina + Dexametasona, TID; Lubrificante, TID; Tacrolimus 0,03%, BID, uso contínuo, todos com aplicação de uma gota no OE.

Após 2 semanas sem progresso no quadro, foi realizada ultrassonografia oftálmica, a qual constatou alterações compatíveis com neoplasia e inflamação crônica em úvea anterior e esclera. A radiografia torácica não revelou metástase pulmonar. Com base nas alterações clínicas e achados ultrassonográficos, optou-se pela enucleação do bulbo ocular esquerdo. A biópsia intraocular foi descartada por risco de hemorragia. Foram prescritos amoxicilina 250mg, meio comprimido, BID, cinco dias; carproflan 25mg, 1 comprimido, SID, cinco dias; dipirona 500mg, nove gotas, BID, três dias.

Obteve-se melhora clínica com redução significativa da secreção ocular, sem recidivas. O exame histopatológico revelou melanoma amelanótico intraocular, com compatibilidade de melanoma primário ocular, sem evidências de invasão extraocular e índice mitótico de 5 mitoses por 10 campos de alta magnificação (Figura 1B).

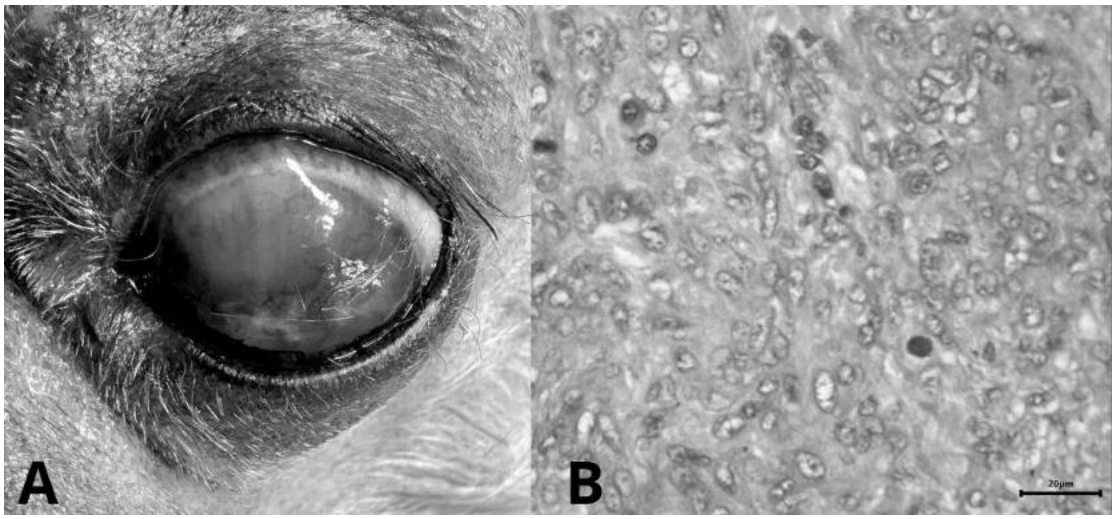

Figura 1. (A) Aspecto do bulbo ocular esquerdo (B) Neoplasia infiltrativa, com células grandes fusiformes, núcleos grandes e pleomorfismo moderado, e 5 mitoses por 10 campos.

Discussão

O melanoma intraocular é responsável por 20% das neoplasias melanocíticas em cães, originando-se majoritariamente da úvea anterior (1,3). Apesar de manifestar

comportamento localmente invasivo e crescimento lento, sua demonstração clínica pode ser variável, sobretudo nas formas amelânicas, que configuram um desafio diagnóstico importante (4). Animais idosos como o do presente relato apresentam maior incidência (6,2,11), porém animais jovens foram relatados com melanomas iridais (5), sendo acompanhamento oftalmológico de rotina crucial para o diagnóstico precoce.

Os sinais clínicos inespecíficos apresentados justificaram o diagnóstico inicial de uveíte crônica, conduta descrita na literatura em casos de melanomas amelânicos, que mimetizam processos inflamatórios intraoculares. A ausência de dor ocular, glaucoma secundário e aumento significativo da pressão intraocular reforçou a dificuldade inicial na diferenciação clínica entre processos inflamatórios e neoplásicos (7,8). Lesões no bulbo esquerdo são discretamente mais relatadas que no lado direito (12,2,5).

A ultrassonografia oftálmica é fundamental no reconhecimento, localização e extensão de lesões neoplásicas, mesmo com opacificação dos meios transparentes (13). No presente caso, ela determinou a conduta clínica e tratamento cirúrgico. A enucleação é a abordagem terapêutica mais eficaz, possibilitando o diagnóstico e alívio ao paciente (9), e foi sugerida em virtude da suspeita clínica e resultado ultrassonográfico. Recidivas não são comuns para essa neoplasia, o que indica sua eficácia (5).

A histopatologia confirmou o melanoma amelanótico intraocular primário, sem evidência de invasão extraocular, que traz um fator prognóstico favorável em melanomas intraoculares caninos. É útil para diferenciar este do melanocitoma, que apesar de benigno, pode ser invasivo (9). O índice mitótico identificado no exame deve ser avaliado com cautela. Valores elevados estão interligados ao potencial metastático e ao comportamento biológico agressivo (11), e ainda que metástases sejam incomuns, elas podem ocorrer (14).

Conclusão

A evolução pós-operatória favorável sem complicações reforça a enucleação como uma conduta segura e eficaz em casos de neoplasia intraocular. Além disso, destaca-se a importância de incluir o melanoma amelanótico intraocular como diagnóstico diferencial de doenças oculares crônicas ou progressivas de etiologia incerta em cães.

Referências

1. Nishiya, A. T.; Massoco, C. O.; Felizzola, C. R.; Perlmann, E.; Batschinski, K.; Tedardi, M. V. et al. Comparative Aspects of Canine Melanoma. Veterinary Sciences, v. 3, n. 1, p. 1-22, 2016.

2. Badanes, Z.; Gomes, F.E; Ledbetter, E. C. Choroidal melanocytic tumors in dogs: A retrospective study. Veterinary Ophthalmology, v. 23, n. 6, p. 987–993, 2020.
3. Conceição, L. F.; Ribeiro, A. P.; Piso, D. Y. T.; Laus, J. L. Considerations about ocular neoplasia of dogs and cats. Ciência Rural, v. 40, n. 10, p. 2235-2242, 2010.
4. Moreira, M.; Moreira, M. I.; Rodrigues, M. C.; Silva, F. L.; Araújo, B. M.; Gomes, M. S. et al. Melanoma amelanótico oral em cão jovem: Relato de caso. Pubvet, v. 11, n. 12, p. 1233-1238, 2017.
5. Dufour, V. L.; Cohen, J. A.; Assenmacher, C.-A.; Holle, D. M.; Durham, A. C.; Aguirre, G. D. et al. Clinical descriptive and long-term outcome of melanocytic uveal lesions in young dogs: 40 cases (45 eyes) including 13 cases of sector iridectomy. Veterinary Ophthalmology, v. 28, n. 2, p. 371–385, 2025.
6. Rolim, V. M.; Casagrande, R. A.; Wouters, F.; Sonne, L.; Borges, H. L.; Driemeier, D. Melanoma amelanótico em cães: estudo retrospectivo de 35 casos (2004-2010) e caracterização imuno-histoquímica. Pesquisa Veterinária Brasileira, v. 32, n. 4, p. 340-346, 2012.
7. Mendes, G. C. S.; Cardoso, K. M. M. C.; Valadares, R. C.; Torres, R. C. S.; Nepomuceno, A. C. Ophthalmoscopic and ultrasonographic findings of collie eye anomaly in a female dog – case report. Arquivo Brasileiro de Medicina Veterinária e Zootecnia, v. 76, n. 5, 2024.
8. Alcântara, B. M.; Moi, T. S. M.; Padua, I. R. M.; Galera, P. D.; Madruga, G. M.; Moraes, P. C. et al. Uso de imagens para diagnóstico de afecções oculares – revisão de literatura. Veterinária e Zootecnia, v. 28, p. 1-13, 2021.
9. Polton, G.; Borrego, J. F.; Clemente-Vicario, F.; Clifford, C. A.; Jagielski, D.; Kessler, M. et al. Melanoma of the dog and cat: consensus and guidelines. Frontiers in Veterinary Science, v. 11, 2024.
10. Miller PE. Diseases of the Uvea. In: Maggs DJ, Miller PE, Ofri R, editors. Slatter's Fundamentals of Veterinary Ophthalmology. 6th ed. St Louis, MS: Elsevier; 2018. p. 254-278.
11. Wilcock, B. P.; Peiffer Junior, R. L. Morphology and behavior of primary ocular melanomas in 91 dogs. Veterinary Pathology, v. 23, n. 4, p. 418-424, 1986.
12. Giuliano, E. A.; Chappell, R.; Fischer, B.; Dubielzig, R. R. A matched observational study of canine survival with primary intraocular melanocytic neoplasia. Veterinary Ophthalmology, v. 2, n. 3, p. 185-190, 1999.

13. Ali, K. M.; Abu-Seida, A. M. Uveal melanocytoma in dogs: diagnosis and successful management by local surgical excision. Revue Vétérinaire Clinique, v. 58, p. 86-95, 2023.
14. Esson, D.; Fahrer, C. S.; Zarfoss, M. K.; Dubielzig, R. R. Suspected uveal metastasis of a nail bed melanoma in a dog. Veterinary Ophthalmology, v. 10, n. 4, p. 262-266, 2007.

Melanoma uveal em cão: correlação clínico-ultrassonográfica e abordagem cirúrgica

Katharine Costa dos Santos - Pós-Doc. do Programa de Pós-graduação em Ciência Animal da Universidade Estadual de Santa Cruz (UESC)
Evelyn Araújo Feitosa - Médica Veterinária Oftalmologista CRMV - BA 6198
Sophia Saraiva de Souza - Médica Veterinária Ultrassonografista CRMV - BA 4809
Raquel Viera Niella - Docente do curso de Medicina Veterinária da Universidade Estadual de Santa Cruz (UESC)
Beatriz Silva Freitas - Mestranda do Programa de Pós-graduação em Ciência Animal da Universidade Estadual de Santa Cruz (UESC)
*kathycosta95@gmail.com

Resumo

As neoplasias intraoculares em cães representam importante desafio diagnóstico, especialmente quando acometem estruturas como íris e corpo ciliar. Objetivou-se relatar um caso de melanoma intraocular em um cão. Foi atendida uma cadela Yorkshire Terrier, oito anos, com alteração pigmentar em olho direito. Ao exame oftalmológico, observou-se abaulamento de íris e estafiloma escleral enegrecido, com pressão intraocular de 15 mmHg em ambos os olhos e teste de fluoresceína negativo. A ultrassonografia ocular evidenciou neoformação em íris/corpo ciliar medindo 0,95 x 0,78 cm, com contornos irregulares e aumento de ecogenicidade, sugerindo processo neoplásico infiltrativo. Exames laboratoriais e radiográficos não apresentaram alterações. Optou-se por uma enucleação transpalpebral pelo comprometimento da esclera, e posterior envio para histopatologia, que determinou-se tratar de um melanoma intraocular do tipo fusiforme. Conclui-se que a ultrassonografia ocular foi fundamental como exame complementar na avaliação da neoformação intraocular e auxiliou na tomada de decisão terapêutica.

Palavras-chave

Canis lupus familiaris; neoplasia intraocular; fusiforme; enucleação

Introdução

As neoplasias intraoculares em cães podem acometer diferentes estruturas do globo ocular, sendo o melanoma uveal o tumor primário mais frequentemente relatado em cães (1). Essas afecções podem apresentar comportamento biológico variável, desde lesões benignas (melanocitoma) até formas altamente invasivas (melanoma) (2). O melanoma intraocular tem sua origem dos melanócitos presentes na úvea, que se diferenciam em células cancerígenas, formando neoformações pigmentadas e altamente vascularizadas (3). Os tumores melanocíticos oculares em cães podem apresentar manifestações clínicas como perda da visão, opacidade corneana e hifema (4). Esses tumores são diagnosticados em cães em todas as fases da vida (5). A ultrassonografia ocular destaca-se como ferramenta importante na avaliação de estruturas intraoculares, especialmente quando há opacificação de meios ou suspeita de massas (6). A abordagem terapêutica é

determinada de acordo com a localização anatômica e a classificação do tumor, podendo incluir criocirurgia, radioterapia e/ou enucleação (4,7).

Descrição do Caso

Atendeu-se uma cadela, raça Yorkshire Terrier, oito anos, castrada, com histórico de alteração pigmentar em olho direito há duas semanas, associada a prurido e discreta secreção periocular. Ao exame oftalmológico, por meio de biomicroscopia em lâmpada de fenda, observou-se abaulamento de íris entre 1 e 3 horas, associado a estafiloma enegrecido, sugestivo de neoformação no olho direito. A pressão intraocular foi de 15 mmHg em ambos os olhos, e o teste de fluoresceína foi negativo. Testes de ameaça e movimento positivos em ambos os olhos. Ausência de dor ocular. Durante o retorno foi observado evolução do caso com aumento do estafiloma e inflamação do olho direito (hiperemia conjuntival e desconforto ocular) (Figura 1).

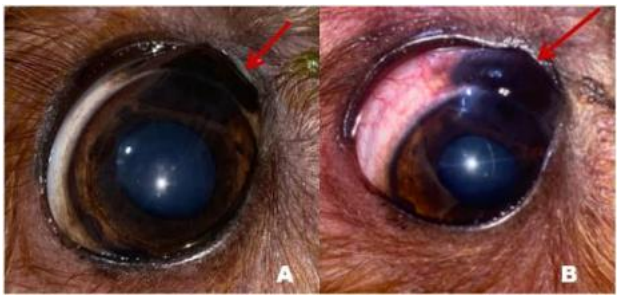

Figura 1. A) Alteração pigmentar em olho direito com abaulamento de íris e estafiloma enegrecido, sugestivo de neoformação intraocular na consulta. B) Evolução clínica da lesão com aumento do estafiloma e hiperemia escleral após 15 dias da consulta.

Foi realizada ultrassonografia ocular, que evidenciou no olho direito formação envolvendo íris e corpo ciliar, medindo aproximadamente 0,95 x 0,78 cm, com contornos irregulares e aumento de ecogenicidade (Figura 2). Também foram solicitados ultrassonografia abmonial, raio-x torácico e exames laboratoriais (hemograma, ureia, creatinina, fosfatase alcalina e ALT) para estadeamento da doenças. Exames estes sem alterações.

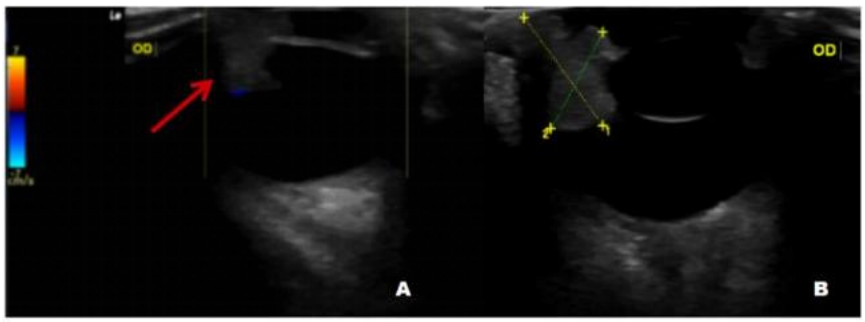

Figura 2. A) Imagem ultrassonográfica do olho direito evidenciando formação em íris/corpo ciliar (seta vermelha), ausência de vascularização periférica ao Doppler. B) Imagem ultrassonográfica do olho direito em região de íris e corpo ciliar com formato anatômico perdido devido à contornos irregulares e hiperecóicos.

Diante da suspeita de neoplasia intraocular e quadro clínico favorável, optou-se pela enucleação unilateral pela técnica transpalpebral que consiste em no fechamento palpebral, dissecção cuidadosa dos tecidos perioculares até a liberação completa do bulbo ocular, incluindo a secção dos músculos extraoculares e do nervo óptico, permitindo a retirada do globo de forma íntegra (1) (Figura 3).

Figura 3. A) Momento transoperatório da enucleação transpalpebral, sutura contínua das pálpebras. B) Divulsão periocular através dos tecidos orbitários evidenciando abordagem cirúrgica para remoção do globo ocular acometido.

O material foi encaminhado para exame histopatológico, observou-se melanócitos neoplásicos em formato fusiforme. Concluindo o diagnóstico de melanoma fusiforme. A paciente foi encaminhada para acompanhamento oncológico.

Discussão

Os achados clínicos como observados são compatíveis com descrições de melanomas uveais em cães, que frequentemente se manifestam como alterações pigmentares associadas a deformidades da íris como observado neste caso, comumente associados a inflamação ocular (1,4). A ultrassonografia ocular mostrou-se fundamental nesse caso na avaliação da extensão da lesão, permitindo identificar características sugestivas de malignidade, como contornos irregulares e padrão ecogênico alterado. Esses achados são descritos na literatura como indicativos de comportamento infiltrativo (7).

No presente relato, a escolha pela enucleação transpalpebral foi considerada a abordagem mais adequada devido ao estafiloma, condição que aumenta o risco de

ruptura do globo ocular e disseminação de células neoplásicas durante a manipulação cirúrgica (1-5).

Entre os principais diagnósticos diferenciais para o melanoma destaca-se o melanocitoma, que pode apresentar características clínicas semelhantes. Dessa forma, o exame histopatológico foi indispensável para a confirmação diagnóstica e diferenciação, permitindo avaliação do comportamento biológico tumoral e definição do prognóstico (2).

O melanoma fusiforme de úvea em cães geralmente apresenta comportamento biológico menos agressivo em comparação aos tipos epitelioides, porém o prognóstico depende de fatores como extensão tumoral, invasão escleral e comprometimento extraocular (1). Mesmo após enucleação, casos com sinais de invasividade local devem ser acompanhados por médico-veterinário oncologista para estadiamento e monitoramento de possíveis metástases ou recorrências (6).

Conclusão

Conclui-se que a ultrassonografia ocular foi essencial nesse caso, permitindo melhor caracterização e orientação terapêutica. A enucleação deve ser indicada precocemente em casos suspeitos de neoplasia infiltrativa, mesmo em olhos visuais, visando controle da doença e alívio da dor.

Referências

1) Gelatt KN, Gilger BC, Kern TJ, editors.Veterinary ophthalmology.5th ed. Ames (IA):Wiley-Blackwell; 2013.

2) Moreira MVL, Langohr IM, Campos MRA, Ferreira E, Carvalho B, Blume GR, et al. Canine and feline uveal melanocytic tumours: histologic and immunohistochemical characteristics of 32 cases. Vet Med Sci. 2022;8(3):1036-48. doi:10.1002/vms3.752.

3) Dubielzig RR, Aguirre GD, Gross SL, Diters RW. Choroidal melanomas in dogs. Vet Pathol. 1985;22(6):582-5

4) Guerra Guimarães T, Menezes Cardoso K, Tralhão P, Marto CM, Alexandre N, Botelho MF, et al. Current therapeutics and future perspectives to ocular melanocytic neoplasms in dogs and cats. Bioengineering (Basel). 2021;8(12):225. doi:10.3390/bioengineering8120225.

5) Sophaporn T, Yiamwilai T, Chotmetirach P, Tangtrongwanich B, Kullaya A, Pumipuntu N, et al. Iridal melanoma in the right eye of a dog: a rare case from Chonburi, Thailand. Open Vet J. 2025;15(11):6103-8.

6) Solnik M, Paduszyńska N, Czarnecka AM, Synoradzki KJ, Yousef YA, Chorągiewicz T, et al. Imaging of uveal melanoma-current standard and methods in development. Cancers (Basel). 2022;14(13):3147.

7) Chattopadhyay C, Kim DW, Gombos DS, Oba J, Qin Y, Williams MD, et al. Uveal melanoma: from diagnosis to treatment and the science in between. Cancer. 2016;122(15):2299-312. doi:10.1002/cncr.29727.

8) Yi NY, Park SA, Park SW, Jeong MB, Kang MS, Jung JH, Choi MC, Kim DY, Nam TC, Seo KM. Malignant ocular melanoma in a dog. J Vet Sci. 2006 Mar;7(1):89-90. https://doi.org/10.4142/jvs.2006.7.1.89.

Meningioma Angiomatoso Intraventricular de Alto Grau em um Cão – Relato de Caso

Maria Vitória dos Passos – Médica Veterinária Autônoma
Jairo Nunes Balsini – Médico Veterinário Autônomo
Ricardo Cancian – Médico Veterinário Autônomo
Maria Eduarda Piva Severo – Universidade Federal de Santa Maria (UFSM)

RESUMO
Os meningiomas correspondem às neoplasias intracranianas primárias mais frequentemente diagnosticadas em cães, sendo a localização intraventricular considerada incomum. Objetivou-se relatar os aspectos clínicos, tomográficos, cirúrgicos e anatomopatológicos de um caso de meningioma angiomatoso intraventricular de alto grau em um cão. Um cão macho da raça Maltês, com 10 anos de idade, foi atendido apresentando crises epilépticas, incluindo episódios em padrão cluster e status epilepticus, além de alterações comportamentais, head pressing, andar compulsivo, amaurose e ataxia proprioceptiva. A tomografia computadorizada evidenciou massa intraventricular esquerda medindo aproximadamente 1,12 × 1,90 × 1,54 cm, associada à ventriculomegalia assimétrica. Devido à progressão dos sinais neurológicos e ao efeito expansivo da lesão, realizou-se abordagem cirúrgica transfrontal com acesso ao ventrículo lateral esquerdo, auxiliada por neuronavegação, sendo obtida ressecção subtotal da massa tumoral sem intercorrências. A avaliação histopatológica associada à imunohistoquímica confirmou o diagnóstico de meningioma angiomatoso de alto grau, sustentado pelos achados histopatológicos e imunohistoquímicos observados. Quinze dias após o procedimento observou-se remissão dos sinais neurológicos previamente descritos. Conclui-se que a abordagem cirúrgica associada à avaliação anatomopatológica permitiu o diagnóstico definitivo e promoveu melhora clínica significativa, demonstrando a importância da intervenção neurocirúrgica no manejo de tumores intraventriculares em cães.

Palavras-chave: neurocirurgia; neoplasia intracraniana; neuronavegação; imunohistoquímica.

INTRODUÇÃO

As neoplasias intracranianas representam importante causa de disfunção neurológica em cães, sendo responsáveis por sinais clínicos progressivos decorrentes da compressão e alteração funcional do tecido nervoso. Dentre elas, os meningiomas destacam-se como as neoplasias intracranianas primárias mais frequentemente diagnosticadas na espécie, acometendo principalmente animais de meia-idade a idosos (1,2). As manifestações clínicas variam conforme a localização anatômica, tamanho e comportamento biológico da lesão, podendo incluir crises epilépticas, alterações comportamentais, déficits visuais e alterações proprioceptivas (1,3).

Embora os meningiomas apresentem desenvolvimento predominantemente extra-axial, localizações intraventriculares são incomuns em cães e podem representar desafio diagnóstico e terapêutico devido à proximidade com estruturas encefálicas profundas (2,5). O diagnóstico geralmente é estabelecido pela associação entre avaliação neurológica, exames de imagem avançados e análise anatomopatológica.

Diante disso, o objetivo do presente trabalho foi relatar os aspectos clínicos, tomográficos, cirúrgicos e anatomopatológicos de um caso de meningioma angiomatoso intraventricular de alto grau em um cão.

RELATO DE CASO

Um cão macho da raça Maltês, com 10 anos de idade, foi encaminhado para avaliação neurológica. Durante a anamnese, o tutor relatou crises epilépticas, algumas em padrão cluster, episódios de *head pressing*, alterações comportamentais, andar compulsivo e hiporexia com aproximadamente um mês de evolução. No dia anterior à consulta, o paciente apresentou quadro de *status epilepticus*.

Ao exame neurológico, observou-se andar compulsivo, amaurose, crises epilépticas e ataxia proprioceptiva, compatíveis com neurolocalização em região tálamo-cortical. Diante da suspeita de neoplasia intracraniana, o paciente foi submetido à tomografia computadorizada de crânio, que evidenciou massa intraventricular esquerda medindo aproximadamente 1,12 × 1,90 × 1,54 cm, associada a realce heterogêneo e ventriculomegalia assimétrica (Figura 1).

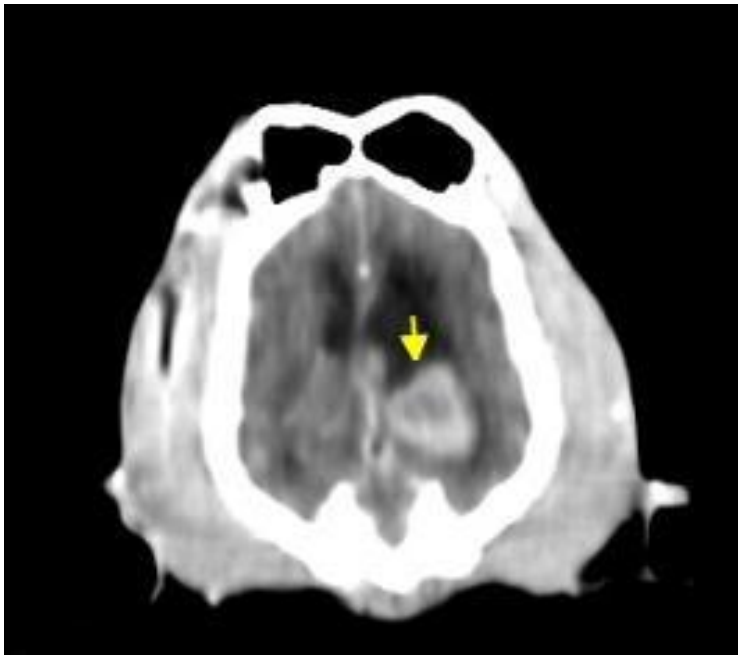

Figura 1. Tomografia computadorizada de crânio evidenciando formação expansiva intraventricular localizada no ventrículo lateral esquerdo (seta), associada à ventriculomegalia assimétrica.

Considerando a progressão dos sinais neurológicos, o efeito expansivo da lesão e sua localização anatômica, optou-se pela abordagem cirúrgica. Realizou-se acesso transfrontal ao hemisfério cerebral esquerdo, seguido de abordagem transcortical ao ventrículo lateral esquerdo. O planejamento cirúrgico foi auxiliado por sistema de neuronavegação, permitindo localização precisa da massa intraventricular e definição do trajeto de acesso. Durante o procedimento foi identificada formação tumoral intraventricular de aspecto intensamente vascularizado, sendo realizada ressecção subtotal da lesão, sem intercorrências anestésicas ou cirúrgicas (Figura 2). O material obtido foi encaminhado para avaliação histopatológica e imunohistoquímica.

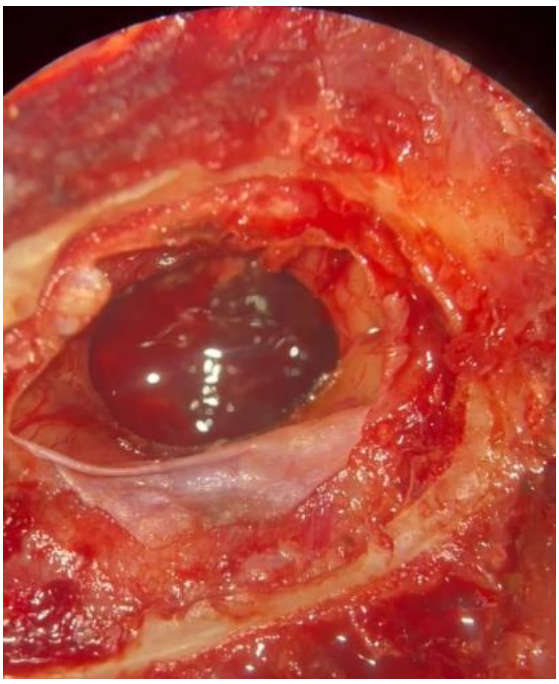

Figura 2. Aspecto transoperatório após abordagem transfrontal esquerda e acesso ao ventrículo lateral esquerdo, evidenciando massa intraventricular intensamente vascularizada.

A avaliação histopatológica associada à imunohistoquímica permitiu o diagnóstico de meningioma angiomatoso de alto grau. Observou-se ausência de imunomarcação para GFAP, SOX-10, Sinaptofisina, S100 e CD3, além de intensa expressão para vimentina. A imunomarcação para CD31 permaneceu restrita predominantemente ao endotélio vascular, enquanto o índice proliferativo Ki67 foi superior a 10%. Os achados sustentaram o diagnóstico de meningioma angiomatoso de alto grau.

Na avaliação pós-operatória realizada 15 dias após o procedimento, observou-se remissão dos sinais neurológicos previamente descritos, incluindo crises epilépticas, alterações comportamentais, andar compulsivo, amaurose e ataxia proprioceptiva. O paciente foi encaminhado para acompanhamento oncológico e terapia adjuvante.

DISCUSSÃO

Os meningiomas representam as neoplasias intracranianas primárias mais frequentemente diagnosticadas em cães, acometendo principalmente animais de meia-idade a idosos (1,2). Entretanto, a localização intraventricular observada neste relato é considerada incomum, uma vez que essas neoplasias apresentam desenvolvimento predominantemente extra-axial associado às meninges (2,5). Essa característica pode ampliar a dificuldade diagnóstica por meio dos exames de imagem e aumentar a complexidade do planejamento cirúrgico.

A tomografia computadorizada permitiu identificar a lesão intraventricular e suas repercussões sobre o sistema ventricular, contribuindo para a definição da estratégia terapêutica. Embora os exames de imagem sejam fundamentais para localização e caracterização anatômica das massas intracranianas, o diagnóstico definitivo depende da avaliação histopatológica e, quando necessário, da imunohistoquímica (2,5).

A abordagem cirúrgica foi indicada devido à progressão dos sinais neurológicos e ao efeito expansivo exercido pela massa tumoral. Segundo Shores e Brisson (4), o planejamento neurocirúrgico deve priorizar adequada exposição da lesão por meio do trajeto mais direto

possível, minimizando a manipulação desnecessária do parênquima cerebral. No presente caso, a utilização de neuronavegação auxiliou na localização da lesão intraventricular e na definição do acesso ao ventrículo lateral esquerdo, contribuindo para a realização do procedimento. Macroscopicamente, a lesão apresentava importante componente vascular durante o procedimento cirúrgico, achado compatível com o diagnóstico posterior de meningioma angiomatoso.

Embora a ressecção completa represente o objetivo ideal da cirurgia oncológica intracraniana, nem sempre ela é possível em lesões profundas ou próximas a estruturas encefálicas críticas (4). Neste relato, a ressecção subtotal foi considerada adequada diante da localização da massa e foi suficiente para promover remissão dos sinais neurológicos durante o acompanhamento pós-operatório inicial.

A avaliação imunohistoquímica desempenhou papel fundamental na definição diagnóstica. A ausência de imunomarcação para marcadores gliais e neuroectodérmicos, associada à forte expressão de vimentina e à marcação de CD31 restrita predominantemente ao endotélio vascular, contribuiu para excluir neoplasias gliais e tumores vasculares primários. Adicionalmente, o índice proliferativo elevado (Ki67 superior a 10%), associado aos achados histopatológicos de necrose e hemorragia intratumoral, sustentou a classificação de alto grau. Apesar dessas características, observou-se melhora clínica significativa após a intervenção cirúrgica, reforçando a importância da descompressão encefálica e da obtenção de diagnóstico definitivo para adequada condução terapêutica.

CONCLUSÃO

A abordagem cirúrgica associada à avaliação histopatológica e imunohistoquímica permitiu o diagnóstico definitivo e promoveu remissão clínica no acompanhamento pós-operatório inicial. A neuronavegação mostrou-se ferramenta útil para o planejamento e abordagem de lesões intraventriculares profundas, contribuindo para a realização segura do procedimento cirúrgico.

REFERÊNCIAS

1. Dewey CW, Costa RC, editors. *Guia prático de neurologia canina e felina*. 3. ed. Ames: John Wiley & Sons; 2016.
2. Horta RS, Martins BC, Lavalle GE, Costa MP, Cunha RM, Araújo RB. Neoplasias intracranianas em pequenos animais: revisão de literatura. *Acta Veterinaria Brasilica*. 2013;7(4):272-281.
3. Fraga CAT, Costa TC, Headley SA, Gomes LA. Alterações neurológicas associadas a tumor cerebral. *PUBVET*. 2014;8(23):Art. 1814.
4. Shores A, Brisson BA, editors. *Current techniques in canine and feline neurosurgery*. Ames: Wiley-Blackwell; 2017.
5. Leite G de B, Guimarães ACGB, Liegel FL, Tavares MEA, da Silva MEV, Unruh GB, Carniatto CH de O. Meningioma em animais domésticos: revisão de literatura. Arch. Health [Internet]. 2024 Jan. 22 [cited 2026 Jun. 16];5(1):48-64. Available from: https://ojs.latinamericanpublicacoes.com.br/ojs/index.php/ah/article/view/1528

Mídias Sociais e a Competitividade No Mercado Pet Food: Ciência *Versus* Monetização Da Desinformação

Verônica Fernandes da Costa[1]; Fernanda Elisiário Fioravante[2]; Camila Raineri[3]; Geovana Fernandes Garcia[1]; Jehsika Oneida Morais Santos[1]; Janine França[3]
[1]Graduanda em Medicina Veterinária; [2]Zootecnista; [3]Docente;
Faculdade de Medicina Veterinária e Zootecnia (FMVZ) da Universidade Federal de Uberlândia (UFU)

Resumo: Analisou-se nessa pesquisa perfis de uma mídia social voltados a alimentação natural (AN) para cães e gatos. Esses foram divididos em 2 grupos: perfis empresariais e perfis de pessoa física, analisados por meio de estatística descritiva quanto à presença e qual formação profissional na bio; tipo de AN vendida (perfil empresarial); venda de outros produtos (cursos e *e-books*) relacionados a AN (perfil de pessoa física); presença de postagens negativas sobre alimento completo seco. Comparou-se a relação entre o tipo de AN vendida (crua, cozida ou ambas) e a presença ou não de formação acadêmica nos perfis empresariais e a relação entre a formação acadêmica e a venda de "outros produtos" relacionados a AN dos perfis de pessoas físicas, por meio do teste de qui-quadrado (χ^2) à 5%. Dos 81 perfis, 55,5% eram empresariais e 44,5% de pessoas físicas. Do geral, 59% dos perfis não possuíam formação acadêmica e 20% divulgavam informações negativas. Nos perfis empresariais, 16% tinham formação acadêmica e 19% dos de pessoas físicas não. A prática de postagens negativas ocorreu em 11 perfis empresariais e 5 de pessoas físicas. Nos perfis empresariais comparando o tipo de AN e a presença ou não de formação acadêmica, 66,7% tinham e 47,2% dos que não tinham, vendiam AN cozida ($P<0,05$). A venda de AN crua (25,8%) e de ambas AN (27%), predominou nos perfis sem formação acadêmica ($P<0,05$). Não houve diferença entre a venda ou não de "outros produtos" relacionados à AN conforme a formação acadêmica nos perfis de pessoas físicas ($P>0,05$). Conclui-se que a falta de supervisão técnico-científica das publicações digitais sobre nutrição e alimentação de cães e gatos coloca em risco a saúde pet, visto a facilidade de acesso e a ampla veiculação desses conteúdos e serviços entre os tutores.

Palavras-chave: cães e gatos; dietas não convencionais; informação; profissionais

INTRODUÇÃO

Os tutores de cães e gatos veem cada vez mais seus pets como seres sencientes que merecem o mesmo nível de cuidado e consideração concedido aos membros humanos da família. Consequentemente, há crescente demanda por produtos alimentícios que não apenas atendam às necessidades nutricionais de cães e gatos, mas também estejam alinhados com as preferências e valores alimentares humanos (1). À medida que o número de lares com pets aumenta, a indústria *pet food* também cresce (2). A ascensão desse mercado promove intensificação da concorrência, com grande número de empresas, marcas, e alta variedade de alimentos (3). Conflitos no mercado de alimentação natural e de alimentos convencionais para cães e gatos vem à tona, com questões de segurança do produto, equilíbrio nutricional, ingredientes nas formulações etc. (4). Hoje a tecnologia e as mídias sociais, permitem aos tutores acesso rápido e fácil de informações e serviços digitais compartilhados sem supervisão técnico-científica sobre cuidados na criação pet, tornando

um risco de desinformação (5). Assim, o objetivo dessa pesquisa foi analisar perfis de uma mídia social voltados a alimentação natural (AN) para cães e gatos.

MATERIAL E MÉTODOS

Analisou-se nessa pesquisa perfis da mídia social Instagram, voltados a alimentação natural (AN) para cães e gatos, no período de setembro de 2023 a janeiro 2024. Os perfis foram previamente estudados e posteriormente divididos em 2 grupos: perfis empresariais e perfis de pessoa física, analisados por meio de estatística descritiva quanto à presença e qual formação profissional na bio; tipo de AN vendida (perfil empresarial); venda de "outros produtos" (cursos e *e-books*) relacionados a AN (perfil de pessoa física); presença de postagens negativas sobre alimento completo seco. As postagens negativas foram categorizadas: i) alta quantidade de aditivos (conservantes, palatabilizantes, aromatizantes); ii) utilização de ingredientes de baixa qualidade (subprodutos); iii) impacto negativo na saúde do animal a longo prazo (causar doenças); iv) o animal enjoar do alimento; v) facilidade de contaminação; e vi) ter baixa umidade. Para tabulação dos dados utilizou-se o software Excel (2016). Comparou-se o tipo de AN vendida (crua, cozida ou ambas – crua e cozida) e a presença ou não de formação acadêmica na bio dos perfis empresariais, e a formação acadêmica e a venda de "outros produtos" relacionados a AN nos perfis de pessoas físicas, por meio do teste de Qui-Quadrado ($\chi 2$) Rstudio® ($p=0,05$).

RESULTADOS E DISCUSSÃO

Na análise descritiva geral, obteve-se 81 perfis, sendo 55,5% empresariais e 44,5% de pessoas físicas, entre esses 59% não possuía formação acadêmica na bio e 20% divulgavam informações negativas a respeito dos alimentos completos secos, sendo as mais veiculadas, a alta quantidade de aditivos, impacto negativo na saúde do *pet* a longo prazo, os alimentos secos possuem baixa umidade e uso de subprodutos. Os aditivos são utilizados na produção de *pet food* para garantir segurança alimentar, e manter suas características sensoriais até o animal ingeri-lo. Alguns são utilizados para promover benefícios ao trato gastrintestinal de cães e gatos (6). Os resultados de uma meta-análise de 60 estudos sobre aditivos e 39 estudos sobre conservantes, não apoiaram as alegações de que aditivos e conservantes com uso aprovado em *pet food* causam danos quando usados dentro dos níveis regulamentados (7).

Na análise dos perfis de acordo com os grupos, os 45 perfis empresariais eram de diversas regiões do Brasil. Estes serviços consistiam basicamente no fornecimento de alimento completo pronto, sendo que, algumas empresas ofereciam este serviço por meio de assinaturas mensais, semestrais e anuais, enquanto outras precificam cada opção

disponível e não realizam esta assinatura. É muito importante que a formação acadêmica do profissional responsável pela formulação das dietas que são comercializadas pelas empresas, esteja presente de maneira clara na bio dos perfis, passando segurança e credibilidade ao tutor ao adquirir esse tipo de serviço *online*. Dentre os perfis analisados, somente 16% (7 perfis) dos perfis mostraram estas informações com clareza. Nos 36 perfis de pessoas físicas 64% eram administrados por médicos veterinários e 11% por zootecnistas. Observou-se também que 19% dos perfis não possuíam a informação de formação acadêmica do administrador. Outros 2 perfis (6%) apresentaram outras formações, como nutrólogo humano e criador de conteúdo. A formação profissional especializada na nutrição de pets é algo essencial para atender as exigências nutricionais de cães e gatos. É crucial o papel dos médicos veterinários e zootecnistas, na garantia de qualidade e segurança dos alimentos produzidos destinados a cães e gatos. Além disso, esses profissionais são responsáveis pela orientação nutricional e alimentar dos tutores direcionando-os as melhores práticas de alimentação e cuidados pet (8). Os tutores de animais de estimação dependem cada vez mais das redes sociais para obter informações sobre saúde animal, onde detectar a veracidade da informação é um desafio. Nos últimos anos, as redes sociais viraram foco de informações falsas direcionadas a tutores de animais de estimação, complicando o trabalho dos profissionais (9). Além disso, a capacidade de indivíduos criarem conteúdo online com aparência profissional a baixo custo e com mínima habilidade técnica complica a avaliação da credibilidade de uma fonte de informação (10).

Nas categorias das postagens negativas relacionadas ao uso de alimento completo seco, em cada grupo de perfil estudado, onze perfis empresariais e cinco de pessoas físicas, realizavam essa prática, veiculando informações negativas da quantidade de aditivos e o impacto negativo na saúde de cães e gatos. A conotação negativa em torno do processamento de ingredientes provavelmente resulta do impacto na saúde humana nas últimas décadas, entretanto, os alimentos ultraprocessados associados a doenças nos humanos, possuem baixa densidade de nutrientes, alto teor de gordura e açúcares, bem como a avaliação negativa do uso de conservantes por consumidores (7).

No comparativo nos perfis empresariais entre o tipo de AN vendida (crua, cozida ou ambas) e a presença ou não de formação acadêmica na bio e entre a formação acadêmica e a venda de “outros produtos” relacionados à AN nos perfis de pessoas físicas. Nos perfis empresariais comparando o tipo de AN com a presença ou não de formação acadêmica na bio (Figura 1), 66,7% possuíam formação acadêmica e 47,2% dos que não apresentavam, vendiam AN cozida ($P<0,05$). A venda tanto de AN crua (25,8%), como de ambas AN (27%), foi caracterizada por perfis sem identificação acadêmica ($P<0,05$). Não houve

diferença entre a venda ou não de “outros produtos” relacionados à AN de acordo com a formação acadêmica nos perfis de pessoas físicas (P>0,05) (Figura 2).

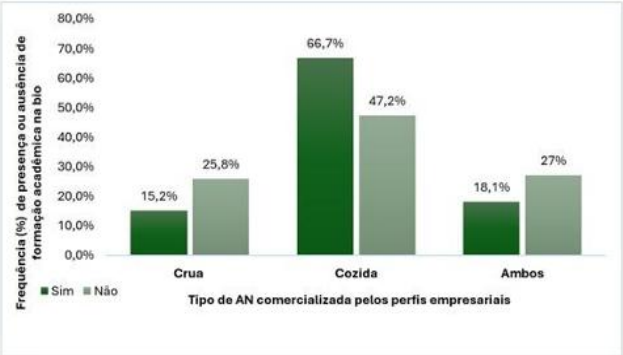

Figuras 1. Percentuais (%) de formação acadêmica na bio dos perfis empresariais de acordo com o tipo de AN comercializada, segundo teste de qui-quadrado (χ2) (p=0,027; p<0,05)

Figuras 2. Percentuais (%) da venda de outros produtos relacionados a AN (cursos e *e-books*) na bio dos perfis de pessoas físicas, segundo teste de qui-quadrado (χ2) (p=0,99; p>0,05)

Esse resultado acende um alerta, pois, dietas cruas para cães e gatos estão comumente associadas à riscos de contaminação microbiana e desequilíbrios nutricionais, se tornando uma preocupação de saúde pública. A maioria das alegações dos tutores sobre os efeitos benéficos das dietas à base de carne crua para a saúde carece de comprovação científica, enquanto orientações profissionais evidenciam os riscos para a saúde pet e do tutor (11).

CONCLUSÕES

Conclui-se que o desenvolvimento de estratégias e políticas para a supervisão de publicações de conteúdo digital sobre nutrição e alimentação de cães e gatos é essencial, considerando o risco que os tutores podem assumir ao usar as mídias sociais como apoio profissional para tomar decisões sobre a nutrição e alimentação pet.

REFERÊNCIAS

(1) Kumar R.; Sharma A. Deciphering new nutritional substrates for precision pet food formulation. International Journal of Veterinary Sciences and Animal Husbandry 2024; SP-9(3): 76-84. (2) Hong S, Park J. A study of interest in pet food by consumer food choice type. Korean Journal of Agricultural Science 49:607-617. (3) Sanderson SL. Pros and cons of commercial pet foods (including grain/grain free) for dogs and cats. Vet Clin Small Anim 51, p.529–550, 2021. (4) França J. Mitos e realidades: Alimentação natural versus comercial para cães e gatos. Revista Científica de Produção Animal, v.22, n.1, p.17-27, 2020. (5) Inyu K. The Impact of Social Media on Pet Care Practices. International Journal of Management and Commerce Innovations ISSN 2348-7585 (Online) Vol. 12, Issue 2, pp: (46-49), Month: October 2024 - March 2025. (6) Craig, JM. Additives in pet food: are they safe? Journal of small animal practice. v. 62, n. 8, p 624-635, 2021. (7) Jobe MT.; Downs KM. Systematic Review and Meta-Analysis of Quality Claims Associated with Fresh Pet Food: Evaluating Scientific Evidence for Additives, Ingredient Quality, and Effects of Processing in Pet Nutrition. Animals. 16, 41, 2026. (8) Bragança, DR. A disciplina “nutrição de cães e gatos” nos cursos de graduação em Zootecnia e Medicina Veterinária. Revista VIDA: Exatas e Ciências da Terra (VIECIT), v. 1, n. 2, p. 93-106, 2023. (9) Moran RE; Knesl O. How can the veterinary profession tackle social media misinformation? Journal of the American Veterinary Medical Association. JAVMA. v.263, n.6, p.802-808, 2025. (10) Billard, TJ.; Rachel E. Moran. Designing Trust: Design Style, Political Ideology, and Trust in “Fake” News Websites, Digital Journalism. 1-28, 2022. (11) Lyu Y.; Wu C.; Li L.; Pu J. Current Evidence on Raw Meat Diets in Pets: A Natural Symbol, but a Nutritional Controversy. Animals 2025.

Miosite Dos Músculos Mastigatórios Em Um Cão: Relato De Caso

Kétlin Milena Zardin- Discente do Curso de Medicina Veterinária, Universidade de Caxias do Sul/RS;
Júlia Boscato Paglioli- Discente do Curso de Medicina Veterinária, Universidade de Caxias do Sul/RS;
Sofia Fachin Ornaghi- Discente do Curso de Medicina Veterinária, Universidade de Caxias do Sul/RS;
Júlia Benini Marina- Discente do Curso de Medicina Veterinária, Universidade de Caxias do Sul/RS;
Manoela Maria Bianchi- Profª. Ma. do curso de Medicina Veterinária da Universidade de Caxias do Sul;

RESUMO:A miosite dos músculos mastigatórios (MMM) foi uma miopatia inflamatória focal de origem autoimune que acomete exclusivamente os músculos da mastigação, por afetar as fibras do tipo 2M presentes nessa musculatura. A enfermidade pôde causar dor mandibular, disfagia, dificuldade de abertura oral e atrofia muscular. O objetivo deste trabalho foi relatar um caso de MMM em um cão jovem, descrevendo os achados clínicos, diagnóstico, evolução e resposta terapêutica. Foi atendido um cão, macho, sem raça definida, com dois anos de idade, apresentando dor à abertura da cavidade oral, prurido facial, apatia e alteração comportamental, caracterizada pela interrupção do hábito de roer objetos. Ao exame físico, observou-se desconforto à manipulação oral, sem assimetrias musculares evidentes. A radiografia evidenciou leve incongruência temporomandibular bilateral. Inicialmente, instituiu-se tratamento com prednisona e gabapentina, além da indicação de biópsia muscular. Após o término das medicações e recidiva dos sinais clínicos, com início de atrofia dos músculos temporal e masseter, realizou-se coleta de fragmento do músculo masseter para exame histopatológico. O resultado confirmou MMM, evidenciando infiltrado inflamatório intenso, degeneração e necrose de fibras musculares, além de regeneração muscular e fibrose intersticial. O tratamento consistiu na administração de prednisona em doses imunossupressoras, com redução gradual da dose conforme melhora clínica. O paciente apresentou remissão da dor, adequada abertura oral e estabilidade clínica durante o acompanhamento, apesar da persistência da atrofia muscular. O caso reforçou a importância do diagnóstico precoce e da terapia imunossupressora no controle clínico da enfermidade.

Palavras-chaves: Miopatia auto imune; Assimetria facial; Distrofia muscular

INTRODUÇÃO

A miosite dos músculos mastigatórios (MMM) consiste em uma miopatia inflamatória focal de origem autoimune, caracterizada pelo acometimento exclusivo dos músculos responsáveis pela mastigação, como temporal, masseter, pterigóideo e digástrico rostral (1,2). Esses músculos possuem fibras do tipo 2M, de origem embrionária distinta das demais fibras musculares, tornando-se alvos do sistema imunológico e resultando em destruição das miofibras e desenvolvimento de fibrose (1,2,3).

A MMM pode acometer cães de qualquer raça, sendo mais frequentemente observada em Rottweiler, Samoieda, Dobermann, Golden Retriever e Pastor Alemão. Geralmente afeta

cães jovens adultos, com início dos sinais clínicos por volta dos três anos de idade, sem predisposição sexual definida (3,4,5). Os principais sinais clínicos incluem dor mandibular e dificuldade de abertura oral, podendo apresentar-se nas formas aguda ou, mais frequentemente, crônica (1).

O objetivo deste trabalho é relatar um caso de miosite dos músculos mastigatórios em um cão jovem, descrevendo os achados clínicos, o diagnóstico, a evolução clínica e a resposta ao tratamento instituído.

DESCRIÇÃO DO CASO

Foi atendido um cão, macho, sem raça definida, com 2 anos de idade, apresentando dor à abertura oral, prurido facial, apatia e alteração comportamental há aproximadamente seis meses. Segundo a tutora, o paciente deixou de roer objetos, hábito previamente frequente, e apresentava melhora temporária dos sinais clínicos após uso de dipirona.

Na radiografia de crânio observou-se leve incongruência das articulações temporomandibulares. Ao exame físico específico da cabeça, o paciente demonstrava desconforto à manipulação oral, porém ainda conseguia abrir a boca. Não foram observadas assimetrias dos músculos temporal e masseter, e os demais parâmetros clínicos encontravam-se dentro da normalidade. Havia apenas doença periodontal leve, com cálculo dentário e gengivite grau I.

No primeiro atendimento, em 18 de dezembro, instituiu-se tratamento com prednisona 20 mg, inicialmente na dose de 1 comprimido por sete dias, seguido de redução para meio comprimido por cinco dias, associado à gabapentina 5 mg/kg. Também foi indicada biópsia do músculo masseter para confirmação diagnóstica de miosite dos músculos mastigatórios.

Após 42 dias, a tutora relatou recidiva dos sinais clínicos. O paciente apresentava desconforto persistente à abertura oral e início de atrofia dos músculos temporal e masseter. Foram realizados exames pré-cirúrgicos e dosagem de creatina quinase (CK).

Em 01 de fevereiro, o animal foi submetido à anestesia geral para tratamento periodontal e coleta de fragmento do músculo masseter, incluindo fáscia e músculo, encaminhado para exame histopatológico. Após o procedimento, iniciou-se prednisona 20 mg na dose de 1 mg/kg, até o resultado da biópsia.

O exame histopatológico, realizado em 15 de fevereiro, confirmou o diagnóstico de miosite dos músculos mastigatórios. O tratamento com prednisona foi mantido por mais cinco dias, totalizando 20 dias de corticoterapia. Posteriormente, foram realizados exames laboratoriais de controle e nova avaliação clínica, observando-se melhora do quadro geral, adequada abertura oral e ausência de dor, apesar da progressão da atrofia muscular.

A dose de prednisona foi gradativamente reduzida para 0,5 mg/kg SID e, posteriormente, para 0,25 mg/kg SID, sem recorrência dos sinais clínicos. O paciente apresentou boa evolução, retomando a ingestão alimentar normal e mantendo adequada abertura oral até o desmame completo da corticoterapia, permanecendo apenas com atrofia residual da musculatura temporal e massetérica.

DISCUSSÃO

Neste relato, o paciente apresentava sinais clínicos clássicos de miosite dos músculos mastigatórios, como dor à abertura oral e alteração comportamental, evidenciada pela interrupção do hábito de roer objetos. Esses achados constituem importantes indicativos para a suspeita clínica de MMM, conforme descrito na literatura e em outros relatos de caso (1,3).

Foi realizado exame radiográfico de crânio, no qual observou-se leve incongruência das articulações temporomandibulares. Entretanto, o exame de imagem isoladamente não é confirmatório para MMM, sendo utilizado neste caso para exclusão de outras causas de dor à abertura oral, como alterações articulares e fraturas mandibulares (1,5).

O diagnóstico foi confirmado por exame histopatológico do músculo masseter, que evidenciou infiltrado inflamatório intenso, degeneração e necrose de fibras musculares, além de áreas de regeneração e fibrose intersticial, alterações frequentemente descritas na MMM. Esses achados reforçam o caráter inflamatório e imunomediado da enfermidade, tornando a biópsia muscular uma importante ferramenta diagnóstica (3).

O tratamento baseia-se principalmente no uso de glicocorticoides, devido à sua ação anti-inflamatória e imunossupressora, reduzindo o ataque imunológico contra as fibras musculares 2M e retardando a progressão da fibrose (6). Neste caso, optou-se pelo uso de prednisona, fármaco amplamente descrito como tratamento de eleição (1,3).

A evolução clínica foi satisfatória, com melhora da dor e recuperação da abertura oral após a terapia imunossupressora. A redução gradual da prednisona ocorreu sem recidiva

dos sinais clínicos. Apesar da persistência da atrofia muscular, o paciente apresentou boa qualidade de vida, compatível com a evolução crônica da MMM descrita na literatura (5).

CONCLUSÃO

A miosite dos músculos mastigatórios deve ser considerada como diagnóstico diferencial em cães jovens que apresentam dor à abertura oral, dificuldade de mastigação e alterações comportamentais relacionadas à apreensão de alimentos ou objetos. O exame histopatológico mostra-se fundamental para a confirmação diagnóstica, permitindo a instituição precoce do tratamento adequado.

A terapia com glicocorticóides em doses imunossupressoras promove melhora significativa dos sinais clínicos e adequada recuperação funcional da abertura oral, contribuindo para a manutenção da qualidade de vida do paciente. Apesar da persistência da atrofia muscular, observa-se resposta clínica satisfatória e ausência de recidiva durante o período de acompanhamento. O presente relato destaca a relevância do reconhecimento precoce da enfermidade e do acompanhamento clínico contínuo para melhor prognóstico dos pacientes acometidos por MMM.

REFERÊNCIAS BIBLIOGRÁFICAS

1) Melmed, C.; Shelton, G. D.; Bergman, R.; Barton, C. Masticatory muscle myositis: pathogenesis, diagnosis, and treatment. Compendium on Continuing Education for the Practicing Veterinarian, v. 26, n. 8, p. 590-605, 2004.

2) Congiusta, M. C.; Snyder, C.; Soukup, J. W.; Apostolopoulos, N. Novel management of masticatory myositis in three dogs with a selective Janus kinase (JAK-1) inhibitor. Journal of Veterinary Dentistry, v. 41, n. 6, p. 620-627, 2024.

3) Rondon, E. S., Dutra, T. R., Ferreira, S. M., & Pinto, L. G. Miosite dos músculos mastigatórios em Rottweiler: relato de caso. PUBVET, Londrina, v. 5, n. 22, ed. 169, art. 1141, 2011.

4) Taylor, S. M. Selected disorders of muscle and the neuromuscular junction. Veterinary Clinics of North America: Small Animal Practice, v. 30, n. 1, p. 59-75, 2000.

5) Beck, S. K.; Scheuchuk, J. F.; Kostolowicz, M. M.; Bertolazzi, S.; Paim, W. P.; Gheno, B. P. Miosite dos músculos mastigatórios em cão. Revista de Educação do IDEAU, v. 5, n. 2, p. 1-19, 2025.

6) Cray, M. T.; Spector, D. I.; West, C. L. Acute masticatory muscle compartmental syndrome in a dog. Journal of the American Veterinary Medical Association, v. 253, n. 5, p. 606-610, 2018.

7) Castejon-Gonzalez, A. C.; Soltero-Rivera, M.; Brown, D. C.; Reiter, A. M. Treatment outcome of 22 dogs with masticatory muscle myositis (1999–2015). Journal of Veterinary Dentistry, v. 35, n. 4, p. 281-289, 2018.

Morte Súbita em Láparos no Sul do Brasil: Relato de Caso

Bianca Cristina de Souza - Discente de Medicina Veterinária pelo Instituto Federal Catarinense - Campus Araquari (IFC)
Javier Adolfo Sarria Perea - Tecnologista em Saúde Pública, Laboratório de Anatomia e Patologia Veterinária do Instituto Federal Catarinense - Campus Araquari (IFC)

RESUMO

A mortalidade súbita em láparos representou um desafio significativo para a sustentabilidade da cunicultura, demandando investigação detalhada sobre suas causas etiológicas. O objetivo do trabalho foi relatar um surto de morbidade aguda e mortalidade súbita em coelhos no norte do estado de Santa Catarina, investigado por meio de evidências anatomopatológicas. A metodologia consistiu na necropsia e avaliação histopatológica de cinco láparos de 60 dias de idade, além de análise microbiológica de órgãos. Os resultados demonstraram uma progressão clínica rápida com taxa de letalidade de 85,7% no plantel afetado. Macroscopicamente, observou-se efusão serossanguinolenta nas cavidades, congestão multivisceral acentuada, esplenomegalia e edema intestinal. Microscopicamente, os animais apresentaram pneumonia intersticial mononuclear subaguda, necrose coagulativa hepatocitária periportal aguda, enterite linfoplasmocitária e degeneração hidrópica glomerular. Embora o isolamento microbiológico tenha identificado *Alcaligenes faecalis* e *Staphylococcus* coagulase negativa, esses agentes foram considerados secundários por não apresentarem correlação direta com as lesões observadas. Concluiu-se que o quadro patológico foi compatível com processos sistêmicos agudos, tendo como principais hipóteses diagnósticas a enterotoxemia clostridial, a doença de Tyzzer ou a colibacilose septicêmica, possivelmente desencadeadas por estresse ambiental e fatores de transição alimentar.

Palavras-chave: surto; anatomopatologia; clostridioses.

INTRODUÇÃO

A mortalidade súbita ou aguda em láparos representa um desafio significativo na cunicultura, impactando a sustentabilidade econômica e social da criação (1). Alimentação, antibioticoterapia, alojamento, genética e manejo podem ser fatores predisponentes para o surgimento de distúrbios (1, 2). As doenças infecciosas emergem como uma das principais responsáveis por quadros de mortalidade aguda nesta fase da vida dos coelhos. Patologias de origem bacteriana, viral e parasitária podem desencadear surtos com elevadas taxas de letalidade (1, 3).

O presente relato de caso descreve a ocorrência de morbidade aguda e mortalidade súbita em láparos de uma criação no sul do Brasil, investigada por meio de evidências anatomopatológicas, na ausência de confirmação diagnóstica microbiológica definitiva, e discute as possíveis causas associadas a fatores como dieta, manejo e predisposição genética.

DESCRIÇÃO DO CASO

O plantel de coelhos, do qual os láparos eram provenientes, estava alojado em um antigo capril adaptado para oferecer viveiros cobertos, elevados e protegidos contra intempéries. Inicialmente, o plantel era constituído por uma matriz e sete láparos. O primeiro óbito entre os láparos resultou no descarte da carcaça e na subsequente transferência da matriz e dos seis láparos remanescentes para um novo viveiro dentro do mesmo capril, onde a cama foi substituída por serragem. Subsequentemente, um segundo láparo apresentou óbito súbito, sem manifestação de sinais clínicos prodrômicos, sendo seguido, no mesmo dia, pela morte de outros quatro láparos com apresentação clínica similar. O último animal afetado exibiu uma rápida progressão de sinais clínicos, caracterizada por ataxia, incoordenação e abdômen flácido, sem evidência de diarreia. A dieta dos animais consistia em ração comercial formulada para coelhos e capim nativo. A matriz e o láparo sobrevivente permaneceram clinicamente saudáveis.

As carcaças dos animais em questão foram recebidas pelo Laboratório de Anatomia e Patologia Veterinária do Instituto Federal Catarinense, campus Araquari. Foram encaminhadas carcaças congeladas de cinco filhotes de coelho, todos com 60 dias de idade, sendo três fêmeas e dois machos, dos quais apenas três eram viáveis para análises histológicas e microbiológicas.

Durante a necropsia dos animais, observou-se nas cavidades abdominal e torácica a presença de moderada quantidade de efusão serossanguinolenta livre, translúcida e sem filamentos de fibrina. O pericárdio apresentava-se difusamente avermelhado, indicando congestão acentuada. Os pulmões exibiam lobos com coloração vermelho-escura difusa, caracterizando congestão acentuada, associada a áreas de coloração vermelho-púrpura pronunciada nas regiões declives dos lobos caudais, compatíveis com congestão hipostática bilateral (Figura 1a). O fígado estava difusamente avermelhado-escuro a enegrecido, com acentuado aumento de volume, formato globoso e bordos rombos/abaulados, sugerindo congestão parenquimatosa acentuada (Figura 1b), e à superfície de corte, notou-se expressivo ingurgitamento vascular com livre escoamento de sangue. O baço apresentava esplenomegalia acentuada, com formato globoso, bordos rombos e coloração vermelho-escura; ao corte, o parênquima mostrava-se congesto, amolecido e protruindo através da cápsula. As alças do intestino delgado (duodeno e demais segmentos) exibiam coloração avermelhada moderada generalizada, indicando congestão moderada difusa, e espessamento de parede por acúmulo de líquido límpido (edema), conferindo à serosa um aspecto liso, úmido e brilhante. Por fim, os rins apresentavam parênquima com moderado aumento de volume (tumefeito) e coloração

avermelhada escura (congesto); a superfície capsular e de corte exibiam brilho excessivo (umidade acentuada/edema) e abaulamento do córtex após a incisão.

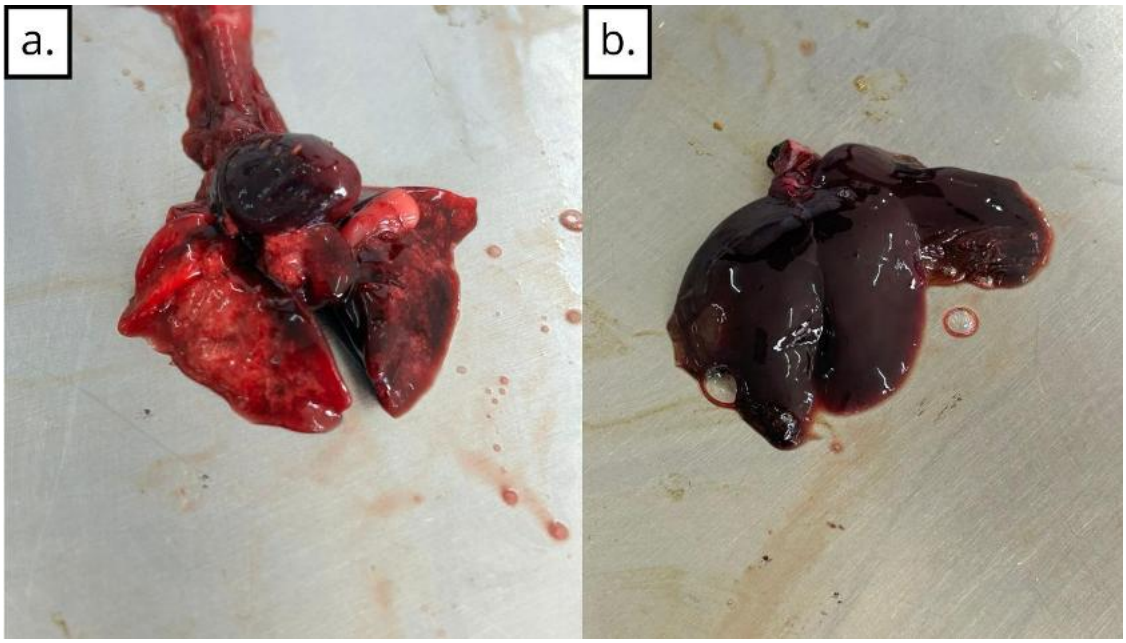

Figura 1 – a. Pulmão: Lobos pulmonares com coloração vermelho-escura difusa, associada a áreas de coloração vermelho-púrpura pronunciada dispostas nas regiões declives dos lobos. b. Fígado: Lobos hepáticos difusamente avermelhado-escuro a enegrecido, com acentuado aumento de volume, apresentando formato globoso e bordos rombos/abaulados.

Após a necropsia, foram encaminhadas para análise histopatológica amostras de fígado, pulmão, rim e duodeno. Nos pulmões, observou-se uma pneumonia intersticial mononuclear, caracterizada por ser multifocal a difusa, de intensidade leve a moderada e com caráter subagudo. Esta condição pulmonar foi acompanhada por um edema alveolar difuso acentuado (Figura 2), indicativo de um processo agudo, e hiperplasia focal/multifocal moderada de pneumócitos tipo II. O fígado apresentou necrose coagulativa hepatocitária, predominantemente periportal, com distribuição multifocal e intensidade variando de leve a moderada (Figura 3), classificada como aguda. Tais alterações hepáticas estavam associadas a uma congestão e ectasia sinusoidal e portal difusa moderada. No duodeno, foi identificada uma enterite linfoplasmocitária na lâmina própria, de caráter multifocal, escassa/leve e com evolução subaguda a crônica. Por fim, os rins exibiram tumefação celular glomerular difusa e acentuada, de natureza aguda, concomitantemente a uma nefrite intersticial linfoplasmocitária, multifocal, escassa/leve e subaguda (Figura 4). Em conjunto, esses achados microscópicos sugerem processos inflamatórios e degenerativos em múltiplos sistemas orgânicos, com diferentes graus de cronicidade e distribuição.

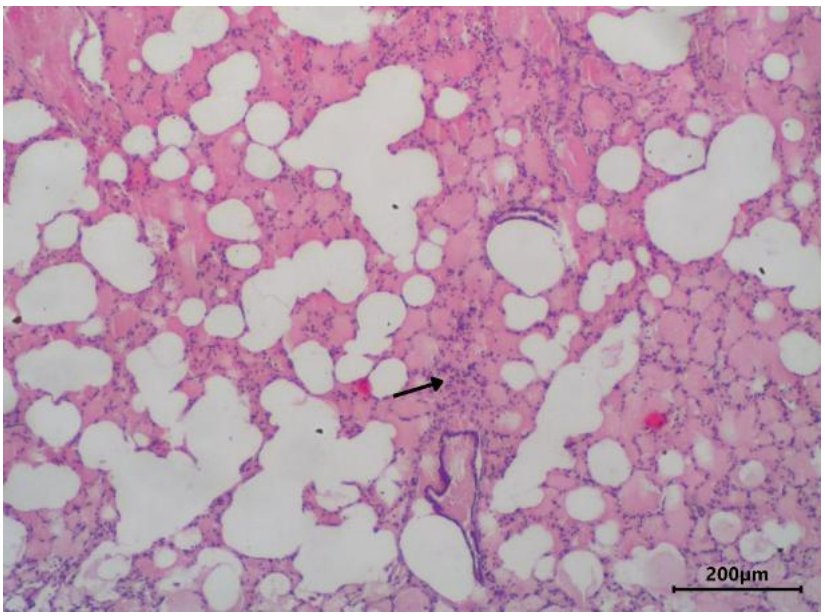

Figura 2 - Fotomicrografia do parênquima pulmonar. Observa-se edema alveolar difuso acentuado, com discretos focos de pneumonia intersticial mononuclear (seta preta). Coloração: Hematoxilina e Eosina (H&E). Aumento: 4x.

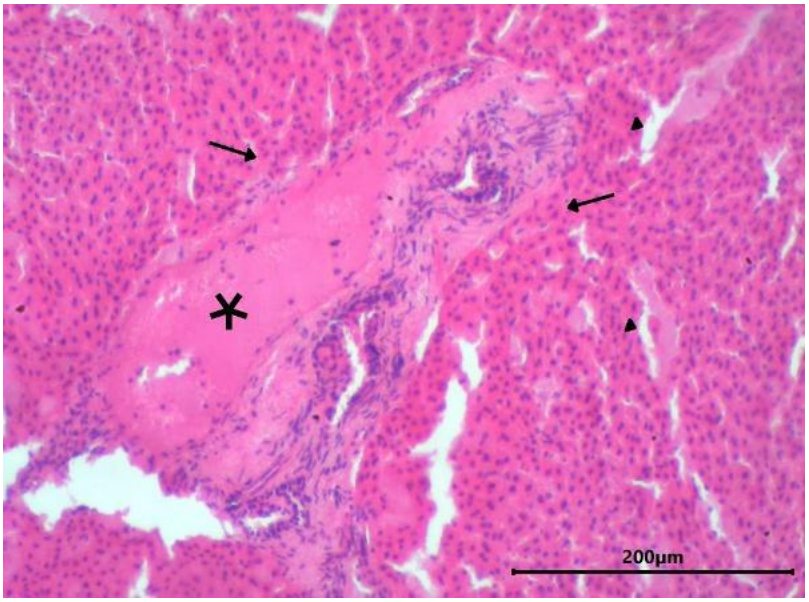

Figura 3 - Fotomicrografia do tecido hepático. Observa-se uma necrose coagulativa hepatocitária, periportal, leve a moderada, aguda (setas pretas), associada à congestão (asterisco) e ectasia sinusoidal e portal difusas moderada (pontas de seta). Coloração Hematoxilina e Eosina (H&E). Aumento: 10x.

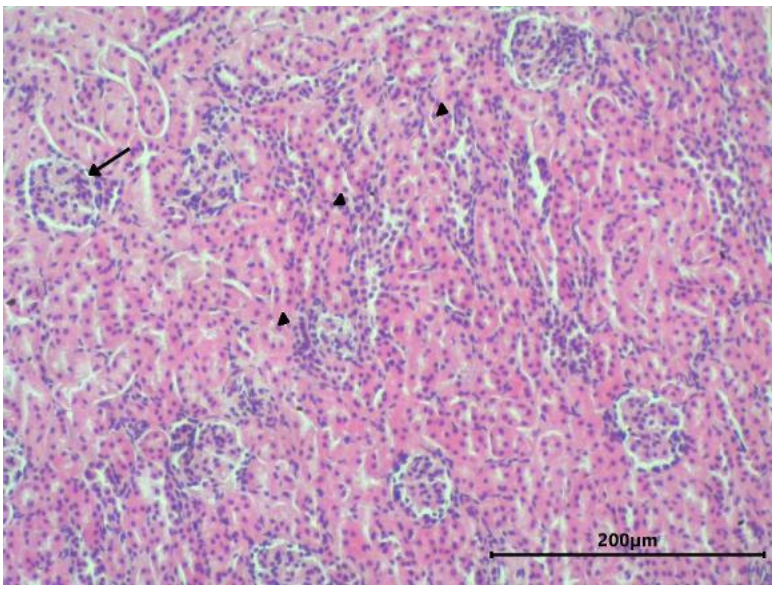

Figura 4 - Fotomicrografia do parênquima renal. Observa-se tumefação celular glomerular, difusa, acentuada, aguda (seta preta); associada a nefrite intersticial linfoplasmocitária (pontas de seta), multifocal, escassa/leve, subaguda. Coloração: Hematoxilina e Eosina (H&E). Aumento: 10x.

Os diagnósticos morfológicos, integrando os achados macroscópicos e microscópicos, indicam um quadro de hidrotórax e hidroperitônio moderados nas cavidades celômicas. Nos pulmões, foi diagnosticada pneumonia intersticial mononuclear, multifocal a difusa, leve a moderada, subaguda, com edema alveolar difuso acentuado e hiperplasia de pneumócitos tipo II. O fígado apresentou hepatite necrótica periportal (necrose coagulativa), multifocal, leve a moderada, aguda, acompanhada de congestão sinusoidal e portal acentuada difusa. Adicionalmente, observou-se esplenomegalia e hepatomegalia congestiva agudas, difusas e acentuadas. O intestino delgado e o ceco exibiram enterite congestivo-edematosa difusa moderada, bem como tiflites decorrentes de ectasia gasosa e flacidez de parede acentuada. Por fim, os rins foram diagnosticados com degeneração hidrópica glomerular difusa acentuada e nefrite intersticial linfoplasmocitária multifocal leve.

A análise microbiológica das amostras revelou um crescimento exuberante de *Alcaligenes faecalis* no fígado, uma bactéria gram-negativa não fermentadora que demonstrou sensibilidade a fármacos como ciprofloxacino e gentamicina, mas resistência a tetraciclina e cefalosporinas de primeira geração. No baço e no rim, foram isoladas cepas de *Staphylococcus coagulase negativa* com perfis de resistência preocupantes, incluindo resistência à oxacilina e, em uma das cepas do baço, também à clindamicina. Ambas as cepas mostraram-se sensíveis a ciprofloxacino, sulfametoxazol + trimetoprim e cloranfenicol. No ceco, o crescimento de *Bacillus spp.* foi interpretado como contaminação ambiental, sem significado patológico primário evidente.

DISCUSSÃO

Estes achados promovem a discussão sobre as possíveis causas do surto de mortalidade, que se apresenta como um desafio na cunicultura devido aos seus efeitos adversos, bem como fomentam o debate em torno das medidas de prevenção e controle. Os animais acometidos possuíam dois meses de idade, um período crítico caracterizado pela fase de transição alimentar e desmame. A transferência para um novo viveiro e a substituição da cama por serragem, embora aparentemente benéficas, podem ter representado fontes de estresse ambiental. Adicionalmente, tais procedimentos podem ter contribuído para a disseminação de agentes infecciosos ou exposto os animais a novas fontes de contaminação. A doença intestinal inflamatória e as enteropatias são particularmente importantes em coelhos em crescimento e desmamados (4). A rápida progressão clínica culminando em óbito súbito, associada aos achados macroscópicos de hidrotórax, hidroperitônio, esplenomegalia e hepatomegalia congestiva, bem como aos achados microscópicos de pneumonia intersticial, hepatite necrótica periportal e enterite, direciona a investigação para etiologias de caráter agudo e sistêmico. A enterotoxemia clostridial, frequentemente mediada por *Clostridium perfringens* (tipos A ou E) ou *Clostridium spiroforme*, desponta como uma hipótese primária. Estudos sobre surtos epizoóticos de diarreia em coelhos de engorda no México demonstraram que infecções clostridiais são causas prevalentes de mortalidade aguda, cursando com lesões entéricas severas (4). O *C. spiroforme*, em particular, é reconhecido na literatura como um patógeno entérico de alta relevância em lagomorfos, capaz de induzir enterotoxemia fatal mediada por toxinas (5). Investigações diagnósticas recentes corroboram que a enterotoxemia em coelhos manifesta-se com alterações congestivas e edematosas sistêmicas, semelhantes às observadas neste relato (6). A patogênese envolve a ação de enterotoxinas bacterianas que comprometem severamente a integridade da mucosa intestinal do coelho, resultando em enterite congestivo-edematosa e translocação de toxinas que culminam em choque e lesões parenquimatosas, como a necrose hepática (7).

Outra hipótese etiológica robusta é a doença de Tyzzer, causada pelo agente intracelular obrigatório *Clostridium piliforme*. Epidemias incomuns desta enfermidade em criatórios comerciais de coelhos têm sido caracterizadas por alta letalidade e achados patológicos que incluem necrose hepática multifocal e enterite, mimetizando o quadro descrito neste plantel (8). A literatura especializada em patógenos naturais de animais de laboratório destaca o *C. piliforme* como um agente devastador, cujos efeitos patológicos são exacerbados por fatores de estresse ambiental, como as mudanças de alojamento relatadas no histórico (9). Tratados clássicos de medicina de animais de laboratório reforçam que a tríade clássica da doença de Tyzzer envolve lesões no fígado, intestino e

coração, sendo a hepatite necrótica um achado patognomônico (10). Além disso, a pesquisa biomédica em roedores e lagomorfos aponta que a infecção por C. piliforme frequentemente cursa de forma subclínica até ser desencadeada por imunossupressão, resultando em morte súbita com congestão sistêmica e necrose hepática aguda (11). A patologia comparada confirma que a apresentação subaguda a aguda, com envolvimento hepático e entérico, é a manifestação clássica da doença de Tyzzer em coelhos (12).

A colibacilose septicêmica, induzida por cepas de *Escherichia coli* enteropatogênica (EPEC), também deve ser considerada. Investigações bacteriológicas e patológicas em mortalidades de coelhos recém-desmamados indicam que a EPEC é capaz de translocar a barreira intestinal, promovendo não apenas enterite, mas também um quadro septicêmico caracterizado por congestão generalizada, edema alveolar e lesões renais, achados estes que se alinham perfeitamente com a tumefação celular glomerular e a pneumonia intersticial descritas (13). É fundamental salientar que, embora análises microbiológicas tenham sido realizadas, as bactérias isoladas foram desconsideradas como agentes etiológicos primários, pois não apresentaram correlação direta com as lesões patológicas observadas. Por fim, a Doença Hemorrágica Viral dos Coelhos (RHDV) figura como um diagnóstico diferencial crítico devido à sua natureza altamente letal e patogênica. Revisões abrangentes sobre a RHDV descrevem a enfermidade como causadora de hepatite necrótica fulminante, esplenomegalia e diátese hemorrágica sistêmica, lesões que guardam notável semelhança com a necrose coagulativa hepatocitária e a congestão acentuada observadas nos láparos (14). A emergência de novas cepas, como a RHDV2, tem ampliado o espectro de espécies afetadas e a distribuição global da doença, mantendo a necrose hepática como o achado central (15).

CONCLUSÃO

As alterações anatomopatológicas indicam processos inflamatórios e degenerativos sistêmicos de caráter agudo. Os achados de necrose hepática e enterite congestivo-edematosa sugerem quadros de enterotoxemia, contudo a ausência de isolamento de patógenos primários impede a confirmação etiológica definitiva. O estresse ambiental e as mudanças de manejo atuam como fatores predisponentes para o surto. O diagnóstico diferencial abrange clostridioses, colibacilose e doença hemorrágica viral. O controle rigoroso do ambiente e da dieta é fundamental para a redução da mortalidade em láparos.

REFERÊNCIAS

1) Machado LC, Pereira DL, Silveira JMM, Faria CGS. Mortalidade pré-desmame de láparos em dois cenários distintos. Rev Bras Cunicult. 2021;19:1-14.
2) Mayer J. Doenças bacterianas e fúngicas de coelhos [Internet]. Kenilworth: Manual MSD de Veterinária; 2021 [citado 2026 maio 16]. Disponível em: https://www.msdvetmanual.com/pt/exotic-and-laboratory-animals/coelhos/doen%C3%A7as-bacterianas-e-f%C3%BAngicas-de-coelhos
3) Rodrigues PHC. Infecção multiespécies pelo gênero Eimeria e coinfecções bacterianas em coelhos (Oryctolagus cuniculus) no biotério da Fundação de Parques Municipais e Zoobotânica, Belo Horizonte, Minas Gerais: Relato de caso [monografia]. Belo Horizonte: Escola de Veterinária, Universidade Federal de Minas Gerais; 2022.
4) Rodríguez-De Lara R, Cedillo-Peláez C, Constantino-Casas F, Fallas-López M, Cobos-Peralta MA, Gutiérrez-Olvera C, et al. Studies on the evolution, pathology, and immunity of commercial fattening rabbits affected with epizootic outbreaks of diarrhoeas in Mexico: a case report. Res Vet Sci. 2008;84(2):257-68.
5) Elsevier. Clostridium spiroforme [Internet]. Amsterdam: Elsevier; [citado 2026 jun 5]. Disponível em: https://www.sciencedirect.com/topics/agricultural-and-biological-sciences/clostridium-spiroforme
6) Kaziyev Zh, Holopura S, Tsvilikhovskyi M, Boyko N, Ushkalov A, et al. Diagnostic studies for enterotoxaemia in rabbits. Ukr J Vet Sci. 2024;15(3):94-112.
7) Kamaras J, Murrell WG. The effect of bacterial enterotoxins implicated in SIDS on the rabbit intestine. Pathology. 2001;33(2):187-96.
8) Cordioli B, Garbuio M, Palazzolo L, Dorigo F, Zandonà L, Viel L, et al. Unusual Epidemic of Tyzzer's Disease in Commercial Rabbit Breeders: Clinical, Pathological, and Therapeutic Observations. Animals (Basel). 2025;15(19):2920.
9) Baker DG. Natural pathogens of laboratory animals: their effects on research. Washington (DC): ASM Press; 2003.
10) Fox JG, Anderson LC, Loew FM, Quimby FW, editors. Laboratory animal medicine. 2nd ed. San Diego: Academic Press; 2002.
11) Fox JG, Barthold SW, Davisson MT, Newcomer CE, Quimby FW, Smith AL, editors. The mouse in biomedical research: diseases. 2nd ed. New York: Academic Press; 2007. Vol. 2.
12) Percy DH, Barthold SW. Pathology of laboratory rodents and rabbits. 3rd ed. Ames (IA): Iowa State University Press; 2007.

13) Mohamed FM, El Hendy AHM, El Shehedi MA. Weanling Rabbit Mortalities Caused by Enteropathogenic Bacteria: Bacteriological and Pathological Investigation. J Appl Vet Sci. 2019;4(1):18-29.
14) Le Gall-Reculé G, Zwingelstein F, Fouchier RA, Le Minor S, Vabret A, van der Waal K, et al. Rabbit haemorrhagic disease (RHD) and rabbit haemorrhagic disease virus (RHDV): a review. Vet Res. 2012;43(1):12.
15) Calvete C, Delibes-Mateos M, Sarto P, García-Bocanegra I, Gavier-Widén D, Diéguez-Casas S, et al. Rabbit hemorrhagic disease virus 2, 2010–2023: a review of global detections and affected species. J Vet Diagn Invest. 2024;36(5):10406387241260281.

Multimorbidade Nutricional: Associação entre Idade, Escore Corporal e Manejo Dietético em Pacientes Crônicos

Bianca Mazzarioli Pereira Nogueira[1]; Matheus Henrique dos Santos[1]; Lais Oyama Cotrim Lima[2]; Natália Manuela Cardoso de Oliveira[2]; Carolina Dantas Micheletti[1]; Thiago Henrique Annibale Vendramini[1,2]

[1]Centro de Pesquisa em Nutrologia de Pets, Departamento de Nutrição e Produção Animal, Faculdade de Medicina Veterinária e Zootecnia, Universidade de São Paulo, Pirassununga, Brasil

[2]Serviço de Nutrologia Veterinária, Faculdade de Medicina Veterinária e Zootecnia, Universidade de São Paulo, São Paulo, São Paulo

RESUMO

O aumento da expectativa de vida dos cães favoreceu maior ocorrência de doenças crônicas concomitantes, tornando o manejo nutricional desses pacientes um desafio clínico crescente. Este estudo retrospectivo avaliou prontuários de cães atendidos entre 2019 e 2025 em um Serviço de Nutrologia Veterinária, com o objetivo de identificar as principais multimorbidades nutricionais e investigar a associação entre idade, escore de condição corporal (ECC) e combinações patológicas. Foram analisados 1.426 prontuários, dos quais 324 atenderam aos critérios de inclusão. Observou-se predominância de fêmeas (58,6%), animais idosos e elevada frequência de sobrepeso e obesidade. As principais multimorbidades identificadas foram obesidade associada à hipersensibilidade alimentar (19,7%), cardiopatia (10,8%), hiperadrenocorticismo (10,2%), urolitíase (7,1%) e doença renal crônica associada à cardiopatia (5,5%). Cães com mais de 12 anos apresentaram associação significativa com doença renal crônica e cardiopatia ($p<0,0003$), além de obesidade e cardiopatia ($p=0,0309$). ECC elevado associou-se significativamente às principais multimorbidades, especialmente nos escores 8 e 9. No manejo nutricional, predominou a prescrição de dietas para redução de peso, mesmo diante de enfermidades concomitantes. Conclui-se que idade avançada e ECC elevado são fatores centrais na ocorrência de multimorbidades nutricionais em cães e evidenciam limitações no mercado de dietas comerciais específicas

Palavras-chave: cães idosos; obesidade; nutrologia veterinária; doenças crônicas; manejo nutricional

INTRODUÇÃO

O aumento da longevidade dos cães tem contribuído para maior prevalência de doenças crônicas concomitantes, tornando a multimorbidade um desafio crescente na medicina veterinária (1,2). Esse cenário amplia a complexidade do manejo nutricional, já que diferentes enfermidades podem demandar estratégias dietéticas conflitantes (3). Embora o mercado pet food tenha ampliado a oferta de dietas coadjuvantes, ainda há limitações para pacientes com múltiplas doenças associadas (4).

Estudos indicam que a multimorbidade em cães idosos está relacionada à senescência celular, alterações metabólicas e maior susceptibilidade a doenças cardiovasculares, endócrinas e renais (5,6). Além disso, o excesso de peso tem sido reconhecido como importante fator predisponente para diversas enfermidades crônicas (7). Dessa forma, o presente estudo objetivou identificar as principais multimorbidades nutricionais em cães, caracterizar o perfil clínico dos pacientes e investigar a associação entre idade, escore de condição corporal e manejo dietético.

MATERIAL E MÉTODOS

Foram analisados retrospectivamente 1.426 prontuários de cães atendidos entre 2019 e 2025 em um Serviço de Nutrologia de Cães e Gatos. Foram incluídos prontuários contendo suspeita ou diagnóstico confirmado de afecções nutricionais, presença de duas comorbidades concomitantes e informações completas sobre sexo, idade, peso corporal, escore de condição corporal (ECC) e manejo dietético.

O ECC foi classificado segundo Laflamme (8), utilizando escala de 1 a 9. Os animais foram categorizados conforme porte corporal (entre categorias I, II, III, IV e V) e faixa etária adaptados de Salt et al. (9) e Chiang et al. (10).

Posteriormente, os pacientes foram agrupados conforme as multimorbidades mais prevalentes para análise das associações clínicas e nutricionais.

RESULTADOS E DISCUSSÃO

Dos 324 prontuários incluídos, 58,6% correspondiam a fêmeas e houve predominância de cães idosos e com ECC elevado. As principais multimorbidades observadas envolveram obesidade e hipersensibilidade Alimentar (19,7%), obesidade e cardiopatia (10,8%), obesidade e hiperadrenocorticismo (10,2%), obesidade e urolitíase (7,1%) e doença renal crônica associada à cardiopatia (5,5%), como representado pela Figura 1.

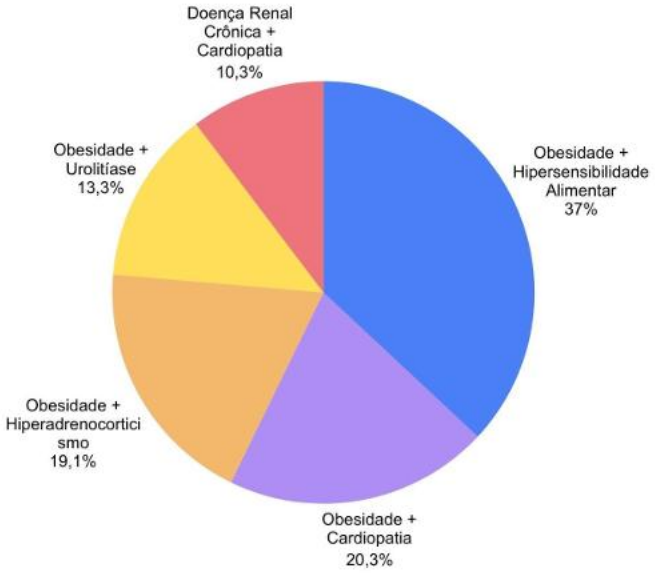

Figura 1. Principais multimorbidades nutricionais observadas em cães atendidos entre 2019 e 2025.

Animais com mais de 12 anos apresentaram associação significativa com doença renal crônica e cardiopatia ($p<0,0003$) e obesidade associada à cardiopatia ($p=0,0309$). Além disso, cães entre 8 e 11 anos apresentaram associação positiva com obesidade e urolitíase ($p=0,0436$). Esses achados corroboram com resultados que associam o envelhecimento à maior ocorrência de multimorbidades e redução da capacidade fisiológica adaptativa (2,5).

O ECC foi a variável mais consistentemente associada às multimorbidades avaliadas. Escores entre 6 e 7 apresentaram associação significativa com

obesidade e cardiopatia (p=0,0019) e obesidade e urolitíase (p=0,0453). Já escores entre 8 e 9 associaram-se significativamente à obesidade e hipersensibilidade alimentar (p<0,001), obesidade e cardiopatia (p=0,0025), obesidade e hiperadrenocorticismo (p<0,001) e obesidade e urolitíase (p=0,0057).

No manejo nutricional, predominou a prescrição de dietas para redução de peso, mesmo na presença de outras enfermidades. A ausência de dietas comerciais específicas para multimorbidades evidencia os desafios terapêuticos e a necessidade de formulações mais abrangentes para pacientes geriátricos e crônicos.

CONCLUSÃO

A idade avançada e o ECC elevado constituem fatores diretamente relacionados à ocorrência de multimorbidades nutricionais em cães. O excesso de peso demonstrou associação significativa com doenças cardiovasculares, endócrinas, urinárias e alimentares, evidenciando seu impacto na complexidade clínica desses pacientes. A limitação de dietas comerciais específicas para multimorbidades representa importante desafio no manejo nutricional veterinário, reforçando a necessidade de estratégias terapêuticas individualizadas e do desenvolvimento de formulações voltadas para pacientes com doenças concomitantes.

REFERÊNCIAS BIBLIOGRÁFICAS

1. Skou ST, Mair FS, Fortin M, Guthrie B, Nunes BP, Miranda JJ et al. Multimorbidity. Nature Reviews Disease Primers. 2022;8(1):48.
2. Salive ME. Multimorbidity in older adults. Epidemiologic Reviews. 2013;35(1):75-83.
3. Carmack T. Managing comorbidity: Coordinating care for complex geriatric cases. Veterinary Clinics of North America: Small Animal Practice. 2026;56(2):419-430.
4. Dados de Mercado ABEMPET 2025. Disponível em: https://abempet.org.br/dados-de-mercado

5. Guelfi G, et al. Dog aging: A comprehensive review of molecular, cellular, and physiological processes. Cells. 2024;13(24):2101.
6. Jiménez AG. A revisiting of “the hallmarks of aging” in domestic dogs: current status of the literature. GeroScience. 2024;46(1):241-255.
7. Forman DE et al. Multimorbidity in older adults with cardiovascular disease. Journal of the American College of Cardiology. 2018;71(19):2149-2161.
8. Laflamme D. Development and validation of a body condition score system for dogs. Canine Practice. 1997;22(4):10-15.
9. Salt C et al. Growth standard charts for monitoring bodyweight in dogs of different sizes. PLoS One. 2017;12(9):e0182064.
10. Chiang CF et al. Age classification in companion dogs and associated clinical parameters. Journal of Veterinary Internal Medicine. 2022;36(5):1554-1562.

Neoplasia Epitelial Maligna no Coração – Achado Necroscópico em Cão

Rodrigo Mendes Ventura; Rebeca Santos Cabidellli Nunes; Marques Andre da Silva Costa; Stephanie Caroline Faria Viana; Sara Francisca Batista Silva; Vanessa de Sousa Cruz;

Resumo
O presente trabalho teve como objetivo relatar os achados necroscópicos e histopatológicos de uma neoplasia epitelial maligna, no coração do cão Zeus, da raça Dogue Alemão, com 10 anos de idade. Durante a realização da necropsia, observou-se no coração um nódulo sólido, firme e de coloração pardo-clara. Fragmentos do tecido cardíaco foram coletados e encaminhados para análise histopatológica. Microscopicamente, verificou-se substituição da estrutura normal do miocárdio por proliferação neoplásica composta por células poliédricas a alongadas, associadas à presença de anisocitose, anisocariose, figuras de mitose, necrose e fibrose. Os achados foram compatíveis com neoplasia epitelial maligna metastática, sugerindo carcinoma de origem endócrina. O caso evidenciou a importância da necropsia e da histopatologia no diagnóstico definitivo de neoplasias cardíacas em cães.

Palavras-chave: carcinoma metastático; histopatologia; necropsia veterinária; neoplasia cardíaca; oncologia veterinária.

Introdução

As neoplasias cardíacas em cães são consideradas incomuns na rotina da patologia veterinária, podendo ocorrer de forma primária ou metastática, sendo frequentemente diagnosticadas apenas durante exames necroscópicos devido à baixa especificidade dos sinais clínicos apresentados pelos animais acometidos. Entre os tumores cardíacos, destacam-se lesões com comportamento infiltrativo e elevado potencial metastático, capazes de comprometer significativamente a arquitetura e a função do miocárdio (1,2).

Os carcinomas metastáticos apresentam comportamento biológico agressivo, com disseminação para diferentes órgãos, por via hematógena ou linfática, dificultando o diagnóstico clínico definitivo em vida. Nesse contexto, a avaliação histopatológica associada à necropsia constitui ferramenta essencial para caracterização morfológica das lesões, determinação da origem tumoral e confirmação diagnóstica das neoplasias cardíacas (3,4).

O presente trabalho teve como objetivo relatar os achados necroscópicos e histopatológicos de uma neoplasia epitelial maligna no coração de um cão, destacando a importância da necropsia no diagnóstico definitivo da enfermidade.

Descrição do Caso

O presente estudo foi realizado com aprovação da Comissão de Ética no Uso de Animais do Centro Universitário Católica do Leste de Minas Gerais (Unileste), sob o protocolo nº.47.123.25.

Relata-se o caso de um canino, macho, da raça Dogue Alemão, de 10 anos de idade. Após agravamento severo do quadro clínico por complicações sistêmicas, o referido animal foi submetido à eutanásia, seguida pela realização da necropsia. Durante a inspeção interna, o foco da investigação concentrou-se na identificação de massas viscerais, com especial atenção às nodulações encontradas no coração (Figura 1). A colheita do material para análise histopatológica consistiu na remoção de fragmentos representativos do miocárdio que apresentavam alterações nodulares.

Para a avaliação macroscópica detalhada, procedeu-se ao seccionamento transversal da peça, visando expor a superfície interna da massa tumoral. Imediatamente após a coleta e o corte, os fragmentos cardíacos foram acondicionados em frascos individuais e imersos em solução de formol a 10%, para fixação e preservação da arquitetura tecidual. Na análise macroscópica do coração, identificou-se um fragmento irregular de 3,0 x 2,7 x 1,3 cm, contendo um nódulo sólido de 2,0 x 1,2 x 1,3 cm, de consistência firme e coloração pardo-clara.

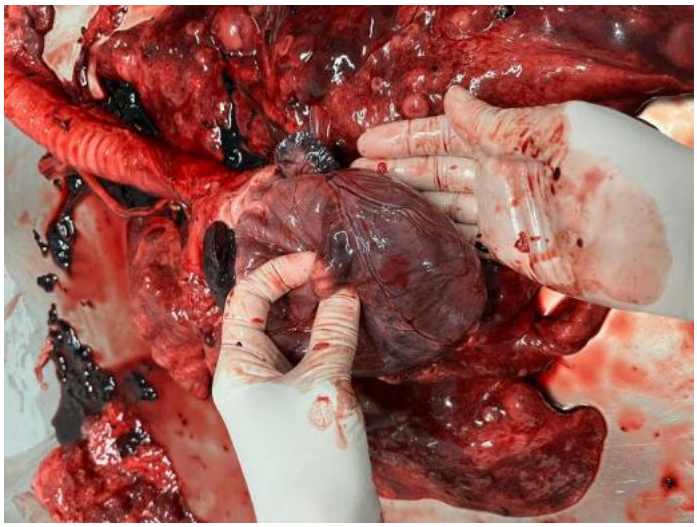

Figura 1. Aspecto macroscópico do coração de um canino (Dogue Alemão), evidenciando massa nodular firme em região de base cardíaca, identificada durante o procedimento de necropsia. Fonte: Arquivo pessoal, 2025

Ao corte, a superfície tumoral mostrou-se homogênea e sólida. Microscopicamente, os cortes histológicos do coração revelaram que a arquitetura nativa do órgão foi substituída por uma proliferação neoplásica multinodular e densamente celular, composta por células poliédricas a alongadas organizadas em ninhos sólidos e circundados por delicados septos fibrovasculares. O exame evidenciou moderada anisocitose e anisocariose, índice mitótico

de três figuras de mitose em 10 campos (40X), além de extensas áreas de necrose e fibrose intratumoral.

Os resultados obtidos, por meio da necropsia, foram determinantes para o diagnóstico de neoplasia epitelial maligna. O padrão morfológico no coração foi compatível com uma metástase de origem endócrina ou neuroendócrina. Desta forma, a colheita técnica e o exame pós-morte foram as ferramentas fundamentais para retificar o diagnóstico e identificar a verdadeira natureza da enfermidade do paciente.

Discussão

A ocorrência de neoplasias cardíacas secundárias em cães é considerada incomum na rotina anatomopatológica veterinária, sendo frequentemente identificada apenas durante a necropsia, devido à ausência de sinais clínicos específicos (5). Embora cães idosos de raças gigantes, como o Dogue Alemão, apresentem predisposição ao desenvolvimento de neoplasias malignas de comportamento agressivo e elevado potencial metastático, o acometimento cardíaco observado no presente estudo representa um achado relevante, em razão do caráter infiltrativo do tumor e da raridade desse tipo de manifestação metastática.

A realização do exame histopatológico, reconhecido como definitivo para a confirmação e classificação tumoral, foi determinante para definir o diagnóstico, revelando tratar-se de um carcinoma metastático com possível origem endócrina ou neuroendócrina, com acometimento pulmonar e cardíaco. A avaliação histopatológica dos fragmentos cardíacos obtidos durante a necropsia (Figura 2), revelou fragmentos de coração apresentando áreas extensas de perda da arquitetura e substituição por proliferação neoplásica, multinodular, densamente celular, bem delimitada e não encapsulada. Esse padrão histomorfológico evidencia o comportamento infiltrativo e substituição significativa do tecido cardíaco normal por células neoplásicas metastáticas.

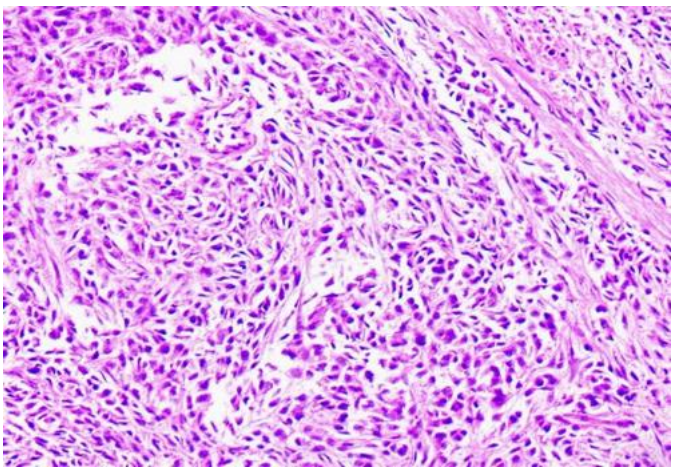

Figura 2. Fotomicrografia do exame histopatológico. Células cardíacas predominantemente poliédricas a alongadas, com discreta a moderada quantidade de citoplasma eosinofílico, núcleos arredondados, cromatina irregular e nucléolos não evidentes na maioria das células. Fonte: Arquivo pessoal, 2025

Os carcinomas neuroendócrinos apresentam morfologia histológica característica e perfil imunohistoquímico marcado pela positividade para diferentes marcadores celulares, os quais auxiliam na confirmação diagnóstica e diferenciação entre neoplasias (6). Assim, embora os achados histopatológicos tenham sido compatíveis com carcinoma metastático de possível origem endócrina ou neuroendócrina, a realização da avaliação imunohistoquímica poderia ter contribuído para caracterização mais precisa da origem celular tumoral.

A neoplasia epitelial maligna acomete o coração e leva à substituição normal do miocárdio por uma proliferação neoplásica multinodular e densidade celular. As células apresentam formato poliédrico a alongado, com citoplasma eosinofílico e núcleos com cromatina irregular. Além disso, observam-se anisocitose, anisocariose e presença de figuras de mitose, indicando atividade proliferativa. Identificam-se também extensas áreas de necrose intratumoral, associadas à fibrose, reforçando o comportamento maligno da lesão. O crescimento ocorre de forma bem delimitado, porém não encapsulado, sugerindo capacidade de invasão tecidual.

Embora o grau de autólise tenha limitado parcialmente a avaliação histopatológica, os achados microscópicos observados foram suficientes para a caracterização da lesão como neoplasia maligna, permitindo a correlação com o comportamento agressivo descrito no caso.

Conclusões

Os achados observados são compatíveis com neoplasia epitelial maligna na região cardíaco. A análise evidencia alterações estruturais importantes no tecido cardíaco, associadas à proliferação celular desordenada. O caso demonstra a relevância da avaliação necroscópica aliada ao exame histopatológico na identificação de neoplasias cardíacas, contribuindo para a melhor compreensão das alterações morfológicas envolvidas nesses processos.

Referências

1. Mesquita LP; Abreu CC; Nogueira CI; Wouters ATB; Wouters F; Bezerra Júnior PS; et al. Prevalência e aspectos anatomopatológicos das neoplasias primárias do coração, de tecidos da base do coração e metastáticas em cães do Sul de Minas Gerais. Arquivo Brasileiro de Medicina Veterinária e Zootecnia. 2012.
2. Ferreira ARA. Hemangiossarcoma cardíaco em cão: relato de caso. Medicina Veterinária. 2011;5(4):1-5.
3. Francisco GD; Nakamura TY; Arikita NTI; Friolani M; Franco RP; Porto CD. Hemangiossarcoma metastático em cão – relato de caso. Revista Unimar Ciências. 2021;30(1):1-9.
4. Silva EO; Green KT; Wasques DG; Reis ACF; Bracarense APFRL. Metastatic primary lung tumor in three dogs. Semina: Ciências Agrárias. 2012;33(Supl 2):3271-3278.
5. Peiter T, Gusso ABF. Neoplasia cardíaca em cão: relato de caso e revisão bibliográfica. Arq Bras Med Vet FAG. 2022;5(1):121-145.
6. Porto AC, Macedo AAP, Silva BKF, Lamounier AR. Carcinoma neuroendócrino em cadela com histórico de neoplasia mamária: relato de caso. Sinapse Múltipla. 2024;13(1):45-50.

Neoplasia Maligna Indiferenciada Da Região Órbito Nasal Em Cão Jovem: Desafios Diagnósticos E Terapêuticos

Joana Gabriela Conte – Acadêmica do curso de Medicina Veterinária do Instituto Federal Catarinense (IFC), Concórdia, SC, Brasil

Tamires Cristina Pedroski – Acadêmica do curso de Medicina Veterinária do Instituto Federal Catarinense (IFC), Concórdia, SC, Brasil

Tatiane Lusa- Médica Veterinária, Mestre em C. Ambientais, Especializada em Oftalmologia e Microcirurgia Ocular

Ana Carolina Gonçalves dos Reis - Professora Doutora do curso de Medicina Veterinária do Instituto Federal Catarinense (IFC), Concórdia, SC, Brasil

Débora Cristina Olsson – Professora Doutora do curso de Medicina Veterinária do Instituto Federal Catarinense (IFC), Concórdia, SC, Brasil

RESUMO

As neoplasias orbitárias são afecções incomuns em cães e frequentemente apresentam comportamento localmente agressivo, resultando em alterações oculares progressivas e comprometimento de estruturas adjacentes. O diagnóstico definitivo pode ser desafiador devido à diversidade histológica dessas lesões e à dificuldade de determinação da origem celular. Objetivou-se relatar um caso de neoplasia maligna indiferenciada da região órbito-nasal em um cão jovem, destacando os achados clínicos, cirúrgicos, histopatológicos e imuno-histoquímicos. Foi atendido um cão sem raça definida, macho, cinco anos de idade, apresentando cegueira e exoftalmia unilateral direita, protrusão da membrana nictitante, aumento de volume periorbitário com evolução de aproximadamente seis meses. O exame radiográfico revelou aumento de volume de tecidos moles em região periorbitária direita. Foi realizada enucleação transpalpebral, sendo observada massa infiltrativa extensa ocupando a cavidade orbitária, com comprometimento do septo nasal, palato duro e palato mole. A avaliação histopatológica revelou neoplasia maligna indiferenciada composta por células poliédricas a cúbicas dispostas em arranjos sólidos e tubulares, associadas à metaplasia escamosa focal, necrose e estroma desmoplásico. A imunohistoquímica demonstrou índice proliferativo moderado (Ki-67 = 12%) e ausência de superexpressão significativa de COX-2. Apesar dos exames realizados, não foi possível estabelecer a definição histogenética conclusiva da lesão. O caso evidencia o comportamento altamente invasivo das neoplasias da região órbito-nasal e reforça a importância da associação entre avaliação clínica, exames de imagem, histopatologia e imunohistoquímica para a investigação diagnóstica dessas afecções.

Palavras-chave: exoftalmia; órbita; comportamento invasivo; cavidade nasal; oncologia veterinária.

INTRODUÇÃO

As neoplasias orbitárias são afecções incomuns na medicina veterinária, mas constituem importante causa de exoftalmia unilateral progressiva em cães. Devido ao espaço limitado da órbita, mesmo lesões de crescimento moderado podem causar deslocamento do globo ocular, comprometimento visual, dor e invasão de estruturas adjacentes (1).

A maioria dos tumores orbitários apresenta comportamento biologicamente agressivo e é diagnosticada tardiamente, uma vez que os sinais clínicos iniciais são frequentemente inespecíficos. Entre as manifestações mais comuns destacam-se exoftalmia, protrusão da terceira pálpebra, redução da retropulsão ocular, estrabismo, cegueira e aumento de volume periorbitário (2).

O diagnóstico baseia-se na associação entre exame clínico, métodos de imagem, histopatologia e imunohistoquímica; contudo, algumas neoplasias permanecem sem definição histogenética conclusiva devido ao elevado grau de indiferenciação celular (3).

Assim, este trabalho visa relatar um caso de neoplasia maligna indiferenciada da região órbito-nasal em um cão jovem, destacando seu comportamento invasivo e os desafios diagnósticos relacionados à determinação da origem tumoral.

DESCRIÇÃO DO CASO

Foi atendido no Hospital Veterinário do Instituto Federal Catarinense um cão sem raça definida, macho, cinco anos de idade, pesando 27,5 kg, apresentando aumento progressivo de volume periorbitário direito, exoftalmia, protrusão da membrana nictitante, cegueira unilateral e dificuldade de mastigação com evolução aproximada de seis meses.

Ao exame clínico observou-se aumento de volume em região orbitária direita associado à diminuição da retropulsão do globo ocular. Os exames laboratoriais evidenciaram hiperproteinemia compatível com processo inflamatório crônico. O exame radiográfico do crânio revelou aumento de volume dos tecidos moles em região periorbitária direita, sem alterações ósseas evidentes.

Diante da suspeita de neoplasia orbitária, optou-se pela realização de enucleação transpalpebral com finalidade diagnóstica e terapêutica. Após a remoção do globo ocular observou-se massa neoplásica infiltrativa ocupando grande parte da cavidade orbitária. Durante a tentativa de exérese verificou-se intensa friabilidade tecidual, impossibilitando a remoção completa da lesão. Foi identificada comunicação entre a cavidade orbitária e a cavidade nasal, além de comprometimento do septo nasal, palato duro e palato mole. Durante o procedimento também foi observada massa rósea próxima à tonsila palatina direita.

A avaliação histopatológica revelou blefarite linfoplasmohistiocítica associada à presença de neoplasia infiltrativa composta predominantemente por agrupamentos sólidos e

tubulares de células poliédricas a cúbicas, com áreas focais de metaplasia escamosa. Observou-se estroma desmoplásico, necrose intralesional, calcificações, anisocariose moderada e índice mitótico de cinco figuras por dez campos de grande aumento. Não foram observados êmbolos neoplásicos em vasos linfáticos.

O diagnóstico histopatológico favoreceu neoplasia maligna indiferenciada de células poliédricas a cúbicas, sendo recomendada avaliação imuno-histoquímica complementar para elucidação da histogênese tumoral.

A imunohistoquímica demonstrou índice proliferativo Ki-67 de 12%, caracterizando atividade proliferativa moderada. A avaliação de COX2 evidenciou escore 2, considerado negativo para superexpressão significativa da enzima.

No período pós-operatório o paciente apresentou processo inflamatório e infeccioso sistêmico acompanhado por anemia moderada a grave. Inicialmente foi instituído tratamento com cefalexina e metronidazol, sem resposta satisfatória. Posteriormente foi realizada terapia com amicacina, observando-se melhora clínica e laboratorial progressiva. Após 76 dias de acompanhamento o paciente permanecia clinicamente estável, embora apresentasse crescimento de massa em região de palato, sugerindo persistência da doença.

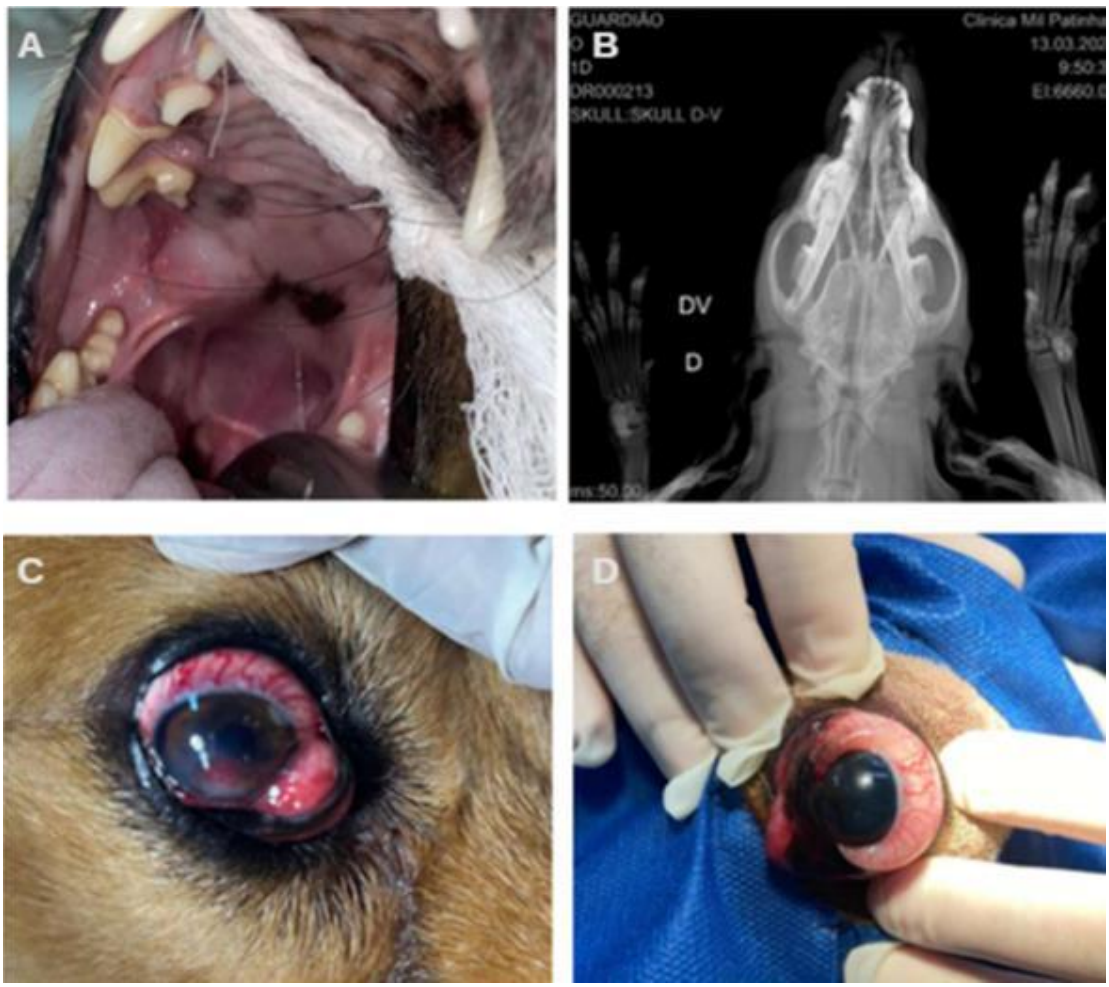

Fígura 1. Achados clínicos, radiográficos e transoperatórios de neoplasia maligna indiferenciada da região órbito-nasal em cão sem raça definida, macho, cinco anos de idade. **(A)** Radiografia dorsoventral do crânio demonstrando aumento de volume de tecidos moles na região periorbitária direita, sem evidências radiográficas de lise óssea ou comprometimento das cavidades nasais. **(B)** Exame oftálmico evidenciando exoftalmia unilateral direita, protrusão da membrana nictitante, hiperemia conjuntival e aumento de volume periorbitário decorrentes de processo expansivo retrobulbar. **(C)** Aspecto transoperatório durante enucleação transpalpebral, evidenciando deslocamento anterior do globo ocular associado à presença de massa infiltrativa ocupando a cavidade orbitária. **(D)** Formação nodular em palato mole adjacente à tonsila palatina direita, observada durante exploração cirúrgica, compatível com extensão locorregional da neoplasia para estruturas do trato aerodigestório superior.

DISCUSSÃO

As neoplasias orbitárias são descritas principalmente em cães de meia-idade a idosos. O presente caso diferencia-se por acometer um animal jovem, fato incomum para tumores dessa localização anatômica (4).

Os sinais clínicos observados, incluindo exoftalmia, protrusão da terceira pálpebra, cegueira unilateral e dificuldade de mastigação, são compatíveis com aqueles descritos na literatura para massas retrobulbares e orbitárias. Entretanto, tais manifestações não permitem determinar a origem tumoral, reforçando a necessidade de investigação complementar (2).

Embora a radiografia tenha evidenciado apenas aumento de volume de tecidos moles periorbitários, o procedimento cirúrgico revelou comprometimento muito mais extenso, envolvendo órbita, cavidade nasal, septo nasal, palato duro e palato mole. Esses achados demonstram a limitação da radiografia convencional na avaliação da extensão de tumores orbitários infiltrativos e reforçam a importância de métodos avançados de imagem, como tomografia computadorizada e ressonância magnética (3).

A histopatologia confirmou a natureza maligna da lesão ao demonstrar crescimento infiltrativo, presença de necrose, estroma desmoplásico e atividade mitótica moderada. Entretanto, a elevada indiferenciação celular impediu a definição da origem tumoral. A imunohistoquímica inicial forneceu informações prognósticas relevantes, porém não permitiu determinar a linhagem celular da neoplasia (5).

Considerando a localização anatômica, o padrão histológico e o comportamento clínico observado, os principais diagnósticos diferenciais incluem carcinomas indiferenciados de origem sinonasal, carcinomas glandulares orbitários, carcinomas ductais, carcinomas mioepiteliais e outras neoplasias epiteliais pouco diferenciadas. A confirmação definitiva dependeria da realização de painel imunohistoquímico complementar específico para definição de linhagem (5).

CONCLUSÃO

O presente relato descreve uma neoplasia maligna indiferenciada da região órbito-nasal em cão jovem, caracterizada por comportamento localmente agressivo e invasão de múltiplas estruturas craniofaciais. Apesar da associação entre histopatologia e imunohistoquímica, não foi possível estabelecer a definição histogenética conclusiva da lesão. O caso ressalta a complexidade diagnóstica das neoplasias orbitárias, a importância da investigação

complementar e os desafios terapêuticos associados a tumores extensamente invasivos da região craniofacial.

REFERÊNCIAS BIBLIOGRÁFICAS

1) De Nardi AB. Oncologia em Cães e Gatos. 2nd ed. Rio de Janeiro: Roca; 2021.

2) Gelatt KN; Gilger BC; Kern TJ. Veterinary Ophthalmology. 6th ed. Ames: Wiley-Blackwell; 2021.

3) Withrow SJ; Vail DM; Page RL. Withrow and MacEwen's Small Animal Clinical Oncology. 6th ed. St. Louis: Elsevier; 2020.

4) Guimarães TG, et al. Current Therapeutics and Future Perspectives to Ocular Melanocytic Neoplasms in Dogs and Cats. Bioengineering. 2021;8:225.

5) Dees DD, et al. Third eyelid gland neoplasms of dogs and cats: a retrospective histopathologic study of 145 cases. Vet Ophthalmol. 2015;18:1-6.

Neoplasia Mamária Em Cão Macho: Apresentação Rara Na Clínica De Pequenos Animais

Juliana Carolina Oliveira dos Santos – Discente do curso de Medicina Veterinária da Universidade Estadual de Maringá, PR
Ítalo Morelli Miacri Souza – Médico Veterinário, Patologista Clínico e Mestrando pela Universidade Estadual de Maringá, PR
Ágatha Ferreira Xavier de Oliveira – Médica Veterinária, Profª. Drª. de Patologia Clínica Veterinária da Universidade Estadual de Maringá, PR
Sarah Ferraz Simões Martinez – Médica Veterinária, Residente em Patologia Clínica Veterinária pela Universidade Estadual de Maringá, PR
Sthefany Priscila da Cunha – Médica Veterinária, Residente em Patologia Clínica Veterinária pela Universidade Estadual de Maringá, PR
Lucas Augusto Mariotto – Médico Veterinário, Residente em Reprodução Animal pela Universidade Estadual de Maringá, PR

RESUMO

As neoplasias mamárias estão entre os tumores mais frequentes em cadelas, porém são raramente descritas em cães machos. O presente trabalho teve como objetivo relatar um caso de neoplasia mamária em cão macho, com achados citopatológicos sugestivos de adenocarcinoma mamário. Um cão macho, sem raça definida, não castrado, com 12 anos de idade, foi atendido no Hospital Veterinário da Universidade Estadual de Maringá apresentando lesão nodular em topografia da terceira glândula mamária esquerda e lesão ulcerada em região prepucial. A ultrassonografia evidenciou alterações testiculares bilaterais sugestivas de processo neoplásico, além de formações nodulares vascularizadas em glândula mamária e região prepucial. A avaliação citopatológica da lesão prepucial revelou agrupamentos de células epiteliais com intenso pleomorfismo celular, anisocitose, macrocariose e cariorrexe, compatíveis com neoplasia epitelial maligna. Na amostra mamária observou-se elevada celularidade de células epiteliais organizadas em arranjos acinares, com vacuolização citoplasmática, anisocitose, anisocariose, multinucleação e nucléolos evidentes, achados sugestivos de adenocarcinoma mamário. O caso reforça a importância da citopatologia como ferramenta auxiliar no diagnóstico de lesões mamárias em cães machos e destaca a necessidade de investigação concomitante do sistema reprodutor diante da possível influência hormonal associada ao desenvolvimento dessas neoplasias.

Palavras-chave: Citopatologia; testículo; adenocarcinoma; oncologia veterinária.

INTRODUÇÃO

As neoplasias mamárias estão entre os tumores mais frequentes em cadelas, desenvolvendo-se espontaneamente e compartilhando características biológicas, clínicas, patológicas e moleculares como o câncer de mama diagnosticado em humanos, além de representarem importante causa de morbidade e mortalidade em ambas as espécies (1). Em machos, os tumores mamários são considerados raros e, por isso, aspectos relacionados à epidemiologia e ao desenvolvimento dessas neoplasias ainda permanecem pouco compreendidos. Em cães machos, essas neoplasias correspondem a cerca de 2,4% dos casos de tumores mamários caninos (2, 3). Relatos nessa população

contribuem para ampliar o conhecimento sobre a apresentação clínica, a evolução e os achados diagnósticos dessas neoplasias. Nesse contexto, a punção aspirativa por agulha fina (PAAF) constitui ferramenta útil na triagem diagnóstica de lesões mamárias (4). Diante disso, objetivou-se relatar um caso de neoplasia mamária em cão macho, com achados citopatológicos sugestivos de adenocarcinoma mamário, associado à presença de lesão prepucial concomitante e alterações testiculares sugestivas de processo neoplásico.

DESCRIÇÃO DO CASO

Foi atendido no Hospital Veterinário da Universidade Estadual de Maringá (HV-UEM) um cão macho, sem raça definida, não castrado, com 12 anos. Ao exame físico, observou-se lesão nodular em topografia da terceira glândula mamária esquerda, de consistência firme a dura, além de lesão ulcerada em região prepucial, de consistência firme e secreção sanguinolenta. Os demais parâmetros clínicos encontravam-se dentro dos limites de normalidade. Foram realizados hemogramas seriados, que evidenciaram trombocitopenia leve inicial, com posterior normalização na contagem plaquetária, e anemia leve. Os perfis bioquímicos não demonstraram alterações relevantes. À ultrassonografia, observou-se aumento de volume em terceira glândula mamária esquerda, com características nodulares e vascularização ao Doppler, medindo 1,79 × 0,88 cm. Também foi identificada formação adjacente ao pênis, de ecogenicidade mista, com áreas cavitárias e vascularização acentuada, medindo 3,63 × 1,78 cm. Além disso, foram observadas alterações testiculares bilaterais sugestivas de processo neoplásico. Na avaliação citopatológica, a lesão em região prepucial apresentou celularidade epitelial moderada, disposta em agrupamentos, com pleomorfismo celular, anisocitose intensa, macrocariose e cariorrexe, além de infiltrado neutrofílico, macrófagos e hemácias, achados compatíveis com neoplasia epitelial maligna. Por sua vez, a amostra da glândula mamária revelou intensa população de células epiteliais dispostas em arranjos acinares, apresentando intensa vacuolização citoplasmática e acentuado pleomorfismo celular, com anisocitose, anisocariose, multinucleação, amoldamento nuclear e nucléolos evidentes, achados sugestivos de adenocarcinoma mamário.

DISCUSSÃO

Em cães machos, as neoplasias mamárias são raras, correspondendo a cerca de 2,4% dos tumores mamários caninos, o que torna importante o relato de novos casos para

melhor compreensão dessa condição (3). Essa baixa incidência limita o conhecimento sobre sua epidemiologia, comportamento biológico e evolução clínica. No presente relato, o paciente era macho, sem raça definida, não castrado e apresentava 12 anos de idade, perfil compatível com a faixa etária de 7 a 13 anos descrita para a ocorrência dessas neoplasias em machos (2). A citopatologia da lesão mamária revelou intensa população de células epiteliais distribuídas em arranjos acinares apresentando intensa vacuolização citoplasmática e pleomorfismo celular, com anisocitose, anisocariose, multinucleação e nucléolos evidentes. Tais achados foram compatíveis com neoplasia epitelial maligna, sugerindo adenocarcinoma mamário, embora a confirmação definitiva dependa de avaliação histopatológica (1). A trombocitopenia leve inicial pode ocorrer em cães com neoplasias por diferentes mecanismos, incluindo inflamação, consumo plaquetário, alterações secundárias à neoplasia ou perda sanguínea (5). No presente caso, a presença de lesão ulcerada com secreção sanguinolenta pode ter contribuído para alterações hematológicas discretas. Outro ponto relevante foi a presença de lesão prepucial concomitante, cuja citopatologia foi compatível com neoplasia epitelial maligna, além de alterações testiculares bilaterais sugestivas de processo neoplásico à ultrassonografia. A possível associação entre tumores mamários em cães machos e tumores testiculares é discutida há anos, entretanto, o histórico de tumores testiculares foi observado em apenas 12,7% dos casos avaliados, indicando que essa relação ainda não pode ser estabelecida de forma definitiva (2). Nesse contexto, a presença concomitante de alterações testiculares e neoplasia mamária em cão macho sugere a possibilidade de participação hormonal na apresentação clínica. Tumores testiculares, principalmente os sertoliomas, são descritos como neoplasias hormonalmente ativas e podem estar associados ao hiperestrogenismo, com manifestações como ginecomastia, feminização, atrofia testicular contralateral e alterações prostáticas (6,7). Diante disso, os achados apontam para uma possível associação endócrina relevante, reforçando a importância da investigação de alterações reprodutivas em cães machos com lesões mamárias.

CONCLUSÃO

O presente relato descreve um caso raro de neoplasia mamária em cão macho, com achados citopatológicos sugestivos de adenocarcinoma mamário, associados a lesão prepucial compatível com neoplasia epitelial maligna e alterações testiculares sugestivas de processo neoplásico. A citopatologia mostra-se uma ferramenta importante para o direcionamento diagnóstico, permitindo a identificação de critérios de malignidade e auxiliando na correlação entre os achados clínicos e laboratoriais. O caso reforça a

necessidade de investigação integrada do sistema reprodutor em cães machos com lesões mamárias, bem como a importância de estudos adicionais sobre essa condição pouco frequente.

REFERÊNCIAS

1) Vazquez E, Lipovka Y, Cervantes-Arias A, Garibay-Escobar A, Haby MM, Queiroga FL, et al. Canine mammary cancer: state of the art and future perspectives. Animals (Basel). 2023;13(19):3147. doi:10.3390/ani13193147.

2) Tkaczyk-Wizło A, Kowal K, Śmiech A, Ślaska B. Occurrence of mammary gland tumours in male dogs and its weak association with development of testicular tumours: a review. J Appl Genet. 2024;65(1):137-153. doi:10.1007/s13353-023-00818-z.

3) Srisawat W, Pringproa K, Prachasilchai W, Thongtharb A, Sthitmatee N. Epidemiology and classification for canine and feline mammary gland tumors: a histopathological survey of 437 mammary gland tumor biopsies performed in a secondary care hospital in Chiang Mai, Thailand from 2012 to 2019. PeerJ. 2024;12:e17077. doi:10.7717/peerj.17077.

4) Tostes RA, Rocha NS. Diagnóstico comparativo entre citologia aspirativa por agulha fina e avaliação histológica da glândula mamária de cadelas. Colloq Agrariae. 2005;1(2):38-42. doi:10.5747/ca.2005.v01.n2.a011.

5) Grindem CB, Breitschwerdt EB, Corbett WT, Page RL, Jans HE. Thrombocytopenia associated with neoplasia in dogs. J Vet Intern Med. 1994;8(6):400-405. doi:10.1111/j.1939-1676.1994.tb03258.x.

6) Cowell RL, Tyler RD, Meinkoth JH, DeNicola DB. Diagnóstico citológico e hematologia de cães e gatos. 3ª ed. São Paulo: MedVet; 2009. p. 373.

7) Gokulakrishnan M, Rasool A, Sarath T, Jeyaraja K, Ali M. Testicular tumor and associated clinical, hormonal and hemato-biochemical symptoms and its successful surgical management in canines. Explor Anim Med Res. 2023;13(2):198-203. doi:10.52635/eamr/13.2.198-203.

Neoplasias adrenais em cães atendidos em um hospital-escola do Sul do Rio Grande do Sul: uma análise descritiva

Mariana Martins de Almeida - Discente em Medicina Veterinária, Universidade Federal de Pelotas, RS;
Mayara da Silva Garcia - Discente em Medicina Veterinária, Universidade Federal de Pelotas, RS;
Péter de Lima Wachholz - Doutorando em Veterinária, Universidade Federal de Pelotas, RS;
Caroline Xavier Grala - Doutoranda em Veterinária, Universidade Federal de Pelotas, RS;
Marlete Brum Cleff – Profª, Drª. em Ciências Veterinárias, Universidade Federal de Pelotas, RS;
Mariana Cristina Hoeppner Rondelli – Profª, Drª. em Medicina Veterinária, Universidade Federal de Pelotas, RS.

Resumo:

As neoplasias adrenais em cães são cada vez mais frequentes na rotina, podendo originar-se no córtex ou na medula adrenal e resultar em alterações endócrinas, incluindo o hipercortisolismo. A adrenalectomia é considerada o tratamento de escolha para a maioria das neoplasias adrenais ressecáveis, pois possibilita a remoção da massa tumoral, o controle da secreção hormonal e a confirmação diagnóstica por meio da avaliação histopatológica. Entretanto, trata-se de um procedimento de elevada complexidade devido à proximidade anatômica das glândulas adrenais com grandes vasos sanguíneos. O objetivo deste trabalho foi analisar os casos de neoplasias adrenais submetidas à adrenalectomia no Hospital de Clínicas Veterinárias da Universidade Federal de Pelotas (HCV/UFPel) entre 2023 e 2025. Foi realizado um estudo retrospectivo por meio da revisão dos prontuários clínicos dos pacientes submetidos ao procedimento. No período, oito cães foram submetidos à adrenalectomia, dos quais apenas três apresentaram sinais clínicos compatíveis com hipercortisolismo. Observou-se predominância de fêmeas (7/8), com média de idade de 9,9 anos e peso médio de 12,9 kg. Cinco casos ocorreram na adrenal direita, dois na esquerda e um apresentou acometimento bilateral. Os carcinomas corticais representaram o principal diagnóstico histopatológico, além de dois adenomas corticais e dois feocromocitomas. A média de sobrevida observada foi de 593 dias. Os resultados demonstram maior ocorrência dessas neoplasias em fêmeas e na adrenal direita, além de sugerirem benefício terapêutico e prognóstico favorável da adrenalectomia.

Palavras-chave: Hipercortisolismo; Endocrinopatia; Cirurgia Veterinária.

Introdução:

As neoplasias adrenais em cães são afecções incomuns que podem se originar no córtex ou na medula adrenal, resultando em alterações endócrinas como hipercortisolismo ou hipersecreção de catecolaminas (7,8). Apesar de historicamente consideradas raras, estudos recentes sugerem aumento no número de diagnósticos, possivelmente em decorrência do maior acesso a exames de imagem e do aprimoramento dos métodos diagnósticos (9).

A adrenalectomia é considerada o tratamento de escolha para a maioria das neoplasias adrenais ressecáveis, pois possibilita a remoção da massa tumoral, o controle da secreção hormonal e a confirmação diagnóstica por meio da avaliação histopatológica

e imunohistoquímica (1). Entretanto, trata-se de um procedimento de elevada complexidade devido à proximidade anatômica das glândulas adrenais com importantes estruturas vasculares (1).

Nesse contexto, o objetivo deste trabalho foi analisar descritivamente os casos de neoplasias adrenais em cães submetidos à adrenalectomia no Hospital de Clínicas Veterinárias da UFPel entre 2023 e 2025.

Material e Métodos:

Foi realizado um estudo retrospectivo por meio da revisão dos prontuários de cães submetidos à adrenalectomia no HCV/UFPel entre 2023 e 2025, sendo coletadas informações referentes à raça, sexo, idade, peso, lateralidade da glândula acometida, presença de sinais clínicos, diagnóstico histopatológico, ocorrência e causa de óbito e tempo de sobrevida, que foi calculado considerando-se o período entre a data da adrenalectomia e a última avaliação clínica registrada ou, nos casos de óbito, até a data deste. Os diagnósticos foram confirmados por avaliação histopatológica das glândulas removidas cirurgicamente.

Resultados e Discussão:

De acordo com o levantamento realizado, foram atendidos oito cães, sendo que três animais apresentaram sinais clínicos compatíveis com hipercortisolismo, enquanto os demais não exibiram manifestações clínicas associadas à endocrinopatia. A ausência de manifestações clínicas em parte dos pacientes reforça a possibilidade de ocorrência de neoplasias adrenais não funcionais, evidenciando a importância da investigação diagnóstica e dos exames de imagem na detecção precoce dessas afecções (2,5).

Foram observadas seis raças distintas: Beagle, Labrador Retriever, Shih-tzu, Australian Cattle Dog, Poodle e dois indivíduos sem raça definida. Em relação ao sexo, houve predominância de fêmeas, correspondendo a sete dos oito animais avaliados. Dentre os animais incluídos no estudo, apenas um não era castrado. O peso médio observado foi de 12,9 kg e a média de idade dos pacientes foi de 9,9 anos, corroborando a literatura que descreve maior ocorrência dessas afecções em animais idosos (3,9). O peso médio observado foi de 12,9 kg.

Quanto à lateralidade da glândula afetada, cinco casos ocorreram na adrenal direita, dois na adrenal esquerda e um apresentou acometimento bilateral simultaneamente.

Estudos recentes demonstram que tumores localizados na adrenal direita frequentemente apresentam maior complexidade cirúrgica devido à íntima proximidade com a veia cava caudal e ao maior potencial de invasão vascular, fatores que podem influenciar diretamente o planejamento cirúrgico, a ocorrência de complicações transoperatórias e o prognóstico dos pacientes (1,3,4).

Foram identificados, na histopatologia, cinco carcinomas corticais, incluindo um paciente com acometimento bilateral e mesmo diagnóstico histopatológico em ambas as glândulas, após ser submetida a adrenalectomias em tempos cirúrgicos diferentes, com intervalo de oito meses. Além disso, foram diagnosticados dois adenomas corticais e dois feocromocitomas. A literatura veterinária descreve carcinomas corticais e feocromocitomas entre as principais neoplasias adrenais malignas em cães, frequentemente associados a comportamento invasivo e maior complexidade terapêutica (5).

A análise histopatológica demonstrou importante papel na caracterização das neoplasias adrenais, permitindo diferenciação entre tumores corticais e medulares, além da identificação do comportamento biológico das neoformações (2).

A média de sobrevida obtida foi de 593 dias, enquanto que dos oito cães, dois evoluíram para o óbito, 628 e 1172 dias após a adrenalectomia, por causas associadas às neoplasias adrenais. Este resultado sugere o benefício terapêutico associado à abordagem cirúrgica. Estudos recentes demonstram que cães submetidos à adrenalectomia podem apresentar prognóstico favorável e aumento da sobrevida, principalmente quando a excisão tumoral completa é realizada (3).

Apesar dos resultados observados, o presente estudo apresenta limitações relacionadas ao número de casos avaliados e ao caráter retrospectivo da análise. Ainda assim, estes dados contribuem para a melhor caracterização clínica e cirúrgica das neoplasias adrenais em cães submetidos à adrenalectomia no HCV/UFPel.

Conclusão:

Na amostra estudada, as neoplasias adrenais acometeram predominantemente fêmeas e apresentaram maior ocorrência na adrenal direita. Os carcinomas corticais representaram o principal tipo histopatológico identificado. A ausência de sinais clínicos em parte dos pacientes evidenciou a variabilidade clínica dessas afecções. Além disso, a adrenalectomia demonstrou um potencial benefício terapêutico e prognóstico favorável nos animais avaliados.

Referências:

1. Fossum TW. Small animal surgery. 5th ed. St. Louis: Elsevier; 2019.
2. Ettinger SJ, Feldman EC, Côté E. Tratado de medicina interna veterinária: doenças do cão e do gato. 8. ed. Rio de Janeiro: Grupo GEN; 2022.
3. Traverson M, Zheng J, Tremolada G, Chen CL, Cray M, Culp WTN, et al. Adrenal tumors treated by adrenalectomy following spontaneous rupture carry an overall favorable prognosis: retrospective evaluation of outcomes in 59 dogs and 3 cats (2000-2021). J Am Vet Med Assoc. 2023;261(12):1-9. doi:10.2460/javma.23.06.0324.
4. Fontes GS, Piegols HJ, Lapsley JM, Bracha S, Selmic LE. Outcome in dogs with invasive adrenal gland tumors that did not pursue adrenalectomy. J Vet Intern Med. 2022;36(2):713-721.
5. Baldinetti M, et al. Computed tomography accuracy for prediction of adrenal tumor adhesion with organs and vessels in dogs and cats. Vet Comp Oncol. 2025.
6. Behrend EN, Mackenzie AL, Nelson RW, et al. 2023 AAHA selected endocrinopathies of dogs and cats guidelines. J Am Anim Hosp Assoc. 2023;59(1):1-46.
7. Massari F, Nicoli S, Romanelli G, Buracco P, Zini E. Adrenalectomy in dogs with adrenal gland tumors: 52 cases (2002-2008). J Am Vet Med Assoc. 2011;239(2):216-221. doi:10.2460/javma.239.2.216.
8. Melián C. Avaliação de tumores das adrenais. In: Mooney CT, Peterson ME, organizadores. Manual de endocrinologia em cães e gatos. São Paulo: Roca; 2015. p. 407-415.
9. Ramos AJRT, Wachholz PL, Grala CX, Grecco FB, Aguiar ESV, Gehrcke MI, et al. Neoplasia adrenal em cães: estudo retrospectivo da casuística de um hospital-escola do sul do Rio Grande do Sul. Sci Anim Health. 2021;9(3):243-257.

Obesidade secundária ao Hipotireoidismo Primário em um cão: relato de caso

Bruna Bonato - Discente de medicina veterinária Universidade Estadual do Centro-Oeste, Pr
Camila Kaminski - Discente de medicina veterinária Universidade Estadual do Centro-Oeste, PR
Carlos Eduardo Coutinho da Silva - Discente de medicina veterinária Universidade Estadual do Centro-Oeste, PR
Clarisse Zuke de Alves Busnello - Discente de medicina veterinária Universidade Estadual do Centro-Oeste, PR
Isabela Gonçalves de Souza - Discente de medicina veterinária Universidade Estadual do Centro-Oeste, PR
Luciana Dalazen dos Santos – Docente de medicina veterinária Universidade Estadual do Centro-Oeste, PR

Resumo
A obesidade canina é uma enfermidade nutricional multifatorial frequentemente associada a endocrinopatias, sendo o hipotireoidismo primário uma das causas mais relevantes na clínica de pequenos animais. O objetivo desse trabalho foi relatar um caso de obesidade associada ao hipotireoidismo primário em um canino macho, Pug, castrado, de oito anos e pesando 15,900 kg com escore de condição corporal (ECC) 8/9, atendido na CEVET-UNICENTRO, com queixa de dente amolecido. Na anamnese, o responsável relatou apatia progressiva, intolerância ao exercício, sonolência e ganho de peso com normofagia. Ao exame físico, identificou-se bradicardia, pelagem opaca, alopecia em tronco ventral e infiltração cutânea facial. Os exames laboratoriais evidenciaram anemia normocítica normocrômica não regenerativa, T4 total de 0,5 µg/dL, T4 livre de 0,3 ng/dL e TSH elevado de 0,89 ng/mL, confirmando o diagnóstico de hipotireoidismo primário. Dessa forma, instituiu-se levotiroxina sódica 0,02 mg/kg BID, associada a manejo nutricional e atividade física gradual. Após 120 dias, apresentou bons resultados com a regressão da alopecia, normalização da frequência cardíaca, melhora de pelagem e do comportamento, com T4 total pós medicação de 2,8 µg/dL, confirmando resposta terapêutica adequada. Concluiu-se que a abordagem multimodal, baseada na relação clínico-laboratorial, associando reposição hormonal ao manejo nutricional, foi fundamental para a reversão do quadro metabólico e melhora da qualidade de vida do paciente.

Palavras-chave: Endocrinopatia; Levotiroxina; Tiroxina.

Introdução

A obesidade canina é uma enfermidade multifatorial decorrente de balanço energético positivo (1,2). Identificada pelo escore de condição corporal (ECC) de 1 a 9, a obesidade abrange o intervalo de 7 a 9 (3).

Essa condição relaciona-se a desordens metabólicas e cardiovasculares (4), sendo frequentemente associada ao hipotireoidismo, endocrinopatia comum decorrente da deficiência de T3 e T4, a qual compromete a taxa metabólica basal (5,6). O diagnóstico exige anamnese, exames complementares e correlação de sinais clínicos (7). O tratamento

da obesidade envolve manejo nutricional e exercícios (8), enquanto o hipotireoidismo possui levotiroxina sódica como eleição (5).

O objetivo deste trabalho foi relatar um caso de obesidade associada ao hipotireoidismo primário em um canino macho da raça Pug, de oito anos de idade, pesando 15,900 kg, com histórico de alterações odontológicas; atendido na Clínica Escola Veterinária Professor Marcos Vinicius Tranquilim (CEVET) da Universidade Estadual do Centro-Oeste (UNICENTRO).

Descrição do caso

Foi atendido um canino da raça Pug, macho castrado, com 8 anos e 10 meses de idade, pesando inicialmente 15,900 kg. A queixa principal que motivou a consulta foi a presença de doença periodontal moderada com mobilidade dentária em pré-molar superior. Durante a anamnese, o tutor relatou um histórico de meses de apatia progressiva, intolerância ao exercício, sonolência excessiva, menor disposição para passeios e ganho de peso progressivo, mesmo com a ingestão estável de ração comercial super premium. No exame físico, o paciente apresentou estado geral apático, marcha lenta, escore de condição corporal (ECC) de 8/9 (caracterizando obesidade moderada), bradicardia relativa (72 bpm) e temperatura retal de 37,5 °C. Clinicamente, observou-se também alopecia bilateral simétrica na cauda ("cauda de rato"), pelagem seca e opaca, rarefação pilosa em tronco ventral e a clássica expressão de "face trágica" com discreta infiltração cutânea facial.

Os exames laboratoriais iniciais revelaram anemia leve normocítica normocrômica não regenerativa (hemácias: 5,1 milhões/µL, hemoglobina: 11,2 g/dL, hematócrito: 34%), enquanto o perfil bioquímico sérico apresentou níveis normais de colesterol (238 mg/dL) e triglicerídeos (88 mg/dL). A avaliação tireoidiana confirmou o diagnóstico de hipotireoidismo primário ao registrar T4 total baixo (0,5 µg/dL), T4 livre baixo (0,3 ng/dL) e cTSH elevado (0,89 ng/mL). O tratamento instituído baseou-se na reposição hormonal com levotiroxina sódica (0,02 mg/kg, BID, por via oral), associada a uma restrição calórica moderada e estímulo à atividade física gradual. Na reavaliação de 30 dias, o animal já demonstrava melhora importante na disposição, maior alerta mental e redução ponderal de 600 g. Aos 120 dias pós-início da terapia, o paciente atingiu a estabilização clínica e o pleno controle da obesidade secundária, apresentando comportamento ativo, frequência cardíaca normalizada (92 bpm), regressão parcial da alopecia, peso corporal de 13,500 kg (perda total de 2,4 kg), ECC de 6/9 e resposta terapêutica adequada comprovada pela normalização do T4 total pós-pílula (2,8 µg/dL).

Discussão

A obesidade canina frequentemente reflete desordens endócrinas sistêmicas (9). No caso do paciente, o quadro demonstra a redução da taxa metabólica causada pela supressão dos hormônios tri-iodotironina (T3) e tiroxina (T4) (5). A escassez desses hormônios diminui o consumo de oxigênio e a produção de energia celular, reduzindo o gasto energético e favorecendo o acúmulo de gordura (9). Isso resulta em letargia, apatia e ganho de peso com normofagia, o que justifica o insucesso de restrições calóricas isoladas. Cerca de 40% dos cães com hipotireoidismo apresentam obesidade por essa supressão metabólica, tornando a reposição hormonal essencial para o emagrecimento (5).

Além disso, a obesidade é uma condição inflamatória crônica de baixo grau. O tecido adiposo hipertrofiado atua como órgão endócrino e secreta adipocinas, aumentando a leptina e reduzindo a adiponectina, o que favorece a resistência insulínica (10). Esse estado inflamatório e o estresse sistêmico predispõem o cão à Síndrome do Eutireóideo Doente, um mecanismo que suprime o T4 para poupar energia, alterando os testes de triagem. Para evitar falhas, a investigação exige múltiplos biomarcadores. No paciente, a combinação de T4 Livre baixo (0,3 ng/dL) e cTSH elevado (0,89 ng/mL) confirmou o hipotireoidismo primário. Essa desregulação ocorre porque a falha na tireoide impede o feedback negativo na hipófise, gerando uma liberação compensatória contínua de cTSH (5).

Na avaliação bioquímica do paciente, os níveis séricos de colesterol (238 mg/dL) e triglicerídeos (88 mg/dL) mantiveram-se normais. Embora a dislipidemia, caracterizada por hipercolesterolemia e hipertrigliceridemia devido à menor degradação lipídica e biliar, ocorra em cerca de 75% dos cães hipotireoideos, sua ausência não exclui o diagnóstico. Além disso, o peso inicial elevado do animal incluía o mixedema, uma infiltração cutânea de mucopolissacarídeos e ácido hialurônico na derme. Por serem hidrofílicas, essas moléculas retêm água e causam um inchaço espesso e frio. Esse acúmulo, comum na face, justifica a "face trágica" observada na consulta, o aspecto opaco da pelagem e o peso artificialmente alto na balança (5).

O acompanhamento aos 30 e 120 dias demonstrou excelente resposta terapêutica. O peso do paciente reduziu gradualmente para 13,500 kg (perda de 2,4 kg) e o ECC atingiu o nível ideal de 6/9. A frequência cardíaca subiu de 72 para 92 bpm, corrigindo a bradicardia relativa. A terapia com levotiroxina sódica (0,02 mg/kg BID) restabeleceu o metabolismo, alcançando um nível de T4 pós-pílula de 2,8 µg/dL. A normalização de T3 e T4 reverte a depressão cardiovascular ao aumentar a expressão de receptores beta-adrenérgicos nos cardiomiócitos, melhorando os batimentos e a força de contração (9). De forma sinérgica, a perda de peso reduz os marcadores inflamatórios, aproximando o paciente do estado de

cães saudáveis (10). Essa melhora cardiovascular e mitocondrial resgatou a vitalidade do animal, permitindo que a redução ponderal por controle dietético ocorresse de forma saudável e sustentável.

No hipotireoidismo, as principais alterações dermatológicas são alopecia bilateral em cauda, pelagem seca e opaca e expressão facial trágica. Como a tiroxina e a tri-iodotironina são fundamentais para estimular a fase anágena (fase de crescimento) do folículo piloso, a redução desses hormônios compromete o início de um novo ciclo, dessa forma, os pêlos mantém predominantemente na fase telógena (fase de repouso). A retenção folicular causada torna os fios fragilizados, quebradiços e facilmente removíveis à tração, manifestando-se clinicamente em áreas de maior fricção, como a região ventral do tórax, a porção cervical e a cauda, resultando no aspecto característico “cauda de rato”, presente em cães com distúrbios endócrinos. De modo geral, as extremidades distais dos membros e região de cabeça costumam ficar preservados dessa alteração. O aspecto opaco da pelagem observado durante o exame físico está relacionado com a perda de glândulas sebáceas e à diminuição de prostaglandina E2 presentes na pele, condições que favorecem a presença de seborreia seca e hiperqueratose (11).

Ademais, as alterações dermatológicas observadas associam-se ao quadro de mixedema, já descrito anteriormente, caracterizado pelo espessamento cutâneo decorrente do acúmulo de glicosaminoglicanos na derme, especialmente em regiões faciais. Os animais que apresentam hipotireoidismo têm níveis elevados de GH devido ao aumento da secreção de TRH, podendo explicar as alterações físicas vistas na consulta clínica (12,13). As alterações clínicas patológicas não devem ser isoladas como método diagnóstico para hipotireoidismo, e sim como ferramentas auxiliares para diferenciação entre distúrbios tireoidianos. No hemograma, a anemia encontrada foi classificada como normocítica normocrômica não regenerativa, essa alteração hematológica está presente em aproximadamente 40 a 50% dos casos e ocorre, principalmente, em consequência da diminuição da eritropoietina, decorrente dos baixos níveis de T4 (14).

O sucesso terapêutico depende da associação entre a reposição de levotiroxina, pelo acompanhamento nutricional e pelo estímulo gradual de atividade física. A estabilização dos níveis séricos dos hormônios tireoidianos contribui para o restabelecimento do metabolismo basal, proporcionando avanço na disposição e maior tolerância a exercício, fatores que influenciam diretamente na perda de peso e manutenção do escore corporal. Além disso, cães tratados da forma correta apresentam um prognóstico favorável, com regressão gradual dos sinais clínicos, assim, melhorando a qualidade de vida. Entretanto, por tratar-se de uma endocrinopatia crônica, a terapia com levotiroxina deve ser contínua,

sendo essencial o monitoramento clínico e laboratorial periódico para ajustes na conduta terapêutica e prevenção de recidivas dos sinais clínicos (15).

Conclusão

O relato confirma a associação direta entre hipotireoidismo primário e obesidade em cães. O diagnóstico preciso exige a correlação entre sinais clínicos e exames laboratoriais, como a dosagem de T4 Livre e cTSH. A levotiroxina sódica constitui a terapia de eleição para a correção metabólica. A abordagem multimodal, que associa a reposição hormonal ao manejo nutricional, garante resultados eficazes na perda de peso. O paciente apresenta melhora significativa no escore corporal, na frequência cardíaca e na disposição física. Os sinais dermatológicos regridem conforme a estabilização metabólica ocorre.

O caso demonstra que a restauração do equilíbrio hormonal é fundamental para reverter quadros de letargia e mixedema. O monitoramento clínico e laboratorial periódico permite ajustes seguros na terapia e previne recidivas. A integração da avaliação física com biomarcadores específicos assegura o sucesso do tratamento, devolve o bem-estar e proporciona maior longevidade ao paciente.

Referências

1. Silva DSC, Lima VY. Fatores predisponentes e sua influência no bem-estar de cães obesos. Pubvet. 2020;14(8):1-7. doi:10.31533/pubvet.v14n8a638.
2. Santos WLF, Freitas TMS. Obesidade e seus efeitos na rotina de cães. Pubvet. 2022;16(11):1-7. doi:10.31533/pubvet.v16n11a1252.
3. Gruen ME, Lascelles BDX, Colleran E, Burris J, Keath M, Nielson J, et al. AAHA pain management guidelines for dogs and cats. J Am Anim Hosp Assoc. 2022;58:55-76. doi:10.5326/JAAHA-MS-7292.
4. Salt C, Morris PJ, Wilson D, Lund EM, German AJ. Association between life span and body condition in neutered client-owned dogs. J Vet Intern Med. 2019;33(1):89-99. doi:10.1111/jvim.15367.
5. Alarcão FMF, Santana MLC. Hipotireoidismo em cão sem raça definida: relato de caso. Pubvet. 2023;17(12):1-6. doi:10.31533/pubvet.v17n12e1492.
6. Pimentel TG, Vasconcelos TC. Hipotireoidismo primário em cadela Border Collie: relato de caso. Pubvet. 2026;20(4):1-5. doi:10.31533/pubvet.v20n4e1937.
7. Ringstad NK, Lingaas F, Thoresen SI. Breed distributions for diabetes mellitus and hypothyroidism in Norwegian dogs. Canine Med Genet. 2022;9(9). doi:10.1186/s40575-022-00120-x.

8. Bjornvad CR, Gloor S, Johansen SS, Sandøe P, Lund TB. Neutering increases the risk of obesity in male dogs but not in bitches – A cross-sectional study of dog- and owner-related risk factors for obesity in Danish companion dogs. Prev Vet Med. 2019;170:104730. doi:10.1016/j.prevetmed.2019.104730.
9. Bilhalva MA, Evaristo TA, Isnardi CP, Rocha MM, Alves CC, Soares MA, et al. O hipotireoidismo canino e seus efeitos sobre o sistema cardiovascular. Pubvet. 2020;14(4):1-6.
10. Jeremias JT, Vendramini THA, Rodrigues RBA, Perini MP, Pedrinelli V, Teixeira FA, et al. Markers of inflammation and insulin resistance in dogs before and after weight loss versus lean healthy dogs. Pesq Vet Bras. 2020;40(4):300-305.
11. Jericó MM, Neto JP, Kogika MM. Tratado de medicina interna de cães e gatos. Rio de Janeiro: Roca; 2015.
12. Diaz-Espiñeira MM, Mol JA, Rijnberk A, Van den Ingh TSGAM, Galac S, Kooistra HS. Functional and morphological changes in the adenohypophysis of dogs with induced primary hypothyroidism: loss of TSH hypersecretion, hypersomatotropism, hypoprolactinemia, and pituitary enlargement with transdifferentiation. Domest Anim Endocrinol. 2008;35(1):98-111.
13. Da Cruz FGB, Manoel FMT. Hipotireoidismo canino. In: Jericó MM, Neto JPA, Kogika MM, editores. Tratado de medicina interna de cães e gatos. Vol. 2. 1ª ed. Rio de Janeiro: Roca; 2015. p. 1666-1676.
14. Mooney CT, Peterson ME. Manual de endocrinologia em cães e gatos. Rio de Janeiro: Roca; 2015.
15. Bugbee A, et al. 2023 AAHA selected endocrinopathies of dogs and cats guidelines. J Am Anim Hosp Assoc. 2023;59(3):113-135.

OBSTRUÇÃO INTESTINAL POR CORPO ESTRANHO EM TIGRE-D'ÁGUA-BRASILEIRO (Trachemys dorbigni).

Franciely Da Silva Brites – Acadêmica de Medicina Veterinária (UDC Medianeira)
Rayssa Rodrigues – Médica Veterinária
Larissa S. Prudêncio – Médica Veterinária
João Gabriel Espinola – Médico Veterinário
Juliane P. Sipp – Docente na Universidade Estadual de Maringá (UEM)

RESUMO: Relata-se um caso de obstrução intestinal por corpo estranho em Tigre-d'água-brasileiro (*Trachemys dorbigni*) atendido em um Centro de Apoio à Fauna Silvestre no oeste do Paraná. O animal apresentou alterações clínicas, laboratoriais e radiográficas compatíveis com obstrução, sendo instituído tratamento clínico sem resposta. Houve progressão do quadro, com agravamento sistêmico e óbito após sete dias. A necropsia confirmou obstrução por ingestão de material mineral e necrose intestinal. O caso evidencia a gravidade da afecção, a limitação da terapia conservadora em quadros avançados e a importância do diagnóstico precoce.

Palavras-chave: Medicina de répteis. Obstrução gastrointestinal. Quelônios.

INTRODUÇÃO

Conhecido popularmente como Tigre-d'água-brasileiro (*Trachemys dorbigni*) e pertencente à família Emydidae, trata-se de uma espécie onívora, cuja dieta é composta por material vegetal, moluscos, insetos, crustáceos, anuros e peixes. É encontrada no Brasil, Uruguai e Argentina, habitando ambientes aquáticos como rios, riachos, lagoas e banhados (1).

No Brasil, os Tigres-d'água representam uma parcela significativa dos répteis silvestres mantidos ilegalmente em cativeiro (2). Consequentemente, observa-se um aumento na demanda por atendimentos clínicos desses animais. Entre as ocorrências mais prevalentes em quelônios, destaca-se a obstrução intestinal, geralmente associada à ingestão de corpos estranhos ou ao parasitismo (3).

Diante disso, a obstrução intestinal causada por corpos estranhos em quelônios pode levar a complicações graves, podendo evoluir para o óbito do animal afetado. Esse aspecto é de grande relevância para a compreensão dos principais agentes etiológicos envolvidos nesse cenário (4).

DESCRIÇÃO DO CASO

Um exemplar de tigre-d'água-brasileiro (*Trachemys dorbigni*) foi encaminhado a um Centro de Apoio à Fauna Silvestre (CAFS) no oeste do Paraná, proveniente de entrega voluntária, sem histórico clínico prévio. Foram realizados exames físico, laboratoriais e radiográfico

como parte da triagem inicial. Ao exame físico, o animal apresentava mucosas normocoradas, natação anormal, sobrepeso e anorexia.

Nos exames laboratoriais, observaram-se alterações nas proteínas plasmáticas totais (1,0 g/dL; referência: 1,8–4,4 g/dL), aspartato aminotransferase (AST) de 103 U/L (108–522 U/L) e colesterol de 96,33 mg/dL (128,21–365,24 mg/dL), todos abaixo dos valores de referência para a espécie. O ácido úrico apresentou-se elevado (1,88 mg/dL; referência: 0,19–1,5 mg/dL). Ao exame radiográfico, identificou-se conteúdo radiopaco em alça intestinal, sugestivo de obstrução intestinal, além de compressão pulmonar (Figura A).

Foi instituído protocolo medicamentoso com o objetivo de reduzir a tensão da parede abdominal, utilizando simeticona na dose de 30mg/kg por via oral (VO), uma vez ao dia (SID), metoclopramida 2mg/kg por via subcutânea (SC) SID para estímulo do esvaziamento gástrico, e administração de soro fisiológico aquecido por via subcutânea (SC) SID, visando acelerar o metabolismo e promover hidratação.

Após cinco dias de tratamento sem melhora clínica, foi realizado enema com 7mL de soro fisiológico morno associado a 3mL de lactulose, com o intuito de promover a evacuação intestinal por meio do aumento do teor de água e do volume fecal, porém sem sucesso.

Realizou-se nova radiografia para reavaliação, na qual o conteúdo intestinal permanecia sem evolução aparente. Diante disso, optou-se pelo aumento da dose de metoclopramida para 8 mg/kg SID por mais dois dias.

DISCUSSÃO

Mesmo após o ajuste terapêutico, não houve melhora clínica do quadro obstrutivo, evidenciando a progressão da condição e o comprometimento sistêmico do animal. A ausência de resposta ao tratamento clínico associada à persistência do conteúdo intestinal sem progressão radiográfica reforça o diagnóstico de obstrução mecânica e está de acordo com critérios descritos em outras espécies, nas quais a ausência de peristaltismo ou eliminação fecal após 48–72 horas de suporte clínico indica necessidade de intervenção cirúrgica (5;6;7).

Nesse contexto, o animal passou a apresentar enfisema subcutâneo (fig. B), provavelmente decorrente do aumento da pressão intratorácica, que pode ocasionar ruptura de pequenas estruturas pulmonares e permitir a migração de ar para os tecidos adjacentes. Embora haja escassez de relatos específicos em quelônios, alterações respiratórias associadas à

distensão celomática e compressão pulmonar já foram descritas, sustentando a hipótese de comprometimento ventilatório em quadros avançados (7;8;).

O animal veio a óbito aproximadamente sete dias após o início do tratamento, evidenciando a evolução desfavorável do quadro. Na necropsia, identificou-se a presença de hematoma na região esofágica (fig. C), possivelmente associado a episódios de regurgitação, manipulação ou aumento da pressão intraluminal do trato gastrointestinal. Observou-se também líquido livre na cavidade celomática, compatível com exsudato inflamatório secundário à necrose tecidual e ao aumento da permeabilidade vascular, achado semelhante ao descrito em outras espécies com obstruções intestinais complicadas (9).

O íleo apresentava-se distendido e rígido (fig. D), com conteúdo intestinal compactado composto por material mineral (fig. E), caracterizando obstrução mecânica severa. A distensão intestinal prolongada associada à compactação luminal está diretamente relacionada à redução do fluxo sanguíneo local, podendo evoluir para isquemia e necrose da parede intestinal, como observado neste caso (3;6;7). A presença de áreas necróticas após a remoção do material (fig. F) confirma a progressão do dano tecidual, resultado da interrupção da perfusão e do processo inflamatório local.

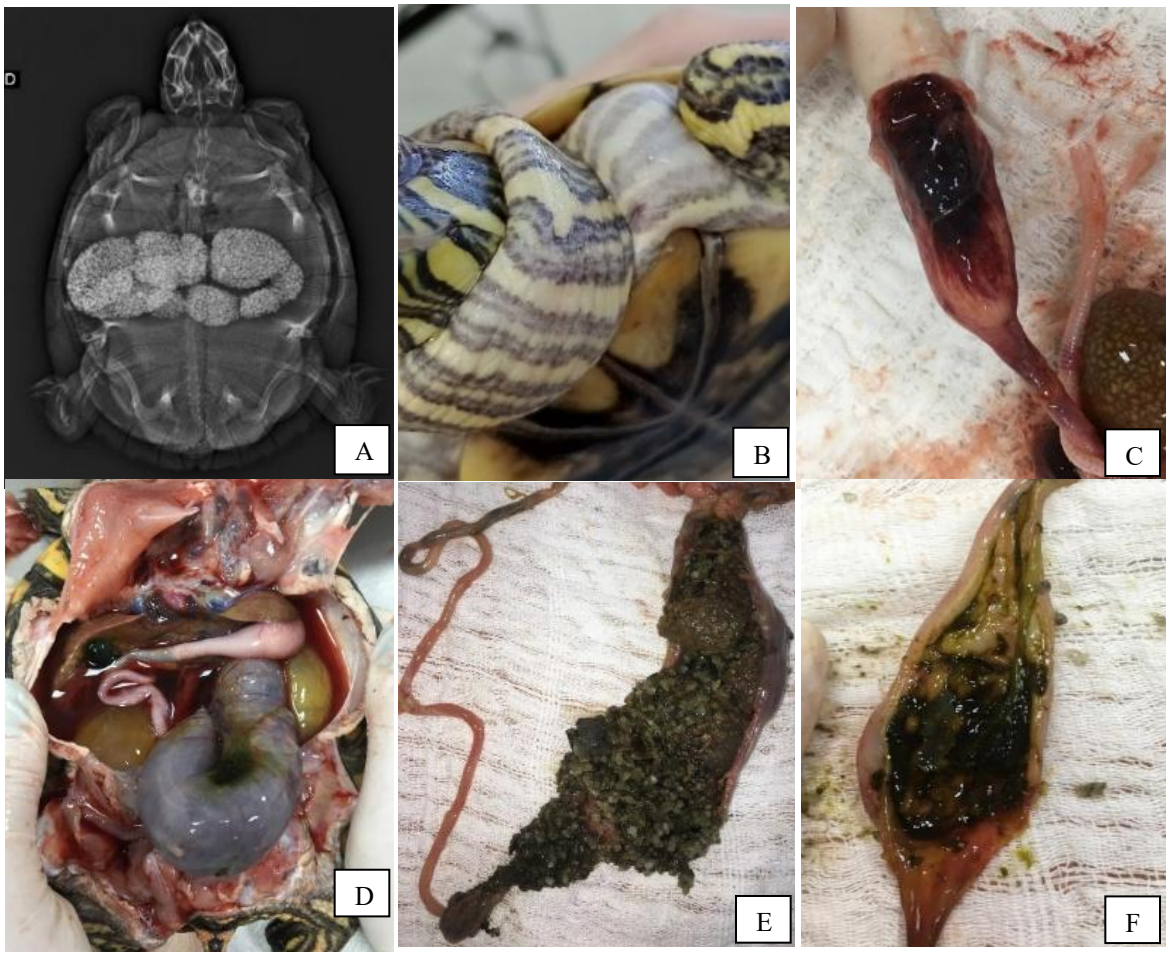

Figura 1: **A**. Imagem radiográfica evidenciando conteúdo radiopaco em alça intestinal, sugestivo de obstrução mecânica, associada à compressão pulmonar. **B.** Presença de enfisema subcutâneo em região cervical, indicando possível comprometimento respiratório secundário à distensão celomática. **C.** Hematoma em região esofágica observado durante a necropsia. **D.** Segmento de íleo distendido e rígido, compatível com obstrução intestinal por corpo estranho. **E.** Conteúdo intestinal compactado composto por material mineral (pedras) removido do lúmen intestinal. **F**. Área de necrose na parede intestinal após remoção do conteúdo, evidenciando comprometimento vascular e isquemia.

Dessa forma, o caso evidencia que a manutenção de tratamento clínico em quadros obstrutivos avançados pode retardar a intervenção adequada e reduzir significativamente as chances de sobrevida, reforçando a importância do diagnóstico precoce e da indicação cirúrgica em casos selecionados.

CONCLUSÃO

A obstrução intestinal por ingestão de material mineral em quelônios representa uma condição grave, frequentemente associada a falhas de manejo em cativeiro. O tratamento clínico isolado demonstra baixa eficácia em casos avançados, sendo fundamental o diagnóstico precoce e a adoção de intervenções mais assertivas para aumentar a sobrevida.

REFERÊNCIAS

1) Bujes, CS. Os Testudines continentais do Rio Grande do Sul, Brasil: taxonomia, história natural e conservação. Iheringia. Série Zoologia, v. 100, 2010.
2) Pinheiro, FP.; Matias, CAR. Fauna silvestre apreendida e resgatada no estado do Rio de Janeiro no ano de 2003. Congresso Da Sociedade De Zoológicos Do Brasil, 2004, Rio de Janeiro: Fundação RIOZOO, 2004.
3) De Oliveira, FS.; Delfini, A.; Martins, LL.; Junior, DDF.; Machado, MRF. Obstrução intestinal e enterotomia em tigre-d'água (Trachemys dorbignyi). Acta Scientiae Veterinariae, v. 37, 2009.
4) Jepson, L. Clínica de animais exóticos. 1. ed. Rio de Janeiro: Elsevier, 2010.
5) Soresini G, Albuquerque M, Silva R, Da Silva F, Mangini P, Teixeira V. Enterotomia para tratamento de estase intestinal ocasionada por ingestão de corpo estranho em coelho (*Oryctolagus cuniculus*). Braz J Anim Environ Res. 2020;3(4). doi:10.34188/bjaerv3n4-055.
6) Mader, DR. Reptile medicine and surgery. 2. ed. St. Louis: Saunders Elsevier, 2006.
7) Divers, SJ.; Stahl, SJ. Mader's reptile and amphibian medicine and surgery. 3. ed. St. Louis: Elsevier, 2019.
8) Baldini M, Roque C, Marcon M, Maranhão A. Ultrasound examination of coelomic viscera through the plastron in stranded green sea turtles (*Chelonia mydas*). Open Vet J. 2019;9:38-43. doi:10.4314/ovj.v9i1.7.
9) De Castro P, Nardi K, Zoppa A, Da Silva L, Ambrosio A, Hagen S, Belli C, Baccarin R, Fernandes W, Spagnolo J, Corrêa R. Estudo retrospectivo dos casos de enterolitíase e corpo estranho em intestino grosso de equinos, no período de janeiro de 1993 a janeiro de 2003. Braz J Vet Res Anim Sci. 2006;43:242-249.

Obstrução Parcial Do Esôfago Por Corpo Estranho Em Canino Diagnosticada Por Esofagograma - Relato de Caso

[1]Júlia Hachiya de Oliveira; [2]Carolina Beatriz Gonçalves Medeiros de Souza; [3]Cristine Barbosa; [1]Heloísa Speltz; [4]Gabriel Diogo Lima; [5]Luciana do Amaral Oliveira.

[1] - Médica Veterinária, Aprimoranda em Diagnóstico Por Imagem na Universidade Estadual do Centro-Oeste;
[2] - Médica Veterinária, Mestranda em Ciências Veterinárias na Universidade Estadual do Centro-Oeste;
[3] - Médica Veterinária, Residente em Saúde Única na Universidade Estadual do Centro-Oeste;
[4] - Médico Veterinário, Aprimorando em Clínica Cirúrgica de Pequenos Animais na Universidade Estadual do Centro-Oeste;
[5] - Médica Veterinária, Mestre em Ciências Veterinárias, Docente na Universidade Estadual do Centro-Oeste.

Resumo

As obstruções em trato gastrointestinal em cães e gatos são frequentemente observadas na clínica médica de pequenos animais decorrentes da ingestão de corpos estranhos, como brinquedos, ossos, plásticos, tecidos e fios, sobretudo em filhotes, embora possam afetar animais de qualquer idade. O diagnóstico é baseado na correlação entre anamnese, histórico do paciente e exames de imagem, tais como radiografias simples ou contrastadas, ultrassonografia, endoscopia e quando necessário, técnicas avançadas como tomografia computadorizada e ressonância magnética. Este presente relato de caso descreve um caso de obstrução esofágica parcial em um cão da raça Buldogue Francês, macho, 6 anos de idade e 11 kg, atendido na Clínica Escola Veterinária da Unicentro após ingestão de corpo estranho há três semanas. Ao exame físico apresentava taquipneia e taquicardia, o paciente demonstrava comportamento reativo e agressivo, mucosas estavam levemente hipocoradas e apresentava abdominalgia. Na radiografia contrastada, evidenciou obstrução parcial no esôfago, próxima à base cardíaca, o que possibilitou a indicação de remoção por endoscopia. O procedimento foi realizado com sucesso, sendo o corpo estranho identificado como um osso. Desta forma, conclui-se portanto que exames de imagem simples e de baixo custo são fundamentais para o diagnóstico de obstruções em trato gastrointestinal e para definição da melhor conduta terapêutica.

Palavras-chave: *Canis familiaris;* Radiografia contrastada; Trato gastrointestinal; Endoscopia;

Introdução

A obstrução do trato gastrointestinal em cães e gatos é um quadro comum encontrado na rotina clínica de pequenos animais (1,2). Os cães costumam ingerir objetos como brinquedos, meias e panos, principalmente quando filhotes, enquanto os gatos demonstram maior interesse por materiais lineares, como fios e barbantes (1,2,4). O diagnóstico é baseado nos sinais clínicos, histórico e comportamento do animal, sendo complementado por exames de imagem, como radiografia simples ou contrastada, ultrassonografia, endoscopia, tomografia computadorizada e ressonância magnética (2,3,4). Os corpos estranhos metálicos ou mineralizados, como ossos, agulhas, anzóis e projéteis, podem ser identificados em radiografias simples. Outros materiais podem exigir contraste para melhor avaliação de obstruções parciais ou totais do trato gastrointestinal (1,2,3). A confirmação do corpo estranho e do grau de obstrução auxilia na definição da necessidade de intervenção cirúrgica, considerando tamanho e formato do objeto (1,4).

Assim, este estudo objetiva destacar a importância dos exames de imagem no diagnóstico de obstruções gastrointestinais em animais domésticos e na definição da conduta terapêutica.

Descrição do Caso

Um cão, da raça Buldogue Francês, macho, 6 anos de idade, 11 Kg, foi atendido na Clínica Escola Veterinária Marcos Vinícius Tranquilim (Cevet) da Universidade Estadual do Centro-Oeste (Unicentro-Cedeteg), com histórico de êmese há 3 semanas após ingestão de corpo estranho. Ao exame físico, apresentava taquipneia, taquicardia, sialorréia, desidratação (9%), abdominalgia, enoftalmia e mucosas estavam levemente hipocoradas, paciente apresentava comportamento reativo e agressivo. Cerca de 7 dias antes da consulta, havia sido atendido em outra clínica na qual uma radiografia identificou um corpo estranho em região de esôfago, próximo à base do coração, e foi então encaminhado para a Cevet. Em sequência ao atendimento, foram solicitados radiografia contrastada, ultrassonografia abdominal e exames laboratoriais. Os achados nos exames de sangue indicaram uma discreta policitemia relativa, sem outras alterações relevantes. Na radiografia contrastada com sulfato de bário, confirmou uma obstrução esofágica parcial próxima à base do coração, causada por corpo estranho (Figura 1B).

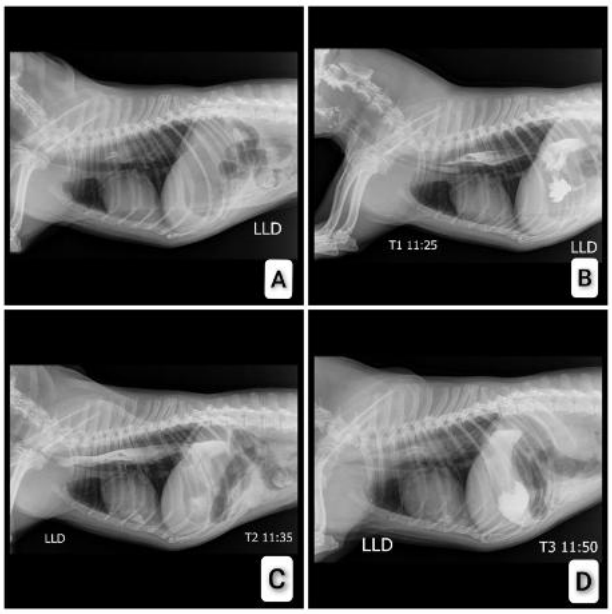

Figura 1 - Radiografia de tórax em incidência látero-lateral direita, canino, macho, raça Buldogue Francês, 6 anos, sem contraste (A); radiografia tempo 1 de contraste pós-imediato da ingestão (B); radiografia tempo 2 de contraste após 10 minutos da ingestão (C); radiografia tempo 3 de contraste após 25 minutos de ingestão (D).

Após a confirmação do corpo estranho esofágico, os responsáveis foram informados sobre a possibilidade de remoção por endoscopia e, caso necessário, seria realizada a intervenção cirúrgica, os responsáveis concordaram com a conduta de tratamento. O

paciente foi internado e submetido à endoscopia no dia seguinte. O procedimento, realizado com animal sob anestesia, permitiu a remoção bem-sucedida de um fragmento ósseo de aproximadamente 3,5 cm (Figura 2). Após recuperação satisfatória e estabilidade clínica, o animal recebeu alta no mesmo dia com prescrição para tratamento domiciliar.

Figura 2 - Corpo estranho (fragmento ósseo) removido da região de esôfago por endoscópio em canino, macho, da raça Buldogue francês, 6 anos de idade.

Discussão

As obstruções em trato gastrointestinal de cães e gatos são casos frequentemente presentes na clínica médica de pequenos animais e ocorrem geralmente por ingestão de corpos estranhos, principalmente por objetos como brinquedos, panos, ossos, plásticos e fios, e podem ainda ser classificadas como obstrução parcial ou total e, dependendo do formato e tamanho do corpo ingerido, interfere nas formas de tratamentos (1,2,4). No presente relato, um canino foi diagnosticado com uma obstrução parcial por ingestão de corpo estranho através da radiografia contrastada e a remoção do objeto estranho foi por endoscopia, sendo este reconhecido como um osso. Diante do caso relatado, a queixa principal do paciente era a apresentação de sinais clínicos como êmese e abdominalgia, relacionados ao histórico da ingestão de corpo estranho, os quais corroboram com a literatura. A ingestão de objetos estranhos pode levar a muitas e diferentes possibilidades de um quadro obstrutivo, desde um quadro simples em que há a excreção espontânea e natural até a necessidade de uma intervenção cirúrgica (4). Nesse tipo de situação habitualmente encontrada em cães e gatos, se preza pelas formas de tratamento menos invasivas, como remoção por endoscopia, medicamentos eméticos e até o uso de óleo mineral, já as intervenções cirúrgicas sempre tem seus riscos por serem mais invasivas (4). Desta forma, é válido ressaltar a importância primeiramente de um diagnóstico confirmatório em casos de obstrução, pois a decisão da remoção de um objeto estranho

por intervenção cirúrgica apresenta mais riscos do que outras possibilidades mais simples e menos invasivas (1,2,4.) Assim, é destacado que os métodos de diagnóstico por imagem, como radiografia simples ou contrastada, a ultrassonografia e a endoscopia, podem além de identificar uma obstrução, descartar a necessidade de uma intervenção cirúrgica (4). Ainda de acordo com Paranhos *et al* (2), objetos radiopacos como metal ou ossos, inclusive do presente relato de caso, são visualizados em radiografias simples (Figura 1A), e, ainda, para confirmar se é uma obstrução parcial ou total, o que também define a gravidade da obstrução e sua forma de intervenção, é a utilização de radiografia contrastada com uso do contraste de sulfato de bário, sendo o contraste mais indicado para trato gastrointestinal (3,4,5). Portanto, é válido ressaltar também, a indicação de todos os métodos de diagnóstico por imagem se houver disponibilidade, como por exemplo a endoscopia, tomografia computadorizada ou ressonância magnética, pois estes apresentam maior precisão sobre a região da obstrução e sobre o objeto estranho e de menos risco ao paciente (1,2,4).

Conclusão

O presente relato de caso destaca a importância do diagnóstico da obstrução gastrointestinal em pequenos animais por meio da associação dos sinais clínicos e exames de imagem. Dessa forma, a confirmação do quadro obstrutivo de forma rápida permite a agilidade na conduta terapêutica mais segura e menos invasiva ao paciente.

Referências

1. Meomartino, L; Costanza, D; Matarazzo, M; Damiano, N; Treste, A. D; Sangiuliano, C; Greco, A. Imaging of gastrointestinal foreign body obstructions in dogs and cats - European Journal of Radiology Open, v.16, n.100753, p. 1-10, 2026.
2. Paranhos, L. C. A; Souza, P. M. D; Freitas, G. C. - Sinais radiográficos de corpo estranho esofágico radiopaco em cão: Relato de caso, v.15, n.04, p.1-5, Abr., 2021.
3. Freitas, M. O. D; Sousa, C. V. S. D; Magalhães, F. F. D; Antunes, J. M. A. D. P; Peixoto, G. C. X. Obstrução gástrica parcial por caroço de cajarana (*Spondias cytherea sonn*) em filhote de cão - técnicas de imagem para diagnóstico - Acta Scientiae Veterinariae, v.46 2018. Access: <https://www.cabidigitallibrary.org/doi/pdf/10.5555/20193046483>
4. Santos, L. M. V. D; Santos, A. S. Presença de Corpos Estranhos No Trato Gastrointestinal De Dois Cães E Um Gato: Relato De Caso. Arquivos Brasileiros de Medicina Veterinária FAG. v.6, nº1, 2023.
5. Rausch, S. F; Godoy, C. L. B; Schmidt, C; Pellegrini, L. C; Veiga, D. C; Krolikowski, G; Wolle, L. B; Oliveira, A. N. C. Radiologia do intestino delgado de cães por meio da técnica de duplo-contraste. Arquivos Brasileiros de Medicina Veterinária e Zootecnia, v.61, n.2, p.515-519, 2009.

Obstrução Uretral em Canino: Relato de Caso

Larissa V. da Silva Jardim- Graduanda em Medicina Veterinária, Anhanguera Joinville
Beatriz Silveira- Graduanda em Medicina Veterinária, Anhanguera Joinville
Caroline C. do Nascimento- Graduanda em Medicina Veterinária, Anhanguera Joinville

RESUMO

A obstrução uretral é uma emergência frequente na clínica de pequenos animais, podendo causar comprometimento renal e alterações sistêmicas graves. O presente relato descreve o caso de um canino, macho, SRD, não castrado, com cinco anos de idade, atendido em emergência apresentando dor abdominal intensa, distensão vesical e dificuldade de locomoção.

Os exames laboratoriais e ultrassonográficos evidenciaram processo inflamatório, comprometimento renal e presença de múltiplos urólitos em vesícula urinária e uretra. Após tentativa sem sucesso de desobstrução por sondagem urinária, realizou-se cistotomia associada à uretrotomia para remoção dos cálculos.

No pós-operatório, o paciente apresentou boa recuperação clínica, com retorno da micção espontânea e melhora do quadro geral. Foram recomendadas medidas preventivas, como adequação nutricional e maior oferta hídrica, visando evitar recidivas.

Palavras-chave: Urólitos; vesicula urinária; uretra; cistotomia.

INTRODUÇÃO

A obstrução uretral é uma emergência frequente na clínica de pequenos animais, caracterizada pela incapacidade de eliminação da urina, podendo resultar em dor intensa, distúrbios hidroeletrolíticos, azotemia e óbito[1,4]. Em cães, os machos são mais acometidos devido às características anatômicas da uretra, favorecendo a retenção de urólitos[4].

A urolitíase pode ocorrer em qualquer segmento do trato urinário e possui etiologia multifatorial, envolvendo fatores fisiológicos, patológicos e ambientais. Entre os urólitos mais frequentemente observados destacam-se os de estruvita, embora outros tipos também possam causar obstrução uretral e demandar intervenção imediata[4].

Este relato tem como objetivo descrever a conduta clínica e cirúrgica adotada em um caso de obstrução uretral em cão, bem como os principais achados diagnósticos observados.

RELATO DE CASO

Canino, macho, SRD, não castrado, cinco anos, deu entrada na Clínica Animal Vip Filial Pirabeiraba em atendimento de emergência, apresentando ataxia, dor e distensão abdominal, taquicardia e taquipneia.
Durante a anamnese, a tutora relatou que o animal vivia em sítio, dificultando a observação de alterações urinárias nos últimos dias. Entretanto, observou que o paciente permanecia muito tempo em posição para urinar e, no dia da consulta, apresentou inapetência.

Ao exame clínico, observou-se intensa dor e distensão abdominal em região correspondente à localização da vesícula urinária.

No hemograma, foram observadas anemia, leucocitose com desvio à esquerda, linfopenia e monocitose, sugerindo processo inflamatório ativo, possivelmente crônico agudizado.

Nos exames bioquímicos, verificou-se aumento da ureia(sugestivo de desidratação ou comprometimento renal) e fosfatase alcalina(indicando possível hepatopatia).

Na ultrassonografia abdominal, observou-se discreta efusão peritoneal associada à esteatite adjacente à vesícula urinária, além de vesícula urinária acentuadamente distendida, com imagem sugestiva de cistite associada à presença de urólitos. A uretra apresentava-se dilatada com múltiplos cálculos urinários. Os rins apresentavam pelve dilatada, compatível com quadro obstrutivo. A próstata apresentava aspecto sugestivo de hiperplasia prostática, além de indícios ultrassonográficos de hepatopatia.

Após confirmação da obstrução uretral, foi realizada tentativa de desobstrução por meio de sondagem urinária, porém sem sucesso, sendo então indicada cistotomia e uretrotomia.

Durante o procedimento cirúrgico, foi necessária a realização de cistocentese prévia devido à intensa distensão vesical, visando evitar o extravasamento de urina para a cavidade abdominal. Posteriormente, realizou-se remoção dos cálculos vesicais e uretrais, além de lavagem para retirada dos sedimentos.

O paciente apresentou importante perda de temperatura durante o transoperatório e dificuldade de recuperação no pós-operatório imediato, em decorrência da longa duração do procedimento cirúrgico.

Foi realizada a sondagem urinária para acompanhamento do débito urinário, coloração e realização de lavagem vesical. Após três dias, a sonda foi removida para avaliação da micção espontânea, sendo observado o seu retorno normal, melhora do apetite e recuperação da capacidade de locomoção.

No momento da alta, foi recomendado a troca da alimentação e maior disponibilidade de água, visando a prevenção da formação de novos urólitos e promover uma maior qualidade de vida ao animal. A tutora não autorizou a realização da análise dos urólitos.

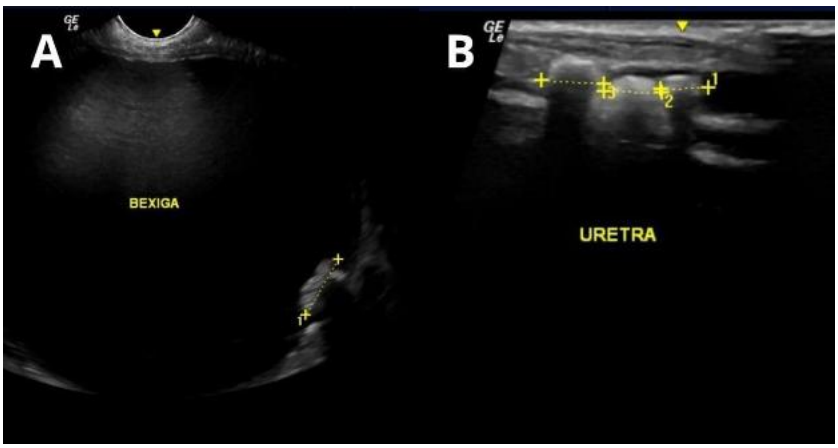

Figura 1- a) Imagem ultrassonográfica da bexiga com a presença do cálculo urinário, b) Imagem ultrassonográfica da uretra com urólitos.

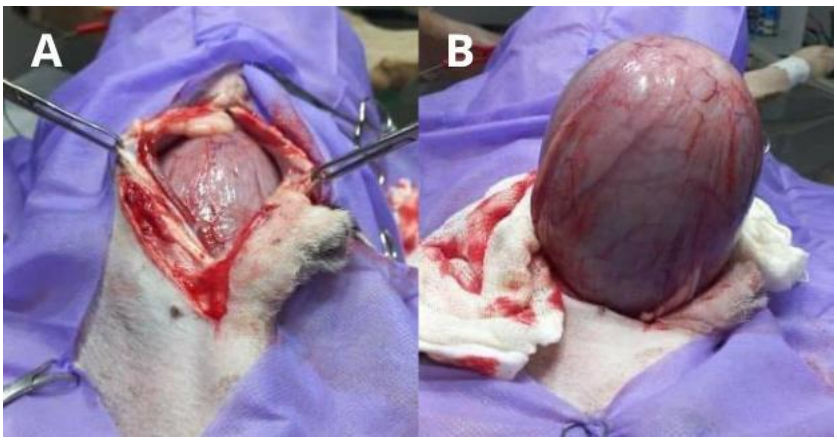

Figura 2- a) Visão após a incisão abdominal já evidenciando a repleção da vesicula urinária, b) Imagem real da vesícula urinária antes da cistotomia.

DISCUSSÃO

A obstrução uretral é uma importante emergência do trato urinário em pequenos animais, especialmente em cães machos, devido à maior predisposição anatômica à retenção de urólitos[4]. Os sinais clínicos observados neste caso, como dor abdominal, distensão

vesical, taquicardia, taquipneia e inapetência, são compatíveis com os descritos na literatura[2,4].

Os exames laboratoriais evidenciaram processo inflamatório e injúria renal secundária ao quadro obstrutivo. A ultrassonografia foi essencial para o diagnóstico, permitindo identificar os múltiplos urólitos, distensão vesical e alterações renais decorrentes da obstrução[1].

A tentativa de desobstrução por sondagem urinária foi realizada inicialmente, conforme recomendado para esses casos. Entretanto, a impossibilidade de progressão da sonda tornou necessária a intervenção cirúrgica por meio de cistotomia e uretrotomia, possibilitando a remoção completa dos cálculos e a resolução do quadro[3].

Embora a composição dos urólitos não tenha sido confirmada, a recuperação clínica satisfatória após o procedimento reforça a importância do diagnóstico precoce e da intervenção rápida. Além disso, o manejo nutricional adequado e o estímulo à ingestão hídrica são medidas fundamentais para a prevenção de recidivas[4].

CONCLUSÃO

Conclui-se que a obstrução uretral representa uma emergência veterinária que exige diagnóstico e tratamento rápidos para evitar complicações graves. Neste caso, a associação entre exames complementares e intervenção cirúrgica permitiu a resolução do quadro e a recuperação clínica do paciente. Medidas preventivas, como adequação nutricional e aumento da ingestão hídrica, são fundamentais para reduzir o risco de recorrência.

REFERÊNCIAS

CARVALHO, C. F. Ultrassonografia em Pequenos Animais. 2. ed. São Paulo: Roca, 2014.

FEITOSA, F. L. F. Semiologia Veterinária: A Arte do Diagnóstico. 4. ed. São Paulo: Roca, 2020.

FOSSUM, T. W. Cirurgia de Pequenos Animais. 5. ed. Rio de Janeiro: Elsevier, 2015.

JERICÓ, M. M.; KOGIKA, M. M.; ANDRADE NETO, J. P. (Org.). Tratado de Medicina Interna de Cães e Gatos. Rio de Janeiro: Roca, 2015.

Ocorrência de *Ancylostoma* spp em Jabuti - Piranga (*Chelonoidis carbonaria*) no Município de Manaus – Amazonas

Gabriella Noda Perdigão dos Santos – Médica Veterinária Autônoma, AM;
Klissia do Santos Silva - Médica Veterinária Autônoma, AM;
Kathrinne Lopes Cruz - Médica Veterinária Autônoma, AM;
Jhennyffer Coelho da Silva – Médica Veterinária Autônoma, SC;
Eduardo Lima de Sousa – Profº. Msc de Medicina Veterinária Instituto Federal do Amazonas

RESUMO

A crescente criação de animais silvestres como animais de companhia tem aumentado a necessidade de estudos relacionados à ocorrência de parasitos com potencial impacto clínico e zoonótico. Nesse contexto, os exames coproparasitológicos constituem importantes ferramentas para a detecção de endoparasitos e monitoramento sanitário. O presente estudo teve como objetivo investigar a presença de estruturas parasitárias em amostras fecais de animais silvestres mantidos em cativeiro no município de Manaus, Amazonas, com ênfase na identificação de helmintos por meio da técnica de centrífugo-flutuação de Willis-Mollay. Foram analisadas seis amostras fecais provenientes de animais pertencentes a propriedades particulares, sem sinais clínicos, processadas no Laboratório Multidisciplinar do Instituto Federal do Amazonas (IFAM-CMZL). Das seis amostras avaliadas, apenas uma apresentou resultado positivo para parasitismo, correspondendo a uma amostra de fezes de jabuti, na qual foram observados ovos compatíveis com *Ancylostoma spp.*, evidenciando a eficiência da técnica de Willis-Mollay na recuperação e identificação dessas estruturas parasitárias. Os resultados obtidos reforçam a relevância da utilização de métodos coproparasitológicos de rotina para o diagnóstico precoce de enteroparasitos em animais silvestres, contribuindo para a adoção de medidas de controle e manejo sanitário adequadas.

Palavras-Chave: Parasitismo; Willis-Mollay; Testudine.

INTRODUÇ>O

Entre os répteis mantidos em cativeiro, o jabuti-piranga (*Chelonoidis carbonaria*) destaca-se pela ampla distribuição no território brasileiro e pela frequente criação em residências, muitas vezes em contato direto com outros animais domésticos (1). Nesse contexto, os helmintos gastrintestinais representam importantes agentes de infecção, podendo comprometer a saúde dos hospedeiros e atuar como indicadores das condições de manejo e higiene (2). Dentre eles, espécies do gênero *Ancylostoma* possuem relevância veterinária e em saúde pública devido ao seu potencial zoonótico, estando associadas à ocorrência de larva migrans cutânea em humanos (3). A identificação precoce desses parasitos por meio de exames coproparasitológicos constitui uma ferramenta fundamental para o diagnóstico, controle e prevenção de enfermidades parasitárias (4). Assim, o presente estudo teve como objetivo relatar a ocorrência de ovos morfologicamente compatíveis com *Ancylostoma* spp. em um exemplar de jabuti-piranga (*Chelonoidis carbonaria*) mantido em cativeiro no município de Manaus, Amazonas, contribuindo para o conhecimento da fauna parasitária associada a quelônios da região.

MATERIAL E MÉTODOS

O estudo foi realizado no Laboratório Multidisciplinar do Instituto Federal de Educação, Ciência e Tecnologia do Amazonas, Campus Manaus Zona Leste (IFAM-CMZL), durante os meses de maio a junho de 2025. Foram analisadas seis amostras fecais provenientes de animais mantidos em cativeiro no município de Manaus, Amazonas, incluindo aves domésticas e animais silvestres. As amostras corresponderam a uma galinha (*Gallus gallus domesticus*), um pintinho (G*allus gallus domesticus*), dois jabutis (*Chlelonoidis carbonaria*), um coelho (*Oryctolagus cuniculus*) e um periquito *(Melopsittacus undulatus)*. Os animais eram criados como animais de companhia e apresentavam contato frequente com outros animais domésticos, principalmente cães e gatos.

As amostras fecais foram obtidas por defecação espontânea supervisionada. Após a coleta, as amostras foram acondicionadas em recipientes plásticos estéreis previamente identificados com informações referentes à data e origem. Em seguida, foram encaminhadas ao laboratório para processamento. A detecção de estruturas parasitárias foi realizada por meio da técnica coproparasitológica de Willis-Mollay, baseada no princípio da flutuação em solução de alta densidade (3). Inicialmente, aproximadamente 2 a 4 g de fezes foram pesadas e homogeneizadas em solução hipersaturada de cloreto de sódio (NaCl), promovendo a suspensão do material fecal. Em seguida, a mistura foi submetida à filtração por meio de gaze estéril para remoção de partículas grosseiras e obtenção de uma suspensão mais homogênea. O filtrado foi transferido para tubos de ensaio até a formação de menisco convexo na superfície da solução, sobre o qual foi cuidadosamente posicionada uma lamínula de vidro.

Os tubos permaneceram em repouso por 15 minutos, permitindo que ovos, oocistos e outras estruturas parasitárias com densidade inferior à da solução migrassem para a superfície e aderissem à lamínula. Após esse período, as lamínulas foram removidas e depositadas sobre lâminas de microscopia, formando preparações destinadas à análise parasitológica. A leitura foi realizada em microscópio óptico de luz, sob aumentos de 100× e 400×, avaliando-se a presença de ovos, larvas, cistos e demais formas evolutivas de parasitos. A identificação das estruturas observadas foi efetuada com base em suas características morfológicas e morfométricas descritas na literatura especializada (2).

RESULTADOS E DISCUSS>O

Foram analisadas seis amostras fecais provenientes de animais mantidos em cativeiro no município de Manaus, Amazonas, correspondendo a três classes taxonômicas: aves (n = 3), répteis (n = 2) e mamíferos (n = 1). Das amostras avaliadas, apenas uma apresentou estruturas parasitárias, identificadas como ovos morfologicamente compatíveis com *Ancylostoma* spp. (Figura 1), observados em um exemplar de jabuti-piranga (*Chelonoidis carbonaria*). As demais cinco amostras apresentaram resultado negativo para a presença de enteroparasitos pela técnica empregada.

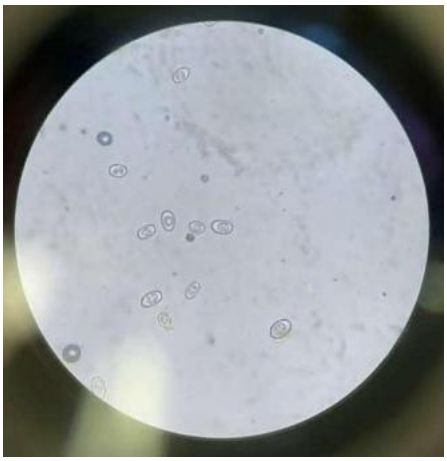

Figura 1 - Frequência de casos confirmados de ovos de Ancylostoma spp.

A ocorrência de ovos compatíveis com *Ancylostoma* spp. em quelônios merece atenção, uma vez que estudos sobre a fauna parasitária de jabutis brasileiros ainda são limitados. Destacam a presença de diferentes grupos de endoparasitos em *Chelonoidis carbonaria* e *Chelonoidis denticulata* mantidos em cativeiro, evidenciando a necessidade de investigações parasitológicas nessas espécies (1).

A presença de ovos de *Ancylostoma* spp. pode estar relacionada à ampla capacidade de dispersão desses helmintos e à elevada resistência de seus estágios de vida livre no ambiente, favorecendo a manutenção do ciclo parasitário e a infecção de hospedeiros suscetíveis (4,5). Além disso, os animais avaliados apresentavam contato frequente com cães e gatos, espécies reconhecidamente envolvidas na epidemiologia dos ancilostomídeos, o que pode representar uma possível fonte de contaminação ambiental.

Sob a perspectiva da saúde pública, o achado é relevante devido ao potencial zoonótico do gênero *Ancylostoma*. A presença desses helmintos em ambientes compartilhados entre animais e seres humanos favorece a ocorrência de larva migrans cutânea, enfermidade caracterizada por lesões serpiginosas resultantes da migração de larvas na pele humana. Dessa forma, a detecção de ovos compatíveis com *Ancylostoma* spp. reforça a importância da adoção de medidas de higiene e manejo sanitário adequadas (3). Apesar do resultado positivo, o animal não apresentava sinais clínicos aparentes. Esse

achado corrobora observações descritas por Silva (2), que relatou que animais silvestres podem permanecer assintomáticos mesmo quando parasitados. No entanto, situações de estresse, alterações nutricionais ou condições inadequadas de manejo podem favorecer o desenvolvimento de manifestações clínicas e o agravamento das infecções parasitárias (2,6).

CONSIDERAÇÕES FINAIS

A técnica de Willis-Mollay permite a detecção de estruturas parasitárias em animais mantidos em cativeiro. O estudo registra a ocorrência de ovos morfologicamente compatíveis com *Ancylostoma* spp. em um exemplar de jabuti-piranga (*Chelonoidis carbonaria*) no município de Manaus, Amazonas. O achado reforça a importância dos exames coproparasitológicos de rotina para o monitoramento sanitário de animais silvestres e para a adoção de medidas adequadas de controle e prevenção de parasitoses com potencial zoonótico. Os resultados contribuem para o conhecimento da fauna parasitária associada a quelônios mantidos em cativeiro como pets não convencionais.

REFER NCIAS

(1) Oliveira, R.T., Mundim, A.V., Mundim, M.J.S.Endoparasitas em jabutis (Geochelone carbonariae Geochelone denticulata) em cativeiro. Revista eletrônica PROPP.UFU, Edição 2005.

(2) Silva, M. F. Parasitos de animais de animais selvagens de vida livre resgatados na baixada norte catarinense. Dissertação de mestrado (Mestrado em Produção e Sanidade Animal) Instituto Federal Catarinense, 2021.

(3) Junior, G. P., Barbosa, P. S. (2013). Prevalência de endoparasitas em cães errantes na cidade de Manaus-AM. *Acta Biomedica Brasiliensia*, *4*(2), 52-57.

(4) Menezes, E. P. F. Quantificação de oocistos e ovos de parasitos gastrintestinais de cães por métodos de sedimentação e flutuação. Trabalho de conclusão de curso (Graduação em Medicina veterinária), Universidade Federal Rural do Semi-Árido, 2019.

(5) Marques, S. M. T., Menetrier, L. D. C., Natal, A. C. C., Fernandes, L. S., Meyer, J., & Alievi, M. M. (2019). Prevalência de parasitos intestinais em aves domésticas e silvestres do sul do Brasil. *Revista Agrária Acadêmica. Imperatriz, MA, 2(5), 17-24*.

(6) Saim, B. S, *et al.*, Distocia em Jabuti-piranga (*Chelonoidis carbonaria*) em cativeiro: Relato de caso. PUBVET v.16, n.01, a1017, p.1-8, Jan., 2022

Ocorrência de Parasitismo por *Physaloptera praeputialis* em Felino Doméstico: Relato de Caso

Karen Becker Antunes Pinheiro, Tainara Schverz Dick, João Vitor Darque, Lara Fabian Carvalho da Silva, Soraya Regina Sacco

Resumo:

O *Physaloptera praeputialis* é um nematódeo gástrico que parasita principalmente cães e gatos, podendo estar associado a gastrite catarral e episódios de êmese. Embora pouco frequentemente diagnosticado na rotina clínica veterinária, este trabalho teve como objetivo relatar um caso de helmintíase em felino doméstico com histórico de abandono no município de Concórdia, Santa Catarina. Os procedimentos metodológicos compreenderam a avaliação da ficha clínica do paciente, o exame coproparasitológico e a identificação taxonômica do nematóide encontrado em conteúdo estomacal. A análise morfológica revelou um único espécime macho, portanto, a ausência de ovos na amostragem fecal foi atribuída à inviabilidade de reprodução. Concluiu-se que o histórico de vida livre e o consumo de insetos, que atuam como hospedeiros intermediários do parasita, foram determinantes para a infecção. O relato reforça a importância da investigação parasitológica, evidenciando que exames de fezes negativos não excluem a possibilidade de parasitose gástrica e que o protocolo com fenbendazol demonstrou-se eficaz.

Palavras-chave: Felídeo; nematóide gástrico; helmintíase; fenbendazol.

Introdução:

As espécies do gênero *Physaloptera* spp são parasitas nematóides pertencentes à Ordem Spirurida e à Família Physalopteridae. Seus estágios adultos vivem no trato digestivo de anfíbios (3 espécies), répteis (45 espécies), aves (24 espécies) e mamíferos (mais de 90 espécies) (1).

O *Physaloptera praeputialis* é um helminto de distribuição mundial, que parasita o estômago de cães e gatos, podendo causar gastrite catarral, com êmese e, nas infecções intensas pode ocorrer hematoquesia (2).

A ocorrência de parasitismo gástrico por *P. praeputialis* em felinos domésticos é considerada incomum, sendo frequentemente subdiagnosticada devido à baixa eliminação de ovos nas fezes. O objetivo deste trabalho é relatar sua ocorrência em um felino doméstico, abordando seus aspectos clínicos, conduta diagnóstica e tratamento instituído.

Relato de Caso

No dia 29 de abril de 2026 foi recebido pelo Laboratório de Parasitologia Veterinária do Instituto Federal Catarinense Campus Concórdia, em Santa Catarina, amostra de fezes de um felino sem raça definida (SRD) com pelagem tigrada, fêmea, de aproximadamente dois anos de idade e com peso corporal de 2,9 kg. O animal havia sido adotado, por meio de uma ONG de Concórdia - SC, durante o terço final da gestação e três dias depois teve o parto de três filhotes, antes a gata possuía histórico prévio de vida livre. O diagnóstico parasitológico indicou presença de oocistos de *Giardia* sp, sendo preconizado tratamento com fenbendazol 50 mg/kg por 5 dias consecutivos. No primeiro dia de administração do medicamento, o felino apresentou êmese uma única vez e, o responsável pelo animal notou a presença de um helminto, que foi coletado e levado ao mesmo Laboratório, no dia 05 de maio de 2026.

O verme foi analisado e identificado como um parasito nematóide (verme cilíndrico) do trato gástrico, sendo prevalente em felídeos e canídeos. Foi classificado pela Ordem Spirurida, Família Physalopteridae e Espécie *Physaloptera praeputialis*. O helminto apresentou coloração esbranquiçada, 3,5 cm de comprimento, apresentando boca com lábios retangulares com pequenos dentes, a cutícula da região anterior projeta-se formando um colar semelhante ao prepúcio. O exemplar foi identificado como macho, com a presença de asas caudais.

Figura 2: Physaloptera praeputialis.

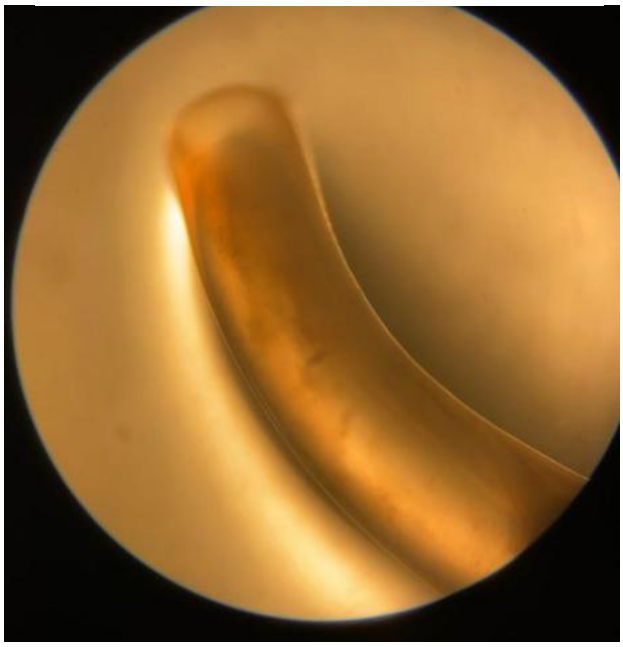

Figura 1:Boca com lábios retangulares com pequenos dentes.

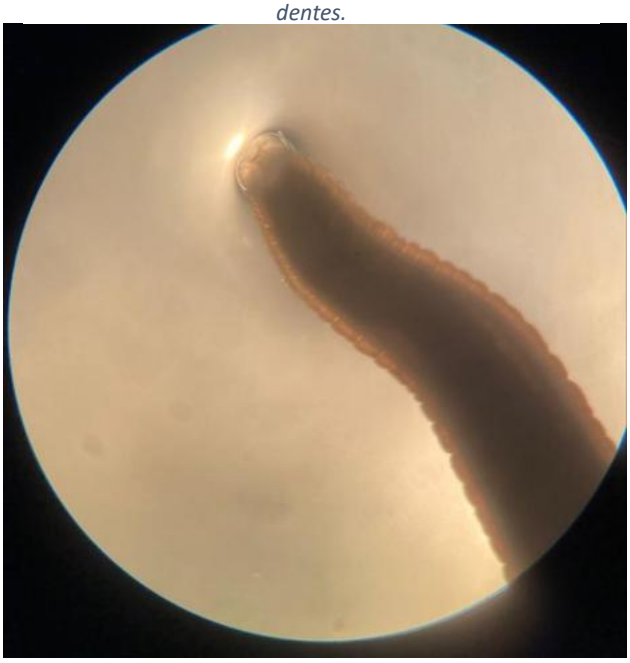

Fonte: Laboratório de Parasitologia Veterinária do Instituto Federal catarinense Câmpus Concórdia, 2026.

Os ovos larvados característicos desse parasita não foram encontrados, pois tratava-se de um único exemplar do sexo masculino, não havendo cópula, nem eliminação de ovos nas fezes pelo felino. A helmintíase causada por *Physaloptera praeputialis* neste animal foi associada ao hábito de predação e consumo de baratas e/ou gafanhotos pelo hospedeiro definitivo, visto que o animal estava em condições de abandono.

O tratamento foi repetido após 15 dias da primeira dose de vermífugo, e foi realizado novo exame de fezes para avaliação. Foi encontrado novamente somente oocistos de *Giardia* sp, naquele momento, em menor quantidade.

Resultados e Discussão:

Este parasita hematófago apresenta acentuado dimorfismo sexual, os machos têm entre 1 e 4,5 cm e as fêmeas de 1,5 a 6 cm de comprimento. A cutícula da *P. praeputialis* continua sobre a extremidade posterior e forma como o nome indica, uma bainha protetora prepucial sobre a parte posterior do verme. A vulva das fêmeas dessa espécie está localizada antes do ponto médio e apresenta um anel quitinoso de cor marrom ao redor da vulva. Os ovos liberados no conteúdo gástrico e, por fim, nas fezes são ovais, medem cerca de 50x30 micrometros e possuem uma casca espessa. Eles são incolores e já contém uma larva quando são secretados (3).

Figura 4: Physaloptera praeputialis com 3,5 cm de comprimento.

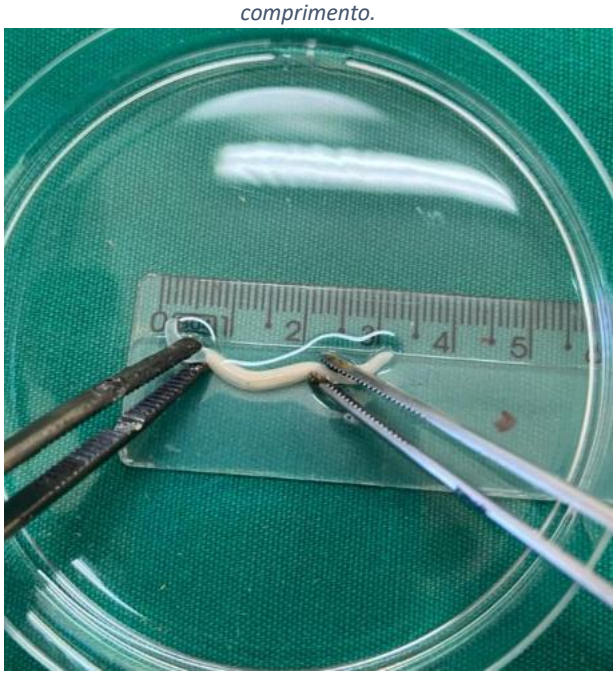

Figura 3: Parasita com coloração esbranquiçada em visualização com Estereomicroscópio.

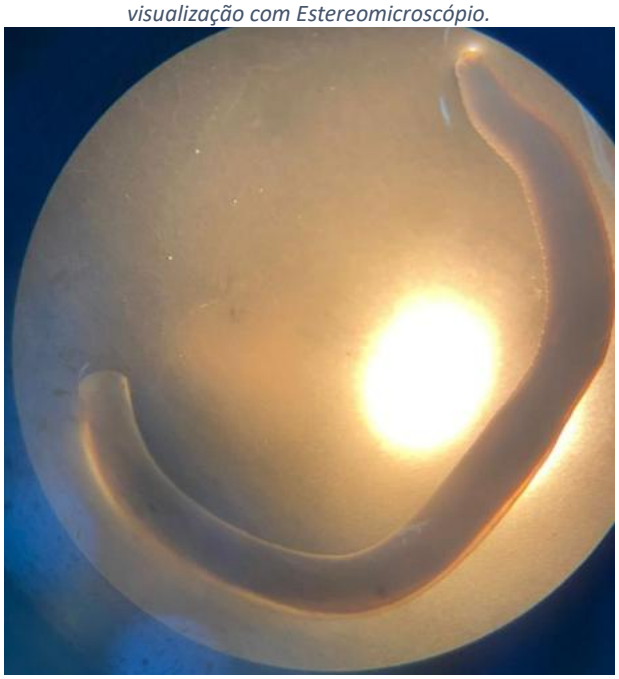

Fonte: Laboratório de Parasitologia Veterinária do Instituto Federal catarinense Câmpus Concórdia, 2026.

Os ovos, eliminados pelas fezes do hospedeiro definitivo, podem infectar de forma imediata hospedeiros intermediários: artrópodes, como os Blatódeos e Ortópteros. Após ingestão, a eclosão das larvas ocorre no intestino médio do hospedeiro intermediário, atingindo fase larval infectante de terceiro estágio (L3) em um período médio de 23 dias. O hospedeiro definitivo é acometido ao ingerir um hospedeiro intermediário infectado por L3, com desenvolvimento até os estágios adultos, ocorrendo até 95 dias após a ingestão, tendo um período pré patente em gatos de 131 a 156 dias (4).

O parasitismo em felídeos, efetiva-se mediante o consumo desses artrópodes contaminados. A transmissão também pode ocorrer de maneira indireta, por meio da ingestão de hospedeiros paratênicos que abrigam larvas encistadas, como pequenos répteis e mamíferos com hábitos de consumo insetívoros.

Os sinais clínicos de infestação por *Physaloptera* spp. incluem êmese, anorexia e melena. O diagnóstico de infecção pode ser feito após a identificação dos ovos nas fezes do paciente ou de vermes adultos no material do vômito. Ocasionalmente, os vermes podem ser vistos durante uma gastroscopia (5). Os sinais clínicos observados em infecções por *Physaloptera praeputialis*, podem ser semelhantes aos encontrados em outras enfermidades gastrintestinais de felinos, tornando necessário o estabelecimento de diagnósticos diferenciais. Entre os principais parasitos gastrintestinais que devem ser considerados destacam-se *Toxocara cati, Ancylostoma* spp. e *Ollulanus tricuspis*, os quais também podem causar alterações digestivas e episódios de êmese em felinos domésticos (6).

Como medida preventiva de infecções em cães e gatos, deve-se impedir que esses animais consumam artrópodes ou outros hospedeiros intermediários ou paratênicos. Além disso, os anti-helmínticos apresentam eficácia variável em diferentes indivíduos. Fenbendazol ou pirantel, administrados duas vezes com um intervalo de algumas semanas, têm sido utilizados para tratamento clínico (3).

Conclusões:

Os parasitos gastrintestinais causam grandes prejuízos à saúde e à imunidade dos animais, em casos mais extremos, podendo levar a óbito. Com a elaboração desse trabalho, concluiu-se que o histórico de abandono, justificando uma falta de cuidados e prevenção precoce, aliado com o consumo de insetos foram concomitantes para a infecção. Evidencia-se que a ausência de ovos característicos nos exames coproparasitológicos não exclui a possibilidade de parasitose gástrica e que o tratamento estipulado com anti-

helmíntico fenbendazol foi plenamente eficaz na eliminação dos parasitas que estavam causando transtornos gástricos e mal estar ao animal.

Referência:

1. Mohamadain HS, Ammar KN. Redescription of Physaloptera praeputialis von Linstow, 1889 (Nematoda: Spirurida) infecting stray cats (Felis catus Linnaeus, 1758) in Qena, Egypt and overview of the genus taxonomy. J Egypt Soc Parasitol. 2012;42(3):675-690.

2. Silva WW, Júnior MES, Assis LM, Couto EA. Fauna helmíntica de cães domiciliados no sertão paraibano Patos/PB. In: Anais do Seminário Brasileiro de Parasitologia Veterinária; 1999; Salvador, BA. Salvador: CBPV; 1999. p.171.

3. Saari S, Näreaho A, Nikander S. Nematoda (roundworms). In: Canine parasites and parasitic diseases. Cambridge: Academic Press; 2019.

4. Marchiondo AA. Nematoda. In: Parasiticide screening. Vol. 2. Amsterdam: Elsevier; 2019. p.135-140.

5. Baral RM. Digestive system, liver, and abdominal cavity. In: The cat. St. Louis: Elsevier; 2012. p.655.

6. Bowman DD. Georgis' parasitology for veterinarians. 11th ed. St. Louis: Elsevier; 2021.

OCORRÊNCIA DE PRURIDO EM CÃES PARASITADOS POR PULGAS

Silara Astolfi Cardoso - Acadêmica de Medicina Veterinária do Instituto Federal Catarinense (IFC) Campus Concórdia.

Taís Caroline Toerhorst - Acadêmica de Medicina Veterinária do Instituto Federal Catarinense (IFC) Campus Concórdia.

Letícia Rampinelli Quaresma - Acadêmica de Medicina Veterinária do Instituto Federal Catarinense (IFC) Campus Concórdia.

Ketlin Rissini Bellé - Acadêmica de Medicina Veterinária do Instituto Federal Catarinense (IFC) Campus Concórdia.

Eduardo Negri Mueller - Professor do curso de Medicina Veterinária do Instituto Federal Catarinense (IFC) Campus Concórdia.

Roseli Jacobi Veloso - Servidora do curso de Medicina Veterinária do Instituto Federal Catarinense (IFC) Campus Concórdia.

RESUMO

As dermatoses parasitárias causam grande desconforto aos pequenos animais e apresentam sério potencial zoonótico, o que torna o tema de extrema importância para a saúde pública. Além disso, o prurido crônico compromete drasticamente a qualidade de vida dos pacientes, tendo a pulga *Ctenocephalides felis felis* como ectoparasita mais abundante mundialmente. Este trabalho avaliou a casuística do prurido associado à presença de pulgas em cães. Foram revisados os prontuários médicos de cães com queixas dermatológicas atendidos em uma instituição de ensino entre janeiro e dezembro de 2025, analisando a presença de prurido, o uso de ectoparasiticidas e a ocorrência de pulgas e/ou fezes. Dos 60 cães com queixa dermatológica, 31 (51,7%) manifestaram prurido. Desses, apenas 4 (12,9%) exibiram pulgas ou fezes de pulgas. Concluiu-se que o prurido era um achado inespecífico e que a manifestação clínica da infestação variava conforme o indivíduo e a resposta de seu organismo frente à dermatopatia.

Palavras-chave: Canino; Ectoparasitas; Fezes de pulga.

INTRODUÇÃO

A população dos animais domésticos tem aumentado exponencialmente, em especial dos cães e gatos. Na prática clínica de pequenos animais observa-se que as dermatopatias constituem uma grande parte dos atendimentos. Dentre as

diferentes doenças dermatológicas, as dermatoses parasitárias são de extrema importância, pelo desconforto ao animal e pelo potencial zoonótico (1).

De forma similar a dor, o prurido funciona como um sistema de alarme efetivo para remoção de substâncias lesivas à pele, e quando ocorre de forma crônica tem um impacto acentuado na qualidade de vida do animal (2).

A pulga *Ctenocephalides felis felis* é o ectoparasitao mais abundante em cães e gatos em todo o mundo (3), e independentemente de ser hospedeiro intermediário ou vetor de doenças, pode causar sérios problemas à saúde dos pequenos animais e até de seus responsáveis (4).

Neste contexto, objetivou-se apresentar a casuística do prurido associado à presença de pulgas em cães.

MATERIAIS E MÉTODOS

Foram revisados os prontuários do arquivo médico do serviço de clínica médica veterinária de uma Instituição de Ensino. Neste estudo, foram incluídos pacientes da espécie canina, de ambos os sexos de idade e raças diversas, com queixa dermatológica atendidos no período de janeiro a dezembro de 2025, os quais foram contabilizados uma única vez.

Foram observados registros da presença de prurido, do uso de ectoparasiticidas e presença de fezes e/ou pulgas nos pacientes. Os dados foram apresentados na forma de distribuição de frequências.

RESULTADOS E DISCUSSÕES

No período estudado foram atendidos 60 pacientes da espécie canina com queixa dermatológica. Destes, 31 (51,7%) cães apresentaram prurido. Em apenas 4 (12,9%) se observou a presença de ectoparasitas e/ou fezes pulgas. O prurido é um sinal clínico inespecífico, associado a diversas enfermidades dermatológicas e relacionado a diferentes etiologias (5).

Já entre os animais sem prurido, apenas 2 (6,9%) apresentavam ectoparasitas ou fezes de pulga. Esse resultado pode ser explicado pelo fato de que a infestação por pulgas nem sempre está associada ao desenvolvimento de sinais clínicos, onde a manifestação do prurido depende da resposta de hipersensibilidade individual do hospedeiro (6).

Dos seis animais com pulga e/ou fezes de pulgas, 3 (50%) faziam o uso de ectoparasiticidas. A presença de ectoparasitas mesmo em animais que realizam o controle com o uso de ectoparasiticidas, pode estar relacionada à administração inadequada dos medicamentos, falhas no manejo ambiental, re-infestações e principalmente a resistência aos ectoparasiticidas (7).

Os resultados demonstraram que o prurido estava presente em pacientes com diagnósticos dermatológicos diversos, sem relação com presença de pulgas e ou fezes do ectoparasita. Esse achado reforça que o desenvolvimento dos sinais clínicos está intrinsecamente ligado à resposta de hipersensibilidade individual de cada hospedeiro, e não meramente à presença física do ectoparasito.

CONCLUSÃO

Nas condições deste estudo, prurido está presente em pouco mais da metade dos pacientes com queixa dermatológica, embora não seja possível estabelecer relação com o parasitismo por pulgas.

REFERÊNCIA

1) LARSSON, C.E. Dermatologia veterinária I - Dermatites parasitárias em carnívoros domésticos: sarnas sarcóptica, notoédrica e otoacaríase. Comun. cient Fac. Med. Vet Zootec. Univ. S. Paulo, 13 (1): 7-17,1989.

2) METZ, M; GRUNDMANN, S; STANDER, S. Pruritus: an overview of current concepts. Veterinary Dermatology, v.22, p.121-131, 2011

3) ROCHA, Cristiane Nunes Coelho da. Influência do nível de desafio populacional de *Ctenocephalides felis felis* sobre a eficácia do fipronil em cães. 2013. Universidade Federal Rural do Rio de Janeiro, Seropédica, RJ, 2013. Acesso: <https://rima.ufrrj.br/jspui/bitstream/20.500.14407/11696/3/2013%20-%20Cristiane%20Nunes%20Coelho%20da%20Rocha.pdf>

4) FERNANDES, Cláudia Gorgulho Nogueira. Manifestações dermatológicas e ectoparasitos: um estudo preliminar em cães e gatos da cidade do Rio de Janeiro e municípios vizinhos. 1993. Universidade Federal Rural do Rio de Janeiro, Seropédica, 1993. Acesso: <https://rima.ufrrj.br/jspui/bitstream/20.500.14407/24339/1/Cl%C3%A1udia%20Gorgulho%20Nogueira%20Fernandes%20-%201993.pdf>

5) GRAM, W. D. Prurido. In: RHODES, K. H. *Dermatologia de pequenos animais – consulta em 5 minutos*. Rio de Janeiro: Revinter, 2005. p. 231-235

6) RUST, M. K.; DRYDEN, M. W. Flea allergy dermatitis in dogs and cats. *Veterinary Clinics of North America: Small Animal Practice*, v. 27, n. 6, p. 1291–1308, 1997.

7) RUST, M. K. Insecticide resistance in fleas. MDPI *Insects*, v. 7, n. 1, p. 10, 2016. DOI: 10.3390/insects7010010.

ÔMEGA-3 NA CICATRIZAÇÃO PÓS-MASTECTOMIA DE CADELAS COM NEOPLASMAS MAMÁRIOS MALIGNOS

FABÍOLA DALMOLIN; MARA TATIANI DA SILVA BOSSI; RAFAELA NOGUEIRA DA COSTA; MATHEUS CAMPOS ALVES; CAMILA DALMOLIN

RESUMO

Neoplasmas mamários malignos destacam-se dentre as principais afecções oncológicas em cadelas, sendo a abordagem cirúrgica o tratamento de eleição na maioria dos casos. Nesse contexto, terapias adjuvantes que favorecem a recuperação pós-operatória podem contribuir para melhor desfecho clínico e cirúrgico. O presente estudo avaliou os efeitos da suplementação com ômega-3 sobre a cicatrização cirúrgica de cadelas com neoplasias mamárias malignas submetidas à mastectomia unilateral total associada à linfadenectomia regional. Foram incluídas 19 cadelas com estadiamento clínico II ou III, sem ulcerações ou enfermidades concomitantes, distribuídas aleatoriamente em grupo controle (GC; n= 10) e grupo suplementado com ômega-3 (1000 mg; 1EPA:5DHA VO/SID/30 dias), (GS; n= 9). As pacientes foram submetidas à avaliação clínica por meio de exame físico, radiografia torácica, ultrassonografia abdominal, eletrocardiograma, hemograma e bioquímica sérica. Realizou-se mastectomia unilateral total associada à linfadenectomia regional e análise histopatológica para caracterização neoplásica e estadiamento cirúrgico. Os parâmetros físicos foram avaliados em diferentes momentos perioperatórios e a evolução cicatricial acompanhada de maneira macroscópica e seriada. Alguns parâmetros relacionados à cicatrização e às complicações da ferida apresentaram diferenças entre os grupos, destacando-se hiperemia, processo de granulação e qualidade da formação cicatricial. Conclui-se que a suplementação com ômega-3 é benéfica para pacientes com neoplasmas mamários, favorecendo a cicatrização.

Palavras-chave: neoplasia mamária; mastectomia; ômega-3; cicatrização.

INTRODUÇÃO

Os neoplasmas mamários estão entre as mais frequentes em cadelas e correspondem de 50 a 70% dos casos, sendo mais de 70% classificados como malignos no Brasil (1). São associados à idade avançada, ovariohisterectomia tardia e uso de progestágenos exógenos (2). O estadiamento clínico TNM é fundamental para definir o prognóstico e terapêutica, enquanto o cirúrgico, por meio da avaliação histopatológica dos neoplasmas e linfonodos, fornece informações sobre invasão e disseminação neoplásica (3).

A mastectomia permanece como tratamento de escolha para a maioria dos neoplasmas mamários em cadelas (2). Neste contexto, os ácidos graxos poli-insaturados ômega-3 têm sido investigados devido à capacidade de modular mediadores inflamatórios e favorecer a reparação tecidual (4). Dessa forma, o presente estudo teve por objetivo avaliar os efeitos da suplementação com ômega-3 sobre a evolução cicatricial de cadelas submetidas à mastectomia unilateral total associada à linfadenectomia regional.

MATERIAL E MÉTODOS

Foram selecionadas cadelas com suspeita de neoplasmas mamários malignos considerando a presença de múltiplos nódulos mamários, o acometimento de mais de uma glândula; ausência ou ovariohisterectomia tardia, e o histórico de contraceptivos hormonais. Considerou-se critério de exclusão enfermidades sistêmicas, neoplasmas ulcerados, alterações dermatológicas ou mastectomia prévia. Realizou-se exame radiográfico torácico e ultrassonografia abdominal para detecção de metástases distantes e estadiamento clínico (Cassali et al., 2024). Após hemograma e exames de bioquímica sérica, foram incluídas 20 cadelas, de 6 e 14 anos e 6,75 a 20,5 kg, com estadiamento clínico II ou III, alocadas no grupo controle (GC, n= 10) ou suplementado (GS, n= 9) com ômega-3 (1000 mg; EPA:DHA 1:5; VO/SID) por 20 dias antes e 10 dias após a cirurgia. Um animal do GS foi excluído após complicação anestésica.

As pacientes foram hospitalizadas a 23°C, 24 h antes e 48 h após a cirurgia. Após jejum alimentar de seis horas, administrou-se metadona (0,4 mg/kg/IM) e fluidoterapia com Ringer Lactato (5 mL/kg/h/IV). A indução anestésica foi realizada com propofol (1 mg/kg/IV) e a manutenção com isofluorano em oxigênio a 100%. Realizou-se bloqueio epidural com lidocaína 2% (5 mg/kg) e morfina (0,1 mg/kg), e bloqueio paracostal com lidocaína 2% (2 mg/kg). As pacientes foram submetidas à mastectomia unilateral e linfadenectomia regional. Os linfonodos foram identificados com azul de metileno 2% (0,5 mg/kg), e a cadeia mamária removida com margem aproximada de 1 cm. A redução do espaço morto e aproximação subcutânea foi realizada com poliglactina 910, seguida de dermorrafia com náilon 4-0. Neoplasmas e linfonodos foram acondicionados em formalina 10% e encaminhados para avaliação histopatológica.

As pacientes receberam meloxicam (0,1 mg/kg/VO/SID/2 dias), tramadol (5 mg/kg/VO/TID/4 dias), dipirona (20 mg/kg/SC/TID/4 dias), cefalexina (30 mg/kg/VO/BID/10 dias), e higienização da ferida com clorexidina até remoção das suturas após 10 dias. As feridas cirúrgicas foram avaliadas em T6, T12, T24, T36, T48 e T10d pelo mesmo avaliador, considerando hiperemia, edema, enfisema, seroma, secreção, granulação, deiscência, reação à sutura e qualidade cicatricial, sendo utilizados os escores que variaram de 0 (ausente) até +++ (presente).

Todos os resultados foram tabulados e analisados estatisticamente entre grupos e ao longo do tempo em cada um dos grupos. Os dados foram testados quanto à normalidade pelo teste de Shapiro-Wilk e quanto à homogeneidade das variâncias pelo teste de Levene por meio do Software Jamovi v2.3.

RESULTADOS E DISCUSSÃO

Das 19 pacientes, após histopatologia, três inicialmente classificadas em estágio III foram reclassificadas em IV, devido ao comprometimento dos linfonodos regionais (Cassali et al., 2024). Ao exame histopatológico observou-se ao menos um neoplasma maligno por paciente, confirmando a inclusão das pacientes no estudo. Houve predomínio do carcinoma misto grau I, seguido pelo complexo grau I e carcinoma tubulopapilar grau I.

Observou-se menor hiperemia no GS em T10d (p= 0,029); ao longo do tempo, GC e GS apresentaram redução no T10d (p= 0,006 e p= 0,001, respectivamente). O edema não teve diferença entre grupos; ao longo do tempo, ambos os grupos apresentaram redução no T10d (p< 0,001). A granulação foi maior no GS em T24 (p= 0,007) e T36 (p= 0,044); ao longo do tempo, o GC não apresentou alterações; o GS teve aumento no T1 e T2, estabilizou-se no T24 e T36, e aumentou no T48 e T10d (p= 0,001) (Figura 1 e Figura 2). Estes achados sugerem influência do ômega-3 na modulação da resposta inflamatória e evolução cicatricial pós-operatória, corroborando com estudos prévios relacionados aos efeitos anti-inflamatórios e reparadores dos ácidos graxos polinsaturados (4).

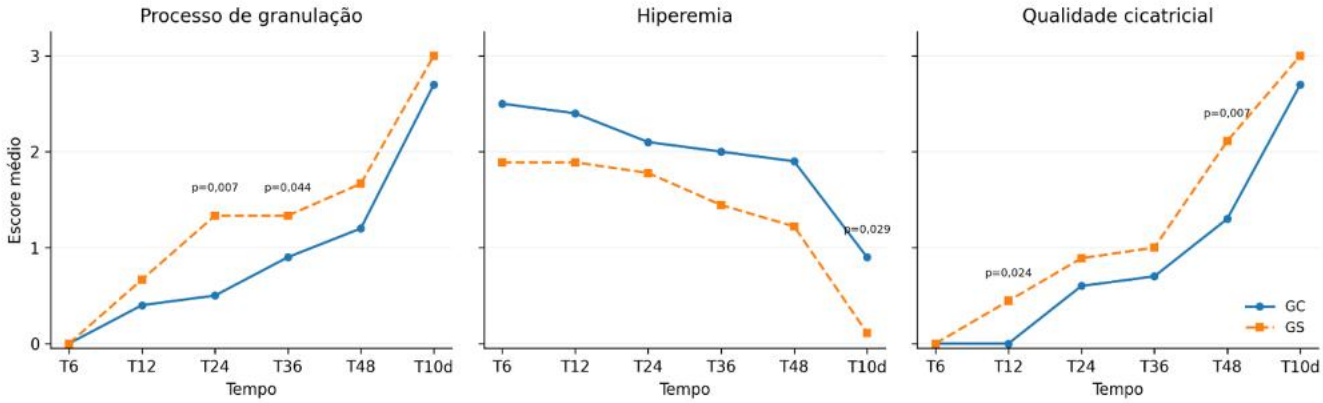

Figura 1. Evolução pós-operatória dos parâmetros hiperemia, granulação e qualidade da cicatrização de cadelas submetidas à mastectomia unilateral e linfadenectomia regional, com suplementação com ômega 3 (GS) por 21 dias, ou sem suplementação (GC) ($p < 0,05$).

A qualidade cicatricial foi superior no grupo que recebeu suplementação em T12 (p= 0,024) e T48 (p= 0,007) (Figura 1 e Figura 2). Ao longo do tempo, o GC apresentou melhora em T24, T36 e T10d (p< 0,001); o GS teve melhora em T24, T48 e T10d (p< 0,001). Estes resultados podem ser associados à capacidade dos ácidos graxos polinsaturados em promover angiogênese e diferenciação celular, mecanismos essenciais para o reparo e a cicatrização dos tecidos (5).

Figura 2: Cicatrização pós-operatória de cadelas com neoplasmas mamários malignos com suplementação de ômega 3 (esquerda) e sem suplementação (direita), às 24 h e 10 dias de pós-operatório.

CONCLUSÃO

A suplementação com ômega-3 tem potencial de modular a evolução cicatricial da mastectomia de cadelas com neoplasmas mamários malignos, considerando os parâmetros de hiperemia, granulação e qualidade cicatricial.

REFERÊNCIAS

1. De Nardi AB, Ferreira TMR, Da Assunção KA. Neoplasias mamárias. In: Daleck CR, De Nardi AB. Oncologia em cães e gatos. 2. ed. Rio de Janeiro: Roca; 2016. p. 727-757.

2. Macphail C. Sistemas reprodutivo e genital. In: Fossum TW, editor. Cirurgia de pequenos animais. 5. ed. Rio de Janeiro: Elsevier; 2021. p. 719-786.

3. Cassali GD, Nakagaki KYR, Jark PC, Horta RDS, Arias AC, Tellado MN, et al. Consensus on the diagnosis, prognosis, and treatment of canine and feline mammary tumors: solid arrangement – 2023. Braz J Vet Pathol. 2024; 17:152-163.

4. Magalhães TR, Lourenço AL, Gregório H, Queiroga FL. Therapeutic effect of EPA/DHA supplementation in neoplastic and non-neoplastic companion animal diseases: a systematic review. In Vivo. 2021;35(3):1419-1436.

5. Alipoor, E., Jazayeri, S., Dahmardehei, M., Salehi, S., Yaseri, M., Emami, M. R. et al. Effect of a collagen-enriched beverage with or without omega-3 fatty acids on wound healing, metabolic biomarkers, and adipokines in patients with major burns. 2023, Clinical nutrition, 42(3), 298–308.

Osteocondromatose em ave (*Agapornis* sp.): relato de caso

Giovanna Munarin[1]; Gabrielly Letícia Damazio dos Santos[1]; Giovanna Natal Ferreira[1]; Nathália Martins Melo[1]; Robson Júnior Piontkovsky[2]; Juliano Biolchi[2]
[1] Graduanda em Medicina Veterinária, Centro Universitário UniCesumar, Curitiba, PR.
[2] Docente do curso de Medicina Veterinária, Centro Universitário UniCesumar, Curitiba, PR.

RESUMO

Este trabalho relata um caso de osteocondromatose em uma fêmea de *Agapornis* sp. com histórico de anorexia, caquexia e redução severa da mobilidade articular. O diagnóstico foi confirmado via radiografia da cavidade celomática, evidenciando proliferações ósseas características desta neoplasia rara em aves. O suporte hospitalar incluiu analgesia multimodal, fluidoterapia e manejo nutricional intensivo. Considerando o caráter progressivo da doença e a ausência de terapias curativas para psitacídeos, instituiu-se protocolo paliativo focado no conforto do paciente. Entretanto, a interrupção do acompanhamento clínico pelos responsáveis impediu a determinação do desfecho final, ressaltando os desafios diagnósticos e a importância do registro desta patologia na medicina aviária.

PALAVRAS-CHAVE: Psitacídeos; Neoplasias Ósseas; Diagnóstico por imagem; Terapia Paliativa; Clínica de Aves.

INTRODUÇÃO

A osteocondromatose é uma proliferação óssea benigna caracterizada pelo desenvolvimento de exostoses cartilaginosas em ossos de ossificação endocondral, como ossos longos, esterno e vértebras (1). Embora documentada em mamíferos, a patologia é raramente relatada em aves, existindo escassos registros em psitacídeos do gênero Agapornis (2). A condição manifesta-se por aumentos multinodulares expansivos que podem comprometer severamente a locomoção, a alimentação e a função respiratória do espécime (3).

O diagnóstico fidedigno requer a correlação entre achados clínicos e exames de imagem, sendo a radiografia fundamental para identificar a radiopacidade variável e a origem cortical das massas (2). Devido à baixa casuística e à falta de dados clínicos consolidados, a descrição de relatos de caso é imprescindível para ampliar o conhecimento sobre a patogênese e os diagnósticos diferenciais, como neoplasias primárias e distúrbios metabólicos (3).

O objetivo deste trabalho é relatar um caso de osteocondromatose em *Agapornis* sp., detalhando os achados clínicos e radiográficos que permitiram o diagnóstico desta rara manifestação na medicina aviária.

DESCRIÇÃO DE CASO

No dia 14 de janeiro de 2026, foi atendida em uma clínica veterinária na região de Curitiba, Paraná, uma fêmea adulta de *Agapornis* sp. com 5 anos de idade pesando 34 g e com histórico de hiporexia evoluindo para anorexia completa em 72 horas. O responsável relatou apatia, sonolência e perda progressiva de condição corporal na semana precedente, sem alterações recentes no manejo nutricional ou episódios de postura. O espécime era mantido em ambiente domiciliar compartilhado com outros psitacídeos, sem histórico de exposição a agentes tóxicos.

Ao exame físico, constatou-se estado geral crítico, com baixa responsividade a estímulos e escore de condição corporal 1,5/5, caracterizado por caquexia e atrofia acentuada da musculatura peitoral. A avaliação locomotora revelou redução severa da mobilidade, com dificuldade de deslocamento e alteração funcional nos membros pélvicos. Notou-se, ainda, baixa amplitude articular e rigidez nas asas, achados que sugeriam um processo osteoarticular proliferativo crônico. A progressão dos sinais motores, associada à perda de peso, é compatível com a incapacidade mecânica de acesso ao alimento decorrente da evolução de neoplasias ósseas em aves.

Diante da suspeita clínica, realizaram-se exames radiográficos da cavidade celomática e do sistema esquelético. As imagens revelaram múltiplas proliferações exofíticas de radiopacidade variável, originadas da superfície cortical de ossos longos e do esqueleto axial, mantendo continuidade com o canal medular (figura 1). Tais achados são patognomônicos de osteocondromatose multicêntrica, uma condição raramente relatada em medicina aviária, mas com predileção descrita para o gênero Agapornis. A presença dessas exostoses cartilaginosas próximas às superfícies articulares justifica a anquilose funcional e a sintomatologia álgica observada durante a manipulação.

O diagnóstico definitivo de osteocondromatose baseou-se na correlação entre a cronicidade do quadro clínico e a natureza multicêntrica das lesões ósseas identificadas na radiografia (figura 1). Diferenciais como osteopetrose e poliostose poliostótica foram descartados devido à morfologia nodular e localização cortical das massas, características que distinguem esta neoplasia benigna de outras afecções metabólicas ou virais em psitacídeos. O relato destaca-se pela raridade da casuística e pela gravidade do comprometimento sistêmico induzido pela progressão silenciosa das massas osteocartilaginosas.

A paciente permaneceu internada por 48 horas para estabilização clínica e suporte intensivo. Instituiu-se um protocolo de analgesia multimodal e anti-inflamatório composto por meloxicam (0,5 mg/kg, BID, IM), cloridrato de tramadol (10 mg/kg, TID, IM) e dipirona (25 mg/kg, BID, IM). Adicionalmente, realizou-se fluidoterapia de manutenção (50

mL/kg/dia) associada à suplementação oral com glutamina para suporte metabólico. O manejo nutricional foi calculado com base na necessidade energética de manutenção de 6,2 kcal/dia, sendo fornecido suporte assistido progressivo até atingir 120–150% da NEM, sob suporte térmico e monitoramento clínico contínuo.

FIGURA 1. Projeções radiográficas de fêmea de *Agapornis* sp. demonstrando múltiplas proliferações osteocartilaginosas exofíticas.

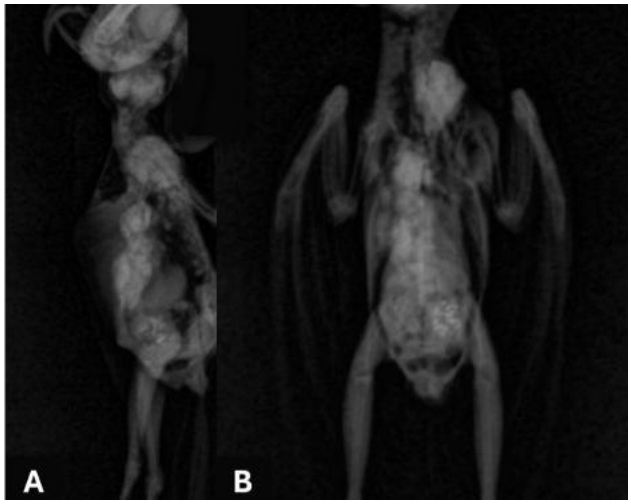

Incidências Laterolateral (A) e ventrodorsal (B). Observam-se múltiplas proliferações ósseas exofíticas de radiopacidade variável e contornos lobulados, localizadas em esqueleto axial e apendicular.

Devido à natureza progressiva da osteocondromatose e à escassez de terapias curativas para psitacídeos, estabeleceu-se um plano de cuidados paliativos focado no controle álgico e na manutenção da funcionalidade. Prescreveu-se a continuidade do meloxicam (0,5 mg/kg, VO, BID) por 10 dias e do tramadol (10 mg/kg, VO, TID) por 7 dias. Como terapias adjuvantes para suporte osteoarticular e melhora da qualidade de vida, recomendou-se o uso de celecoxibe (10 mg/kg, VO, SID) por 14 dias e a associação de glucosamina (50 mg/kg, VO, SID) com condroitina (15 mg/kg, VO, SID) por um período mínimo de 30 a 60 dias. As orientações incluíram restrição de atividades para evitar traumas secundários e monitoramento rigoroso da massa corporal para detecção precoce de recidivas na anorexia.

O prognóstico foi classificado como desfavorável em decorrência do estágio avançado da neoplasia. A necessidade de investigação complementar por tomografia computadorizada foi enfatizada para determinar a extensão real das lesões ósseas. Apesar da melhora clínica parcial durante a internação, o acompanhamento posterior restou prejudicado, uma vez que a paciente não retornou para as reavaliações programadas e os responsáveis optaram por não fornecer atualizações sobre a evolução clínica.

DISCUSSÃO

A osteocondromatose é uma neoplasia óssea benigna rara em aves, com escassos relatos documentados no gênero *Agapornis*. Clinicamente, a patologia manifesta-se por apatia, hiporexia e disfunção motora severa, especialmente quando as exostoses acometem membros pélvicos, asas e o esterno (2). A progressão dessas massas cartilaginosas resulta em compressão de tecidos moles e redução da amplitude articular, justificando a caquexia e a rigidez observadas no paciente. No presente caso, a ausência de retorno para reavaliação limitou a realização de exames avançados, como a tomografia computadorizada, e a determinação do desfecho clínico, evidenciando um desafio comum no manejo de pets não convencionais.

Dada a carência de protocolos curativos na literatura aviária, a terapêutica baseia-se predominantemente no controle álgico multimodal e suporte nutricional (3). Embora a ressecção cirúrgica possa ser considerada em lesões solitárias para melhorar a qualidade de vida, a natureza multicêntrica da doença em psitacídeos frequentemente torna o prognóstico desfavorável.

CONCLUSÃO

Este relato reforça a importância da investigação radiográfica no diagnóstico de neoplasias ósseas proliferativas em aves, destacando a osteocondromatose como um diagnóstico diferencial relevante em psitacídeos com comprometimento locomotor. A lacuna no acompanhamento pós-alta deste paciente evidencia como a interrupção da assistência clínica prejudica a documentação de desfechos em patologias raras. Conclui-se que, na ausência de terapias curativas consolidadas, o manejo paliativo focado no conforto e na qualidade de vida é fundamental, reiterando a necessidade de novos estudos para aprimorar a medicina de animais silvestres e exóticos.

REFERÊNCIAS

1. De Brot, S. et al. Occurrence of osteochondromatosis (multiple cartilaginous exostoses) in a domestic pig (*Sus scrofa domesticus*). Journal of Veterinary Diagnostic Investigation, v. 25, n. 5, p. 599–602, 2013.

2. Giddings, R. F.; Richter, A. G. Multiple exostoses in a black-masked blue lovebird (*Agapornis personata*). Journal of Avian Medicine and Surgery, v. 14, n. 1, p. 48–52, 2000.

3. Nascimento, A. E. J. Osteocondromatose em agapornis (*Agapornis fischeri*): revisão de literatura e relato de caso. Belo Horizonte: Universidade Federal de Minas Gerais, 2024.

Osteomielite Mandibular em Coelho (*Oryctolagus cuniculus*) – Relato de Caso

Wilhein Kretz[1], Juliana Santos Caixeta[2], Malcon Andrei Martinez-Pereira[3], Ronaldo José Piccoli[4], Francielli Cordeiro Zimermann[3], Adriano Tony Ramos[3]

[1] Acadêmico de Medicina Veterinária, Universidade Federal de Santa Catarina (UFSC), Curitibanos, SC, Brasil.

[2] Residente de Diagnóstico Veterinário do Programa de Residência em Saúde Animal Integrada à Saúde Pública, Universidade Federal de Santa Catarina (UFSC), Curitibanos, SC, Brasil.

[3] Docente do Curso de Medicina Veterinária, Universidade Federal de Santa Catarina (UFSC), Curitibanos, SC, Brasil.

[4] Médico Veterinário, Curso de Medicina Veterinária, Universidade Federal de Santa Catarina (UFSC), Curitibanos, SC, Brasil.

RESUMO

A osteomielite mandibular associada a má oclusão dentária é uma afecção documentada em coelhos de estimação, caracterizada pela infecção bacteriana do tecido ósseo secundária a alterações dentárias, capaz de evoluir para comprometimento sistêmico grave. O presente relato descreve os achados macroscópicos e microscópicos de um caso de osteomielite caseosa mandibular em necropsia de um coelho-doméstico encaminhada ao Laboratório de Patologia Veterinária (LABOPAVE) da Universidade Federal de Santa Catarina (UFSC). Macroscopicamente, observou-se aumento de volume multifocal a coalescente na região ventral da mandíbula, preenchido por material caseoso e associado à osteomielite crônica. Microscopicamente, a mandíbula evidenciou extensa área de necrose, circundada por tecido conjuntivo fibroso com infiltrado linfohistiocitário e heterofílico, além de miríades de bactérias. Houve substituição focal do tecido ósseo por tecido fibroso e infiltrado inflamatório em musculatura periférica. O caso relatado ilustra a progressão grave da afecção dentária, resultando em osteomielite. Reforçando a importância do diagnóstico precoce e do correto manejo alimentar na prevenção de doenças odontológicas nessa espécie.

Palavras-chave: abscesso; má oclusão dentária; lagomorfo; patologia veterinária.

INTRODUÇÃO

O sobrecrescimento dentário é uma das afecções odontológicas mais frequentes em coelhos, geralmente associado a dietas pobres em fibras e ao desgaste inadequado dos dentes. Essa condição pode predispor ao desenvolvimento de osteomielite secundária (1). O presente relato descreve o histórico clínico e achados *post mortem* de uma coelha com má oclusão dentária associada a coleções de cáseos na mandíbula, encaminhada para necrópsia no Laboratório de Patologia Veterinária (LABOPAVE) da Universidade Federal de Santa Catarina (UFSC).

DESCRIÇÃO DO CASO

Foi encaminhado ao LABOPAVE UFSC, um espécime fêmea de coelho (*Oryctolagus cuniculus*), com aproximadamente 8 meses de idade e peso de 800 gramas. O animal foi encaminhado com histórico de hiporexia, perda de peso progressiva, alimentação restrita à ração umedecida, sialorreia, hipoquezia, escore corporal 2/5 e aumento de volume mandibular direito. Apresentava histórico de odontoplastia e exodontia dos dentes molares e pré-molares da hemimandíbula esquerda. Radiograficamente observou-se perda da oclusão dentária, extensas áreas de lise óssea mandibular e maxilar, avanço apical dos molares e desmineralização dos ossos cranianos. A estratégia terapêutica adotada foi com antibioticoterapia, analgesia e anti-inflamatório. Oito dias após não apresentar evolução clínica satisfatória, e diante do prognóstico reservado a desfavorável, realizou-se o procedimento de eutanásia. O animal foi submetido ao exame de necropsia.

Na avaliação macroscópica o animal apresentava 35 cm da nuca ao sacro, estado corporal caquético e com ausência de gordura visceral. Observou-se dentes pré-molares e molares da hemimandíbula direita frouxos e aumento de volume multifocal a coalescente (Figura 1) na região ventral da mandíbula. Na hemimandíbula esquerda foi observada a ausência dos dentes molares e pré molares, com área focalmente extensa de solução de continuidade da mucosa oral e exposição do osso alveolar (compatível com área da abordagem cirúrgica). O tecido ósseo adjacente apresentava-se ressecado e de coloração marrom amarelada, sendo essas características atribuídas a área de desvitalização (necrose) óssea (Figura 2).

Figura 1: (Vista ventral da mandíbula) observa-se aumento de volume em formatos circulares e de coloração amarelada (cáseos).

Figura 2: (Esquerda) vista dorsal da mandíbula, observa-se ausência de dentes nos alvéolos dentais molares e pré-molares e tecido ósseo adjacente de coloração marrom amarelada.

Microscopicamente, observou-se extensa área de necrose delimitada por tecido conjuntivo fibroso, associado a necrose e entremeado ao tecido conjuntivo fibroso havia infiltrado composto por linfócitos, heterófilos e macrófagos, além de inúmeras bactérias (Figura 3). Em algumas áreas havia tecido ósseo em meio aos restos celulares e regiões nas quais o tecido ósseo foi substituído por tecido fibroso (Figura 4).

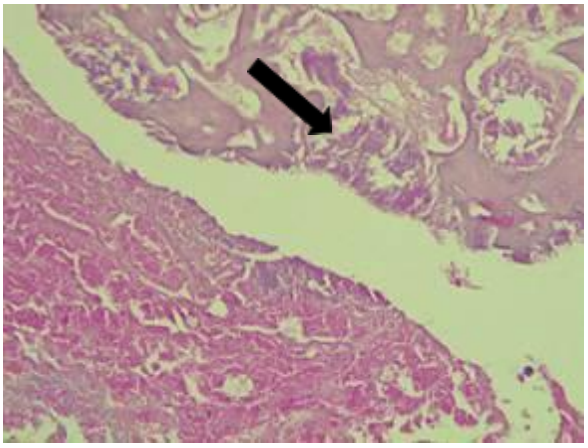

Figura 3: Tecido ósseo entremeado por miríades de bactérias (seta)e infiltrado inflamatório.

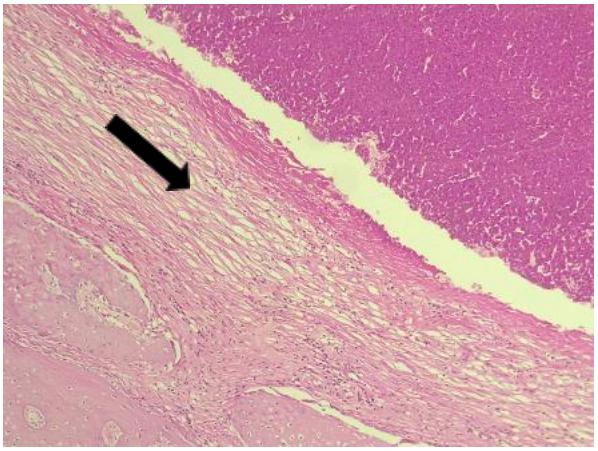

Figura 4: Substituição do tecido ósseo por tecido conjuntivo fibroso (seta) e área de necrose.

DISCUSSÃO

As afecções dentárias em coelhos estão comumente relacionadas a nutrição inadequada, com baixa inclusão de fibras, que compõem a base da dieta desta espécie. Por apresentarem dentição elodonte, a baixa ingestão de fibra resulta em uma redução do desgaste fisiológico da dentição, favorecendo o crescimento apical, desalinhamento oclusal e deformidades maxilares e/ou mandibulares (2), como observado no caso. Esses achados sugerem que o início do quadro pode ter relação com a dieta, bem como o agravamento, visto que o animal passou a ingerir apenas ração umedecida.

Deste modo, os achados macroscópicos encontrados como o estado caquético, ausência de gordura visceral, dentes mandibulares soltos, região da mandíbula ventral com aumento de volume, somados ao histórico clínico do animal (hiporexia e emagrecimento progressivo), são compatíveis com as manifestações clínicas vistas nesta afecção. O animal por apresentar comumente espículas dentárias, sente dor, o que limita a ingestão de alimento e consequentemente resulta na perda de massa corporal. Não realizar a correção dietética e o manejo cirúrgico, permite que o quadro avance (3,4).

A osteomielite é caracterizada por um processo inflamatório/infeccioso do tecido ósseo. Levando a destruição óssea progressiva e reação inflamatória local. Consequentemente

causando o espessamento mandibular, fragilidade óssea, reação proliferativa e tecidos adjacentes preenchidos por exsudato caseoso branco-amarelado (4). Compatível com o que foi encontrado no presente caso, já que, durante a inspeção macroscópica do animal, o tecido ósseo mandibular encontrava-se de coloração marrom amarelada, e microscopicamente observou-se numerosas miríades bacterianas pelo tecido, além de extensa destruição e substituição do tecido ósseo por tecido fibroso.

O prognóstico depende da extensão das lesões e da precocidade do diagnóstico. Correção dietética, odontoplastia e tratamento medicamentoso podem resultar em evolução favorável quando instituídos precocemente (2,4). No presente caso, o diagnóstico tardio contribuiu para a progressão da osteomielite e desfecho apresentado.

CONCLUSÃO

O diagnóstico precoce, o manejo nutricional adequado somado a intervenção odontológica, reduzem a progressão das afecções dentárias em coelhos. Além disso, a avaliação clínica contínua permite identificar precocemente alterações compatíveis com má oclusão e prevenir a evolução para osteomielite.

REFERÊNCIAS

1) Meredith A. Rabbit dentistry. In: Harcourt-Brown F; Chitty J, editors. BSAVA manual of rabbit medicine and surgery. 2nd ed. Gloucester: British Small Animal Veterinary Association; 2007. p. 87-95.
2) Cubas ZS; Silva JCR; Catão-Dias JL, organizadores. Tratado de animais selvagens: medicina veterinária. 3. ed. Rio de Janeiro: Guanabara Koogan; 2026.
3) Quesenberry KE; Mans C; Orcutt C. Ferrets, rabbits, and rodents: clinical medicine and surgery. 4th ed. St. Louis: Elsevier; 2020.
4) Crăciun S; Nadăş GC. Odontogenic abscesses in pet rabbits: a comprehensive review of pathogenesis, diagnosis, and treatment advances. Animals. 2025;15(13):1994.

Osteossíntese Cirúrgica de Fratura Umeral em Carcará (Caracara Planctus) Associado a Reabilitação, com Retorno a Vida Livre: Relato de caso

Autores:

Ray César Silva; Vanessa Araújo Peres; Aracelle Alves de Avila Fagundes; Francisco Claudio Dantas Mota

Resumo

As fraturas representam uma das principais causas de atendimento em aves silvestres, sendo as lesões em úmero especialmente importantes em aves de rapina devido ao comprometimento da capacidade de voo (1,2). Objetivou-se relatar o tratamento cirúrgico e a reabilitação de um carcará (Caracara plancus) acometido por fratura umeral, visando seu retorno à vida livre. Um exemplar adulto foi encaminhado ao Ambulatório de Animais Selvagens do Hospital Veterinário da Universidade Federal de Uberlândia apresentando incapacidade de voo após trauma. O diagnóstico foi estabelecido por exame físico e radiográfico, evidenciando fratura diafisária do úmero esquerdo. O tratamento consistiu em osteossíntese utilizando pino intramedular associado a bandagem em oito e bandagem asa-corpo. O acompanhamento pós-operatório incluiu avaliações radiográficas seriadas, analgesia, antibioticoterapia, manejo restritivo e protocolo fisioterápico. Observou-se adequada estabilização do foco de fratura, formação progressiva de calo ósseo e consolidação satisfatória, permitindo a remoção do implante e o início do treinamento de voo. O animal recuperou a função do membro afetado e foi considerado apto para reabilitação final e soltura. A associação entre tratamento cirúrgico, acompanhamento radiográfico e fisioterapia mostrou-se eficaz para a recuperação funcional e para a conservação da espécie.

Palavras-chave: ortopedia; ave de rapina; medicina da conservação; fisioterapia; fauna silvestre.

Introdução

As fraturas ortopédicas constituem uma das principais enfermidades observadas em aves silvestres atendidas em hospitais veterinários e centros de triagem, estando frequentemente relacionadas a atropelamentos, colisões e outros traumas associados à atividade humana (1). Em aves de rapina, a integridade dos membros torácicos é indispensável para caça, fuga e sobrevivência, tornando a recuperação funcional um dos principais objetivos do tratamento (2).

O úmero apresenta particularidades anatômicas, como pneumatização e íntima relação com os sacos aéreos, tornando seu manejo cirúrgico desafiador (3). A escolha da técnica de

osteossíntese deve proporcionar estabilidade adequada, minimizar danos aos tecidos moles e permitir o retorno da biomecânica normal do voo (4,5).

Além da consolidação óssea, a reabilitação física é fundamental para aves destinadas à soltura, uma vez que pequenas limitações locomotoras podem inviabilizar sua sobrevivência em ambiente natural (6).

O objetivo deste trabalho foi relatar o tratamento cirúrgico e o protocolo de reabilitação de um carcará (Caracara plancus) acometido por fratura umeral, enfatizando sua recuperação funcional e retorno à vida livre.

Descrição do Caso

Um carcará adulto foi encaminhado ao serviço veterinário apresentando incapacidade de voo após episódio traumático. O exame radiográfico evidenciou fratura diafisária do úmero esquerdo (Figura 1).

Figura 1- Imagem radiografica apresentando fratura completa em diáfise de

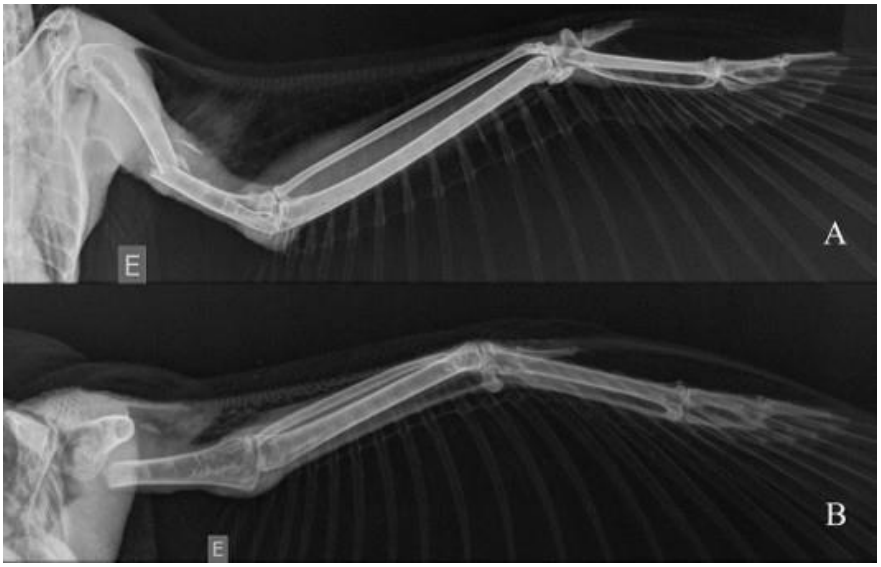

úmero esquerdo em projeção ventrodorsal (A) e crâniocaudal (B). *Fonte: Arquivo do Ambulatório de Animais Selvagens HOVET-UFU.*

Inicialmente o paciente foi estabilizado clinicamente e submetido à analgesia e antibioticoterapia e imobilização por meio de bandagem em oito associado a bandagem asa-corpo, para contenção de danos (Figura 2).

Figura 2 - Paciente com imobilização de membro fraturado através de bandagem em oito associado a bandagem asa-corpo. *Fonte: Arquivo do Ambulatório de Animais Selvagens HOVET-UFU.*

Posteriormente realizou-se osteossíntese utilizando pino intramedular associado à bandagem em oito e à bandagem asa-corpo, buscando neutralizar as forças biomecânicas atuantes sobre o foco de fratura (Figura 3).

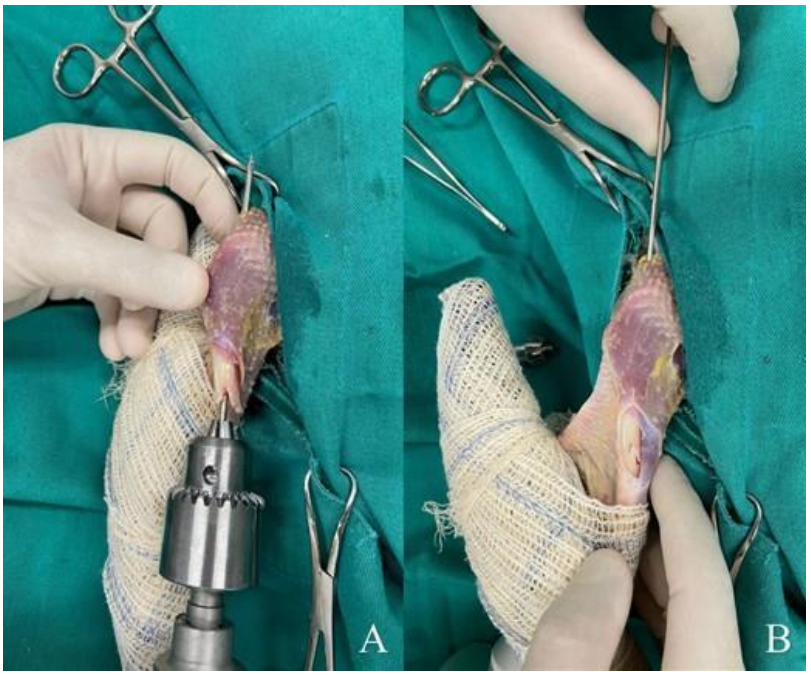

Figura 3- Inserção de pino em canal medular de fragmento proximal de maneira retrógrada (A), alinhamento e inserção de pino em canal medular de fragmento distal (B). . *Fonte: Arquivo do Ambulatório de Animais Selvagens HOVET-UFU.*

Realizou-se o exame radiográfico da asa esquerda 10 dias após o procedimento cirúrgico, com o intuito de avaliar alinhamento de fratura, formação de calo ósseo e posicionamento do pino intramedular. Constatou-se

alinhamento dos fragmentos do úmero, visibilização de linha de fratura em terço médio, discreta irregularidade de contorno, aumento de volume e radiopacidade de tecidos moles adjacentes e demais estruturas musculoesqueléticas sem alterações radiográficas (Figura 4).

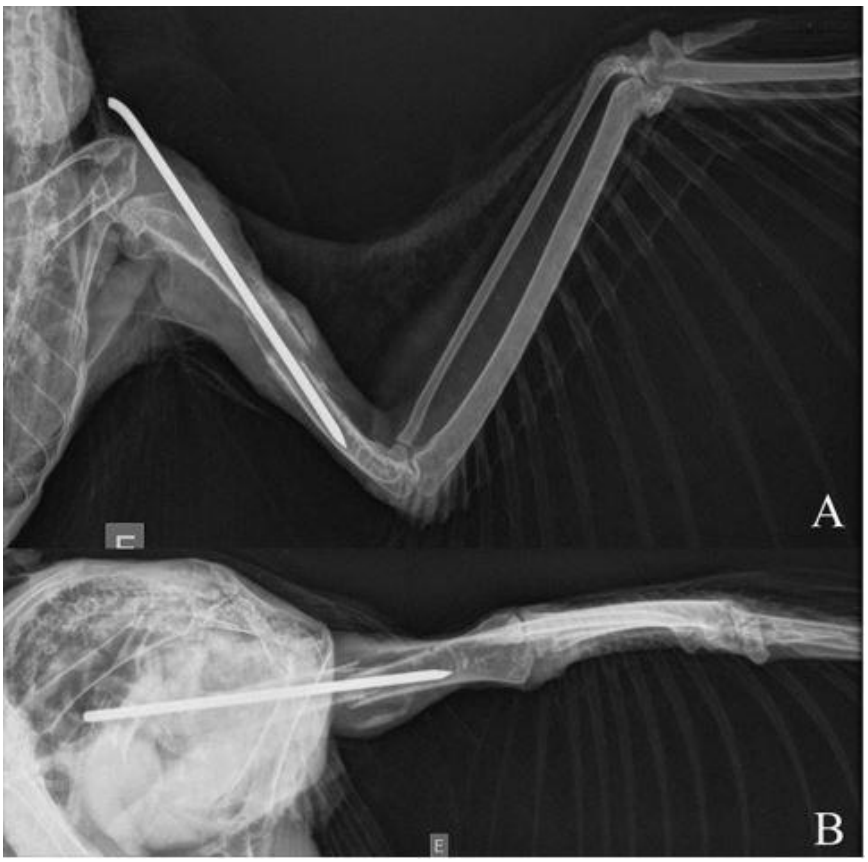

Figura *4* - Radiografia apresentando alinhamento de fragmentos ósseos e posicionamento adequado de pino em canal intramedular em projeção dorso-ventral (A) crânio-caudal (B). . *Fonte: Arquivo do Ambulatório de Animais Selvagens HOVET-UFU.*

Após 6 semanas de procedimento cirúrgico, removeu se opino e bandagens, iniciando o processo de reabilitação, com movimentos cautelosos de abdução, adução, extensão e flexão da asa, com o animal sob contenção física adequada. Associado a adaptações progressivas em seu recinto, como a colocação de poleiros em níveis mais altos gradualmente a cada semana, além de treinos de voos semanais em corredor amplo (aproximadamente 3 metros de largura, 15 metros de comprimento e 2,5 metros de altura) (Figura 5) após 2 meses de cirurgia, paciente apresentava capacidade eficiente de levantamento de voo, manutenção de suspensão do solo, pouso e empoleiramento.

Figura 5 - Treino de voo após total consolidação óssea e sessões de fisioterapia. Fonte: Arquivo do Ambulatório de Animais Selvagens HOVET-UFU.

O paciente ganhou alta médica, após 3 meses e foi encaminhado para o Centro de Triagem e Reabilitação de Animais Silvestres . O animal apresentou potencial adequado e foi classificado como apto para solturaem Patos de Minas – MG, (Figura 6).

Figura 6 - Soltura do paciente após alta médica do CETRAS de Patos de Minas - MG.

Ressultado e Discusão

Segundo Helmer e Redig (1), a associação entre fixação interna e métodos externos de estabilização promove melhores condições para consolidação em aves de rapina. Embora o pino intramedular isoladamente apresenta limitações no controle das forças rotacionais, sua utilização associada à imobilização externa pode proporcionar estabilidade suficiente para adequada cicatrização óssea (3,5).

O acompanhamento radiográfico demonstrou alinhamento dos fragmentos e formação progressiva de calo ósseo, permitindo a remoção do implante após a consolidação (Figura 7). Esses resultados corroboram os príncipios biológicos da osteossíntese descritos por, Fossum (4) e Ferrigno et al (7).

Figura 7 - Radiografias apresentando apresentando formação de calo ósseo no foco da fratura em projeção dorso-ventral (A) e (B).

O protocolo de reabilitação realizado diariamente por aproximadamente 5 minutos (movimentos de abdução, adução, extensão e flexão do membro afetado), associado a adaptação gradual da altura de poleiros en recinto e treinos de voo, respeitaram as características biológicas da espécie de maneira a evitar estresse e dependência com o manipulador. A recuperação funcional do membro permitiu a reabilitação e posterior soltura do animal, demonstrando que a associação entre osteossíntese, manejo pós-operatório e fisioterapia pode resultar em retorno satisfatório à vida livre (8,9).

Conclusão

A osteossíntese utilizando pino intramedular associada à imobilização externa promove adequada estabilização de fraturas umerais em aves de rapina.

O protocolo fisioterápico favorecem a recuperação funcional do membro, favorecendo seu retorno a vida livre.

Referências

1. Helmer P, Redig P. Surgical resolution of orthopedic disorders in raptors.
2. Fuchs J, Johnson JA, Mindell DP. Molecular systematics of the caracaras and allies (Falconidae).
3. Menq W. História natural e ecologia do carcará (Caracara plancus).
4. Cubas ZS, Silva JCR, Catão-Dias JL. Tratado de animais selvagens: medicina veterinária. 2.ed. São Paulo: Roca; 2014.
5. Fossum TW. Cirurgia de pequenos animais. 5.ed. Rio de Janeiro: Elsevier; 2015.
6. Coles BH. Medicina e cirurgia de aves. 3.ed. São Paulo: Manole; 2007.
7. Ferrigno CRA, Freitas RR, Rahal SC. Ortopedia em aves. In: Cubas ZS, Silva JCR, Catão-Dias JL. Tratado de animais selvagens: medicina veterinária. São Paulo: Roca; 2014.
8. Egger EL. Principles of external skeletal fixation. Veterinary Clinics of North America: Small Animal Practice. 1998.
9. Amaral AB. Cinesioterapia. In: Mikail S, Pedro CR. Fisioterapia veterinária. São Paulo: Manole; 2006.

Osteossíntese de metatarso em canino: Relato de caso

Nicole de Ávila – Discente do curso de Medicina Veterinária na Universidade do Oeste Paulista, Presidente Prudente – SP, Brasil

Sarah Cesco Zuquerato dos Santos - Discente do curso de Medicina Veterinária na Universidade do Oeste Paulista, Presidente Prudente – SP, Brasil

Michel Charlois Moreno - Discente do curso de Medicina Veterinária na Universidade do Oeste Paulista, Presidente Prudente – SP, Brasil

Orlando dos Santos Netto – Discente do curso de Medicina Veterinária na Universidade do Oeste Paulista, Presidente Prudente – SP, Brasil

Rennan Cesar da Silva – Aprimorando em Cirurgia de Pequenos Animais na Universidade do Oeste Paulista, Presidente Prudente – SP, Brasil

Gabriel Montoro Nicácio – Professor do curso de Medicina Veterinária da Universidade do Oeste Paulista, Departamento de Cirurgia de Pequenos animais, Presidente Prudente – SP, Brasil

Resumo

As fraturas de metatarso são ocorrências comuns na traumatologia de pequenos animais, especialmente em raças de pequeno porte devido à fragilidade óssea em incidentes domésticos. O presente trabalho descreve o atendimento de um canino da raça Pinscher, com fratura dos quatro metatarsos direitos. O diagnóstico foi estabelecido via exame radiográfico e o tratamento de escolha foi a intervenção cirúrgica por osteossíntese. O acompanhamento pós-operatório demonstrou a eficácia do método, culminando na retirada do fixador externo após a consolidação óssea.

Palavras-chave: cirurgia; ortopedia veterinária; fratura óssea.

Introdução

As fraturas apendiculares estão entre as principais afecções observadas na rotina ortopédica de pequenos animais, sendo frequentemente associadas a traumas, como atropelamentos, quedas e acidentes domésticos (1). Em cães de pequeno porte, as fraturas de metatarso apresentam elevada ocorrência devido à menor resistência óssea e à maior susceptibilidade a lesões traumáticas.

A estabilização cirúrgica por osteossíntese possibilita adequada recuperação funcional do membro acometido, além de reduzir danos aos tecidos adjacentes e favorecer a consolidação óssea (1). Entre as técnicas disponíveis, o fixador externo destaca-se pela menor invasividade cirúrgica, preservação vascular e eficiente estabilização óssea, especialmente em fraturas associadas a comprometimento de tecidos moles (2).

Objetivou-se relatar um caso de osteossíntese com fixador externo em fratura múltipla de metatarso em um cão da raça Pinscher.

Descrição do caso

Foi encaminhado para a Clínica Veterinária da Universidade do Oeste Paulista (UNOESTE), em 26 de fevereiro de 2026, um canino, macho, da raça Pinscher, com aproximadamente sete meses de idade e pesando 2,9 kg. O paciente apresentava claudicação em membro pélvico direito, com histórico de trauma ocorrido há cinco dias, queixa principal de fratura em região de metatarso (figura 1).

Figura 1 – Fratura completa, simples e obliqua curta em diáfise média dos ossos metatarsianos

Após a confirmação diagnóstica por meio de exame radiográfico solicitado no atendimento inicial, o animal foi submetido ao procedimento cirúrgico de osteossíntese no dia 04 de março de 2026 (figura 2).

O protocolo anestésico incluiu medicação pré-anestésica com acepromazina, metadona e cetamina, indução com propofol e manutenção com isoflurano. No pós-operatório imediato, durante a internação, instituiu-se terapia com cefalotina, dipirona e meloxicam. Para a

continuidade do tratamento em domicílio, foram prescritos cefalexina por seis dias, dipirona em gotas por cinco dias e meloxicam por três dias.

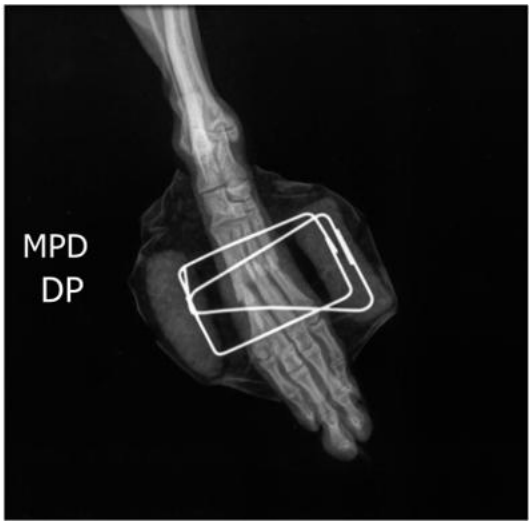

Figura 2 – Pós-operatório imediato após osteossíntese com fixador externo.

O acompanhamento radiográfico foi realizado em etapas, com exames no dia da cirurgia para avaliação do alinhamento ósseo e em 31 de março de 2026 para monitorar a evolução pós-operatória, quando o paciente já contava com 8 meses de idade. Por fim, em 22 de abril de 2026, aos 9 meses de idade, o paciente retornou à instituição para a realização do procedimento de retirada de fixador externo sob sedação (figura 3).

Figura 3 – Avaliação radiográfica demonstrando consolidação óssea após tratamento cirúrgico.

Discussão

As fraturas de metatarso são frequentemente observadas em cães jovens e de pequeno porte devido à fragilidade óssea e predisposição a traumas (1). A estabilização cirúrgica apresenta melhores resultados funcionais quando comparada ao tratamento conservativo, principalmente em fraturas múltiplas ou instáveis.

No presente caso, a utilização do fixador externo proporcionou adequada estabilização óssea e alinhamento dos fragmentos, favorecendo a recuperação funcional do membro acometido. O protocolo terapêutico empregado mostrou-se eficiente no controle da dor, prevenção de infecções e manejo inflamatório durante o período pós-operatório.

O acompanhamento radiográfico seriado permitiu monitorar a evolução da consolidação óssea, demonstrando formação satisfatória de calo ósseo e ausência de complicações pós-operatórias relevantes, onde destacou-se a eficiência de técnicas minimamente invasivas na recuperação funcional de cães submetidos à osteossíntese (3).

Embora o fixador externo possa apresentar complicações relacionadas aos pinos e ao manejo pós-operatório, a técnica mostrou-se segura e eficaz neste caso, proporcionando retorno satisfatório da locomoção e recuperação clínica adequada.

Conclusão

A osteossíntese com fixador externo constitui método eficaz para estabilização de fraturas de metatarso em cães de pequeno porte. O acompanhamento radiográfico associado ao manejo anestésico e terapêutico adequado favorece a consolidação óssea e o restabelecimento funcional do membro acometido.

Referências

1)Martins TS; Schmitt B; Serafini GMC. Fraturas apendiculares em cães e gatos: métodos de tratamento e desfechos. Ciência Animal. 2023;33(1):86-92.

2)Chitolina T; Schons LC; Dunker EC; Santos AA; Serafini GMC. Fraturas apendiculares em cães e gatos: casuística. Ciência Animal. 2023;33(1):79-85.

3)Melo LMM; Faria JD. Osteossíntese minimamente invasiva com placa em cão: revisão de literatura. Scientific Electronic Archives. 2022;15(8):57-65.

Otite Proliferativa Estenosante em um Cão: Relato de Caso

Karina dos Santos Ramos – Residente em Clínica Médica de Pequenos Animais Universidade Federal do Pampa, RS

Risciela Salardi Alves de Brito – Prof°. Dra. Universidade Federal do Pampa, RS

João Paulo da Exaltação Pascon – Prof°. Dr. Universidade Federal do Pampa, RS

Resumo:

A otite externa proliferativa estenosante é uma enfermidade inflamatória crônica caracterizada por hiperplasia do epitélio do conduto auditivo. Embora sua ocorrência seja reconhecida em determinadas raças predispostas, há escassez de relatos deste tipo de apresentação em raças braquicefálicas. O objetivo deste trabalho foi relatar um caso de otite proliferativa estenosante em um Buldogue Francês, macho, castrado, de três anos e quatro meses, atendido com estenose bilateral do conduto auditivo, secreção purulenta, aspecto proliferativo em "couve-flor" e liquenificação do pavilhão, com pouca dor e prurido. Exames identificaram estruturas fúngicas, cocos, bacilos e *Citrobacter* spp. em cultura, enquanto a vídeo-otoscopia evidenciou inflamação e estreitamento luminal. O tratamento incluiu antibiótico e corticoide sistêmicos, limpeza e medicações tópicas, os quais promoveram regressão parcial progressiva das lesões após 44 dias, apresentando resposta terapêutica desafiadora e limitada.

Palavras-chave: buldogue francês; estenose; conduto auditivo; hiperplásica.

Introdução:

A otite externa proliferativa estenosante é uma afecção inflamatória crônica caracterizada por estreitamento do conduto auditivo secundário à hiperplasia, podendo ser desencadeada por fatores anatômicos, presença de pelos, excesso de umidade ou neoplasias (1).

Raças como o Cocker Spaniel são predispostas em razão do formato pendular da orelha, enquanto nos braquicefálicos, como o Buldogue Francês, o estreitamento pode estar relacionado à conformação craniana (2), dificultando a resposta ao tratamento.

Diante da escassez de relatos sobre otite externa proliferativa estenosante nesta raça, o presente trabalho tem como objetivo relatar um caso, destacando os achados clínicos, fatores predisponentes, complicações secundárias e condutas terapêuticas adotadas, a fim de contribuir para o conhecimento sobre o manejo desta afecção em raças braquicefálicas.

Relato de caso:

Foi atendido no Hospital Veterinário da Universidade Federal do Pampa, um canino, macho, castrado, da raça Buldogue Francês, de três anos e quatro meses de idade, cuja queixa principal se tratava de estenose do conduto auditivo, percebida pelo tutor há quinze dias, com pouca presença de dor e prurido. No exame físico foi identificado otite proliferativa estenosante, bilateral, com aspecto de couve-flor, exsudato purulento e liquenificação do pavilhão. No conduto direito (figura 1-A) havia também cerúmen marrom e eritema, sendo maior o grau de acometimento comparado ao esquerdo (figura 1-B).

Em decorrência da oclusão luminal completa, não foi possível realizar exame de citologia e cultura, portanto foi prescrito antibioticoterapia de amplo espectro e corticoide sistêmicos, sendo de escolha a amoxicilina com ácido clavulânico (Agemoxi CL ®, 15 mg/kg, BID, VO) e prednisolona (0,5 mg/kg, BID, VO), durante cinco dias.

Com cinco dias de tratamento, observou-se discreta redução da proliferação, permitindo a realização de exames. A citologia revelou estruturas fúngicas, descamação, cerume e poucos cocos e bacilos. A cultura isolou *Citrobacter spp.* sensível à maioria dos antimicrobianos, exceto doxiciclina. Na vídeo-otoscopia, constatou-se estreitamento do canal, eritema, liquenificação e secreção purulenta, sem visualização da bula timpânica.

Diante do tempo terapêutico insatisfatório, as medicações orais foram reintroduzidas, sendo associado o omeprazol (Gaviz® 0,5 mg/kg, VO, SID, em jejum), durante dez dias, com o objetivo de prevenir gastrite. Paralelamente, foi instituído o tratamento tópico, utilizando a solução de limpeza Clean-Up® (uma aplicação em cada ouvido, BID) e Otomax® (8 gotas em cada ouvido, BID), ambos até novas recomendações. O antibiótico foi administrado durante 7 (sete) dias.

Foram realizados retornos semanais para o acompanhamento do quadro, sendo observado uma redução vagarosa da hiperplasia. O aceponato de hidrocortisona (Cortavance®, SID), foi prescrito após redução gradual do corticoide sistêmico devido a persistência de focos hiperplásicos no conduto e para evitar recidivas.

Durante o tratamento, o antibiótico sistêmico foi reintroduzido uma vez, em decorrência do reaparecimento de exsudato purulento, mesmo com medicação tópica. Além disso, o tutor interrompeu o uso do corticoide durante sete dias por conta própria, o qual resultou em aumento da hiperplasia.

A terapia foi realizada durante 44 dias, quando se iniciou a redução gradual do corticoide. Apesar da resposta ter sido considerada satisfatória, o paciente não apresentou remissão

total do quadro (Figura 1 – C e D), ainda havendo alguns focos hiperplásicos no conduto, demonstrando o quão difícil e prolongado pode ser o tratamento da afecção nesta raça.

Figura 1 – (A) Conduto auditivo direito e (B) conduto auditivo esquerdo apresentando hiperplasia e estenose secundária. (C) Conduto auditivo direito e (D) conduto auditivo esquerdo após o tratamento, onde é possível visualizar a abertura do canal auditivo e persistência de focos hiperplásicos.

Discussão:

A otite externa é uma das doenças mais frequentes na clínica de pequenos animais, representando mais de 10% dos atendimentos (3). Entretanto, a forma proliferativa/hiperplásica estenosante é pouco descrita na literatura. No caso apresentado, a lesão em couve-flor e a liquenificação indicaram processo inflamatório crônico associado a otite bacteriana oportunista, destacando-se a pouca presença de prurido e dor significativos, achado incomum em quadros de otite.

Entre os diagnósticos diferenciais, destacam-se os de origem neoplásica, parasitária e alérgica, sendo esta última relevante devido à predisposição da raça à dermatite atópica (1,5). Essa hipótese foi descartada pela ausência de histórico e sinais clínicos compatíveis.

Devido à conformação braquicefálica, o Buldogue Francês apresenta condutos auditivos estreitos, condição que, embora não comprovadamente associada à otite externa, favorece inflamação crônica por reduzir ventilação e aumentar a umidade (2,4). No presente caso, a estenose possivelmente comprometeu a resposta terapêutica ao intensificar fatores perpetuantes e limitar a ação dos fármacos tópicos.

O presente caso evidencia a natureza crônica da otite externa proliferativa estenosante e a resposta terapêutica desafiadora e limitada. A associação de glicocorticoides sistêmicos e tópicos, aliada à terapia antimicrobiana, promoveu melhora clínica, porém sem resolução completa das lesões hiperplásicas. Tal evolução demonstra que a doença tende a

apresentar controle parcial, exigindo terapias prolongadas e monitoramento contínuo para evitar recidivas (1).

O aceponato de hidrocortisona tópico tem sido utilizado em estudos recentes para auxiliar em casos de otite crônica e obteve bons resultados (6). Apesar da melhora observada, em caso de recidivas, terapias alternativas como a cirurgia a laser de dióxido de carbono, podem ser consideradas, já que apresentam resultados promissores (1).

Conclusão:

O tratamento da otite proliferativa estenosante nesta raça pode ser mais prolongado, com maiores chances de recidivas, devido à dificuldade de alcance da medicação e ambiente propício a umidade. O acompanhamento contínuo é importante para reduzir recidivas, especialmente em pacientes predispostos. Este relato amplia o conhecimento sobre a afecção em raças braquicefálicas e sugere a estenose como hipótese associada ao processo inflamatório crônico.

Referências:

1) Hnilica, KA.; Patterson, AP. Small Animal Dermatology-E-Book: A Color Atlas and Therapeutic Guide. 4th ed. St. Louis: Elsevier Health Sciences, 2016. p. 416-430.

2) Töpfer T; Köhler C, Rösch S; Oechtering G. Brachycephaly in French bulldogs and pugs is associated with narrow ear canals. Veterinary Dermatology, v. 33, n. 3, p. 214-260, 2022.

3) O'Neill DG; James H; Brodbelt DC; Church DB; Pegram C. Prevalence of commonly diagnosed disorders in UK dogs under primary veterinary care: results and applications. BMC Veterinary Research, v. 17, n. 1, p. 69, 2021.

4) Ponn PC; Tipold A; Goericke-Pesch S; Volk AV. Brachycephaly, Ear Anatomy, and Co—Does Size Matter? A Retrospective Study on the Influence of Size-Dependent Features Regarding Canine Otitis Externa. Animals, v. 15, n. 7, p. 933, 2025.

5) Brem S; Antoine L; Maina E; Favrot C. A vertical study on the prevalence and clinical symptoms of canine pruritic dermatoses in Switzerland. University of Zurich. v. 167 p. 33-43, 2025.

6) Lorente-Méndez C; Alondo-Miguel D. Hydrocortisone Aceponate for Chronic Otitis: Long-Term Efficacy. Veterinary Dermatology, 2025.

7) Aslan J; Shipstone MA, Mackie JT. Carbon dioxide laser surgery for chronic proliferative and obstructive otitis externa in 26 dogs. Veterinary Dermatology, v. 32, p. 262-272, 2021.

Parâmetros Hematológicos de Periquito-maracanã (Psittacara leucophthalmus) do Noroeste do Paraná

Nathalia Zuculatto da Silva – Médica Veterinária Autônoma, PR

Juliane Patrícia Sipp – Docente de Medicina Veterinária na Universidade Estadual de Maringá, PR

Ágatha Ferreira Xavier Oliveira – Docente de Medicina Veterinária na Universidade Estadual de Maringá, PR

Sthefany Priscila Cunha – Residente no Hospital Veterinário da Universidade Estadual de Maringá, PR

Sarah Ferraz Simões Martinez – Residente no Hospital Veterinário da Universidade Estadual de Maringá, PR

Maria Eduarda Rodrigues Costa - Discente na Universidade Estadual de Maringá, PR

RESUMO: A avaliação hematológica constitui importante ferramenta para o monitoramento do estado fisiológico e sanitário de aves silvestres. Este estudo determinou parâmetros hematológicos de indivíduos da espécie *Psittacara leucophthalmus* atendidos no setor de animais selvagens do Hospital Veterinário da Universidade Estadual de Maringá, campus Umuarama. Foram avaliadas 35 aves de vida livre consideradas clinicamente saudáveis após exame físico completo. As amostras sanguíneas foram obtidas por venopunção da veia jugular direita e analisadas quanto ao hematócrito, proteína plasmática total, contagem de trombócitos, leucometria total e diferencial. Os resultados demonstraram variabilidade entre os indivíduos, possivelmente relacionada ao manejo, contenção e resposta fisiológica ao estresse. Os dados obtidos contribuem para a caracterização hematológica de *Psittacara leucophthalmus* na região Noroeste do Paraná e fornecem informações úteis para a avaliação clínica e sanitária da espécie.

Palavras-chave: Aves silvestres; Hemograma; Psitacídeos.

INTRODUÇÃO

Os psitacídeos constituem um importante grupo de aves distribuídas principalmente nas regiões tropicais e subtropicais, apresentando ampla diversidade de espécies e relevância ecológica (1).

Na medicina aviária, a avaliação hematológica representa uma ferramenta complementar essencial para o diagnóstico, prognóstico e monitoramento de enfermidades, especialmente em razão da frequente manifestação de sinais clínicos inespecíficos (2,3). Entre os parâmetros mais utilizados destacam-se o hematócrito, a proteína plasmática total e o leucograma, que auxiliam na identificação de alterações inflamatórias, infecciosas, parasitárias e relacionadas ao estresse (2, 4). Entretanto, informações hematológicas específicas para espécies silvestres brasileiras ainda são limitadas. Assim, este trabalho

teve como objetivo determinar os parâmetros hematológicos de indivíduos da espécie *Psittacara leucophthalmus* provenientes da região Noroeste do Paraná e realizar a análise estatística descritiva dos resultados obtidos.

DESCRIÇÃO DO CASO

Foram avaliados 35 indivíduos de vida livre da espécie *Psittacara leucophthalmus* atendidos no setor de animais selvagens do Hospital Veterinário da Universidade Estadual de Maringá, campus Umuarama. Os animais eram provenientes de resgates ou entrega voluntária e foram considerados clinicamente saudáveis após avaliação física, observando-se escore corporal adequado, hidratação satisfatória, responsividade ao manejo e ausência de lesões ou secreções.

As amostras sanguíneas foram coletadas preferencialmente da veia jugular direita mediante técnica asséptica e contenção física adequada, sendo acondicionadas em tubos contendo EDTA. O hematócrito foi determinado pela técnica de microhematócrito. As contagens de leucócitos e trombócitos foram realizadas manualmente em câmara de Neubauer após diluição em solução de Natt-Herrick (4). A contagem diferencial leucocitária e a avaliação morfológica celular foram efetuadas em esfregaços sanguíneos corados pelo método de Romanowsky. A proteína plasmática total foi determinada por refratometria.

Os dados obtidos foram organizados em planilha eletrônica e submetidos à análise estatística descritiva utilizando o software BioEstat, sendo calculadas média, desvio padrão, erro padrão, valores mínimos e máximos para cada parâmetro hematológico avaliado.

RESULTADOS E DISCUSSÕES

Tabela 1. Parâmetros hematológicos de periquitos-maracanã (*Psittacara leucophthalmus*), machos e fêmeas, provenientes da região Noroeste do estado do Paraná, município de Umuarama, obtidos a partir da análise de 35 indivíduos saudáveis. Os dados estão expressos como média, desvio padrão, erro padrão, valores mínimos e máximos para os diferentes parâmetros hematológicos.

Parâmetro	N amostral	Média	*Desv. padrão*	*Erro padrão*	Mín.	Máx.
Hematócrito (%)	35	44,94	7,58	1,28	28	55
Leucócitos Totais (cel/µL)	35	2759,12	6850,34	1157,92	2300	31500
Heterófilos (%)	35	63,94	18,94	3,20	28	97

Linfócitos (%)	35	15,6	11,88	2,01	0	50
Monócitos (%)	35	8,03	6,24	1,05	0	22
Eosinófilos (%)	35	9,97	13,90	2,35	0	57
Basófilos (%)	35	0,23	0,65	0,11	0	3
Trombócitos (cel/µL)	35	4905	11843	2002	4000	45000
Proteína Plasmática Refratométrica (g/dL)	35	3,09	0,89	0,15	2,0	5,0

O hematócrito médio observado foi de 44,94%, valor compatível com os descritos para diferentes espécies de psitacídeos (2, 3). A avaliação desse parâmetro possui relevância clínica por auxiliar na identificação de alterações como anemia e desidratação, frequentemente observadas em aves submetidas a diferentes condições ambientais e sanitárias (4).

A contagem de leucócitos totais apresentou ampla variação entre os indivíduos avaliados. Essa oscilação pode estar associada à resposta fisiológica ao estresse decorrente da captura, contenção e manipulação, fatores reconhecidamente capazes de influenciar os parâmetros hematológicos em aves silvestres (1,4). Além disso, a ausência de sinais clínicos não exclui a possibilidade de alterações subclínicas, condição frequentemente observada em espécies aviárias.

No leucograma diferencial observou-se predominância de heterófilos em relação aos linfócitos, padrão frequentemente associado à resposta fisiológica ao estresse e compatível com observações descritas para outras espécies de aves (4, 5). As médias de monócitos, eosinófilos e basófilos permaneceram dentro de valores esperados para psitacídeos clinicamente saudáveis, reforçando a utilidade do leucograma como ferramenta complementar para avaliação do estado imunológico e sanitário dos animais (5).

Os valores de proteína plasmática total e trombócitos também apresentaram variações individuais, porém permaneceram compatíveis com aqueles relatados para aves silvestres (4). Os trombócitos desempenham papel relevante não apenas na hemostasia, mas também em mecanismos inflamatórios e imunológicos (6). De forma geral, os resultados obtidos contribuem para ampliar o conhecimento sobre o perfil hematológico da espécie e podem servir como referência para avaliações clínicas futuras.

CONCLUSÃO

Os parâmetros hematológicos obtidos caracterizam o perfil hematológico de *Psittacara leucophthalmus* provenientes da região Noroeste do Paraná. Os valores observados auxiliam a interpretação clínica e laboratorial da espécie. O hemograma permanece como importante ferramenta para avaliação do estado fisiológico e sanitário de psitacídeos. A obtenção de dados regionais contribui para o estabelecimento de referências mais adequadas para a medicina aviária.

REFERÊNCIAS

1. Cubas ZS, Silva JCR, Catão-Dias JL. Tratado de animais selvagens: medicina veterinária. 2 ed. São Paulo: Roca; 2014.

2. Harrison GJ, Lightfoot TL. Clinical avian medicine. Palm Beach: Spix Publishing; 2006.

3. Campbell TW. Clinical pathology of birds. In: Veterinary hematology and clinical chemistry. 3 ed. Ames: Wiley-Blackwell; 2022.

4. Campbell TW. Hematology of birds. In: Exotic animal hematology and cytology. 4 ed. Ames: Wiley-Blackwell; 2015.

5. Doneley B. Avian medicine and surgery in practice: companion and aviary birds. 2 ed. Boca Raton: CRC Press; 2016.

6. Ferdous F, Scott T. The immunological capacity of thrombocytes. International Journal of Molecular Sciences. 2023;24(16).

Parâmetros Lacrimais e Tonométricos na Disfunção da Superfície Ocular de Cães Braquicefálicos

Lara Maria Costa da Silva - Discente de Medicina Veterinária Universidade Federal da Fronteira Sul, PR

Gentil Ferreira Gonçalves - Prof°. Dr. de Medicina Veterinária Universidade Federal da Fronteira Sul, PR

Resumo
A Síndrome Ocular Braquicefálica predispõe cães a diversas afecções oftálmicas devido a severas alterações anatômicas e fisiológicas. O objetivo deste trabalho foi comparar parâmetros lacrimais e tonométricos entre cães braquicefálicos e não braquicefálicos, correlacionando-os com a presença de disfunções da superfície ocular. Foi realizado estudo retrospectivo utilizando dados de 164 cães, atendidos na Superintendência Unidade Hospitalar Veterinária Universitária (SUHVU) de Realeza, PR, entre janeiro de 2021 e dezembro de 2025. Analisou-se o Teste Lacrimal de Schirmer (TLS), tonometria de rebote, teste de fluoresceína e achados de exame oftálmico direto da superfície ocular. Os resultados demonstraram elevada frequência de ceratite ulcerativa, ceratoconjuntivite seca e ceratite pigmentar, frequentemente associadas a entrópio medial, triquíase e macrobléfaro. Cães braquicefálicos com afecções de superfície ocular apresentaram valores de TLS significativamente menores que os não braquicefálicos, indicando maior predisposição à deficiência quantitativa e qualitativa do filme lacrimal. Concluiu-se que cães braquicefálicos apresentam maior predisposição a disfunções de caráter qualitativo e evaporativo, exigindo ampla avaliação para além da mensuração lacrimal.

Palavras-chave: Pressão intraocular; Estudo retrospectivo; Oftalmologia veterinária.

Introdução

Cães de raças braquicefálicas possuem características anatômicas craniofaciais que predispõem os animais a severos distúrbios oftálmicos, agrupados sob a denominação de Síndrome Ocular Braquicefálica (BOS) (1). Tais animais exibem órbitas rasas, exoftalmia, macrobléfaro e lagoftalmia, fatores que impedem a oclusão palpebral completa e a distribuição adequada do filme lacrimal, aumentando exponencialmente o risco de trauma e de ressecamento crônico da superfície corneana (2).

A deficiência qualitativa do filme lacrimal, caracterizada por evaporação rápida e grave instabilidade, aliada à menor sensibilidade da córnea, característica desses cães, resulta em alta incidência de ceratoconjuntivite seca, ceratite pigmentar e úlceras de córnea crônicas (3,4,5).

O objetivo do presente trabalho foi realizar uma análise comparativa dos parâmetros lacrimais e da pressão intra-ocular (PIO) em cães braquicefálicos e não braquicefálicos, avaliando a prevalência e a severidade das lesões de superfície ocular secundárias a essa conformação craniana.

Material e Métodos

O estudo adotou um delineamento retrospectivo por meio da análise de prontuários

clínicos. Este tipo de estudo permite caracterizar a frequência de alterações e comparar parâmetros clínicos entre grupos, especialmente quando se trata de condições crônicas como a disfunção da superfície ocular em cães braquicefálicos (1). O estudo foi realizado por meio da análise de prontuários de cães com raça definida atendidos na Superintendência Unidade Hospitalar Veterinária Universitária da Universidade Federal da Fronteira Sul (UFFS), *Campus* Realeza/PR, no período de janeiro de 2021 a dezembro de 2025.

Avaliou-se a produção lacrimal aquosa pelo Teste Lacrimal de Schirmer tipo I (TLS, mm/min) e a pressão intraocular (PIO, mm/Hg) mensurada por tonometria de rebote (Tonovet II). Registraram-se achados de superfície ocular e teste de fluoresceína. Os animais foram categorizados pela conformação craniana para comparação analítica.

Os dados foram tabulados no Microsoft Excel®, a normalidade foi verificada pelo teste de Shapiro-Wilk. Variáveis contínuas foram expressas em média ou mediana e intervalo interquartil (IIQ). As comparações entre grupos foram realizadas por meio dos testes Mann-Whitney ou Kruskal-Wallis. Associações categóricas foram avaliadas pelo teste qui-quadrado ou exato de Fisher. Correlações foram analisadas pelo coeficiente de Spearman.

Resultados e Discussão

Dos 164 cães atendidos na SUHVU entre janeiro de 2021 e dezembro de 2025, 89 eram braquicefálicos (54,3%) e 75 não braquicefálicos (45,7%). Entre os braquicefálicos, as raças presentes foram Shih-Tzu (50; 56,2%), Lhasa Apso (17; 19,1%), Buldogue (9; 10,1%), Pug (4; 4,5%), Chihuahua (3; 3,4%), Pequinês (3; 3,4%), Shar-pei (2; 2,2%) e Chow Chow (1; 1,1%). A amostra braquicefálica foi composta por 52,8% de fêmeas e 56,1% de animais castrados, com idade média de 7,4 anos.

Os dados de TLS e PIO foram apresentados em média ou mediana e intervalo interquartil (IIQ), com análise por testes não paramétricos. Cães braquicefálicos apresentaram mediana de 18 mm/min (IIQ: 12–20 mm/min), significativamente inferior aos cães não braquicefálicos 19 mm/min (IIQ: 17–20 mm/min) (Mann–Whitney; $p = 0,003$). Embora a diferença absoluta entre as medianas tenha sido pequena, observou-se maior frequência de valores compatíveis com ceratoconjuntivite seca (TS < 15 mm/min) nos braquicefálicos com 33,7% enquanto naqueles não braquicefálicos a incidência foi de 9,0%.

Em relação à PIO, a média foi de 19 mmHg em braquicefálicos e não braquicefálicos. Hipertensão ocular (PIO ≥ 25 mm/Hg) ocorreu em 11,9% dos olhos braquicefálicos contra 12,8% nos não braquicefálicos. Entrópio e ceratite ulcerativa foram encontradas em 14,6% dos animais braquicefálicos contra 2,6% e 8% respectivamente

nos não braquicefálicos, edema corneal esteve presente em 30,3% dos cães braquicefálicos e 12% nos não braquicefálicos, leucoma e ceratite pigmentar foram evidenciados em 11,2% dos animais braquicefálicos, enquanto que leucoma foi observado em apenas 5,3% dos não braquicefálicos. 6,7% dos animais braquicefálicos apresentaram protrusão da terceira pálpebra e glaucoma, enquanto 6,6% dos cães não braquicefálicos tiveram protrusão e 4% deles apresentaram glaucoma. Houve neovascularização em 24,7% dos braquicefálicos e 16% no grupo não braquicefálico.

Os resultados demonstram que cães braquicefálicos apresentam parâmetros lacrimais significativamente alterados em comparação aos não braquicefálicos, evidenciando maior risco de disfunção da superfície ocular. Shih-Tzu e Lhasa Apso foram as raças braquicefálicas mais representadas na casuística estudada.

Essas alterações decorrem das características anatômicas da conformação braquicefálica que favorecem instabilidade do filme lacrimal, exposição crônica e inflamação, culminando em maior risco de ceratite pigmentar e ulceração corneana recorrente (6,7). A instabilidade do filme lacrimal e o ressecamento corneano estimulam o reflexo lacrimal basal, mascarando a deficiência lipídica (6).

Conclusões

Cães braquicefálicos apresentaram valores significativamente menores de TLS quando comparados aos não braquicefálicos, além de maior prevalência de ceratoconjuntivite seca e de alterações associadas à disfunção da superfície ocular. Entre as alterações observadas, destacaram-se a maior frequência de entrópio, ceratite ulcerativa, edema corneano, ceratite pigmentar e neovascularização corneana, reforçando a influência da conformação craniofacial na saúde ocular desses animais. Não foram observadas diferenças relevantes na PIO entre os grupos avaliados. Os achados reforçam a importância da avaliação integrada da produção lacrimal, da superfície ocular e dos anexos oculares para o diagnóstico precoce e monitoramento dessas afecções e evidenciam que a síndrome ocular braquicefálica está associada a alterações que comprometem a estabilidade e a proteção da superfície ocular, favorecendo processos inflamatórios crônicos e aumentando o risco de lesões corneanas. Dessa forma, a avaliação integrada da produção lacrimal, da superfície ocular e dos anexos oculares é fundamental para o diagnóstico precoce, estabelecimento de medidas terapêuticas adequadas e acompanhamento clínico desses pacientes.

Referências

1. Sebbag L, Sanchez RF. The pandemic of ocular surface disease in brachycephalic dogs: the brachycephalic ocular syndrome. Vet Ophthalmol. 2023;26:31–46. doi: 10.1111/vop.13054.
2. Costa AR, Ribeiro TA, Silva DMC, Silva Júnior JR, Lima TB, Gil da Costa RM et al. Effects of canthoplasty in preventing secondary ocular surface lesions in brachycephalic dogs. Vet. Sci. 2025;12:889. doi: 10.3390/vetsci12090889.
3. Costa J, Steinmetz A, Delgado E. Clinical signs of brachycephalic ocular syndrome in 93 dogs. Ir Vet J. 2021;74:3. doi: 10.1186/s13620-021-00183-5.
4. Palmer SV, Espinheira Gomes F, McArt JAA. Ophthalmic disorders in a referral population of seven breeds of brachycephalic dogs: 970 cases (2008–2017). J Am Vet Med Assoc. 2021;259(11):1318–24. doi: 10.2460/javma.20.07.0388.
5. Li YH, Martins B, Lin CT. Investigation of ocular surface parameters in dogs with different cephalic conformations using veterinary ocular surface analyzer (OSA-VET). Vet Ophthalmol. 2025;28(3):605–18. doi: 10.1111/vop.13256.
6. Spornberger J, Soukup P, Meyer-Lindenberg A, Allgoewer I. Tear film characteristics in French bulldogs vs. non-brachycephalic dogs. Front. Vet. Sci. 2025;12:1732237. doi: 10.3389/fvets.2025.1732237.
7. Voitena JN, Marinho TOC, Montiani-Ferreira F, Cremonini DN, Chiurciu JLV, Jesus NS et al. Normative values of tear film parameters in brachycephalic dogs using OSA-Vet®: meniscometry and TBUTNI. Vet Res Commun. 2026;50:231. doi: 10.1007/s11259-026-11182-8.

Paratireoidectomia como Abordagem Terapêutica no Hiperparatireoidismo Primário em Cão: Relato de Caso

Tatiana Dubezkyj Quintana; Bruno Comparsi Feijó de Ross; Milena Cleff de Oliveira; Giovana Stofel Gomes Marroque; Rebeca Medina Marques; Alan Gomes Poppl.

RESUMO

Cão SRD, 14 anos, com histórico de obstrução uretral e urólitos de oxalato de cálcio, apresentou hipercalcemia persistente associada a sinais clínicos compatíveis, incluindo tremores, hiporexia e azotemia. A ultrassonografia cervical identificou alteração em paratireoide compatível com hiperplasia. O paciente foi submetido à paratireoidectomia, com administração profilática de calcitriol e suplementação pós-operatória de carbonato de cálcio. Houve redução progressiva do cálcio ionizado no pós-operatório, com hipocalcemia laboratorial sem sinais clínicos, mantendo evolução clínica favorável e estabilidade dos níveis séricos de cálcio durante o acompanhamento.

Palavras-chave: paratireóide; cálcio ionizado; paratormônio; endócrino;

INTRODUÇÃO

O hiperparatireoidismo (HPT) é um distúrbio de hipersecreção de paratormônio (PTH) no organismo (1). Pode ser classificado como HPT primário, decorrente de um adenoma da paratireoide, enquanto o HPT secundário é resultante de dietas deficientes em cálcio ou doentes renais crônicos (2). Na literatura é descrito que a maior prevalência de HPT primário está na espécie canina (1). Os sinais clínicos em cães com HPT primário são frequentemente sutis ou ausentes (3), entre eles estão a polidipsia, poliúria, fraqueza muscular, sinais gastrointestinais, perda de peso e algia abdominal (4). O tratamento do HPT primário consiste na paratireoidectomia, ablação por etanol ou termoablação (5). O presente trabalho tem como objetivo relatar um caso de sucesso no tratamento de hiperparatireoidismo primário em cão por meio de paratireoidectomia unilateral, associada ao uso pós-operatório de calcitriol e carbonato de cálcio.

DESCRIÇÃO DO CASO

Cão, SRD, 14 anos, com histórico de obstrução uretral, foi submetido à cistotomia para remoção de urólitos, posteriormente identificados como compostos por oxalato de cálcio. No período pré-operatório, observou-se hipercalcemia ionizada persistente (2,1 mmol/L); (Referência: 1,3-1,5 mmol/L).

Na ultrassonografia abdominal realizada no pós-operatório, observou-se formação tumoral em adrenal direita, motivando encaminhamento para avaliação endocrinológica no Hospital de Clínicas Veterinárias da Universidade Federal do Rio Grande do Sul (HCV-UFRGS).

Na avaliação clínica, o paciente apresentava histórico de perda de peso e incontinência urinária. Ao exame físico, observou-se abdômen abaulado e depósitos esbranquiçados em córnea sugestivos de mineralização cálcica. Exames laboratoriais evidenciaram hipercalcemia total (13,4 mg/dL) (Ref: 9–11,3 mg/dL) e fósforo sérico de 2,6 mg/dL (Ref: 2,6–6,2 mg/dL). O hipercortisolismo foi descartado com base em resultados dentro da normalidade no teste de supressão com dexametasona e na dosagem de ACTH endógeno. Diante da persistência da hipercalcemia, foram solicitados exames para avaliação da função paratireoidiana, incluindo dosagem de PTH, cálcio total e ionizado, além de ultrassonografia cervical.

Durante a investigação diagnóstica, o paciente apresentou crise hipercalcêmica, manifestando tremores musculares e hiporexia. Diante do quadro, foi instituído internamento para estabilização clínica. Exames laboratoriais realizados durante a hospitalização evidenciaram agravamento da hipercalcemia, com cálcio ionizado de 2,6 mmol/L (Ref: 1,3–1,5 mmol/L), cálcio total de 23 mg/dL(Ref: 9–11,3 mg/dL) e fósforo sérico de 1,93 mg/dL(Ref: 2,6–6,2 mg/dL), além de azotemia, caracterizada por creatinina de 1,79 mg/dL(Ref: 0,5–1,5 mg/dL) e ureia de 119 mg/dL(Ref: 21–60 mg/dL). Foi instituída fluidoterapia intravenosa com solução de Ringer com lactato. Após o período de internamento, observou-se redução parcial da hipercalcemia, evidenciada pela diminuição das concentrações séricas de cálcio total para 14,30 mg/dL (Ref.: 9–11,3 mg/dL) e de cálcio ionizado para 1,88 mmol/L (Ref.: 1,3–1,5 mmol/L), embora ambos os valores permanecessem acima dos limites de referência. Posteriormente, foi realizada a dosagem sérica de PTH que manteve-se dentro dos valores de referência (13,8 pg/mL) (Ref: 5–25 pg/mL). Na ultrassonografia cervical (Figura 1), identificou-se estrutura sugestiva de adenoma de paratireoide localizada na região caudal do lobo esquerdo da tireoide (Figura 1B).

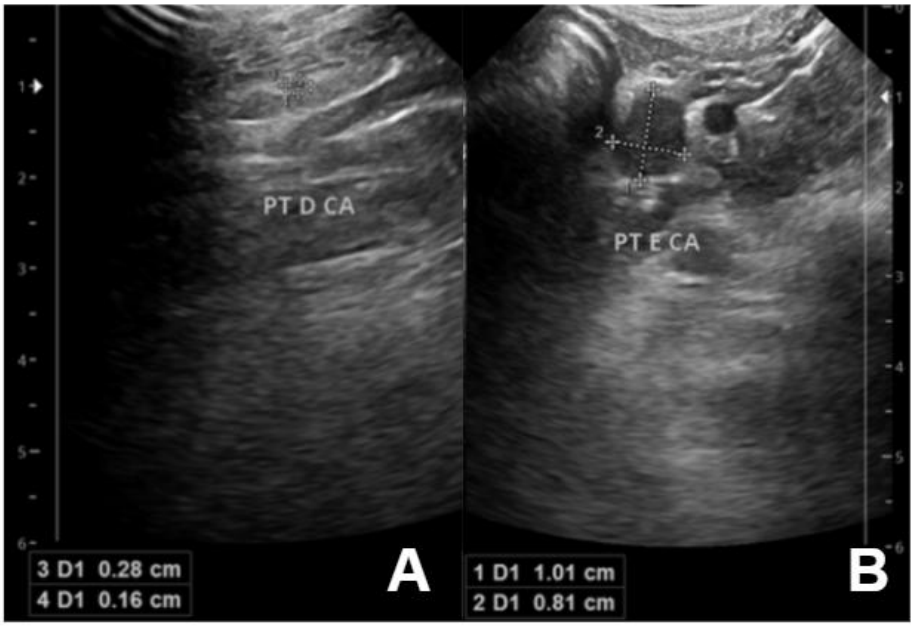

Figura 1: Ultrassonografia cervical em cão com adenoma de paratireoide esquerda. A- Ultrassonografia cervical em cão topografia de paratireóide direita. B- Adenoma de paratireóide.

A citologia obtida por punção aspirativa guiada por ultrassom sugeriu carcinoma medular de tireoide ou neoplasia de paratireoide, sendo recomendado exame histopatológico para definição diagnóstica. Após um terceiro episódio de internação decorrente de hipercalcemia, o paciente foi submetido à paratireoidectomia unilateral. Instituiu-se protocolo profilático com calcitriol no período pré-operatório, mantido no pós-cirúrgico, nas doses de 0,05 mg/kg na manhã anterior ao procedimento, 0,025 mg/kg 12 horas após e 0,025 mg/kg na manhã da cirurgia, com o objetivo de prevenir hipocalcemia pós-operatória secundária à supressão das demais glândulas paratireoides. O monitoramento seriado do cálcio ionizado (Figura 2) evidenciou redução progressiva das concentrações séricas, de 1,985 mmol/L (Ref: 1,3–1,5 mmol/L) para 1,13 mmol/L em 52 horas após o procedimento cirúrgico. O paciente recebeu alta hospitalar com prescrição de dipirona (25 mg/kg BID VO), calcitriol (0,05 mg/kg SID VO) e carbonato de cálcio (0,05 mg/kg BID VO). Desde a realização da cirurgia, apresentou melhora clínica significativa, mantendo estabilidade dos níveis de cálcio ionizado em torno de 1,1 mmol/L nos acompanhamentos subsequentes, com manutenção terapêutica apenas de calcitriol (0,05 mg/kg SID VO).

Período	Pré	Pós imediato	4h	7h	24h	30h	48h	56h
Cálcio Ionizado (mmol/L)	1.985	1.795	1.818	1.699	1.301	1.358	1,11	1,13

Figura 2: Cálcio Ionizado pré e pós operatório de tireoidectomia em cão;

DISCUSSÃO

O tratamento instituído para o hiperparatireoidismo primário neste caso foi a excisão cirúrgica da glândula paratireoide acometida. Embora mais invasiva quando comparada às técnicas de ablação por etanol ou termoablação, a paratireoidectomia apresenta maiores taxas de sucesso terapêutico e menor ocorrência de complicações pós-procedimento (5).

Foi realizada administração profilática de calcitriol no período perioperatório com o objetivo de prevenir hipocalcemia pós-cirúrgica secundária à supressão funcional e possível atrofia das demais glândulas paratireoides (2). O calcitriol atua aumentando a absorção intestinal de cálcio e fósforo, contribuindo para a manutenção da homeostase do cálcio sérico (1,2). Conforme descrito na literatura, observou-se redução progressiva das concentrações de

cálcio ionizado nas primeiras 48 horas após o procedimento cirúrgico, com posterior estabilização dos valores séricos, possivelmente associada à terapia combinada com calcitriol e carbonato de cálcio (5).

CONCLUSÃO

Conclui-se que a paratireoidectomia associada à administração profilática de calcitriol demonstra-se efetiva no tratamento do hiperparatireoidismo primário em cães, promovendo melhora clínica significativa e adequada estabilização dos parâmetros laboratoriais relacionados à homeostase do cálcio.

REFERÊNCIAS

1) Parker, V. J.; Gilor, C.; Chew, D. J. Feline hyperparathyroidism: pathophysiology, diagnosis and treatment of primary and secondary disease. Journal of Feline Medicine and Surgery, v. 17, n. 5, p. 427-439, 2015.

2) Arbaugh, M.; Smeak, D.; Monnet, E. Evaluation of preoperative serum concentrations of ionized calcium and parathyroid hormone as predictors of hypocalcemia following parathyroidectomy in dogs with primary hyperparathyroidism: 17 cases (2001–2009). Journal of the American Veterinary Medical Association, v. 241, n. 2, p. 233-236, 2012.

3) Vose, J.; Jaffey, J.; Akin, C.; Spitzer, A.; DeCicco, B.; Bassiouny, E.; et al. Serum gastrin concentrations in dogs with primary hyperparathyroidism. Journal of Veterinary Internal Medicine, v. 38, n. 1, p. 123-129, 2024.

4) Berger, B.; Feldman, E. C. Primary hyperparathyroidism in dogs: 21 cases (1976-1986). Journal of the American Veterinary Medical Association, v. 191, n. 3, p. 350-356, 1987.

5) Rasor, L.; Pollard, R.; Feldman, E. C. Retrospective evaluation of three treatment methods for primary hyperparathyroidism in dogs. Journal of the American Animal Hospital Association, v. 43, n. 2, p. 70-77, 2007.

Penectomia em Jabuti *Chelonoidis carbonaria* Spix, 1824: Relato de Caso

Thais de Oliveira Moura[1], Thiago Francisco da Costa Solak[2], Jacqueline Schrotke Del Vecchio[1], Luisa Padaratz Mendes[1], Rafaella Martini[3], Rogério Ribas Lange[4].

[1] M.V. Residente do Programa de Residência em Área Profissional da Saúde em Medicina Veterinária da Universidade Federal do Paraná (UFPR), com área de concentração em Medicina Zoológica, Curitiba, PR, Brasil.

[2]M.V., MSc., Esp. e Doutorando(a) do Programa de Pós-Graduação em Ciências Veterinárias (PPGCV), Universidade Federal do Paraná (UFPR), Curitiba, PR, Brasil.

[3]M.V., MSc. e Doutoranda do Programa de Pós-Graduação em Fisiologia (PPG Fisiologia), Universidade Federal do Paraná (UFPR), Curitiba, PR, Brasil. Docente de Medicina Veterinária pelo Centro Universitário UniOpet.

[4]M.V., MSc., Dr. e Professor Associado do Departamento de Medicina Veterinária da Universidade Federal do Paraná (UFPR), Curitiba, PR, Brasil.

Resumo:
O prolapso peniano é uma afecção relevante em Testudines e pode estar associado a manejo inadequado, distúrbios metabólicos ou doenças sistêmicas. Um jabuti-piranga (*Chelonoidis carbonaria*), macho, de aproximadamente 60 anos de idade e 5,830 kg, foi atendido com histórico de prolapso peniano. No exame físico, apresentava depressão, desidratação moderada, secreções nasal e oral, além de órgão peniano exposto, ingurgitado, torcido e com áreas de necrose. Diante da inviabilidade de redução definitiva do prolapso, o objetivo do tratamento clínico-cirúrgico foi estabilizar o paciente, realizar a amputação peniana e tratar a pneumonia concomitante. Para o procedimento de penectomia, foi realizada anestesia geral e bloqueio epidural intercoccígeo. A técnica cirúrgica consistiu em tracionar o falo e realizar suturas transfixantes na base do órgão para garantir hemostasia ao remover o segmento desvitalizado. O animal apresentou sangramento ativo por deiscência de ligadura no sétimo dia de pós-operatório, que foi imediatamente corrigido com novas ligaduras e com suporte medicamentoso (ácido tranexâmico). Após a nova intervenção, o paciente evoluiu favoravelmente, iniciando alimentação voluntária no 14º dia após o atendimento inicial. A falectomia associada ao tratamento clínico de suporte, apesar das possíveis complicações tardias e doenças concomitantes observadas neste caso, foi eficaz para a resolução do prolapso neste indivíduo e seu retorno às funções fisiológicas normais.

Palavras-chave: Répteis; Testudines; Sistema reprodutor; Falectomia; Cirurgia

Introdução

O jabuti-piranga (*Chelonoidis carbonaria*) é uma espécie de quelônio terrestre amplamente distribuída na América do Sul e comercializada como animal de estimação por criadouros legalizados, apesar de fatores culturais e comerciais ainda favorecerem o comércio ilegal (1). Quando mantidos sob cuidados humanos, o manejo nutricional e ambiental

inadequado pode predispor nesses animais a distúrbios metabólicos, respiratórios e reprodutivos (2).

Dentre as afecções do sistema reprodutivo, o prolapso peniano é relativamente comum nesses répteis, podendo ocorrer por traumas, hiperestimulação hormonal, ou doenças sistêmicas (3). A permanência prolongada do órgão exteriorizado favorece edema e necrose, tornando o tratamento conservador inviável e exigindo intervenção cirúrgica (4). O objetivo deste trabalho é relatar o manejo clínico e o procedimento cirúrgico em um jabuti-piranga com prolapso peniano, destacando as particularidades anatômicas da espécie, as possíveis causas envolvidas e as complicações pós-operatórias observadas.

Descrição do Caso

Um Jabuti-piranga (*Chelonoidis carbonaria*), macho, com idade estimada de 60 anos, pesando 5,830 kg, foi atendido no Hospital Veterinário da Universidade Federal do Paraná, após entrega voluntária ao CAFS (Centro de Apoio à Fauna Silvestre) de Curitiba e histórico de prolapso peniano. No exame físico, apresentava-se deprimido, porém responsivo, com desidratação moderada, secreção nasal espumosa e translúcida, além de secreção na cavidade oral. Observou-se também o piramidismo em carapaça. O órgão peniano estava ingurgitado, torcido e com extensas áreas necróticas. A frequência cardíaca era de 20 bpm e a frequência respiratória de 5 mpm. Devido à necrose tecidual optou-se pela amputação peniana. A anestesia incluiu pré-medicação com midazolam (1 mg/kg IM) e metadona (0,4 mg/kg IM), indução com propofol (2 mg/kg IV) e manutenção com isoflurano. Realizou-se ainda bloqueio epidural intercoccígeo com lidocaína 2% (0,8 ml). Após antissepsia com clorexidine degermante e álcool, procedeu-se à transfixação do falo com fio poleglecaprone 2-0, posicionamento de pinça hemostática para evitar retorno venoso do órgão comprometido, e incisão entre a pinça e a transfixação, com posterior reposicionamento do remanescente saudável na cloaca (Fig. 1). O procedimento cirúrgico durou 35 minutos, enquanto a anestesia teve duração de 2h32min, desde a medicação pré-anestésica até a extubação do paciente. A conduta terapêutica incluiu Ceftriaxona (15 mg/kg, IM, a cada 48h), Meloxicam (0,3 ml/kg, IM, por 3 dias), Tramadol (5 mg/kg, SC, a cada 72h), fluidoterapia com Ringer Lactato (20ml, SC, SID por 4 dias), vitamina B12 (0,5mg/kg, IM, dose única) e nebulização com enrofloxacina, aminofilina e acetilcisteína duas vezes ao dia (durante 14 dias).

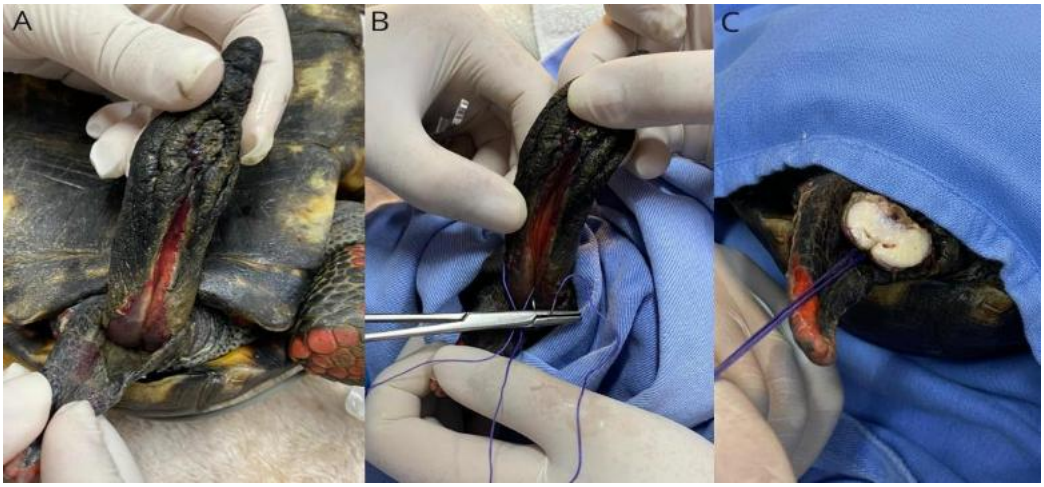

Figura 1. A sequência de fotos acima evidencia (A) o falo prolapsado, com sinais de necrose tecidual, (B) a realização das ligaduras transfixantes para hemostasia e remoção da porção desvitalizada e o (C) remanescente do órgão que foi reintroduzido na cloaca.

Após sete dias do procedimento cirúrgico, o animal apresentou sangramento ativo por deiscência da transfixação. Foi realizada nova intervenção com quatro ligaduras adicionais (fio nylon 0), bloqueio local com lidocaína e administração de ácido tranexâmico (Transamin, 10 mg/kg, IM). Também foi mantida a fluidoterapia por mais cinco dias. O animal apresentou melhora clínica progressiva e retomou alimentação voluntária quatro dias após o segundo procedimento.

Discussão

Os Testudines apresentam particularidades anatômicas que influenciam diretamente a ocorrência e o manejo de afecções do trato reprodutivo. Diferente dos mamíferos, o falo desses répteis não possui função urinária, atuando exclusivamente na reprodução. Essa característica decorre do fato de que o órgão não possui uretra ou conexão direta com o ducto deferente (1). A superfície dorsal do falo apresenta cristas longitudinais esponjosas formadas por corpos cavernosos, que, quando ingurgitados pelo fluxo sanguíneo, além de se projetar externamente, formam um sulco seminal tubular responsável por conduzir os espermatozoides (2). A ereção peniana com exposição do órgão é comum em períodos de atividade reprodutiva (3). No entanto, caso o falo permaneça exposto por muito tempo ou sofra lesões que acarretem edema ou lacerações, muitas vezes a intervenção cirúrgica é necessária (3).

A etiologia do prolapso peniano pode estar relacionada a manejo inadequado, a doenças sistêmicas, desidratação, hipocalemia e hipocalcemia, que resultam em dificuldade

de retrair o falo devido a fraqueza e falta de tônus muscular (4). No presente caso, o paciente apresentava piramidismo – evidência de problemas crônicos de manejo – e apresentou pneumonia, que poderia ser primária ou secundária, considerando o quadro clínico. Outras etiologias desta afecção incluem causas que poderiam aumentar a pressão intracelomática, parasitismo, doenças gastrointestinais obstrutivas ou inflamatórias, urolitíase, excesso de libido e lesão medular (4).

Apesar da possível causa não ter sido confirmada, o tempo de exposição do falo e a presença de torção resultaram em necrose, fundamentando a indicação cirúrgica imediata. Conforme as particularidades anatômicas dessa espécie, a amputação total do órgão não interfere na excreção urinária (1). Inclusive, a falectomia é uma alternativa para o controle reprodutivo, quando necessário. Este procedimento cirúrgico é pouco invasivo e mais seguro quando comparado à castração usual (5). A técnica consiste em tracionar o falo caudalmente, estabilizar sua base com uma pinça hemostática e realizar suturas transfixantes para garantir a hemostasia. Em animais maiores podem ser necessárias ligaduras independentes (5,6). Apesar dessa abordagem reduzir os riscos de hemorragia, intercorrências como a apresentada neste caso podem ocorrer devido ao intenso suprimento vascular. A deiscência observada no sétimo dia pós-operatório reforça a necessidade de acompanhamento prolongado em jabutis submetidos à falectomia.

Ainda, o protocolo anestésico utilizado demonstrou-se seguro para um paciente com idade avançada e apresentando pneumonia. Outro fator a ser considerado é que o falo dos Testudines é a última área a ser dessensibilizada quando o animal é submetido a anestesia geral, sendo importante o uso de bloqueio anestésico local para garantir a analgesia adequada durante o procedimento (3).

Conclusão

A anatomia singular dos Testudines permite que a falectomia seja uma alternativa segura e eficaz no tratamento de prolapsos penianos quando há lesão tecidual irreversível. O procedimento apresenta execução relativamente rápida, favorecendo a recuperação anestésica mesmo em pacientes debilitados. Apesar do risco de hemorragias devido à intensa vascularização do falo, a aplicação correta da técnica cirúrgica garante controle hemostático eficiente. Além disso, o acompanhamento pós-operatório é essencial para identificar precocemente complicações e tratá-las com agilidade.

Referências

1. Matias CAR, Romão MAP, Tortelly R, Bruno SF. Aspectos fisiopatológicos da retenção de ovos em Jabutipiranga (*Geochelone carbonaria* Spix, 1824). Ciênc Rural. 2006 Oct;36(5):1494–500. doi:10.1590/S0103-84782006000500023

2. Rossi JV. General Husbandry and Management. In: Mader's Reptile and Amphibian Medicine and Surgery. Elsevier; 2019. p. 109–30.

3. McCracken H, Carmel B, Chitty J, Doneley B, Johnson R, Lennox AM, et al. Differential Diagnoses: A Problem-Based Approach. In: Doneley B, Monks D, Johnson R, Carmel B, editors. Reptile Medicine and Surgery in Clinical Practice. John Wiley & Sons Ltd.; 2018. p. 217–54.

4. Stahl SJ, Divers SJ, Stahl SJ. Reproductive Tract. In: Mader's Reptile and Amphibian Medicine and Surgery. Elsevier; 2019. p. 1077–89.

5. Dutra GHP. Testudines (Tigre-d'água, Cágado e Jabuti). In: Cubas ZS, Silva JCR, Catão-Dias JL, editors. Tratado de Animais Selvagens - Medicina Veterinária. 3rd ed. Guanabara Koogan; 2026. p. 225–93.

6. Boyer TH, Boyer DM. Tortoises, freshwater turtles, and terrapins. In: Divers SJ, Stahl SJ, editors. Mader's Reptile and Amphibian Medicine and Surgery. Elsevier; 2019. p. 168–79.

7. Boyer TH, Innis CJ. Chelonian Taxonomy, Anatomy, and Physiology. In: Divers SJ, Stahl SJ, editors. Mader's Reptile and Amphibian Medicine and Surgery. Elsevier; 2019. p. 31–49.

8. Alworth LC, Hernandez SM, Divers SJ. Laboratory Reptile Surgery: Principles and Techniques. J Am Assoc Lab Anim Sci. 2011;50(1).

Penectomia em Tigre D'água *Trachemys dorbigni* Duméril & Bibron, 1835: Relato de Caso

Jacqueline Schrotke Del Vecchio[1], Alaina Maria Correia[2], Thiago Francisco da Costa Solak[2], Camila Coscrato de Oliveira[1], Fabiana Baggio[3], Rogério Ribas Lange[4]

1. Médica Veterinária. Residente do Programa de Residência em Área Profissional da Saúde em Medicina Veterinária da Universidade Federal do Paraná (UFPR), com área de concentração em Medicina Zoológica, Curitiba, PR, Brasil.
2. Médico(a) Veterinário(a). M.Sc., Esp. e doutorando(a) do Programa de Pós-Graduação em Ciências Veterinárias (PPGCV), Universidade Federal do Paraná (UFPR), Curitiba, PR, Brasil.
3. Médica Veterinária. Esp. e mestranda do Programa de Pós-Graduação em Ciências Veterinárias (PPGCV), Universidade Federal do Paraná (UFPR), Curitiba, PR, Brasil.
4. Médico Veterinário. M.Sc., Dr. e Professor Associado do Departamento de Medicina Veterinária da Universidade Federal do Paraná (UFPR), Curitiba, PR, Brasil.

Resumo

O prolapso peniano é uma afecção frequente na clínica de quelônios, com etiologia multifatorial que envolve desde traumas diretos até desordens metabólicas e neurológicas. Quando há comprometimento severo do tecido exposto, a intervenção cirúrgica torna-se imperativa. Objetivou-se relatar o manejo clínico-cirúrgico de um prolapso peniano em *Trachemys dorbigni*, focado na avaliação, nos critérios terapêuticos e na resolução do caso. Um tigre-dágua macho, adulto, de 490 g, deu entrada no Hospital Veterinário da Universidade Federal do Paraná, encaminhado pelo Centro de Atendimento à Fauna Silvestre de Curitiba. Na avaliação clínica, constatou-se prolapso do falo com extensa área de necrose e sangramento. Diante do quadro, instituiu-se terapia de suporte com meloxicam (2 mg/kg), tramadol (7 mg/kg) e enrofloxacina (10 mg/kg), e abordagem cirúrgica: penectomia. O protocolo anestésico constou de sedação intramuscular com acepromazina, cetamina, midazolam e morfina, seguida de bloqueio epidural coccígeo com lidocaína a 2% (4 mg/kg) e bupivacaína (1 mg/kg). A indução foi realizada com propofol e midazolam por via intravascular e intramuscular, respectivamente. O procedimento cirúrgico consistiu em ligaduras transfixantes em massa nos corpos cavernosos com fio absorvível, ressecção do segmento desvitalizado e reposicionamento do remanescente viável na cloaca. No pós-operatório, administrou-se meloxicam (0,5 mg/kg), tramadol (10 mg/kg) e enrofloxacina

(5 mg/kg). O paciente apresentou excelente recuperação anestésica, ausência de hemorragia ou estenose, sem intercorrências. Conclui-se que a penectomia associada à anestesia epidural é eficaz para a resolução de prolapso peniano necrosado em *T. dorbigni*, eliminando focos infecciosos e preservando a saúde do animal.

Palavras-chave: prolapso-de-falo; anestesia-epidural; medicina-zoológica.

Introdução

O falo é o órgão copulatório dos testudíneos, ele é formado por corpos cavernosos e não apresenta conexão direta com as vias urinárias[1]. Na rotina clínica veterinária de répteis, os prolapsos cloacais são frequentes, destacando-se o prolapso peniano. Essa afecção possui origem multifatorial, associada a traumas diretos por exposição ou a condições secundárias, como parasitoses, infecções bacterianas e fungicas, constipação, urolitíase, doença osteometabólica e lesões espinhais[1,2].

Este resumo tem como objetivo relatar o manejo clínico-cirúrgico de um prolapso peniano em *Trachemys dorbigni*, atendido no Hospital Veterinário da Universidade Federal do Paraná em 2025, abordando a avaliação clínica, os critérios para a escolha terapêutica e a condução do procedimento cirúrgico até a completa resolução do caso.

Descrição do caso

No dia 26 de março de 2025, deu entrada no Hospital Veterinário da Universidade Federal do Paraná um exemplar de tigre-d'água (*Trachemys dorbigni*), macho, adulto, de 490 gramas, com prolapso peniano. O animal foi encaminhado pelo Centro de Atendimento à Fauna Silvestre de Curitiba (CAFS). O espécime apresentava-se ativo, com relato de alimentação normal e sem mudanças no comportamento natural da espécie. No exame clínico, foi possível notar que o tecido peniano exposto apresentava extensa área necrótica com sangramento. Iniciou-se o tratamento clínico com meloxicam na dose de 2 mg/kg, tramadol na dose de 7 mg/kg e enrofloxacina na dose de 10 mg/kg. Devido à inviabilidade apresentada pelo tecido, optou-se pela realização do tratamento cirúrgico: a amputação do pênis.

A cirurgia foi realizada no dia seguinte à entrada do animal, dia 27 de março de 2025. O paciente foi sedado com acepromazina (0,05 mg/kg), cetamina (10 mg/kg), midazolam (0,5 mg/kg) e morfina (1 mg/kg), aplicados via intramuscular em membro torácico. Após 45 minutos, foi realizado o bloqueio epidural coccígeo com 4 mg/kg de lidocaína 2% sem vasoconstritor. Como o animal apresentou relaxamento perineal, mas não dos membros pélvicos, realizou-se um novo bloqueio com bupivacaína na dose de 1 mg/kg após 15 minutos. Em seguida, foi feita a indução anestésica com 0,3 ml de propofol via intravascular no seio subcarapacial e 1 mg/kg de midazolam intramuscular em membro anterior esquerdo. Com o animal apresentando relaxamento muscular adequado, este foi posicionado em decúbito dorsal, realizando-se a antissepsia do campo operatório com clorexidina degermante e álcool.

O procedimento cirúrgico iniciou-se com a realização de ligaduras transfixantes em massa nos corpos cavernosos penianos, englobando também tecidos adjacentes, pele e tecido subcutâneo. Foram posicionadas duas ligaduras — uma proximal e outra distal em relação à área de tecido desvitalizado —, utilizando fio de sutura absorvível. Na sequência, uma pinça hemostática foi aplicada cranialmente às ligaduras, sendo então realizada a incisão cirúrgica para a ressecção completa do segmento peniano necrosado (Figura 1-a). Após a remoção do tecido comprometido, as pinças foram retiradas, não sendo observado sangramento ativo. O remanescente peniano viável foi reposicionado cuidadosamente no interior da cloaca (Figura 1-b). Ao término do procedimento, o campo operatório encontrava-se limpo e sem intercorrências hemorrágicas, finalizando-se a cirurgia (Figura 1-c).

No pós-operatório, estabeleceu-se o tratamento medicamentoso com meloxicam na dose de 0,5 mg/kg a cada 24 horas por 3 dias; tramadol na dose de 10 mg/kg por via intramuscular a cada 48 horas por 5 dias; e enrofloxacina na dose de 5 mg/kg por via intramuscular a cada 24 horas por 7 dias. O animal apresentou bom retorno anestésico e ótima resposta ao tratamento clínico-cirúrgico.

Figura 1: *Trachemys dorbigni* no pós-operatório imediato de penectomia realizado em 2025 no Hospital Veterinário da UFPR. **Legenda: a)** Segmento peniano necrosado que foi excisado; **b)** Remanescente peniano viável reposicionado no interior da cloaca; **c)** Paciente em recuperação anestésica após a realização do procedimento.

Discussão

O tratamento conservador do prolapso peniano em testudíneos baseia-se no reposicionamento do falo associado à restrição da cloaca com sutura em bolsa de tabaco. Essa abordagem constitui a escolha de eleição quando o órgão é identificado precocemente e apresenta integridade tecidual[2]. No entanto, em quadros clínicos onde o membro se encontra severamente edemaciado, com sangramento ativo e áreas de necrose, como o observado no presente relato, a amputação cirúrgica (penectomia) é

recomendada para resolução do caso, prevenir infecções secundárias e o agravamento do paciente[1,2].

A etiologia do prolapso de falo é multifatorial. As causas primárias podem estar relacionadas a traumas diretos e torções do falo, comuns em animais com alta libido mantidos em recintos inadequados (com substratos ásperos ou pedregosos) ou decorrentes de acidentes durante a cópula[1]. Por outro lado, causas complexas envolvem erros de manejo nutricional e ambiental. A privação de radiação ultravioleta (UVA/UVB) e dietas desequilibradas culminam em doenças osteometabólicas. Além de causar malformações e fragilidade esquelética, induzem a hipocalcemia crônica, que compromete diretamente a contratilidade muscular necessária para a retração fisiológica do órgão à cloaca. Adicionalmente, animais politraumatizados por quedas ou atropelamentos podem desenvolver o prolapso devido à dor intensa, fraturas de carapaça ou plastrão e lesões na coluna vertebral que podem levar a perdas das funções motoras e sensoriais[1,2,3]. Assim, descobrir a causa primária é indispensável para o melhor protocolo terapêutico e melhor prognóstico.

Para uma avaliação fidedigna do paciente, a literatura recomenda a realização de exames complementares. O hemograma e o perfil bioquímico viabilizam a identificação de anemias, infecções sistêmicas e distúrbios eletrolíticos, como a hipocalcemia. Já exames de imagem, como a radiografia e, idealmente, a tomografia computadorizada, são fundamentais para o diagnóstico preciso de osteopatia metabólica, fraturas e lesões medulares[1,2]. Neste relato não foi possível realizar o exame radiográfico do paciente, mas o mesmo não apresentou alterações significativas no hemograma e nos exames bioquímicos.

A indicação da penectomia no paciente deste relato justificou-se pela extensão da necrose tecidual. Uma vez que o sistema urinário dos testudíneos desemboca diretamente no urodeo (cloaca) e não compartilha o trajeto anatômico do falo, o procedimento não acarreta complicações urológicas ou estenoses uretrais, impactando estritamente a função reprodutiva[1], que já se encontrava inviabilizada. A técnica cirúrgica, embora simples e de rápida execução, exige protocolo anestésico adequado;

nesse âmbito, a anestesia epidural destaca-se na rotina por promover excelente relaxamento muscular cloacal e eficaz analgesia trans e pós-operatória[3].

Conclusões

O procedimento cirúrgico de penectomia demonstra-se eficaz para a resolução de prolapso peniano com necrose em *Trachemys dorbigni* atendido em 2025 no Hospital Veterinário da Universidade Federal do Paraná. A anestesia epidural promove o relaxamento muscular e a analgesia necessários para a execução segura do procedimento, contribuindo para a recuperação e manutenção da saúde do paciente. É imprescindível realizar o atendimento clínico de testudíneos e diagnosticar suas afecções de forma rápida e correta para resolução adequada do caso.

Referências:

1. Dutra, G. H. P. Testudines (tigre-dágua, cágado e jabuti). In: Cubas, Z. S.; Silva, J. C. R.; Catão-Dias, J. L. (org.). Tratado de Animais Selvagens: Medicina Veterinária. 3. ed. Rio de Janeiro: Guanabara Koogan, 2026. E-book. cap. 8, p. 225.

2. Mcarthur, S. Problem-solving approach to common diseases of terrestrial and semi-aquatic quelonians. In: MCARTHUR, S.; WILKINSON, R.; MEYER, J. **Medicine and surgery of tortoises and turtles**. 1. ed. Oxford: Blackwell Publishing, 2004. cap. 13, p. 310.

3. Divers, S. J.; Stahl, S. J. (Ed.). **Mader's Reptile and Amphibian Medicine and Surgery**. 3. ed. St. Louis: Saunders Elsevier, 2019. 1536 p.

PERCEPÇÃO DA POPULAÇÃO SOBRE A ATUAÇÃO DO MÉDICO VETERINÁRIO EM DESASTRES AMBIENTAIS: PROJETO DE PESQUISA EM SAÚDE ÚNICA

Maria Eduarda Francês *– Discente de Medicina Veterinária na Fundação Universidade Regional de Blumenau, SC;*
Bruna Helena Kipper Zimmermann *– Prof°., MSc é Coordenadora do Projeto na Fundação Universidade Regional de Blumenau, SC.*

RESUMO

Os desastres ambientais, potencializados por alterações climáticas, resultam em severos impactos sanitários e socioeconômicos. A recorrência de eventos hidrológicos no Vale do Itajaí demanda atuação multiprofissional, na qual o Médico Veterinário (MV) desempenha papel estratégico na Saúde／ nica. Este projeto visa avaliar a percepção da população local sobre a atuação do MV em cenários de desastres, com foco no controle de zoonoses e bem-estar animal. A metodologia consiste em um estudo descritivo e quantitativo, por meio da aplicação de questionários estruturados. Este projeto fundamenta a necessidade de ações educativas que ampliem o reconhecimento do MV como agente essencial na saúde pública e resiliência comunitária. A relevância desta pesquisa reside na identificação de lacunas de conhecimento que, uma vez sanadas, otimizarão as respostas emergenciais e o manejo sanitário pós-catástrofes.

Palavras-chave: Desastres Naturais; Saúde ／ nica; Medicina Veterinária; Percepção Pública; Epidemiologia.

INTRODUÇÃO

Eventos hidrológicos têm se intensificado, provocando destruição de habitats e riscos à saúde coletiva devido à disseminação de zoonoses. A contaminação ambiental e a presença de animais vulneráveis exigem respostas coordenadas. A Constituição Federal

(1) assegura a proteção da fauna, alinhando-se ao conceito de Saúde／nica (2), que conecta a saúde humana, animal e ambiental. Apesar da relevância do MV no controle de zoonoses e manejo de fauna (3), observa-se um hiato no conhecimento popular sobre a amplitude das funções veterinárias em emergências. O objetivo deste trabalho é analisar a percepção da população local sobre o papel do médico veterinário em cenários de desastres.

MATERIAIS E MÉTODOS

O estudo será desenvolvido como uma pesquisa de campo, de natureza descritiva e abordagem quantitativa. O público-alvo compreende moradores da região do Vale do Itajaí. A amostra será definida por conveniência e a coleta de dados será realizada mediante a aplicação de questionário estruturado, contendo questões objetivas sobre as funções do MV em desastres e a interconexão entre animais e saúde pública. A análise dos dados será realizada por meio de estatística descritiva (frequência absoluta e relativa). O projeto foi elaborado em conformidade com as normas éticas para pesquisas envolvendo seres humanos.

RESULTADOS E DISCUSSÃO

Espera-se que os resultados confirmem a hipótese de que o senso comum associa o MV majoritariamente ao atendimento clínico. A literatura aponta que a visibilidade do MV na Saúde／nica é subestimada, o que dificulta sua integração em comitês de gestão de riscos (2,3). A discussão da pesquisa pautar-se-á na importância da educação em saúde para transformar essa percepção. Discutir-se-á como o desconhecimento populacional pode retardar o manejo de zoonoses e o resgate animal, aumentando o risco epidemiológico pós-desastre. A análise dos resultados permitirá propor estratégias de comunicação que integrem o profissional de medicina veterinária nos planos locais de contingência.

Tabela 1 – Estrutura dos eixos temáticos do questionário - Blumenau – Maio – 2026.

Eixo Temático	Objetivo da Investigação
Perfil Sociodemográfico	Caracterização da amostra (idade, escolaridade, localidade).
Conhecimento Geral	Identificação da percepção sobre o papel do MV na sociedade
Percepção em Desastres	Avaliação do conhecimento sobre atuação do MV em emergências
Conexão Saúde／nica	Verificação da associação entre bem-estar animal e saúde pública.

Fonte: Elaborado pelos autores (2026).

CONCLUSÃO

Este projeto propõe uma ferramenta de diagnóstico necessária para a valorização das ações de saúde pública exercidas pela medicina veterinária. O estudo permitirá compreender o nível de conscientização da comunidade, servindo como base para futuras políticas públicas e ações de comunicação que valorizem a atuação do profissional em desastres ambientais.

REFERÊNCIAS

1. Brasil. Constituição da República Federativa do Brasil de 1988. Brasília, DF: Presidência da República; 1988.
2. Kahn LH. One Health and clinical practice. Nature Reviews Microbiology. 2011;9(8):627.
3. Barbosa-Stasiak G, et al. A atuação do médico veterinário em desastres e a estratégia de saúde única. Revista de Educação Continuada em Medicina Veterinária e Zootecnia do CRMV-SP. 2017;15(1):15-20.

Perfil de Prescrição de Antimicrobianos por Médicos Veterinários na Região de Sorocaba, SP

Bianca Gianola Belline Silva – Profº. MSc Universidade de Sorocaba, SP

Fernando de Sá Del Fiol – Profº. PhD Universidade de Sorocaba, SP

Resumo: A resistência bacteriana aos antimicrobianos é uma emergência global de saúde pública, com impacto direto na medicina veterinária, sobretudo diante do uso empírico recorrente de antimicrobianos na clínica de cães e gatos. Realizou-se um estudo observacional, transversal e analítico, no qual 100 médicos veterinários responderam a um questionário estruturado. Os dados foram analisados por ANOVA por permutação, bootstrap e teste exato de Fisher com simulação Monte Carlo. A amostra foi composta por 52,5% de clínicos gerais e 40,4% de especialistas, com atendimento predominantemente de caninos (79,8%). Diferenças estatisticamente significativas foram identificadas entre clínicos gerais e especialistas para doxiciclina/tetraciclina ($p < 0,01$) e entre grupos de pacientes predominantes para ciprofloxacina, enrofloxacina e amoxicilina + clavulanato. Conclui-se que há elevada frequência de prescrição empírica, concentrada em poucas classes de antimicrobianos, reforçando a necessidade de estratégias de uso racional alinhadas à perspectiva da Saúde Única.

Palavras-chave: antimicrobianos; prescrição veterinária; uso racional; resistência bacteriana; Saúde Única

INTRODUÇÃO

A resistência bacteriana aos antimicrobianos (RAM) é uma das maiores ameaças à saúde pública mundial, associada ao aumento de morbidade, mortalidade e custos assistenciais. Foi responsável por cerca de 1,27 milhão de mortes diretas em 2019, podendo alcançar 10 milhões anuais até 2050 sem medidas efetivas de contenção (1,2).

Sob a perspectiva da Saúde Única, a medicina veterinária tem papel estratégico no enfrentamento da RAM, dada a convivência estreita entre humanos e animais de companhia. Cães e gatos podem atuar como reservatórios de bactérias resistentes, favorecendo a disseminação de genes de resistência entre animais, humanos e ambiente (3,4). Na clínica de pequenos animais, a antibioticoterapia empírica é frequente, motivada pela necessidade de início imediato do tratamento, limitações financeiras dos tutores, dificuldade de acesso a exames microbiológicos e pressão dos próprios tutores por intervenção rápida (5,6). Ainda que justificável em determinadas situações, o uso indiscriminado contribui para a seleção de microrganismos resistentes. Diretrizes da International Society for Companion Animal Infectious Diseases (ISCAID) e o Guia de Uso Racional de Antimicrobianos para Cães e Gatos do Ministério da Agricultura e Pecuária (MAPA) reforçam a utilização criteriosa, baseada sempre que possível em diagnóstico laboratorial (7,8).

Diante disso, este estudo teve como objetivo caracterizar o perfil de prescrição de antimicrobianos por médicos veterinários atuantes na região de Sorocaba, SP, identificando os fármacos mais utilizados e possíveis diferenças entre perfis profissionais e espécies atendidas.

MATERIAL E MÉTODOS

Estudo observacional, transversal e analítico, aprovado pelo Comitê de Ética em Pesquisa da Universidade de Sorocaba (parecer 7.244.208; emenda 7.444.072). Médicos veterinários da região de Sorocaba, SP, foram convidados por e-mail e redes sociais a responder a um questionário estruturado e anônimo (Google Forms®), com 24 questões objetivas sobre perfil profissional, tempo de atuação, espécies atendidas, frequência de prescrição, associações terapêuticas e critérios de antibioticoterapia. Excluíram-se profissionais que atuassem apenas com espécies fora do público-alvo.

A frequência de utilização de cada antimicrobiano foi registrada em escala ordinal variando de 0 (“Nunca utilizei”) a 3 (“Uso constante”). Para fins analíticos, definiu-se “alta prescrição” como escore ≥ 2. Os dados foram reorganizados em formato long, totalizando aproximadamente 4.000 observações (100 respondentes × 40 antimicrobianos avaliados).

Dada a natureza ordinal dos dados e grupos de tamanho reduzido, empregaram-se métodos não paramétricos baseados em reamostragem: ANOVA por permutação com pós-testes de Holm; teste exato de Fisher com simulação Monte Carlo (10.000 simulações) para variáveis categóricas com contagens esperadas < 5; e intervalos de confiança de 95% por *bootstrap* percentil (1.000 reamostras) (9).

RESULTADOS E DISCUSSÃO

Responderam ao questionário 100 médicos veterinários, sendo obtido N válido = 99 para as variáveis relacionadas ao perfil profissional. A distribuição dos participantes segundo tipo de atuação, pacientes predominantemente atendidos e tempo de experiência clínica encontra-se descrita na Tabela 1.

Tabela 1: Perfil dos respondentes (N válido = 99)

Variável	Categoria	n	% (IC95%)
Tipo de atuação	Clínico Geral	52	52,5% (42,4–62,6%)
	Especialista	40	40,4% (31,3–49,5%)
	Indefinido	7	7,1% (3,0–12,1%)
Pacientes predominantes	Caninos	79	79,8% (71,7–86,9%)
	Felinos	10	10,1% (5,0–17,2%)
	Silvestres	8	8,1% (3,0–14,1%)
Tempo de atuação	< 1 ano	1	1,0% (0,0–3,0%)
	1–5 anos	35	35,4% (26,3–45,5%)

Variável	Categoria	n	% (IC95%)
	6–10 anos	22	22,2% (14,1–31,3%)
	> 10 anos	41	41,4% (32,3–51,5%)

Fonte: Elaboração própria (2026).

Observou-se predominância de clínicos gerais e de profissionais voltados ao atendimento de cães, perfil compatível com a clínica de pequenos animais da região. Essa assimetria deve ser considerada na interpretação de comparações envolvendo grupos menores (felinos e silvestres).

Tabela 2: Antimicrobianos sistêmicos de maior frequência em prescrição (N válido ≈ 99 por fármaco)

Antimicrobiano (sistêmico)	N válido	Alta prescrição n (%)	Escore médio (0–3)
Doxiciclina/tetraciclina	99	95 (96,0%)	2,70
Amoxicilina + clavulanato	99	93 (93,9%)	2,67
Enrofloxacina (ex.: Baytril®)	99	86 (86,9%)	2,31
Cefalotina/cefalexina/cefazolina	99	85 (85,9%)	2,20
Sulfa	99	79 (79,8%)	2,08

Fonte: Elaboração própria (2026).

Doxiciclina/tetraciclina e amoxicilina + clavulanato destacaram-se como os mais prescritos, sugerindo forte dependência terapêutica de poucas classes na clínica de pequenos animais, possivelmente associada à disponibilidade comercial, familiaridade e amplo espectro. Essa frequência elevada pode aumentar a pressão seletiva bacteriana, sobretudo no uso empírico. Atenção particular deve ser dada às fluoroquinolonas (enrofloxacino, ciprofloxacino), de uso restrito pelas diretrizes da ISCAID e recomendadas prioritariamente em casos respaldados por cultura e antibiograma (7).

A ANOVA por permutação identificou sete comparações globais significativas ($p < 0,05$), todas em antimicrobianos sistêmicos. As mais expressivas: doxiciclina/tetraciclina por tipo de atuação ($F = 5,691$; $p = 0,007$) e especialidade ($F = 5,002$; $p = 0,002$); e ciprofloxacina pelo perfil de pacientes ($F = 5,039$; $p = 0,002$).

Nos pós-testes de Holm, clínicos gerais apresentaram escores significativamente superiores para doxiciclina/tetraciclina frente aos especialistas, possivelmente refletindo maior recurso à antibioticoterapia empírica diante de apresentações clínicas diversas e menor tempo para aguardar exames. Especialistas, por sua vez, manejam casos mais complexos e tendem a recorrer mais a exames complementares e terapias direcionadas, em consonância com estudos prévios (5,6,10).

Observou-se ainda elevada frequência global de prescrição: 37% dos profissionais relataram usá-los em mais da metade dos atendimentos e 41% em mais de um terço das consultas, evidenciando o papel da medicina veterinária na pressão seletiva bacteriana.

Aproximadamente 36% afirmaram sentir-se pressionados por tutores a prescrever antimicrobianos mesmo sem indicação clínica plenamente definida, reforçando que o uso inadequado também envolve fatores culturais, comportamentais e comunicacionais.

Diferenças por espécie atendida também foram observadas para ciprofloxacina ($F = 5,039$; $p = 0,0017$), enrofloxacina ($F = 3,467$; $p = 0,023$) e amoxicilina + clavulanato ($F = 4,254$; $p = 0,014$), sugerindo que particularidades clínicas de cada espécie influenciam os padrões de prescrição.

CONCLUSÕES

A prescrição empírica de antimicrobianos mostrou-se altamente frequente entre os veterinários de Sorocaba, SP, concentrada em doxiciclina/tetraciclina, amoxicilina + clavulanato e fluoroquinolonas. Clínicos gerais prescreveram mais doxiciclina/tetraciclina que especialistas, e o perfil de espécies atendidas influenciou o uso de fluoroquinolonas e beta-lactâmicos associados. A pressão dos tutores e a alta frequência de prescrição evidenciam a necessidade de fortalecer estratégias de uso racional, com ampliação do acesso a exames microbiológicos, protocolos clínicos regionais, educação continuada dos profissionais e ações educativas para tutores, alinhadas à Saúde Única.

REFERÊNCIAS

1. Murray CJ; Ikuta KS; Sharara F; Swetschinski L; Robles Aguilar G; Gray A et al. Global burden of bacterial antimicrobial resistance in 2019: a systematic analysis. Lancet. 2022;399(10325):629-655.

2. World Health Organization. Antimicrobial resistance. Geneva: WHO; 2023. Disponível em: https://www.who.int/news-room/fact-sheets/detail/antimicrobial-resistance

3. Guardabassi L; Schwarz S; Lloyd DH. Pet animals as reservoirs of antimicrobial-resistant bacteria. Journal of Antimicrobial Chemotherapy. 2004;54(2):321-332.

4. Pomba C; Rantala M; Greko C; Baptiste KE; Catry B; van Duijkeren E et al. Public health risk of antimicrobial resistance transfer from companion animals. Journal of Antimicrobial Chemotherapy. 2017;72(4):957-968.

5. Almeida ACS; Stocco MB; Brum AM; Sousa VRF. Uso de antibióticos na medicina veterinária brasileira. Contribuciones a las Ciencias Sociales. 2023;16(9):17090-17107.

6. Dorsch R; von Vopelius-Feldt C; Wolf G; Straubinger RK; Hartmann K. Feline urinary tract pathogens: prevalence of bacterial species and antimicrobial resistance over a 10-year period. Veterinary Record. 2015;176(8):201.

7. Weese JS; Blondeau J; Boothe D; Guardabassi LG; Gumley N; Papich M *et al*. International Society for Companion Animal Infectious Diseases (ISCAID) guidelines for the diagnosis and management of bacterial urinary tract infections in dogs and cats. The Veterinary Journal. 2019;247:8-25.

8. Rabelo R. Guia de uso racional de antimicrobianos para cães e gatos. Brasília: MAPA; 2022.

9. Efron B; Tibshirani RJ. An Introduction to the Bootstrap. New York: Chapman & Hall; 1993.

10. Ungemach FR; Müller-Bahrdt D; Abraham G. Guidelines for prudent use of antimicrobials and their implications on antibiotic usage in veterinary medicine. International Journal of Medical Microbiology. 2006;296(Suppl 41):33-38.

Perfil de Resistência por Antibiograma de *Staphylococcus* spp. Coagulase-Negativa em Quadros de Otite Externa Canina

Rebecca Silva Santos - Discente do curso de Medicina Veterinária na Universidade Federal da Fronteira Sul (UFFS) - *Campus* Realeza/PR.
Bruna Alves Ottobeli - MV. Mestranda do programa de pós-graduação em Saúde, Bem-estar e Produção Animal Sustentável na Fronteira Sul (PPG SBPAS), Universidade Federal da Fronteira Sul (UFFS) - *Campus* Realeza/PR.
Andressa Bacher - Discente do curso de Medicina Veterinária na Universidade Federal da Fronteira Sul (UFFS) - *Campus* Realeza/PR.
Ana Clara Martins Mariano - Discente do curso de Medicina Veterinária na Universidade Federal da Fronteira Sul (UFFS) - *Campus* Realeza/PR.
Dalila Moter Benvegnú - Docente, Doutora, Curso de Medicina Veterinária na Universidade Federal da Fronteira Sul (UFFS) - *Campus* Realeza/PR.
Letícia Trevisan Gressler - Docente, Doutora, Curso de Medicina Veterinária no Instituto Federal de Educação, Ciência e Tecnologia Farroupilha (IFFar), *Campus* Frederico Westphalen/RS.

RESUMO

A otite externa canina representa um grande desafio clínico, pois tratamentos empíricos aumentam a multirresistência e a formação de biofilmes por bactérias oportunistas, gerando riscos à Saúde／ nica. Este estudo avaliou a sensibilidade aos antibióticos e a produção de biofilme em 12 amostras de *Staphylococcus* spp. coagulase-negativa (CoNS) isoladas de cães com otite externa. As bactérias foram cultivadas em Ágar Sangue, identificadas e preservadas. O perfil de sensibilidade foi testado pela técnica de disco-difusão, com discos de nove antibióticos. Os resultados mostraram 100% de resistência à penicilina G, além de alta resistência à clindamicina (75,0%) e à oxacilina (58,3%). Metade das amostras (50,0%) resistiu à enrofloxacina e à ciprofloxacina, enquanto a moxifloxacina foi a mais eficaz, inibindo 91,7% dos isolados. Além disso, 58,3% das bactérias produziram biofilme. Esses dados confirmam a alta circulação de estafilococos resistentes à meticilina (MR-CoNS), que, protegidos pela barreira do biofilme, reduzem fortemente a ação dos medicamentos convencionais. Conclui-se que prescrever antibióticos sem exames prévios falha frequentemente nestes casos, sendo indispensável realizar cultura e antibiograma para garantir o sucesso do tratamento e evitar a disseminação global de superbactérias.

Palavras chave: Microbiologia Veterinária; Saúde／ nica; Biofilmes; Multirresistência.

INTRODUÇÃO

A otite externa canina é uma enfermidade inflamatória frequente e complexa na rotina clínica (1,2). Bactérias oportunistas, como o *Staphylococcus* spp. coagulase-negativa (CoNS), aproveitam as alterações do conduto auditivo para agravar o quadro infeccioso (3). O uso indiscriminado e o tratamento empírico com antibióticos impulsionam uma forte pressão seletiva e geram multirresistência (4). O convívio doméstico facilita a transmissão interespecífica de genes resistentes, tornando a otite um grave desafio para a saúde pública

global (4). Diante desse cenário, o presente estudo teve como objetivo avaliar o perfil de suscetibilidade antimicrobiana e a capacidade de formação de biofilme em 12 isolados de *Staphylococcus* spp. coagulase-negativa (CoNS) provenientes de quadros de otite externa canina.

MATERIAL E MÉTODOS

Para a realização deste estudo, amostras do conduto auditivo de cães com otite externa foram semeadas em Ágar Sangue (5% de sangue de carneiro) e incubadas a 35 ± 1 °C por até 72 horas. Colônias isoladas identificadas como *Staphylococcus* spp. coagulase-negativa (cocos Gram-positivos, catalase-positivos e de coloração rosa em Ágar Sal Manitol) (5) foram selecionadas e criopreservadas a −80 °C em caldo tríptico de soja (TSB) com 10% de glicerol (6).

O perfil de suscetibilidade antimicrobiana foi determinado pelo método de difusão em disco. Suspensões bacterianas ajustadas a 0,5 na escala McFarland (≈ 1×10^8 UFC/mL)(7) foram semeadas em placas de Ágar Mueller-Hinton, onde foram aplicados discos de penicilina G (1 U), oxacilina (1 µg), clindamicina (2 µg), gentamicina (10 µg), cloranfenicol (30 µg), sulfametoxazol-trimetoprima (23,75/1,25 µg), enrofloxacina (5 µg), ciprofloxacina (5 µg) e moxifloxacina (5 µg) (8). Após incubação (35 ± 1 °C por 24 horas), os halos de inibição foram medidos e classificados conforme os pontos de corte do *Clinical and Laboratory Standards Institute* (CLSI) (7,8).

RESULTADOS E DISCUSSÃO

A avaliação de 12 isolados de *Staphylococcus* spp. coagulase-negativa (CoNS) de otite externa canina revelou alarmantes taxas de resistência antimicrobiana. Observou-se resistência universal (100%) à penicilina G, ao passo que a refratariedade à clindamicina foi de 75,0% e à oxacilina de 58,3%, evidenciando a expressiva circulação de cepas resistentes à meticilina (MR-CoNS).

Para as fluoroquinolonas, notou-se 50,0% de resistência tanto para enrofloxacina quanto para ciprofloxacina, enquanto a moxifloxacina demonstrou maior eficácia *in vitro*, inibindo 91,7% dos isolados. Em contrapartida, a gentamicina e o sulfametoxazol-trimetoprima apresentaram perfis mais favoráveis, com 75,0% e 58,3% de cepas suscetíveis, respectivamente. Quanto à capacidade de persistência celular, 58,3% desses isolados

foram classificados como produtores de biofilme, possuindo graus de produção que variaram de fraco a forte.

Esses achados detalhados corroboram levantamentos recentes na rotina veterinária, que alertam para a crescente refratariedade aos protocolos convencionais frente a infecções por CoNS (1,2). A multirresistência observada, especialmente aos beta-lactâmicos, é impulsionada pela severa pressão seletiva decorrente de tratamentos empíricos (1,10). Consequentemente, a presença de MR-CoNS limita profundamente as opções terapêuticas seguras e eficazes na clínica de animais de companhia (9).

A alta taxa de multirresistência ajuda a explicar o insucesso frequente das terapias convencionais no conduto auditivo. Desse modo, as condutas baseadas em tratamentos empíricos mostram-se ineficazes, tornando a realização prévia de exames de cultura e antibiograma uma exigência indispensável para o sucesso clínico (10).

CONCLUSÃO

Este estudo avaliou 12 isolados de *Staphylococcus* spp. coagulase-negativa (CoNS). Houve 100% de resistência à penicilina G, alta refratariedade à oxacilina e frequente produção de biofilme. Conclui-se que a terapia empírica é ineficaz, sendo o uso prévio do antibiograma indispensável.

REFERÊNCIAS

1. Dégi J; Moț T; Suici T; Kennedy S; Cătană N; Herman V. Future Challenge: Assessing the Antibiotic Susceptibility Patterns of Staphylococcus Species Isolated from Canine Otitis Externa Cases in Western Romania. Antibiotics. 2024;13(12):1162.
2. Núñez A; Arriagada G; Flores T; Santos S; Silva F. Antimicrobial resistance of Staphylococcus isolated from the ear canal of a group of dogs with otitis externa in Talca, Chile, South América Preliminary results. Open Veterinary Journal. 2025;15(6):2895.
3. Schilcher K; Horswill AR. Staphylococcal biofilm development: structure, regulation, and treatment strategies. Microbiology and Molecular Biology Reviews. 2020;84(3):e00026-20.
4. Grˆ nthal T; Österblad M; Eklund M; Jalava J; Nykäsenoja S; Pekkonen M; et al. Sharing more than friendship–transmission of NDM-5 ST167 and CTX-M-9 ST69

Escherichia coli between dogs and humans in a family, Finland, 2015. Eurosurveillance. 2018;23(27):1700497.

5. Quinn PJ; Markey BK; Carter ME; Donnelly WJ; Leonard FC. Microbiologia veterinária e doenças infecciosas. 1. ed. Porto Alegre: Artmed; 2005.
6. American Type Culture Collection (ATCC). TSB with 10% glycerol. Manassas: ATCC; 2024 [citado em 2026 mai. 24]. Disponível em: http://atcc.org/products/20-2200
7. Clinical and Laboratory Standards Institute (CLSI). Methods for dilution antimicrobial susceptibility tests for bacteria that grow aerobically. 10. ed. Wayne, PA: CLSI; 2015.
8. Clinical and Laboratory Standards Institute (CLSI). Performance standards for antimicrobial disk and dilution susceptibility tests for bacteria isolated from animals. 6. ed. Wayne, PA: CLSI; 2023.
9. Lee GY; Kim DH; Kim J; Jang YH; Kim JM; Park J; et al. Carriage of Staphylococcus schleiferi from canine otitis externa: antimicrobial resistance profiles and virulence factors associated with skin infection. Journal of Veterinary Science. 2019;20(2):e6.
10. Silva AC; Santos JB; Oliveira CR; Silva LM. Antimicrobial resistance and biofilm production in Staphylococcus spp. isolated from canine otitis externa: current panorama. Pesquisa Veterinária Brasileira. 2023;43:e01234.

Perfil Diagnóstico de Felinos Domésticos Atendidos no LAPAFOR -UNICENTRO: Estudo Retrospectivo de Afecções Morfológicas (2023–2024)

Clarisse Zuke Alves Busnello - Discente de medicina veterinária Universidade Estadual do Centro-Oeste, Pr
Ana Flávia Ribas Ferreira - Discente de medicina veterinária Universidade Estadual do Centro-Oeste, PR
Dandara Corrêa Rˆesch - Discente de medicina veterinária Universidade Estadual do Centro-Oeste, PR
Bruna Bonato - Discente de medicina veterinária Universidade Estadual do Centro-Oeste, PR
Jayme Augusto Peres - Docente de medicina veterinária Universidade Estadual do Centro-Oeste, PR

Resumo

Os felinos domésticos representam parcela crescente dos animais de companhia no Brasil, ampliando a demanda por diagnóstico veterinário especializado. O presente trabalho descreve o perfil diagnóstico de 81 felinos atendidos no Laboratório de Anatomia Patológica Veterinária da Universidade Estadual do Centro-Oeste (LAPAFOR-UNICENTRO), de fevereiro de 2023 a maio de 2024. Foram utilizados citologia (n=47; 58,0%), histopatologia (n=20; 24,7%) e necropsia (n=14; 17,3%). As afecções mais prevalentes foram esporotricose e neoplasias, com 24 casos cada (29,6%), seguidas por doenças diversas (n=28; 34,6%) e micoplasmose hemotrópica (n=5; 6,2%). A maioria dos animais era sem raça definida (SRD; 71/81; 87,7%), com distribuição equilibrada entre fêmeas (n=41) e machos (n=40). Os resultados evidenciam a esporotricose como zoonose emergente de relevância regional e as neoplasias como afecção de crescente importância clínica felina, reforçando o papel estratégico da anatomia patológica na vigilância em saúde animal e pública.

Palavras-chave: felinos; anatomia patológica; esporotricose.

Introdução

Os felinos domésticos (*Felis catus*) vêm conquistando espaço crescente entre os animais de companhia no Brasil, com população estimada em 27,1 milhões em 2021(1). Esse cenário amplia a demanda por exames de anatomia patológica necessários à

investigação das principais enfermidades da espécie(2). A citologia, a histopatologia e a necropsia constituem os pilares do diagnóstico morfológico veterinário, permitindo identificar processos inflamatórios, infecciosos, neoplásicos e causas de morte(3). Entre as afecções de maior relevância em felinos no Brasil destacam-se a esporotricose, zoonose emergente de impacto em saúde pública, e as neoplasias, cuja incidência cresce com o envelhecimento da população felina(4,5). Levantamentos regionais são fundamentais para subsidiar ações de vigilância em saúde animal e orientar a formação profissional. O presente trabalho objetivou descrever o perfil diagnóstico de felinos atendidos no LAPAV-UNICENTRO entre fevereiro de 2023 e maio de 2024, correlacionando as afecções com sexo, raça e faixa etária.

Relato de Caso

De fevereiro de 2023 a maio de 2024, foram realizados 81 exames em felinos no LAPAFOR-UNICENTRO: 47 citologias, 20 histopatológicas e 14 necropsias. Pela citologia, identificaram-se 20 casos de esporotricose, oito neoplasias, quatro casos de micoplasmose e 15 processos inflamatórios/infecciosos. Pela histopatologia, diagnosticaram-se 11 neoplasias, quatro esporotricoses e dois casos de histoplasmose. Nas necropsias, foram registrados quatro casos de neoplasias, quatro doenças intestinais, três traumas e rupturas, dois comprometimentos respiratórios, um caso gástrico e dois de outras afecções.

Em relação ao sexo, 41 animais eram fêmeas e 40 eram machos; entre os casos de esporotricose, 14 eram machos e dez eram fêmeas. Quanto à raça, 71 animais eram SRD, cinco Siameses, três Persas e dois Angorás. A média etária foi de 6,2 anos para os animais com esporotricose, 7,8 anos para os com neoplasias e 1,4 anos para os submetidos à necropsia. No total, 24 casos corresponderam a esporotricose, 24 a neoplasias, cinco a micoplasmose hemotrópica e 28 a doenças diversas.

Discussão

No presente estudo, a citologia foi o método diagnóstico mais empregado (58,0%; 47/81), seguida da histopatologia (24,7%; 20/81) e da necropsia (17,3%; 14/81). Essa distribuição reflete a valorização crescente do exame citopatológico na rotina clínica veterinária brasileira, técnica caracterizada por ser minimamente invasiva, de baixo custo, rápido processamento e amplamente aplicável na triagem de processos inflamatórios, infecciosos e neoplásicos(3,6). A histopatologia, por sua vez, permanece como padrão-ouro para a caracterização arquitetural das lesões e para o estadiamento oncológico preciso, sendo indispensável nos casos em que a citologia não fornece diagnóstico definitivo(7).

Ressalta-se que os dois métodos são complementares e não excludentes: a citologia orienta a conduta clínica imediata, enquanto a histopatologia fundamenta decisões terapêuticas de longo prazo, como protocolos quimioterápicos e margens cirúrgicas adequadas. A necropsia, realizada em 14 animais, mostrou-se ferramenta insubstituível para a elucidação de causas mortis e para a identificação de afecções não diagnosticadas em vida, papel amplamente reconhecido na literatura veterinária e fundamental para o aprimoramento diagnóstico contínuo dos serviços de patologia(8).

A esporotricose representou uma das afecções mais prevalentes desta casuística, com 24 casos (29,6%), sendo 20 diagnosticados por citologia e quatro por histopatologia. Causada predominantemente pelo *Sporothrix brasiliensis* no contexto brasileiro, a doença é atualmente classificada como zoonose emergente de relevância em saúde pública, com expansão geográfica progressiva para além do eixo Rio de Janeiro–São Paulo, onde os primeiros grandes surtos urbanos foram documentados(4,9). A ocorrência expressiva de casos em um laboratório do estado do Paraná é consonante com esse processo de expansão territorial e reforça a necessidade de vigilância epidemiológica regional permanente. O agente *S. brasiliensis* destaca-se por sua alta virulência e pela particular susceptibilidade dos felinos, que atuam como principais reservatórios e fontes de transmissão zoonótica ao ser humano, tornando o controle da doença na população felina uma medida prioritária de saúde pública(10,11).

O perfil epidemiológico dos animais acometidos pela esporotricose revelou predominância de machos (14/24; 58,3%) e média etária de 6,2 anos, achados em plena concordância com a literatura. Machos não castrados e com acesso à rua são considerados os de maior importância epidemiológica, pois seu comportamento territorial e reprodutivo os predispõe a ferimentos por mordeduras e arranhaduras, principais vias de inoculação do fungo(11,12). Estudo conduzido em São José do Rio Preto (SP) identificou que 73,5% dos felinos positivos eram machos, 96,3% adultos e 69,8% não castrados, reforçando esses fatores como determinantes na epidemiologia da doença(13). A média etária de 6,2 anos observada nesta série é coerente com o tempo de exposição acumulado ao ambiente de rua e ao contato com outros animais. Sob a perspectiva do controle da zoonose, esses dados reforçam a castração e a restrição do acesso à rua como as principais estratégias de redução do risco tanto para os felinos quanto para os proprietários e demais contactantes humanos, em especial indivíduos imunossuprimidos, para os quais a esporotricose pode assumir curso clínico grave.

As neoplasias igualmente totalizaram 24 casos (29,6%), distribuídos entre os três métodos diagnósticos: oito pela citologia, 11 pela histopatologia e quatro identificados à

necropsia. A maior resolução diagnóstica neoplásica pela histopatologia em relação à citologia reflete a superioridade daquele método para o estadiamento oncológico, em especial no contexto dos tumores mamários felinos, nos quais virtualmente a totalidade é maligna e o diagnóstico diferencial entre subtipos requer análise arquitetural do tecido(7,14). A média etária de 7,8 anos nos animais neoplásicos é concordante com o envelhecimento como principal fator de risco para o desenvolvimento de tumores em felinos domésticos, padrão amplamente descrito na literatura(15,16). Os casos diagnosticados à necropsia sugerem neoplasias de comportamento biológico agressivo ou diagnóstico tardio, situação frequentemente relatada em felinos que chegam ao atendimento oncológico em estadiamentos avançados, em razão da ainda reduzida procura por serviços especializados de oncologia veterinária felina no Brasil(17). Esse cenário ressalta a importância da conscientização dos tutores quanto à realização de exames preventivos periódicos, particularmente em animais com idade superior a sete anos, faixa etária em que a incidência de neoplasias aumenta de forma expressiva na espécie.

A micoplasmose hemotrópica felina foi diagnosticada em cinco animais (6,2%) exclusivamente pela pesquisa direta em esfregaço sanguíneo. Causada pelas espécies *Mycoplasma haemofelis*, *Candidatus Mycoplasma haemominutum* e *Candidatus Mycoplasma turicensis*, a infecção pode desencadear anemia hemolítica imunomediada de intensidade variável, sendo muitos animais portadores assintomáticos ou com doença subclínica(18,19). Embora a pesquisa direta seja acessível e de baixo custo, sua sensibilidade é reconhecidamente inferior à da Reação em Cadeia pela Polimerase (PCR), técnica de escolha para diagnóstico definitivo e identificação da espécie envolvida(20). A transmissão por ectoparasitas, especialmente a pulga *Ctenocephalides felis*, e a associação com imunossupressão por FeLV e FIV são fatores de risco bem estabelecidos para a manifestação clínica da infecção(21,22). A provável subnotificação dos casos de micoplasmose neste levantamento, decorrente das limitações de sensibilidade do método empregado, reforça a necessidade de incorporação da PCR na rotina diagnóstica dos laboratórios veterinários regionais, especialmente diante de animais anêmicos sem causa primária identificada.

Os 14 animais submetidos à necropsia apresentaram causas de morte diversas, com destaque para tumores (4 casos), doenças intestinais (4 casos), traumas e rupturas (3 casos), problemas respiratórios (2 casos) e afecções gástricas e outras (2 casos). A média etária de apenas 1,4 anos nesse grupo, significativamente inferior à observada nos animais com esporotricose e neoplasias, é compatível com a maior vulnerabilidade de felinos jovens a óbitos por causas agudas, como traumatismos físicos e doenças infecciosas graves. A

literatura indica que animais com até dois anos são proporcionalmente mais propensos a sofrer traumatismos e que o atropelamento está associado ao maior número de mortes por trauma em gatos(23). As afecções intestinais identificadas à necropsia podem ter etiologia infecciosa, parasitária ou obstrutiva, e seu diagnóstico definitivo frequentemente só se estabelece post-mortem, reiterando o papel insubstituível desse exame na medicina veterinária(8). Esses achados reforçam a necessidade de campanhas de conscientização sobre o manejo seguro de felinos jovens, incluindo a restrição ao ambiente interno, vacinação e vermifugação regulares, além de controle de ectoparasitas.

Em relação ao perfil racial, 87,7% dos animais (71/81) eram SRD, dado que reflete fielmente a composição da população felina brasileira, na qual gatos sem raça definida representam mais de 80% dos felinos adotados no país(1). Essa característica é consistentemente reportada em estudos epidemiológicos veterinários brasileiros, independentemente da afecção investigada. A distribuição equilibrada entre fêmeas (41) e machos (40) na casuística geral permitiu identificar associações epidemiológicas relevantes, como a maior prevalência de machos na esporotricose, consistente com o comportamento de risco descrito para a espécie. A análise do status reprodutivo, dado não disponível neste levantamento, seria importante para aprofundar a relação entre castração, acesso à rua e incidência das afecções diagnosticadas, representando uma perspectiva para estudos futuros. De modo geral, os resultados evidenciam que a esporotricose e as neoplasias são as principais afecções diagnosticadas em felinos atendidos no LAPAV-UNICENTRO no período estudado, refletindo tendências epidemiológicas nacionais e reforçando a importância da anatomia patológica veterinária como pilar do diagnóstico clínico-laboratorial na espécie.

Conclusão

A análise dos 81 felinos atendidos no LAPAFOR-UNICENTRO evidenciou a esporotricose e as neoplasias como afecções mais prevalentes, com 24 casos cada. A citologia destacou-se como método mais empregado, a histopatologia como padrão-ouro para estadiamento oncológico e a necropsia como ferramenta indispensável na elucidação de causas mortis em animais jovens. O predomínio de machos na esporotricose reforça a importância da castração e restrição do acesso à rua no controle da doença. A elevada frequência de neoplasias em animais com média de 7,8 anos aponta para maior atenção clínica ao paciente felino geriátrico. A predominância de animais SRD reflete a composição real da população felina brasileira e reforça a relevância de estudos epidemiológicos regionais para embasar políticas de saúde animal. Os dados obtidos contribuem para o

conhecimento da casuística felina no estado do Paraná e reforçam o papel estratégico da anatomia patológica veterinária na vigilância das principais afecções que acometem a espécie.

Referências

1. Instituto Pet Brasil. Censo Pet IPB 2022: população de animais de estimação no Brasil. São Paulo: Instituto Pet Brasil; 2022.
2. Beaver BV. Feline behavior: a guide for veterinarians. 2nd ed. Philadelphia: Saunders; 2003.
3. Meyer DJ, Raskin RE. Atlas de citologia de cães e gatos. 2. ed. Rio de Janeiro: Elsevier; 2011.
4. Gremião IDF, Menezes RC, Schubach TMP, Figueiredo ABF, Cavalcanti MC. Feline sporotrichosis: epidemiological and clinical aspects. Med Mycol. 2015;53(1):15-21.
5. Daleck CR, De Nardi AB. Oncologia em cães e gatos. 2. ed. Rio de Janeiro: Roca; 2016.
6. Rosolem MC, Moroz LR, Rodigheri SM, Neto UJC, Porto CD, Hanel JS. Estudo retrospectivo de exames citológicos realizados em um Hospital Veterinário Escola em um período de cinco anos. Arq Bras Med Vet Zootec. 2013;65(3):751-7.
7. Cassali GD, Lavalle GE, De Nardi AB, Ferreira E, Bertagnolli AC, Estrela-Lima A, et al. Consensus for the diagnosis, prognosis and treatment of canine mammary tumors. Braz J Vet Pathol. 2011;4(2):153-80.
8. Barros CSL. A importância da necropsia em medicina veterinária. Pesq Vet Bras. 2022;42:e07128.
9. Silva MBT, Costa MM, Torres CCS, Galhardo MCG, Valle ACFD, Magalhães MAF, et al. Esporotricose urbana: epidemia negligenciada no Rio de Janeiro, Brasil. Cad Saúde Pública. 2012;28(10):1867-80.
10. Rodrigues AM, de Hoog GS, de Camargo ZP. Emerging sporotrichosis is driven by clonal and recombinant Sporothrix species. Emerg Microbes Infect. 2014;3(1):e32.
11. Andrade VC, Lima EQ, Pereira SA, Gremião IDF. Esporotricose felina: aspectos epidemiológicos, clínicos e diagnósticos. Pubvet. 2021;15(4):1-12.
12. Gremião IDF, Miranda LHM, Reis EG, Rodrigues AM, Pereira SA. Zoonotic epidemic of sporotrichosis: cat to human transmission. PLoS Pathog. 2017;13(1):e1006077.
13. Madrid IM, Mattei AS, Fernandes CG, Nobre MO, Meireles MCA. Epidemiological findings and laboratory evaluation of sporotrichosis: a description of 103 cases in cats and dogs in southern Brazil. Mycopathologia. 2011;173(4):265-73.

14. Cassali GD, Bertagnolli AC, Ferreira E, Damasceno K, Gamba C, Campos CB. Canine mammary mixed tumour with cartilaginous differentiation: pathological and immunohistochemical characterization. J Comp Pathol. 2008;138(2-3):168-72.
15. Blackwood L, Murphy S, Buracco P, De Vos JP, De Fornel-Thibaud P, Hirschberger J, et al. European consensus document on mast cell tumours in dogs and cats. Vet Comp Oncol. 2012;10(3):e1-29.
16. Ricarte V. Estudo epidemiológico de neoplasias em gatos atendidos no setor de oncologia veterinária do hospital veterinário da Universidade Federal de Uberlândia no período de 2015 a 2020 [monografia]. Uberlândia: Universidade Federal de Uberlândia; 2021.
17. Pinello K, Lima AE, Cassali GD, De Nardi AB, Lavalle GE, Faria JC, et al. Malignancy analysis of neoplasms in dogs and cats. Vet Sci. 2022;9(10):535.
18. Messick JB. Hemotrophic mycoplasmas (hemoplasmas): a review and new insights into pathogenic potential. Vet Clin Pathol. 2004;33(1):2-13.
19. George JW, Rideout BA, Griffey SM, Pedersen NC. Effect of preexisting FeLV infection or FeLV and feline immunodeficiency virus coinfection on pathogenicity of the small variant of Haemobartonella felis in cats. Am J Vet Res. 2002;63(8):1172-8.
20. Petry LDS. Micoplasmas hemotrópicos em felinos domésticos na cidade de Santa Maria, Rio Grande do Sul, Brasil [dissertação]. Santa Maria: Universidade Federal de Santa Maria; 2016.
21. Woods JE, Wisnewski N, Lappin MR. Attempted transmission of Candidatus Mycoplasma haemominutum and Mycoplasma haemofelis by feeding cats infected Ctenocephalides felis. Am J Vet Res. 2005;66(6):1008-12.
22. Roura X, Peters IR, Altet L, Tabar MD, Barker EN, Planellas M, et al. Prevalence of hemotropic mycoplasmas in healthy and unhealthy cats and dogs in Spain. J Vet Diagn Invest. 2010;22(2):270-4.
23. Lima CR, Silva AS, Quessada AM, Costa FCS, Freitas MV. Achados anatomopatológicos de trauma em felino: relato de caso. An Josif IFSULDEMINAS. 2018;10(1):1-6.
24. Rolim VM, Pavarini SP, Campos FS, Motta J, Oliveira L, Lorenzett MP, et al. Clinical, pathological, immunohistochemical and molecular characterization of feline chronic gingivostomatitis. J Feline Med Surg. 2017;19(4):403-9.

Perfil dos atendimentos de pets não convencionais e animais de vida livre em uma clínica veterinária escola

Nathália Martins Melo[1]; Gabrielly Letícia Damazio dos Santos[1]; Giovanna Munarin[1]; Yanni Gabriele Dynarowski Lopes[1]; Robson Júnior Piontkovsky[2]; Juliano Biolchi[2]
[1] Graduanda em Medicina Veterinária, Centro Universitário UniCesumar, Curitiba, PR.
[2] Docente do curso de Medicina Veterinária, Centro Universitário UniCesumar, Curitiba, PR.

RESUMO

A crescente demanda por pets não convencionais e o atendimento à animais de vida livre tem ampliado a demanda por profissionais capacitados. Este trabalho relata a casuística de atendimento de pets não convencionais e animais de vida livre na clínica veterinária escola da UniCesumar Curitiba durante um período de um ano. Foram realizados 144 atendimentos, dentre eles 101 (70,14%) pets não convencionais e 43 (29,86%) animais de vida livre. Os mamíferos foram predominantes nos atendimentos dos animais de companhia com as principais ordens rodentia e lagomorfa, e nos animais de vida livre houve predominância da classe aviária. Enquanto os pets eram realizados em sua maioria atendimentos de rotina, os animais silvestres eram atendidos em decorrência de lesões e patologias que colocavam em risco sua vida. Esses dados reforçam a necessidade de mais estudos sobre a casuística e prevalência destes atendimentos em diversas regiões do Brasil e do mundo.

PALAVRAS-CHAVE: Animais exóticos; Fauna silvestre; Resgate e reabilitação.

INTRODUÇÃO

A guarda de pets não convencionais tem demonstrado um crescimento progressivo nas últimas décadas, resultando em uma demanda crescente por assistência médico-veterinária especializada. Esse cenário foi intensificado pelas restrições impostas pela pandemia de COVID-19, período em que mudanças psicossociais e comportamentais impulsionaram a aquisição de novos animais de estimação, com taxas de aquisição de aves e pequenos mamíferos chegando a cerca de 46 (1).

A ascensão na manutenção de espécies exóticas como animais de companhia tem impulsionado, de forma concomitante, a procura por espécimes da fauna silvestre e de vida livre, qual fomenta o tráfico (2). Por conseguinte, políticas públicas e serviços institucionais têm sido estabelecidos para a gestão, triagem e tratamento de fauna vitimada (1).

Nesse contexto, estudos retrospectivos de casuística clínica tornam-se ferramentas fundamentais, pois permitem identificar o perfil epidemiológico dos pacientes, fornecendo subsídios para o planejamento de serviços veterinários (3).

O presente trabalho objetiva descrever e analisar os atendimentos realizados em pets não convencionais e animais de vida livre na Clínica Veterinária Escola da UniCesumar Curitiba, compreendendo o período entre junho de 2025 e julho de 2026.

MATERIAL E MÉTODOS

Foi realizado um estudo retrospectivo descritivo dos atendimentos de PNC e AVL realizados na Clínica Veterinária Escola da UniCesumar, Curitiba-PR, entre junho de 2025 e junho de 2026. Os dados foram obtidos a partir da análise dos registros clínicos dos pacientes atendidos no período. Foram coletadas informações referentes ao grupo zoológico, ordem taxonômica e principal motivo do atendimento. Os PNC foram atendidos de munícipes, enquanto os AVL foram encaminhados pelo Instituto Água e Terra (IAT) do Estado do Paraná. Os dados foram organizados em planilhas e analisados por estatística descritiva, sendo apresentados em frequência absoluta (n) e relativa (%).

RESULTADOS

Durante o período avaliado foram realizados 144 atendimentos, dos quais 101 (70,14%) corresponderam aos PNC e 43 (29,86%) a AVL. Entre os PNC, os mamíferos representaram o grupo mais frequentemente atendido (65,67%), com destaque para as ordens Rodentia e Lagomorpha. Entre os AVL, observou-se maior frequência de aves (67,45%), distribuídas em diferentes ordens taxonômicas. A distribuição dos atendimentos por classe e ordem está apresentada na Tabela 1.

Tabela 1. Distribuição dos PNC e AVL realizados na Clínica Veterinária Escola da UniCesumar, Curitiba-PR, entre junho de 2025 e junho de 2026.

CLASSE	ORDEM	Nº DE CASOS	(%)	Nº DE CASOS	(%)
		PETS NÃO-CONVENCIONAIS			
AVES	Psittaciformes	15	80,65	18	18,18
	Passeriformes	2	12,90		
	Galliformes	1	6,45		
MAMÍFEROS	Rodentia	33	50,0	66	66,67
	Lagomorfa	31	46,97		
	Primates	2	3,03		
RÉPTEIS	Testudines	13	92,86	14	14,14
	Squamata	1	7,14		
PEIXES	Cypriniformes	1	100	1	1,01
		VIDA LIVRE			
AVES	Strigiformes	8	27,61	29	67,45
	Pelecaniformes	4	13,80		
	Accipitriformes	3	10,35		
	Falconiformes	3	10,35		
	Piciformes	3	10,35		
	Passeriformes	2	6,89		
	Psittaciformes	2	6,89		
	Columbiformes	1	3,44		
	Coraciiformes	1	3,44		

	Galliformes	1	3,44		
	Gruiformes	1	3,44		
MAMÍFEROS	Artiodactyla	3	25,01	12	27,91
	Primates	3	25,01		
	Carnivora	2	16,66		
	Rodentia	2	16,66		
	Didelphimorphia	1	8,33		
	Pilosa	1	8,33		
RÉPTEIS	Testudines	1	100	1	2,32
ANFÍBIOS	Anura	1	100	1	2,32

Quanto aos motivos de atendimento, consultas de rotina (43,57%) e avaliações pré-cirúrgicas eletivas (14,85%) foram as principais demandas observadas nos PNC. Em contrapartida, os AVL foram atendidos predominantemente em decorrência de afecções traumáticas, destacando-se fraturas (25,6%), escoriações (11,64%) e traumatismo cranioencefálico (11,64%). A distribuição das principais afecções encontra-se apresentada na Tabela 2.

Tabela 2. Distribuição das afecções observadas em PNC e de AVL atendidos na Clínica Veterinária Escola da UniCesumar, Curitiba-PR, entre junho de 2025 e junho de 2026.

AFECÇÃO	Nº DE CASOS	PERCENTUAL (%)
PETS NÃO-CONVENCIONAIS		
Consulta de rotina	44	43,57
Consulta pré-cirúrgica eletiva	15	14,85
Dermatopatia infeciosa	7	6,93
Dermatopatia não- infecciosa	7	6,93
Sexagem/microchipagem	5	4,95
Traumas	5	4,95
Infecção	4	3,96
Odontopatias	3	2,97
Nodulações	3	2,97
Tricobezoar	3	2,97
Afecções de sistema reprodutor	2	1,98
Outros*	3	2,97
Total	**101**	**100**
VIDA LIVRE		
Fraturas	11	25,60
Escoriações	5	11,64
Trauma crânio encefálico	5	11,64
Apatia	4	9,31
Maus tratos/apreensão	3	6,98
Infecções	2	4,65
Filhote saudável	2	4,65
Oftalmopatias	2	4,65
Outros**	9	20,88

Total	**43**	**100**

*Oftalmopatia; Hepatopatia e Prenhez
**Tríade neonatal; Ataque de animais domésticos; Armadilha de cola; Pneumonia aspirativa; Trauma automobilístico; Eletrocussão; Triagem para empreendimento de fauna; Reação periosteal e Hipovitaminose.

DISCUSSÃO

É perceptível que as aves são a maioria (67,45%) dos atendimentos entre os AVL, isso se deve à quantidade de indivíduos na fauna brasileira, é perceptível também a diversidade de ordens atendidas desse grupo, evidenciando a biodiversidade que o Brasil possui (3). Já com os PNC há uma concentração maior de mamíferos (66,67%), em especial as ordens rodentia (32,67%) e lagomorfa (30,69%), devido a popularidade destes animais como companhia que é emergente nos últimos anos (1).

Há uma discrepância entre as afecções que levam ao atendimento em animais mantidos por seres humanos e os de vida livre, os PNC passam por atendimentos em razão de afecções menos urgentes ou até mesmo para profilaxia como castrações eletivas e consultas de rotina, enquanto os AVL são atendidos em caráter de urgência e até emergência.

Nos PNC, observou-se menor diversidade de afecções, sendo a consulta de rotina o principal motivo de atendimento (43,57%), isso pode ocorrer pela crescente ênfase na posse responsável e prevenção de doenças entre a sociedade, além do caráter gratuito do atendimento, que incentiva a procura mesmo na ausência de doença (1). Além disso, as doenças nestes animais estão relacionadas a erros de manejo comumente cometidos por responsáveis mal instruídos, o que colabora com a menor distribuição. Embora as aves sejam mais populares que os gatos como pets no Brasil (2), neste relato houve maior número de atendimentos de mamíferos, especialmente das ordens Rodentia e Lagomorpha.

CONCLUSÃO

Há uma diferença grande entre as ordens atendidas entre PNC e AVL e os motivos que levam o animal ao atendimento veterinário. Sendo entre os PNC mais comuns os mamíferos e consultas e procedimentos de rotina. Nos AVL predominam as aves e afecções que colocam em risco a vida e qualidade de vida do paciente.

REFERÊNCIAS

1. Almeida, R. S.; Silva, A. N.; Pinto, E. V. A crescente demanda por animais silvestres de estimação entre 2021 e 2025 no Brasil. Rev Ibero-Am Humanid Ciênc Educ. 2025;11(12).

2. Associação Brasileira das Empresas do Setor de Animais de Estimação. Dados de mercado. São Paulo: ABEMPET; 2025.
3. Cubas, Z. S.; Silva, J. C. R.; Catão-Dias, J. L. Tratado de Animais Selvagens: Medicina Veterinária. 3. ed. Barueri: Manole; 2026.

Perfil epidemiológico de cães diagnosticados com otite externa

Daniel Kamimura Barbosa Silva - Discente do quarto ano do Curso de Graduação em Medicina Veterinária da Universidade de Uberaba (UNIUBE), MG.

Ryan Carlos de Paula Terezan - Discente do quarto ano do Curso de Graduação em Medicina Veterinária da Universidade de Uberaba (UNIUBE), MG.

Rodrigo Supranzetti de Rezende - Docente do programa de pós-graduação em Sanidade e Produção Animal nos Trópicos, Universidade de Uberaba (UNIUBE), MG.

Thaysa de Castro Lourenço - Aluna do programa de pós-graduação em Sanidade e Produção Animal nos Trópicos, Universidade de Uberaba (UNIUBE), MG.

Renato Linhares Sampaio - Docente do programa de pós-graduação em Sanidade e Produção Animal nos Trópicos, Universidade de Uberaba (UNIUBE), MG.

RESUMO

A otite externa é uma das afecções mais frequentes na clínica de pequenos animais, de caráter multifatorial, e a identificação do perfil epidemiológico dos pacientes acometidos é fundamental para orientar estratégias preventivas e o rastreamento clínico. Objetivou-se caracterizar o perfil epidemiológico de cães diagnosticados com otite externa atendidos no Hospital Veterinário, em um período de 10 anos. Realizou-se estudo retrospectivo com 1.641 swabs auriculares provenientes de 1.452 cães atendidos entre 2015 e 2025. Raça, sexo e faixa etária foram analisados por qui-quadrado de aderência, teste binomial e qui-quadrado de Pearson com V de Cramér, adotando-se $\alpha=0,05$. Cães sem raça definida (SRD) e Shih Tzu foram as raças mais prevalentes, representando 46,4% e 13,0% da casuística, respectivamente, totalizando 59,4% dos casos ($\chi^2=8.774,57$; $p<0,001$). A distribuição etária apresentou padrão bimodal ($\chi^2=69,50$; gl=3; $p<0,001$), com picos em filhotes (0–36 meses: 29,0%) e idosos (>109 meses: 31,8%), que superaram amplamente as faixas adultas intermediárias (37–72m: 20,0% e 73–108m: 19,3%; $p<0,001$). Fêmeas foram significativamente mais prevalentes (52,9% vs. 47,1%; $p=0,021$). Raça e faixa etária apresentaram associação significativa ($\chi^2=165,54$; $p<0,001$; V=0,206), com Pitbull e Border Collie concentrados em filhotes e Poodle e Lhasa Apso predominando em idosos. Concluiu-se que o perfil predominante foi de cães SRD ou Shih Tzu, do sexo feminino, com distribuição bimodal concentrada em filhotes e idosos, sugerindo grupos de risco distintos em diferentes fases da vida, o que deve orientar ações preventivas e o rastreamento clínico direcionado na rotina veterinária.

Palavras chave: Dermatologia veterinária; Epidemiologia Veterinária; Microbiologia Veterinária; Clínica médica de cães

INTRODUÇÃO

A otite externa é uma das afecções mais frequentes na clínica de pequenos animais e apresenta caráter multifatorial, com variáveis do hospedeiro que podem estar relacionadas com a raça, sexo e faixa etária. Identificar o perfil epidemiológico dos pacientes acometidos é fundamental para orientar estratégias preventivas e de rastreamento clínico, além de contribuir para que o tratamento seja mais acertivo (1; 2).

OBJETIVOS

Objetivou-se caracterizar o perfil dos cães diagnosticados com otite, atendidos em um Hospital Veterinário, em um período de 10 anos, investigando a distribuição por raça, sexo e faixa etária e as associações entre essas variáveis.

MATERIAL E MÉTODOS

A pesquisa utilizou a metodologia de um estudo retrospectivo com 1.641 swabs auriculares provenientes de 1.452 cães diagnosticados com otite, atendidos no Hospital Veterinário, entre 2015 e 2025. Todos os episódios foram incluídos independentemente do resultado da cultura bacteriana. A unidade de análise foi o episódio de atendimento. Raça, sexo e faixa etária (0–36m, 37–72m, 73–108m, >109m) foram analisados por qui-quadrado de aderência (H0: distribuição uniforme) e teste binomial (sexo). Correlações entre variáveis foram avaliadas por qui-quadrado de Pearson com V de Cramér e ANOVA one-way, com post-hoc de Bonferroni. Adotou-se $\alpha=0,05$.

RESULTADOS E DISCUSSÃO

SRD e Shih Tzu foram as raças mais prevalentes (46,4% e 13,0%), somando 59,4% da casuística ($\chi^2=8.774,57$; $p<0,001$). Entre raças puras, o Shih Tzu destacou-se com frequência mais que o dobro da terceira colocada (Poodle: 5,4%), padrão consistente com a literatura e atribuível à conformação auricular e predisposição a dermatites atópicas. A distribuição etária apresentou padrão bimodal ($\chi^2=69,50$; gl=3; $p<0,001$), com picos em filhotes (0–36m: 29,0%) e idosos (>109m: 31,8%), que não diferiram entre si ($p=0,633$) mas superaram amplamente as faixas adultas intermediárias (37–72m: 20,0% e 73–108m: 19,3%; $p<0,001$). A mediana de idade foi 77 meses (6,4 anos). Fêmeas foram

significativamente mais prevalentes (52,9% vs. 47,1%; p=0,021). Raça e faixa etária apresentaram associação significativa (χ^2=165,54; p<0,001; V=0,206): Pitbull e Border Collie concentraram-se em filhotes (>45% na faixa 0–36m), enquanto Poodle e Lhasa Apso predominaram em idosos (60,2% e 54,8% na faixa >109m). A associação raça × sexo foi borderline (p=0,073), com Fox Paulistinha (79,2% fêmeas) e Pastor Alemão (68,0% machos) nos extremos.

Em 1.452 cães diagnosticados com otite, o perfil predominante foi SRD ou Shih Tzu, sexo feminino, com distribuição bimodal concentrada em filhotes e idosos. Esses achados sugerem grupos de risco distintos em diferentes fases da vida, o que deve orientar ações preventivas e o rastreamento clínico direcionado na rotina veterinária.

A elevada frequência de otite externa observada neste estudo reforça o caráter comum e multifatorial dessa afecção na clínica de pequenos animais, sendo consistentemente descrita como uma das principais causas de atendimento dermatológico em cães. A otite externa está frequentemente associada a fatores predisponentes, primários e perpetuantes, incluindo conformação auricular, umidade, alergias e alterações na microbiota do conduto auditivo (3).

A predominância de cães sem raça definida (SRD), seguida pela elevada participação do Shih Tzu, corrobora achados prévios da literatura. Embora os SRD representem uma parcela significativa da população canina brasileira — o que pode justificar sua alta ocorrência — a expressiva participação do Shih Tzu sugere predisposição racial. Alguns estudos indicam que raças com orelhas pendulares, canais auditivos estreitos e maior predisposição a dermatites alérgicas apresentam maior risco de desenvolver otite externa, o que se aplica diretamente a essa raça (4).

O padrão etário bimodal identificado, com maior ocorrência em filhotes e cães idosos, também possui respaldo fisiopatológico. Em animais jovens, a imaturidade do sistema imunológico e a maior exposição a agentes infecciosos podem favorecer o desenvolvimento da doença. Por outro lado, em cães idosos, fatores como imunossenescência, doenças endócrinas e alterações crônicas da pele contribuem para maior suscetibilidade. Esse comportamento reforça a necessidade de abordagens clínicas diferenciadas conforme a faixa etária (2).

A discreta predominância de fêmeas, embora estatisticamente significativa, deve ser interpretada com cautela, uma vez que a literatura não demonstra consenso sobre predisposição sexual para otite externa. Fatores hormonais podem influenciar indiretamente a integridade cutânea e a resposta inflamatória, mas não configuram, isoladamente, um fator de risco consistente (1).

A associação significativa entre raça e faixa etária sugere que determinados perfis populacionais apresentam risco diferenciado ao longo da vida. Raças como Poodle e Lhasa Apso, com maior frequência em animais idosos, podem refletir condições crônicas e recorrentes, enquanto a maior ocorrência em filhotes de raças como Pitbull e Border Collie pode estar relacionada a fatores ambientais e infecciosos iniciais. Esse achado é particularmente relevante do ponto de vista clínico, pois permite direcionar estratégias de prevenção e monitoramento mais específicas (1).

Dessa forma, os resultados deste estudo contribuem para o entendimento epidemiológico da otite externa em uma população regional, reforçando a importância da identificação de grupos de risco. A aplicação desses dados na rotina clínica pode favorecer o diagnóstico precoce, a implementação de medidas preventivas e a individualização do manejo terapêutico, reduzindo a recorrência e a cronicidade da doença.

CONCLUSÕES

O perfil epidemiológico predominante de cães com otite externa é composto por fêmeas e animais sem raça definida ou da raça Shih Tzu, que se destaca como a raça pura mais prevalente na casuística da afecção. A distribuição etária dos pacientes acometidos apresenta um padrão bimodal, com picos de ocorrência concentrados em filhotes e cães idosos, superando amplamente as ocorrências em animais adultos intermediários. O sexo do animal não possui associação consistente com a raça do paciente. A identificação desses grupos de risco distintos permite direcionar estratégias preventivas e orientar o rastreamento clínico na rotina veterinária.

Referências

1) DeBoer DJ. Otitis externa: a multifactorial disease. Vet Clin North Am Small Anim Pract. 2003;33(2):287-307.

2) Nelson RW, Couto CG. Small Animal Internal Medicine. Elsevier; 2019.

3) Noli C, Colombo S, Cornegliani L. Dermatology of the Dog and Cat. Edra; 2011.

4) Scott DW, Miller WH, Griffin CE. Muller & Kirk's Small Animal Dermatology. Saunders; 2001.

5) August JR. Otitis externa: clinical and experimental observations. Vet Clin North Am Small Anim Pract. 1988;18(4):731-42.

Perfil epidemiológico de neoplasias diagnosticadas por histopatologia em cães e gatos no oeste de catarinense: estudo retrospectivo de 436 casos

Lucas Luís Filippi; João Victor de Oliveira Ramos; Stefani Mendonça Schafer; Jéssica Auxiliadora Rocha Rego; Gustavo Felipe Gois Padilha Hugen; Débora Cristina Olsson.

Resumo: O aumento da expectativa de vida dos animais de companhia tem sido acompanhado por maior ocorrência de enfermidades neoplásicas, tornando a oncologia uma área de crescente relevância na medicina veterinária. Neste contexto, o exame histopatológico permanece como método de referência para o diagnóstico e determinação do comportamento biológico tumoral. O presente estudo teve como objetivo caracterizar o perfil epidemiológico das neoplasias diagnosticadas em cães e gatos na região oeste de Santa Catarina. Foram avaliados retrospectivamente 436 laudos histopatológicos emitidos pelo Laboratório de Patologia Animal do Instituto Federal Catarinense – Campus Concórdia, entre janeiro de 2016 e janeiro de 2026. As variáveis analisadas incluíram espécie, raça, idade, localização anatômica da lesão e comportamento biológico. Observou-se predominância de caninos (87,8%) em relação aos felinos (12,2%), bem como maior frequência de animais com raça definida (56,6%). A idade média dos pacientes foi de 9,58 ± 3,52 anos. Os sistemas tegumentar (n=198) e mamário (n=163) constituíram os principais sítios anatômicos acometidos. As neoplasias malignas representaram 58,5% dos casos avaliados. Os felinos apresentaram frequência significativamente maior de tumores malignos quando comparados aos caninos (p=0,0005). De forma semelhante, as neoplasias mamárias demonstraram maior taxa de malignidade em relação às lesões tegumentares (p=0,0004). Entre os diagnósticos morfológicos mais frequentes destacaram-se o carcinoma tubular mamário e o carcinoma de células escamosas. Os resultados demonstram que o perfil oncológico regional acompanha o padrão observado em outras casuísticas nacionais, caracterizado pela elevada ocorrência de neoplasias em animais geriátricos e pela predominância de tumores cutâneos e mamários. Adicionalmente, a maior agressividade observada em felinos e nas neoplasias mamárias reforça a importância do diagnóstico precoce e da adoção de estratégias preventivas voltadas principalmente aos pacientes idosos.

Palavras-chave: Oncologia veterinária; Patologia veterinária; Tumores mamários; Animais de companhia; Prevalência.

Introdução

Os avanços na medicina veterinária preventiva, nutricional e terapêutica aumentaram a esperança de vida dos animais de companhia, favorecendo o crescimento da incidência de doenças degenerativas, como as neoplasias (1). Atualmente, o cancro

representa uma das principais causas de mortalidade em cães idosos, refletindo o acúmulo de mutações e exposição ambiental (1). A oncogênese é multifatorial, envolvendo fatores genéticos, hormonais, senilidade e fatores ambientais, como radiação e agentes carcinogênicos (2). Em felinos, certas neoplasias apresentam comportamento mais agressivo e metastático, nomeadamente tumores mamários e linfoproliferativos (3,4).

O exame histopatológico permanece o método de referência diagnóstico, permitindo a classificação tumoral, a avaliação prognóstica e a definição terapêutica (5). Levantamentos retrospectivos estabelecem o perfil epidemiológico regional, aprimorando as estratégias oncológicas (1). Estudos demonstram a predominância de tumores tegumentares e mamários em cães e gatos, associados à senilidade (1,2), evidenciando também a maior agressividade biológica e menor sobrevida nas neoplasias felinas (3,4).

O presente trabalho objetivou realizar um levantamento retrospectivo das neoplasias diagnosticadas por histopatologia em cães e gatos no Laboratório de Patologia Animal do Instituto Federal Catarinense – Campus Concórdia, caracterizando o perfil epidemiológico, anatômico e biológico na região oeste de Santa Catarina.

Material e Métodos

Realizou-se um estudo retrospectivo, observacional e descritivo mediante a análise de 436 laudos histopatológicos provenientes do arquivo do Laboratório de Patologia Animal do Instituto Federal Catarinense (IFC) – Campus Concórdia, referentes ao período compreendido entre janeiro de 2016 e abril de 2026. Foram adotados como critérios de inclusão apenas os laudos histopatológicos de cães e gatos que apresentavam diagnóstico definitivo e conclusivo de neoplasia, sendo excluídas requisições clínicas incompletas ou com amostras em autólise.

Figura 01. Paciente, Felino, atendido no CPCC com casuística neoplásica.

Fonte: Acervo próprio, 2025.

As variáveis clínico-epidemiológicas extraídas das fichas de requisição compreenderam a espécie, raça, idade (estratificada por faixas etárias), localização anatômica da neoplasia e o comportamento biológico tumoral. As neoplasias foram classificadas de acordo com o sistema anatômico acometido e categorizadas como benignas ou malignas, baseando-se estritamente nos critérios histomorfológicos de malignidade descritos na literatura anátomo-patológica veterinária de referência. Os dados coletados foram tabulados e submetidos à análise estatística descritiva e inferencial, utilizando-se o teste do qui-quadrado de Pearson para a avaliação de associação entre as variáveis de interesse, considerando-se significância estatística quando $p < 0,05$.

Resultados e Discussão

Observou-se predominância da espécie canina (87,8%) em relação à felina (12,2%), bem como maior frequência de animais com raça definida (56,6%) **(Figura 3)**. A idade média dos pacientes foi de 9,58 ± 3,52 anos, evidenciando maior ocorrência de neoplasias em animais geriátricos. Os sistemas tegumentar (n=198) e mamário (n=163) constituíram os principais sítios anatômicos acometidos **(Figura 4)**. Entre os diagnósticos morfológicos mais frequentes destacaram-se o carcinoma tubular mamário, o carcinoma de células escamosas e o mastocitoma.(1)

Figura 03. Perfil demográfico dos pacientes atendidos, demonstrando a distribuição percentual das neoplasias de acordo com a espécie (canina e felina) e o status racial.

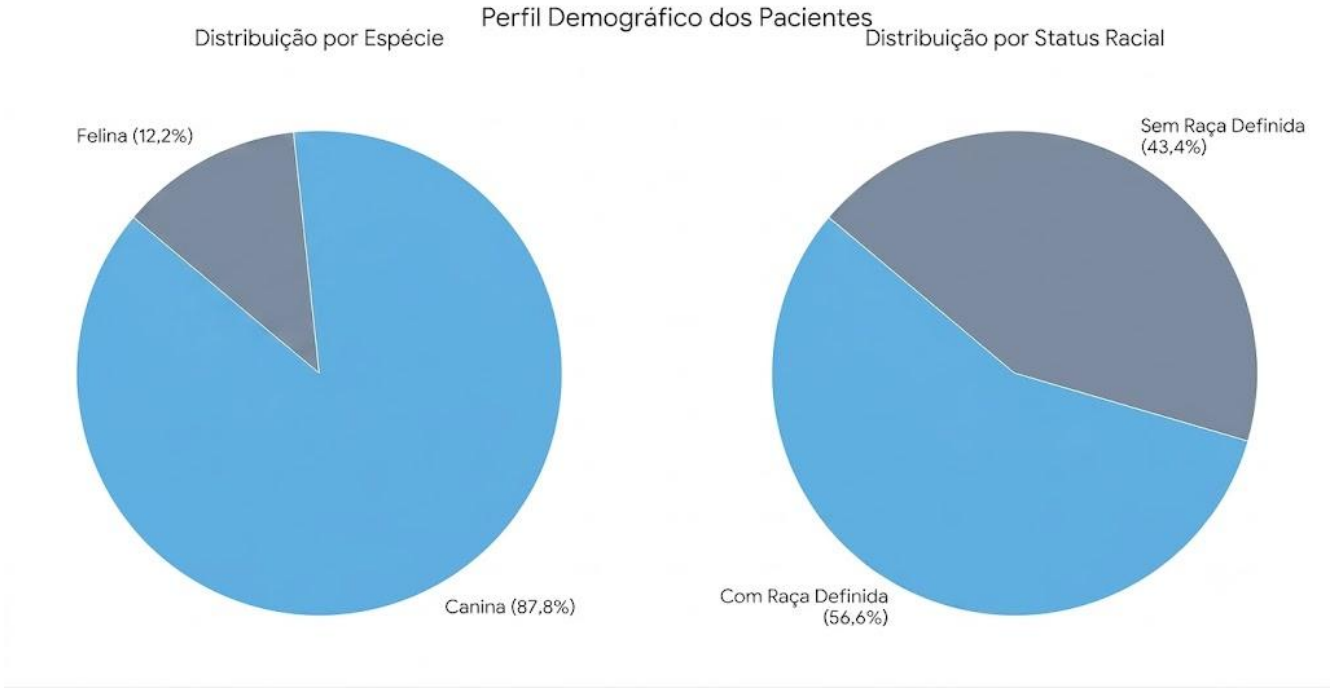

Figura 04. Frequência absoluta dos principais sítios anatômicos acometidos por neoplasias, com destaque para os sistemas tegumentar e mamário.

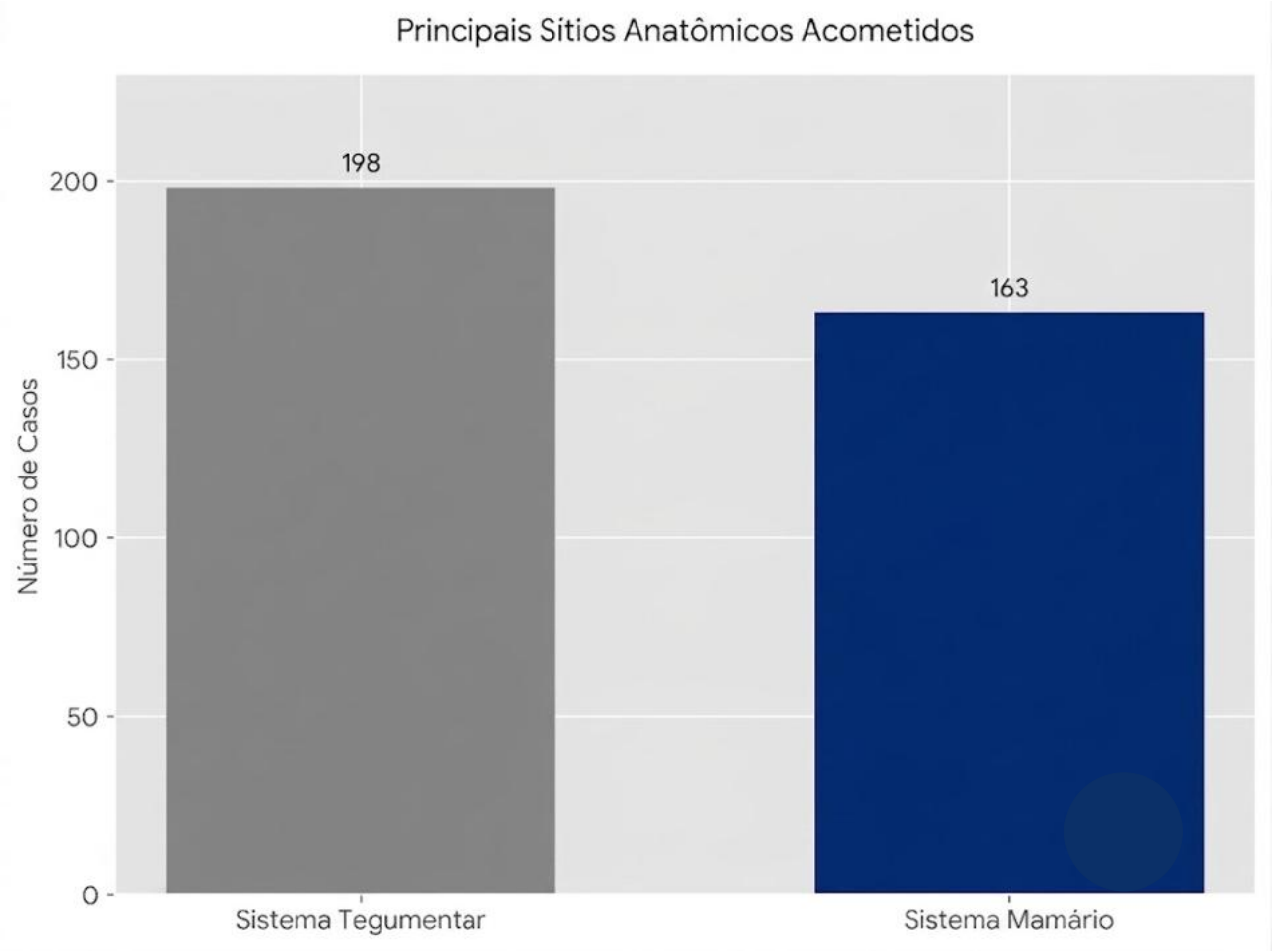

O perfil etário observado reforça a senilidade como importante fator de risco para o desenvolvimento tumoral, resultado compatível com levantamentos epidemiológicos realizados em diferentes regiões do Brasil. Da mesma forma, a elevada frequência de neoplasias tegumentares e mamárias acompanha o padrão descrito na literatura veterinária, refletindo a ampla exposição desses tecidos a fatores ambientais, hormonais e genéticos associados à carcinogênese. Animais com raça definida corresponderam a 56,6% dos casos avaliados, sugerindo uma forte influência genética e a predisposição racial atrelada a linhagens específicas no desenvolvimento tumoral. (1,2).

Quanto ao comportamento biológico, 58,5% das neoplasias foram classificadas como malignas **(Figura 5)**. Observou-se associação significativa entre espécie e malignidade tumoral (p=0,0005), com os felinos apresentando maior proporção de neoplasias malignas quando comparados aos caninos. De maneira semelhante, verificou-se associação entre localização anatômica e comportamento biológico

(p=0,0004), sendo as neoplasias mamárias significativamente mais malignas do que aquelas localizadas no sistema tegumentar. (3, 4)

Figura 05. Distribuição proporcional do comportamento biológico das neoplasias diagnosticadas, evidenciando a predominância de tumores malignos (58,5%) sobre os benignos (41,5%).

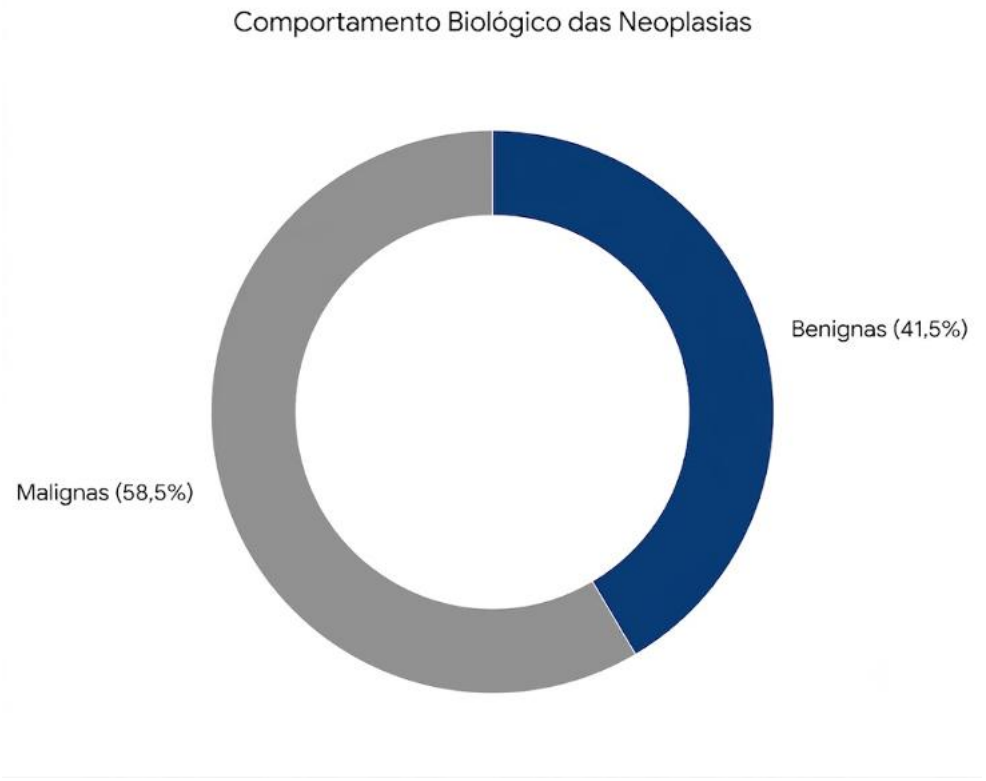

A análise por sistemas revelou que o tecido mamário apresentou uma taxa de malignidade estatisticamente superior em comparação ao sistema tegumentar (p=0,0004). Essa diferença consolida o entendimento sobre o elevado potencial invasivo e metastático das neoplasias mamárias em pequenos animais. Consequentemente, esses achados ressaltam a urgência de um diagnóstico precoce e de um estadiamento tumoral rigoroso, aliados a uma abordagem cirúrgica oncológica rápida e precisa, especialmente nos pacientes felinos.

Por fim, os resultados obtidos evidenciam a importância estratégica do Laboratório de Patologia Animal do IFC – Campus Concórdia como um centro regional de excelência e apoio diagnóstico em oncologia veterinária. O levantamento contínuo desses dados permite não apenas uma melhor compreensão do perfil epidemiológico das afecções tumorais na região oeste catarinense, mas também fornece subsídios científicos valiosos para o aprimoramento das condutas clínicas, cirúrgicas e preventivas adotadas pelos profissionais da área.

Conclusões

O perfil epidemiológico das neoplasias diagnosticadas na região oeste de Santa Catarina caracteriza-se pela predominância de tumores em cães idosos, especialmente envolvendo os sistemas tegumentar e mamário. Apesar da maior frequência de casos em caninos, os felinos apresentaram proporção significativamente superior de neoplasias malignas. Adicionalmente, os tumores mamários demonstraram comportamento biológico mais agressivo quando comparados às lesões tegumentares. Esses achados reforçam a importância do diagnóstico precoce, do acompanhamento clínico sistemático de pacientes geriátricos e da implementação de estratégias preventivas voltadas especialmente à oncologia mamária e felina.

Referências

1. Barboza DV, Grala CX, Da Silva EC, Salame JP, Bernardi A, Da Silva CB et al. Estudo retrospectivo de neoplasmas em animais de companhia atendidos no Hospital de Clínicas Veterinárias da Universidade Federal de Pelotas durante 2013 a 2017. PubVet 2019; 13(4):1-12.
2. Souza ACF, Pascoli AL, Ferreira MGPA, Reis Filho NP, Silva ICR, Santos RR et al. Mastocitoma cutâneo canino: estudo retrospectivo dos casos atendidos pelo Serviço de Oncologia do Hospital Veterinário da FCAV-Unesp, Campus Jaboticabal, de 2005 a 2015. Pesq Vet Bras 2018; 38(9):1808-17.
3. Marques GB, Ponce F, Beaudu-Lange C, Béguin J, Boissy L, Chavalle T et al. Feline high-grade and large granular lymphocyte alimentary lymphomas treated with COP- or CHOP-based chemotherapy: a multi-centric retrospective study of 57 cases. Vet Comp Oncol 2024; 22:186-97.
4. Lecot L, Desmas-Bazelle I, Benjamin S, De Fornel P, Ponce F, Kornya M et al. Descriptive analysis and prognostic factors in cats with myeloma-related disorders: a multicenter retrospective study of 50 cases. J Vet Intern Med 2024; 38:1693-705.
5. Del Magno S, Foglia A, Rossanese M, Montinaro V, Cola V, Pisoni L et al. Surgical findings and outcomes after unilateral adrenalectomy for primary hyperaldosteronism in cats: a multi-institutional retrospective study. J Feline Med Surg 2023; 25(1):1-7.

Perfil Microbiológico de Infecções do Sistema Urinário em Cães e Gatos: Análise dos Principais Agentes Isolados

Othavio Henrique Maier Giacomet - Discente do curso de Medicina Veterinária na Universidade Federal da Fronteira Sul (UFFS) - *Campus* Realeza/PR.
André Marcos Dezan Bieniek - MV. Mestrando do programa de pós-graduação em Saúde, Bem-estar e Produção Animal Sustentável na Fronteira Sul (PPG SBPAS), Universidade Federal da Fronteira Sul (UFFS) - *Campus* Realeza/PR.
Bruna Alves Ottobeli - MV. Mestranda do programa de pós-graduação em Saúde, Bem-estar e Produção Animal Sustentável na Fronteira Sul (PPG SBPAS), Universidade Federal da Fronteira Sul (UFFS) - *Campus* Realeza/PR.
Ana Clara Martins Mariano - Discente do curso de Medicina Veterinária na Universidade Federal da Fronteira Sul (UFFS) - *Campus* Realeza/PR.
Letícia Trevisan Gressler - MV. Docente do curso de Medicina Veterinária no Instituto Federal de Educação, Ciência e Tecnologia Farroupilha (IFFar) - *Campus* Frederico Westphalen/RS.
Dalila Moter Benvegnú - Docente do programa de pós-graduação em Saúde, Bem-estar e Produção Animal Sustentável na Fronteira Sul (PPG SBPAS), Universidade Federal da Fronteira Sul (UFFS) - *Campus* Realeza/PR.

RESUMO

As infecções do trato urinário (ITU) em cães e gatos representam importante causa de atendimento clínico na medicina veterinária, estando frequentemente associadas a bactérias Gram negativas e resistência antimicrobiana. O presente estudo teve como objetivo avaliar o perfil microbiológico de amostras urinárias de cães e gatos, identificando os principais agentes envolvidos e o padrão das infecções observadas. Foram analisadas 63 amostras clínicas, das quais 79 microrganismos foram isolados. As amostras foram semeadas em ágar MacConkey, ágar CLED e ágar Sabouraud, utilizando 100 µL de urina pura e diluições em solução salina estéril, com incubação aeróbica a 35 ± 1 °C por até 72 horas. As avaliações ocorreram em 24, 48 e 72 horas, considerando crescimento bacteriano, características morfotintoriais e provas bioquímicas. Observou-se predomínio de infecções monomicrobianas (79,4%), enquanto as polimicrobianas corresponderam a 20,6% dos casos. *Escherichia coli* foi o principal agente isolado (30%), seguido por *Staphylococcus* spp. (18%), *Proteus* spp. (11%) e Enterobacteriaceae (10%). Os resultados reforçam a importância da cultura microbiológica e da identificação bacteriana no diagnóstico e monitoramento das ITUs em pequenos animais.

Palavras-chave: infecção urinária; microbiologia veterinária; animais de companhia; *Escherichia coli*.

INTRODUÇÃO

As infecções do trato urinário (ITU) estão entre as principais afecções bacterianas observadas na clínica de pequenos animais, podendo ocorrer de forma aguda, recorrente ou crônica (1). Essas infecções frequentemente estão associadas a fatores predisponentes, como alterações anatômicas, doenças endócrinas, imunossupressão e uso inadequado de antimicrobianos (2).

Os principais agentes etiológicos pertencem ao grupo das bactérias Gram negativas, especialmente membros da família Enterobacteriaceae. Dentre esses microrganismos, *Escherichia coli* destaca-se como principal uropatógeno em cães e gatos devido à sua capacidade de adesão epitelial, invasão tecidual e formação de biofilmes (1, 3).
A realização de cultura microbiológica e identificação bacteriana é fundamental para definição terapêutica adequada e monitoramento da resistência antimicrobiana (4). Dessa forma, o presente estudo teve como objetivo avaliar o perfil microbiológico das infecções urinárias em cães e gatos, identificando os principais microrganismos isolados e o padrão das infecções observadas.

MATERIAL E MÉTODOS

Foram avaliadas 63 amostras de urina provenientes de casos clínicos relacionados ao sistema urinário de cães e gatos. Após a coleta, as amostras foram processadas para isolamento microbiológico por meio de semeadura de 100 µL de urina pura e diluições em solução salina estéril (NaCl).
As amostras foram cultivadas em ágar MacConkey, ágar CLED e ágar Sabouraud, sendo posteriormente incubadas aerobicamente a 35 °C ± 1 °C por um período de até 72 horas. As avaliações microbiológicas ocorreram em 24, 48 e 72 horas, considerando padrão de crescimento, características morfotintoriais e provas bioquímicas para identificação dos microrganismos predominantes (3).
Após a identificação microbiológica, os dados foram organizados de acordo com espécie animal, perfil de infecção e frequência dos principais microrganismos isolados.

RESULTADOS E DISCUSSÃO

Os resultados obtidos demonstraram importante predominância de bactérias potencialmente patogênicas no trato urinário dos animais avaliados. A elevada frequência de isolamento bacteriano reforça a relevância clínica das ITUs em pequenos animais e evidencia a necessidade de monitoramento microbiológico constante, principalmente em casos recorrentes ou de difícil resposta terapêutica (1, 4).
Foram isolados 79 microrganismos a partir das 63 amostras analisadas, evidenciando ocorrência de infecções simples e coinfecções bacterianas. A maior parte dos casos ocorreu em cães (n=51), enquanto os felinos representaram menor proporção (n=12).
As infecções monomicrobianas corresponderam a 79,4% dos casos, enquanto as polimicrobianas representaram 20,6%. Esse resultado sugere que as ITUs em pequenos animais tendem a apresentar agente etiológico dominante único, diferentemente de outras afecções infecciosas, como otites externas, nas quais a diversidade microbiana costuma ser maior. Segundo Quinn et al. (3), infecções urinárias bacterianas geralmente apresentam predomínio de um único agente devido às condições fisiológicas do trato urinário e aos mecanismos específicos de adesão bacteriana.
O principal agente isolado foi *Escherichia coli*, responsável por aproximadamente 30% dos isolados. Esse achado está de acordo com a literatura, que descreve a bactéria como principal uropatógeno em cães e gatos devido à sua capacidade de adesão ao

epitélio urinário, invasão tecidual e formação de fatores de virulência (1, 3). Segundo Ling et al. (5), a elevada frequência de *E. coli* em infecções urinárias veterinárias está relacionada à presença de fímbrias adesivas e mecanismos de colonização capazes de favorecer a persistência bacteriana no trato urinário.

Entre os demais microrganismos identificados, destacaram-se *Staphylococcus* spp. (18%), *Proteus* spp. (11%), Enterobacteriaceae não classificadas (10%), *Streptococcus* spp. (8%), *Klebsiella* spp. (6%) e *Pseudomonas* spp. (5%). A presença expressiva de bactérias Gram negativas, especialmente *Proteus*, *Klebsiella* e *Pseudomonas*, sugere associação com casos de ITU complicada, resistência antimicrobiana, recorrência clínica e formação de biofilmes, fatores frequentemente relacionados ao aumento da persistência infecciosa e falhas terapêuticas (4). Estudos de Thompson et al. (6) demonstram que espécies de *Proteus* e *Pseudomonas* possuem elevada capacidade de resistência a múltiplos antimicrobianos, tornando o tratamento clínico mais complexo.

Staphylococcus spp. apresentou frequência relevante entre os isolados, podendo estar relacionado tanto a infecção ascendente quanto a episódios recorrentes. Já as principais associações observadas nas coinfecções envolveram *E. coli* e *Staphylococcus* spp., além de *Proteus* spp. associados a Enterobacteriaceae, padrão frequentemente relacionado a processos infecciosos mais complexos. Greene (1) descreve que infecções polimicrobianas geralmente estão associadas a alterações estruturais do trato urinário, uso prévio de antimicrobianos ou quadros infecciosos crônicos. De acordo com Seguin et al. (7), infecções recorrentes em pequenos animais podem favorecer a seleção bacteriana e aumento da resistência antimicrobiana, especialmente em casos tratados empiricamente.

Embora o sistema urinário tenha apresentado menor diversidade microbiana quando comparado a outras infecções bacterianas em pequenos animais, observou-se predominância marcante de bactérias Gram negativas clássicas, reforçando a importância do monitoramento microbiológico e da realização de cultura e antibiograma para definição terapêutica adequada. Segundo Weese et al. (4), a utilização da cultura bacteriana associada ao antibiograma é fundamental para redução do uso inadequado de antimicrobianos e para o controle da resistência bacteriana na medicina veterinária.

CONCLUSÃO

Os resultados obtidos neste estudo demonstraram predominância de infecções monomicrobianas em cães e gatos, reforçando o comportamento clássico das infecções do trato urinário em pequenos animais. A elevada frequência de *Escherichia coli* entre os isolados confirma seu papel como principal uropatógeno veterinário, conforme amplamente descrito na literatura científica.

Além disso, a presença significativa de bactérias Gram negativas, como *Proteus* spp., *Klebsiella* spp. e *Pseudomonas* spp., evidencia a importância clínica das ITUs complicadas, especialmente pela associação desses agentes com resistência antimicrobiana, recorrência clínica e formação de biofilmes bacterianos. Esses fatores podem dificultar a resposta terapêutica e contribuir para infecções persistentes.

As coinfecções observadas, embora menos frequentes, também apresentaram relevância diagnóstica, principalmente nas associações envolvendo Enterobacteriaceae e bactérias oportunistas. Esse perfil sugere maior complexidade infecciosa e possível comprometimento adicional do trato urinário.

Dessa forma, os achados reforçam a necessidade da realização de cultura microbiológica e identificação bacteriana em casos suspeitos de ITU, permitindo terapias mais direcionadas e redução do uso indiscriminado de antimicrobianos. O monitoramento contínuo do perfil microbiológico das infecções urinárias em pequenos animais torna-se essencial tanto para a prática clínica quanto para o controle da resistência bacteriana na medicina veterinária.

REFERÊNCIAS

1. Greene CE. *Infectious diseases of the dog and cat*. 4th ed. St. Louis: Elsevier Saunders; 2012.
2. Thrall MA, Weiser G, Allison RW, Campbell TW. *Hematologia e bioquímica clínica veterinária*. 2. ed. Rio de Janeiro: Guanabara Koogan; 2015.
3. Quinn PJ, Markey BK, Carter ME, Donnelly WJ, Leonard FC. *Microbiologia veterinária e doenças infecciosas*. Porto Alegre: Artmed; 2005.
4. Weese JS, Blondeau JM, Boothe D, Guardabassi L, Gumley N, Papich M, et al. Antimicrobial use guidelines for treatment of urinary tract disease in dogs and cats. *Vet Med Int*. 2011;2011:263768.
5. Ling GV, Norris CR, Franti CE, Eisele PH, Johnson DL, Ruby AL, et al. Interrelations of organism prevalence, specimen collection method, and host age, sex, and breed among canine urinary tract infections. *J Vet Intern Med*. 2001;15(4):341-7.
6. Thompson MF, Litster AL, Platell JL, Trott DJ. Canine bacterial urinary tract infections: new developments in old pathogens. *Vet J*. 2011;190(1):22-7.
7. Seguin MA, Vaden SL, Altier C, Stone E, Levine JF. Persistent urinary tract infections and reinfections in dogs. *J Vet Intern Med*. 2003;17(5):622-31.

Perfil Microbiológico De Infecções Respiratórias Superiores Em Cães E Gatos

Annie Miyuki Coelho Kato - Discente do Curso de Medicina Veterinária, Universidade Federal da Fronteira Sul (UFFS), *Campus* Realeza/PR.
Bruna Alves Ottobeli - Médica Veterinária, Mestranda do Programa de Pós-Graduação em Saúde, Bem-Estar e Produção Animal Sustentável na Fronteira Sul (PPG-SBPAS), Universidade Federal da Fronteira Sul (UFFS), *Campus* Realeza/PR.
Letícia Trevisan Gressler - Docente, Doutora, Curso de Medicina Veterinária no Instituto Federal de Educação, Ciência e Tecnologia Farroupilha (IFFar), *Campus* Frederico Westphalen/RS.
Othavio Henrique Maier Giacomet - Discente do Curso de Medicina Veterinária, Universidade Federal da Fronteira Sul (UFFS), *Campus* Realeza/PR.
Andressa Bacher - Discente do Curso de Medicina Veterinária, Universidade Federal da Fronteira Sul (UFFS), *Campus* Realeza/PR.
Dalila Moter Benvegnù - Docente, Doutora, Universidade Federal da Fronteira Sul (UFFS), *Campus* Realeza/PR.

Resumo

O estudo da microflora e dos níveis de resistência bacteriana em animais é fundamental para o manejo clínico de doenças respiratórias. Diante disso, o presente estudo objetivou identificar e caracterizar microrganismos isolados de pacientes diagnosticados com doença respiratória. Para isso, amostras de swab nasal e traqueal do sistema respiratório de cães e gatos foram submetidas a técnica de semeadura por esgotamento em placas de Ágar Sangue (5% sangue de carneiro), Ágar MacConkey e Ágar Sabouraud com Cloranfenicol, com incubação aeróbica a 35 °C por até 72 horas. As avaliações ocorreram em intervalos de 24, 48 e 72 horas para determinar padrões de crescimento e características morfotintoriais e bioquímicas das unidades formadoras de colônia (UFCs) predominantes. Os resultados abrangeram seis casos clínicos (quatro caninos e dois felinos), resultando em nove isolados bacterianos. Observou-se que 83,3% (n=5) das infecções apresentaram perfil monomicrobiano, enquanto 16,7% (*n*=1) foram polimicrobianas, evidenciando uma predominância de infecções simples. Entre os microrganismos identificados, destacaram-se Enterobacteriaceae (n=2), seguidas por cinco casos de isolados únicos de *Bordetella* sp., *Corynebacterium* sp., bacilo Gram-negativo não fermentador e cocobacilo Gram-negativo. Concluiu-se que as infecções respiratórias nos animais analisados tenderam fortemente à forma monomicrobiana. Por fim, apesar do tamanho amostral limitado, a identificação de patógenos diversos ressaltou a importância de monitorar o potencial de patogenia e os níveis de resistência bacteriana, fornecendo subsídios relevantes para a clínica veterinária.

Palavras chaves: Bactérias; Resistência bacteriana; Microbiologia veterinária.

Introdução

A caracterização da microflora e dos padrões de resistência bacteriana é um pilar fundamental no manejo de afecções respiratórias em cães e gatos. Grande parte dessas doenças ocorre em decorrência de complicações por infecção bacteriana secundária, que podem tornar os quadros clínicos crônicos e recidivantes (1).

Investigar o perfil microbiológico em casos clínicos reais permite compreender a plasticidade fenotípica dos patógenos frente às pressões ambientais e medicamentosas (2). O presente estudo teve como objetivo identificar e caracterizar os microrganismos isolados de cães e gatos com afecções respiratórias, descrevendo o perfil microbiológico dos isolados obtidos.

Material e Métodos

Foram selecionados seis casos clínicos de pacientes diagnosticados com doenças respiratórias, compreendendo quatro caninos (66,7%) e dois felinos (33,3%). Para a identificação dos microrganismos, utilizou-se a técnica de semeadura por esgotamento em placas contendo os meios de cultura Ágar Sangue (5% de sangue ovino), Ágar MacConkey e Ágar Sabouraud com cloranfenicol. A incubação foi realizada em ambiente aeróbico a uma temperatura de 35 °C ± 1 °C, por um período total de até 72 horas.

O acompanhamento laboratorial ocorreu em intervalos de 24, 48 e 72 horas para determinar o padrão de crescimento bacteriano e caracterizar as unidades formadoras de colônia (UFCs) predominantes. A análise baseou-se em características morfotintoriais (coloração de Gram) e bioquímicas, seguindo os critérios metodológicos estabelecidos por Quinn (2005).

Resultados e Discussão

Foram analisados seis casos clínicos, distribuídos em quatro pacientes caninos e dois felinos, todos diagnosticados com afecções respiratórias. A análise microbiológica das amostras coletadas resultou no isolamento de nove microrganismos no total. Observou-se uma predominância expressiva de infecções monomicrobianas, correspondendo a 83,3% (n=5) dos casos, enquanto o perfil polimicrobiano foi detectado em apenas 16,7% (n=1) da amostragem, sendo registrada em um cão. A Tabela 1 apresenta a frequência dos microrganismos identificados:

Tabela 1. Frequência de microrganismos isolados de cães (C1 a C4) e gatos (G1 e G2) com doença respiratória.

Microorganismo	C1	C2	C3	C4	G1	G2	Frequência (n)
Enterobacteriaceae							2
Bordetella sp.							1

Enterobacteriaceae+ *Corynebacterium sp.*							1
BGNN							1
Cocobacilo Gram-negativo							1

Legenda: BGNN: Bacilo Gram-Negativo Não Fermentador; C: Cão; G: Gato

A identificação de Enterobacteriaceae (n=2) como o grupo mais frequente corrobora a literatura que descreve esses agentes como patógenos oportunistas comuns em infecções extraintestinais, incluindo o sistema respiratório. Embora muitas cepas de *Escherichia coli* sejam comensais, sua presença no trato respiratório pode agravar quadros clínicos, especialmente em animais imunocomprometidos (3).

O isolamento de *Bordetella* sp. é clinicamente significativo, uma vez que o gênero, particularmente *Bordetella bronchiseptica*, é reconhecido como importante patógeno primário das afecções respiratórias em cães, especialmente na traqueobronquite infecciosa canina, além de também acometer felinos. Sua patogenia não se limita à capacidade de adesão ao epitélio respiratório ciliado, considerada etapa essencial para colonização inicial, mas envolve também a produção de fatores de virulência, como a toxina dermonecrótica, toxina adenilato ciclase e citotoxina traqueal, que promovem dano epitelial, comprometimento da depuração mucociliar, inflamação local e maior susceptibilidade a infecções secundárias. Esses mecanismos tornam *B. bronchiseptica* um agente de relevante impacto clínico nas doenças respiratórias de pequenos animais (1, 4, 5, 6).

Já o gênero *Corynebacterium* sp. é frequentemente descrito como invasores secundários que aproveitam o comprometimento prévio da mucosa por agentes virais ou estresse ambiental (3).

A limitação principal deste estudo reside no tamanho amostral reduzido (n = 6), o que restringe generalizações estatísticas amplas. Entretanto, a relevância do trabalho encontra-se na caracterização precisa do perfil de infecção monomicrobiana, o que auxilia o médico veterinário na escolha de protocolos terapêuticos mais direcionados. A identificação de bacilos Gram-negativos não fermentadores ressalta a necessidade de monitoramento constante, visto que microrganismos como a *Pseudomonas aeruginosa*

apresentam resistência intrínseca a diversos antimicrobianos, tornando o tratamento um desafio clínico (5).

Conclusão

Identificaram-se microrganismos patogênicos em pacientes caninos e felinos com doença respiratória, com predominância de infecções monomicrobianas na amostragem analisada. Além disso, o grupo das Enterobacteriaceae apresentou a maior frequência de isolamento entre as bactérias identificadas. Também foram observados isolados individuais de *Bordetella* sp. e *Corynebacterium* sp., bem como bacilos Gram-negativos não fermentadores e cocobacilos Gram-negativos. Dessa forma, a caracterização precisa dos isolados auxilia na definição de protocolos terapêuticos mais eficazes. Por fim, o monitoramento da resistência bacteriana mostra-se fundamental para o controle das afecções respiratórias na clínica veterinária.

Referências

1. Priestnall SL, Mitchell JA, Walker CA, Erles K, Brownlie J. New and emerging pathogens in canine infectious respiratory disease. *Vet Pathol*. 2014;51(2):492-504.
2. Quinn PJ, Markey BK, Leonard FC, FitzPatrick ES, Fanning S, Hartigan PJ. *Veterinary microbiology and microbial disease*. 2nd ed. Oxford: Wiley-Blackwell; 2011.
3. McVey DS, Kennedy M, Chengappa MM. *Microbiologia veterinária*. 3 ed. Rio de Janeiro: Guanabara Koogan; 2017.
4. Guardabassi L, Schwarz S, Lloyd DH. Pet animals as reservoirs of antimicrobial-resistant bacteria. *J Antimicrob Chemother*. 2004;54(2):321-32.
5. Fastrès A, Canonne MA, Taminiau B, Billen F, Garigliany MM, Daube G, Clercx C. Analysis of the lung microbiota in dogs with *Bordetella bronchiseptica* infection and correlation with culture and quantitative polymerase chain reaction. *Vet Res*. 2020;51:46.
6. Canonne AM, Billen F, Tual C, Ramery E, Roels E, Peters I, et al. Quantitative PCR and cytology of bronchoalveolar lavage fluid in dogs with *Bordetella bronchiseptica* infection. *J Vet Intern Med*. 2016;30(4):1204-9.

Perfil Microbiológico De Otite Externa Canina: Frequência De Isolados Bacterianos E Principais Associações Microbianas

Othavio Henrique Maier Giacomet - Discente do curso de Medicina Veterinária na Universidade Federal da Fronteira Sul (UFFS) - *Campus* Realeza/PR.
Emily Santos Rodrigues - Discente do curso de Medicina Veterinária na Universidade Federal da Fronteira Sul (UFFS) - *Campus* Realeza/PR.
Rebeca Cristina Antonio Oliveira - Discente do curso de Medicina Veterinária na Universidade Federal da Fronteira Sul (UFFS) - *Campus* Realeza/PR.
Rebecca Silva Santos - Discente do curso de Medicina Veterinária na Universidade Federal da Fronteira Sul (UFFS) - *Campus* Realeza/PR.
Letícia Trevisan Gressler - MV. Docente do curso de Medicina Veterinária no Instituto Federal de Educação, Ciência e Tecnologia Farroupilha (IFFar) - *Campus* Frederico Westphalen/RS.
Dalila Moter Benvegnú - Docente do programa de pós-graduação em Saúde, Bem-estar e Produção Animal Sustentável na Fronteira Sul (PPG SBPAS), Universidade Federal da Fronteira Sul (UFFS) - *Campus* Realeza/PR.

RESUMO

A otite externa canina é uma enfermidade frequente na clínica veterinária de pequenos animais, frequentemente associada à proliferação de microrganismos oportunistas no conduto auditivo externo. O presente estudo teve como objetivo descrever a frequência dos principais microrganismos isolados em casos de otite externa canina e suas associações bacterianas mais relevantes. Foram analisadas amostras coletadas a partir do cerúmen do conduto auditivo externo de cães diagnosticados com otite externa. As amostras foram semeadas em Ágar Sangue 5% ovino, Ágar MacConkey e Ágar Sabouraud com cloranfenicol e incubadas em aerobiose a 35 °C ± 1 °C por até 72 horas. As leituras dos testes microbiológicos foram realizadas em 24, 48 e 72 horas, avaliando-se características morfotintoriais, crescimento colonial e provas bioquímicas. Observou-se predominância de *Staphylococcus* sp. (61 isolados; =28%), seguido de *Corynebacterium* sp. (49; =23%), *Streptococcus* sp. (31; =14%), *Trueperella* sp. (18; =8%), bacilos Gram negativos (17; =8%), Enterobacteriaceae (14; =6%) e *Pseudomonas* sp. (9; =4%). A associação entre *Staphylococcus* sp. e *Corynebacterium* sp. foi a mais frequente, relacionada principalmente a abscessos crônicos e infecções cutâneas profundas. Também foram observadas associações entre *Staphylococcus* sp. e *Streptococcus* sp., caracterizando padrão piogênico clássico, além de *Corynebacterium* sp. e *Trueperella* sp. Os resultados reforçam a importância da cultura microbiológica para o diagnóstico e direcionamento terapêutico adequado na otite externa canina.

Palavras-chave: otite bacteriana; microbiologia veterinária; infecção bacteriana; cultura microbiológica; resistência antimicrobiana.

INTRODUÇÃO

A otite externa canina representa uma das principais causas de atendimento na clínica veterinária de pequenos animais, sendo caracterizada por um processo inflamatório do conduto auditivo externo frequentemente associado à proliferação de

bactérias oportunistas e leveduras. Fatores predisponentes, como umidade excessiva, alterações anatômicas e doenças dermatológicas, favorecem a colonização microbiana e podem contribuir para quadros recorrentes ou crônicos (1).

Entre os microrganismos mais frequentemente associados à doença destacam-se espécies dos gêneros *Staphylococcus* spp., *Pseudomonas* spp. e *Streptococcus* spp., além de bactérias oportunistas. A identificação microbiológica adequada torna-se fundamental para o direcionamento terapêutico correto, especialmente devido ao aumento dos casos de resistência antimicrobiana descritos na medicina veterinária (2).

Além disso, infecções polimicrobianas são frequentemente observadas em casos de otite externa canina, tornando a cultura microbiológica importante ferramenta diagnóstica para compreensão da dinâmica infecciosa e escolha racional de antimicrobianos (3).

Dessa forma, o presente estudo teve como objetivo avaliar a frequência dos principais microrganismos isolados em casos de otite externa canina, bem como descrever as associações bacterianas mais frequentemente observadas nas amostras analisadas.

MATERIAL E MÉTODOS

Foram analisadas amostras de cerúmen provenientes do conduto auditivo externo de cães diagnosticados com otite externa. Todas as amostras passaram inicialmente por recultivo e purificação microbiológica para posterior identificação bacteriana.

As amostras foram semeadas pela técnica de esgotamento em placas contendo Ágar Sangue com 5% de sangue ovino, Ágar MacConkey e Ágar Sabouraud acrescido de cloranfenicol. Posteriormente, as placas foram incubadas em aerobiose a 35 °C ± 1 °C por até 72 horas.

As leituras microbiológicas foram realizadas em 24, 48 e 72 horas, sendo avaliados aspectos relacionados ao padrão de crescimento, morfologia colonial, características morfotintoriais e provas bioquímicas das colônias predominantes (3).

Os resultados obtidos foram organizados conforme frequência absoluta e percentual aproximado dos principais microrganismos isolados.

RESULTADOS E DISCUSSÃO

Os resultados demonstraram predominância de bactérias Gram positivas entre os microrganismos isolados, com destaque para *Staphylococcus* sp., identificado em 61 isolados (28%). Esse gênero bacteriano é frequentemente descrito como um dos principais agentes associados à otite externa canina, especialmente devido à sua capacidade de colonização cutânea e oportunismo em processos inflamatórios (4).

Em seguida, observou-se elevada frequência de *Corynebacterium* sp. (N = 49; 23%), sugerindo importante participação desse grupo em infecções auriculares crônicas e profundas, principalmente em associação com outros microrganismos

oportunistas (5). A presença concomitante de *Staphylococcus* sp. e *Corynebacterium* sp. foi considerada a associação mais frequente entre os isolados, sendo tipicamente relacionada a abscessos crônicos e infecções cutâneas profundas.

Também foram identificados *Streptococcus* sp. (31 isolados; 14%), *Trueperella* sp. (18 isolados; 8%), bacilos Gram negativos (17 isolados; 8%), Enterobacteriaceae (14 isolados; 6%) e *Pseudomonas* sp. (9 isolados; 4%). A presença de *Pseudomonas* sp. merece destaque devido ao seu potencial de resistência antimicrobiana e associação com casos crônicos e recorrentes de otite (2). A quantidade de isolados é demonstrada na figura 1.

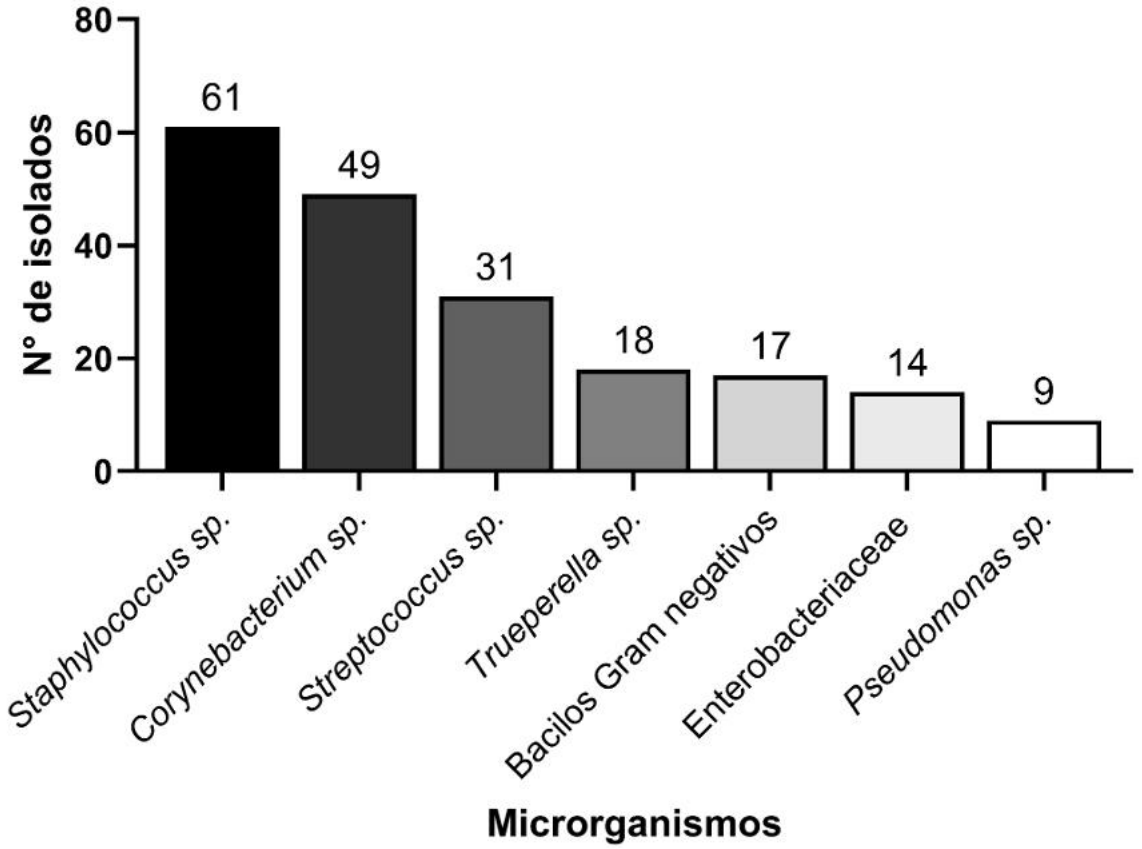

Figura 1. Frequência dos principais microrganismos isolados a partir de casos de otite externa canina.

As infecções polimicrobianas demonstraram importante relevância clínica. A associação entre *Staphylococcus* sp. e *Streptococcus* sp. apresentou padrão clássico piogênico, frequentemente relacionado à produção de exsudato purulento e inflamações cutâneas persistentes, conforme descrito por Quinn et al. (3). Já a associação entre *Corynebacterium* sp. e *Trueperella* sp. pode estar relacionada à persistência de processos inflamatórios e infecções oportunistas em tecidos lesionados de animais de companhia, especialmente em quadros crônicos e recorrentes de otite externa (1).

Os achados obtidos corroboram estudos descritos na literatura veterinária, evidenciando que alterações no ambiente auricular favorecem a proliferação de microrganismos oportunistas e contribuem para o estabelecimento de infecções recorrentes (5). Dessa forma, a cultura microbiológica associada à correta identificação bacteriana torna-se ferramenta essencial para o diagnóstico e tratamento adequado da otite externa canina, permitindo terapias mais direcionadas e auxiliando no controle da resistência antimicrobiana (2).

CONCLUSÃO

Os resultados demonstraram predominância de bactérias Gram positivas em casos de otite externa canina, especialmente *Staphylococcus* sp. e *Corynebacterium* sp., evidenciando a importância desses microrganismos na etiologia das infecções auriculares. Além disso, a elevada ocorrência de associações bacterianas reforça o caráter polimicrobiano da doença e destaca a necessidade de realização de cultura microbiológica e identificação bacteriana para direcionamento terapêutico adequado. A utilização de métodos microbiológicos auxilia não apenas no diagnóstico preciso, mas também na escolha racional de antimicrobianos, contribuindo para redução de falhas terapêuticas e do desenvolvimento de resistência bacteriana.

REFERÊNCIAS

1. Nascente PS, Meireles MCA, Nobre MO. Otite externa em cães: aspectos microbiológicos e terapêuticos. Rev Bras Med Vet. 2020;42(2):1-10.
2. Martins E, Maboni G, Battisti R, Da Costa L, Selva HL, Levitzki ED, Gressler LT. High rates of multidrug resistance in bacteria associated with small animal otitis: A study of cumulative microbiological culture and antimicrobial susceptibility. Microb Pathog. 2022;165:105399. doi:10.1016/j.micpath.2022.105399.
3. Quinn PJ, Markey BK, Leonard FC, FitzPatrick ES, Fanning S, Hartigan PJ. Veterinary Microbiology and Microbial Disease. 2nd ed. Oxford: Wiley-Blackwell; 2011.
4. Santos AL, Ferreira MP, Costa FS. Perfil bacteriano e resistência antimicrobiana em otite externa canina. Pesq Vet Bras. 2021;41:1-8.
5. Silva JR, Oliveira KM, Barros CS. Importância da cultura microbiológica em casos de otite externa canina recorrente. Acta Sci Vet. 2022;50:1-9.

Peritonite esclerosante associada a abscesso ovariano com fístula paralombar em cadela jovem: relato de caso

Autores: Nathalia Rodrigues Gon -Discente do curso de graduação em medicina veterinária na Universidade Estadual de Londrina, PR Londrina
Prof. Dra. Leticia Amanda dos Santos Silva -Docente do departamento de clínicas veterinárias da Universidade Estadual de Londrina, PR Londrina
Prof. Dra. Larissa Garbelini Valentim --Docente do departamento de clínicas veterinárias da Universidade Estadual de Londrina, PR Londrina
MV. Luana Zaboski Pena -Residente em clínica cirúrgica de animais de companhia da Universidade Estadual de Londrina, PR Londrina

Resumo

A peritonite em cães consiste em uma afecção inflamatória grave do peritônio, frequentemente associada a processos infecciosos intra-abdominais, podendo evoluir para sepse e comprometimento sistêmico importante. Os abscessos ovarianos representam condição raramente descrita em cadelas, mas podem evoluir para peritonite séptica quando não diagnosticados precocemente. Objetivou-se relatar um caso de peritonite esclerosante secundária associada a abscesso ovariano e fístula paralombar em cadela jovem submetida a tratamento cirúrgico. Foi atendida uma cadela da raça Pinscher, fêmea, com um ano de idade e aproximadamente 1,5 kg, apresentando ferida em região paralombar direita e sinais clínicos sugestivos de processo inflamatório sistêmico. Exames laboratoriais evidenciaram anemia importante e hipoglicemia. Diante da profundidade da ferida e exames ultrassonográficos, suspeitou-se de acometimento abdominal, que em seguida foi encaminhada para procedimento de celiotomia exploratória, sendo observadas aderências extensas entre o omento e estruturas da cavidade abdominal, coleções purulentas em bursas ovarianas e trajeto fistuloso comunicando a cavidade abdominal à lesão externa. Instituiu-se ovariohisterectomia terapêutica, drenagem, lavagem abdominal e correção da musculatura acometida. No pós-operatório, a paciente apresentou recuperação satisfatória e alta hospitalar. Conclui-se que a abordagem cirúrgica precoce foi determinante para a resolução do quadro.

Palavras-chave: Septicemia; Cavidade abdominal; Ovariohisterectomia; Canino

Introdução

A peritonite corresponde à inflamação do peritônio e representa uma condição potencialmente grave na clínica cirúrgica de pequenos animais, com característica de esclerosante define-se pelo espessamento e formação de uma espessa membrana de tecido fibroso que envolve parcial ou totalmente as alças do intestino

delgado. Em cães, a forma secundária é a mais frequentemente observada, estando associada a abscessos, afecções reprodutivas, ruptura de estruturas intra-abdominais e traumatismos, podendo evoluir para sepse e disfunção orgânica sistêmica (1,2). Em quadros localizados ou crônicos, a deposição de fibrina e a formação de aderências podem conter a disseminação da infecção, embora também promovam alterações anatômicas importantes (2). Os abscessos ovarianos são raramente descritos em cadelas e apresentam sinais clínicos inespecíficos, podendo dificultar o diagnóstico inicial e evoluir para peritonite séptica quando não tratados precocemente (1,3). O objetivo deste trabalho foi relatar um caso de peritonite secundária associada a abscesso ovariano e fístula paralombar em cadela jovem submetida a tratamento cirúrgico.

Descrição do caso

Foi atendida no hospital veterinário uma cadela da raça Pinscher, fêmea, com um ano de idade e aproximadamente 1,5 kg, apresentando ferida em região paralombar direita.

Durante a anamnese, a responsável legal referiu sobre a presença de ferida em região paralombar direita. Ao exame físico, observaram-se temperatura corporal de 39 °C, frequência cardíaca de 100 bpm, frequência respiratória de 32 movimentos por minuto e lesão em flanco direito.

Na avaliação laboratorial, verificou-se anemia importante, além de hipoglicemia (50 mg/dL), sugerindo comprometimento sistêmico. Durante o manejo da ferida observou-se trajeto fistuloso profundo em região paralombar direita, compatível com possível comunicação com a cavidade abdominal. Considerando a extensão da lesão e a suspeita de envolvimento intra-abdominal, optou-se pela realização de celiotomia exploratória em caráter emergencial para investigação diagnóstica e tratamento do foco infeccioso.

Durante o procedimento cirúrgico, observaram-se aderências extensas entre o omento e estruturas da cavidade abdominal, coleções purulentas de aspecto caseoso em bursas ovarianas aderidas à musculatura dorsal abdominal e descontinuidade muscular em lado direito, formando trajeto fistuloso com

comunicação entre a cavidade abdominal e a ferida externa em região paralombar direita.

Foi realizada ovariohisterectomia terapêutica, drenagem das coleções purulentas, lavagem da fístula com solução fisiológica aquecida, correção da musculatura acometida, lavagem abundante da cavidade abdominal e síntese dos planos anatômicos. O procedimento transcorreu sem intercorrências. Foi realizada drenagem da lesão com colocação de dreno de Penrose para permitir o escoamento contínuo do exsudato. Amostras do material drenado foram encaminhadas para cultura microbiológica, não havendo crescimento bacteriano.

No pós-operatório, a paciente permaneceu internada sob monitoramento clínico e recebeu analgesia com dipirona (25 mg/kg) e tramadol (3 mg/kg), antibioticoterapia com ceftriaxona (30 mg/kg) e metronidazol (25 mg/kg), além de fenobarbital como terapia de suporte. Observou-se melhora progressiva do estado geral, aceitação alimentar, estabilidade clínica e adequada cicatrização da ferida. Após sete dias de internação, a paciente recebeu alta hospitalar com prescrição de dipirona (25 mg/kg), ceftriaxona (10 mg/kg) e metronidazol (25 mg/kg), apresentando recuperação satisfatória e resposta favorável ao tratamento instituído.

Discussão

A peritonite secundária em cães é considerada uma emergência cirúrgica devido ao risco de rápida progressão para sepse e comprometimento sistêmico (1,2,4). No presente caso, a associação entre abscesso ovariano, aderências extensas e fistulação paralombar caracterizou um quadro abdominal complexo de origem infecciosa.

Abscessos ovarianos são condições raramente descritas em cadelas e podem apresentar sinais clínicos inespecíficos, dificultando o diagnóstico inicial. Casos semelhantes já foram descritos na literatura, reforçando o potencial de gravidade dessa afecção quando não diagnosticada precocemente (1,2).

A formação de aderências observada durante a celiotomia está de acordo com a fisiopatologia da peritonite localizada, na qual o omento e a deposição de fibrina atuam como mecanismos de contenção da infecção. Apesar desse efeito protetor

inicial, tais alterações podem dificultar o diagnóstico e favorecer a evolução crônica do processo inflamatório (4).

A colonização bacteriana da bursa ovariana tem sido descrita como possível mecanismo para desenvolvimento de processos infecciosos reprodutivos e evolução para peritonite séptica, especialmente em afecções associadas ao trato genital (3). No presente caso, a presença de coleções purulentas ovarianas associadas à comunicação fistulosa com o meio externo evidenciou um foco infeccioso abdominal complexo.

As alterações laboratoriais observadas, especialmente anemia e hipoglicemia, reforçam o impacto sistêmico do processo infeccioso. A celiotomia exploratória foi fundamental para identificação da causa primária, remoção do foco infeccioso, drenagem das coleções purulentas e descontaminação da cavidade abdominal, sendo considerada procedimento essencial em casos de peritonite complicada (1,4).

A recuperação clínica satisfatória observada reforça a importância da intervenção cirúrgica precoce em pacientes com suspeita de acometimento abdominal infeccioso.

Conclusão

Abscessos ovarianos constituem diagnóstico diferencial em casos de peritonite esclerosante em cães.

Lesões fistulosas em região paralombar podem estar associadas a processos infecciosos intra-abdominais.

Exames laboratoriais, exames de imagem e intervenção cirúrgica auxiliam no diagnóstico e tratamento desses casos.

Referências

1. Pagá-Casanova C; Cervera-Castellanos V. Ultrasonographic findings of an ovarian bursal abscess in an intact female dog. Open Veterinary Journal. 2025;15(9):4759-4762.

2. Van Israël N; Kirby BM; Munro EAC. Septic peritonitis secondary to unilateral pyometra and ovarian bursal abscessation in a dog. Journal of Small Animal Practice. 2002;43(10):452-455.
3. Rubio A; Boyen F; Tas O et al. Bacterial colonization of the ovarian bursa in dogs with clinically suspected pyometra and in controls. Theriogenology. 2014;82(7):966-971.
4. Fossum TW. Cirurgia de pequenos animais. 5 ed. Rio de Janeiro: Elsevier; 2015

Persistência Da Vasculatura Fetal Em Cão: Relato De Caso

Mariana Santos Fama- Graduanda do Curso em Medicina Veterinária, Universidade do Oeste Paulista, Presidente Prudente, São Paulo, Brasil.

Silvia Franco Andrade- Profa. Dra. Do Curso em Medicina Veterinária do Oeste Paulista, Presidente Prudente, São Paulo, Brasil.

Bruna Rocha de Kalil- M.V. Aprimoranda em Clínica Médica de Pequenos Animais, Universidade do Oeste Paulista, Presidente Prudente, São Paulo, Brasil.

Rejane Batista Brinholi- Profa. Ma. Do Curso em Medicina Veterinária do Oeste Paulista, Presidente Prudente, São Paulo, Brasil.

Lauriane Malacrida- M.V. Aprimoranda em Diagnóstico Por Imagem, Universidade do Oeste Paulista, Presidente Prudente, São Paulo, Brasil.

Dênis Robson Gomes- M.V. Doutorando em Ciências Animal, Universidade do Oeste Paulista, Presidente Prudente, São Paulo, Brasil.

Resumo

A persistência da vasculatura fetal (PVF) é uma anomalia congênita rara decorrente da regressão incompleta do sistema vascular hialoide durante o desenvolvimento embrionário ocular. Em cães, a involução fisiológica desse sistema ocorre a partir de aproximadamente 45 dias de gestação, sendo substituído progressivamente pelo vítreo secundário avascular. O presente trabalho tem como objetivo descrever um caso de persistência da vasculatura fetal unilateral em um cão sem raça definida (SRD), associada ao início de catarata, diagnosticada por meio de ultrassonografia ocular. Um canino macho, SRD, com 6 anos e 2 meses de idade, foi atendido apresentando opacidade ocular observada pelo tutor havia cerca de um mês. Ao exame oftálmico, os reflexos pupilares estavam preservados, o teste lacrimal de Schirmer apresentou resultado fisiológico e o teste de Jones foi positivo bilateralmente. No olho esquerdo, observou-se início de catarata e suspeita de PVF ao exame de fundo de olho. A ultrassonografia ocular evidenciou aumento da ecogenicidade lenticular bilateral e, no olho esquerdo, identificou-se estrutura triangular hiperecogênica localizada na câmara vítrea, estendendo-se até a papila óptica, sem fluxo sanguíneo ao Doppler colorido. Os achados ultrassonográficos foram compatíveis com persistência da vasculatura fetal. Dessa forma, conclui-se que a ultrassonografia ocular associada ao Doppler colorido representa importante método complementar no diagnóstico da PVF em cães, contribuindo para maior precisão diagnóstica e avaliação das alterações intraoculares associadas.

Palavras chave: Oftalmologia; Veterinária; Artéria; Ultrassonografia; Catarata

Introdução

Durante a embriogênese fetal, o vítreo primário é formado e nutrido pela artéria hialoide, estrutura essencial para o adequado desenvolvimento intraocular. Com a evolução embrionária, essa artéria sofre regressão fisiológica, permitindo a formação do vítreo secundário avascular. Entretanto, em alguns indivíduos, essa regressão não ocorre de forma completa, resultando na persistência da vasculatura fetal, uma anomalia congênita rara e de etiologia ainda pouco esclarecida (1,2). Em cães, a vascularização hialoide possui

importante função nutritiva para as estruturas oculares em formação, porém aproximadamente aos 45 dias de gestação inicia-se o processo natural de involução vascular. Gradativamente, esse sistema é substituído pelo vítreo secundário, caracterizado pela ausência de vascularização. Normalmente, a regressão completa ocorre entre duas e quatro semanas após o nascimento do animal (3).

Esse trabalho tem como objetivo descrever o caso de um canino SRD que apresenta persistência da vasculatura fetal (PVF) unilateral com início de catarata.

Descrição do caso

Um canino sem raça definida (SRD), macho, com 6 anos e 2 meses de idade, foi atendido na Clínica Veterinária da Universidade do Oeste Paulista (UNOESTE) com histórico de presença de mancha esbranquiçada ocular observada pelo tutor havia aproximadamente um mês. Durante o exame oftálmico, o animal apresentou reflexos pupilares direto e consensual preservados em ambos os olhos (OD e OE). O teste lacrimal de Schirmer demonstrou produção lacrimal dentro dos valores fisiológicos, com resultado de 20 mm/min, além de resultado positivo no teste de Jones bilateralmente.

À avaliação oftálmica do olho esquerdo (OE), observou-se início de catarata e, ao exame de fundo de olho, suspeitou-se de persistência da vasculatura fetal (PVF). Diante dos achados clínicos, o paciente foi encaminhado para realização de ultrassonografia ocular para investigação complementar.

No exame ultrassonográfico do olho direito (OD), observou-se diâmetro anteroposterior de 19,5 mm, mantendo simetria anatômica. A câmara anterior media 3,7 mm, sem alterações em íris e corpo ciliar. A lente apresentou aumento de ecogenicidade envolvendo cápsulas anterior e posterior, córtex e região central do núcleo, com comprimento lenticular de 9,8 mm em eixo axial horizontal. O espaço vítreo mostrou-se anecogênico, sem evidências de descolamento de retina. Parede posterior, órbita e nervo óptico não apresentaram alterações ultrassonográficas.

No olho esquerdo (OE), o diâmetro anteroposterior foi de 19,2 mm e a câmara anterior media 3,3 mm. Íris e corpo ciliar encontravam-se preservados. A lente apresentou discreto aumento de ecogenicidade em cápsulas anterior e posterior, córtex e núcleo, com comprimento lenticular de 10,3 mm. O espaço vítreo permaneceu predominantemente anecogênico e sem sinais de descolamento de retina. Entretanto, identificou-se uma

discreta estrutura triangular hiperecogênica localizada na câmara vítrea, posteriormente à cápsula posterior da lente, estendendo-se apicalmente em direção à papila óptica. Ao mapeamento Doppler colorido, não foi evidenciado fluxo sanguíneo na estrutura observada.

Figura 1- Achados sonográficos em olho esquerdo compatíveis com persistência da vasculatura fetal (PVF).

Discussão

Os achados clínicos e ultrassonográficos observados no presente relato foram compatíveis com persistência da vasculatura fetal (PVF) unilateral associada ao início de catarata. Durante a avaliação oftálmica, o animal apresentou reflexos pupilares direto e consensual preservados, produção lacrimal dentro dos padrões fisiológicos e ausência de alterações relacionadas à drenagem lacrimal, demonstrando preservação parcial da função ocular. Entretanto, ao exame de fundo de olho do olho esquerdo, observou-se alteração sugestiva de persistência da vasculatura fetal, posteriormente confirmada. A ultrassonografia ocular mostrou-se fundamental para o diagnóstico complementar, principalmente devido à capacidade de avaliação das estruturas intraoculares mesmo na presença de opacidade de meios. Conforme descrito por Esmer et al. (2016), alterações ultrassonográficas compatíveis com persistência da artéria hialoide incluem aumento da ecogenicidade lenticular e presença de estruturas hiperecogênicas no interior da câmara vítrea (4). No presente relato, identificou-se estrutura triangular hiperecogênica localizada posteriormente à cápsula da lente, estendendo-se até a papila óptica, achado compatível com remanescente da artéria hialoide.

Conclusão

Dessa forma, os resultados obtidos demonstram a importância da ultrassonografia ocular como método complementar no diagnóstico de alterações congênitas intraoculares em cães, permitindo caracterização anatômica detalhada das estruturas acometidas e contribuindo para maior precisão diagnóstica e prognóstica.

Referências

1) Tonolli DM, Póvoa FF, Silva AQ, Duarte ML, Duarte CC, Egawa RS. Persistência da vasculatura fetal diagnosticada pela ultrassonografia - Relato de caso. Diagn Tratamento. 2021 ;26(3):97-100.

2) Haddad R, Font RL, Reeser F. Persistent hyperplastic primary vitreous. A clinicopathologic study of 62 cases and review of the literature. Surv Ophthalmol. 1978;23(2):123-34.

3) Bayón A., Tovar M.C., Fernández del Palacio M.J. & Agut A. 2001. Ocular complications of persistent hyperplastic primary vitreous in three dogs. Veterinary Ophthalmology. 4(1): 35-40. DOI: 10.1046/j.1463-5224.2001.00133.x.

4) Esmer AC, Sivrikoz TS, Gulec EY, et al. Prenatal Diagnosis of Persistent Hyperplastic Primary Vitreous: Report of 2 Cases and Review of the Literature. J Ultrasound Med. 2016;35(10):2285-91. PMID: 27582535; https://doi.org/10.7863/ultra.15.11040.

Persistência Do Ducto Arterioso Em Paciente Canino: Relato De Caso

Matheus Rocha Furini - Graduando de Medicina Veterinária do Centro Universitário Filadélfia - Unifil

Lucas Berteli de Carvalho - Graduando de Medicina Veterinária do Centro Universitário Filadélfia - Unifil

Sarah Helena Teixeira Terna - Graduanda de Medicina Veterinária do Centro Universitário Filadélfia - Unifil

Giovanna Reichert Assunção Trindade - Graduanda de Medicina Veterinária do Centro Universitário Filadélfia - Unifil

Ana Paula Maingue Siviero - Msc. Médica Veterinária Pós Graduanda na UEL

Ana Laura Teixeira Vanzela - Profa. Msc. Centro Universitário Filadélfia - UniFil

A Persistência do Ducto Arterioso (PDA) é uma cardiopatia congênita caracterizada pela falha no fechamento do ducto arterioso após o nascimento, podendo levar ao desenvolvimento de insuficiência cardíaca congestiva (ICC). O presente trabalho relata o caso de um cão da raça Poodle, de 6 anos de idade e 2,8kg, atendido com histórico de tosse e episódios de síncope. No exame físico foi auscultado sopro cardíaco em maquinaria. Os exames ecocardiográfico e eletrocardiográfico evidenciaram degeneração mixomatosa valvar, remodelamento cardíaco, dilatação do tronco pulmonar, insuficiência pulmonar valvar e presença de ducto arterioso persistente, além de sinais de sobrecarga cardíaca. Foi instituído tratamento medicamentoso com furosemida e pimobendan, proporcionando melhora significativa do quadro clínico, com ausência de tosse e síncope. Assim, destaca-se a importância do diagnóstico precoce e do acompanhamento clínico na condução de pacientes com PDA, contribuindo para melhor prognóstico e bem-estar do animal.

Palavras-chaves: Cardiopatia congênita; Ecocardiografia Doppler; Insuficiência Cardíaca Congestiva.

Introdução

A Persistência do Ducto Arterioso (PDA) é descrita como uma anomalia congênita caracterizada pela falha no fechamento do ducto arterioso após o nascimento, podendo resultar no desvio contínuo do fluxo sanguíneo, na sobrecarga do coração e potencial quadro de insuficiência cardíaca (1).

A Insuficiência Cardíaca Congestiva (ICC) é descrita como a incapacidade cardíaca de bombear o sangue corretamente para o corpo do animal, sendo o desfecho final de alterações cardíacas sistólicas e diastólicas, culminando na manifestação dos sinais clínicos como perfusão sanguínea inadequada, edema, congestão, tosse, síncope, dispneia e intolerância ao exercício (1). As principais causas de ICC são cardiomiopatia dilatada ou hipertrófica, tumores, endocardioses

e cardiopatias congênitas (2). O tratamento da PDA fundamenta-se na correção hemodinâmica do desvio vascular, objetivando reduzir a sobrecarga volumétrica cardíaca e impedir a progressão das alterações cardiovasculares. Nos pacientes com evolução para ICC, faz-se necessária a instituição de terapia farmacológica de suporte, visando o controle dos sinais clínicos e a estabilização hemodinâmica do animal (2,3,4). Neste viés, o presente relato descreve o caso de um cão Poodle de 6 anos com ICC decorrente a PDA, evidenciando as principais alterações clínicas e relevância do exame físico e ecocardiográfico em seu diagnóstico.

Descrição de caso

Um Poodle de 6 anos de idade, de 2,8 kg, foi atendido com queixa principal de tosse. Ao exame físico, o paciente apresentou sopro em maquinaria, tosse e alguns episódios de síncope. Ao exame ecocardiográfico, foram detectadas alterações compatíveis com degeneração mixomatosa valvar, remodelamento cardíaco presença de ducto arterioso com dilatação do tronco pulmonar e insuficiência pulmonar valvar. No exame eletrocardiográfico foi constatado aumento de duração e amplitude de onda P, sugestivo a aumento de sobrecarga no átrio direito e esquerdo, e aumento de onda Q em relação a R, sendo sugestivo de sobrecarga no ventrículo direito.

Como tratamento, foi prescrito furosemida (2,5 mg/kg, BID) e pimobendan (0,25 mg/kg, BID). Após 3 semanas do início da conduta terapêutica, o paciente já se encontrava estável, com pouca presença de tosse, sendo tolerante ao estresse leve e não apresentando mais quadros de síncope.

Discussão

No caso relatado, o animal acompanhado era um Poodle, sendo esta uma das raças descritas na literatura como de maior predisposição para o desenvolvimento de PDA, devido a alta seleção genética. Outras raças de pequeno porte que também tendem a desenvolver tal alteração são Chihuahua, Yorkshire Terrier e Spitz Alemão (5).

A sintomatologia característica de animais com persistência do ducto arterioso consiste na presença de tosse, intolerância ao exercício, fadiga, sopro cardíaco em maquinaria, taquipneia e, em alguns casos mais avançados, síncope e cianose (6). Assim como no animal em questão, que apresentava quadros de tosse

contínua, fadiga e síncope. A literatura destaca a utilização de exames complementares de imagem para o diagnóstico da PDA, como o ecocardiograma (ECG), possibilitando a confirmação da presença do ducto arterioso persistente, além da exclusão de diagnósticos diferenciais e identificação de alterações concomitantes (6). No presente relato foi realizado ECG, no qual observou-se remodelamento cardíaco associado à presença de ducto arterioso persistente, dilatação do tronco pulmonar e insuficiência valvar pulmonar.

Contudo, apesar de sua ampla utilização e relevância clínica, o ECG não é considerado o método mais efetivo para avaliação detalhada da morfologia do ducto, sendo a angiografia e a angiotomografia computadorizada descritas como os exames mais indicados uma vez que permitirem a determinação mais precisa da morfologia e do diâmetro ductal (6).

O tratamento consiste na intervenção cirúrgica para correção do ducto arterioso, realizada por meio de toracotomia lateral esquerda no quarto ou quinto espaço intercostal (7). Entretanto, no presente relato, a abordagem cirúrgica não foi realizada, optando-se por tratamento clínico e farmacológico com administração de furosemida (2,5 mg/kg; BID) e pimobendan (0,25 mg/kg; BID). Optou-se por realizar o tratamento clínico uma vez que o animal já se encontrava em idade adulta e não apresentava alterações clínicas suficientemente graves que indicassem risco iminente de óbito. Dessa forma, instituiu-se o manejo da ICC, promovendo a compensação hemodinâmica e a estabilização clínica do paciente.

Tal conduta difere do manejo terapêutico descrito em (1), no qual foi instituída terapia com lisinopril (5 mg/kg; SID), espironolactona (25 mg/kg), furosemida 3,25 mg/kg (BID), sildenafila (25 mg/kg; BID) e pimobendan (1,25 mg/kg a SID). Apesar da diferença entre o tratamento preconizado e o encontrado na literatura, os resultados obtidos foram semelhantes.

Aproximadamente 65% dos cães com PDA não tratados evoluem para óbito antes de um ano de idade (7). Entretanto, diferentemente do encontrado em artigos, o paciente do presente relato alcançou seis anos de idade sem instituição de manejo terapêutico prévio.

Conclusão

A persistência do ducto arterioso compromete a função cardiovascular e reduz a expectativa de vida dos animais acometidos quando não diagnosticada

precocemente. O acompanhamento médico-veterinário possibilita o monitoramento clínico e a definição da conduta terapêutica mais adequada, contribuindo para o controle dos sinais clínicos e melhora da qualidade de vida do paciente. Além disso, o diagnóstico precoce favorece melhor prognóstico e reduz a ocorrência de complicações cardiovasculares.

Referências

1) Basílio V, Cordeiro C, Duarte DM. Relato de Caso: Persistência do Ducto Arterioso (PDA) em Cão da Raça Spitz Alemão. Brazilian Journal of Animal and Human Health, v. 1, p. 1-10, 2024.
2) Camacho, A. A.; Pereira, P. M. Fisiopatologia da insuficiência cardíaca congestiva em pequenos animais. Revista de Educação Continuada em Medicina Veterinária e Zootecnia do CRMV-SP, v.2, n. 1, p. 34-38, 1992.
3) Beijerink, N.; Oyama, M. A.; Bonagura, J. D. Congenital heart disease. In: Ettinger SJ, editor. Textbook of Veterinary Internal Medicine. 8.ed. St. Louis: Elsevier; 2017. p.2952-3091.
4) Fossum, T. W. Cirurgia do sistema cardiovascular. In: Fossum TW. Cirurgia de pequenos animais. 4.ed. Rio de Janeiro: Elsevier; 2014. v.1, p.775-816.
5) Bonagura, J. D. Moléstia cardíaca congênita. In: Ettinger SJ. Tratado de Medicina Interna Veterinária: moléstias do cão e do gato. Rio de Janeiro: Guanabara Koogan; 1992. v.1, p.1026-1104.
6) Dias, C. S.; Quitzan, J. G. Diagnóstico e tratamento da persistência do ducto arterioso em cães. Pubvet, v. 17, n. 9, p.1-6, 2023.
7) Belerenian, G. C.; Mucha, C. J.; Camacho, A. A. Afecções cardiovasculares em pequenos animais. São Paulo: Interbook; 2003.

Piodermite Crônica Por Staphylococcus Pseudintermedius Resistente à Meticilina em Cão da Raça Pastor Alemão: Relato de Caso

AUTORES
Érika Junges - Graduanda do Curso de Medicina Veterinária da Universidade Federal de Santa Maria
Giovana Torres Ayton - Graduanda do Curso de Medicina Veterinária da Universidade Federal de Santa Maria
Júlia Piva Lasch - Graduanda do Curso de Medicina Veterinária da Universidade Federal de Santa Maria
Julia Bandeira Fragoso - Graduanda do Curso de Medicina Veterinária da Universidade Federal de Santa Maria
Maria Eduarda Subtil Dias - Graduanda do Curso de Medicina Veterinária da Universidade Federal de Santa Maria

RESUMO

A piodermite canina constituiu uma das principais afecções dermatológicas observadas na clínica de pequenos animais, sendo frequentemente associada a *Staphylococcus pseudintermedius*. A ocorrência de cepas resistentes à meticilina representou importante desafio terapêutico, especialmente em pacientes predispostos a dermatopatias crônicas. Objetivou-se relatar o manejo clínico de um cão da raça Pastor Alemão acometido por piodermite crônica associada a *Staphylococcus pseudintermedius* resistente à meticilina (MRSP). Foi atendido um cão Pastor Alemão, macho, castrado, seis anos, 50 kg, com histórico de dermatopatia recidivante há aproximadamente dois a três anos. Ao exame dermatológico observaram-se lesões generalizadas caracterizadas por colaretes epidérmicos multifocais e descamação, sem prurido associado. A cultura bacteriana identificou *Staphylococcus pseudintermedius* e o antibiograma evidenciou resistência à oxacilina e penicilina, caracterizando MRSP, além de resistência a múltiplas classes antimicrobianas. O paciente foi submetido a terapias tópicas intensivas com clorexidina e antibioticoterapia sistêmica, incluindo doxiciclina, sem resposta clínica satisfatória. Inicialmente obteve-se controle das lesões com corticoterapia diária, posteriormente reduzida para 10 mg de prednisolona em dias alternados; entretanto, após tentativa de retirada do corticoide, observou-se recidiva do quadro dermatológico, com agravamento das lesões e alopecia localizada. O paciente apresentou controle parcial das lesões mediante uso de prednisolona na dose de 40 mg em dias alternados. Concluiu-se que a presença de MRSP dificultou o manejo terapêutico e reforçou a importância da cultura bacteriana e antibiograma na condução clínica desses pacientes.

Palavras-chave: dermatopatias bacterianas; multirresistência; corticoterapia prolongada; pequenos animais.

INTRODUÇÃO

A piodermite canina constitui uma das afecções dermatológicas mais frequentes na clínica de pequenos animais, sendo *Staphylococcus pseudintermedius* o principal agente etiológico envolvido (1,2). Embora muitos casos apresentem resposta satisfatória à terapia antimicrobiana convencional, a emergência de cepas resistentes tem se tornado uma preocupação crescente na dermatologia veterinária devido à limitação terapêutica imposta e à persistência dos quadros clínicos (3). Dentre essas cepas, destaca-se o *Staphylococcus pseudintermedius* resistente à meticilina (MRSP), frequentemente associado à resistência concomitante a múltiplas classes antimicrobianas e à dificuldade no manejo clínico (3,4). Adicionalmente, cães da raça Pastor Alemão apresentam predisposição ao desenvolvimento de dermatopatias crônicas e recorrentes, podendo contribuir para persistência e recorrência das lesões (1,2). Dessa forma, o presente trabalho teve como objetivo relatar um caso de piodermite crônica associada a MRSP em um cão da raça Pastor Alemão, enfatizando os desafios terapêuticos observados durante o acompanhamento clínico.

RELATO DE CASO

Foi atendido um cão da raça Pastor Alemão, macho, castrado, seis anos de idade e 50 kg, com histórico de dermatopatia crônica recidivante iniciada em junho de 2024. O paciente apresentava lesões cutâneas disseminadas por todo o corpo, caracterizadas principalmente por colaretes epidérmicos multifocais, descamação intensa e recorrência frequente das lesões, sem prurido associado. Durante os períodos de agravamento do quadro clínico, observou-se progressão das lesões e alopecia localizada. Em agosto de 2024, devido à persistência e recorrência do quadro dermatológico, realizou-se cultura bacteriana e antibiograma. A cultura identificou crescimento de *Staphylococcus pseudintermedius* e o antibiograma evidenciou resistência à oxacilina e penicilina, caracterizando *Staphylococcus pseudintermedius* resistente à meticilina (MRSP), além de resistência a múltiplas classes antimicrobianas, incluindo quinolonas, macrolídeos, lincosamidas, cloranfenicol e sulfametoxazol-trimetoprim. Apesar do perfil de sensibilidade observado para doxiciclina, a utilização do fármaco não resultou em resposta clínica satisfatória. Durante a investigação clínica, foram realizados exames complementares, incluindo hemograma e perfil bioquímico sérico, não sendo identificadas alterações relevantes ou evidências de enfermidades predisponentes.

Frente à suspeita inicial de afecção dermatológica secundária, instituiu-se terapia tópica intensiva composta por banhos semanais com clorexidina, utilização de spray dermatológico contendo clorexidina e terapia hidratante cutânea, entretanto, não foi observada melhora clínica significativa. Posteriormente, optou-se pela utilização de prednisolona em regime diário, observando-se melhora do quadro dermatológico e regressão das lesões. Após estabilização clínica, realizou-se redução gradual da dose até 10 mg em dias alternados no início de 2026. Contudo, após tentativa de retirada do corticoide e reintrodução terapêutica, observou-se recidiva importante do quadro dermatológico, acompanhada por agravamento das lesões e alopecia acentuada em região caudal, culminando na perda completa da pelagem da cauda. Atualmente, o paciente permanece em acompanhamento clínico contínuo, apresentando controle parcial das lesões mediante administração de prednisolona na dose de 40 mg em dias alternados, associada a efeitos adversos compatíveis com corticoterapia prolongada, incluindo poliúria, polidipsia e polifagia, sem alterações laboratoriais sistêmicas relevantes até o momento.

DISCUSSÃO

O presente relato evidenciou a complexidade do manejo de dermatopatias bacterianas crônicas em cães, especialmente quando associadas à resistência antimicrobiana e recorrência das lesões. Embora *Staphylococcus pseudintermedius* seja reconhecido como o principal agente etiológico das piodermites caninas (1,2), a identificação de cepas resistentes à meticilina (MRSP) representa um desafio crescente na dermatologia veterinária devido à limitação terapêutica associada e à possibilidade de falhas clínicas (3,4).

No presente caso, o antibiograma evidenciou resistência à oxacilina e penicilina, caracterizando MRSP, além de resistência concomitante a diferentes classes antimicrobianas. Tal perfil pode ter contribuído para a persistência e recorrência do quadro dermatológico observado ao longo do acompanhamento (3,5). Adicionalmente, apesar da sensibilidade *in vitro* à doxiciclina, não foi observada resposta clínica satisfatória, demonstrando que a suscetibilidade laboratorial nem sempre corresponde à eficácia terapêutica clínica (4). Outro aspecto relevante consistiu na ausência de alterações laboratoriais ou identificação de enfermidades predisponentes durante a investigação do paciente. Considerando a predisposição

descrita para cães da raça Pastor Alemão ao desenvolvimento de dermatopatias crônicas e recorrentes, fatores raciais, genéticos e imunológicos podem ter contribuído para a persistência das lesões e dificuldade terapêutica observadas (1,2).

Além da resistência antimicrobiana, o próprio manejo clínico constituiu um desafio. Terapias tópicas intensivas e antibioticoterapia sistêmica não promoveram controle adequado das lesões, sendo necessária corticoterapia prolongada para estabilização clínica. A tentativa de redução gradual da prednisolona foi acompanhada por recidiva importante do quadro, alopecia acentuada em região caudal e necessidade de retorno para doses mais elevadas, evidenciando a dificuldade de manutenção terapêutica do paciente.

CONCLUSÃO

O relato demonstra a complexidade do manejo clínico da piodermite crônica associada ao Staphylococcus pseudintermedius resistente à meticilina em cães. A cultura bacteriana e o antibiograma permitem a identificação do perfil de multirresistência antimicrobiana e auxiliam na condução terapêutica. O paciente apresenta resposta clínica limitada à antibioticoterapia sistêmica e às terapias tópicas. A corticoterapia promove controle parcial das lesões, porém não impede a recorrência do quadro dermatológico. O acompanhamento clínico contínuo mostra-se necessário devido à persistência das lesões e aos efeitos adversos relacionados ao uso prolongado de corticoides.

REFERÊNCIAS

1. Miller WH; Griffin CE; Campbell KL. *Muller and Kirk's Small Animal Dermatology*. 7ª edição. St. Louis: Elsevier; 2013.
2. Hnilica KA; Patterson AP. *Small Animal Dermatology: A Color Atlas and Therapeutic Guide*. 4ª edição. St. Louis: Saunders Elsevier; 2016.
3. Weese JS; van Duijkeren E. Methicillin-resistant *Staphylococcus aureus* and *Staphylococcus pseudintermedius* in veterinary medicine. *Veterinary Microbiology*. 2010;140(3-4):418-429.

4. Morris DO; Loeffler A; Davis MF; Guardabassi L; Weese JS. Recommendations for approaches to meticillin-resistant staphylococcal infections of small animals. *Veterinary Dermatology*. 2017;28(3):304-e69.
5. Perreten V; Kadlec K; Schwarz S; Grönlund Andersson U; Finn M; Greko C; Moodley A; Kania SA; Frank LA; Bemis DA; Franco A; Iurescia M; Battisti A; Fitzgerald JR; Rossano A; Guardabassi L. Clonal spread of methicillin-resistant *Staphylococcus pseudintermedius* in Europe and North America: an international multicentre study. *Journal of Antimicrobial Chemotherapy*. 2010;65(6):114

Piometra Secundária à Maceração Fetal em Felina: Relato de Caso

Júlia Benini Marina - Discente de Medicina Veterinária Universidade de Caxias do Sul, RS
Helena Prado de Ávila - Discente de Medicina Veterinária Universidade de Caxias do Sul, RS
Luana Zampieri - Médica Veterinária Universidade de Caxias do Sul, RS
Júlia Trentin Motter - Médica Veterinária Universidade de Caxias do Sul, RS
Karina Affeldt Guterres - Prof°. Dra. de Medicina Veterinária Universidade de Caxias do Sul, RS
Antonella Souza Mattei - Prof°. Dra. de Medicina Veterinária Universidade de Caxias do Sul, RS

RESUMO

A piometra é uma enfermidade uterina caracterizada pelo acúmulo de conteúdo infeccioso no útero e, em felinas, pode estar associada à morte fetal. O presente trabalho teve como objetivo relatar um caso de piometra associada à maceração fetal em uma gata jovem, sem histórico prévio. A felina foi atendida com aumento de volume abdominal e secreção vulvar serosanguinolenta. A avaliação clínica foi complementada por exames hematológicos e ultrassonográficos, que evidenciaram processo inflamatório sistêmico, trombocitopenia e sinais de morte fetal e maceração. Foi realizada ovariohisterectomia terapêutica associada à antibioticoterapia e acompanhamento clínico-laboratorial. No pós-operatório, observou-se persistência do quadro inflamatório, além de anemia hemolítica secundária, exigindo tratamento complementar. Apesar da intercorrência, a paciente evoluiu satisfatoriamente. O caso reforça a importância do diagnóstico precoce por exames de imagem e laboratoriais, da ovariohisterectomia como tratamento de escolha e da castração como principal medida preventiva.

PALAVRAS-CHAVE: Gata; Morte fetal; Infecção uterina.

INTRODUÇÃO

A interrupção da gestação em gatas pode desencadear a maceração fetal, processo no qual ocorre a decomposição dos fetos ainda no útero, sendo este processo mais comum na espécie felina quando comparada à espécie canina (1). A presença prolongada de restos fetais favorece a proliferação de bactérias, que associada à ação da progesterona, reduz a contratilidade uterina e mantém a cérvix fechada, tornando o ambiente uterino propício para o acúmulo de exsudato, resultando no desenvolvimento de piometra, sendo esta patologia considerada grave (2).

Embora a piometra seja mais relatada em cadelas, visto que estas apresentam diestro após cada ciclo estral com elevada produção de progesterona, as gatas manifestam o diestro completo apenas quando ocorre ovulação, o que reduz a exposição uterina a esse hormônio (1).

Devido à importância clínica, o presente trabalho tem como objetivo relatar um caso de piometra associada à maceração fetal em uma gata, enfatizando aspectos clínicos e terapêuticos.

DESCRIÇÃO DO CASO

Foi atendida uma felina sem raça definida, inteira, com aproximadamente dois anos de idade, com 3,3 kg, resgatada em via pública, apresentando aumento de volume abdominal e secreção vulvar serosanguinolenta. Ao exame físico, os parâmetros fisiológicos estavam dentro do fisiológico e observou-se distensão abdominal associada à discreta sensibilidade dolorosa. Assim, foram realizados hemograma e ultrassonografia abdominal.

O hemograma apresentou leucocitose (67.300/uL, valor de referência [VR]: 5.500 - 19.500/uL) por neutrofilia (51.821/uL, VR: 2.500 - 12.000/uL), eosinofilia (3.365/uL, VR: 100 - 1.500 /uL), basofilia (673/uL, VR: 0 - 100 /uL), monocitose (4.038/uL, VR: 50 - 850 /uL) e linfocitose (7.403/uL, VR: 1.500 - 7.000 /uL), além de trombocitopenia (75 mil/uL, VR: 200 - 680 mil/uL). A ultrassonografia abdominal evidenciou gestação de aproximadamente 50 dias, ausência de batimentos cardíacos e movimentação fetal, presença de conteúdo gasoso intrauterino, perda da arquitetura fetal e diminuição da ecogenicidade dos tecidos, achados compatíveis com morte fetal e maceração, sendo identificados aproximadamente três fetos inviáveis.

A paciente foi submetida à ovariohisterectomia terapêutica no mesmo dia. Durante o procedimento observou-se aumento uterino bilateral contendo fetos malformados e conteúdo purulento intraluminal. Não houve intercorrências e a paciente permaneceu internada por 28 dias.

Durante a internação foram prescritos ampicilina com sulbactam (22 mg/kg, IV, TID, durante 7 dias), ceftriaxona (30 mg/kg, IV, BID, durante 12 dias), meloxicam (0,1mg/kg, SC, SID, durante 4 dias), dipirona (25 mg/kg, IV, SID, durante 10 dias) e metadona (0,2 mg/kg, SC, TID, durante 2 dias). Após sete dias do procedimento, foram realizados novos exames, sendo que a ultrassonografia abdominal demonstrou hepatomegalia, aumento dos linfonodos abdominais sem evidências de peritonite. Além disso, havia a permanência do quadro de leucocitose por neutrofilia, eosinofilia e monocitose.

A paciente permanecia estável, sendo retirados os pontos cirúrgicos após 10 dias com evolução satisfatória. Novos exames foram realizados após 12 dias do procedimento, sendo observada uma anemia normocítica e normocrômica (hematócrito 23%, VR: 24-45%) com presença de dacriócitos, equinócitos, esquistócitos e corpúsculos de Heinz. Além de leucocitose (23.200/uL) por neutrofilia (22.040/uL) e linfopenia (696/uL, VR: 1.500 - 7.000/uL), com presença de neutrófilos hipersegmentados. Não houve alterações na bioquímica sérica e o tratamento prescrito anteriormente foi mantido.

Após 10 dias, a paciente permaneceu sem alterações no exame físico e foi realizado um novo hemograma, sendo observada a presença de rouleaux e permanência do leucograma inflamatório, sendo diagnosticada com anemia hemolítica. Assim, foi prescrito prednisolona (1 mg/kg, VO, SID, durante 7 dias) e eritropoietina (100 UI/kg, a cada 48 h, por três aplicações).

Decorridos sete dias, foi realizado um novo hemograma, sendo observada leucocitose (28.800/uL) por neutrofilia (23.040/uL), monocitose (1440,00 /uL), eosinofilia (3456,00/uL) e linfopenia (864,00/uL) com trombocitopenia (131 mil/uL) e hiperproteinemia (8,4 g/dl, VR: 6-8 g/dL). Diante da ausência de sinais clínicos, a paciente recebeu alta, sendo recomendado retorno em sete dias para reavaliação e acompanhamento hematológico. No retorno o hemograma de controle não demonstrou alterações.

DISCUSSÃO

A piometra é mais frequente em cadelas devido às particularidades fisiológicas da espécie. Em felinas, ocorre principalmente em animais com mais de sete anos de idade (1,3), diferente do presente relato, no qual a paciente possuía aproximadamente dois anos.

A morte fetal em gatas pode estar associada ao uso de anticoncepcionais durante a gestação, uma vez que esses fármacos comprometem a contração uterina e a dilatação cervical, impedindo a expulsão fetal. Além disso, constituem fator de risco para o desenvolvimento de piometra (1,4). Como a paciente foi resgatada e não possuía histórico prévio, levantou-se a hipótese de morte fetal relacionada ao uso desse fármaco.

Durante a gestação, os elevados níveis de progesterona promovem proliferação glandular endometrial, aumento das secreções uterinas, fechamento cervical e redução da contratilidade uterina, favorecendo a multiplicação bacteriana. A morte e a decomposição fetal também contribuem para a proliferação de microrganismos patogênicos (5). Nesse contexto, a maceração fetal observada na paciente reforça a hipótese de desenvolvimento secundário da piometra.

A ultrassonografia e o hemograma são os principais exames complementares na investigação da piometra. A ultrassonografia é considerada o método de eleição devido à sua elevada sensibilidade e especificidade, enquanto o hemograma frequentemente evidencia leucocitose associada à neutrofilia e monocitose (1,5). Neste relato observou-se ainda trombocitopenia, alteração que, embora não seja constante, pode estar relacionada à endotoxemia, sepse ou coagulação intravascular disseminada (CID), sendo associada a maior gravidade clínica (5).

A anemia observada pode ser atribuída ao processo inflamatório sistêmico decorrente da infecção bacteriana uterina. A liberação de citocinas inflamatórias reduz a produção e a sobrevida das hemácias, caracterizando a anemia por inflamação. Em casos mais graves, essa resposta pode evoluir para anemia hemolítica secundária (6), como observado na paciente.

O tratamento clínico é indicado apenas para fêmeas reprodutoras estáveis, sem sinais de sepse e nos casos de piometra aberta. A ovariohisterectomia permanece como tratamento de escolha por eliminar a fonte de infecção e reduzir o risco de recorrência (1,5). Devido à morte fetal e aos sinais de maceração, a paciente foi submetida à cirurgia de emergência. A antibioticoterapia também é fundamental, especialmente em pacientes com sinais sistêmicos, sendo recomendado inicialmente o uso de antibacterianos de amplo espectro, com posterior ajuste baseado após a cultura e teste de sensibilidade antimicrobiana (5). Neste caso optou-se por utilizar de forma empírica fármacos de amplo espectro, entretanto esses exames não foram realizados, embora a *Escherichia coli* seja o agente mais frequentemente isolado em casos de piometra (3,5).

CONCLUSÃO

Conclui-se que os exames, principalmente de imagem, foram de grande importância para o diagnóstico rápido e preciso. Ademais, o tratamento de suporte com antibacterianos e anti-inflamatórios foi de grande relevância para recuperação total da paciente. Por fim, enfatiza-se a castração como um importante método de prevenção da piometra e demais complicações em gatas.

REFERÊNCIAS

1. Ettinger SJ, Feldman EC, Côté E. Tratado de Medicina Interna Veterinária - Doenças do Cão & do Gato - 2 Volumes. (8th edição). Grupo GEN; 2022.

2. Islam MR, Mostasin R, Obaid MSI, Munif MR. Surgical management of foetal maceration in a domestic shorthair queen. Vet Med Sci. v.1, n. 5, p. e70616, 2025.

3. Audu HA, Ajeigbe SO, Azeez IA, Muazu TA, Abubakar RM, Lawal M. Management of fetal maceration and pyometra in a 3-year-old queen: a case report. *J* Sustain Vet Allied Sci. v. 7, n. 2, p. 234-239, 2025.

4.Alcantara MR, Santos MWC, Lopes JM, Menezes AA, Ferraz PA, Gomes Junior DC, et al. Maceração fetal em gata: relato de caso. Res Soc Dev. v. 10, n. 7, p. e23710716422, 2021.

5. Hagman R. Pyometra in small animals. Vet Clin North Am Small Anim Pract. v. 48, n. 4, p. 639-661, 2018.

6. Nascimento, A. E. D. J.; Santos, J. A.; Figueiredo, M. F. G.; et al. Molecular Factors Involved in the Pathogenesis of Pyometra in Domestic Cats (*Felis catus*). Animals, v. 14, n. 20, p. 2946, 2024.

Plasmocitoma Cutâneo em Hamster: Relato de Caso

Rosani Camile Machado Silva - Discente, Curso de Medicina Veterinária, Universidade Federal da Fronteira Sul (UFFS), *Campus* Realeza/PR.
Ketlin Eduarda Gazzola - Discente, Curso de Medicina Veterinária, Universidade Federal da Fronteira Sul (UFFS), Campus Realeza/PR.
Laís Regina Vial Pettenon - Discente, Curso de Medicina Veterinária, Universidade Federal da Fronteira Sul (UFFS), Campus Realeza/PR.
Emanuel Canon - Médico Veterinária, Universidade Federal da Fronteira Sul (UFFS), Campus Realeza/PR.
Stéfani Melo Baraldi - Médica Veterinária, Universidade Federal da Fronteira Sul (UFFS), Campus Realeza/PR.
Fabiana Elias - Docente, Doutora, Curso de Medicina Veterinária, Universidade Federal da Fronteira Sul (UFFS), Campus Realeza/PR.

RESUMO

O plasmocitoma é uma neoplasia originada dos plasmócitos, células responsáveis pela produção de anticorpos, com comportamento variável conforme a localização. Em hamsters, essa neoplasia é pouco documentada, manifestando-se geralmente como massas cutâneas ou subcutâneas de crescimento progressivo. O objetivo deste estudo foi descrever um caso de plasmocitoma em um hamster, fêmea, com 2 anos de idade. Inicialmente, foram realizados exames citológicos por punção aspirativa por agulha fina (PAAF) de lesão localizada em região torácica/axilar, de consistência firme, ulcerada e com presença de secreção. Na avaliação citológica, observaram-se células redondas e individualizadas, apresentando citoplasma escasso a moderado e basofílico, além de núcleo redondo, central ou ocasionalmente excêntrico, com cromatina condensada, sendo os achados compatíveis com neoplasia de células redondas, como principal diferencial o plasmocitoma. Após agravamento do quadro clínico, o animal foi submetido à eutanásia e encaminhado para necropsia. O exame necroscópico revelou, ao corte dos nódulos cutâneos, superfície lisa e levemente avermelhada, além de hematoma adjacente ao maior nódulo dorsal. Observou-se também hidrometra e congestão moderada aguda em fígado, baço e rins. Posteriormente, após a realização da necropsia, foi realizado exame histopatológico, no qual evidenciou-se elevada celularidade em derme, composta por células arredondadas organizadas em cordões pouco coesos, com citoplasma escasso a moderado e núcleos redondos com cromatina densa. Também foram observados anisocariose, anisocitose e pleomorfismo moderados, além de ocasionais células binucleadas e acúmulos de substância eosinofílica, confirmando o diagnóstico de plasmocitoma.

Palavras-chave: neoplasia plasmocitária; pequenos mamíferos; patologia veterinária.

INTRODUÇÃO

As neoplasias de células redondas são tumores formados por células arredondadas e pouco coesas, incluindo mastocitoma, linfoma, histiocitoma, tumor venéreo transmissível e plasmocitoma. As neoplasias de células plasmáticas

correspondem a proliferações originadas dos plasmócitos, células derivadas dos linfócitos B responsáveis pela produção de anticorpos (1,2). Os plasmocitomas são descritos com maior frequência em cães e gatos, sendo considerados incomuns em pequenos roedores, especialmente hamsters (1). Clinicamente, podem manifestar-se como massas cutâneas ou subcutâneas de crescimento progressivo, apresentando comportamento predominantemente benigno (2,3).

O diagnóstico geralmente é realizado por meio da citologia aspirativa, sendo a histopatologia fundamental para confirmação diagnóstica e classificação tumoral (2). Dessa forma, o presente trabalho teve como objetivo relatar um caso de plasmocitoma em hamster, destacando os achados citológicos e histopatológicos observados.

DESCRIÇÃO DO CASO

Foi atendido no Hospital Veterinário da Universidade Federal da Fronteira Sul, campus Realeza-PR, um hamster, fêmea, com 2 anos de idade, apresentando aumento de volume em região axilar, de crescimento rápido, medindo aproximadamente 2 × 1 × 3 cm, além de lesões ulceradas distribuídas pelo dorso, anorexia, apatia há três dias, sensibilidade dolorosa e locomoção em círculos.

Optou-se pela realização de punção aspirativa por agulha fina (PAAF), devido à facilidade e rápida obtenção diagnóstica, sendo confeccionadas três lâminas para avaliação citológica. Na avaliação microscópica, observou-se amostra com alta celularidade e moderada contaminação sanguínea. As células apresentavam morfologia redonda e individualizada, com citoplasma escasso a moderado e basofílico. Os núcleos eram redondos, centrais ou ocasionalmente excêntricos, com cromatina condensada. Evidenciaram-se anisocariose e anisocitose moderadas a acentuadas, pleomorfismo moderado, relação núcleo/citoplasma moderada a alta, além da presença de células binucleadas ou trinucleadas, mitoses atípicas e ocasionais polimorfonucleares. Dessa forma, os achados citológicos foram compatíveis com neoplasia de células redondas sendo o plasmocitoma o principal diferencial.

Após agravamento do quadro clínico, optou-se pela eutanásia do animal, sendo encaminhado para realização de necropsia. O exame necroscópico revelou, ao corte dos nódulos cutâneos, superfície lisa e levemente avermelhada, além de hematoma focalmente extenso na musculatura adjacente ao maior nódulo dorsal, sugestivo de extravasamento sanguíneo local. Também foi evidenciado útero distendido por conteúdo

líquido serossanguinolento, caracterizando hidrometra, bem como congestão difusa moderada aguda em fígado, baço e rins, sugestiva de alteração circulatória aguda.

Na avaliação histopatológica, observou-se elevada celularidade em derme, composta por células arredondadas organizadas em cordões pouco coesos, delimitados por fina camada de tecido conjuntivo. As células apresentavam citoplasma escasso a moderado, eosinofílico e pouco delimitado, por vezes com halo claro perinuclear, além de elevada relação núcleo/citoplasma. Os núcleos eram redondos, ocasionalmente periféricos, com cromatina densa e nucléolos inconspícuos. Também foram evidenciados anisocariose moderada a acentuada, anisocitose e pleomorfismo moderados, além da presença ocasional de células binucleadas e figuras de mitose. Em alguns pontos, observaram-se células neoplásicas no interior de vasos sanguíneos, acúmulos de substância eosinofílica no estroma e vasos congestos próximos à camada epitelial. Diante dos achados histopatológicos, confirmou-se o diagnóstico de plasmocitoma.

DISCUSSÃO

Os plasmocitomas são neoplasias originadas dos plasmócitos, descritas principalmente em cães e gatos, sendo considerados incomuns em hamsters e outros pequenos roedores (1). Na literatura consultada, há poucos relatos envolvendo essa espécie.

Histologicamente, os plasmocitomas caracterizam-se pela proliferação de células redondas organizadas em mantos ou agrupamentos pouco coesos, apresentando citoplasma escasso a moderado, núcleo redondo a excêntrico, cromatina densa e graus variáveis de anisocitose e pleomorfismo, características semelhantes às observadas no presente caso (3,4,5).

Além disso, o diagnóstico definitivo geralmente depende da avaliação histopatológica, especialmente em neoplasias de células redondas nas quais a citologia pode fornecer apenas um diagnóstico sugestivo (2,3). Portanto, apesar da baixa ocorrência em hamsters, o plasmocitoma deve ser considerado como diagnóstico diferencial em massas cutâneas ou subcutâneas de crescimento progressivo.

CONCLUSÃO

O plasmocitoma em hamster apresenta baixa ocorrência, porém deve ser considerado como diagnóstico diferencial em massas cutâneas ou subcutâneas de

crescimento progressivo. A citologia auxilia na identificação de neoplasias de células redondas, enquanto a histopatologia confirma o diagnóstico.

REFERÊNCIAS

1. MUNDAY J.S: STEDMAN, L; RICHEY L. J. Extramedullary plasmacytoma of the salivary gland in two Syrian hamsters (*Mesocricetus auratus*). Veterinary Pathology. 2005;42(6):819-823.

2. SILVA, R. S. et al. Plasmocitoma extramedular metastático em um canino. Ciência Animal Brasileira. 2023;24:1-8.

3. ALBANESE, Francesco. Canine and feline skin cytology: a comprehensive and illustrated guide to the interpretation of skin lesions via cytological examination. Cham: Springer, 2017.

4. SANTOS, Renato de L.; ALESSI, Antonio C. Patologia Veterinária. 3. ed. Rio de Janeiro: Roca, 2023. E-book. p.Capa. ISBN 9788527738989.

5. MAXIE, M. G. (Ed.). *Jubb, Kennedy & Palmer's Pathology of Domestic Animals*. 6. ed. St. Louis: Elsevier, 2016. 3 v.

Plasmocitoma Extramedular Oral em Cão: Relato de Caso

Mariana Eduarda Oliveira Banhos – Discente de Medicina Veterinária Instituto Federal do Sul de Minas Gerais – Campus Muzambinho, MG.
Isadora Villas Bôas Souza – Aprimoranda em Clínica Cirúrgica de Pequenos Animais Instituto Federal do Sul de Minas Gerais – Campus Muzambinho, MG.
Tereza Camargo Pezutti – Aprimorada em Clínica Cirúrgica de Pequenos Animais Instituto Federal do Sul de Minas Gerais – Campus Muzambinho, MG.
Carolina Camargo Zani Marinho – Prof°. MSc. de Medicina Veterinária Instituto Federal do Sul de Minas Gerais – Campus Muzambinho, MG.
Adriano de Abreu Corteze – Prof°. Dr. de Medicina Veterinária Instituto Federal do Sul de Minas Gerais – Campus Muzambinho, MG.
Paulo Vinícius Tertuliano Marinho – Prof°. Dr. de Medicina Veterinária Instituto Federal do Sul de Minas Gerais – Campus Muzambinho, MG.

Resumo
O plasmocitoma extramedular é uma neoplasia de células redondas que comumente acomete a cavidade oral de cães, geralmente apresentando comportamento benigno, mas que pode exibir invasão óssea local. O objetivo deste trabalho foi relatar um caso atípico de plasmocitoma extramedular oral com comportamento agressivo e osteólise em um cão. Foi atendido um canino, macho, Fila Brasileiro, de oito anos, apresentando uma massa oral com odor fétido e quatro centímetros de diâmetro na região sublingual direita, coalescente à mandíbula. Realizaram-se exames hematológicos, radiográficos e biópsia incisional da lesão para histopatologia e imuno-histoquímica. A avaliação radiográfica confirmou infiltração e reatividade óssea na mandíbula. A avaliação histopatológica inicial indicou neoplasia maligna de alto grau e pouco diferenciada. O painel imuno-histoquímico confirmou o diagnóstico de plasmocitoma, apresentando positividade para vimentina, MUM-1 e Ig *Lambda*. O paciente foi submetido à hemimandibulectomia direita associada à linfadenectomia submandibular. A avaliação do linfonodo indicou ausência de metástases e o paciente obteve excelente recuperação pós-operatória.

Palavras-chave: Hemimandibulectomia; Imuno-histoquímica; Neoplasia mandibular; Oncologia veterinária.

Introdução

Os plasmocitomas são neoplasias raras em cães e gatos, originadas da proliferação de plasmócitos e divididas nas formas extramedular, óssea solitária e mieloma múltiplo (1,2). O plasmocitoma extramedular (PEM) ocorre em tecidos moles, sem envolver a medula óssea (2,3). Apesar do baixo potencial metastático, pode ser localmente agressivo (4).

Representa 2,5% de todas as neoplasias em cães, sendo o padrão racial mais acometido as raças Cocker Spaniels e Airedale Terriers (3,5), ocorrendo com frequência em cães entre 8 e 10 anos (5).

O PEM apresenta-se como uma massa de tamanho variável, que pode ou não estar aderida aos tecidos adjacentes, manifestando-se majoritariamente como uma nodulação única, sendo raras as ocorrências de forma sistêmica. Os sinais estão diretamente relacionados à localização anatômica do tumor (2).

O diagnóstico é dado por histopatologia, caracterizado por arranjos de células redondas com núcleos pleomórficos (6). As opções terapêuticas incluem ressecção cirúrgica, radioterapia, quimioterapia e criocirurgia (5).

O presente trabalho relata um caso atípico de PEM na cavidade oral de um cão, destacando seu comportamento agressivo com osteólise mandibular.

Descrição do Caso

Foi atendido no Hospital Veterinário do Instituto Federal do Sul de Minas - *Campus* Muzambinho um cão da raça Fila Brasileiro, macho castrado, de 8 anos e 11 meses e 69,5 kg. O paciente foi encaminhado devido ao aparecimento de uma massa na cavidade oral, com crescimento rápido e halitose intensa.

Ao exame físico, constatou-se uma neoformação avermelhada, não ulcerada, de aproximadamente 4x4 cm, fortemente aderida à região sublingual direita, entre os dentes molares.

Os exames hematológicos evidenciaram plaquetas em 314.000/mm³, presença de hemácias em alvo, equinócitos, macrocitose e formação de rouleaux. A avaliação radiográfica de crânio revelou neoformação de partes moles coalescente com o corpo mandibular direito associada à periostite regional, sugerindo infiltração óssea. Não foram observados indícios de metástase na radiografia torácica, bem como na ultrassonografia abdominal. Foi realizada a biópsia incisional da massa, cujo exame histopatológico evidenciou proliferação neoplásica mal delimitada, altamente infiltrativa, com padrão sólido difuso e alto índice mitótico (23 mitoses/2,37mm²). O diagnóstico morfológico foi de neoplasia maligna de alto grau e pouco diferenciada. Para a elucidação, solicitou-se um painel imuno-histoquímico, que resultou positivo para Vimentina (+++), MUM-1 (+++) e Ig *Lambda* (+), e negativo para citoqueratinas, *cocktail* para melanoma e marcadores linfoides (CD45, CD99). Os resultados confirmaram o diagnóstico de plasmocitoma.

O tratamento de eleição foi a excisão cirúrgica radical através da hemimandibulectomia direita, juntamente com linfadenectomia submandibular ipsilateral. A avaliação histopatológica do linfonodo extirpado revelou arquitetura nodal preservada e ausência de metástase. O paciente apresentou excelente evolução clínica no pós-operatório, retomando suas atividades normais em quatro dias.

Discussão

O comportamento tecidual agressivo com franca osteólise e periostite observado na avaliação radiográfica e clínica deste paciente destoa da apresentação clássica descrita

para a maioria dos plasmocitomas extramedulares, que tendem a ser nódulos circunscritos e de menor potencial destrutivo (2).

A alta indiferenciação celular observada na avaliação em hematoxilina e eosina impôs um desafio diagnóstico, visto que o padrão de pequenas células redondas se assemelhava fortemente a sarcomas indiferenciados e melanomas amelanóticos (7). Isso corrobora a literatura atual, que ressalta a importância de marcadores fenotípicos específicos, especialmente o MUM-1 (Fator 4 regulatório do interferon), como marcador específico para a confirmação da linhagem plasmocítica em neoplasias anaplásicas (8).

Embora a análise do linfonodo tenha confirmado a ausência de metástase linfática local, a infiltração óssea profunda exigiu uma intervenção invasiva. A hemimandibulectomia demonstrou ser uma abordagem assertiva, propiciando o controle local da doença e permitindo o rápido restabelecimento fisiológico do animal. Destaca-se ainda a presença de rouleaux no eritrograma, achado que levanta a suspeita de hiperglobulinemia secundária à produção tumoral de imunoglobulinas, recomendando-se o monitoramento contínuo do paciente quanto ao risco de progressão para mieloma múltiplo (2).

Conclusão

O plasmocitoma extramedular oral pode apresentar acentuado grau de indiferenciação celular e severa agressividade tecidual local, incluindo invasão óssea. A imuno-histoquímica, especialmente através da marcação por MUM-1 e Ig Lambda, é determinante e essencial para estabelecer o diagnóstico definitivo da neoplasia frente a outros tumores de células redondas.

A hemimandibulectomia consiste em uma intervenção cirúrgica eficaz no controle de plasmocitomas com comprometimento mandibular, promovendo rápida recuperação e garantindo qualidade de vida ao paciente.

Referências

1. Silva, R. S.; Garcia, C.; Libardoni, R. N.; Santos, E. D.; Klaser, B. W.; Machado, T. P. et al. Plasmocitoma extramedular metastático em um canino. Ciência Animal Brasileira, v. 24, e-75186P, 2023.
2. Cursino, L. H. Compressão intradural - extramedular por plasmocitoma em cão - relato de caso. 2018. 31f. Trabalho de Conclusão de Curso (Graduação em Medicina Veterinária) - Faculdade de Medicina Veterinária, Universidade Federal de Uberlândia, Uberlândia.
3. Santos, R. L.; Alessi, A. C. Patologia Veterinária. 2. ed. Rio de Janeiro: Roca, 2016.

4. Rodrigues, S. H. O.; Prado, K. C.; Menck, J. C. D. Plasmocitoma extramedular em cão positivo para leishmaniose: relato de caso. Revista Científica Eletrônica de Medicina Veterinária da FAEF, v. 39, n. 1, 2022.
5. Araújo, D. P.; Filho, G. A. B. A.; Borges, I. L.; Sampaio, T. B. Diagnóstico de plasmocitoma extramedular em conduto auditivo de cão. Ciência Animal, v. 35, n. 1, p. 136-144, 2025.
6. Silva, M. M. V.; Ferreira, A. L. A.; Fernandes, D. F.; Siqueira, I. R.; Saturnino, K. C. Plasmocitoma em cão: relato de caso. Brazilian Journal of Animal and Environmental Research, v. 4, n. 2, p. 1715-1720, 2021.
7. Meuten DJ. Tumors in domestic animals. 5th ed. North Carolina: Wiley Blackwell; 2017. 1000 p.
8. Falini, B.; Fizzotti, M.; Pucciarini, A.; Bigena, B.; Marafioti, T.; Gambacorta, M. et al. A monoclonal antibody (MUM1p) detects expression of the MUM1/IRF4 protein in a subset of germinal center B cells, plasma cells, and activated T cells. Blood, v. 95, n. 6, p. 2084-2092, 2000.

Pododemodicose canina - relato de caso

Camila Martins Schmidt - Discente de Medicina Veterinária Universidade Federal de Santa Catarina, SC, Brasil.

Luísa de Almeida Marcolin - Discente de Medicina Veterinária Universidade Federal de Santa Catarina, SC, Brasil.

Ísis Inácio Reis - Discente de Medicina Veterinária Universidade Federal de Santa Catarina, SC, Brasil.

Vitor Prim Laurindo - Discente de Medicina Veterinária Universidade Federal de Santa Catarina, SC, Brasil.

Bárbara Ellen Matzenbacher de Athayde Farias - Discente de Medicina Veterinária Universidade Federal de Santa Catarina, SC, Brasil.

Giovana Martinez de Andrade Orteiro - Médica Veterinária Residente em Saúde Animal Integrada à Saúde Pública na Universidade Federal de Santa Catarina, SC, Brasil.

RESUMO:

A pododemodicose canina é uma manifestação da demodicose caracterizada pelo acometimento dos coxins e região interdigital. Objetivou-se relatar um caso de pododemodicose crônica em um cão da raça Shih Tzu, com 15 anos de idade, atendido na Clínica Veterinária Escola da Universidade Federal de Santa Catarina. O paciente apresentava lesões podais crônicas há seis meses, associadas a edema, eritema, dor e dificuldade de locomoção, sem resposta a tratamentos prévios. O raspado cutâneo profundo confirmou a presença de *Demodex canis*, permitindo o diagnóstico definitivo. Foi instituído tratamento com lotilaner, observando-se redução do processo inflamatório, interrupção da lambedura excessiva e retorno da deambulação normal. Embora o exame parasitológico permanecesse positivo em reavaliação posterior, houve melhora clínica significativa. Conclui-se que a pododemodicose deve ser considerada entre os diagnósticos diferenciais de pododermatites crônicas e que o raspado cutâneo profundo é fundamental para o diagnóstico e direcionamento terapêutico.

Palavras-chave: coxins plantares; *Demodex canis*; dermatologia veterinária; isoxazolinas; raspado cutâneo.

INTRODUÇÃO:

A pododemodicose canina consiste em uma manifestação clínica da demodicose caracterizada pelo acometimento da região interdigital e dos coxins plantares/palmares, associada a inflamação crônica, dor e claudicação. O diagnóstico pode ser desafiador devido à semelhança com outras dermatopatias, tornando necessária a realização de exames complementares, especialmente o raspado cutâneo profundo. O objetivo deste

trabalho foi relatar um caso de pododemodicose crônica em um cão atendido na Clínica Veterinária Escola da Universidade Federal de Santa Catarina.

DESCRIÇÃO DO CASO:

Foi atendido, em 30 de março de 2026, na Clínica Veterinária Escola da Universidade Federal de Santa Catarina, *campus* Curitibanos, um canino, macho, da raça Shih Tzu, com 15 anos de idade e 10 kg, apresentando lesões podais crônicas (Figura 1) há aproximadamente seis meses, associadas a edema, dor, dificuldade de locomoção e lambedura excessiva. O animal convivia com outros três cães com sinais clínicos semelhantes.

Figura 1: (A e B) Aspecto clínico inicial das lesões podais, evidenciando edema e eritema em coxins e região interdigital. *Fonte:* arquivo pessoal.

O paciente havia sido submetido previamente a tratamentos tópicos e sistêmicos, sem resposta clínica satisfatória. Ao exame dermatológico, observou-se edema e eritema acentuados dos coxins, associados à presença de exsudato e dor à palpação. Foi realizado raspado cutâneo e instituído tratamento com prednisolona para controle da inflamação.

No retorno, realizado em 07 de abril de 2026, observou-se redução da inflamação, porém persistência da dor. Diante da suspeita de demodicose, realizou-se raspado cutâneo profundo, cujo resultado foi positivo para *Demodex canis.*

Em 15 de abril de 2026, foi instituído tratamento com lotilaner, administrado em três doses com intervalo de 30 dias entre elas. Após oito dias, foi relatada melhora clínica

significativa, caracterizada pelo retorno da deambulação normal, ausência de lambedura e remissão das lesões (Figura 2).

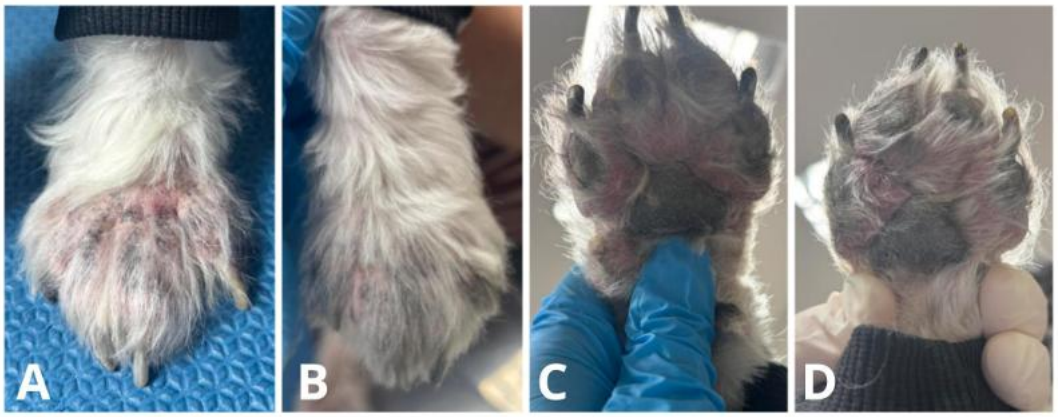

Figura 2: (A, B, C e D) Evolução clínica após início do tratamento com lotilaner, evidenciando redução do processo inflamatório e melhora das lesões podais. *Fonte:* arquivo pessoal.

Em 13 de maio de 2026, antes da administração da segunda dose, novo raspado cutâneo permaneceu positivo para *Demodex canis*. Em razão da melhora clínica observada, foi mantido o protocolo terapêutico inicialmente estabelecido.

DISCUSSÃO:

A demodicose canina é uma dermatopatia parasitária causada pela proliferação excessiva de ácaros do gênero *Demodex*, especialmente *Demodex canis*, habitante normal da microbiota cutânea dos cães (1). A doença pode ocorrer de forma localizada, generalizada ou acometer exclusivamente os membros, caracterizando a pododemodicose (1,2).

O paciente apresentava lesões podais crônicas caracterizadas por edema, eritema, exsudação e dor à locomoção, sinais compatíveis com quadros de pododemodicose descritos na literatura (1,3). Essa forma clínica está frequentemente associada a processos inflamatórios intensos e pode comprometer significativamente a qualidade de vida dos animais devido à dor e dificuldade de locomoção (1).

A ausência de resposta satisfatória aos tratamentos previamente instituídos, incluindo antibioticoterapia, terapia tópica e uso de oclacitinib, reforçou a necessidade de investigação complementar. O diagnóstico foi confirmado por raspado cutâneo profundo positivo para *Demodex canis*, exame considerado o principal método diagnóstico para demodicose canina (3).

Inicialmente foram considerados como diagnósticos diferenciais dermatopatias alérgicas, infecções bacterianas secundárias e doenças imunomediadas, devido à apresentação clínica inespecífica e à cronicidade das lesões. Entretanto, a confirmação parasitológica associada à resposta terapêutica observada permitiu o estabelecimento definitivo do diagnóstico de pododemodicose.

As isoxazolinas são consideradas atualmente terapias de escolha para a demodicose canina devido à elevada eficácia e facilidade posológica (2,4,5). Estudos demonstram que moléculas como fluralaner, sarolaner e lotilaner promovem redução significativa da carga parasitária e melhora clínica progressiva em cães acometidos pela enfermidade (6,7,5). No presente caso, o uso de lotilaner promoveu redução do edema e da inflamação dos coxins, interrupção da lambedura excessiva e retorno da deambulação normal. Apesar da melhora clínica observada, o raspado cutâneo permaneceu positivo para *Demodex canis*, situação já descrita na literatura, uma vez que a negativação parasitológica pode ocorrer posteriormente à remissão clínica (5,7).

CONCLUSÃO:

A pododemodicose deve ser considerada entre os principais diagnósticos diferenciais de cães com pododermatites crônicas refratárias. O raspado cutâneo profundo permanece como exame fundamental para confirmação diagnóstica, e as isoxazolinas demonstram elevada eficácia no controle clínico da demodicose canina.

REFERÊNCIAS:

1) Miller WH; Griffin CE; Campbell KL. Muller and Kirk's small animal dermatology. 7th ed. St. Louis: Elsevier; 2013.

2) Foster A; Foil C. BSAVA manual of canine and feline dermatology. 3rd ed. Gloucester: British Small Animal Veterinary Association; 2012.

3) Mueller RS; Bensignor E; Ferrer L; Holm B; Lemarie S; Paradis M. Treatment of demodicosis in dogs: 2011 clinical practice guidelines. Veterinary Dermatology. 2012;23(2):86-e21.

4) Fourie JJ; Liebenberg JE; Horak IG; Taenzler J; Heckeroth AR; Frénais R. Efficacy of orally administered fluralaner or topically applied imidacloprid/moxidectin against generalized demodicosis in dogs. Parasites & Vectors. 2015;8:187.

5) Snyder DE; Wiseman S; Liebenberg JE. Efficacy of lotilaner (Credelio™), a novel oral isoxazoline against naturally occurring mange mite infestations in dogs caused by *Demodex* spp. Parasites & Vectors. 2017;10:532.

6) Alonso LC; Zanutto MS. Isoxazolinas no tratamento da demodicidose canina: revisão de literatura. Clínica Veterinária. 2023;28(164):32-42.

7) Mueller RS; Rosenkrantz W; Bensignor E; Karaś-Tęcza J; Paterson T; Shipstone MA et al. Treatment of canine generalized demodicosis with isoxazolines. Veterinary Dermatology. 2020;31(1):23-e8.

Pododermatite Ulcerativa Infectada por *Pseudomonas aeruginosa* em Coelho Doméstico (*Oryctolagus cuniculus domesticus*): Relato de Caso.

Gabriella Noda Perdigão dos Santos – Médica Veterinária Autônoma, AM. Pós-graduada em Clínica Médica e Cirúrgica de Animais Silvestres, Faculdade FAMESP.
Bruno Gustavo Silva de Oliveira- Médico veterinário Autônomo, AM. Pós-Graduado em Clínica Médica e Cirúrgica de Animais Silvestres, Faculdade FAMESP.
Victória Brito Maciel Lins – Médica Veterinária Autônoma, AM. Pós-graduada em Clínica Médica e Cirúrgica de Animais Silvestres, Faculdade FAMESP.
Lucas Figueiredo dos Santos – Médico Veterinário Autônomo, AM.

Resumo

A pododermatite é uma afecção multifatorial associada a fatores ambientais e individuais do paciente. Neste relato, a paciente apresentava múltiplos fatores predisponentes descritos na literatura, como idade avançada, alta umidade ambiental e alterações locomotoras radiográficas. A redução da mobilidade propicia o apoio plantar prolongado e o aumento da pressão local, contribuindo para o desenvolvimento e manutenção das lesões. Os exames laboratoriais evidenciaram heterofilia com linfopenia (padrão compatível com inflamação e estresse fisiológico em coelhos), discreta hipoalbuminemia e aumento da ureia. A cultura microbiológica revelou o crescimento de *Pseudomonas aeruginosa*, bactéria oportunista formadora de biofilmes e com perfil de resistência antimicrobiana. Nesse contexto, a cultura e o antibiograma foram fundamentais para a identificação do agente e o direcionamento terapêutico. Embora a ausência de retorno tenha impossibilitado avaliar a resposta clínica, os achados reforçam a importância da investigação microbiológica na pododermatite infecciosa em lagomorfos.

Palavras-chave

Lagomorfo; resistência antimicrobiana; infecção bacteriana; diagnóstico microbiológico.

Introdução

A pododermatite é uma enfermidade multifatorial comum em coelhos domésticos, associada a fatores como idade avançada, excesso de peso, superfícies inadequadas, alterações locomotoras e manejo desfavorável (1). Inicialmente, caracteriza-se por alopecia e hiperqueratose plantar, podendo evoluir para ulceração, infecção secundária e comprometimento de tecidos profundos (1,2). Essa progressão favorece infecções bacterianas oportunistas, exigindo a identificação do agente etiológico para a correta seleção terapêutica (2). Dentre eles, a *Pseudomonas aeruginosa* destaca-se pela alta adaptação ambiental, formação de biofilmes e resistência antimicrobiana, estando associada a quadros de difícil resolução (3). Assim, este trabalho objetiva relatar um caso de pododermatite ulcerativa infecciosa por *P. aeruginosa* em coelho doméstico, enfatizando a importância da cultura e do antibiograma para a resolução clínica.

Descrição do caso

Atendeu-se uma coelha doméstica (*Oryctolagus cuniculus domesticus*), fêmea, de sete anos, com lesões ulcerativas plantares nos membros pélvicos. O animal era mantido em ambiente interno, com piso cerâmico e alta umidade. O exame físico confirmou pododermatite.

Realizaram-se hemograma, bioquímica sérica, radiografia dos membros pélvicos, cultura e antibiograma. O eritrograma e a pesquisa de hemoparasitas não apresentaram alterações. O leucograma revelou 9.050 leucócitos/mm³, heterofilia (8.055/mm³) e linfopenia (634/mm³). A bioquímica sérica demonstrou: creatinina 0,64 mg/dL, glicose 101mg/dL, proteína total 5,5 g/dL, albumina 2,68 g/dL, globulina 2,82 g/dL, ALT 55,1 U/L e ureia 42 mg/dL.

A radiografia mostrou aumento de volume de tecidos moles nas extremidades distais dos membros pélvicos, espondilose lombar deformante, coxartrose bilateral e doença articular degenerativa femorotibiopatelar esquerda, sem sinais de osteólise ou osteomielite.

A cultura isolou *Pseudomonas aeruginosa*. O antibiograma indicou resistência a ampicilina, cefazolina, cefoxitina e azitromicina, e sensibilidade a amicacina, ciprofloxacino, cefepime e meropenem. Com base nisso, instituiu-se o tratamento com ciprofloxacino (15 mg/kg), por via oral, a cada 12 horas.

Discussão

A pododermatite é uma enfermidade multifatorial associada a fatores ambientais, características individuais do paciente e alterações locomotoras (1,2). Neste caso, fatores predisponentes como idade avançada e condições favoráveis à maceração cutânea contribuíram diretamente para o desenvolvimento de lesões ulcerativas, edemaciadas e eritematosas nos membros (Figura 1) (1,2). A consequente perda de integridade da barreira cutânea favoreceu a colonização por microrganismos oportunistas, tornando a investigação microbiológica essencial para o diagnóstico (2).

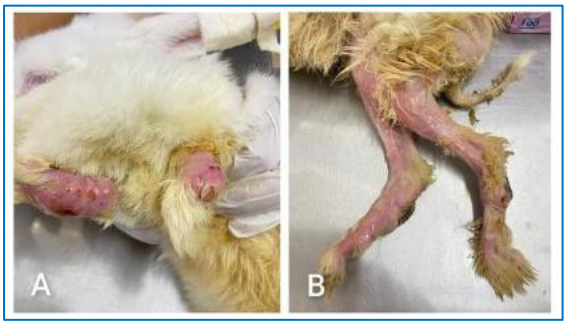

Figura 1. Lesões ulcerativas edemaciadas e eritematosas em membros torácicos (A) e pélvicos (B).

Os exames laboratoriais demonstraram contagem de leucócitos dentro dos valores de referência, porém com heterofilia e linfopenia. Em coelhos, esses padrões hematológicos podem estar associados a processos inflamatórios e ao estresse fisiológico decorrente da enfermidade e da manipulação clínica (4). Na avaliação bioquímica observou-se discreta hipoalbuminemia e aumento da ureia, enquanto os demais parâmetros permaneceram próximos aos intervalos de referência descritos para a espécie (4,5). A hipoalbuminemia pode estar relacionada a processos inflamatórios crônicos, enquanto o aumento isolado de ureia, na ausência de elevação concomitante da creatinina, não sugere necessariamente comprometimento renal primário, devendo ser interpretado em conjunto com os demais achados clínicos e laboratoriais (4).

Os achados radiográficos sugerem comprometimento locomotor da paciente, sendo este um fator predisponente clássico à pododermatite em coelhos (Figura 2) (1,2). A redução da mobilidade favorece o apoio plantar prolongado, aumenta a pressão nos membros pélvicos e dificulta posturas fisiológicas, contribuindo para o desenvolvimento e a cronicidade das lesões. Nesse contexto, o exame de imagem evidencia que a pododermatite frequentemente associa-se a condições sistêmicas e locomotoras subjacentes (1,2).

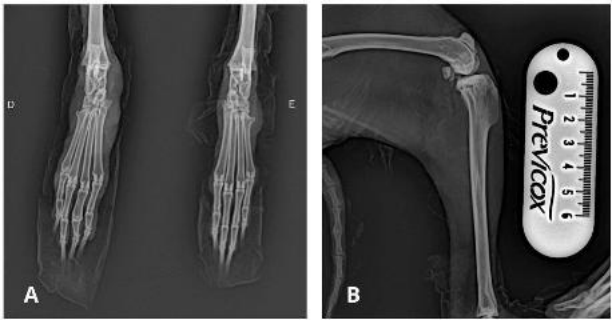

Figura 2. Achados radiográficos compatíveis com aumento de tecidos moles plantares (A) e doença articular degenerativa femorotibiopatelar esquerda (B).

A cultura e o antibiograma são essenciais para identificar o patógeno e definir o protocolo terapêutico, como citado por Cubas *et al.* (6). A pododermatite infecciosa ocorre quando fungos ou bactérias, como *Staphylococcus aureus* e *Pseudomonas aeruginosa*, infectam as lesões, causando abscessos, inflamação severa e potencial sepse (7,8). O perfil variável observado reforça a importância do teste de suscetibilidade, visto que a *P. aeruginosa* apresenta mecanismos intrínsecos e adquiridos de resistência que comprometem terapias empíricas (3). Além disso, a ocorrência de bactérias resistentes em coelhos de companhia ressalta a necessidade do uso racional de antimicrobianos baseado em evidências laboratoriais (9). Assim, a escolha do ciprofloxacino justificou-se pelo perfil de sensibilidade do isolado e pela segurança do uso de fluoroquinolonas em lagomorfos (2,8).

Uma limitação deste relato foi a ausência de retorno da paciente após a instituição do tratamento, impossibilitando a avaliação da evolução clínica. Apesar disso, os achados obtidos demonstram relevância da cultura microbiológica e do antibiograma na investigação de lesões crônicas em lagomorfos, permitindo a identificação do agente etiológico e direcionando o protocolo terapêutico.

Conclusão

A cultura microbiológica e o antibiograma são essenciais no diagnóstico da pododermatite infecciosa em coelhos. A identificação de *Pseudomonas aeruginosa* e de seu perfil de suscetibilidade direciona o tratamento de forma racional. Esses exames

laboratoriais reforçam a importância da investigação microbiológica em lesões crônicas na espécie.

Referências

(1) Rosell JM; De La Fuente LF. Assessing ulcerative pododermatitis of breeding rabbits. Animals, v.3, n.2, p. 318-326, 2013.

(2) Otoni IC; Ortiz MC. Pododermatite em coelhos: relato de caso. Pubvet, v.15, n.5, p. 1-6, 2021.

(3) Wood SJ; Kuzel TM; Shafikhani SH. Pseudomonas aeruginosa: infections, animal modeling, and therapeutics. Cells, v.12, n.1, p. 199, 2023.

(4) Washington IM; Van Hoosier G. Clinical Biochemistry and Hematology. In: The Laboratory Rabbit, Guinea Pig, Hamster, and Other Rodents. Elsevier, 2012.

(5) Gallego M. Laboratory reference intervals for systolic blood pressure, rectal temperature, haematology, biochemistry and venous blood gas and electrolytes in healthy pet rabbits. Open Veterinary Journal, v.7, n.3, p. 203-207, 2017.

(6) Cubas ZS; Silva JCR; Catão-Dias JL. Tratado de animais selvagens: medicina veterinária. 2. ed. São Paulo: Roca, 2014.

(7) Olivas I; Torres AG; Villagrá A. Development of a pododermatitis score in breeding does using clustering methods. International Journal of Animal Biosciences, v.7, n.6, p. 1011–1016, 2013.

(8) Hess L. Dermatologic diseases. In: Quesenberry KE; Carpenter JW, editors. Ferrets, rabbits, and rodents: Clinical medicine and surgery. Elsevier, 2012. p. 232-244.

(9) Crăciun S; Novac CS; Fiț NI; Bouari CM; Bel LV; Nadăș GC. Bacterial diversity in pet rabbits: implications for public health, zoonotic risks and antimicrobial resistance. Microorganisms, v.13, n.3, p. 653, 2025.

Postioplastia como Tratamento Cirúrgico da Fimose Congênita em Cão Jovem - Relato de Caso

Sophia Lopes - Graduanda de Medicina Veterinária da Universidade Positivo.

Letícia Burigo Inácio - Médica Veterinária do Hospital Animal Clinic.

Maria Clara Nunes - Médica Veterinária do Hospital Animal Clinic.

Mayara Fernandes Costa - Médica Veterinária do Hospital Animal Clinic.

Ana Paula Ferreira Castro - Médica Veterinária do Hospital Animal Clinic.

Guilherme Campos - Médico Veterinário do Hospital Animal Clinic.

RESUMO

A fimose é uma afecção rara em cães caracterizada pela incapacidade de exteriorização do pênis devido à redução ou ausência do óstio prepucial, podendo resultar em retenção urinária, balanopostite e desconforto local. O presente trabalho teve como objetivo relatar o diagnóstico e tratamento cirúrgico de fimose em um cão jovem. Foi atendido em hospital veterinário um cão macho, de dois meses de idade, apresentando aumento de volume na região peniana e gotejamento urinário. Ao exame físico observou-se distensão do prepúcio e do pênis associada ao acúmulo de urina no interior do prepúcio, além de estenose do óstio prepucial, estabelecendo-se a suspeita clínica de fimose. Como exame complementar, realizou-se uretrocistografia retrógrada contrastada para avaliação da anatomia peniana e uretral, a qual apresentou exclusão de alterações associadas. Previamente ao procedimento cirúrgico, realizou-se drenagem do conteúdo urinário acumulado no interior do prepúcio por meio de punção aspirativa com seringa, visando reduzir a distensão local e facilitar a abordagem cirúrgica. O paciente foi submetido à correção cirúrgica por Postioplastia associada à orquiectomia eletiva. A técnica consistiu na ampliação do óstio prepucial por meio de incisão na face craniodorsal do prepúcio, remoção do tecido fibrosado e do prepúcio remanescente, seguida de aposição da mucosa prepucial à pele adjacente em padrão simples interrompido. Ao final do procedimento, manteve-se sonda uretral no pós-operatório imediato. O tratamento cirúrgico possibilitou adequada exteriorização peniana e restabelecimento da eliminação urinária, demonstrando que a abordagem cirúrgica foi eficaz na correção da afecção.

Palavras chaves: Reconstrução Urogenital; Estenose Prepucial; Trato Urinário Inferior.

INTRODUÇÃO

A fimose é definida como a incapacidade de exteriorização do pênis do interior do prepúcio, sendo considerada uma afecção rara na clínica cirúrgica de cães. Pode apresentar origem congênita, relacionada à má formação ou estenose do óstio prepucial, ou adquirida, decorrente de traumas, processos cicatriciais, inflamatórios ou neoplásicos (1). A redução ou ausência da abertura prepucial compromete a exposição peniana e a eliminação adequada da urina, favorecendo o acúmulo urinário no interior do prepúcio e predispondo a processos inflamatórios e infecciosos secundários (2). Os sinais clínicos variam conforme

a gravidade da obstrução, podendo incluir gotejamento urinário, retenção de urina, distensão prepucial, secreção prepucial purulenta ou hemorrágica e desconforto local (3). O diagnóstico é realizado principalmente por meio do exame físico, no qual se observa abertura prepucial reduzida ou inexistente, frequentemente associada ao aumento de volume da região peniana e acúmulo de urina no interior do prepúcio (1). O tratamento cirúrgico é indicado nos casos de estenose prepucial, visando restabelecer a exteriorização do pênis e o fluxo urinário adequado (2). O presente trabalho tem como objetivo relatar um caso de fimose em um cão de dois meses de idade, descrevendo os achados clínicos, exames complementares e técnica cirúrgica empregada.

DESCRIÇÃO DO CASO

Foi atendido em um hospital veterinário particular em Curitiba, um cão macho, com dois meses de idade, apresentando aumento de volume na região peniana e gotejamento urinário. Ao exame físico observou-se grande distensão do prepúcio e do pênis, associada ao acúmulo de um conteúdo fluido no interior do prepúcio, além de estenose dos óstios prepuciais, com balanopostite, fistula craniodorsal ao prepúcio e dermatite urêmica, sendo estabelecida a suspeita clínica de fimose.

Optou-se pelo tratamento cirúrgico corretivo, uma vez que a fimose decorrente de anomalias do desenvolvimento e estenose prepucial é tratada por reconstrução do óstio prepucial, visando aumentar a abertura prepucial e permitir o movimento irrestrito do pênis. A técnica cirúrgica empregada consistiu na realização de Postioplastia. Previamente ao procedimento cirúrgico, realizou-se drenagem do conteúdo urinário acumulado no interior do prepúcio, por meio de punção aspirativa com seringa, totalizando aproximadamente 100 mL. A medida teve como objetivo reduzir a distensão local e facilitar a abordagem cirúrgica. O procedimento iniciou-se pela ampliação do óstio prepucial por meio de incisão completa na face craniodorsal do prepúcio, seguida da ressecção do tecido fibrosado e do prepúcio remanescente. Posteriormente, realizou-se exposição completa do pênis para avaliação de alterações associadas e aposição da mucosa prepucial à pele adjacente em padrão simples interrompido com poliglecaprone 25 3-0, visando restabelecer a exteriorização peniana e o fluxo urinário adequado. Como exame complementar, realizou-se uretrocistografia retrógrada contrastada para avaliação da anatomia do trato urinário inferior, a qual se manteve preservada e sem anormalidades. Ao término do procedimento, foi mantida sonda uretral no pós-operatório imediato para desvio urinário por 48 horas e redução do contato da urina com a ferida cirúrgica. O paciente permaneceu em acompanhamento pós-

operatório para avaliação da evolução clínica, apresentando recuperação satisfatória e sem intercorrências. A remoção das suturas foi realizada 14 dias após o procedimento, momento em que a região operada apresentava aspecto compatível com cicatrização satisfatória. Além disso, verificou-se restabelecimento adequado da exteriorização peniana e do fluxo urinário, sem retenção de urina ou recidiva dos sinais clínicos. A função urinária foi considerada normal, com micção espontânea e eficiente, evidenciando o sucesso da correção cirúrgica e a recuperação funcional do paciente.

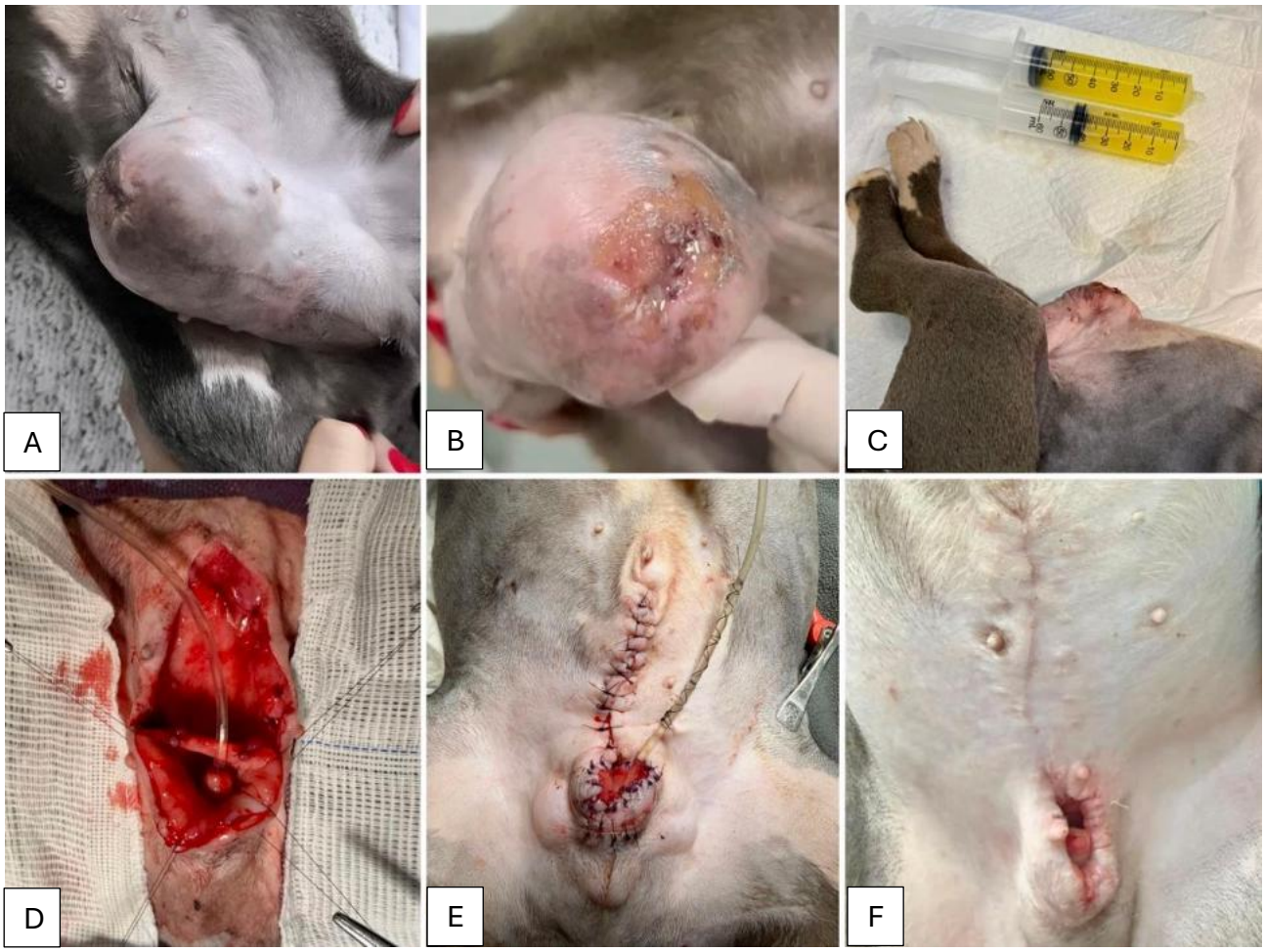

Figura 1 - Postioplastia no Tratamento de Fimose. (A) Vista pré-operatória da região prepucial do paciente. (B) Parte cranial do prepúcio com a presença de uma fístula provocando dermatite urêmica. (C) Drenagem do conteúdo urinário acumulado no interior do prepúcio por meio de punção aspirativa com seringa. (D) Ampliação do óstio prepucial e exposição do pênis. (E). Aspecto cirúrgico final após Postioplastia. (F) Evolução da ferida após retirada dos pontos.

DISCUSSÃO

A fimose é uma afecção incomum em cães, sendo frequentemente associada a alterações congênitas do desenvolvimento prepucial (2). No presente caso, apesar da idade precoce do paciente, a presença de acúmulo urinário crônico no interior do prepúcio demonstra que a afecção já promovia comprometimento funcional importante. A retenção urinária associada à estenose prepucial favorece irritação local, inflamação e predisposição à balanopostite, podendo evoluir para complicações mais graves quando não tratada (3). Embora o diagnóstico seja predominantemente clínico, a realização da uretrocistografia retrógrada contrastada mostrou-se importante para exclusão de alterações anatômicas uretrais e penianas associadas, permitindo melhor definição do planejamento cirúrgico. A ausência de alterações concomitantes reforçou que a obstrução parcial do fluxo urinário estava relacionada exclusivamente à estenose prepucial.

A postioplastia é indicada nos casos em que há comprometimento da micção e dificuldade de exteriorização peniana (3). A técnica cirúrgica apresenta prognóstico favorável na correção da fimose congênita, embora a estenose cicatricial seja uma das principais complicações pós-operatórias. Dessa forma, recomenda-se a confecção de um óstio prepucial discretamente mais amplo durante o procedimento, minimizando os efeitos da fibrose e da retração tecidual ao longo da cicatrização, que foi realizado no presente caso. Em alguns pacientes, pode ser necessária nova intervenção cirúrgica após o desenvolvimento corporal completo, visando adequação definitiva da abertura prepucial (4), que será novamente avaliada no período inicial da fase adulta do paciente, ou em casos de lesão apical peniana. No presente caso, a técnica empregada proporcionou ampliação satisfatória do óstio prepucial e adequado restabelecimento do fluxo urinário, contribuindo para a recuperação funcional da região.

CONCLUSÃO

Diante do caso relatado, conclui-se que a postioplastia constitui uma abordagem eficaz para a correção da fimose congênita em cães, possibilitando adequada exteriorização peniana, restabelecimento do fluxo urinário e melhora significativa da qualidade de vida do paciente. Mesmo diante do histórico de retenção urinária prolongada, a evolução clínica no pós-operatório foi satisfatória, evidenciando a efetividade da intervenção cirúrgica. Assim, o relato reforça a importância do diagnóstico precoce e da correção cirúrgica em tempo

oportuno, demonstrando que é possível obter prognóstico favorável quando a intervenção é realizada antes da instalação de alterações secundárias irreversíveis no trato urinário.

REFERÊNCIAS

1) Freitas, P. M. C. Particularidades nas cirurgias do sistema Reprodutor da Espécie Canina. Revista Brasileira de Reprodução Animal, v. 43, n. 2, 2019.
2) Fossum, T. Cirurgia de Pequenos Animais. 4º. ed. Elsevier, 2015.
3) Birchard, S. J.; Sherding, RG. Saunders Manual of Small Animal Practice. 3º. ed. Saunders Elsevier, 2006.
4) Boothe, H. W. Cirurgia peniana e prepucial. In: Bichard, S. J.; Scherding, R. G. Manual Saunders: Clínica de pequenos animais. Roca, 1998.

Prevalência de Hiperplasias e Neoplasias do Sistema Reprodutor de Caninos e Felinos na CVU – CCA – UFNT

Lígya Kláudya de Azevedo Macedo - Discente de Medicina Veterinária da Universidade Federal do Norte do Tocantins - UFNT
Deurival Coelho da Fonseca Júnior - Mestre em Saúde Pública e Saúde Animal dos Trópicos pela Universidade Federal do Norte do Tocantins - UFNT
Ana Patrícia de Carvalho Silva - Profa. Dra. em Medicina Veterinária da Universidade Federal do Norte do Tocantins - UFNT
Tânia Vasconcelos Cavalcante - Profa. Dra. em Medicina Veterinária da Universidade Federal do Piauí - UFPI
Ana Kelen Felipe Lima - Profa. Dra. em Medicina Veterinária da Universidade Federal do Norte do Tocantins - UFNT

RESUMO

Os tumores em pequenos animais estão entre as principais causas de adoecimento e mortalidade na espécie canina e felina. Este trabalho representa uma contribuição para o estudo das hiperplasias e tumores caninos e felinos na Clínica Veterinária Universitária da Universidade Federal do Norte do Tocantins (CVU-UFNT). O objetivo foi apresentar a frequência relativa de hiperplasias e neoplasias do sistema reprodutor de cães e gatos, localização tumoral e influência da idade, sexo, raça, estado reprodutivo e uso de anticoncepcional, durante o período de 2013 a 2023, sendo analisados 2.338 prontuários. Foram diagnosticados 73 casos de hiperplasias e tumores em 70 animais (52 caninos e 18 felinos) de ambos os sexos, a cadela mais jovem atendida com hiperplasia mamária tinha 1 ano e a mais idosa 15 anos (carcinoma mamário), a gata mais jovem tinha 6 meses (hiperplasia endometrial) e a mais idosa 11 anos (carcinoma mamário). 100% dos felinos são fêmeas e não informaram raça definida, entre os caninos 64,29 % são SRD. Os tumores mais comuns são malignos (58,90 %) e nas espécies os tumores são mais frequentes na glândula mamária. Observou-se maior frequência de neoplasias em animais não castrados (74,29 %). Dessa forma, hiperplasias mamárias e tumores mamários foram os mais frequentes, respectivamente em felinos e caninos, sendo os animais sem raça definida, fêmeas, adultas e de meia idade, não castradas as mais afetadas. Os resultados contribuirão para o conhecimento da frequência dessas enfermidades do sistema reprodutor de cães e gatos na região Norte do Brasil, gerando informações científicas relevantes, uma vez que a patogenia envolve fatores genéticos e ambientais.

Palavras-chave: pequenos animais; epidemiologia; câncer.

INTRODUÇÃO

Os tumores em animais de companhia representam uma das principais causas para consultas e estão entre as mais importantes causas de morbimortalidade na espécie canina e felina (1). No que se refere às hiperplasias, apesar de possuírem característica benigna, o animal pode vir a óbito devido às complicações secundárias da doença, porém, o diagnóstico e o tratamento adequado podem evitar o óbito em muitos casos (2).

Entretanto, em razão da escassez bibliográfica referente a neoplasias e hiperplasias em pequenos animais na região norte, há uma limitação para traçar estratégias e controle dessas afecções. Nesse contexto, o objetivo desse trabalho é determinar os fatores de riscos associados ao desenvolvimento dessas enfermidades (3) com base na frequência da ocorrência do sistema reprodutor de caninos e felinos atendidos na Clínica Veterinária Universitária – UFNT, para obter os dados que contribuam para solucionar a questão.

MATERIAIS E MÉTODOS

Nesse estudo de prevalência retrospectivo, foi realizado o levantamento de informações dos prontuários clínicos de caninos e felinos domésticos, atendidos no período de 2013 e 2023 da Clínica Veterinária da Universidade Federal do Norte do Tocantins. A análise dos dados foi feita somente com os animais acometidos com hiperplasias ou neoplasias no sistema reprodutor e com diagnóstico confirmado por meio de exame citológico ou histopatológico obtido por médico veterinário da área.

Os seguintes dados foram transcritos e compilados em um único arquivo Microsoft Excel ordenado por ano: espécie (canina/felina), raça (com ou sem raça definida), sexo (fêmea ou macho), idade (até 5, entre 6-10 anos, acima de 10 anos), histórico de uso de contraceptivos, estado reprodutivo (castrado ou não-castrado), presença ou ausência de testículos criptorquídeos e localização do tumor destacando o órgão reprodutivo acometido. Após, foram avaliados por frequência relativa (porcentagem) através de softwares Excel e Bioestat.

RESULTADOS E DISCUSSÃO

Foram revisadas 2.338 fichas clínicas de cães e gatos atendidos na CVU-UFNT entre 2013 e 2023. Dentre esses animais, 70 apresentaram hiperplasias ou neoplasias do sistema reprodutor confirmadas por exame citológico ou histopatológico.

Dentre as espécies avaliadas, a espécie felina foi a mais frequentemente acometida por hiperplasias do sistema reprodutor 52% (n= 13/25) e, a espécie canina a mais acometida por neoplasias do sistema reprodutor 88,89 % (n= 40/45). Além disso, as fêmeas foram mais frequentemente mais acometidas em ambas as espécies, na espécie canina, 90,38% (n= 47/52) eram fêmeas e 9,62 % (n= 5/52) eram machos, enquanto na felina, 100% (18/18) dos animais eram fêmeas. Portanto, 92,86% (65/70) dos animais com hiperplasias e neoplasias eram fêmeas e 7,14% (n=5/70) machos. Assim, há concordância com os achados descritos por outros autores (4,5), onde o sexo feminino apresenta um fator de maior propensão no desenvolvimento dessas enfermidades.

Animais sem raça definida (SRD) representaram 64,29% (n=45/70) dos casos avaliados. Contudo, esse resultado pode ser devido ao maior número de atendimentos desses animais na instituição, não sendo possível estabelecer predisposição racial com base apenas nos dados obtidos (6).

A respeito da faixa etária, a maior frequência dos casos foi em animais com idade entre 6 e 10 anos (44,28%). O que é afirmado em outros estudos (7) e explicado devido às alterações que podem ocorrer nas vias de controle de crescimento e replicação celular com o passar do tempo levando ao surgimento de neoplasias (8,9).

Quanto ao estado reprodutivo, 74,29% (n=52/70) dos animais não castrados foram diagnosticados com essas afecções, reafirmando que o status de castração pode estar relacionado ao alto percentual de malignidade (10).

Por fim, no histórico do uso de medicamentos anticoncepcionais em felinos, observou-se que 83,33% (n=15/18) receberam aplicações em algum momento da vida e destes sendo 61,11 % (n= 11/18) diagnosticados com hiperplasias e 22,22 % (n= 4/18) com neoplasias. Em cães, embora parte dos animais acometidos apresentasse histórico de uso, ausência de informações nas fichas clínicas impossibilitou estabelecer associação conclusiva entre o uso de anticoncepcionais e a ocorrência das neoplasias, apesar da literatura descrever uma possível relação.

CONCLUSÕES

O presente estudo conclui que os pequenos animais sem raça definida, não castrados, fêmea, adultas e de meia idade são os mais frequentemente acometidos pelas hiperplasias e neoplasias. Portanto, as informações coletadas são importantes para o conhecimento da etiologia da doença, seus fatores de risco e frequência podem ajudam na implementação de estratégias de prevenção, diagnóstico e tratamento.

REFERÊNCIAS

1) Noury, S.; Bouayad, H.; Tligui, N.; Azrib, R.; A retrospective study on frequency of canine tumors at the Veterinary Teaching Hospital in Rabat (Morocco). Moroccan Journal of Agricultural Sciences , v. 1, n.1, p. 34-38,2020.

2) Lorreti, A. P.; Ilha, M. R. S.; Breitsameter, I.; Faraco, C. S.; Clinical and pathological study of feline mammary fibroadenomatous change associated with depot medroxyprogesterone acetate therapy. Arquivo Brasileiro de Medicina Veterinária e Zootecnia, v. 56, n. 2, p. 270- 274, 2004.

3) Kiupel, M. Mast cell tumors. In: Meuten, D J. Tumors in Domestic Animals. 5. ed. Iowa: Editora John Wiley & Sons Inc, 2017. cap. 6, p. 179-202.

4) De Nardi, A. B.; Rodaski, S.; Sousa, R.S.; Costa, T.A.; Macedo, T.R.; Rodigheri, S. M. et al. Prevalência de Neoplasias e Modalidades de Tratamentos em Cães Atendidos no Hospital Veterinário da Universidade Federal do Paraná. Archives of Veterinary Science, v. 7, n. 2, p. 15-26, 2002.

Disponível em https://revistas.ufpr.br/veterinary/article/view/3977.

5) Pinello, K.; Amorim, I.; Pires, I.; Canadas-Sousa, A.; Catarino, J.; Faísca, P. et al. Vet-OncoNet: Malignancy Analysis of Neoplasms in Dogs and Cats. Veterinary Sciences, v. 9, n. 10, 2022. Disponível em: https://pubmed.ncbi.nlm.nih.gov/36288148/.

6) Alves, G. M.; Santos, T. R. Estudo retrospectivo dos casos clínicos atendidos no serviço de clínica médica de pequenos animais do Centro Veterinário do UNIPAM. Revista Perquirere, v. 2, n. 14, p. 1-11, 2017.

7) Sharma, N.; Gupta, A. K.; Bhat, R. A.; Yatoo, M. I. Epidemiological studies on canine tumours in Jammu. International Journal of Livestock Research, v. 8, p. 246-254, 2018. Disponível em: https://www.researchgate.net/publication/343699248_Epidemiology_and_treatment_of_canine_mammary_tumours_in_Jammu_region_of_India_Volume_7_Issue_2_-2018

8) CAMPISI, J. Cancer and ageing: rivar demons? Nature Reviews Cancer, v.3, n. 5, p. 339-349, 2023. Disponível em: https://pubmed.ncbi.nlm.nih.gov/27162528/

9) Lana, S. E.; Rutteman, G. R.; Withrow, S. J. Tumors of the mammary gland. In: Withrow, S. J.; Vail, D. M. (org.). Withrow & MacEwen's Small Animal Clinical Oncology. 4. ed. Staint Louis: Saunders Elsevier, p. 619-636, 2007.

10) Oliveira, L. O.; Oliveira, R. T.; Loretti, A. P.; Rodrigues, R.; Driemeier, D. Aspectos epidemiológicos da neoplasia mamária canina. Acta Scientiae Veterinariae, *v.* 31, n. 2, p. 105-110, 2003. Disponível em: seer.ufrgs.br/index.php/ActaScientiaeVeterinariae/article/view/17079

Principais bactérias isoladas em infecções cirúrgicas de caninos no período de 2019 a 2025 na região serrana de Santa Catarina

Nicoly Ferreira Fernandes - Discente do curso de Medicina Veterinária da Universidade do Estado de Santa Catarina – Centro de Ciências Agroveterinárias (CAV/UDESC), Lages, SC, Brasil.
Luis Henrique Pompelli - Mestrando do Curso de Pós-graduação do Programa Ciência Animal – Centro de Ciências Agroveterinárias (CAV/UDESC), Lages, SC, Brasil.
Heloise Peterle - Doutoranda do curso de Pós-graduação do Programa Ciência Animal – Centro de Ciências Agroveterinárias (CAV/UDESC), Lages, SC, Brasil.
Roberta Farias Veiga - Doutoranda do curso de Pós-graduação do Programa Ciência Animal – Centro de Ciências Agroveterinárias (CAV/UDESC), Lages, SC, Brasil.
Ricardo Antonio Pilegi Sfaciotte - Docente, Departamento de Produção e Saúde Animal. Faculdade de Medicina Veterinária, Câmpus de Araçatuba (FMVA/UNESP), Araçatuba, SP, Brasil.
Sandra Maria Ferraz - Docente, Departamento de Medicina Veterinária – Centro de Ciências Agroveterinárias (CAV/UDESC), Lages, SC, Brasil.

RESUMO:

Na rotina clínica-cirúrgica veterinária contemporânea, observa-se uma elevada casuística de procedimentos cirúrgicos em caninos domésticos, sejam estes de caráter eletivo ou terapêutico. Esses procedimentos resultam em feridas cirúrgicas, que demandam rigoroso manejo asséptico e quando há falha na manutenção da antissepsia e no controle microbiológico predispõem à colonização e proliferação de microrganismos oportunistas, resultando em infecções do sítio cirúrgico. Tais complicações comprometem o prognóstico e bem-estar do animal, oneram o tratamento para o tutor e favorecem o uso indiscriminado de antimicrobianos, levando a resistência. Diante disto, o presente estudo retrospectivo possui o objetivo de caracterizar o perfil epidemiológico dos principais agentes bacterianos isolados em cães, baseado em dados do Centro de Diagnóstico Microbiológico Animal (CEDIMA) do CAV-UDESC, durante o período de 2019 a 2025. Dos 39 registros, obteve-se o isolamento em 33 amostras (84,61%) com 51 (89,47%) microrganismos bacterianos de distintos gêneros taxonômicos, em contrapartida, 6 amostras (10,53%) não apresentaram crescimento, possivelmente associada a fatores da fase pré-analítica. Dentre as culturas positivas, o gênero *Staphylococcus* spp. demonstrou maior prevalência, correspondendo a 39,21% (n = 20) do total de isolados, seguido por enterobactérias, 33,33% (n = 17).

Palavras-Chaves: Diagnóstico Microbiológico; Epidemiologia; *Staphylococcus* sp..

INTRODUÇ>O:

As infecções em sítio cirúrgico (ISC) são as maiores fontes de morbidade e mortalidade entre os pacientes submetidos a cirurgias (1). Clinicamente, a ferida cirúrgica é considerada infectada quando existe presença de drenagem purulenta pela cicatriz (1), podendo manifestar-se em até 30 dias após (2) ou até um ano após a realização do procedimento, principalmente em caso de implante ou prótese (3). Na medicina veterinária, pesquisas evidenciam o aumento das ISC, fato que está relacionado a emergência de microrganismos patogênicos multirresistentes (4). Dentre os patógenos responsáveis, destacam-se aqueles

que fazem parte da microbiota endógena do animal (4). Diante disso, o presente estudo retrospectivo possui como objetivo estimar a prevalência de infecções em sítio cirúrgico, bem como os principais microrganismos isolados no Centro de Diagnóstico Microbiológico Animal (CEDIMA) da Universidade do Estado de Santa Catarina, Centro de Ciências Agroveterinárias (CAV-UDESC) no período entre 1º de janeiro 2019 a 31 de dezembro de 2025.

MATERIAIS E MÉTODOS:

Foi realizado um levantamento retrospectivo de 39 registros laboratórios de caninos domésticos, independentemente da raça, faixa etária ou sexo, no período entre 1º de janeiro 2019 a 31 de dezembro de 2025, oriundos da rotina do Centro de Diagnóstico Microbiológico Animal (CEDIMA) da Universidade do Estado de Santa Catarina, Centro de Ciências Agroveterinárias (CAV-UDESC), em Lages – Santa Catarina.

Os pontos levados em consideração para a elaboração do estudo foram uma análise prévia detalhada de laudos de exames de cultura bacteriana encaminhados para o laboratório, provenientes de clínicas e hospitais veterinários, no qual em sua ficha de requerimento de análise possuíam tipo de material "*swab* de ferida cirúrgica" e/ou histórico relacionado com infecção cirúrgica persistente. Os resultados adquiridos em cada registro foram tabulados de acordo com o ano, número de registro do laboratório, material enviado e microrganismos isolados.

RESULTADOS E DISCUSS>O:

A partir da análise de 39 registros laboratoriais, 33 amostras (84,61%) apresentaram crescimento bacteriano, dessas, 10 (30,30%) possuíram mais de uma espécie de microrganismos ao longo do processo infeccioso. Ao passo que 15,38% (n = 6) não apresentaram crescimento em 48 horas. Ademais, observou-se uma tendência de crescimento no volume de amostras encaminhadas ao laboratório em comparação aos anos anteriores, os anos de 2020 e 2022 não registraram encaminhamentos para isolamento bacteriano, fenômeno que pode ser atribuído aos impactos da pandemia de COVID-19. Paralelamente, constatou-se um acréscimo na diversidade de microrganismos associados a essas infecções (Figura 1).

Por outro lado, a estimativa precisa dos casos de ISC no período avaliado sofre limitações devido à subnotificação de exames laboratoriais (cultura e antibiograma). Esse cenário compromete a vigilância epidemiológica na rotina clínica uma vez que o uso de terapia

antibiótica empírica (não padronizada) e profilática ainda é muito comum na medicina veterinária (5).

Além disto, dos 33 registros constatou-se o isolamento de 89,47% (n = 51) cepas bacterianas nas amostras biológicas enviadas ao laboratório. Nesse cenário, a ausência de crescimento bacteriano pode correlacionar-se a intercorrências na fase crítica pré-analítica, estágio inicial do processo de análise laboratorial, que abrange desde a solicitação inadequada de exames até a coleta, armazenamento e transporte inadequados das amostras, comprometendo diretamente a precisão dos resultados e, consequentemente, a saúde do paciente (6). Para minimizar os erros pré-analíticos, é fundamental adotar estratégias críticas de controle.

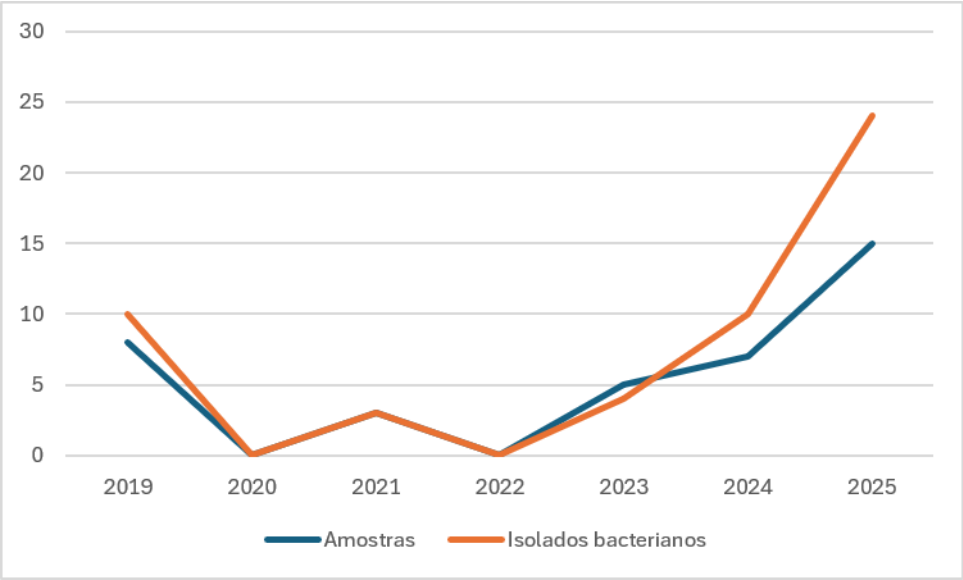

Figura 1: Gráfico de número de amostras e distribuição dos isolados bacterianos obtidos de *swabs* de infecção de sítio cirúrgico em caninos no período de 2019 – 2025.

Adicionalmente, dentre os agentes etiológicos mais frequentes (figura 2), encontram-se o gênero dos *Staphylococcus,* 39,21% (n = 20), bactérias cocos Gram positivos encontrados normalmente na microbiota cutânea e mucosa de mamíferos, podendo atuar como patógenos oportunistas (7). Dentre as espécies pertencentes ao gênero, o *Staphylococcus pseudintermedius* apresentou maior prevalência 29,41% (n = 15) nos isolados das amostras encaminhadas, essa espécie coagulase-positiva destaca-se pelo seu potencial de patogenicidade, sendo o mais frequentemente isolado em praticamente qualquer tipo de infecção comunitária ou em ambiente hospitalar (8).

Outros agentes como enterobactérias, 33,33% (n = 17) e *Enterococcus* sp., 5,9% (n = 3), também possuíram números significativos, estando mais frequente em cirurgias

abdominais (1). Além disso, também foi encontrado agentes oportunistas ambientais, como o gênero *Pseudomonas* sp., 11,76% (n = 6) e *Acinetobacter baumanii,* 1,96% (n = 1).

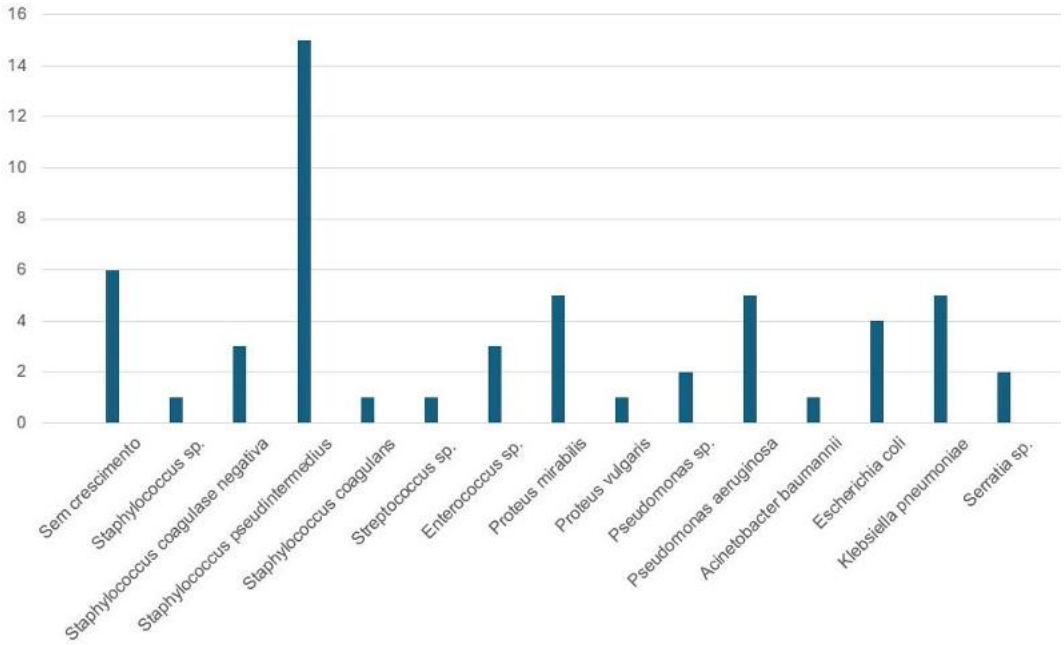

Figura 2: Gráfico de frequência de isolados bacterianos em infecções cirúrgicas de caninos no período de 2019 – 2025.

A ISC é considerada como um problema multifatorial, associada a fatores de risco intrínsecos e extrínsecos, sendo esses relacionados ao ambiente, ao procedimento cirúrgico, aos microrganismos envolvidos e/ou ao próprio paciente (9). Sob a perspectiva fisiopatológica, a capacidade infectante bacteriana de uma ferida depende de um nível crítico de contaminação (mais de 10^5 Unidades Formadoras de Colônias por grama de tecido (UFC/g)), além disso, nem todos os microrganismos são iguais em termo de virulência e patogenicidade (4), se manifestando de forma local ou sistêmica no animal.

A prevenção deve ser sustentada por um amplo conhecimento de patogênese microbiana, bem como pela vigilância dessas infecções (10). Nesse contexto, a administração indiscriminada e errônea de antibióticos no tratamento das infecções torna-se um fator determinante na resistência antimicrobiana, através da pressão seletiva, possuindo importância a identificação precisa e acurada dos patógenos, por métodos microbiológicos tradicionais ou moleculares, para o tratamento e conduta mais assertiva. Evitando contribuir no aumento dos custos hospitalares, redução da morbimortalidade e desenvolvimento de resistência bacteriana aos medicamentos (4), problema de grande relevância para a saúde pública, pela maior probabilidade de transferência de genes de resistência entre os animais e humanos. *Staphylococcus* meticilina resistente (MRS), *Enterococcus* vancomicina resistente (VRE), bacilos Gram negativos (BGN) produtores de beta-lactamase de aspecto

estendido (ESBL) são frequentemente encontrados em casos de infecções em humanos, porém, na medicina veterinária poucos estudos estão relacionados com a identificação desses patógenos (6).

Diante disso, os dados laboratoriais devem trabalhar em conjunto com sinais clínicos de inflamação e, ou infecção, detectáveis ao exame clínico, uma vez que a pele apresenta sua microbiota fisiológica (11).

CONCLUS>O:

O perfil microbiológico dos cães domésticos isolados no CEDIMA/UDESC é predominantemente marcado por patógenos do gênero *Staphylococcus,* com expressiva prevalência de *Staphylococcus pseudintermedius*, seguido por enterobactérias como *Escherichia coli* e *Proteus mirabilis*, a alta frequência desses agentes oportunistas ambientais e endógenos reforça a necessidade de monitoramento contínuo e rigidez na antissepsia. Além disso, o relevante número de amostras sem crescimento sugere falha na coleta ou processamento do material.

Adicionalmente, não é possível estabelecer o número exato de infecções bacterianas em sítio cirúrgico, uma vez que submetem ao tratamento antimicrobiano sem a realização do isolamento e antibiograma, no entanto, ocorreu o aumento no número de encaminhamento de amostras para análise. Desta forma, o mapeamento de microrganismos em infecções estabelece uma ferramenta indispensável para a escolha de protocolos terapêuticos mais assertivos, direcionando medidas mais eficientes de biossegurança, evitando a ocorrência de espécies multirresistentes.

REFER NCIAS:

1) São Paulo. Secretaria de Estado da Saúde. Centro de Vigilância Epidemiológica. Infecção em sítio cirúrgico [Internet]. São Paulo: CVE; [citado em 2026 Jun 15]. Disponível em: https://www.saude.sp.gov.br/resources/cve-centro-de-vigilancia-epidemiologica/areas-de-vigilancia/infeccao-hospitalar/doc/ih_ifc05.pdf
2) Centers for Disease Control and Prevention. Draft guideline for the Prevention of surgical site infections, 1998. Fed Regist. 1998;63(116):33168-92.
3) Poveda V.B; Galvão C.M; Hayashida M. Análise dos fatores de risco relacionados à incidência de infecção do sítio cirúrgico e gastro-cirurgias. Revista de Escola de Enfermagem da USP, São Paulo, v.37, n.1, p.81-89, 2003.
4) Conceição LG, et al. Postsurgical infection in feline – Case report. Revista Brasileira de Higiene e Sanidade Animal, Fortaleza, v. 10, n. 4, p. 754-771, 2016.

5) Póvoa VN. Percepção dos médicos veterinários em relação ao uso consciente de antimicrobianos na conduta clínica-cirúrgica. 2021. Dissertação. Jaboticabal: Faculdade de Ciências Agrárias e Veterinárias, Universidade Estadual Paulista.
6) De Souza, G.A, et al. Fase pré-analítica, desafio contínuo no laboratório clínico: uma revisão descritiva qualitativa. Brazilian Journal of Health Review, v. 6, n. 6, p. 30873-30892, 2023.
7) Sfaciotte, R. A. P. Caracterização de micro-organismos multirresistentes isolados do ambiente e colonizando humanos, cães e gatos em um hospital veterinário de ensino. 2019. Tese (Doutorado em Ciência Animal) - Curso de Pós-Graduação em Ciência Animal do Centro de Ciências Agroveterinárias, Universidade do Estado de Santa Catarina.
8) Bannoehr, J.; Guardabassi, L. Staphylococcus pseudintermedius in the dog: taxonomy, diagnostics, ecology, epidemiology and pathogenicity. Vet. Dermatol., v.23, p.253– 269, 2012.
9) Cola, V.; Troia, R.; Giunti, M. Healthcare associated infections in companion animals: Epidemiology, risk factors and prevention. Veterinaria, v.36, n.3, p.103-111, 2022.
10) Wenzel, R.P. et al. Development of a statewide program for surveilance and reporting of hospital-accquired infections. J. Infect Dis, v. 140, p.741-6, 1979.
11) Corsini, C.M.M. Avaliação da incidência de infecção do sítio cirúrgico, em cães e gatos operados no hospital veterinário da UFV, associada a fatores de risco, bactérias isoladas e perfil de resistência aos antimicrobianos. 2012. Dissertação. Viçosa: Universidade Federal de Viçosa.

Principais Dificuldades Enfrentadas Por Estudantes de Medicina Veterinária no Aprendizado de Histologia e Patologia

Ketlyn Naiara Kolb - Discente de Medicina Veterinária do Instituto Federal Catarinense (IFC) - Campus Araquari
Ana Luiza Lukazevitz Furquim - Discente de Medicina Veterinária do Instituto Federal Catarinense (IFC) - Campus Araquari
Stalemaris Dezen - Docente de Medicina Veterinária do Instituto Federal Catarinense (IFC) - Campus Araquari
Javier Adolfo Sarria Perea - TAE do Instituto Federal Catarinense (IFC) - Campus Araquari
Jonas Cunha Espíndola - Docente de Medicina Veterinária do Instituto Federal Catarinense (IFC) - Campus Araquari

Resumo
As disciplinas de Histologia e Patologia Veterinária apresentam elevada complexidade devido à necessidade de interpretação microscópica, memorização de nomenclaturas e associação entre teoria e prática. O presente estudo teve como objetivo identificar as principais dificuldades enfrentadas por estudantes de Medicina Veterinária nessas disciplinas, além de analisar a percepção discente sobre o uso de recursos digitais como suporte complementar ao aprendizado. Foi realizada uma pesquisa descritiva de abordagem quali-quantitativa por meio da aplicação de questionários anônimos a 53 acadêmicos que já haviam cursado ou estavam cursando as disciplinas avaliadas. Os resultados demonstraram que as principais dificuldades estiveram relacionadas ao excesso de terminologias técnicas, à longa duração das aulas expositivas, à identificação de estruturas histológicas e à diferenciação entre tecidos. Também foram observadas limitações na memorização das nomenclaturas e na associação entre conteúdos teóricos e práticos. Em relação às estratégias de estudo, verificou-se ampla utilização de recursos digitais, principalmente materiais interativos e visualmente ilustrativos. Os estudantes demonstraram preferência pela combinação de diferentes métodos de aprendizagem, incluindo atlas digitais, vídeos e aulas práticas. Os achados reforçam a necessidade de metodologias mais dinâmicas e interativas no ensino de disciplinas morfológicas da Medicina Veterinária.

Palavras-chave: aprendizagem digital; microscopia virtual; metodologias ativas; ensino veterinário; recursos interativos.

Introdução

As dificuldades de aprendizagem correspondem a limitações que interferem na assimilação, interpretação e retenção de conhecimentos, podendo comprometer o desempenho acadêmico mesmo em indivíduos sem alterações cognitivas permanentes (1) As disciplinas de Histologia e Patologia exigem intensa interpretação visual, memorização de nomenclaturas e associação entre alterações microscópicas e processos fisiopatológicos. Nesse contexto, recursos digitais e metodologias ativas vêm sendo apontados como estratégias importantes para tornar o ensino mais dinâmico, participativo e acessível (3,4). O estudo teve como objetivo identificar as principais dificuldades

enfrentadas por estudantes de Medicina Veterinária no aprendizado de Histologia e Patologia, além de analisar a percepção discente sobre o uso de ferramentas digitais como suporte complementar ao ensino.

Material e Métodos

O presente trabalho caracterizou-se como uma pesquisa descritiva de abordagem quali-quantitativa, realizada com estudantes do curso de Medicina Veterinária de uma instituição de ensino superior. A pesquisa foi conduzida por meio da aplicação de um questionário anônimo a 53 acadêmicos que já haviam cursado ou estavam cursando as disciplinas de Histologia e Patologia Veterinária. O instrumento apresentava perguntas objetivas relacionadas às principais dificuldades enfrentadas durante o processo de aprendizagem, às metodologias de ensino empregadas, ao uso de ferramentas digitais e às preferências dos estudantes quanto aos formatos de estudo. Após a coleta das informações, os dados foram organizados e analisados de forma descritiva, sendo posteriormente apresentados por meio de figuras para melhor interpretação dos resultados obtidos.

Resultados e Discussão

Os resultados evidenciaram que os estudantes enfrentam dificuldades relacionadas tanto à complexidade do conteúdo quanto às metodologias de ensino utilizadas nas disciplinas de Histologia e Patologia Veterinária. Entre os fatores mais relatados destacaram-se o excesso de terminologias técnicas e a longa duração das aulas expositivas, aspectos que podem comprometer a atenção e dificultar a assimilação das informações.

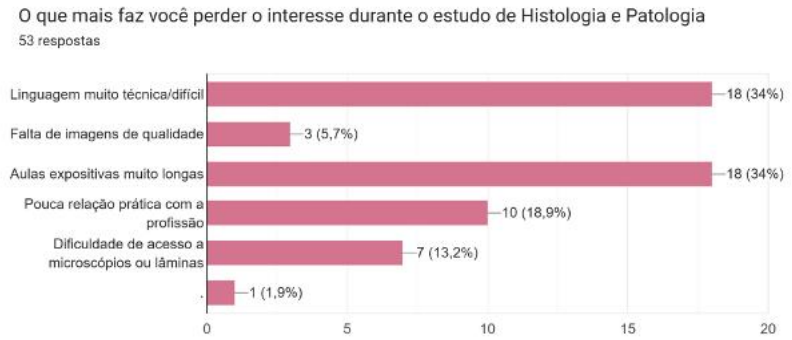

Figura I. Gráfico referente à pergunta *"O que mais reduz seu interesse durante o estudo de Histologia e Patologia?"*.

As dificuldades de aprendizagem podem estar relacionadas não apenas às características individuais dos estudantes, mas também às metodologias pedagógicas e à forma como o

conteúdo é apresentado (1). Nesse sentido, práticas pouco estimuladoras podem reduzir o envolvimento discente e prejudicar o processo de construção do conhecimento.

Em relação às dificuldades específicas de aprendizagem, observou-se predominância de desafios relacionados à identificação de estruturas histológicas, diferenciação entre tecidos e memorização de nomenclaturas científicas. Fatores relacionados à atenção, memória e processamento das informações podem interferir diretamente no desempenho acadêmico dos estudantes (2).

Figura II: Gráfico correspondente à pergunta *"Qual é a principal dificuldade encontrada no aprendizado de Histologia e Patologia?"*.

Quanto ao uso de tecnologias educacionais, verificou-se que a maioria dos estudantes utiliza recursos digitais como apoio complementar aos estudos. A preferência concentrou-se principalmente em materiais interativos, objetivos e visualmente ilustrativos, demonstrando a busca por métodos de aprendizagem mais dinâmicos e acessíveis.

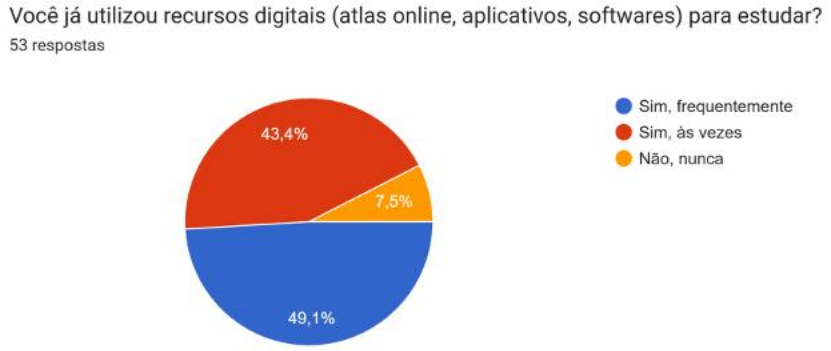

Figura III: Gráfico referente à pergunta *"Você já utilizou recursos digitais, como atlas online, aplicativos ou softwares, como apoio aos estudos?"*.

Os participantes também demonstraram preferência pela associação de diferentes estratégias de estudo, incluindo atlas digitais, vídeos, aulas práticas e materiais online. Esse resultado evidencia que metodologias combinadas podem favorecer maior

compreensão e retenção dos conteúdos, especialmente em disciplinas que exigem intensa interpretação visual e associação prática (3,4).

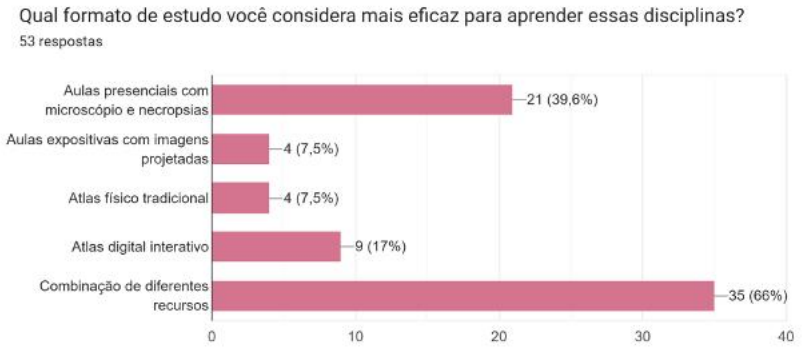

Figura V: Gráfico referente à pergunta *"Qual formato de estudo é considerado mais eficaz para o aprendizado dessas disciplinas?"*.

Conclusão

As disciplinas de Histologia e Patologia Veterinária apresentam elevado grau de complexidade para os estudantes, principalmente devido ao excesso de terminologias técnicas, à necessidade de interpretação microscópica e à dificuldade de associação entre teoria e prática. Os resultados demonstram que metodologias tradicionais exclusivamente expositivas podem limitar o engajamento discente e dificultar a assimilação dos conteúdos, evidenciando a necessidade de estratégias pedagógicas mais dinâmicas e participativas. O uso de recursos digitais interativos, atlas virtuais, vídeos e metodologias ativas mostra-se uma importante ferramenta complementar no processo de aprendizagem, contribuindo para maior autonomia, compreensão e interesse dos acadêmicos.

Referências

1. Sampaio S. Dificuldades de aprendizagem: a psicopedagogia na relação sujeito, família e escola. Rio de Janeiro: Wak Editora; 2014.
2. Smith C; Strick L. Dificuldades de aprendizagem de A a Z. Porto Alegre: Artmed; 2001.
3. Aprender Histologia: preferência dos alunos de Medicina Veterinária na era digital. Revista Lusófona de Ciência e Medicina Veterinária. 2021;5(1):12-20.
4. Gamificando o ensino de anatomia patológica veterinária: uma abordagem interativa. Estação Científica. 2022;8(1):33-41.

Procedimento Cirúrgico para Resolução de Necrose Tecidual em Região Distal de Membro Posterior Direito de Hamster-Anão *Phodopus campbelli* Thomas, 1905: Relato de Caso

Julia Welter Nascimento[1], Georgia Garcia Zimmermann [2], Thais de Oliveira Moura [2], Fabiana Baggio[1], Alaina Maria Correia [3], Rogério Ribas Lange [4]

[1] Médica Veterinária Esp. Mestranda do Programa de Pós-Graduação em Ciências Veterinárias (PPGCV), Universidade Federal do Paraná (UFPR), Curitiba, PR, Brasil.

[2] Médica Veterinária. Residente do Programa de Residência em Área Profissional da Saúde em Medicina Veterinária da Universidade Federal do Paraná (UFPR), com área de concentração em Medicina Zoológica, Curitiba, PR, Brasil.

[3] Médica Veterinária Esp. Doutoranda do Programa de Pós-Graduação em Ciências Veterinárias (PPGCV), Universidade Federal do Paraná (UFPR), Curitiba, PR, Brasil.

[4] Médico Veterinário. MSc., Dr. e Professor Associado do Departamento de Medicina Veterinária da Universidade Federal do Paraná (UFPR), Curitiba, PR, Brasil.

Resumo: Condições ortopédicas ocorrem com certa frequência em hamsters decorrentes de trauma ou brigas com outros coabitantes. Podem evoluir para necrose tecidual, exigindo intervenções cirúrgicas drásticas como a amputação. O objetivo deste trabalho foi relatar o caso clínico de uma amputação baixa de membro pélvico direito (MPD) em um hamster anão (*Phodopus campbelli)*. Uma fêmea, de três meses de idade, pesando 21 g, foi atendida apresentando histórico de trauma em MPD decorrente de aprisionamento na gaiola há 15 dias, agravado por uma briga com outra fêmea coabitante, causando escurecimento do "pé", segundo a responsável. Ao exame físico, o animal apresentava-se alerta, normohidratado, com escore de condição corporal 3/5 e parâmetros vitais estáveis. O diagnóstico de necrose tecidual distal de MPD confirmou a necessidade de amputação. O protocolo anestésico consistiu em MPA com dexmedetomidina (20 mcg/kg), cetamina (10 mg/kg), midazolam (1 mg/kg) e morfina (0,4 mg/kg) por via intramuscular, manutenção com isoflurano e bloqueio locorregional tipo *ring block* com bupivacaína (3 mg/kg). O procedimento cirúrgico consistiu na amputação baixa do MPD, removendo pequena parte distal da tíbia. A musculatura foi aproximada com fio poliglecaprone 4-0 em padrão Sultan e a pele com nylon 4-0 em padrão simples interrompido. O animal foi liberado com tramadol e meloxicam por via oral. Na reavaliação pós-cirúrgica, a ferida encontrava-se completamente cicatrizada. Concluiu-se que a amputação baixa associada a um protocolo anestésico e analgésico adequado mostrou-se eficaz para a resolução da necrose, restabelecendo o bem-estar e a qualidade de vida do paciente.

Palavras-chave: amputação; bem-estar; ortopedia; roedores

Introdução

Hamsters-anões (*Phodopus campbelli*) são pequenos mamíferos roedores muito populares como animais de estimação [1,2]. Devido ao seu pequeno porte e comportamento altamente ativo, afecções ortopédicas secundárias a traumas em instalações inadequadas, como malhas de gaiolas, são frequentemente descritas na rotina clínica [3,4]. São animais territorialistas, não sendo recomendada a coabitação com outros hamsters, podendo ocorrer episódios de agressão [2,5].

Desta forma, a ocorrência de atendimentos desses animais com queixas de trauma não é incomum [3,6,7]. Correções ortopédicas como pinos intramedulares e fixadores externos são possíveis [5,6,7,8,9], no entanto, em casos mais severos como isquemia severa e inviabilidade tecidual, a amputação cirúrgica é a principal conduta terapêutica para eliminar focos de infecção, dor crônica e garantir a sobrevivência e qualidade de vida do paciente [3,4,5,6,7,8].

O objetivo deste trabalho é relatar o caso clínico de uma amputação baixa de membro pélvico direito em um hamster-anão atendido no Hospital Veterinário da UFPR, enfatizando o manejo anestésico, cirúrgico e a evolução pós-operatória favorável.

Descrição do Caso

Uma hamster-anã fêmea, com três meses e 21 g, foi atendida no Laboratório de Medicina Zoológica do HV-UFPR com trauma em membro pélvico direito (MPD). Segundo a responsável, o membro ficou preso na grade da gaiola 15 dias antes, sendo tratado desde então com pomada Minancora®. No dia anterior à consulta, a paciente brigou com outra fêmea coabitante, o que agravou a lesão e levou à necrose do membro, com perda de viabilidade e função. Antes do atendimento, recebeu uma gota de dipirona por via oral.

A dieta incluía frango, frutas, sementes de girassol e ração comercial. No exame físico, o animal estava alerta, normohidratado, com escore corporal 3/5, temperatura de 37 °C e frequência cardíaca de 317 bpm. Havia necrose acentuada na porção distal do MPD, com ampla inviabilidade tecidual (Figura 1-A), além de dor e dificuldade de locomoção. Foi instituída analgesia com tramadol (15 mg/kg) e meloxicam (2 mg/kg), com indicação de amputação. A radiografia intraoral mostrou avulsão da região distal da tíbia (Figura 1-B).

Figura 1. (A) Lesão necrótica em MPD de hamster anão causado por enganche em grade de gaiola e posterior complicação por briga. (B) Imagem radiográfica evidenciando avulsão em região distal de tíbia em local de necrose mostrada em (A).

Para a cirurgia, adotou-se protocolo anestésico voltado à estabilidade hemodinâmica e à analgesia trans e pós-operatória. A MPA incluiu dexmedetomidina (20 mcg/kg), cetamina (10 mg/kg), midazolam (1 mg/kg) e morfina (0,4 mg/kg) por via intramuscular. A indução e manutenção foram feitas com isofluorano sob máscara facial, em circuito aberto com oxigênio a 100% (1,5 L/min) (Figura 2-A). Também foi realizado bloqueio locorregional tipo *ring block* com bupivacaína (3 mg/kg). O animal permaneceu estável durante o transoperatório, sem intercorrências, e recebeu glicose 50% (0,03 mL) por via oral no pós-operatório.

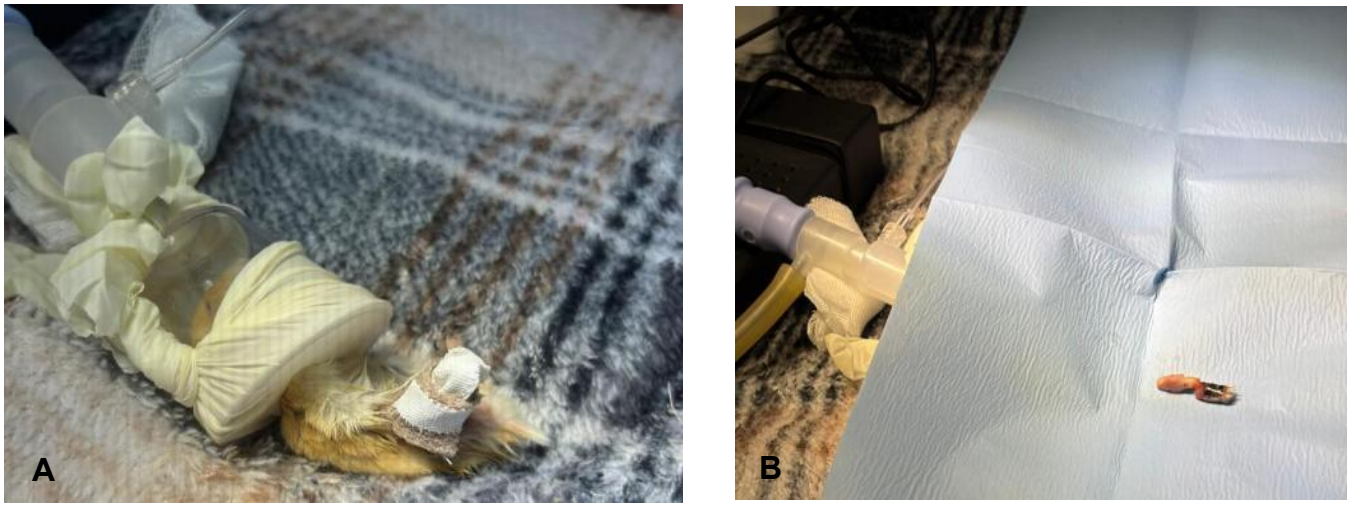

Figura 2. (A) Adaptação para anestesia transoperatória com isoflurano em hamster anão, com máscara facial e luvas de procedimento. (B) Posicionamento cirúrgico e isolamento estéril de MPD afetado para a realização de amputação distal.

A cirurgia iniciou-se com pinça hemostática na porção proximal viável do membro para controle do sangramento. Em seguida, realizou-se a secção distal à pinça, com remoção completa do segmento necrosado e amputação baixa do MPD, preservando as estruturas proximais viáveis (Figura 3). Após revisão do coto, excisou-se pequena porção da tíbia remanescente para facilitar a aproximação muscular e o acolchoamento do coto (Figura 3-A). A musculatura foi suturada com poliglecaprone 4-0 em padrão Sultan, e a pele com nylon 4-0 em pontos simples interrompidos (Figura 3-B).

No pós-operatório imediato, a paciente evoluiu bem e recebeu alta com tramadol (0,2 mg VO, a cada 12 horas, por 3 dias) e meloxicam (0,04 mg VO, a cada 24 horas, por 5 dias), ambos em veículo palatável. Também foram recomendados limpeza com antisséptico, troca diária de curativo protetor (“botinha”), substrato de papel picado, retirada da roda de exercício e separação definitiva da fêmea contactante.

Na reavaliação após cinco dias, a responsável relatou remoção precoce dos pontos cutâneos. Ainda assim, a ferida estava completamente cicatrizada, sem necessidade de reintervenção (Figura 4). Orientou-se monitoramento para possível formação de calos de apoio por sobrecarga local. Diante da boa recuperação e do bom estado clínico, a paciente recebeu alta médica.

Figura 3. (A) Imagem do transoperatório em momento de análise do coto restante do MPD de hamster anão e miorrafia para acolchoamento do membro. (B) Imagem após a finalização do procedimento, evidenciando sutura de pele com nylon 4-0 para fechamento completo do coto restante.

Figura 4. Imagem do retorno para avaliação da cicatrização após três dias do procedimento. Animal havia removido curativo e pontos da pele, no entanto, foi possível a cicatrização completa, podendo receber alta médica.

Discussão

Uma das principais casuísticas de pequenos roedores mantidos como animais de estimação não convencionais na rotina clínica é o trauma ortopédico de membros — frequentemente ocasionado por falhas no manejo ou gaiolas inadequadas [1,3]. Como exemplo disso, o presente relato de caso envolve um hamster-anão que teve seu membro pélvico lesionado após aprisionamento na malha da gaiola, gerando uma lesão com evolução grave e piora após briga com outro indivíduo da mesma espécie que coabita. Essa espécie é territorialista, dessa forma manter duas fêmeas adultas em conjunto resulta em brigas e, por consequência, lesões graves [2,3].

Após o incidente inicial o responsável administrou ao animal um tratamento sem orientação médica veterinária, fazendo com que o quadro evoluísse para uma isquemia crônica e necrose tecidual acentuada. Dessa forma, o membro se tornou inviável e a única resolução terapêutica seria através da amputação [5,6].

Foi optado pela amputação baixa, mantendo o fêmur e a tíbia, a fim de preservar a integridade muscular proximal e fornecer um coto funcional para auxiliar no equilíbrio e na locomoção da paciente — a amputação alta prejudica o centro de gravidade em pequenos roedores [4,7]. A escolha da técnica cirúrgica com suturas interrompidas e aproximação muscular em padrão Sultan assegurou que não houvessem perdas volêmicas importantes, algo fatal em

pacientes com baixo peso corpóreo, garantindo estabilidade anatômica e hemostasia eficiente [8,10].

Outro desafio do caso foi o manejo anestésico em um paciente tão pequeno, devido à alta taxa metabólica e propensão à hipoglicemia [9]. A escolha dos fármacos, dexmedetomidina e cetamina, durante a MPA, resultou em uma sedação com analgesia inicial adequada, minimizando a necessidade da administração do anestésico inalatório e seus efeitos deletérios no sistema cardiovascular [9]. A fim de bloquear a nocicepção periférica transoperatória e garantir analgesia residual prolongada no pós-operatório imediato, a equipe optou por utilizar a técnica *ring block* para bloqueio locorregional com o fármaco bupivacaína, corroborando com a literatura científica que indica abordagens multimodais nesses pacientes. Além disso, foi escolhido administrar glicose oral no pós-operatório para aporte energético, o qual se mostrou eficaz [8,9].

A respeito da cicatrização, o paciente removeu os pontos cutâneos, algo previsível levando em consideração o comportamento natural de roer e pela sensibilidade local. Portanto, foi importante reforçar o local da ferida com adesivo de cianoacrilato (que possui propriedades de união tecidual) e a administração de medicações palatáveis via oral [5,8].

Como forma de reduzir a possibilidade de contaminação ou novos traumas, a paciente foi mantida com restrição de espaço e foram adicionados papel picado como substrato [3]. Apesar de todos os cuidados, existe o risco de surgimento de calos de apoio devido à sobrecarga mecânica compensatória, necessitando de monitoramento contínuo pelo responsável [4,6].

Conclusão

A conduta cirúrgica de amputação baixa do membro acometido, associada ao protocolo anestésico multimodal adequado com analgesia eficaz, resultou em uma terapêutica segura e resolutiva para o caso de necrose tecidual na paciente em questão. Associado a isso, o manejo pós-operatório de restrição, com separação do outro indivíduo e adição do substrato foram indispensáveis para prevenir deiscências e assegurar a cicatrização completa da ferida cirúrgica. Ademais, preservar parcialmente as estruturas ósseas adjacentes beneficiam a manutenção da locomoção e reabilitação funcional da paciente a longo prazo.

Referências

1. O'Malley B. Chapter 11 - Hamsters. In: O'Malley B. Clinical Anatomy and Physiology of Exotic Species: Structure and function of mammals, birds, reptiles and amphibians. London: Elsevier; 2005. p. 227-236. doi: https://doi.org/10.1016/B978-070202782-6.50014-4
2. Teixeira VN; Rabello MFLJ. Capítulo 49 - Rodentia - Roedores Exóticos (Rato, Camundongo, Hamster, Gerbilo, Porquinho-da-índia, Chinchila). In: Cubas ZS; Silva JCR; Catão-Dias JL. Tratado de Animais Selvagens. 3ª ed. Rio de Janeiro: Guanabara Koogan; 2026. p. 1275-1307.
3. Miwa Y; Mayer J. 26 - Hamsters and Gerbils. In: Quesenberry KE; Orcutt CJ; Mans C; Carpenter JW. Ferrets, Rabbits, and Rodents: Clinical Medicine and Surgery. 4th ed. St. Louis: Elsevier; 2020. p. 368-284. doi: https://doi.org/10.1016/B978-0-323-48435-0.00026-5
4. McFadden MS. Chapter 16 - Orthopedic Surgery in Small Mammals. In: Bennett A; Pye GW. Surgery of Exotic Animals. Hoboken: Wiley-Blackwell; 2018. p. 297-321. doi: https://doi.org/10.1002/9781119139614.ch16
5. Miwa Y; Carrasco DC. Exotic mammal orthopedics. Veterinary Clinics of North America: Exotic Animal Practice. 2019;22(2):175-210. doi: https://doi.org/10.1016/j.cvex.2019.02.001
6. Miwa Y; Sladky KK. Small mammals: common surgical procedures of rodents, ferrets, hedgehogs, and sugar gliders. Veterinary Clinics of North America: Exotic Animal Practice. 2016;19(1):205-244. doi: https://doi.org/10.1016/j.cvex.2015.09.001
7. Helmer PJ; Lightfoot TL. Small exotic mammal orthopedics. Veterinary Clinics of North America: Exotic Animal Practice. 2002;5(1):169-182. doi: https://doi.org/10.1016/S1094-9194(03)00052-5
8. Guzman DS-M; Kapatkin AM. 34 - Orthopedics in Small Mammals. In: Quesenberry KE; Orcutt CJ; Mans C; Carpenter JW. Ferrets, Rabbits, and Rodents: Clinical Medicine and Surgery. 4th ed. St. Louis: Elsevier; 2020. p. 483-497. doi: https://doi.org/10.1016/B978-0-323-48435-0.00034-4
9. Yarto-Jaramillo E; Sánchez C; Çitaku I. Surgical correction of a closed comminuted diaphyseal fracture of the humerus in a pet golden hamster (Mesocricetus auratus). Journal of Exotic Pet Medicine. 2023;45:22-25. doi: https://doi.org/10.1053/j.jepm.2023.02.005

10. Bennett K; Lewis K. Sedation and anesthesia in rodents. Veterinary Clinics of North America: Exotic Animal Practice. 2022;25(1):211-255. doi: https://doi.org/10.1016/j.cvex.2021.08.013

Profilaxia Antimicrobiana em Cirurgias de Tecidos Moles em Cães e Gatos: Uso Racional e Evidências Atuais

Henrique Jordem Venial – Profº Doutor de Medicina Veterinária, Instituto Federal do Espírito Santo (Ifes) - Campus Santa Teresa, ES, Brasil.
Letícia Gregório Lisboa - Discente de Medicina Veterinária, Instituto Federal do Espírito Santo (Ifes) - Campus Santa Teresa, ES, Brasil.
Thalita de Oliveira Marques - Discente de Medicina Veterinária, Instituto Federal do Espírito Santo (Ifes) - Campus Santa Teresa, ES, Brasil.
Beatriz Soares Suzano - Discente de Medicina Veterinária, Instituto Federal do Espírito Santo (Ifes) - Campus Santa Teresa, ES, Brasil.
Kamily Demuner - Discente de Medicina Veterinária, Instituto Federal do Espírito Santo (Ifes) - Campus Santa Teresa, ES, Brasil.
Livia Augustin - Discente de Medicina Veterinária, Instituto Federal do Espírito Santo (Ifes) - Campus Santa Teresa, ES, Brasil.

RESUMO

As infecções de sítio cirúrgico (ISC) constituem importantes complicações associadas às cirurgias de tecidos moles em cães e gatos, podendo resultar em aumento da morbidade pós-operatória, prolongamento da hospitalização e elevação dos custos terapêuticos. A profilaxia antimicrobiana perioperatória representa uma importante ferramenta para redução da contaminação bacteriana transoperatória; entretanto, sua utilização inadequada contribui para o desenvolvimento da resistência antimicrobiana. O presente trabalho teve como objetivo revisar as evidências científicas atuais relacionadas à profilaxia antimicrobiana em cirurgias de tecidos moles em pequenos animais, abordando indicações, escolha do antimicrobiano, momento de administração e duração da terapia profilática. Realizou-se revisão narrativa da literatura por meio de consulta às bases PubMed, SciELO e Google Scholar, incluindo artigos científicos, diretrizes internacionais e livros-texto publicados entre 2015 e 2026. Os estudos analisados demonstraram que a adequada classificação da cirurgia e a administração do antimicrobiano entre 30 e 60 minutos antes da incisão constituem fatores determinantes para a prevenção das ISC. Observou-se que a manutenção prolongada de antimicrobianos no pós-operatório de cirurgias limpas não reduz significativamente as taxas de infecção e favorece a seleção de microrganismos resistentes. As cefalosporinas de primeira geração permanecem entre os fármacos mais recomendados para profilaxia em procedimentos de tecidos moles devido ao espectro de ação compatível com os principais patógenos envolvidos nas ISC. Conclui-se que a antibioticoprofilaxia deve ser utilizada de forma criteriosa e baseada em evidências científicas atualizadas, associada às boas práticas cirúrgicas e aos princípios de *stewardship* antimicrobiano, contribuindo para a segurança do paciente e para o uso racional de antimicrobianos na medicina veterinária.

Palavras-chave: Antibioticoprofilaxia; cirurgia veterinária; infecção cirúrgica; resistência antimicrobiana; pequenos animais.

INTRODUÇÃO

As infecções de sítio cirúrgico (ISC) representam uma das principais complicações associadas às cirurgias de tecidos moles em cães e gatos, podendo resultar em atraso na cicatrização, aumento da morbidade, necessidade de tratamentos adicionais e elevação dos custos hospitalares[1]. A ocorrência dessas infecções está relacionada a

diversos fatores, incluindo classificação da cirurgia, tempo operatório, técnica asséptica empregada e condições clínicas do paciente[2].

A profilaxia antimicrobiana perioperatória constitui importante medida para redução da contaminação bacteriana durante os procedimentos cirúrgicos. Entretanto, estudos recentes demonstram que a utilização inadequada ou prolongada de antimicrobianos não reduz significativamente a incidência de ISC em cirurgias limpas, além de contribuir para a seleção de bactérias resistentes[3,4]. Nesse contexto, o uso racional desses fármacos tornou-se prioridade em programas de gestão do uso de antimicrobianos (*stewardship* antimicrobiano) na medicina veterinária[5].

Diante da importância clínica da prevenção das ISC e da crescente preocupação com a resistência antimicrobiana, este trabalho teve como objetivo revisar as evidências científicas atuais sobre a profilaxia antimicrobiana em cirurgias de tecidos moles em cães e gatos, abordando suas indicações, formas de utilização e recomendações contemporâneas.

MATERIAL E MÉTODOS

Realizou-se revisão narrativa da literatura sobre profilaxia antimicrobiana em cirurgias de tecidos moles em cães e gatos. Foram consultadas as bases PubMed, SciELO e Google Scholar, utilizando os descritores “antimicrobial prophylaxis”, “surgical site infection”, “soft tissue surgery”, “dogs”, “cats” e “veterinary surgery”. Foram incluídos artigos científicos, revisões, diretrizes internacionais e livros-texto publicados entre 2015 e 2026, priorizando estudos relacionados à prevenção de infecções de sítio cirúrgico, uso racional de antimicrobianos e *stewardship* antimicrobiano em medicina veterinária. As informações foram analisadas e sintetizadas de forma descritiva[6].

RESULTADOS E DISCUSSÃO

A literatura demonstra que a indicação da profilaxia antimicrobiana deve ser baseada principalmente na classificação da cirurgia e no risco individual do paciente. Procedimentos limpos realizados sob técnica asséptica adequada apresentam baixa incidência de infecção de sítio cirúrgico (ISC), não justificando, na maioria dos casos, a utilização prolongada de antimicrobianos. Por outro lado, cirurgias limpa-contaminadas

e contaminadas apresentam maior potencial de infecção, sendo recomendada a antibioticoprofilaxia perioperatória[1,7].

As diretrizes atuais ressaltam que a eficácia da profilaxia está relacionada à obtenção de concentrações séricas e teciduais adequadas do antimicrobiano no momento da incisão cirúrgica. Recomenda-se a administração intravenosa entre 30 e 60 minutos antes do procedimento, podendo haver redose intraoperatória em cirurgias prolongadas ou associadas a perdas sanguíneas significativas[4,5].

Estudos farmacocinéticos recentes demonstram que a cefazolina atinge concentrações teciduais adequadas durante o período perioperatório, mantendo cobertura eficaz frente aos principais patógenos envolvidos nas infecções de sítio cirúrgico quando administrada previamente à incisão e redosada conforme a duração do procedimento[8,9].

Os estudos analisados evidenciam que a manutenção de antimicrobianos por vários dias após cirurgias limpas não reduz significativamente as taxas de ISC e contribui para o aumento da resistência bacteriana. Dessa forma, a profilaxia antimicrobiana deve ser compreendida como medida complementar às boas práticas cirúrgicas, incluindo adequada antissepsia, manipulação tecidual cuidadosa, controle do tempo operatório e esterilização dos materiais. Nesse contexto, a adoção de protocolos baseados em evidências e princípios de *stewardship* antimicrobiano representa estratégia fundamental para otimizar os resultados cirúrgicos e reduzir o uso desnecessário de antimicrobianos na medicina veterinária[3,10].

CONCLUSÕES

A profilaxia antimicrobiana perioperatória constitui importante estratégia para prevenção das infecções de sítio cirúrgico em cães e gatos, desde que utilizada de forma criteriosa e baseada em evidências científicas. A adequada classificação da cirurgia, associada à administração correta do antimicrobiano e à adoção rigorosa de técnicas assépticas, apresenta papel fundamental na redução das ISC. O uso prolongado e indiscriminado de antimicrobianos não demonstra benefícios clínicos consistentes e contribui para a resistência bacteriana. Assim, a implementação de protocolos

atualizados e práticas de *stewardship* antimicrobiano é essencial para otimizar os resultados cirúrgicos e promover o uso racional dessas drogas.

REFERÊNCIAS

1. Fossum TW. Cirurgia de pequenos animais. 5. ed. Rio de Janeiro: Elsevier; 2019.

2. Boothe DM, Boothe HW Jr. Antimicrobial considerations in the perioperative patient. Veterinary Clinics of North America: Small Animal Practice. 2015;45(3):585-608.

3. Hardefeldt LY, Crabb HK, Bailey KE, Johnstone T, Gilkerson JR, Billman-Jacobe H et al. Appraisal of the Australian Veterinary Prescribing Guidelines for antimicrobial prophylaxis for surgery in dogs and cats. Australian Veterinary Journal. 2019;97(9):316-322.

4. Allerton F, Sorensen TM, Scahill K, Ruperez JE, Swinbourne F, Verwilghen DR et al. European Network for Optimization of Veterinary Antimicrobial Therapy (ENOVAT) guidelines for surgical antimicrobial prophylaxis in dogs and cats. Journal of Small Animal Practice. 2026;67(5):381-482.

5. Weese JS, Blondeau J, Boothe D, Guardabassi LG, Gumley N, Papich M et al. International Society for Companion Animal Infectious Diseases (ISCAID) guidelines for the diagnosis and management of bacterial urinary tract infections in dogs and cats. The Veterinary Journal. 2019;247:8-25.

6. Rother ET. Revisão sistemática X revisão narrativa. Acta Paulista de Enfermagem. 2007;20(2).

7. Sorensen TM, Scahill K, Ruperez JE, Olejnik M, Swinbourne F, Verwilghen DR et al. Antimicrobial prophylaxis in companion animal surgery: A scoping review for European Network for Optimization of Antimicrobial Therapy (ENOVAT) guidelines. The Veterinary Journal. 2024;304:106101.

8. Gonzalez OJ, Renberg WC, Roush JK, KuKanich B, Warner M. Pharmacokinetics of cefazolin for prophylactic administration to dogs. American Journal of Veterinary Research. 2017;78(6):695-701.

9. Pelligand L, Sorensen TM, Cagnardi P, Toutain PL, Allerton F. Population pharmacokinetic meta-analysis of five beta-lactam antibiotics to support dosing regimens in dogs for surgical antimicrobial prophylaxis. The Veterinary Journal. 2024;305:106136.

10. Ministério da Agricultura e Pecuária. Uso prudente e racional de antimicrobianos em Medicina Veterinária. Brasília: MAPA; 2022. Disponível em: https://www.gov.br/agricultura/pt-br/assuntos/insumos-agropecuarios/insumos-pecuarios/resistencia-aos-antimicrobianos/publicacoes/livroantimicrobianosv22.pdf.

Prolapso De Oviduto Recorrente Associado Á Retenção De Ovos Em *Trachemys scripta*: Relato De Caso

Luiza Eduarda Haach – Graduanda em Medicina Veterinária no Centro de Ensino Superior Riograndense (Cesurg). E-mail: haachluiza2@gmail.com

Larissa Giacomelli Klostermeyer – Graduanda em Medicina Veterinária no Centro de Ensino Superior Riograndense (Cesurg).

Larissa Rigo – Graduanda em Medicina Veterinária no Centro de Ensino Superior Riograndense (Cesurg).

Natália Riboli Talhetti – Graduanda em Medicina Veterinária no Centro de Ensino Superior Riograndense (Cesurg).

Jardel Schwerz - Graduando em Medicina Veterinária no Centro de Ensino Superior Riograndense (Cesurg).

Marina Gatto – Professora adjunta do curso de Medicina Veterinária no Centro de Ensino Superior Riograndense (Cesurg).

RESUMO: O prolapso de oviduto é uma afecção reprodutiva frequentemente associada à distocia e à retenção de ovos em quelônios. Este trabalho relata o caso de uma fêmea de *Trachemys scripta*, com 27 anos, atendida devido à exteriorização do oviduto pela cloaca, decorrente do esforço de postura. O exame radiográfico evidenciou a presença de ovos na cavidade celomática, indicando comprometimento relacionado à postura. Apesar das tentativas de tratamento conservador, ocorreram recidivas do prolapso, sendo indicada ovariossalpingectomia. A demora na autorização do procedimento contribuiu para o agravamento do quadro clínico. O caso reforça a importância do diagnóstico precoce, do manejo adequado e da intervenção terapêutica rápida em afecções reprodutivas de quelônios.

Palavras-chave: Répteis; trato reprodutivo; cágado; postura inadequada; quelônios.

INTRODUÇÃO:

O crescente interesse pela criação de animais de estimação não convencionais, especialmente répteis, tem impulsionado a necessidade de estudos voltados às enfermidades que acometem essas espécies. Entre elas, a distocia figura como uma importante afecção reprodutiva, caracterizada pela dificuldade na postura dos ovos e frequentemente associada a complicações secundárias, como o prolapso de oviduto (5).

O oviduto prolapsado pode apresentar lesões extensas, incluindo edema, congestão, dessecação, ulcerações e necrose tecidual. Quando há comprometimento grave do órgão, sua reparação torna-se inviável, sendo necessária a intervenção cirúrgica de retirada (1).

O presente relato tem como objetivo descrever um caso de prolapso de oviduto em uma *Trachemys scripta,* apresentando os aspectos clínicos observados, os métodos diagnósticos empregados e a conduta terapêutica clínica e cirúrgica adotada.

DESCRIÇÃO DO CASO:

Foi encaminhada para atendimento emergencial uma fêmea de cágado-tigre-d'água (*Trachemys scripta*), com 27 anos e 1,1 kg, apresentando uma estrutura prolapsada exteriorizada pela cloaca. Durante a anamnese, foi relatado que o animal não possuía histórico de doenças prévias, apresentava normorexia e comportamento usual. Quanto ao manejo, era mantido em domicílio interno, com acesso a uma piscina plástica e ao piso da residência, sem local adequado para postura.

Após a anamnese e a avaliação dos parâmetros clínicos básicos, procedeu-se à sedação do paciente com quetamina (20 mg/kg, IM) associada a butorfanol (0,2 mg/kg, IM), seguida de manutenção anestésica com isofluorano administrado por máscara. Com o objetivo de reduzir o edema e facilitar a manipulação e o reposicionamento do tecido prolapsado, foram aplicados solução fisiológica a 0,9% resfriada e gel de lidocaína. Após a avaliação da viabilidade tecidual, o segmento prolapsado foi cuidadosamente reposicionado manualmente para o interior da cloaca, com auxílio de suturas laterais para melhor contenção. Na sequência, realizou-se sutura em bolsa de tabaco na região cloacal, visando prevenir a recorrência do prolapso, mantendo-se abertura adequada para a eliminação fisiológica de fezes e urina.

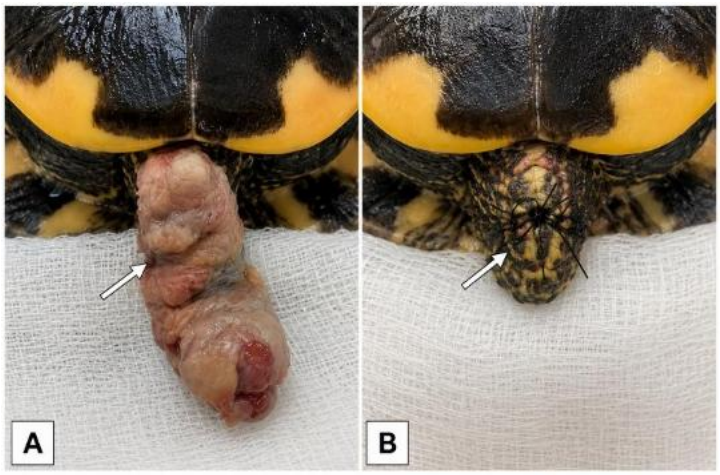

Figura 1. Cágado-tigre-d'água (*Trachemys scripta*) com prolapso de oviduto. A) Exteriorização do tecido ovidutário pela cloaca observada durante a avaliação clínica inicial (seta). B) Reposicionamento manual do oviduto prolapsado e realização de sutura em bolsa de tabaco ao redor da abertura cloacal (seta). Fonte: Gatto (2023).

Posteriormente, o animal foi submetido ao exame radiográfico, no qual foi constatada a presença de ovos no interior da cavidade celômica, reforçando a suspeita de comprometimento reprodutivo como fator predisponente para o prolapso de oviduto.

Após o atendimento, a paciente permaneceu internada por 30 dias para monitoramento clínico, período em que apresentou três episódios de recidiva do prolapso de oviduto. O tratamento instituído incluiu fluidoterapia com solução de cloreto de sódio

0,9% por via intracelomática (10 mL/animal, SID, por 5 dias), enrofloxacina (5 mg/kg, IM, SID, por 15 dias), butorfanol (0,4 mg/kg, IM, SID, por 5 dias), meloxicam (0,2 mg/kg, IM, SID, por 5 dias), além de banhos mornos diários de aproximadamente 30 minutos associados à alimentação, banho de sol e manutenção de temperatura ambiental em 30ºC.

Devido à relutância inicial do responsável em autorizar a intervenção cirúrgica, optou-se, em um primeiro momento, pela adoção de tratamento clínico conservador. Contudo, a recorrência do prolapso evidenciou a persistência da afecção subjacente e a necessidade de correção cirúrgica definitiva. Durante o período de internação, observou-se deterioração progressiva do estado clínico do paciente, caracterizada por prostração, redução da ingestão alimentar e agravamento do quadro geral ao longo de aproximadamente 30 dias de evolução.

Após esse período, o responsável consentiu com a realização da ovariossalpingectomia como medida terapêutica para correção da afecção reprodutiva subjacente. Previamente ao procedimento cirúrgico, os exames laboratoriais foram repetidos, evidenciando discreta piora em relação aos resultados obtidos na admissão, caracterizada principalmente por aumento da heterofilia e dos níveis séricos de ácido úrico. Ainda assim, considerando a estabilidade clínica da paciente, a ausência de contraindicações anestésicas imediatas e a necessidade de resolução definitiva da afecção de base, optou-se pela realização do procedimento cirúrgico.

Durante o procedimento cirúrgico, a paciente permaneceu intubada e sob ventilação manual, mantendo parâmetros fisiológicos estáveis durante todo o transoperatório. Contudo, após o término da cirurgia, não apresentou recuperação anestésica adequada, permanecendo em estado de depressão neurológica e evoluindo para óbito algumas horas após o procedimento.

DISCUSSÃO:

O prolapso de oviduto é uma afecção reprodutiva relativamente comum em quelônios fêmeas. Segundo Vetere et al. (2025), os distúrbios reprodutivos representam importante causa de atendimento clínico em quelônios mantidos em cativeiro, estando frequentemente relacionados a falhas nutricionais e ambientais.

A exteriorização prolongada do oviduto favorece o desenvolvimento de edema, desidratação tecidual, contaminação bacteriana e necrose, comprometendo o prognóstico do paciente. Nesse sentido, Di Ianni et al. (2025) destacam a importância do

diagnóstico precoce e da rápida intervenção terapêutica para preservar a viabilidade do tecido prolapsado.

No presente caso, houve recorrência do prolapso mesmo após as tentativas de redução manual, resultado semelhante ao descrito por Jain et al. (2014), que relatam que essas medidas podem ser eficazes em casos recentes, mas não impedem novos episódios quando a causa primária persiste. Além disso, a demora na autorização do procedimento definitivo pode ter contribuído para a recorrência e agravamento das lesões locais.

Dessa forma, este relato reforça a importância da orientação dos responsáveis e da intervenção precoce nos casos de prolapso de oviduto, visando reduzir complicações e aumentar as chances de recuperação do animal.

CONCLUSÃO:

O prolapso de oviduto em quelônios requer diagnóstico e intervenção precoces para um prognóstico favorável. Neste caso, embora os responsáveis tenham sido orientados quanto à necessidade de tratamento cirúrgico definitivo, a demora na sua autorização contribuiu para a progressão do quadro clínico, reforçando a importância da tomada de decisão terapêutica em tempo oportuno para melhorar o prognóstico e aumentar as chances de sucesso terapêutico.

REFERÊNCIAS BIBLIOGRÁFICAS:

1) CUBAS, Zalmir Silvino; CATÃO-DIAS, José Luiz; SILVA, Jean Carlos Ramos (org.). *Tratado de Animais Selvagens: Medicina Veterinária*. 3. ed. Rio de Janeiro: Guanabara Koogan, 2026. v. 1. Seção 2 – Répteis, Capítulo 8 – Testudines.
2) DI IANNI, F. et al. **Disorders of the Female Reproductive Tract in Chelonians: A Review**. *Animals*, v. 15, n. 9, 1275, 2025.
3) HELLEBUYCK, T.; SOLANES VILANOVA, F. **The Use of Prefemoral Endoscope-Assisted Surgery and Transplastron Coeliotomy in Chelonian Reproductive Disorders**. *Animals*, v. 12, n. 23, 3439, 2022.
4) JAIN, R.; JAIN, R.; VERMA, S. K. **Management of Colon and Cloacal Prolapse in Turtle: A Report of Five Clinical Cases**. *Indian Journal of Veterinary Sciences and Biotechnology*, v. 10, n. 1, p. 90–92, 2014.
5) SAIM, Bianca Sandrin et al. Distocia em Jabuti-piranga (Chelonoidis carbonaria) em cativeiro: Relato de caso. Pubvet, v. 16, p. 191, 2021.
6) SILVA, A. J.; DAGOSTIN, I. F. **Distocia em Tigre-d'Água-de-Orelha-Vermelha (*Trachemys scripta elegans*): Relato de Caso**. *Arquivos de Ciências Veterinárias e Zoologia da UNIPAR*, 2023.
7) SIMARD, J. et al. *Oviductal prolapse associated with a leiomyoma in a Hermann's tortoise (Testudo hermanni)*. Vlaams Diergeneeskundig Tijdschrift, v. 90, n. 2, p. 71–77, 2021.

Prostatectomia Total em Cão com Adenocarcinoma Prostático - Relato de Caso

Vinicius Cardoso de Oliveira - Programa de Pós Graduação em Saúde, Bem-Estar e Produção Animal Sustentável na Fronteira Sul, Universidade Federal da Fronteira Sul, Realeza.
Larissa Grunitzky - Programa de Pós Graduação em Saúde, Bem-Estar e Produção Animal Sustentável na Fronteira Sul, Universidade Federal da Fronteira Sul, Realeza.
Isabella Cristina Pereira Britto - Programa de Residência em Clínica Cirúrgica de Animais de Companhia, Universidade Federal do Mato Grosso, Cuiabá.
Vinícius Borges Ferreira - Programa de Residência em Clínica Cirúrgica de Animais de Companhia, Universidade Federal do Mato Grosso, Cuiabá.
Fabíola Dalmolin - Profª. do Departamento de Medicina Veterinária na Universidade Federal da Fronteira Sul.
Roberto Lopes de Souza - Profº. do Departamento de Medicina Veterinária na Universidade Federal do Mato Grosso.

RESUMO

O adenocarcinoma prostático é uma neoplasia pouco frequente em cães, porém apresenta comportamento agressivo e frequentemente é diagnosticado em estágios avançados, tornando seu tratamento um desafio na rotina clínica e cirúrgica. Objetivou-se relatar um caso de adenocarcinoma prostático tratado por meio de prostatectomia total em um cão. Foi atendido um cão, sem raça definida, macho, inteiro, com 10 anos de idade e 7,45 kg, apresentando hematúria recorrente e disúria. Ao exame físico observou-se dor abdominal e desconforto à palpação retal. A ultrassonografia evidenciou aumento prostático, contornos irregulares, focos de mineralização e massa heterogênea vascularizada. Não foram identificadas metástases pulmonares nas radiografias torácicas. Diante dos achados, realizou-se prostatectomia total seguida de anastomose uretrovesical utilizando polipropileno 4-0 em padrão simples interrompido. O paciente permaneceu sondado durante o pós-operatório e, após quatro dias, a uretrocistografia retrógrada não demonstrou extravasamento urinário. O exame histopatológico confirmou o diagnóstico de adenocarcinoma prostático. Concluiu-se que a prostatectomia total constituiu uma alternativa terapêutica viável neste caso, permitindo a ressecção completa da neoplasia e adequada recuperação pós-operatória na ausência de evidências de disseminação metastática.

Palavras-chave: neoplasia urogenital; anastomose uretrovesical; oncologia veterinária.

INTRODUÇÃO

O adenocarcionoma prostático acomete principalmente animais idosos, geralmente entre oito e onze anos de idade, sem predisposição racial claramente definida e não depende diretamente da influência hormonal androgênica (1,2,3). . Os pacientes podem apresentar hematúria, disúria, estrangúria, polaquiúria, tenesmo, incontinência urinária, secreção uretral, dificuldade de locomoção, dor abdominal e alterações gastrointestinais secundárias à compressão extraluminal do reto (1,3).

A prostatectomia total representa uma das principais alternativas cirúrgicas para pacientes sem evidências de disseminação metastática e com possibilidade de ressecção completa da neoplasia (4,5). O procedimento consiste na remoção total da próstata juntamente à uretra prostática, seguida de anastomose entre o colo vesical e a uretra

membranosa. Entre as principais complicações relatadas destacam-se incontinência urinária permanente, deiscência de anastomose, estenose uretral, infecção urinária recorrente e uroabdômen (4,5).

Diante da relevância clínica das neoplasias prostáticas e dos desafios terapêuticos relacionados à abordagem cirúrgica, o presente trabalho tem como objetivo relatar um caso de adenocarcinoma prostático em um cão submetido à prostatectomia total como modalidade terapêutica para exérese tumoral.

RELATO DE CASO

Foi atendido um cão, sem raça definida, macho, inteiro, com 10 anos de idade e pesando 7,45Kg, cuja a queixa principal era hematúria recorrente e dor ao urinar. Após anamnese e coleta de informações a respeito do histórico do paciente, procedeu-se ao exame físico, observando musosas hipocoradas, nível de hidratação adequado, tempo de preenchimento capilar (TPC) de 2 segundos, temperatura retal de 37,8°C, tensão e dor abdominal à palpação e desconforto à palpação retal.

Foram solicitados exames complementares como hemograma e exames de bioquímica sérica (Albumina, Alanino Aminotransferase - ALT, ureia, creatinina), urinálise coletada através de cistocentese guiada, cultura e antibiograma da urina e exame de imagem de ultrassonografia abdominal. A urinálise demonstrou aspecto turvo, coloração preta, pH 7,5, Proteinúria (+++) e sangue oculto (>++++). Sem alterações hematológicas e bioquímicas. A cultura foi negativa para o crescimento de bactérias.

Na ultrassonografia, observou-se próstata com contornos irregulares e dimensões aumentadas medindo 5,60 cm x 2,88 cm x 5,25 cm,focos de mineralização e presença de estrutura tendendo a arredondada e contornos irregulares. Devido às alterações observadas foram solicitadas radiografias do tórax em três projeções para estadiamento oncológico, que não demonstraram alterações e evidências radiográficas de presença de nódulos dispersos no parênquima pulmonar.

A abordagem iniciou retroumbilical, paramediana na pele, o prepúcio e o pênis foram rebatidos lateralmente. Ao acesso à cavidade, foi realizada a inspeção da próstata que se apresentava aumentada e irregular, uretra e vesícula urinária. A próstata foi tracionada em direção ventral, e após dissecação e identificação dos vasos (Figura 1a), foi realizada a ligadura e secção dos mesmos com poliglactina 3-0. Posteriormente, realizado a ressecção uretra prostática (Figura 1b).

Foi realizado durante a manobra, uma sonda uretral como guia. Utilizou-se para a anastomose uretrovesical polipropileno 4-0 em padrão simples interrompido, iniciando na porção dorsal até a completa anastomose (Figura 1c). O fechamento da cavidade abdominal foi realizado com poligactina 2-0 em padrão simples contínuo, o espaço morto foi reduzido com mesmo fio em padrão zigue-zague e a dermorrafia foi feita com náilon 4-0 em padrão cruzado isolado. A próstata foi encaminhada à histopatologia, se mostrando como adenocarcinoma prostático.

No pós cirúrgico, o paciente permaneceu internado e com sonda uretral com troca da sonda a cada 24 horas. Após 4 dias de internação, foi realizada a uretrocistografia retrógrada que demonstrou não extravasamento (Figura 2). Dessa forma, a sonda foi removida e transcorridos um dia, o paciente recebeu alta médica.

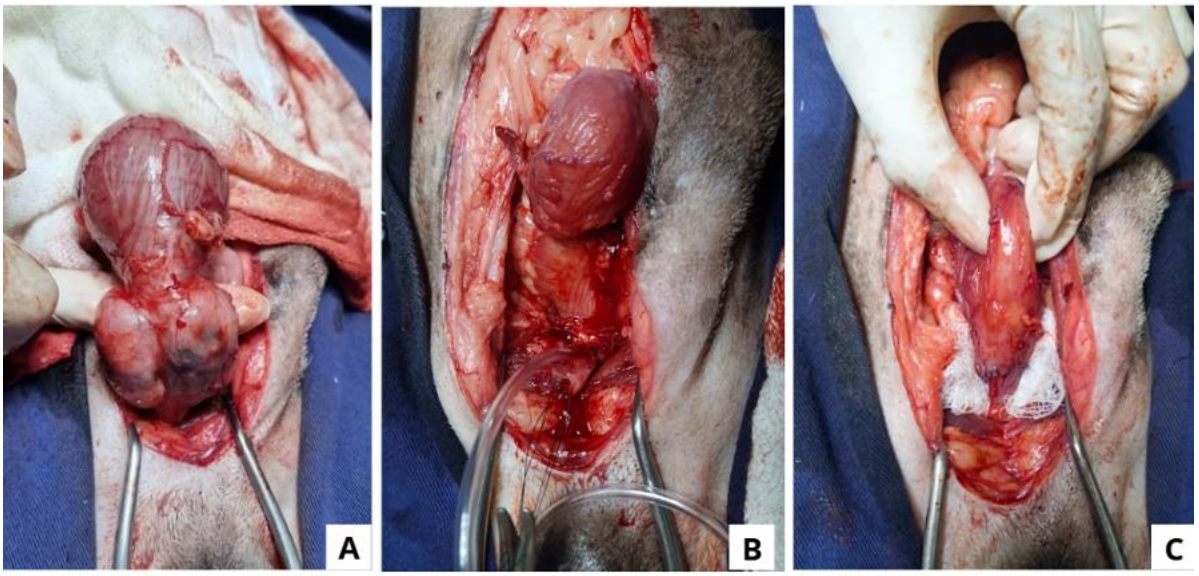

Figura 1. Paciente canino durante o transoperatório. A: Exposição da vesícula urinária e próstata após dissecação, observa-se forma irregular e coloração enegrecida na próstata. B: Visualização após ressecção da próstata, observa-se sonda uretral na porção da uretra membranosa. C: Visualização do aspecto após realização da anastomose do colo vesical à uretra membranosa com fio de polipropileno 4-0 em padrão simples isolado.

Figura 2. Uretrocistografia retrógrada do paciente canino transcorridos 4 dias de pós operatório de prostatectomia total. Observa-se o não extravasamento, confirmando anastomose satisfatória do colo vesical à uretra membranosa.

DISCUSSÃO

A prostatectomia total permanece como um procedimento tecnicamente desafiador devido à íntima relação anatômica da próstata com a uretra, bexiga urinária e estruturas neurovasculares adjacentes, além do risco de complicações pós-operatórias, especialmente incontinência urinária e deiscência da anastomose uretral (4,5).

No presente caso, a utilização de sonda uretral como guia para a anastomose uretrovesical e a manutenção da sondagem urinária no pós-operatório contribuíram para adequada cicatrização da anastomose, evidenciada pela ausência de extravasamento durante a uretrocistografia realizada no quarto dia pós-operatório.

CONCLUSÃO

O adenocarcinoma prostático deve ser considerado em cães idosos com hematúria e disúria. A ultrassonografia auxilia no diagnóstico, enquanto a histopatologia confirma a neoplasia. A prostatectomia total permite a ressecção completa da próstata e mostra-se uma alternativa terapêutica viável em pacientes sem evidências de metástases. No presente caso, o procedimento apresenta evolução pós-operatória satisfatória e ausência de extravasamento urinário à uretrocistografia.

REFERÊNCIAS

1) Gobello C; Corrada Y. Noninfectious diseases of the canine prostate gland. In: England GCW; von Heimendahl A, editors. BSAVA Manual of Canine and Feline Reproduction and Neonatology. Gloucester: British Small Animal Veterinary Association; 2010. p.174-181.

2) Terazaki PM. Caracterização da próstata canina quanto a aspectos envolvidos na evolução para o adenocarcinoma prostático. São Paulo: Universidade de São Paulo; 2009. 151f. Tese (Doutorado em Patologia Experimental e Comparada) – Faculdade de Medicina Veterinária e Zootecnia, Universidade de São Paulo.

3) Rodrigues MM; Fontoura EP; Estima-Silva P. Adenocarcinoma em próstata de um cão: relato de caso. Uningá Review. 2020;57(1):1-7.

4) Silva JF; Santos IFC; Lima ER; Oliveira LMB; Silva Filho JC; Carvalho GDP et al. Prostatectomia total para exérese de adenocarcinoma prostático em cão. Medicina Veterinária. 2023;17(2):235-241.

5) Fossum TW. Small Animal Surgery. 5.ed. St. Louis: Elsevier; 2018.

6) Withrow SJ; Vail DM; Page RL. Withrow and MacEwen's Small Animal Clinical Oncology. 6.ed. St. Louis: Elsevier; 2019.

Prostatite crônica por *Enterobacter cloacae* em cão não castrado

Aline Aparecida Schneider - Graduanda de Medicina Veterinária na Universidade Caxias do Sul
Júlia da Silva Ramos - Graduanda de Medicina Veterinária na Universidade Caxias do Sul
Amanda da Silva Rodrigues - Médica Veterinária no Instituto Hospitalar Veterinário da Universidade de Caxias do Sul
Thiago Dias - Médico Veterinário Cirurgião na Universidade de Caxias do Sul
Leticia Vanassi - Médica Veterinária Anestesista na Universidade de Caxias do Sul
Eduardo Conceição de Oliveira - Professor Doutor na Universidade de Caxias do Sul

RESUMO

A próstata é uma glândula acessória frequentemente acometida por enfermidades como hiperplasia prostática benigna (HPB) e prostatite em cães idosos e não castrados. Na prostatite crônica, a barreira sangue-próstata dificulta a ação de antimicrobianos no tecido prostático, favorecendo a persistência bacteriana. Objetivou-se relatar um caso de prostatite crônica associada à obstrução urinária e comprometimento renal em um cão macho de 15 anos, não castrado, apresentando disúria, hematúria, hiporexia e perda de peso. Os exames bioquímicos evidenciaram azotemia e hiperfosfatemia. Ao exame ultrassonográfico, observaram-se obstrução uretral parcial, hidronefrose bilateral secundária a processo obstrutivo e alterações prostáticas compatíveis com abscesso prostático. O canino foi internado, submetido à sondagem uretral e à orquiectomia terapêutica. Entretanto, houve piora do quadro clínico, com evolução para injúria renal aguda. Deste modo, optou-se pela eutanásia. A necropsia confirmou prostatite crônica associada à hidronefrose bilateral decorrente de obstrução da uretra prostática.

Palavras-chave: Canino; Próstata; Bactéria; Uretra; Obstrução.

INTRODUÇÃO

A próstata é a principal glândula acessória dos cães, sendo suas afecções frequentes em machos idosos e não castrados devido à influência hormonal. Entre as principais alterações prostáticas destacam-se a hiperplasia prostática benigna (HPB), prostatite, cistos e neoplasias (1,2). A HPB favorece infecções bacterianas secundárias, predispondo à prostatite (1).

A prostatite é uma inflamação prostática causada por bactérias ascendentes do trato urinário inferior, podendo ser aguda ou crônica (3). Os sinais clínicos incluem disúria, hematúria e disquesia, além de poder causar obstrução uretral, retenção urinária, hidronefrose e azotemia (3).

Este trabalho relata um caso de prostatite crônica associada à obstrução uretral prostática e hidronefrose bilateral em um cão idoso, abordando achados clínicos, laboratoriais, ultrassonográficos e patológicos.

RELATO DE CASO

Um cão SRD, macho, não castrado, com 15 anos de idade, foi encaminhado ao Instituto Hospitalar Veterinário da Universidade de Caxias do Sul apresentando disúria, hematúria, anorexia e perda de peso progressiva. Ao exame clínico, apresentou leve algia abdominal, mucosas hipocoradas e sopro cardíaco em foco mitral.

O cão foi internado e submetido à sondagem uretral para drenagem urinária, realizou-se fluidoterapia e terapia medicamentosa com amoxicilina associada ao clavulanato de potássio (12,5 mg/kg), anti-inflamatório, analgésico e estimulante de apetite.

O hemograma revelou anemia normocítica normocrômica (hematócrito 24%; VR: 38% a 47%), associada à leucocitose por neutrofilia sem desvio à esquerda e monocitose, sugestivo de leucograma de estresse. As análises bioquímicas evidenciaram azotemia acentuada, caracterizada por aumento de ureia (217 mg/dL; VR: 10 a 60 mg/dL) e creatinina (4,8 mg/dL; VR: 0,5 a 1,4 mg/dL).

A urocultura revelou crescimento de *Enterobacter cloacae* (>100.000 UFC/mL), bactéria pouco frequente em casos de prostatite. O antibiograma demonstrou resistência intrínseca à amoxicilina associada ao ácido clavulânico, antibiótico inicialmente instituído. Diante dos resultados, realizou-se a substituição da antibioticoterapia por enrofloxacina (10 mg/kg), que logo foi substituído por sulfa + trimetropim (15 mg/kg) com administração de meio comprimido a cada 12 horas por 20 dias, por não haver resposta clínica e ocorrer piora do paciente.

Ao exame ultrassonográfico abdominal, observou-se vesícula urinária distendida, com espessamento de parede e sedimento urinário, compatível com cistite associada à obstrução uretral parcial. Os rins apresentavam hidronefrose secundária ao processo obstrutivo, enquanto a próstata apresentava estrutura hipoecogênica compatível com abscesso prostático.

Diante desses achados, realizou-se drenagem e coleta do conteúdo prostático para cultura bacteriana e antibiograma, porém sem crescimento bacteriano, não descartando processo infeccioso. Por fim, foi realizada orquiectomia terapêutica visando reduzir o volume prostático. Entretanto, houve agravamento do quadro clínico, com persistência do processo inflamatório sistêmico e piora da azotemia, evidenciada por leucocitose por neutrofilia sem desvio à esquerda e aumento dos valores de creatinina (6,2 mg/dL) e ureia (363 mg/dL).

Devido à piora clínica decorrente da uremia, optou-se pela eutanásia e realização de necropsia. A necropsia revelou aumento prostático com formações císticas e obstrução da uretra prostática, além de hidronefrose bilateral acentuada e espessamento da parede vesical. No coração, observou-se espessamento das valvas mitrais e hipertrofia ventricular esquerda. A histopatologia confirmou prostatite crônica associada à hiperplasia prostática cística, obstrução uretral e hidronefrose bilateral.

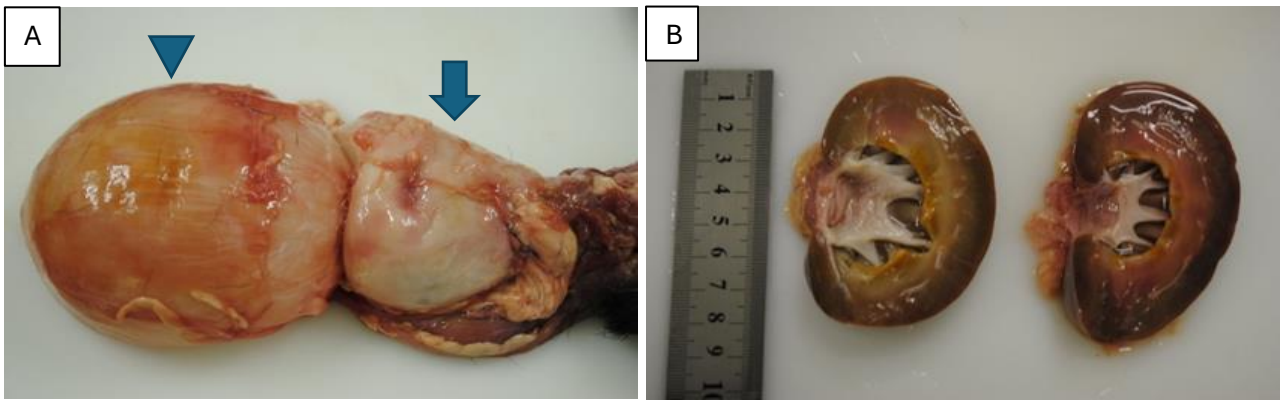

Figura 1 - A: vesícula urinária repleta (cabeça de seta) e próstata hiperplásica (seta); B: rins com hidronefrose bilateral acentuadas.

DISCUSSÃO

A hiperplasia prostática benigna é comum em cães adultos e idosos não castrados devido à influência hormonal relacionada ao envelhecimento (3). Embora a compressão uretral tenha menor frequência, a doença favorece infecções urinárias, sendo importante a realização de cultura bacteriana e antibiograma para definição da terapia antimicrobiana (3). A literatura relata baixa ocorrência de bactérias anaeróbicas em doenças prostáticas, diferindo do resultado obtido neste caso (1). A *Enterobacter cloacae* é incomum em casos de prostatite, sendo mais comum em infecções do trato urinário (2,5).

As complicações observadas são frequentemente descritas em doenças prostáticas avançadas, nas quais o aumento prostático pode causar retenção urinária, cistite, hidronefrose e uremia (2,3). A hidronefrose bilateral grave identificada demonstra evolução da obstrução uretral e comprometimento progressivo da função renal, alterações que podem ser evitadas com diagnóstico precoce e tratamento adequado.

A ultrassonografia foi fundamental para o diagnóstico presuntivo, permitindo identificar alterações prostáticas e comprometimento do trato urinário. Além disso, é um dos principais

métodos diagnósticos das afecções prostáticas, evidenciando, nos casos de hiperplasia cística, acometimento difuso com múltiplas estruturas císticas (4).

Devido a próstata depender da ação hormonal, a castração é fundamental para a prevenção e tratamento de alterações prostáticas, como a hiperplasia, prostatite e metaplasia (1,3). A realização da orquiectomia faz com que o estímulo hormonal diminua, reduzindo o volume e a chance de afecções prostáticas (1). Neste caso, o prognóstico do paciente foi negativo devido ao diagnóstico não ser precoce.

CONCLUSÃO

O presente relato demonstra que a prostatite crônica em cães não castrados pode evoluir de forma silenciosa e progressiva, culminando em comprometimento renal grave. A associação entre hiperplasia prostática cística, prostatite bacteriana por *Enterobacter cloacae* e hidronefrose bilateral evidencia a complexidade do quadro clínico e a dificuldade terapêutica diante da resistência antimicrobiana. Os achados clínicos, ultrassonográficos e necroscópicos reforçam a importância do diagnóstico precoce das afecções prostáticas em cães geriátricos.

REFERÊNCIAS BIBLIOGRÁFICAS

1) Niżański W; Levy X; Ochota M; Pasikowska J. Pharmacological treatment for common prostatic conditions in dogs – benign prostatic hyperplasia and prostatitis: an update. Reproduction in Domestic Animals. 2014;49 Suppl 2:8-15.

2) Weber G. Afecções prostáticas em cães [monografia]. Santa Maria (RS): Universidade Federal de Santa Maria, Centro de Ciências Rurais; 2006.

3) Santos RDL; Alessi AC. Patologia Veterinária. 3. ed. Rio de Janeiro: Grupo GEN; 2023.

4) Gularte FCS; Groth A; Martins LR. Hiperplasia prostática benigna em cães: uma revisão. Revista Brasileira de Reprodução Animal. 2018;42(2):43-51.

5) Davin-Regli A; Lavigne JP; Pagès JM. Enterobacter spp.: update on taxonomy, clinical aspects, and emerging antimicrobial resistance. Clinical Microbiology Reviews. 2019;32(4):e00002-19.

Proventriculotomia para Remoção de Corpo Estranho em Galinha (*Gallus gallus domesticus*): Relato de Caso

Autores: Carolinna Victória da Silveira Pecsén, Álvaro José Bittencourt Bastos, Bertrand Monteiro Martins, Gustavo Sepulveda de Almeida Moura, Daniel Pacheco Ipólito e José Halen Ferreira de Moraes

Resumo
A ingestão de corpos estranhos constitui importante afecção gastrointestinal em aves domésticas mantidas como pets, associada ao comportamento exploratório de bicagem e à exposição ambiental a materiais inadequados. Este trabalho relatou o caso de uma galinha (*Gallus gallus domesticus*) com prolapso cloacal secundário à retenção de corpos estranhos no proventrículo. O diagnóstico foi realizado por exame radiográfico, e após estabilização clínica e redução do prolapso, realizou-se proventriculotomia para remoção cirúrgica do material retido. No pós-operatório, o animal apresentou retorno do apetite, normalização do padrão fecal e recuperação do estado geral. O caso demonstrou que a ingestão de corpos estranhos possui caráter multifatorial e pode desencadear alterações gastrointestinais importantes, além de evidenciar a importância do diagnóstico por imagem e da intervenção cirúrgica em casos de retenção persistente.

Palavras-chave: aves domésticas; cirurgia em aves; cirurgia gastrointestinal; fragmentos pétreos; proventrículo

Introdução

As aves domésticas da espécie *Gallus gallus domesticus* pertencem à família Phasianidae (1) e, além da importância na produção de alimentos, também são mantidas como pets, sendo valorizadas pelo comportamento dócil e pela interação com humanos (2). A ingestão de corpos estranhos é frequente em aves em cativeiro, sobretudo naquelas com acesso a ambientes contendo materiais potencialmente ingeríveis (3), como metais, pedras e madeira, que podem se alojar em diferentes segmentos do trato gastrointestinal (4). Em galinhas, o risco é aumentado pelo comportamento exploratório de bicagem e pela ausência de seleção alimentar rigorosa (1). A presença desses materiais pode causar obstrução, inflamação e diminuição da motilidade gastrointestinal, manifestando-se por sinais clínicos inespecíficos (5). O diagnóstico baseia-se na anamnese, no exame clínico e em exames de imagem, especialmente a radiografia, sendo a intervenção cirúrgica indicada quando os métodos conservadores não são eficazes (6).

A proventriculotomia é uma técnica empregada para acesso ao proventrículo e remoção de corpos estranhos, exigindo cuidados devido ao risco de contaminação da cavidade celômica e à fragilidade do órgão (6). Relatos de caso são relevantes por contribuírem para o aprimoramento clínico e cirúrgico em aves mantidas como pets, cujo manejo difere daquele adotado em sistemas de produção. Nesse contexto, o presente trabalho descreve

o caso de uma galinha pet com corpo estranho no proventrículo, submetida à proventriculotomia, abordando aspectos clínicos, diagnósticos e terapêuticos.

Descrição do Caso

Uma galinha (Gallus gallus domesticus), fêmea, com 2,4 kg, foi atendida em 19/05/2026 na Guará Clínica Veterinária de Animais Silvestres e Exóticos após apresentar redução do volume fecal, diminuição do apetite, esforço para defecar e prolapso cloacal. Ao exame clínico, observou-se apatia, hiporexia, diarreia, escore corporal 2/5 e inflamação da mucosa cloacal (Figura 1). O exame radiográfico evidenciou estase e compactação do conteúdo alimentar, além da presença de pequenos corpos estranhos mineralizados em topografia de inglúvio e ventrículo/próventrículo (Figura 2)

Foi instituído protocolo terapêutico com cloridrato de tramadol (10 mg/kg), meloxicam (1 mg/kg), dipirona (25 mg/kg) e enrofloxacina (10 mg/kg). Realizou-se ainda limpeza e hidratação da região cloacal a cada 6 horas, associadas a suporte clínico. No período vespertino do mesmo dia, observou-se redução significativa do prolapso, permitindo sua correção manual.

No dia seguinte (20/05), foi realizada proventriculotomia para remoção do corpo estranho. Como protocolo anestésico, utilizou-se morfina (0,7 mg/kg), cetamina (2 mg/kg) e midazolam (0,5 mg/kg) como medicação pré-anestésica, seguida de leve indução anestésica com propofol (1 mg/kg), o qual facilitou a aceitação da indução inalatória com isoflurano em oxigênio a 100%, reduzindo o desconforto associado à máscara, até obtenção de plano cirúrgico adequado. Após atingir plano anestésico satisfatório, a paciente foi intubada com tubo endotraqueal de 2,5 mm sem cuff, mantendo-se a anestesia inalatória em vaporizador universal.

O animal foi posicionado em decúbito dorsal, com tricotomia da região lateral esquerda e antissepsia. Após incisão cutânea e acesso à cavidade celômica, os fragmentos pétreos presentes no proventrículo foram identificados, e o órgão foi isolado para evitar contaminação da cavidade. Realizou-se proventriculotomia para remoção cuidadosa dos fragmentos (Figura 3), seguida de síntese do proventrículo, musculatura e pele com os materiais e padrões de sutura adequados.

No pós-operatório, a paciente apresentou boa recuperação clínica, com normalização das fezes, retorno do apetite e alimentação espontânea. Recebeu alta dois dias após a

cirurgia, com prescrição de dipirona, cetoprofeno e enrofloxacina, além de orientações para limpeza diária da ferida cirúrgica com solução fisiológica e aplicação de spray de furanil até a retirada dos pontos.

Figura 1. Mucosa cloacal

Figura 2. Projeção dorsoventral

Figura 3. Fragmentos pétreos removidos

Discussão

É amplamente descrito na literatura que aves com ingestão de corpos estranhos frequentemente apresentam sinais inespecíficos, como apatia, anorexia, perda de peso e alterações fecais, o que dificulta o diagnóstico precoce. Sendo assim, é comum que o diagnóstico dependa de exames complementares, especialmente radiografia, que permite a identificação de materiais radiopacos e avaliação da localização do corpo estranho (7,8)

Relatos cirúrgicos demonstram que a remoção de corpos estranhos por proventriculotomia pode ser realizada com sucesso, especialmente quando o diagnóstico é precoce e o paciente não apresenta comprometimento sistêmico avançado. Em um relato de caso envolvendo uma águia-real (*Aquila chrysaetos*), a proventriculotomia foi utilizada para remoção de pedras alojadas no proventrículo, com recuperação pós-operatória satisfatória (9).

A literatura descreve que condições que causam tenesmo prolongado ou disfunção intestinal podem levar à evaginação cloacal, sendo este um achado secundário e não primário em muitos casos (6,7). Assim, o prolapso pode ser interpretado como consequência indireta do processo obstrutivo causado pelo corpo estranho.

O prognóstico em aves com corpos estranhos gastrointestinais depende principalmente da localização do material, tempo de evolução e presença de complicações secundárias como necrose, perfuração ou infecção. Intervenções precoces estão associadas a melhores

desfechos clínicos, enquanto atrasos no diagnóstico aumentam significativamente o risco de mortalidade (8).

Conclusão

A ingestão de corpos estranhos em aves constitui um distúrbio multifatorial relacionado ao comportamento, à anatomia digestiva e aos fatores ambientais. A radiografia representa uma ferramenta importante para o diagnóstico inicial. A proventriculotomia mostra-se eficaz para a remoção de corpos estranhos quando o tratamento conservador falha ou quando há risco de complicações sistêmicas.

Referências

1. Scanes CG. Sturkie's avian physiology. 6th ed. San Diego: Academic Press; 2015.
2. Ritchie BW; Harrison GJ; Harrison LR. Avian medicine: principles and application. Lake Worth: Wingers Publishing; 1994.
3. Altman RB; Clubb SL; Dorrestein GM; Quesenberry K. Avian medicine and surgery. Philadelphia: WB Saunders; 1997.
4. Zachary JF. Pathologic basis of veterinary disease. 6th ed. St Louis: Elsevier; 2017.
5. Zimmermann A; Kook PH; Steffen F; Hässig M; Howard J; Ohlerth S et al. Gastrointestinal foreign body disease in animals: clinical presentation and outcomes. Animals. 2023;13(24):3839. Disponível em: https://www.mdpi.com/2076-2615/13/24/3839. Acesso em: 26 maio 2026.
6. Harrison GJ; Lightfoot TL. Clinical avian medicine. Palm Beach: Spix Publishing; 2005.
7. Speer BL. Chronic partial proventricular obstruction caused by multiple gastrointestinal foreign bodies in a juvenile umbrella cockatoo (Cacatua alba). Journal of Avian Medicine and Surgery. 1998;12(4):271-275.
8. Hoefer HL; Levitan D. Perforating foreign body in the ventriculus of an umbrella cockatoo (Cacatua alba). Journal of Avian Medicine and Surgery. 2013;27(2):128-135.
9. Kottferova L; Molnar L; Major P; Toporcak J; Mesarcova L; Kottferova J et al. Removal of foreign bodies from the proventriculus in a young golden eagle (Aquila chrysaetos). Acta Veterinaria Hungarica. 2021;69(3):298-302.

Pseudociese após Ovariohisterectomia em Uma Cadela com Hiperplasia Endometrial Cística

Gabrieli Regina Santos Silva – Discente do curso de Medicina Veterinária na Universidade Federal da Fronteira Sul (UFFS) – *Campus* Realeza / PR.
Verônica Coimbra Vivian – Discente do curso de Medicina Veterinária na Universidade Federal da Fronteira Sul (UFFS) – *Campus* Realeza / PR.
Fabíola Dalmolin – MV., Dra. Profa. do curso de Medicina Veterinária e do Programa de pós-graduação em Saúde, Bem-estar e Produção Animal Sustentável na Fronteira Sul (UFFS) – *Campus* Realeza / PR.
Pauline Silva dos Santos – MV., Profa. Me. do curso de Medicina Veterinária, Universidade Federal da Fronteira Sul (UFFS) – *Campus* Realeza / PR.
Fabiana Elias – MV., Dra. Profa do curso de Medicina Veterinária, Universidade Federal da Fronteira Sul (UFFS) – *Campus* Realeza / PR.

Resumo: A pseudociese é uma manifestação neuroendócrina frequente em fêmeas caninas inteiras, caracterizada por alterações físicas e comportamentais semelhantes às da gestação. Este trabalho relata o caso de uma cadela, SRD, de 13 anos, com histórico de pseudociese recorrente, após procedimento cirúrgico de ovariohisterectomía (OVH) com diagnóstico ultrassonográfico de hiperplasia endometrial cística (HEC). No período pós-operatório recente, o animal apresentou sinais clínicos de pseudociese, com comportamento de nidificação e cuidado parental sem galactorreia. O tratamento adotado baseou-se no manejo clínico não farmacológico com foco ambiental. O quadro clínico persistiu de forma autolimitante em episódios recorrentes por aproximadamente 5 meses. Sugere-se que houve ocorrência de pseudociese após OVH terapêutica correlacionada à queda abrupta da progesterona sérica após a exérese ovariana em fase de diestro, imitando a luteólise fisiológica do parto e estimulando a liberação de prolactina. Embora esse mecanismo endócrino seja conhecido, sua manifestação clínica é considerada atípica e incomum em cadelas que concomitam com quadros inflamatórios e infecciosos uterinos, o que ressalta a importância deste relato para o manejo pós-cirúrgico.

Palavras-chave: Afecções Uterinas; Exposição Hormonal; Diestro; Gestação psicológica.

Introdução:

O complexo hiperplasia endometrial cística (HEC)/piometra é uma das afecções uterinas comuns em cadelas de meia-idade a idosas, sendo a ovariohisterectomia (OVH) o tratamento cirúrgico definitivo (1,2,3). Já a pseudociese é uma manifestação neuroendócrina comum em cadelas inteiras, podendo ser desencadeada iatrogenicamente após OVH realizada no diestro (4,5,6); no entanto, este segundo tipo é pouco relatado (4,6).

O diagnóstico do período do ciclo estral geralmente é realizado por citologia vaginal. Porém, a anamnese detalhada e o tempo decorrido após o estro são utilizados para essa estimativa (6,8). Sabendo-se que o diestro em não-gestantes dura de 60 a 70 dias (5), a paciente deste relato encontrava-se nessa fase lútea ativa (8).

Embora o tratamento farmacológico com inibidores de prolactina seja preconizado para apresentações graves com galactorreia, o manejo clínico e ambiental pode ser resolutivo em manifestações atípicas e autolimitantes (5,6). Diante disso, o objetivo deste trabalho é relatar o caso de uma cadela idosa com histórico de pseudociese recorrente associada à HEC, submetida à OVH, com ocorrência atípica de pseudociese estritamente comportamental no pós-operatório.

Descrição do Caso:

Uma cadela, sem raça definida, de 13 anos e 22 kg, foi encaminhada devido a aumento de volume na região vulvar e presença de secreção vaginal esbranquiçada após estro há aproximadamente 50 dias, estando a fêmea no diestro. A paciente apresentava pseudociese após os períodos de estro, sendo inteira, sem histórico de prenhez ou uso de anticoncepcionais. Foi realizado exame ultrassonográfico, constatando-se corpo e cornos uterinos dilatados por quantidade significativa de conteúdo anecogênico e homogêneo, com paredes espessadas e irregulares, além da presença de estruturas císticas intramurais.

Diante da suspeita de HEC, a paciente foi submetida à OVH terapêutica convencional por acesso mediano ventral, com exérese uterina e ovariana e hemostasia bipolar dos complexos arteriovenosos ovarianos e do corpo uterino. No pós-operatório imediato, instituiu-se terapia com meloxicam (0,1 mg/kg), dipirona (25mg/kg) e cefalexina (30 mg/kg) nas doses e intervalos rotineiros. Devido a episódios esporádicos de êmese pós-anestésica, administrou-se omeprazol (1 mg/kg,) como suporte.

O animal apresentou pseudociese 15 dias após a cirurgia, manifestando comportamento de adotar objetos (ninho), isolamento e cuidados parentais, sem galactorreia, que persistiu em diversos episódios por aproximadamente 5 meses. O tratamento instituído consistiu no manejo comportamental por meio da retirada estratégica dos objetos adotados, aumento do estímulo às atividades físicas leves e modificações ambientais para desestimular o comportamento de ninho. Tais manifestações clínicas perduraram até o óbito da cadela, provocado por fatores distintos e sem conexão com a referida condição hormonal.

Discussão:

A ocorrência de coleções líquidas secundárias no complexo HEC nesta paciente idosa corroborou com o descrito na literatura, que aponta maior incidência em animais senis pelo efeito cumulativo de ciclos estrais (1,4). O achado ultrassonográfico de

conteúdo anecogênico e paredes irregulares (Figura 1) direcionou a suspeita clínica para a HEC pela ausência de sinais de resposta inflamatória sistêmica (1,4).

A manifestação de pseudociese após OVH correlaciona-se à diminuição repentina das concentrações séricas de progesterona, acompanhada pelo aumento na secreção de prolactina pela hipófise anterior (5,6). Quando a OVH é realizada no diestro, período em que a cadela está sob dominância progesterônica, induz-se queda iatrogênica deste hormônio devido a remoção dos ovários. A situação mimetiza a luteólise natural que antecede o parto, resultando em gatilhos comportamentais de nidificação e instinto materno (5,6), conforme observado.

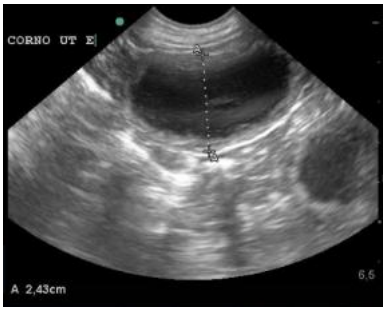

Figura 1: Corno uterino esquerdo com dimensões anormais e conteúdo anecogênico e homogêneo, com paredes espessadas e irregulares

Neste caso, embora a citologia vaginal não tenha sido realizada no momento do atendimento, o histórico detalhado fornecido pelo tutor permitiu correlacionar o quadro ao período do diestro, uma vez que o estro havia ocorrido há 50 dias. O diestro tem duração média de 60 a 70 dias nas cadelas, situando cronologicamente a paciente no terço final desta fase lútea, momento no qual a retirada cirúrgica dos ovários gera uma alteração hormonal abrupta (5,8). A ausência de exames citológicos ou hormonais rotineiros é comum na clínica de pequenos animais, dependendo da equipe médica substancialmente dos dados epidemiológicos e da anamnese para a determinação da fase do ciclo (9).

Destaca-se, na presente descrição, a manifestação de pseudociese em uma paciente diagnosticada com HEC associada a piometra, o que representa uma associação raramente documentada na literatura científica (4,6). Estados inflamatórios crônicos ou infecciosos que acometem o endométrio tendem a alterar a responsividade do eixo hipotálamo-hipófise-gonadal, tornando a manifestação clínica da pseudogestação um evento raro após a remoção da fonte hormonal (4,6).

Os sinais clínicos foram estritamente comportamentais, caracterizados pela ausência de galactorreia ou hiperplasia mamária. Embora a manifestação clínica clássica da pseudociese inclua a produção láctea, a ausência de desenvolvimento mamário pode estar associada à idade avançada da paciente ou a variações individuais na densidade e

sensibilidade de receptores à prolactina (5,6). Em pacientes idosas, a involução tecidual glandular decorrente da idade pode diminuir a resposta física mamária, concentrando a sintomatologia comportamental, na esfera do sistema nervoso central (6,7).

Apesar de a OVH ser a terapia de eleição para o complexo HEC/mucometra, hidrometra ou piometra, os resultados observados neste relato reiteram que a execução desse procedimento durante o diestro pode induzir o animal a esse transtorno endócrino passageiro. Tal predisposição ocorre independentemente da existência de injúria uterina anterior à cirurgia (6,7). O quadro clínico da paciente em questão teve caráter benigno e autolimitante, justificando a conduta de monitoramento sem a necessidade de introduzir fármacos para o tratamento.

Conclusão:

Cadelas submetidas à OVH no diestro podem manifestar a síndrome neuroendócrina de pseudociese no pós-operatório. A ausência de sintomatologia de galactorreia ou hiperplasia mamária, com alterações estritamente comportamentais, sugere variações na sensibilidade de receptores associadas à idade avançada. É fundamental que o médico veterinário identifique essa apresentação atípica para o manejo terapêutico, considerando a natureza autolimitante da condição no período pós-cirúrgico, conforme evidenciado no caso desta paciente.

Referências:

1) Poli, C. H. E. C.; Vicente, W. R. R.; Santos, F. G. B. Piometra em cadelas: Fisiopatogenia, diagnóstico e tratamento. Revista de Educação Continuada em Medicina Veterinária e Zootecnia do CRMV-SP, v. 18, n. 3, p. 27–34, 2020

(2) Sá, E. G.; Vaz, J. T.; Silva, A. C. Hiperplasia endometrial cística e cistos ovarianos associados à piometra em cadela: relato de caso. Pubvet, v. 20, n. 1, p. e4576, 2026

(3) Fossum TW. Cirurgia de pequenos animais. 4a ed. Rio de Janeiro: Elsevier; 2014.

(4) Oliveira, C. M.; Barros, S. L. O. S.; Silva, F. M. S.; Mendonça, I. L.; Reis, A. S.; Souza, J. A. T. Piometra em cães e gatos: perfil etiológico, epidemiológico, clínico, laboratorial, terapêutico e profilático. Brazilian Journal of Animal and Environmental Research, v. 6, n. 4, p. 3610-3625, 2023

(5) Nelson RW; Couto CG. Medicina Interna de Pequenos Animais. 5a ed. Rio de Janeiro: Elsevier; 2015.

(6) Gobello, C. Canine pseudopregnancy revisited. Theriogenology, v. 167, p. 94-98, 2021

(7) Root Kustritz, M. V. Clinical canine and feline reproduction: evidence-based answers.

Ames: Wiley-Blackwell; 2010.
(8) Moxon, R.; England, G. C. W. Retrospective study examining complications and iatrogenic pseudopregnancy in bitches neutered in different stages of the oestrous cycle: identification of an ‘early neutering window’ in bitches. Frontiers in Veterinary Science, v. 13, p. 1774042, 2026.
(9) Root, A. L.; Parkin, T. D.; Hutchison, P.; Warnes, C.; Yam, P. S. Canine pseudopregnancy: an evaluation of prevalence and current treatment protocols in the UK. BMC Veterinary Research, v. 14, n. 1, p. 170, 2018.

Quando o Cushing Evolui para Sinais Neurológicos: Macroadenoma Hipofisário Funcional em Cão — Relato de Caso

RESUMO

O hiperadrenocorticismo é uma das endocrinopatias mais comuns em cães, podendo ter origem adrenal ou hipofisária. Quando decorrente de tumores hipofisários de grandes dimensões (macroadenomas), a compressão de estruturas adjacentes pode desencadear sinais neurológicos graves que complicam o manejo clínico. Uma cadela da raça Buldogue Francês, de 7 anos, foi atendida com queixa de poliúria, polidipsia e abdômen pendular. Exames laboratoriais revelaram elevação de enzimas hepáticas (ALT, FA e GGT) e a ultrassonografia demonstrou adrenomegalia bilateral. O diagnóstico de hiperadrenocorticismo hipófise-dependente (HHD) foi confirmado através dos testes de supressão por dexametasona e estimulação por ACTH. Instituiu-se terapia com trilostano, obtendo-se melhora clínica temporária. Após duas semanas, a paciente evoluiu com letargia, anorexia, perda de peso e sinais neurológicos, incluindo inclinação cefálica (*head tilt*) ipsilateral, ataxia e paralisia do nervo facial. A ressonância magnética de crânio identificou uma formação em topografia de hipófise (1,0 x 1,0 cm), compatível com macroadenoma hipofisário. A rápida progressão dos sinais neurológicos e a deterioração do estado mental, associadas às limitações terapêuticas para tumores intracranianos, culminaram na decisão pela eutanásia. O caso ressalta a importância da neuroimagem em pacientes com HAC que apresentam alterações neurológicas precoces ou refratariedade ao tratamento endócrino.

Palavras-chave: hiperadrenocorticismo, tumor hipofisário, sinais neurológicos, ressonância magnética.

INTRODUÇÃO

A hipófise, ou glândula pituitária, é uma estrutura endócrina essencial que integra o eixo hipotálamo-hipofisário, responsável pela regulação de grande parte do sistema endócrino. Apesar de apresentar dimensões pequenas, seu tamanho pode variar de acordo com o porte e a raça dos cães (1).

Entre as enfermidades relacionadas a essa glândula, destaca-se o hipercortisolismo, uma endocrinopatia comum na espécie canina que compromete significativamente a qualidade de vida, manifestando-se por poliúria, polidipsia, aumento do apetite, distensão abdominal, atrofia muscular e lesões cutâneas (2, 3). Aproximadamente 85% dos casos são decorrentes de tumores hipofisários, caracterizando o hiperadrenocorticismo hipófise-dependente (HHD) (3, 4).

No HHD, o tipo tumoral mais frequentemente observado é o microadenoma, correspondendo à forma de maior prevalência da doença. Contudo, a afecção também pode estar associada a macroadenomas, sendo classificados como microadenomas

quando apresentam menos de 3 mm de diâmetro e como macroadenomas quando variam entre 3 e 10 mm, de acordo com o tamanho tumoral (5, 6).

A expansão do macroadenoma hipofisário pode provocar compressão do tecido nervoso adjacente, resultando em sinais neurológicos como alterações comportamentais e demência, que podem evoluir para obnubilação, tetraparesia, ataxia, sinais focais de tronco encefálico, cegueira decorrente da compressão do nervo óptico e crises convulsivas. Além disso, a hipertensão arterial sistêmica secundária ao hiperadrenocorticismo pode predispor à ocorrência de acidentes vasculares encefálicos e hemorragias intracranianas (7, 8).

Diante desse contexto, o presente trabalho tem como objetivo relatar o caso de uma cadela que apresentou alterações neurológicas decorrentes da presença de um macroadenoma hipofisário funcional, associado ao hiperadrenocorticismo hipófise-dependente. Serão descritos os sinais clínicos, achados laboratoriais e de imagem, bem como a evolução do quadro e as implicações diagnósticas e terapêuticas, ressaltando a importância do reconhecimento precoce das manifestações neurológicas em pacientes com distúrbios endócrinos.

RELATO DE CASO

Na cidade de Jaraguá do Sul, Santa Catarina, uma cadela da raça Buldogue Francês, castrada, com 7 anos de idade e 13,2kg de peso corporal, foi atendida em uma clínica veterinária apresentando como queixa principal poliúria e polidipsia. Ao exame físico, observou-se a presença de abdômen pendular, não sendo identificadas outras alterações clínicas relevantes.

O hemograma não evidenciou alterações significativas; entretanto, no perfil bioquímico foram observados aumentos nos níveis séricos de alanina aminotransferase (291,00 UI/L; VR: 7 a 92 UI/L), fosfatase alcalina (270,00 UI/L; VR: 10 a 156 UI/L) e gama-glutamil transferase (102,00 UI/L; VR: 1,0 a 10,0 UI/L). Diante dos achados clínicos e laboratoriais, foi solicitada ultrassonografia abdominal, a qual evidenciou adrenomegalia bilateral.

Frente à suspeita clínica de hiperadrenocorticismo (HAC), realizou-se o teste de supressão com baixa dose de dexametasona, cujo resultado foi compatível com a doença, indicando alta probabilidade diagnóstica. Com o objetivo de determinar a origem do distúrbio e diferenciar a forma hipófise-dependente da adrenal-dependente, procedeu-se à

realização do teste de estimulação com ACTH, o qual evidenciou concentração sérica aumentada de cortisol, compatíveis com HHD. Com o diagnóstico concluído, começou a ser feito o tratamento com trilostano 3mg/kg a cada 24 horas.

O quadro de poliúria e polidipsia apresentou melhora inicial, com estabilização clínica por aproximadamente duas semanas. Contudo, após esse período, a responsável relatou que a paciente passou a apresentar letargia, anorexia e adipsia, além de perda de peso progressiva. Observou-se também inclinação cefálica (*head tilt*) para o lado direito. Foi ainda referido histórico de otites recorrentes. Desde a última consulta, perdeu 1 kg de peso corporal. Diante da progressão dos sinais clínicos, foram solicitados novo hemograma, perfil bioquímico, e radiografia de crânio, bem como realizado encaminhamento para avaliação com neurologista veterinário.

Nos exames laboratoriais, observou-se discreta elevação da alanina aminotransferase (110,00 UI/L; VR: 7 a 92 UI/L) e aumento expressivo da creatinoquinase (722,00 U/L; VR: 20,0 a 220,0 U/L). À radiografia de crânio, identificaram-se imagens sugestivas de otite média bilateral.

Na avaliação realizada pelo neurologista, ao exame físico e neurológico constatou-se condutos auditivos íntegros, sem eritema de parede, contendo quantidade pequena a moderada de cerúmen escurecido, sem odor evidente em ambos os ouvidos. A paciente não demonstrou dor ou desconforto à manipulação dos condutos auditivos.

No exame neurológico, observou-se *head tilt* para a direita, associado a estrabismo posicional, além de nistagmo horizontal desencadeado à mudança de decúbito. A marcha apresentava-se discretamente atáxica, sem inclinação corporal predominante para um dos lados. O estado mental mantinha-se preservado, com a paciente alerta e responsiva.

Na avaliação dos nervos cranianos, constatou-se ausência da reação à ameaça e do reflexo córneo-palpebral no olho direito, embora houvesse retração do bulbo ocular. Os reflexos pupilares direto e consensual estavam reduzidos bilateralmente, enquanto o reflexo nasal apresentava-se normal em ambos os lados.

Diante dos achados, concluiu-se tratar de paralisia do nervo facial associada a head tilt ipsilateral. A localização neuroanatômica mais provável da lesão foi em medula oblonga rostral (bulbo), envolvendo estruturas relacionadas aos nervos cranianos V (porção sensitiva), VI, VII e VIII. Como diagnósticos diferenciais, consideraram-se otite

média/interna, meningoencefalite, hipotireoidismo, acidente vascular cerebral (hemorrágico ou isquêmico) e neoplasias intracranianas.

Diante dos achados clínicos e das hipóteses diagnósticas levantadas, foi indicada a realização de ressonância magnética de crânio e coleta de líquor para análise, além de eletrocardiograma e ecocardiograma como avaliação pré-anestésica para viabilização dos exames avançados.

Em virtude do quadro de anorexia e adipsia, recomendou-se a internação da paciente para suporte clínico e estabilização até a definição diagnóstica e instituição da terapia adequada, foram prescritos Meclin® 25mg uma vez ao dia para controle da vertigem e estímulo do apetite, Beneflora Pet® uma vez ao dia e colírio lubrificante 3 vezes ao dia. Durante o período de internamento, a paciente voltou a se alimentar espontaneamente, apresentando melhora clínica progressiva, o que possibilitou a alta médica após estabilização do quadro geral.

Os exames cardiológicos não evidenciaram alterações, estando dentro dos parâmetros de normalidade. A análise do líquor também não demonstrou alterações compatíveis com processo inflamatório ou infeccioso. Entretanto, na ressonância magnética, observou-se a presença de um macroadenoma hipofisário.

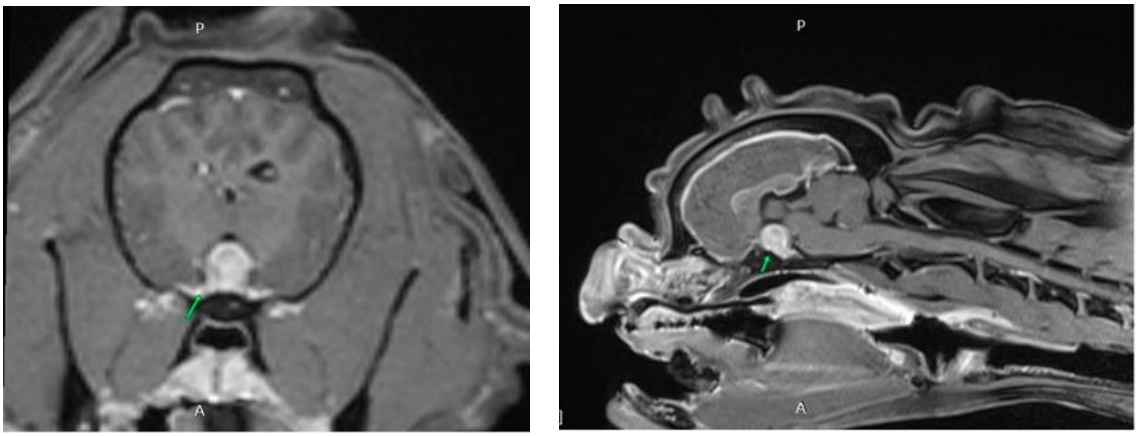

Figura 1 e 2 - Ressonância magnética de crânio evidenciando formação em topografia de hipófise, medindo aproximadamente 1,0 cm de altura × 1,0 cm de largura, compatível com macroadenoma hipofisário. Foto de arquivo pessoal.

Frente ao diagnóstico de tumor em hipófise, foi encaminhado para oncologista, e para o HAC, ao endocrinologista. Com o oncologista, foi discutida com a responsável a opção terapêutica considerada mais indicada para o caso, a radioterapia. Contudo, optou-se por não realizar o procedimento, tendo em vista que este proporciona apenas aumento

limitado da sobrevida, não sendo curativo, além de necessitar deslocamento para São Paulo, o que inviabilizou a escolha.

Também foi abordada a possibilidade de hipofisectomia, procedimento amplamente realizado em outros países; entretanto, no Brasil, ainda não é uma técnica de rotina nem amplamente recomendada pelos especialistas.

Diante da impossibilidade de realização da radioterapia, optou-se por instituir tratamento medicamentoso de caráter paliativo, com o objetivo de retardar a progressão da doença e promover melhora na qualidade de vida. Foram prescritos prednisolona 0,5mg/kg por 14 dias, ácido retinoico (isotretinoína – Roacutan®) em uso contínuo, cabergolina 0,005mg/kg em uso contínuo, além da suspensão do trilostano pelo endocrinologista.

Após um mês de tratamento, a paciente passou a apresentar seletividade alimentar, recusando o alimento previamente ofertado e evoluindo com perda de peso progressiva. Na tentativa de estimular a ingestão, a responsável passou a oferecer diferentes tipos de ração.

Posteriormente, a paciente desenvolveu episódios convulsivos, necessitando internação por dois dias até a estabilização do quadro. Após avaliação neurológica, instituiu-se tratamento com fenobarbital na dose de 3 mg/kg a cada 12 horas para controle das crises. Na evolução clínica, passou a apresentar comportamento de andar em círculos associado a alteração do estado mental, caracterizada por desorientação. Houve progressão para anorexia completa, tornando necessária a colocação de sonda esofágica para manutenção do suporte nutricional. Nesse período, o peso corporal era de 8,3 kg.

Com a evolução clínica rápida do estado mental da paciente e complicações com a passagem da sonda esofágica, a paciente foi submetida a eutanásia.

DISCUSSÃO

Os macroadenomas hipofisários, além de serem responsáveis pelo hipercortisolismo, podem provocar sinais neurológicos decorrentes da compressão do parênquima encefálico pelo efeito de massa (9). A presença de um macrotumor impacta diretamente a conduta terapêutica, a taxa de sucesso do tratamento e o prognóstico dos pacientes acometidos (10, 11).

Estudo recente identificou como fatores de risco para macroadenoma hipofisário a presença de sinais neurológicos, especialmente diminuição do estado mental e crises convulsivas, a raça Buldogue Francês e idade igual ou inferior a 10,9 anos no momento do diagnóstico do hipercortisolismo (3, 12, 13). Dos 19 Buldogues Franceses incluídos no estudo, 15 foram diagnosticados com macroadenoma hipofisário, sugerindo que cães dessa raça com hiperadrenocorticismo hipófise-dependente (HHD) podem apresentar fatores de risco para aumento da hipófise. Estudos prévios também relatam maior predisposição dos Buldogues Franceses ao desenvolvimento de tumores intracranianos primários. Além disso, há evidências de que raças braquicefálicas, de modo geral, possam ser mais suscetíveis à formação de macroadenomas hipofisários (14).

O trilostano é atualmente o tratamento medicamentoso mais utilizado para o controle do hiperadrenocorticismo. Entretanto, ao suprimir o mecanismo de feedback do eixo hipotálamo–hipófise–adrenal, pode potencialmente favorecer o crescimento tumoral hipofisário e agravar o efeito de massa (3, 15, 16). Nesse contexto, o diagnóstico precoce torna-se fundamental para a identificação de macroadenomas hipofisários e para o adequado planejamento terapêutico (3, 16).

Além das abordagens convencionais, terapias alternativas vêm sendo estudadas. O ácido retinoico, por exemplo, demonstrou potencial na redução da secreção e da proliferação de células corticotróficas em modelos experimentais. Essa substância atua induzindo vias de apoptose tumoral em adenomas corticotróficos, promovendo redução tumoral e inibição da síntese de ACTH, com consequente melhora dos sinais clínicos (como poliúria, polidipsia, polifagia, sobrepeso, abaulamento abdominal, alterações cutâneas e retorno ao estro em fêmeas tratadas) e laboratoriais da doença de Cushing (17).

Em 2006, pesquisadores notaram que, após três meses de tratamento com ácido retinoico, houve redução significativa da ACTH plasmática. A relação cortisol/creatinina urinária apresentou diminuição significativa a partir do quarto mês, sendo que, aos 180 dias, todos os pacientes apresentavam redução desse parâmetro. Clinicamente, houve melhora em 100% dos casos. Aos 180 dias de tratamento, também foi observada redução das enzimas hepáticas ALT e FA. Entre as fêmeas não castradas, 83% retornaram ao estro entre o terceiro e o quinto mês após o início da terapia. Além disso, aos seis meses, verificou-se diminuição significativa do tamanho tumoral, sem ocorrência de recidiva até um ano após o início do tratamento (17, 18, 19).

A hipofisectomia é uma das opções terapêuticas de escolha em alguns locais na Europa e nos Estados Unidos (9). A radioterapia também é uma opção terapêutica amplamente empregada em cães com macroadenomas hipofisários, especialmente naqueles que apresentam sinais neurológicos secundários à compressão de estruturas adjacentes (20, 21, 22).

CONCLUSÃO

O relato destaca que o hiperadrenocorticismo hipófise-dependente pode evoluir com sinais neurológicos graves decorrentes do efeito da massa de macroadenomas. A ressonância magnética é indispensável quando há refratariedade ao tratamento endócrino ou manifestações neurológicas. A escassez de centros de radioterapia e a alta complexidade da hipofisectomia no Brasil limitam as opções curativas, tornando o prognóstico reservado e o manejo paliativo, muitas vezes, insuficiente para conter a progressão da doença.

REFERÊNCIAS BIBLIOGRÁFICAS

1. Hullinger RL. The endocrine system. In: Evans HE, editor. *Miller's anatomy of the dog*. 3rd ed. Philadelphia: W.B. Saunders; 1993. p. 559–585.
2. Behrend EN. Canine hyperadrenocorticism. In: Feldman EC, Nelson RW, Reusch CE, et al., editors. *Canine and feline endocrinology*. 4th ed. St. Louis: Elsevier; 2015. p. 377–451.
3. Yoshida K, Kobatake Y, Takashima S, Nishii N. Risk factors for pituitary macrotumor in dogs with hypercortisolism. *J Vet Intern Med*. 2025 Nov–Dec;39(6).
4. Kooistra HS, Voorhout G, Mol JA, Rijnberk A. Correlation between impairment of glucocorticoid feedback and the size of the pituitary gland in dogs with pituitary-dependent hyperadrenocorticism. *J Endocrinol*. 1997;152:387–394.
5. Nunes MF, Cobucci GC. Hiperadrenocorticismo hipófise dependente em cão: relato de caso. In: Anais do VII SIMPAC; 2015. p. 114–119.
6. Mazzuco RC. Hiperadrenocorticismo hipófise dependente em cães: revisão de literatura [trabalho de conclusão de curso]. Curitibanos: Universidade Federal de Santa Catarina, Campus Curitibanos; 2022.
7. Peres C, Arias MVB. Manifestações neurológicas causadas por doenças sistêmicas em cães e gatos. *Medvep Rev Cient Med Vet Pequenos Anim Anim Estim*. 2018;2(48):87–102.

8. Podell M. Neurologic manifestations of systemic disease. In: Ettinger SJ, editor. Textbook of Veterinary Internal Medicine. 6th edition. St. Louis: Elsevier; 2005. p 798- 802.
9. Behrend EN. Canine hyperadrenocorticism. In: Feldman EC, Nelson RW, Reusch CE, et al., editors. *Canine and feline endocrinology*. 4th ed. St. Louis: Elsevier; 2015. p. 377–451.
10. Kent MS, Bommarito D, Feldman E, Theon AP. Survival, neurologic response, and prognostic factors in dogs with pituitary masses treated with radiation therapy and untreated dogs. *J Vet Intern Med*. 2007;21:1027–1033.
11. Teshima T, Hara Y, Takekoshi S, et al. Trilostane-induced inhibition of cortisol secretion results in reduced negative feedback at the hypothalamic-pituitary axis. *Domest Anim Endocrinol*. 2009;36:32–44.
12. Song RB, Vite CH, Bradley CW, Cross JR. Postmortem evaluation of 435 cases of intracranial neoplasia in dogs and relationship of neoplasm with breed, age, and body weight. *J Vet Intern Med*. 2013;27:1143–1152.
13. Snyder JM, Shofer FS, Van Winkle TJ, et al. Canine intracranial primary neoplasia: 173 cases (1986–2003). *J Vet Intern Med*. 2006;20:669–675.
14. Miller MA, Bruyette DS, Scott-Moncrieff JC, et al. Histopathologic findings in canine pituitary glands. *Vet Pathol*. 2018;55:871–879.
15. Bertoy EH, Feldman EC, Nelson RW, Dublin AB, Reid MH, Feldman MS. One-year follow-up evaluation of magnetic resonance imaging of the brain in dogs with pituitary-dependent hyperadrenocorticism. *Am J Vet Res*. 1996;208:1268–1273.
16. Meij BP, Voorhout G, Van den Ingh TSGAM, et al. Results of transsphenoidal hypophysectomy in 52 dogs with pituitary-dependent hyperadrenocorticism. *Vet Surg*. 1998;27:246–261.
17. Castillo V, Giacomini M, Páez-Pereda M, Stalla J, Labeur M, Theodoropoulou M, Holsboer F, Grossman A, Stalla G, Arzt E. Retinoic acid as a novel therapy for Cushing's disease in dogs. *Endocrinology*. 2006;147(9):4438–4444.
18. Ortemberg L, Loiza M, Martiarena B, Cabrera M, Ghersevich M, Castillo V. Retinoic acid as a therapy for Cushing's disease in dogs: evaluation of liver enzymes during treatment. *Slov Vet Res*. 2007;44(3):73–81.
19. Saldaña Torres JC. Terapias médicas actuales para el tratamiento de hiperadrenocorticismo de origen hipofisiario en perros [monografia]. Santiago: Facultad de Ciencias Veterinarias y Pecuarias, Universidad de Chile; 2019.

20. Aguiar RP. Hipofisectomia transesfenoidal como tratamento ao hipercortisolismo pituitário dependente [trabalho de conclusão de curso]. Porto Alegre: Faculdade de Medicina Veterinária, Universidade Federal do Rio Grande do Sul; 2020.
21. Sawada H, et al. Pituitary size alteration and adverse effects of radiation therapy performed in 9 dogs with pituitary-dependent hypercortisolism. *Res Vet Sci*. 2018;118:19–26.
22. Wood FD, et al. Diagnostic imaging findings and endocrine test results in dogs with pituitary-dependent hyperadrenocorticism that did or did not have neurologic abnormalities: 157 cases (1989–2005). *J Am Vet Med Assoc*. 2007;231(7):1081–1085.

QUANDO O ENXERTO NÃO É O FIM: MANEJO DE UMA FERIDA COMPLEXA EM CÃO APÓS RECONSTRUÇÃO CUTÂNEA

Ananda Ruiz Zago Mendes – Discente de Medicina Veterinária na Universidade Católica Dom Bosco, MS

Larissa Perez Scarantino- Medica Veterinária Intensivista – SP

Resumo

Os sarcomas de tecidos moles (STM) são neoplasias de origem mesenquimal caracterizadas por comportamento localmente invasivo, alta taxa de recorrência e baixo potencial metastático. O tratamento de escolha consiste na exérese cirúrgica com margens adequadas, podendo resultar em extensos defeitos cutâneos que demandam técnicas de cirurgia reconstrutiva para restabelecimento da integridade anatômica e funcional dos tecidos. O presente trabalho tem como objetivo destacar a importância do manejo adequado de feridas extensas associadas às cirurgias reconstrutivas, enfatizando a avaliação da vascularização tecidual e o emprego de terapias complementares para favorecer a cicatrização. Relata-se o caso de um cão da raça Whippet, macho, 13 anos, diagnosticado com sarcoma de tecidos moles na região inguinal e face medial do membro pélvico esquerdo. Após a exérese tumoral e reconstrução com retalho cutâneo de avanço, o paciente apresentou complicações pós-operatórias, exigindo novo procedimento cirúrgico e tratamento intensivo da ferida. Foram empregados desbridamento, curativos especializados, polihexametileno biguanida (PHMB), hidrogel, colagenase, alginato e terapias complementares, resultando em evolução satisfatória da cicatrização e melhora clínica do paciente. Conclui-se que a associação entre cirurgia reconstrutiva e manejo adequado da ferida é fundamental para reduzir complicações, promover a reparação tecidual e melhorar a qualidade de vida dos pacientes acometidos por neoplasias cutâneas extensas.

Palavras-chave: sarcoma de tecidos moles; cirurgia reconstrutiva; cicatrização; manejo de feridas; cão.

INTRODUÇÃO

A oncologia veterinária tem ganhado cada vez mais destaque devido ao aumento da expectativa de vida dos animais de companhia e ao estreitamento da relação entre tutores e seus animais. As neoplasias caracterizam-se pelo crescimento anormal e desordenado de células, sendo classificadas de acordo com sua origem e comportamento biológico (GHENO, 2021).

Dentre as neoplasias de origem mesenquimal, destacam-se os sarcomas de tecidos moles (STM), grupo de tumores que se desenvolvem a partir dos tecidos conjuntivos. Esses tumores apresentam características biológicas semelhantes, como crescimento infiltrativo, presença de pseudocápsula, elevada taxa de recorrência local e baixo potencial metastático. Podem ocorrer em diferentes regiões anatômicas e, de modo geral, expandem-se de forma agressiva ao longo dos planos fasciais adjacentes (VAIL et al., 2019).

Devido ao seu comportamento invasivo, o tratamento de eleição para os STM consiste na excisão cirúrgica com margens amplas e adequadas, podendo ser associada a terapias adjuvantes, como quimioterapia, radioterapia ou eletroquimioterapia, quando indicadas. Entretanto, a remoção de tumores extensos frequentemente resulta em grandes defeitos cutâneos, tornando necessária a utilização de técnicas de cirurgia reconstrutiva (CASTRO et al., 2019).

Nesse contexto, as cirurgias reconstrutivas têm se destacado na medicina veterinária por possibilitarem a correção de defeitos teciduais decorrentes de traumas, anomalias congênitas ou exérese de neoplasias. A utilização de enxertos e retalhos permite a restauração da integridade anatômica e funcional dos tecidos, favorecendo a cicatrização, reduzindo o risco de infecções e proporcionando melhores resultados estéticos e funcionais. A escolha da técnica reconstrutiva deve considerar fatores como localização e extensão da lesão, elasticidade e vascularização do tecido, idade do paciente, tensão da sutura e cuidados pré e pós-operatórios (FOSSUM, 2021; PAVLETIC, 2018).

A pele, maior órgão do corpo, exerce funções essenciais de proteção, sensibilidade e homeostase. É constituída por duas camadas principais: a epiderme, formada por epitélio pavimentoso estratificado organizado em diferentes estratos celulares, e a derme, responsável pela sustentação, vascularização e nutrição dos tecidos cutâneos. A integridade dessas estruturas é fundamental para o adequado processo de reparação tecidual (JUNQUEIRA; CARNEIRO, 2012).

A cicatrização é um processo biológico complexo que visa restaurar a continuidade e a funcionalidade dos tecidos lesionados. Esse processo ocorre de maneira organizada e pode ser dividido em quatro fases: inflamação, desbridamento, reparo e maturação. A fase inflamatória representa a resposta inicial à lesão, caracterizada pela coagulação sanguínea, aumento da permeabilidade vascular, liberação de citocinas e fatores de crescimento, além da ativação de células inflamatórias responsáveis por iniciar o processo de reparação tecidual (FOSSUM, 2014).

OBJETIVO

Este trabalho tem como objetivo destacar a importância do manejo adequado de feridas extensas, enfatizando a aplicação das técnicas de cirurgia reconstrutiva. Busca-se avaliar a vascularização tecidual envolvida no processo de cicatrização, bem como discutir tratamentos complementares eficazes que contribuam para a redução de lesões, favoreçam a recuperação funcional e promovam melhores resultados clínicos aos pacientes.

RELATO DE CASO

Foi atendido um cão da raça Whippet, macho, com 13 anos de idade, apresentando escore corporal 2 e aumento de volume na região inguinal e face medial do membro pélvico esquerdo, com crescimento rápido e progressivo. Para investigação diagnóstica,

foi realizada citologia aspirativa por agulha fina (CAAF/PAFF), além de exames complementares, incluindo radiografia, com o objetivo de avaliar o comportamento biológico da neoplasia e a possível presença de metástases.

Os exames laboratoriais iniciais evidenciaram leve anemia microcítica e hipocrômica, além de leucopenia. A avaliação citológica revelou características compatíveis com sarcoma de tecidos moles, diagnóstico posteriormente confirmado.

Diante do quadro clínico, o paciente foi submetido à exérese cirúrgica da neoplasia, seguida de reconstrução da área por meio de retalho cutâneo randômico de avanço simples. Entretanto, a evolução pós-operatória não foi satisfatória, possivelmente em decorrência do baixo escore corporal, da fragilidade tecidual observada na pele e da idade avançada do paciente.

Em razão da deiscência e da evolução desfavorável da ferida, o animal foi reavaliado e submetido a novo procedimento cirúrgico. Durante o período de internação, foram administrados cloridrato de tramadol 2%, meloxicam (Flamavet® 0,2%) e cefazolina 1 g. Paralelamente, foi instituído protocolo intensivo de manejo da ferida, utilizando a técnica de “square”, associada ao uso de polihexametileno biguanida (PHMB), colagenase, hidrogel e curativos à base de alginato. A ozonioterapia também foi considerada como terapia complementar, não se descarta a necessidade de fisioterapia recorrente.

A associação dessas técnicas promoveu evolução satisfatória do processo cicatricial, favorecendo a formação de tecido de granulação saudável e a progressão da cicatrização. Os exames laboratoriais subsequentes demonstraram melhora do quadro geral do paciente, embora ainda fossem observadas hipoalbuminemia e trombocitose.

Ao longo do acompanhamento clínico, o paciente apresentou evolução favorável, com adequada resposta ao tratamento instituído e melhora significativa da ferida cirúrgica, recebendo alta médica com prescrição de medicamentos e orientações para continuidade dos cuidados em domicílio.

DISCUSSÃO

A cirurgia reconstrutiva tem se consolidado como uma importante ferramenta na medicina veterinária para o tratamento de defeitos cutâneos extensos decorrentes da exérese de neoplasias, traumas ou outras afecções. Entretanto, apesar dos avanços das técnicas reconstrutivas, a ocorrência de complicações pós-operatórias ainda representa um desafio clínico significativo. Segundo Vieira et al. (2018), complicações como seroma, hematoma, edema, infecção, isquemia, deiscência de sutura e necrose podem comprometer a viabilidade dos retalhos e interferir diretamente no processo de cicatrização.

No presente relato, a evolução desfavorável inicial da ferida pode estar relacionada a fatores predisponentes observados no paciente, como idade avançada, baixo escore corporal e fragilidade tecidual. Esses fatores podem comprometer a vascularização local e reduzir a capacidade de reparação dos tecidos, favorecendo a ocorrência de complicações pós-cirúrgicas.

Além disso, pacientes acometidos por sarcomas de tecidos moles frequentemente apresentam maior susceptibilidade a alterações imunológicas, especialmente quando submetidos a terapias antineoplásicas. Embora a quimioterapia e a radioterapia desempenhem papel importante no controle tumoral, elas não atuam diretamente na reparação da ferida cirúrgica. Dessa forma, torna-se fundamental a implementação de protocolos específicos para o manejo da lesão, contemplando o controle da inflamação, a realização de desbridamentos quando indicados, a prevenção de infecções e a manutenção de um ambiente favorável à cicatrização.

O retalho pediculado de avanço utilizado neste caso é amplamente empregado na reconstrução de defeitos extensos devido à preservação do suprimento sanguíneo do tecido transferido, fator essencial para sua viabilidade e integração ao leito receptor. De acordo com Colombo et al. (2016), a manutenção da vascularização adequada reduz o risco de necrose e favorece a evolução do processo cicatricial. Adicionalmente, a utilização de bandagens no período pós-operatório auxilia na absorção de exsudatos, reduz o espaço morto e proporciona suporte mecânico aos tecidos, contribuindo para a recuperação da área operada.

Neste caso, a associação entre o tratamento cirúrgico e o manejo intensivo da ferida, incluindo o uso de PHMB, hidrogel, colagenase, alginato e terapias complementares, mostrou-se fundamental para a formação de tecido de granulação saudável e para a progressão adequada da cicatrização. Esses resultados reforçam que o sucesso do tratamento não depende exclusivamente da técnica reconstrutiva empregada, mas também da condução criteriosa do pós-operatório e do acompanhamento contínuo da ferida.

Dessa forma, os achados observados corroboram a importância de uma abordagem multidisciplinar no tratamento de pacientes submetidos à cirurgia reconstrutiva, especialmente aqueles acometidos por neoplasias extensas, visando minimizar complicações, otimizar a cicatrização e proporcionar melhor prognóstico e qualidade de vida ao paciente.

CONCLUSÃO

Os sarcomas de tecidos moles representam um desafio terapêutico na medicina veterinária devido ao seu comportamento infiltrativo e à necessidade de amplas ressecções cirúrgicas, que frequentemente resultam em extensos defeitos cutâneos. Nesse contexto, as técnicas de cirurgia reconstrutiva desempenham papel fundamental na restauração da integridade anatômica e funcional dos tecidos, permitindo melhores condições para a recuperação do paciente.

O presente relato evidenciou que, além da reconstrução cirúrgica, o manejo adequado da ferida é determinante para o sucesso do tratamento, especialmente em pacientes idosos, debilitados ou com comprometimento imunológico. A utilização de terapias complementares, associada ao controle da inflamação, ao desbridamento quando necessário e à manutenção de um ambiente favorável à cicatrização, contribuiu significativamente para a evolução clínica satisfatória do caso.

Dessa forma, conclui-se que a abordagem integrada entre cirurgia reconstrutiva e tratamento intensivo da ferida favorece a cicatrização, reduz complicações pós-

operatórias e proporciona melhor qualidade de vida ao paciente, reforçando a importância da avaliação individualizada e do acompanhamento contínuo durante todo o processo de recuperação.

REFERÊNCIAS

GHENO, B. P.**Sarcoma de tecidos moles em caninos: relatos de casos. Trabalho de Conclusão de Curso** (Bacharelado em Medicina Veterinária), Universidade Federal de Santa Catarina, Campus Curitibanos, 2021. Disponível em:https://repositorio.ufsc.br/handle/123456789/224012.Acesso em: 15 jun. 2026

VAIL, David M.; THAMM, Douglas H.; LIPTAK, Julias. **Withrow and MacEwen's Small Animal Clinical Oncology**-E-Book. Elsevier Health Sciences, 2019

CASTRO, Patrícia Ferreira de; CAMPOS, Andressa Gianotti; MATERA, Julia Maria. Sarcoma de tecidos moles em cães: a ressecção cirúrgica cura?. **Revista de Educação Continuada em Medicina Veterinária e Zootecnia do CRMV-SP**, v. 17, n. 2, p. 48-54, 7 ago. 2019.

FOSSUM,T.W.**Cirurgia de Pequenos Animais**.RiodeJaneiro:GrupoGEN,2021

PAVLETIC, M. Management of Specific Wounds. **Atlas of small animal wound management and reconstructive surgery**. 4 ed. Cambridge: John Wiley & Sons, p. 174-253, 2018.

JUNQUEIRA, L. C.; CARNEIRO, J. Sistema imunitário e órgãos linfáticos**.** In: JUNQUEIRA, L.C.; CARNEIRO, J. **Histologia básica.** 9 ed. Rio de Janeiro: Guanbara Koogan S. A. p. 276-280, 2012.

SELTING, K. A. Soft-tissue sarcomas. In: HENRY, C. J.; HIGGINBOTHAM, M. L. (ed.). **Cancer management in small animal practice**. Missouri: Saunders, 2010.

COLOMBO, B.B.; KUCI, C.C.; GEHRCKE, M.I.; SOUZA, L.P; COLODEL, M.M.; GERBER, J.; SALBEGO, F.Z.; MORAES, A.N.; OLESKOVICZ, N. **Reconstrução cirúrgica com retalho pediculado de avanço após exérese de melanoma cutâneo facial em um cão - Relato de caso.** *Rev. Bras. Med. Vet*., 38(2):128-132, abr/jun 2016. Disponível em: <file:///C:/Users/WTINFO%20PC/Downloads/231-Final%20version%20-%20complete-346-507-10-20171005.pdf>

Radiografia Contrastada em Tigre D'água (*Trachemys dorbigni*) com Constipação - Relato de Caso

Giovana Stofel Gomes Marroque, Bruna Corrêa Ishiguro, Camila Lie Yamauchi, Gabrieli Cardoso, Ketlyn Christine Bonatto Perlin, Rebeca Medina Marques.

RESUMO

A manutenção de répteis em ambiente doméstico, com manejo inadequado pode levar a ingestão de corpos estranhos, devido ao comportamento exploratório da espécie ou alterações no sistema digestório por manejos inadequados. O presente trabalho busca relatar o caso de um tigre d'água brasileiro (*Trachemys dorbigni*) que apresentava corpo estranho em radiografia. O animal de cinco anos, 1 kg, foi atendido no Hospital Veterinário da UFPR – Setor Palotina com histórico de presença de conteúdo radiopaco em topografia de trato digestório. Para confirmação diagnóstica foi administrado contraste de sulfato de bário por via oral, seguido de radiografias seriadas para acompanhamento do trânsito gastrointestinal. Após 107 horas, houve eliminação espontânea do conteúdo retido sem necessidade de intervenção cirúrgica, e o material foi identificado como matéria orgânica compactada.

Palavras-chave: testudine; sistema digestório; pets não convencionais; diagnóstico por imagem; corpo estranho.

INTRODUÇÃO

A constipação em quelônios é um problema frequente na clínica de répteis, e ocorre especialmente em ambiente doméstico, onde o manejo inadequado de temperatura, alimentação, umidade e outros fatores favorecem a ingestão e acúmulo de materiais diversos, como componentes do substrato e dietas inadequadas(1). Estes fatores podem resultar em obstruções parciais ou completas do trato digestório e o diagnóstico pode ser desafiador devido às particularidades fisiológicas da espécie, principalmente relacionadas ao metabolismo lento e influenciável pelas condições de temperatura e umidade agindo diretamente no trânsito gastrointestinal (2). O uso de contraste à base de sulfato de bário é um método diagnóstico indicado nas suspeitas de obstrução e tomada de decisão quando as estratégias terapêuticas iniciais são insuficientes. (3).

DESCRIÇÃO DO CASO

Um tigre-d-água-de-orelha-amarela (*Trachemys dorbigni*) de 5 anos, 1 kg, proveniente de entrega voluntária, foi atendido no Hospital Veterinário da UFPR - Setor Palotina, com

histórico de corpo estranho intestinal e anorexia. O animal não apresentava nenhuma alteração no exame físico. Em radiografia, foi constatada a presença de área com aumento de radiopacidade em cavidade celomática (Figura 1- A). Durante o período de internamento foram administradas Lactulose (0,5 ml/kg SID VO) e Metoclopramida (0,5 ml/kg SID IM) e durante um mês foram realizadas diversas radiografias para acompanhamento porém sem progresso. Optou-se então por realizar radiografia com contraste utilizando Sulfato de bário (10 ml/kg, na diluição de 35%) através de gavagem por via oral (Figura 1 - B) com o objetivo de delimitar a origem e localização do conteúdo.

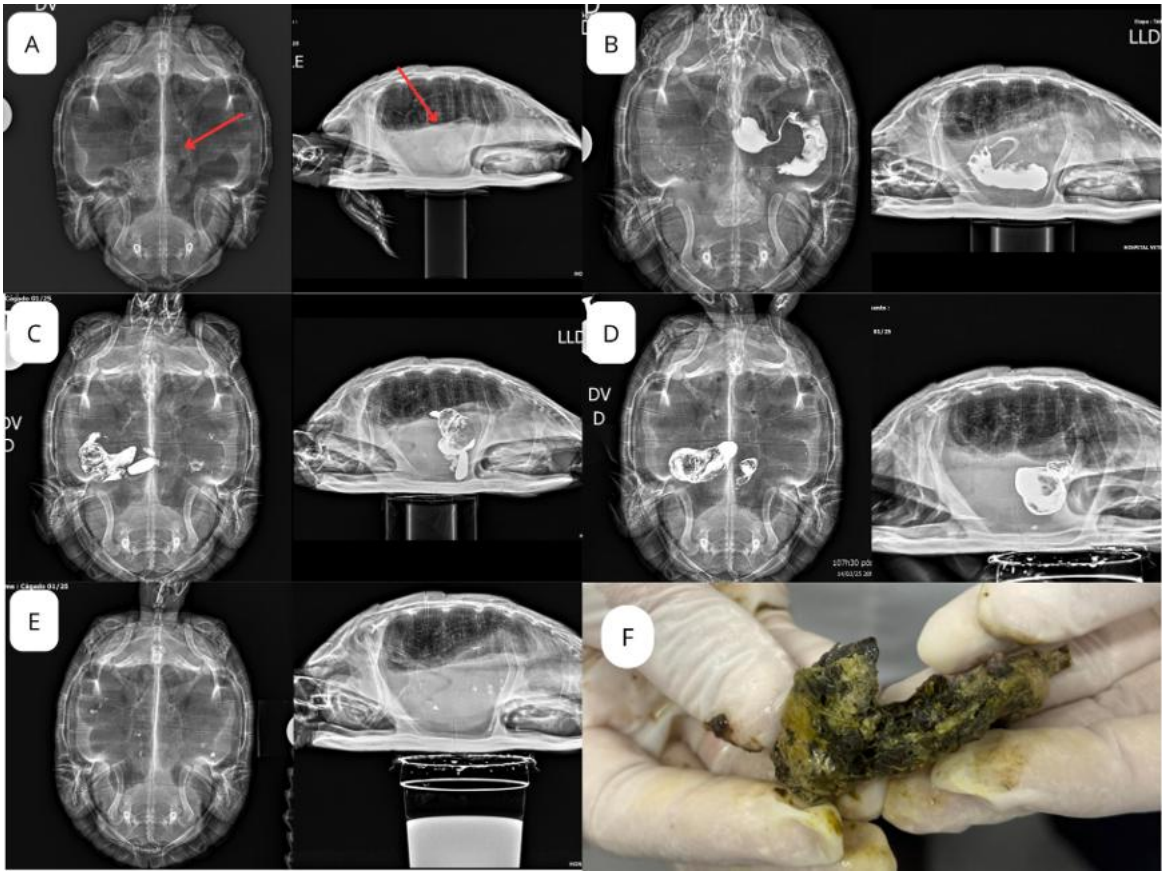

Figura 1: A- Radiografia na posição dorso-ventral e latero lateral do tigre-d'água antes do contraste; B- Radiografia dorso-ventral e látero lateral em tigre-d´agua imediato a administração do contraste;C- Radiografia dorsoventral e latero lateral em tigre-d'água 29 horas após a administração do contraste, delimitando o corpo estranho;D- Radiografia dorsoventral e latero lateral 107 horas após a administração do contraste; E- Radiografia dorsoventral e latero lateral após a excreção do corpo estranho;F- fotografia do corpo estranho excretado.

O paciente foi mantido internado em aquaterrário com acesso a lâmpada de aquecimento e água, mantida entre 26 a 29°C através de aquecedor com termostato. Após a administração do bário, foram realizadas radiografias seriadas, antes da administração do contraste, imediatamente após sua administração, e nos tempos de 20 minutos, 1 hora, 2 horas, 4 horas, 6 horas, 8 horas, 11 horas, 23 horas, 29 horas, 59 horas, 71 horas, 77 horas, 83 horas, 96 horas e 107 horas após a administração do contraste, além de uma última avaliação após a excreção para acompanhar a passagem do contraste pelo trato digestivo do paciente. A visualização do corpo estranho só foi possível 29 horas após a administração do sulfato de bário (Figura 1- C). O corpo estranho foi eliminado naturalmente após 107 horas (Figura 1 - D), enquanto o contraste foi totalmente excretado após dois dias da sua expulsão (Figura 1- E).

A análise do material revelou que era composto por matéria orgânica compactada, possivelmente devido a manejo inadequado (Figura 1- F).

DISCUSSÃO

Dentre as desordens intestinais observadas em quelônios, a constipação é a mais frequente (4), isto se deve ao seu comportamento alimentar não criterioso e investigativo, além de erros de manejo, como desidratação ou a falta de fibras na dieta (1). Além disso, o trânsito gastrointestinal lento predispõe a ocorrência de compactação nesses répteis (5).

O método diagnóstico empregado foi a radiografia convencional, que guiou o tratamento conservador inicial. Entretanto, considerando a não expulsão do material, a radiografia contrastada com bário foi utilizada para avaliação da possível obstrução.O paciente permaneceu sob observação durante sete dias consecutivos, e defecou o corpo estranho após mais de 107 horas da administração do contraste. Além da função diagnóstica, a administração do bário pode ter favorecido a progressão intestinal do conteúdo retido. Estudos experimentais demonstraram que compostos contendo bário podem estimular a secreção intestinal e reduzir a absorção de fluidos, aumentando a motilidade intestinal (6). Hardcastle et al. descreveram aumento da secreção de cloro e acúmulo de fluidos intestinais após exposição ao cloreto de bário em modelos experimentais, sugerindo ação sobre mecanismos fisiológicos relacionados à motilidade e secreção gastrointestinal. Embora a indicação do sulfato de bário seja diagnóstica, a sua utilização provavelmente auxiliou mecânicamente na progressão do conteúdo digestório, o que evitou a necessidade de intervenção cirúrgica .

CONCLUSÃO

Conclui-se que a radiografia contrastada é uma importante ferramenta diagnóstica em quelônios.O contraste de bário pode ter auxiliado na expulsão do material no caso relatado.

REFERÊNCIAS

1) Mas M. Chelonian noninfectious diseases. In: Fowler ME, Cubas ZS, editors. Biology, medicine and surgery of South America wild animals. Iowa: Iowa State University; 2001. p. 25-27.

2) Cubas ZS, Silva JCR, Catão-Dias JL. *Tratado de animais selvagens: medicina veterinária*. 2. ed. Rio de Janeiro: Roca; 2014. E-book.

3)Hernandez SJ, Cooper JE. Diagnostic techniques in reptiles. *Semin Avian Exot Pet Med*. 2006;15(4):203-213.

4) Oliveira FS, Delfini A, Martins LL, Faria Jr D, Machado MRF. Obstrução intestinal e enterotomia em tigre d'água (*Trachemys dorbignyi*). *Acta Sci Vet*. 2009;37(3):307-310.

5) Mader DR. Reptile medicine and surgery. 2nd ed. St. Louis: Saunders Elsevier; 2006.

6) Hardcastle J, Hardcastle PT, Noble JM. The effect of barium chloride on intestinal secretion in the rat. *J Physiol*. 1983;344:69-80. doi:10.1113/jphysiol.1983.sp014924.

Reabilitação e Osteossíntese de Fratura de Tibiotarso em Gavião-Carijó (*Rupornis magnirostris*): Relato de Caso

Yanni Gabriele Dynarowski Lopes[1]; Gabrielly Letícia Damazio dos Santos[1]; Giovanna Munarin[1]; Fabiana Rodrigues de Freitas[2]; Robson Júnior Piontkovsky[2]; Juliano Biolchi[2]
[1] Graduanda em Medicina Veterinária, Centro Universitário UniCesumar, Curitiba, PR.
[2] Docente do curso de Medicina Veterinária, Centro Universitário UniCesumar, Curitiba, PR.

RESUMO

Traumas ortopédicos representam uma das principais causas de atendimento de aves silvestres encaminhadas para centros de reabilitação, sendo as fraturas de membros pélvicos frequentes em aves de rapina. O presente trabalho objetivou relatar o manejo clínico, cirúrgico e fisioterápico de um gavião-carijó (*Rupornis magnirostris*) com fratura completa de tibiotarso direito e suspeita de traumatismo cranioencefálico. Um exemplar adulto foi encaminhado pelo Instituto Água e Terra (IAT) a clínica veterinária da Universidade Cesumar, campus Curitiba. Durante a admissão, o paciente apresentava apatia, redução da responsividade aos estímulos ambientais e incapacidade de apoio do membro pélvico direito. O tratamento inicial incluiu analgesia, anti-inflamatórios, antimicrobianos, fluidoterapia e suporte nutricional. Exame radiográfico realizado no Dia 1 confirmou fratura completa de tibiotarso direito. No Dia 5 foi realizada osteossíntese com implantação de pinos ortopédicos para redução e estabilização da fratura. O acompanhamento radiográfico pós-operatório evidenciou adequado alinhamento ósseo e progressiva formação de calo ósseo. Após estabilização clínica, foi instituído protocolo fisioterápico individualizado visando recuperação funcional do membro acometido. Observou-se melhora progressiva da locomoção, retorno da capacidade de preensão dos dígitos e recuperação comportamental compatível com a espécie. O paciente recebeu alta no Dia 91 de acompanhamento, sendo encaminhado para continuidade da reabilitação e posterior soltura. O caso demonstra que a associação entre ortopedia, medicina de animais silvestres, fisioterapia e manejo nutricional adequado contribui significativamente para a recuperação funcional e reintrodução de aves de rapina vítimas de trauma.

PALAVRAS-CHAVE: fauna silvestre; ave de rapina; ortopedia aviária; fisioterapia veterinária; reintrodução.

INTRODUÇÃO

Aves de rapina são frequentemente submetidas ao atendimento veterinário devido a traumas de etiologia antrópica, como colisões, eletrocussão e atropelamentos, resultando em fraturas de ossos longos apendiculares (1). O tibiotarso, pilar axial de sustentação do membro pélvico, é frequentemente acometido, gerando incapacidade locomotora e comprometendo a aptidão biológica para a sobrevivência em vida livre (2).

A resolução dessas injúrias demanda estabilização ortopédica precisa, monitoramento radiográfico seriado e manejo pós-operatório rigoroso para viabilizar a reabilitação funcional (1). Estratégias multimodais, incluindo suporte nutricional e fisioterapia, são fundamentais para mitigar a atrofia muscular e recuperar a função biomecânica, aumentando as taxas de sucesso na reintrodução (3).

O objetivo deste trabalho é relatar o manejo clínico, cirúrgico e fisioterapêutico de um gavião-carijó (*Rupornis magnirostris*) com fratura completa de tibiotarso direito, submetido à osteossíntese e posterior protocolo de reabilitação.

DESCRIÇÃO DO CASO

Um espécime adulto de gavião-carijó (*Rupornis magnirostris*) foi encaminhado pelo Instituto Água e Terra à Clínica Veterinária Escola da UniCesumar Curitiba. À avaliação clínica inicial, o paciente apresentava estado de consciência deprimido (apatia) e redução da responsividade a estímulos externos, sugerindo quadro de traumatismo cranioencefálico de origem traumática. O exame físico ortopédico revelou solução de continuidade óssea em membro pélvico direito, com suspeita de fraturas em tibiotarso e tarsometatarso. A confirmação diagnóstica ocorreu no Dia 1 por meio de exame radiográfico em projeções ortogonais, que evidenciou fratura completa em tibiotarso direito (figura 1A).

Instituiu-se terapia multimodal emergencial compreendendo analgesia com cloridrato de tramadol (10 mg/kg), meloxicam (0,5 mg/kg) e dipirona (25 mg/kg), associada à antibioticoterapia com enrofloxacina (10 mg/kg) e suporte hidroeletrolítico via fluidoterapia subcutânea, todos em regime posológico de 12/12 horas. Posteriormente, a cobertura antimicrobiana foi ampliada com a introdução de ceftriaxona (100 mg/kg, IM, BID). No Dia 5, após estabilização do quadro neurológico, o paciente foi submetido à osteossíntese mediante inserção de pinos ortopédicos, alcançando-se a redução anatômica fidedigna e estabilização do foco de fratura (figura 1B,C). Durante o período de reparação tecidual, procedeu-se à suplementação mineral com gluconato de cálcio por via subcutânea.

Figura 1. Projeções radiográficas da fratura em tibiotarso direito

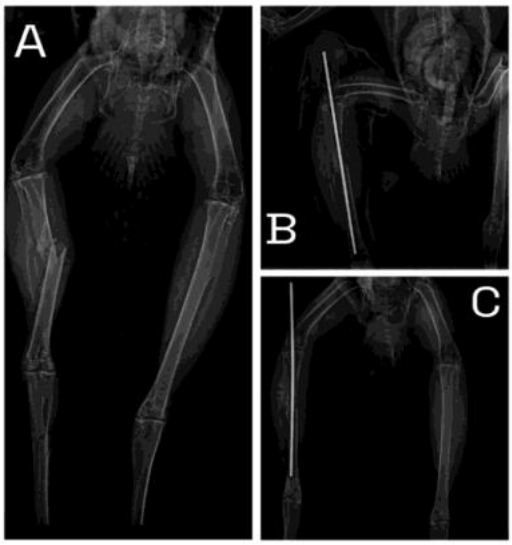

A) Radiografia pré-operatória evidenciando fratura completa de tibiotarso direito. B) Radiografia pós-operatória demonstrando alinhamento ósseo após osteossíntese. C) Evolução radiográfica da formação de calo ósseo durante o período de reabilitação.

O manejo dietético consistiu na oferta diária de aproximadamente 41 g de itens alimentares diversificados (fígado, miocárdio, carnes de caça e presas inteiras como *Mus musculus* e *Cavia porcellus*), visando o aporte proteico-mineral necessário para a síntese do calo ósseo. Durante a fase crítica (pós-operatório imediato), observou-se uma perda ponderal de 9,23%, manejada via alimentação assistida até o Dia 11, momento em que o espécime retomou o comportamento de ingestão espontânea. O monitoramento radiográfico seriado confirmou a evolução satisfatória do processo reparativo, com progressiva formação de calo periosteal e consolidação óssea completa.

A fisioterapia motora foi iniciada no Dia 13, com protocolos graduais focados na manutenção da amplitude de movimento, prevenção de anquilose e recuperação da força muscular. O restabelecimento da função biomecânica do membro permitiu o sucesso do protocolo de reabilitação (figura 2). Após a alta clínica, o animal foi encaminhado ao órgão ambiental para condicionamento final e subsequente reintrodução ao habitat natural.

Figura 2. Evolução postural de membros em gavião-carijó (*Rupornis magnirostris*)

A) Paciente sem apoio do membro acometido na admissão. B) Recuperação funcional com capacidade de poleiramento após osteossíntese e reabilitação.

DISCUSSÃO

A estabilização ortopédica obtida por meio da osteossíntese permitiu adequado alinhamento do foco de fratura, favorecendo a formação progressiva de calo ósseo observada nos exames radiográficos seriados. Segundo Bennett e Kuzma (2), a correta estabilização de fraturas em aves é um dos principais fatores associados ao sucesso clínico e funcional do tratamento.

A evolução clínica demonstrou melhora gradual do estado neurológico e comportamental do paciente. A recuperação da responsividade aos estímulos ambientais

e a manifestação de comportamentos defensivos típicos da espécie sugeriram resolução satisfatória do quadro inicial compatível com traumatismo cranioencefálico.

O suporte nutricional desempenhou papel importante na recuperação do paciente. A perda ponderal observada durante os primeiros dias de internação é frequentemente descrita em aves submetidas a estresse traumático e redução da ingestão alimentar (4). A alimentação assistida contribuiu para manutenção das condições metabólicas necessárias ao processo de reparação tecidual.

A fisioterapia mostrou-se fundamental para recuperação funcional do membro acometido. O retorno progressivo do apoio do membro, associado à recuperação da capacidade de preensão dos dígitos, evidencia a importância da reabilitação física em aves silvestres submetidas a procedimentos ortopédicos (3).

CONCLUSÃO

A osteossíntese do tibiotarso em gavião-carijó (*Rupornis magnirostris*), associada ao manejo clínico intensivo, promoveu estabilidade e consolidação óssea satisfatória. O monitoramento radiográfico seriado confirmou a evolução progressiva do calo ósseo periosteal e a manutenção do alinhamento anatômico do membro. A plena recuperação funcional caracterizada pelo retorno do apoio, preensão digital e comportamentos natural reitera a eficácia da abordagem multidisciplinar integrando ortopedia, fisioterapia e suporte nutricional. Essa sinergia técnica foi determinante para o restabelecimento da aptidão biológica e funcional, viabilizando a transferência para centro especializado e a subsequente reintrodução do espécime ao habitat natural

REFERÊNCIAS

1. Redig, P. T.; Cooper, J. E. Raptor medicine, surgery and rehabilitation. Minnesota: University of Minnesota Press; 2000.
2. Bennett, R. A.; Kuzma, A. B. Fracture management in birds. J Zoo Wildl Med. 1992;23(1):5-38.
3. Doneley, B. Avian medicine and surgery in practice. 2nd ed. Boca Raton: CRC Press; 2016.
4. Samour, J. Avian medicine. 3rd ed. St. Louis: Elsevier; 2016.
5. Speer, B. L. Current therapy in avian medicine and surgery. St. Louis: Elsevier; 2016.
6. Rupley, A. E. Manual de clínica aviária. São Paulo: Roca; 1999.

RESUMO EXPANDIDO

Reabilitação Funcional Em Capivara (*Hydrochoerus Hydrochaeris*) Com Paraparesia Secundária A Trauma: Relato De Caso

Pamela Maria Portela do AMARAL[1]*, Renata Anne Coelho de OLIVEIRA[1], Talita VALMORBIDA[1], Thais de Oliveira MOURA[1], Rogério Ribas LANGE[1], Soraia Figueiredo de SOUZA[1]

[1] Departamento de Medicina Veterinária, Universidade Federal do Paraná (UFPR), Curitiba, Brasil *Correspondência: pamela.maria@ufpr.br

Resumo

Capivaras (*Hydrochoerus hydrochaeris*) são frequentemente vítimas de lesões traumáticas e, em alguns casos, podem apresentar déficits neurológicos que dificultam a reabilitação e a reintrodução. Este relato descreve a evolução clínica e a recuperação funcional após abordagem fisioterapêutica em uma capivara com paraparesia grave não ambulatória decorrente de suspeita de lesão traumática medular. No exame neurológico inicial, observou-se acentuada redução da propriocepção dos membros pélvicos, enquanto a avaliação radiográfica não evidenciou alterações conclusivas, sustentando a suspeita de lesão medular incompleta entre T3 e L3. Sete dias após o resgate, instituiu-se protocolo de reabilitação fisioterapêutica composto por marcha assistida com suporte ventral, treino de locomoção e fotobiomodulação a laser. O animal evoluiu de ausência completa de movimentação dos membros pélvicos para marcha assistida em sete dias, alcançando posteriormente deambulação funcional independente. O aumento progressivo da reatividade comportamental limitou a continuidade das sessões, mas a recuperação motora foi mantida. Diante da recuperação completa e aptidão funcional, o animal foi reintroduzido com sucesso ao ambiente natural aproximadamente um mês após o tratamento, com locomoção e comportamento compatíveis com a espécie.

Palavras-chave: fauna silvestre, fisioterapia veterinária, lesão medular, fotobiomodulação

Introdução

A capivara (*Hydrochoerus hydrochaeris*), maior roedor neotropical, possui ampla distribuição em ambientes periurbanos no Brasil (1,2). A expansão urbana elevou a ocorrência de traumas físicos e neurológicos, sendo frequentes os casos admitidos em Centros de Triagem e Reabilitação de Animais Silvestres (CETAS e CETRAS) (3,4).

A reabilitação de animais silvestres visa a recuperação funcional e a reintrodução à natureza (5). Embora a fisioterapia esteja consolidada em animais domésticos (6,7), relatos em fauna silvestre, especialmente sobre paraparesia traumática em grandes roedores, permanecem escassos (6). Estudos prévios em capivaras com deformidades congênitas sugerem o potencial das técnicas fisioterapêuticas, reforçando que relatos de caso são essenciais para suprir lacunas clínicas e guiar programas de reabilitação (6,7).

Este estudo descreve a evolução clínica e funcional de uma capivara com suspeita de lesão medular, enfatizando as estratégias fisioterapêuticas empregadas e sua aplicabilidade na reabilitação de animais silvestres.

Descrição do Caso

Um exemplar jovem de capivara macho (*H. hydrochaeris*), pesando 20 kg, foi admitido com histórico de atropelamento ou queda. Ao exame físico inicial, apresentava escoriações, sangramento ocular bilateral, fratura de incisivo e epistaxe e na avaliação neurológica revelou paraparesia não ambulatória, ausência de propriocepção, espasticidade e redução de dor superficial e profunda em membros pélvicos.

Exames radiográficos da coluna toracolombar indicaram irregularidade no alinhamento vertebral e espaçamento heterogêneo entre L6-S1, fundamentando o diagnóstico presuntivo de lesão medular traumática no segmento T3–L3 associada a trauma cranioencefálico. O protocolo clínico inicial envolveu fluidoterapia subcutânea (400 mL/dia), analgesia com flunixin meglumine (2,5 mg/kg) e morfina (0,5 mg/kg), além de dexametasona, vitamina B1 e enrofloxacina (10 mg/kg).

No oitavo dia de internação, instituiu-se a reabilitação fisioterapêutica (Figura 1), consistindo em treino de marcha com suporte ventral assistido em sessões de cinco minutos e fotobiomodulação com laser infravermelho (808 nm) na região toracolombar (6 J por ponto) para estímulo da recuperação tecidual. A evolução permitiu que o animal permanecesse em estação com auxílio após quatro dias de fisioterapia, alcançando marcha funcional independente em sete dias.

Embora o aumento da reatividade comportamental tenha limitado sessões posteriores, a recuperação motora persistiu de forma satisfatória. Aproximadamente um mês após a admissão, realizou-se a soltura supervisionada próxima ao local de resgate, onde o paciente demonstrou locomoção terrestre e comportamento natatório típicos da espécie, confirmando a recuperação funcional completa

Discussão

A fisioterapia veterinária visa restaurar a função por meio de agentes físicos e exercícios. Em animais silvestres, no entanto, impõem-se desafios adicionais relacionados ao comportamento imprevisível e à elevada resposta ao estresse durante o manejo (7). No presente caso, a ausência inicial de reatividade permitiu a avaliação necessária, mas a evolução clínica trouxe um aumento da reatividade, comportamento típico de presas que diminuem a expressam a dor como estratégia antipredatória ou mecanismo de proteção social (8,9). A identificação desses fatores ambientais e etológicos é crucial para o sucesso da reabilitação, permitindo ajustes que garantam a efetividade terapêutica sem comprometer o bem-estar do espécime (7,9).

Para a abordagem da suspeita de lesão medular toracolombar (T3–L3), a marcha

assistida com suporte ventral foi essencial para estimular a propriocepção e a reorganização dos padrões motores, prevenindo a atrofia por desuso (10). Aliado a isso, a fotobiomodulação com laser infravermelho (808 nm) foi empregada pelo seu maior poder de penetração e efeitos comprovados na modulação inflamatória e estímulo à regeneração tecidual (11,12) e também o laser vermelho (660 nm) para tratamento de lesões por pressão superficial, acelerando a reparação tecidual e prevenindo complicações secundárias em animais paraparéticos (13).

A rápida evolução para marcha funcional em sete dias é condizente com o prognóstico de lesões medulares incompletas submetidas à estimulação precoce (10,14,15). Mesmo com a redução das sessões devido à reatividade comportamental, a manutenção da recuperação motora sugere um efeito combinado entre a neuroplasticidade intrínseca e os benefícios residuais das intervenções fisioterapêuticas (15). Diante da estabilidade neurológica e recuperação, foi realizada a soltura supervisionada para garantir a aptidão funcional e o retorno seguro à vida livre (7).

Conclusão

A reabilitação fisioterapêutica precoce é determinante para a recuperação funcional da capivara. Técnicas como marcha assistida e fotobiomodulação mostram-se viáveis e suficientes para promover a recuperação neurológica. O protocolo permite o retorno seguro do animal ao ambiente natural em curto período.

Declaração sobre IA generativa: Os autores declaram que foram utilizadas tecnologias de IA generativa na revisão linguística do manuscrito. Os autores reiteram que são integralmente responsáveis por todas as análises e conclusões contidas neste trabalho.

REFERÊNCIAS

1. Lange RR; Schmidt EMS. Rodentia - Roedores selvagens (capivara, cutia, paca e ouriço). In: Cubas SR; Silva JCR; Catão-Dias JL, editores. Tratado de animais selvagens: medicina veterinária. 2nd ed. São Paulo: Roca; 2015. p. 1137–1158

2. Mata JC; Svenning JC; Chequín RN; Davalos M; Salas R; Vucko A; et al. Capybaras (Hydrochoerus hydrochaeris) generate grazing lawns and maintain plant diversity in neuropical savanna. Applied Vegetation Science. 2025;28:e70013

3. Carvalho RSD; Hannibal W. Diagnosis of the fauna received at the CETRAS of Caldas Novas, Goiás, central Brazil. Scientia Plena. 2025;21(5):e056101

4. da Cruz DKM; Silva GR; Siqueira HKF; Figueredo SN. The role of veterinarians in the

apprehension and rehabilitation of wild animals in Brazil. RCS [Internet]. 2025;15(11):003
5. Millis DL; Ciuperca IA. Evidence for canine rehabilitation and physical therapy. Veterinary Clinics of North America: Small Animal Practice. 2015;45(1):1-27
6. Choachi-Gutierrez JS; Latriglia-Díaz GA; Cruz-Ochoa PF; Jaramillo-Hernández DA. Congenital flexural deformity and bilateral cuboidal underossification in the carpus in Hydrochoerus hydrochaeris. Orinoquia. 2025;29(1):e827
7. Goldberg ME. A walk on the wild side: a review of physiotherapy for exotics and zoo animals. Journal of Small Animal Practice. 2019;60(1):33-47
8. Hawkins MG. The use of analgesics in birds, reptiles, and small exotic mammals. Journal of Exotic Pet Medicine. 2006;15(3):177-192
9. Avila AB; Corriale MJ; Donadio E; Di Bitetti MS; Ponzio MF; et al. Capybara responses to varying levels of predation risk. Animal Behaviour. 2022;190:1–9
10. Millis DL; Drum MG; Levine D. Canine rehabilitation and physical therapy. 2nd ed. St. Louis: Elsevier; 2014
11. Assis L; Moretti AIS; Abrahão TB; Cury V; Souza HP; Hamblin MR; et al. Low-level laser therapy (808 nm) reduces inflammatory response and oxidative stress in rat tibialis anterior muscle after cryolesion. Lasers in Surgery and Medicine. 2012;44(9):726-735
12. Ortiz MCS; Carrinho PM; Santos AAS; Gonçalves RC; Parizotto NA. Low intensity laser: principles and generalities -Part 1. Fisioterapia Brasil. 2001;2(4):221-240
13. Freitas KAB da S; Minicucci EM; Lima TO de; Silva KAB; Menozzi BD; Silva VFB da; et al. Effects of photobiomodulation (low-intensity laser) on wound healing: an integrative review. Research, Society and Development. 2021;10(11):e362101119821
14. Calderone A; et al. Brain plasticity in patients with spinal cord injuries: a systematic review. International Journal of Molecular Sciences. 2024;25(4):2224
15. Henea ME; et al. Recovery of spinal walking in paraplegic dogs using physiotherapy and supportive devices to maintain the standing position. Animals. 2023;13(8):1398

Figura 1. Reabilitação fisioterapêutica de uma capivara (*Hydrochoerus hydrochaeris*) de vida livre com paraparesia não deambulatória.

1a. Treino de marcha assistida com suporte ventral. **1b.** Fotobiomodulação com laser infravermelho (808 nm).

Figura 2. Evolução funcional de uma capivara (*Hydrochoerus hydrochaeris*) de vida livre com paraparesia não deambulatória durante a reabilitação fisioterapêutica.

2a. Primeira sessão de fisioterapia: o animal não sustentava o peso nos membros pélvicos **2b.** Última sessão: embora já reativo ao manejo, o animal mantinha-se em estação e sustentava o peso. Fonte: arquivo pessoal.

Reação de hipersensibilidade à doxiciclina durante o tratamento de hemoparasitose em um cão: relato de caso

Afonso Cassa Reis – Docente do curso de Medicina Veterinária, da Universidade Federal do Espírito Santo (UFES), Alegre-ES
Karoline Abreu Inacio - Discente do curso de Medicina Veterinária, da Universidade Federal do Espírito Santo (UFES), Alegre-ES
Ana Alicia da Silva Campos - Discente do curso de Medicina Veterinária, da Universidade Federal do Espírito Santo (UFES), Alegre-ES
Jéssica de Crasto Souza Carvalho Reis – Docente do curso de Medicina Veterinária, da Universidade Federal do Espírito Santo (UFES), Alegre-ES

Resumo
A erliquiose monocítica canina é uma relevante doença na rotina veterinária e a doxiciclina é o fármaco de escolha para tratamento. Portanto, objetivou-se relatar um caso de hipersensibilidade tipo I à doxiciclina em um cão da raça Spitz Alemão, atendido com histórico de vômito e diarréia sendo diagnosticado com erliquiose após apresentar trombocitopenia acentuada e reatividade em teste imunocromatográfico. A conduta terapêutica com doxiciclina oral resultou em episódios de êmese, prurido e hiperemia ocular. Devido à persistência dos sinais e suspeita de sensibilidade gástrica, optou-se pela via intravenosa, que resultou em hipotensão arterial sistêmica e rebaixamento do nível de consciência. Após diagnóstico de choque anafilático, retirou-se a medicação e iniciou o suporte com noradrenalina, corticosteroides e anti-histamínicos. Logo, destaca-se a importância da inclusão de hipersensibilidade imediata como diagnóstico diferencial para sinais clínicos adversos durante o uso da doxiciclina, mesmo que quadros como estes sejam raros na rotina clínica veterinária.
Palavras-chaves: tetraciclinas; alergia; IgE; *Ehrlichia canis*; anafilaxia.

Introdução

A erliquiose monocítica canina, provocada pela *Ehrlichia canis*, é uma das principais afecções transmitidas por vetores no Brasil (1). O animal infectado pode apresentar apatia, trombocitopenia, epistaxe e disfunção no sistema nervoso. O diagnóstico demanda a associação de sinais clínicos, evidências epidemiológicas e exames laboratoriais**.** A doxiciclina é a terapia de escolha, sendo bem aceita pelos pacientes, a despeito de complicações digestivas, como o vômito, serem recorrentes (2). No entanto, episódios de hipersensibilidade tipo I a este princípio ativo são incomuns, principalmente quadros mais graves de anafilaxia (3).

Portanto, objetivou-se relatar um caso de hipersensibilidade tipo I à doxiciclina em um cão da raça Spitz Alemão, atendido com histórico de vômito e diarréia sendo diagnosticado com erliquiose após apresentar trombocitopenia acentuada e reatividade em teste imunocromatográfico.

Descrição do Caso

Foi atendido um cão da raça Spitz Alemão, macho, com 8 meses de idade, apresentando vômito e diarreia. O hemograma revelou trombocitopenia acentuada (29.000 plaquetas/µL), anemia discreta (hematócrito de 30%; hemoglobina de 10 g/dL) e leucocitose com

neutrofilia relativa (74%). O teste imunocromatográfico SNAP 4Dx® foi reagente para *Ehrlichia canis*. Diante do histórico de exposição a carrapatos e dos achados laboratoriais, foi estabelecido o diagnóstico presuntivo de erliquiose monocítica canina, sendo instituída doxiciclina (10 mg/kg, VO, SID).

Após o início do tratamento, o paciente passou a apresentar episódios recorrentes de vômito, associados ocasionalmente à hipoatividade, hiperemia ocular e prurido. Diferentes formulações comerciais de doxiciclina foram utilizadas, sem alteração do padrão clínico. Posteriormente, após administração intravenosa do fármaco, desenvolveu hipotensão arterial sistêmica, hiperemia abdominal difusa e redução do nível de consciência, com recuperação após terapia de suporte.

Após 10 a 12 dias, observou-se recuperação hematológica, com normalização da contagem plaquetária, hematócrito e leucometria. A pesquisa de hemoparasitos em capa leucocitária foi negativa e a doxiciclina foi suspensa. Em acompanhamento posterior, foi diagnosticada infecção por *Giardia* spp. no exame coproparasitológico, e a PCR para *Ehrlichia canis* realizada 30 dias após a suspensão da doxiciclina apresentou resultado negativo. A recorrência dos sinais clínicos após reexposição oral e intravenosa ao fármaco, seguida de resolução após sua retirada definitiva, sustentou o diagnóstico de hipersensibilidade imediata à doxiciclina.

Discussão

A erliquiose monocítica canina é uma enfermidade frequente em cães de regiões endêmicas para carrapatos e uma importante causa de alterações hematológicas, especialmente trombocitopenia, anemia e alterações leucocitárias (1,2). No presente caso, a trombocitopenia acentuada, a anemia discreta e a leucocitose com neutrofilia relativa, associadas ao histórico de exposição a carrapatos, sustentaram a suspeita clínica da doença. O diagnóstico pode ser realizado por métodos sorológicos e moleculares, sendo os testes imunocromatográficos amplamente utilizados na rotina clínica, desde que interpretados em conjunto com os achados clínico-laboratoriais (3). Assim, o resultado reagente no SNAP 4Dx®, associado às alterações observadas, reforçou a suspeita diagnóstica e justificou a utilização da doxiciclina, tratamento de eleição para a erliquiose monocítica canina (4).

A doxiciclina é o tratamento de eleição para a erliquiose monocítica canina e, de modo geral, apresenta boa tolerabilidade, sendo os efeitos adversos gastrointestinais os mais frequentemente relatados (5). Em contraste, reações de hipersensibilidade associadas a esse fármaco são consideradas raras e pouco descritas em cães (6,7). No presente relato, a ocorrência de hipotensão arterial e redução do nível de consciência logo após a

administração do medicamento sugere uma reação de hipersensibilidade imediata. Diferentemente do caso de farmacodermia previamente descrito na literatura veterinária, caracterizado por lesões cutâneas e regressão após a suspensão do fármaco (8), o paciente apresentou manifestações sistêmicas agudas e potencialmente graves. A rápida instalação dos sinais pode estar relacionada à administração intravenosa da doxiciclina, que proporciona exposição imediata do organismo ao fármaco (9).

A apresentação clínica observada foi compatível com uma reação de hipersensibilidade imediata induzida por fármaco, possivelmente do tipo I, caracterizada pela ocorrência de manifestações cutâneas e cardiovasculares decorrentes da liberação de mediadores inflamatórios por mastócitos e basófilos (10,11). No presente caso, prurido, hiperemia ocular, hiperemia cutânea, hipotensão arterial sistêmica e redução do nível de consciência ocorreram logo após a administração da doxiciclina, reforçando essa hipótese. Adicionalmente, a recorrência dos sinais após sucessivas exposições ao medicamento, inclusive utilizando diferentes formulações comerciais, sugere o envolvimento da própria molécula da doxiciclina, reduzindo a probabilidade de participação de excipientes. A resolução dos sinais após a suspensão do fármaco e seu reaparecimento após nova exposição constituem evidências que fortalecem a relação causal entre a doxiciclina e a reação observada (12).

A coinfecção por *Giardia* spp. identificada posteriormente pode ter contribuído para os sinais gastrointestinais observados, porém não explica as manifestações sistêmicas apresentadas pelo paciente (13). Diante da suspeita de hipersensibilidade sistêmica, a suspensão do fármaco associada ao suporte cardiovascular, uso de noradrenalina, corticosteroides e anti-histamínicos resultou em estabilização clínica e recuperação do paciente, conduta compatível com a recomendada para esses casos (12).

Após 10 a 12 dias do diagnóstico, observou-se recuperação da contagem plaquetária, normalização do hematócrito e estabilização da leucometria. Considerando a interrupção precoce da doxiciclina em decorrência das reações observadas, essa melhora pode estar relacionada à evolução da fase aguda para a fase subclínica da erliquiose monocítica canina, descrita em parte dos cães infectados (5). Adicionalmente, o resultado negativo na PCR realizada posteriormente reforçou a ausência de infecção detectável no momento da avaliação (2). Embora rara na medicina veterinária, a hipersensibilidade à doxiciclina pode ser inicialmente confundida com efeitos adversos gastrointestinais esperados do tratamento. Dessa forma, este relato evidencia a importância do reconhecimento dessas reações para a adequada condução terapêutica e farmacovigilância em cães (6,7).

Conclusão

Após o relato, conclui-se que, mesmo que raros, os casos de hipersensibilidade imediata à doxiciclina devem ser adicionados à lista de diagnóstico diferencial quando ocorrem as manifestações sistêmicas agudas relatadas.

Referências

(1) Boonhoh W, Chansong N, Kasantikul T, Suksawat F, Kengradomkij C, Punyapornwithaya V, et al. Hematological analysis of naturally infecting blood parasites in dogs. Vet World. 2023;16(4):681-689.

(2) Otranto D, Wall R. Parasitologia veterinária. 5. ed. Rio de Janeiro: Guanabara Koogan; 2026.

(3) Aziz MU, Hussain S, Song B, Ghauri HN, Zeb J, Sparagano OA, et al. Ehrlichiosis in dogs: a comprehensive review about the pathogen and its vectors with emphasis on south and east Asian countries. Vet Sci. 2023;10(1):21.

(4) Marques D, Gomes DE. Erliquiose canina. Rev Cient Unilago. 2020;1(1).

(5) Mylonakis ME, Harrus S, Breitschwerdt EB. An update on the treatment of canine monocytic ehrlichiosis (Ehrlichia canis). Vet J. 2019;246:45-53.

(6) Hamilton, L. A.; Guarascio, A. J. Tetracycline allergy. Pharmacy, v. 7, n. 3, p. 104, 2019.

(7) Schulz BS, Hupfauer S, Amort KH, Sauter-Louis C, Hartmann K, Unterer S et al. Suspected side effects of doxycycline use in dogs–a retrospective study of 386 cases. Veterinary Record 2011; 169(9):229-229.

(8) Moraes et al. Farmacodermia decorrente do uso de doxiciclina em um cão: relato de caso. In: Congresso Online Acadêmico de Medicina Veterinária (COAMVET), 1., 2022. Anais do Congresso Online Acadêmico de Medicina Veterinária. 2022.

(9) Riviere JE; Papich MG. Farmacologia e terapêutica veterinária. 10. ed. Rio de Janeiro: Guanabara Koogan, 2013.

(10) Tizard I. Imunologia veterinária. 10. ed. Rio de Janeiro: GEN | Grupo Editorial Nacional, 2023.

(11) Stone SF, Phillips EJ, Wiese MD, Heddle RJ, Brown SGA, Corcoran K et al. Immediate-type hypersensitivity drug reactions. British Journal of Clinical Pharmacology 2014; 78(1):1-13

(12) Bˆhm R, Proksch E, Schwarz T, Cascorbi I, Drug Hypersensitivity Working Group, Borelli S et al. Drug hypersensitivity: diagnosis, genetics, and prevention. Deutsches Ärzteblatt International 2018; 115(29-30):501-512.

(13) Šmit I, Mrljak V, Kuleš J, Mihaljević Ž, Torti M, Barić Rafaj R et al. The influence of *Giardia duodenalis* on the occurrence of clinical signs in dogs. Veterinary Sciences 2023; 10(12):694.

Reconstrução de Ferida Extensa em Membro Torácico de um Cão Utilizando Técnica de Figueiredo e Flap Bipedicular – Relato de Caso

Solimar Dutra da Silveira – Docente do curso de Medicina Veterinária da Pontifícia Universidade Católica do Paraná, Câmpus Toledo.
Nalanda Isabela Rambo – Médica Veterinária Aprimoranda em Clínica Médica e Cirúrgica de Animais de Companhia da Pontifícia Universidade Católica do Paraná, Câmpus Toledo.
Juliana Teixeira Druziani – Médica Veterinária Anestesiologista e Doutoranda em Ciência Animal, Universidade Federal do Paraná, Setor Palotina.
Maria Cecilia de Lima Rorig - Docente do curso de Medicina Veterinária da Pontifícia Universidade Católica do Paraná, Câmpus Toledo.

RESUMO

Feridas traumáticas extensas representam um desafio frequente na cirurgia reconstrutiva veterinária, especialmente quando impossibilitam o fechamento primário. Relata-se o caso de um cão sem raça definida, vítima de trauma automobilístico, apresentando extensa perda cutânea em membro torácico esquerdo. Inicialmente, o paciente foi estabilizado e submetido à limpeza cirúrgica da lesão associada à técnica de Figueiredo para preparo do leito da ferida. Após sete dias, realizou-se um flap bipedicular torácico, mantendo-se o membro junto à parede lateral do tórax por quinze dias para estabelecimento da vascularização do retalho. Em seguida, procedeu-se à secção do flap e síntese definitiva do defeito. O paciente apresentou adequada integração do retalho, cicatrização satisfatória e preservação funcional do membro. O caso demonstra que o flap bipedicular torácico constitui uma alternativa eficaz para reconstrução de defeitos cutâneos extensos em cães.

Palavras-chave: cirurgia reconstrutiva; retalho cutâneo; trauma; ferida traumática.

INTRODUÇÃO

Feridas traumáticas extensas são frequentemente observadas na rotina da clínica cirúrgica de pequenos animais, sendo os atropelamentos uma das principais causas de lesões cutâneas severas em cães (1). Em muitos casos, ocorre avulsão de pele associada à contaminação, comprometimento vascular e exposição de músculos, tendões ou estruturas ósseas, dificultando o fechamento primário da lesão (2).

O tratamento dessas feridas requer abordagem escalonada, iniciando pela estabilização sistêmica do paciente, controle da contaminação e preparo adequado do leito receptor. Entre as estratégias empregadas para o manejo inicial destacam-se os desbridamentos seriados e a técnica de Figueiredo,

amplamente utilizada para descontaminação e estímulo à formação de tecido de granulação viável (3).

Quando há insuficiência de tecido local para reconstrução, os retalhos pediculados constituem importante alternativa cirúrgica. O flap bipedicular torácico destaca-se pela elevada vascularização, ampla disponibilidade tecidual e elevada taxa de sobrevivência, sendo indicado principalmente para defeitos extensos em porções distais dos membros torácicos (1,2).

O presente relato tem como objetivo descrever o manejo cirúrgico de uma extensa ferida traumática em membro torácico de um cão utilizando a técnica de Figueiredo associada a um flap bipedicular torácico.

DESCRIÇÃO DO CASO

Foi atendido um cão sem raça definida, adulto, não castrado, peso 4,8 kg, com histórico compatível com trauma automobilístico recente. Durante o exame físico inicial observou-se extensa lesão traumática em membro torácico esquerdo, caracterizada por perda significativa de pele e tecido subcutâneo, contaminação moderada e exposição de estruturas musculares adjacentes (Figura 1-A).

Após estabilização clínica do paciente por meio de fluidoterapia, analgesia e antibioticoterapia, realizou-se limpeza cirúrgica da lesão associada ao desbridamento dos tecidos desvitalizados. Em seguida, instituiu-se a técnica de Figueiredo, objetivando reduzir a contaminação local e estimular a formação de tecido de granulação adequado para futura reconstrução cutânea (Figura 1-B).

O paciente permaneceu hospitalizado durante sete dias, sendo realizadas trocas regulares de curativos e monitoramento da evolução da ferida. Ao término desse período observou-se tecido de granulação saudável, ausência de secreção purulenta e adequada vascularização do leito receptor, permitindo a programação do procedimento reconstrutivo (Figura 1-C).

Optou-se pela realização de flap bipedicular torácico. Durante o procedimento cirúrgico, o membro torácico esquerdo foi posicionado junto à parede lateral do tórax e suturado ao retalho previamente confeccionado, garantindo íntimo contato entre os tecidos e manutenção da vascularização do enxerto. O membro permaneceu fixado ao tórax durante 15 dias, período necessário para estabelecimento da neovascularização entre o retalho e o leito receptor (Figura 1-D).

Após esse intervalo, realizou-se nova intervenção cirúrgica para secção do pedículo cutâneo e remodelamento do retalho. O defeito remanescente foi submetido à síntese convencional, obtendo-se adequado recobrimento tecidual da região afetada (Figura 1-E).

Nas avaliações pós-operatórias observou-se integração satisfatória do flap, ausência de necrose, infecção ou deiscência de sutura. O paciente apresentou evolução clínica favorável, com cicatrização completa da ferida e preservação funcional do membro torácico acometido.

Figura 1: Reconstrução de ferida traumática extensa em membro torácico esquerdo de um cão. A) Lesão inicial. B) Preparo do leito da ferida após técnica de Figueiredo. C) Tecido de granulação previamente ao retalho. D) Posicionamento do membro junto ao tórax após confecção do flap bipedicular. E) Resultado pós-operatório após secção do flap e síntese definitiva. Fonte: Arquivo pessoal (2026).

DISCUSSÃO

Lesões traumáticas decorrentes de atropelamentos frequentemente resultam em extensas perdas cutâneas e representam importante desafio para a cirurgia reconstrutiva veterinária (1). Nessas situações, o sucesso terapêutico depende

do adequado preparo do leito da ferida, reduzindo a carga bacteriana e promovendo ambiente favorável à cicatrização (2).

No presente caso, a utilização da técnica de Figueiredo na fase inicial permitiu a obtenção de tecido de granulação saudável e redução da contaminação local, fatores fundamentais para o sucesso do procedimento reconstrutivo. A preparação adequada do leito receptor é considerada requisito indispensável para a sobrevivência de retalhos cutâneos pediculados (3).

O flap bipedicular torácico constitui uma das técnicas mais efetivas para cobertura de defeitos extensos em membros torácicos devido à excelente vascularização proporcionada pelos vasos subdérmicos do tórax. Além disso, apresenta elevada taxa de sobrevivência quando comparado a enxertos cutâneos livres, especialmente em áreas com exposição de tecidos profundos (2,4).

A ausência de complicações pós-operatórias observada neste caso corrobora relatos prévios que demonstram resultados favoráveis com o uso de retalhos pediculados em reconstruções complexas de extremidades. A integração completa do flap e a manutenção da função locomotora reforçam a importância dessa técnica como alternativa segura e eficaz para o tratamento de grandes perdas cutâneas traumáticas em cães (4).

CONCLUSÃO

Conclui-se que o flap bipedicular torácico é uma alternativa eficaz para reconstrução de feridas traumáticas extensas em membros torácicos de cães. O preparo adequado da ferida pela técnica de Figueiredo e o correto planejamento cirúrgico possibilitaram integração satisfatória do retalho, adequada cicatrização e preservação funcional do membro.

REFERÊNCIAS

1) Pavletic MM. Atlas of Small Animal Wound Management and Reconstructive Surgery. 4. ed. Ames: Wiley Blackwell, 2018.
2) Fossum TW. Small Animal Surgery. 6. ed. St. Louis: Elsevier, 2024.
3) Swaim SF, Henderson RA. Small Animal Wound Management. 3. ed. Philadelphia: Lea & Febiger, 2016.
4) Huppes RR, Beck CAC, Contesini EA. Cirurgia reconstrutiva e retalhos cutâneos em cães e gatos. In: Jericó MM, Andrade Neto JP, Kogika MM. Tratado de Medicina Interna de Cães e Gatos. Rio de Janeiro: Guanabara Koogan, 2023. p. 6120-6138.

Reconstrução de Lábio Vulvar Pós-Ressecção Tumoral: Relato de Caso

Roberta Travensoli[1], Nívea Maria Alves Barros Peixoto Ferreira[2], Carolina Tamiy Shimada[2], Adriano de Oliveira Torres Carrasco[1,2], Meire Christina Seki[1,2], Carla Fredrichsen Moya[1,2]

[1] Departamento de Medicina Veterinária da Universidade Estadual do Centro-Oeste – Unicentro, Guarapuava, PR, Brasil.
[2] Programa de Aprimoramento em Medicina Veterinária da Universidade Estadual do Centro-Oeste – Unicentro, Guarapuava, PR, Brasil.

Resumo

A neoplasia vulvar em cadelas exige equilibrar a radicalidade oncológica com a preservação funcional perineal. Relata-se o manejo clínico-cirúrgico de uma massa em lábio vulvar direito de uma fêmea canina atendida na Clínica Escola Veterinária da Unicentro. Após exames pré-operatórios, realizou-se a exérese radical da massa associada à reconstrução imediata por retalho cutâneo de avanço. Essa abordagem integrada foi fundamental para a obtenção de margens de segurança, prevenção de estenoses e garantia da patência vulvar.

Palavras-chave: Canino; Genitália externa; Oncologia veterinária; Retalho de avanço.

Introdução

O trato reprodutivo de fêmeas caninas é frequentemente acometido por patologias que demandam diagnóstico e manejo terapêutico ágeis (1). Dentre elas, as neoplasias vulvares destacam-se pela complexidade cirúrgica, exigindo do cirurgião conciliar a exérese radical do tumor com a manutenção da anatomia e da função perineal. Diante do exposto, o presente trabalho relatou um caso de reconstrução de lábio vulvar em fêmea canina, após exérese de massa.

Descrição do caso

Uma fêmea canina, SRD, de 11 anos e 10,7 kg, intacta e com histórico sanitário desconhecido, foi atendida por apresentar aumento de volume perineal com evolução expansiva há três meses. A anamnese revelou funções fisiológicas preservadas (normofagia, normodipsia, normoquesia e normoúria), sem sinais de disúria ou estrangúria. Ao exame físico, a paciente mostrava-se alerta, com parâmetros vitais normais: frequência respiratória de 24 mpm, temperatura retal de 38,8 °C, mucosas róseas e TPC de 2 segundos. À auscultação cardíaca, observou-se frequência cardíaca de 100 bpm com arritmia sinusal fisiológica. Na inspeção da genitália externa, identificou-se massa em lábio vulvar direito, bem delimitada, macia, não ulcerada e com 4 cm de diâmetro.

O exame citológico pré-operatório por CAAF foi inconclusivo devido à baixa celularidade e grande quantidade de hemácias. Na triagem hematológica, observou-se elevação isolada de ALT (125,7 U/L) e presença microscópica de rouleaux eritrocitário no esfregaço sanguíneo. O estadiamento por projeções radiográficas torácicas descartou macrofocos de metástase, indicando-se a intervenção cirúrgica com intenção curativa.

No protocolo anestésico utilizou-se medicação pré-anestésica com metadona (0,3mg/kg), indução com propofol (5mg/kg) e midazolam (0,1mg/kg), e manutenção com isoflurano. A analgesia intraoperatória baseou-se em infusão contínua de remifentanil (1,5 µg/kg/h). Administrou-se cefalotina (20 mg/kg) profilática e meloxicam (0,2mg/kg), por via intravenosa (2). Realizou-se a exérese radical da neoplasia com margens limpas (Figura 1). Para corrigir o defeito e mitigar a baixa elasticidade perineal, executou-se a reconstrução imediata por plastia local e retalho cutâneo de avanço (3). A recuperação pós-operatória foi estável, com analgesia (2) por tramadol (3mg/kg) associado a dipirona (25mg/kg), além de curativo diário e uso de colar elizabetano. Não houve deiscência, retenção urinária ou infecções. No acompanhamento a longo prazo, a paciente apresentou cicatrização completa, excelente resultado estético e preservação das funções miccionais e defecatórias.

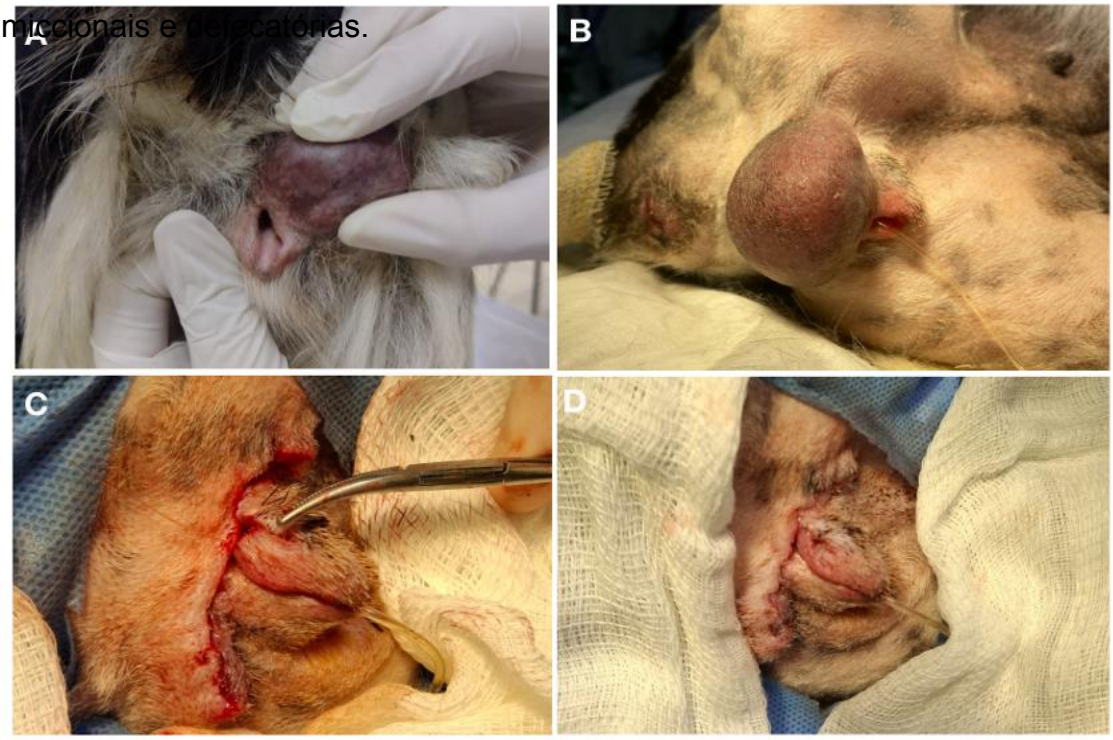

Figura 1. Aspectos cirúrgicos da exérese e reconstrução vulvar: **A)** Achado tumoral durante o exame físico. **B)** Preparação pré-cirúrgica para ressecção tumoral do lábio vulvar direito. **C)** Posicionamento dos retalhos cutâneos e síntese. **D)** Resultado imediato da reconstrução vulvar.

Discussão

O perfil da paciente (fêmea intacta, idosa) corrobora a influência hormonal no surgimento de massas na região (1). Frente a massas perineais, preconiza-se o estadiamento oncológico multimodal (4), cujo radiografia de tórax foi fundamental para confirmar a doença localizada, direcionando a conduta para a exérese cirúrgica.

A elevação isolada da ALT (125,7 U/L) sinalizou alteração na permeabilidade hepatocelular (5), que não inviabilizam o procedimento, mas exigem fármacos de baixo estresse metabólico, assim, a escolha do propofol e do isoflurano (2). Ademais, o achado de rouleaux eritrocitário (5) sugere o incremento de proteínas de fase aguda induzido pelo microambiente tumoral. A citologia inconclusiva é comum em massas vulvares devido à baixa esfoliação de tumores mesenquimais, o que justifica o histopatológico como padrão-ouro. Contudo, neste caso, o responsável não realizou o exame histopatológico por limitações financeiras.

A remoção da massa de 4 cm gerou um defeito severo em região de escassa complacência tecidual. A confecção do retalho de avanço local e a divulsão subcutânea (3) mitigaram intercorrências como o desvio da comissura vulvar, estenose do vestíbulo e distorção do meato uretral externo, restabelecendo a arquitetura local sem tração excessiva e assegurando a patência uretral. O desfecho favorável valida a integração entre a radicalidade oncológica e os preceitos da cirurgia reconstrutiva (6).

Conclusão

A neoplasia vulvar associada à baixa elasticidade perineal impõe desafios complexos. A terapêutica empregada com exérese da massa e a reconstrução imediata por retalho de avanço mostraram-se eficazes, assegurando margens oncológicas e pleno restabelecimento funcional e estético da genitália externa.

Referências bibliográficas

1) Ferreira GL, Lima JM. Estudo retrospectivo de afecções reprodutivas em fêmeas caninas e felinas. Brazilian Journal of Veterinary Research and Animal Science, 2023; 60: 55 - 64.

2) Budde JA, McCluskey DM. Plumb's veterinary drug handbook. 10th ed. Hoboken: Wiley-Blackwell; 2023.

3) Fossum TW. Cirurgia de Pequenos Animais. 5 ed. Rio de Janeiro: Elsevier, 2021, 1499p.

4) Adams R, *et al*. Diagnostic accuracy of multimodal staging in canine oncology. Veterinary and Comparative Oncology. 2024; 22 (2): 189 - 198.

5) Stockham SL, Scott MA. Fundamentos de patologia clínica veterinária. 2. ed. Rio de Janeiro: Guanabara Koogan; 2011; 55 - 65 e 620 - 635.
6) Moreira VS, Souza FR. Inovações no estadiamento clínico e protocolos quimioterápicos em pequenos animais. Journal of Small Animal Oncology. 2026; 5 (1): 22-31.

Agradecimentos: Fundação Araucária.

Reconstrução Perianal Com Retalho Romboide Em Cães: Relato De Dois Casos

Milena Kaschak Marcello - Discente do curso de Medicina Veterinária na Universidade Federal da Fronteira Sul (UFFS) – *Campus* Realeza / PR.
Gabrieli Regina Santos Silva – Discente do curso de Medicina Veterinária na Universidade Federal da Fronteira Sul (UFFS) – *Campus* Realeza / PR.
Maria Helena Moreno – Discente do curso de Medicina Veterinária na Universidade Federal da Fronteira Sul (UFFS) – *Campus* Realeza / PR.
Luísa Pereira Zacchi - Médica Veterinária formada pela Universidade Federal da Fronteira Sul (UFFS) – *Campus* Realeza / PR.
Pauline Silva dos Santos – MV., Profa. Me. do curso de Medicina Veterinária, Universidade Federal da Fronteira Sul (UFFS) – *Campus* Realeza / PR.
Fabíola Dalmolin – MV., Dra. Profa. do curso de Medicina Veterinária e do Programa de pós-graduação em Saúde, Bem-estar e Produção Animal Sustentável na Fronteira Sul (UFFS) – *Campus* Realeza / PR.

RESUMO

A exérese de neoformações perianais podem resultar em defeitos cutâneos de difícil fechamento primário, tornando necessárias técnicas reconstrutivas que permitam adequada cobertura tecidual e cicatrização. Este relato tem o objetivo de descrever a utilização e a aplicabilidade do retalho romboide para reconstrução em dois cães submetidos à exérese cirúrgica de neoplasmas perineais. Foram atendidos dois pacientes com neoformações perianais dorsolaterais ao ânus, sendo um Shih-tzu, macho, não castrado, 14 anos, com nódulo de aproximadamente 1 cm; e uma cadela, border collie, castrada, 11 anos, com nódulo de aproximadamente 3 cm. O procedimento cirúrgico de ambos foi realizado com a exérese da lesão em formato de losango, com margem cirúrgica de 1 cm, seguida de reconstrução utilizando retalho romboide. A síntese foi realizada com redução do espaço morto com pontos isolados simples e poliglactina 910, seguido da dermorrafia com náilon em padrão simples interrompido. As amostras foram encaminhadas para exame histopatológico, e revelaram tratar-se de carcinoma hepatoide bem diferenciado em ambos os pacientes. O retalho possibilitou adequada cobertura dos defeitos cirúrgicos, com boa aposição tecidual e fechamento sem tensão . Não foram observadas complicações pós-operatórias, como deiscência, necrose ou infecção. Conclui-se que o retalho romboide apresenta bons resultados na reconstrução perianal em cães, proporcionando adequada cobertura tecidual, cicatrização e ausência de complicações nos casos avaliados.

Palavras-chave: Cirurgia reconstrutiva; Carcinoma hepatoide; Retalho de transposição.

INTRODUÇÃO

Neoformações perianais são frequentes em cães, sendo a exérese completa a principal abordagem terapêutica, com objetivo de remover a afecção, restaurar a cobertura tecidual, preservar a função da região acometida e favorecer a cicatrização. Entretanto, a massas próximas ao anus podem resultar em defeitos cutâneos extensos

após a ressecção, dificultando o fechamento, aumentando o risco de tensão excessiva e deiscência da ferida cirúrgica (1,2).

Dentre as técnicas reconstrutivas, o retalho romboide, ou de Limberg, destaca-se por ser um retalho cutâneo local de transposição que permite redistribuição das forças de tensão, manutenção da vascularização e fechamento de defeitos de diferentes tamanhos com adequada adaptação dos tecidos (1,3). Na região perianal, a utilização pode contribuir para redução de complicações como deiscência, necrose e distorções anatômicas decorrentes do fechamento sob tensão (1,2, 4)

Diante disso, este trabalho tem o objetivo de descrever a utilização e a aplicabilidade do retalho romboide para fechamento de ferida ferida cirúrgica perianal de dois cães após exérese de um carcinoma hepatoide bem diferenciado.

DESCRIÇÃO DO CASO

Foram atendidos dois cães com neoformações perianais, sugestivas de malignidade à citologia, que foram submetidos à exérese seguida de reconstrução utilizando retalho romboide. O primeiro era um cão Shih-tzu, macho, não castrado, de 14 anos, com nódulo perianal dorsolateral ao ânus, de aproximadamente 1 cm de diâmetro. O segundo era uma cadela Border Collie, castrada, de 11 anos, com nódulo perianal dorsolateral de aproximadamente 3 cm.

Em ambos os casos, realizou-se sutura em bolsa de tabaco no ânus, exérese das neoformações com margem cirúrgica de 1 cm em formato de losango, seguida de reconstrução por meio de retalho romboide. Este foi confeccionado a partir de uma incisão em “L” adjacente ao defeito cirúrgico, seguido de rotação do retalho e síntese subcutânea com poliglactina 910 e náilon na demorrafia, ambos em padrão simples interrompido. Ao término do procedimento, a sutura em bolsa de tabaco foi removida.

As amostras foram encaminhadas para exame histopatológico, revelando em ambos os casos carcinoma hepatoide bem diferenciado. Não foram observadas complicações pós-operatória; houve cicatrização adequada da ferida cirúrgica, 10 dias após o procedimento, quando foi realizada a remoção dos pontos.

DISCUSSÃO

Defeitos cutâneos perianais podem dificultar o fechamento primário da ferida cirúrgica, resultando em tensão excessiva sobre as bordas, sendo as técnicas

reconstrutivas alternativas importantes para promover adequada cobertura tecidual, favorecendo a cicatrização (1,2). Neste contexto, a escolha do retalho mostrou-se adequada em pacientes com características distintas, incluindo diferenças de porte corporal e tamanho das lesões. Enquanto o cão da raça Shih-tzu apresentava nódulo perianal de aproximadamente 1 cm (Figura 1A), a cadela Border Collie possuía lesão de cerca de 3 cm (Figura 2A), demonstrando a versatilidade da técnica para reconstrução de defeitos de diferentes dimensões. Após a exérese, realizou-se o retalho romboide em ambos os pacientes (Figuras 1B e 2B). O delineamento e a mobilização do retalho permitiram adequada cobertura dos defeitos cirúrgicos, sendo possível observar a etapa de transposição tecidual no segundo caso (Figura 2C).

Figura 1A: Neoformação perianal em cão Shih-tzu, dorsolateral ao ânus

Figura 1B: Confecção do retalho com incisão em "L";

Figura 1C: Aspecto final da ferida cirúrgica.

Figura 2A: Neoformação perianal em cadela Border Collie, dorsolateral ao ânus;

Figura 2B: Confecção do retalho romboide mediante incisão em "L";

Figura 2C: Transposição do retalho utilizando fios de náilon para evitar traumatismos manuais ou de pinças;

Figura 2D: Aspecto final da ferida cirúrgica demonstrando aposição de bordas sem tensão.

O retalho romboide é classificado como um retalho cutâneo local de transposição, e tem como principal vantagem a redistribuição das forças de tensão para áreas adjacentes, permitindo o fechamento de defeitos com adequada vascularização e menor comprometimento das bordas cirúrgicas (1,3). Essas características foram observadas nos dois pacientes, apresentando adequada aposição tecidual e fechamento sem tensão excessiva, conforme demonstrado nos resultados finais (Figuras 1C e 2D). Resultados semelhantes foram descritos anteriormente, destacando-se a ampla aplicabilidade dos retalhos de transposição em regiões nas quais o fechamento primário poderia comprometer a cicatrização ou causar distorções anatômicas (1, 4). Salienta-se que na região perianal essa vantagem torna-se ainda mais relevante, pela proximidade com o esfíncter anal e a constante movimentação tecidual associada à defecação, que poderiam provocar desconfortos pós-operatórios e deiscência dos pontos; assim, o retalho romboide foi um grande aliado para redistribuição das forças, redução da tensão sobre as bordas da ferida e manutenção da funcionalidade da região operada.

CONCLUSÃO

O retalho romboide foi eficaz na reconstrução perianal de cães após exérese de neoplasmas malignos com margem, promovendo adequada cobertura tecidual, redistribuição das forças de tensão e preservação da vascularização local, em pacientes de diferentes portes físico. A utilização em região próxima ao esfíncter anal favorece o fechamento, contribuindo para a cicatrização da ferida cirúrgica e reduzindo o risco de complicações pós-operatórias, como deiscência de sutura, desconforto durante a defecação e distorções anatômicas locais.

REFERÊNCIAS

1) Fossum TW; Catriona MacPhail e Terry W. Small animal surgery - Cap. 15, Cirurgia do Sistema Tegumentar, p. 179-266. Fossum. 5th ed. 2019.

2) Pavletic MM. Atlas of small animal wound management and reconstructive surgery. - Cap 11. Local Flaps, p. 307-336. 4th ed. 2018.

3) Alvarez G. S, Cintra Junior W, Giacometti MB, Tolosa EMC, Gemperli R. Aplicações do retalho romboide em reparações cutâneas - Revista Brasileira de Cirurgia Plástica. V. 27(32), p.133-138. 2012.

4) Araújo P. B.; Bonelli M. A.; Campinho D. S. P.; Souza J. C. A.; Coelho M. C. O. C. Rhomboid cutaneous flap for defect correction after resection of trichoblastoma on dogs' face. Semina: Ciências Agrárias. v. 37(2), p. 987-994. 2016.

Recuperação da Função Cardíaca sem Uso de Inotrópicos: Evidências de Remodelamento Reverso Miocárdico por Speckle Tracking em Cão com Hipotireoidismo

Larissa Moreira de Camargo - Discente de Medicina Veterinária do Instituto Federal Catarinense (IFC) - Campus Araquari.
Gabriella Mazzei Esteves - Discente de Medicina Veterinária do Instituto Federal Catarinense (IFC) – Campus Araquari.
Alessandra Michelly Ferreira - Médica Veterinária com Especialização em Endocrinologia do Hospital Veterinário Clinivet, Curitiba, Paraná.
Matheus Folgearini - Docente do curso de Medicina Veterinária do Instituto Federal Catarinense (IFC) – Campus Araquari.

RESUMO

O hipotireoidismo é uma endocrinopatia comum em cães adultos e idosos, podendo causar alterações metabólicas, dermatológicas e cardiovasculares. Relata-se o caso de um cão Border Collie com apatia, piodermite recorrente e sobrepeso (ECC 7/9), inicialmente suspeito de hipotireoidismo. Os exames laboratoriais demonstraram T4 total dentro da faixa de referência, porém próximo ao limite inferior, associado ao aumento de TSH, compatível com hipotireoidismo primário. A avaliação ecocardiográfica revelou remodelamento cardíaco com aumento das câmaras cardíacas, elevação da relação AE/Ao, redução dos índices de strain miocárdico e presença de regurgitações mitral moderada e tricúspide leve. Após terapia com levotiroxina, observou-se melhora clínica associada à redução do volume diastólico final do ventrículo esquerdo, diminuição da relação AE/Ao, melhora dos parâmetros diastólicos e incremento dos índices de strain. Houve ainda redução da frequência cardíaca e melhora da regurgitação mitral. O caso evidencia o potencial de reversibilidade das alterações cardíacas secundárias ao hipotireoidismo quando diagnosticado e tratado precocemente.

Palavras-chave: Levotiroxina; Endocrinopatia; Ecocardiograma; Dilatação ventricular; Cardiomiopatia dilatada.

INTRODUÇÃO

O hipotireoidismo é uma das endocrinopatias mais comuns em cães adultos e idosos, caracterizada pela produção insuficiente de hormônios tireoidianos (1,2). Os sinais clínicos mais frequentes incluem apatia, intolerância ao exercício, ganho de peso e alterações dermatológicas (1). Além dos efeitos metabólicos, a deficiência hormonal pode comprometer o sistema cardiovascular, causando redução da função sistólica, remodelamento ventricular e dilatação cardíaca, alterações que podem mimetizar cardiomiopatias dilatadas secundárias (1,3,4). O presente trabalho tem como objetivo relatar um caso de remodelamento cardíaco associado ao hipotireoidismo em um cão da raça Border Collie, com melhora ecocardiográfica após terapia hormonal.

DESCRIÇÃO DO CASO

Foi atendido em uma clínica veterinária um cão da raça Border Collie, macho, com 10 anos de idade, apresentando histórico de apatia, ganho de peso (escore de condição corporal 7/9) e piodermite recorrente. Os exames hormonais revelaram T4 total dentro da faixa de referência, porém próximo ao limite inferior (1,21 ng/dL; referência: 0,82–3,65 ng/dL), associado ao aumento da concentração sérica de TSH (0,59 ng/mL; referência: 0,01–0,40 ng/mL), compatível com hipotireoidismo primário. Considerando os sinais clínicos apresentados e a elevação do TSH, os achados laboratoriais sustentaram o diagnóstico. A avaliação bioquímica demonstrou aumento da ALT/TGP (267 UI/L; referência: 10–102 UI/L), hipercolesterolemia (453,6 mg/dL; referência: 108–270 mg/dL) e discreta elevação da fosfatase alcalina (151,7 UI/L; referência: 10–150 UI/L), alterações frequentemente descritas em cães hipotireoideos.

Como parte da avaliação complementar, realizou-se ecocardiograma, que evidenciou remodelamento cardíaco com fenótipo semelhante à cardiomiopatia dilatada, caracterizado por aumento das câmaras cardíacas, alterações funcionais miocárdicas, regurgitação mitral moderada e regurgitação tricúspide leve. A frequência cardíaca encontrava-se elevada, variando entre 95 e 140 bpm.

Frente aos achados clínicos e laboratoriais, optou-se pela terapia hormonal com levotiroxina, sem medicações cardíacas específicas, devido à ausência de insuficiência cardíaca congestiva ou outras alterações que justificassem tratamento cardiovascular adicional. Após o início da terapia, observou-se melhora clínica progressiva, incluindo redução da apatia, melhora das alterações dermatológicas e controle do peso corporal. Na reavaliação ecocardiográfica, verificou-se redução do volume diastólico final do ventrículo esquerdo de 59 para 47 mL, além da diminuição da relação AE/Ao (Figura 1), sugerindo regressão do remodelamento cardíaco e da sobrecarga volumétrica. A frequência cardíaca reduziu para valores entre 80 e 90 bpm.

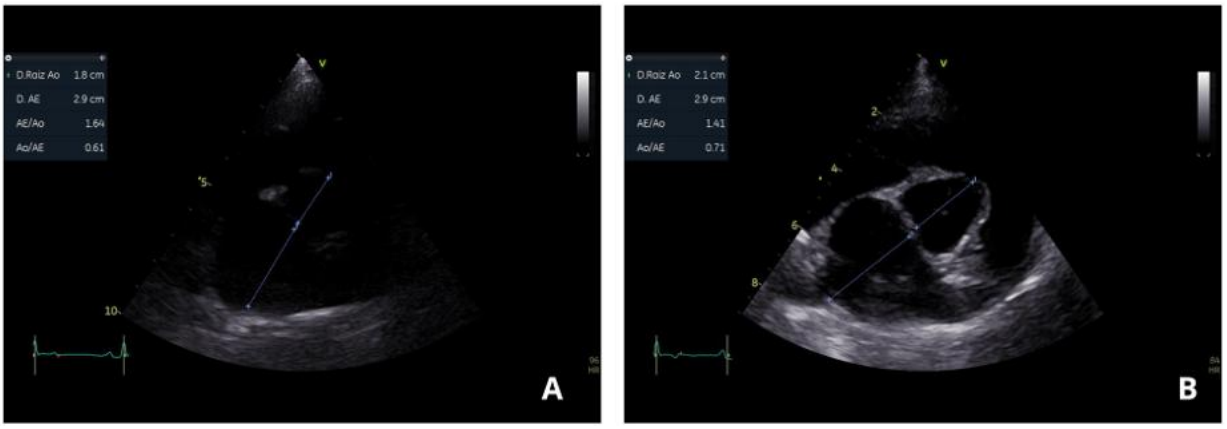

Figura 1. Comparação ecocardiográfica da relação átrio esquerdo/aorta (AE/Ao) no pré-tratamento (A) e pós-tratamento (B) após terapia com levotiroxina. Observa-se

redução da relação AE/Ao de 1,64 para 1,41, compatível com remodelamento cardíaco reverso.

Também foram observadas alterações compatíveis com melhora da função diastólica, evidenciadas pelo aumento do tempo de desaceleração da onda E (130 para 179 ms) e da velocidade E' ao Doppler tecidual (6 para 10 cm/s). A relação E/A reduziu de 70 para 60, enquanto A' permaneceu praticamente estável (16 para 17 cm/s).

O *speckle tracking* ou strain miocárdico, técnica ecocardiográfica avançada utilizada para avaliação da deformação das fibras miocárdicas, demonstrou melhora dos índices de deformação miocárdica, com aumento do strain global (12,7 para 15,0), do strain de 4 câmaras (8,7 para 16,4) e do strain de 3 câmaras (15,7 para 17,2). O strain de 2 câmaras apresentou discreta redução (14,1 para 11,6). A fração de ejeção passou de 67% para 60% e a fração de encurtamento de 36% para 31%. Apesar dessa redução, a melhora dos índices de strain associada à diminuição da frequência cardíaca sugere recuperação funcional miocárdica. Observou-se ainda melhora da regurgitação mitral, de moderada para leve, enquanto a regurgitação tricúspide permaneceu leve.

Foram consideradas causas genéticas, nutricionais, infecciosas e endócrinas. As causas nutricionais e infecciosas foram consideradas menos prováveis pelos achados clínicos e laboratoriais. Embora não tenha sido realizado teste genético, a expressiva melhora clínica e ecocardiográfica após a reposição hormonal reforçou a hipótese de comprometimento cardíaco secundário ao hipotireoidismo.

DISCUSSÃO

Os achados clínicos e ecocardiográficos observados reforçam a associação entre hipotireoidismo e comprometimento cardiovascular. A reposição hormonal com levotiroxina promoveu melhora clínica e recuperação estrutural e funcional do coração, sem necessidade de terapia cardíaca específica (1,2).

A redução do volume diastólico final do ventrículo esquerdo e da relação AE/Ao sugere regressão do remodelamento cardíaco e diminuição da sobrecarga volumétrica. Da mesma forma, a melhora da regurgitação mitral pode estar relacionada à remodelação reversa ventricular e ao restabelecimento da geometria cardíaca (2,3,4,5).

A função diastólica também apresentou melhora após o tratamento, evidenciada pelo aumento da velocidade E' ao Doppler tecidual e pelo prolongamento do tempo de desaceleração da onda E, indicando melhora do relaxamento ventricular e da complacência miocárdica (2). Os resultados obtidos pelo speckle tracking demonstraram recuperação homogênea da deformação miocárdica, especialmente no strain global e no

strain de 4 câmaras. Esses achados reforçam a maior sensibilidade dessa técnica na detecção de alterações funcionais sutis quando comparada aos índices ecocardiográficos convencionais (2,4).

Embora a fração de ejeção e a fração de encurtamento tenham apresentado discreta redução após o tratamento, esse resultado não necessariamente indica piora da função sistólica. A normalização da contratilidade ventricular e a redução dos mecanismos compensatórios podem gerar valores mais representativos da função cardíaca global (2).

A redução da frequência cardíaca, de valores entre 95–140 bpm para aproximadamente 80–90 bpm, associada à melhora dos parâmetros ecocardiográficos, sugere aumento da eficiência do trabalho miocárdico após a correção da endocrinopatia. A ausência de evidências laboratoriais de doenças infecciosas e a resposta favorável à terapia hormonal fortalecem a hipótese de comprometimento cardíaco secundário ao hipotireoidismo (1,3,4,5). Dessa forma, o presente caso demonstra o potencial de reversibilidade do remodelamento cardíaco secundário ao hipotireoidismo quando diagnosticado e tratado precocemente, além da importância do acompanhamento ecocardiográfico na monitorização da resposta terapêutica.

CONCLUSÃO

O hipotireoidismo pode causar remodelamento cardíaco e alterações compatíveis com cardiomiopatia dilatada secundária em cães. Neste caso, a terapia com levotiroxina promoveu melhora clínica e ecocardiográfica, evidenciando o potencial de reversibilidade dessas alterações. O diagnóstico precoce e o acompanhamento ecocardiográfico foram fundamentais para a avaliação da resposta terapêutica.

REFERÊNCIAS

1) Elgalfy GE; Ghanem MM; Helal MAY; El-khaiat HM. Incidence, complications and therapeutic evaluation of clinical hypothyroidism in different breeds of dogs. BMC Veterinary Research. 2025;21:332.
2) Guglielmini C; Berlanda M; Fracassi F; Poser H; Koren S; Baron Toaldo M. Electrocardiographic and echocardiographic evaluation in dogs with hypothyroidism before and after levothyroxine supplementation: a prospective controlled study. Journal of Veterinary Internal Medicine. 2019;33(5):1935-1942.
3) Kalil RFT. Cardiomiopatia dilatada em cão com hipotireoidismo e megaesôfago. PUBVET. 2023;17(4):1-4.

4) Saunders R. Respiratory arrest and reversible dilated cardiomyopathy in a hypothyroid dog with chronic collapsing episodes progressing to myxedema crisis. Case Reports in Veterinary Medicine. 2025;2025:9937245.
5) Damazio VG; Silva AB; Costa CD; et al. Cardiomiopatia dilatada secundária ao hipotireoidismo em cão – relato de caso. Revista de Medicina Veterinária do UNIFESO. 2024;4(1):18-21.

Relação entre Creatinina, Ureia, UPC e Sedimento Urinário na Avaliação da Função Renal de Cães e Gatos

Lara Maria Costa da Silva - Discente de Medicina Veterinária Universidade Federal da Fronteira Sul, PR Patrícia Eloísa Munzlinger - Discente de Medicina Veterinária Universidade Federal da Fronteira Sul, PR

Luciana Pereira Machado - Prof°. Dra. de Medicina Veterinária Universidade Federal da Fronteira Sul, PR

Resumo
As doenças renais representam uma causa significativa de morbidade e mortalidade em cães e gatos, especialmente em pacientes geriátricos. Embora a creatinina e a ureia séricas sejam os marcadores mais utilizados, sua sensibilidade é limitada para a detecção precoce. O presente estudo, de caráter retrospectivo, avaliou a correlação entre marcadores séricos (creatinina e ureia), a relação proteína/creatinina urinária (UPC) e os achados do sedimento urinário em 60 pacientes atendidos na Superintendência Unidade Hospitalar Veterinária Universitária (SUHVU), entre agosto de 2023 e agosto de 2025. Os resultados demonstraram que, em 48,1% dos casos com creatinina dentro dos limites de referência, a UPC já apresentava alterações, evidenciando sua importância diagnóstica. Em 100% dos pacientes azotêmicos a proteinúria foi confirmada. A integração entre a UPC e a análise do sedimento urinário mostrou-se fundamental para diferenciar proteinúrias glomerulares de causas inflamatórias pós-renais, superando as limitações dos biomarcadores isolados. Conclui-se que a avaliação multiparamétrica é fundamental para o diagnóstico precoce, o estadiamento preciso e o monitoramento terapêutico em pacientes com doenças renais.

Palavras-chave: Urinálise; Biomarcadores urinários; Nefrologia veterinária.

Introdução

Os rins desempenham funções essenciais na manutenção da homeostase, incluindo excreção de metabólitos, regulação hidroeletrolítica e equilíbrio ácido-base. Em cães e gatos, as doenças renais representam importante causa de morbidade e mortalidade, especialmente em animais idosos (1).

A Doença Renal Crônica (DRC) é uma enfermidade frequente em cães e gatos geriátricos, apresentando caráter progressivo e irreversível. Marcadores tradicionais como creatinina e ureia sérica são insensíveis para detecção precoce, pois elevam-se apenas após extensa perda nefrônica (2). A urinálise surge como ferramenta que engloba avaliação física, química e microscópica do sedimento (1).

A UPC padroniza a quantificação de proteína urinária, minimizando variações por concentração urinária, e é recomendada para confirmação de proteinúria persistente (3,4), além de relevante na detecção de lesão glomerular. Biomarcadores urinários podem detectar lesão renal mais precocemente, mesmo em situações onde a creatinina sérica ainda permanece dentro dos limites de referência (2,5).

Material e Métodos

Trata-se de um estudo retrospectivo com base em prontuários clínicos de todos os pacientes caninos e felinos que realizaram urinálise e bioquímica sérica entre agosto de 2023 à agosto de 2025 na Superintendência Unidade Hospitalar Veterinária Universitária (SUHVU) localizada em Realeza/PR, destacando aplicações diagnósticas e limitações. O estudo tem por objetivo avaliar a correlação entre creatinina, ureia, UPC e achados do sedimento urinário na função renal de cães e gatos.

Os dados foram tabulados em planilha eletrônica onde creatinina e ureia foram correlacionadas com UPC e achados do sedimento urinário. Considerou-se como "proteinúria significativa" valores de UPC > 0,5 para cães e > 0,4 para gatos (6). A interpretação do sedimento foi dividida em ativo quando com presença de leucócitos, hemácias, bactérias ou cilindros e inativo quando ausente de alterações significativas.

Resultados e Discussão

Dos 60 cães e gatos que realizaram urinálise e bioquímica sérica entre agosto de 2023 à agosto de 2025, 17 animais (28,3%) apresentavam suspeita clínica de doença renal. Neste grupo, observou-se que 52,9% dos pacientes possuíam a relação proteína/creatinina urinária (UPC) elevada, enquanto 35,2% apresentavam aumento da creatinina sérica. Observou-se também que em 48,1% dos casos com creatinina dentro dos limites de referência, a UPC já apresentava valores limítrofes ou aumentados. A azotemia foi verificada em 11,6% dos pacientes, sendo a UPC elevada em 100% dos animais azotêmicos.

O sedimento urinário foi classificado como ativo em 78,3% dos animais, sendo leucocitúria e hematúria os achados mais frequentes. A densidade urinária apresentou média de 1,030 sendo observados valores inferiores a 1,030 em cães e 1,035 em gatos em 40% dos pacientes. Essa redução foi mais frequente nos animais que apresentavam alterações concomitantes de creatinina, ureia ou UPC, sugerindo comprometimento da capacidade de concentração renal.

As alterações urinárias podem ser detectadas antes da elevação dos marcadores séricos tradicionalmente utilizados na rotina clínica, reforçando a importância da UPC como ferramenta auxiliar para identificação precoce de lesões renais. Tais achados corroboram estudos que descrevem a proteinúria como um dos primeiros sinais laboratoriais observados em pacientes com comprometimento glomerular ou em fases iniciais da doença renal (3,5).

A associação observada entre azotemia e proteinúria sugere um comprometimento renal mais avançado nesses pacientes, uma vez que a elevação concomitante desses parâmetros costuma estar relacionada à redução da taxa de filtração glomerular e à maior gravidade da lesão renal (7).

A ureia sérica complementa a avaliação da função renal, porém pode sofrer influência de fatores extra-renais, como dieta, estado de hidratação e metabolismo proteico. Além disso, alterações relacionadas ao catabolismo proteico podem modificar suas concentrações independentemente da presença de lesão renal, o que reduz sua especificidade quando interpretada isoladamente (8). Dessa forma, sua utilização deve ser associada a outros parâmetros laboratoriais capazes de fornecer informações complementares sobre a função renal. A interpretação conjunta da UPC e do sedimento urinário permite diferenciar proteinúrias associadas a alterações glomerulares daquelas decorrentes de processos inflamatórios ou infecciosos do trato urinário. A UPC correlaciona-se fortemente com albuminúria e é preditora de progressão em DRC; valores >0,5 (cães) e >0,4 (gatos) indicam proteinúria significativa (3,7).

No sedimento urinário, cilindros hialinos ou granulosos sugerem lesão tubular, a presença de hemácias e leucócitos indicam inflamação ou infecção, enquanto que cristais associam-se a urolitíase (1). A proteinúria persistente identificada pela UPC constitui importante marcador prognóstico da progressão da DRC, enquanto o sedimento urinário auxilia na identificação de processos inflamatórios, infecciosos e lesões tubulares. A integração (creatinina + ureia + UPC + sedimento) aumenta sensibilidade e especificidade versus marcadores isolados (1,5,7).

A contaminação por debris inflamatórios ou células epiteliais provenientes da amostra de jato livre pode interferir na interpretação do sedimento e, consequentemente, na análise da relação proteína/creatinina (1).

A associação entre os biomarcadores séricos e urinários permitiu uma caracterização mais detalhada das alterações renais observadas. Os resultados obtidos reforçam a necessidade de interpretação integrada dos exames laboratoriais, uma vez que nenhum parâmetro isoladamente foi capaz de fornecer todas as informações necessárias para avaliação completa da função renal.

Conclusões

A creatinina e a ureia permanecem como importantes indicadores da função renal, porém apresentam limitações para a detecção precoce de lesões renais. Os resultados obtidos demonstraram que alterações na UPC podem estar presentes mesmo em pacientes com creatinina dentro dos valores de referência, evidenciando a importância dos biomarcadores urinários na identificação precoce do comprometimento renal. Além disso, a elevada frequência de sedimentos urinários ativos observada neste estudo

reforça o valor diagnóstico da urianálise na investigação de processos inflamatórios, infecciosos e lesões do trato urinário.

Conclui-se que a avaliação integrada de creatinina, ureia, UPC e sedimento urinário fornece informações complementares e aumenta a sensibilidade diagnóstica quando comparada ao uso isolado desses parâmetros. Essa abordagem contribui para o diagnóstico precoce, o estadiamento mais preciso e o monitoramento clínico de cães e gatos com suspeita ou confirmação de doença renal, favorecendo a adoção de medidas terapêuticas mais precoces e eficazes.

Referências

1. Yadav SN, Ahmed N, Nath AJ, Mahanta D, Kalita MK. Urinalysis in dog and cat: A review. Veterinary World. 2020;13(10):2133-2141.

2. Kongtasai T, Paepe D, Meyer E, et al. Renal biomarkers in cats: A review of the current status in chronic kidney disease. J Vet Intern Med. 2022;36(2):379-396.

3. Lee SY, Cha YE, Kang HM, et al. Diagnostic validation of the urine albumin-to-creatinine ratio for early renal disease in healthy dogs and dogs with chronic kidney disease. J Vet Sci. 2024;25(6):e77.

4. Barchilon M, Perez-Nieves N, et al. Evaluation of a urine dipstick protein to urine specific gravity ratio for the detection of proteinuria in dogs and cats. J Vet Intern Med. 2024;38(2):1060-1067.

5. Nabity M, Hokamp J. Urinary Biomarkers of Kidney Disease in Dogs and Cats. Vet Clin North Am Small Anim Pract. 2023;53(1):53-71.

6. INTERNATIONAL RENAL INTEREST SOCIETY. IRIS CKD Staging Guidelines. Disponível em: http://www.iris-kidney.com/guidelines/staging.html. Acesso em: 15 jun. 2026.

7. Kovarikova S. Urinary biomarkers of renal function in dogs and cats: a review. Veterinarni Medicina. 2015;60(11):589-602.

8. Yamamoto S, Ohta Y, Hasegawa E, et al. Usefulness of Urinary Creatinine/Urea Nitrogen Ratio as Indicator of Body Protein Catabolism in Dogs Fed Low Protein Diets. Front Vet Sci. 2019;6:449.

Relato de Atendimento Clínico e Cirúrgico de *Carassius auratus* com Fibrossarcoma

Heloisa Walcheck – Aprimoranda em Clínica Médica de Pequenos Animais, Clínica Veterinária Escola, Universidade do Oeste Paulista, Presidente Prudente, SP, Brasil.
Rejane Batista Brinholi – Profa. MSc. em Apoio Diagnóstico, Clínica Veterinária Escola, Universidade do Oeste Paulista, Presidente Prudente, SP, Brasil.
Marco Aurélio da Cruz Nobre Gomes – Mestrando em Ciência Animal, Patologista Veterinário, Universidade do Oeste Paulista, Presidente Prudente, SP, Brasil.
Rosemeire de Souza Santos, MSc. Ciência Animal, Zootecnista Coordenadora no Setor de Piscicultura, Universidade do Oeste Paulista, Presidente Prudente, SP, Brasil.
Ellyn Amanda Fonseca Martins, Profa. Dra. do Curso em Medicina Veterinária, Universidade do Oeste Paulista, Presidente Prudente, SP. Brasil.

RESUMO

O fibrossarcoma cutâneo em peixes ornamentais é considerado raro, havendo poucos relatos na literatura. Objetivou, neste trabalho, relatar o atendimento de um exemplar de *Carassius auratus* (kinguio) com massa tumoral externa na região lateral esquerda do tronco, acompanhado de alterações no padrão de nado. O diagnóstico foi realizado por meio de exame radiográfico e histopatológico, confirmando a presença de células mesenquimais neoplásicas fusiformes. O procedimento cirúrgico de excisão foi realizado sob anestesia com eugenol (óleo de cravo-da-índia, três gotas/L de água), seguido de cauterização térmica para controle de sangramento. O manejo pós-operatório incluiu aplicação tópica de eugenol e banho terapêutico com oxitetraciclina (100mg/L de água por sete dias). O relato reforçou a importância da integração entre exames complementares, técnicas anestésicas e cirúrgicas adequadas, além do controle rigoroso da qualidade da água, para o sucesso terapêutico em peixes ornamentais. Contribuiu ainda para ampliar o conhecimento sobre neoplasias em *Carassius auratus*, destacando a relevância da medicina veterinária aplicada à ictiologia ornamental.

Palavras-chave: cirurgia; eugenol; histopatologia; neoplasia cutânea; peixe ornamental.

INTRODUÇÃO

A aquariofilia é um setor em expansão, movimentando bilhões de dólares mundialmente e destacando espécies como o *Carassius auratus*, popularmente conhecido como kinguio (1). Embora tumores em peixes sejam incomuns, a maior expectativa de vida em cativeiro tem aumentado a incidência de neoplasias (2). Entre elas, os sarcomas, de origem mesenquimal, apresentam comportamento agressivo e podem comprometer o bem-estar dos animais. O fibrossarcoma cutâneo em *Carassius auratus* é raro, havendo poucos registros (3). Este trabalho objetivou relatar um caso clínico de fibrossarcoma em kinguio, enfatizando os procedimentos clínicos, cirúrgicos e histopatológicos realizados.

MATERIAL E MÉTODOS

O atendimento ocorreu em uma Piscicultura, com um exemplar de *Carassius auratus* que foi proveniente de doação. O animal foi mantido em aquário adaptado, com oxigenação e temperatura controlada em 20º e pH 6,5.

Na avaliação inicial, observou-se massa tumoral externa na região lateral esquerda do tronco, associada a alterações no padrão do nado. Para avaliar a extensão da lesão e possível comprometimento de estruturas internas, foi realizado exame radiográfico.

Com base nos achados clínicos e radiográficos, indicou-se procedimento cirúrgico para remoção da massa tumoral e posterior análise histopatológica. O animal foi anestesiado por imersão, utilizando-se eugenol (óleo de cravo-da-índia) na proporção de três gotas para três litros (L) de água, atingindo plano anestésico em um minuto e 10 segundos.

O procedimento cirúrgico foi conduzido em mesa adaptada, com oxigenação suplementar. Realizou excisão completa da massa tumoral, seguida de cauterização térmica para controle do sangramento e redução dos riscos de contaminação. O material removido foi devidamente acondicionado e encaminhado para exame histopatológico.

Após o término da cirurgia, o animal foi transferido para aquário contendo água limpa e oxigenada, destinado à recuperação anestésica. O manejo pós-operatório incluiu aplicação tópica de eugenol e banho terapêutico com oxitetraciclina (100 mg/L de água, por sete dias consecutivos), visando reduzir riscos de infecção e favorecer a recuperação tecidual.

RESULTADOS E DISCUSSÃO

Na avaliação clinica da massa tumoral externa na região lateral esquerda do tronco (Figura 1), sugere que a presença da neoplasia comprometeu não apenas a morfologia externa do animal, mas também sua capacidade locomotora, refletindo em prejuízo funcional. Visto isto, indicou-se o procedimento cirúrgico.

Figura 1. Massa tumoral externa na região lateral esquerda do tronco de *Carassius auratus*.

Antecedendo a cirurgia, realizou-se a anestesia do animal com o uso de eugenol, que demonstrou eficácia e segurança. O eugenol, princípio ativo do óleo de cravo, é descrito na literatura como um anestésico natural de baixo custo, fácil aplicação e reconhecida segurança farmacológica em peixes ornamentais. A mesa adaptada permitiu manutenção o animal parcialmente imerso na água, assegurando a oxigenação e estabilidade durante a cirurgia, sendo uma alternativa prática para procedimentos em pequenos peixes. O exame histopatológico confirma a ocorrência de fibrossarcoma em *C. auratus*, evidenciou a presença de células mesenquimais neoplásicas fusiformes, dispostas em feixes e associadas à moderada anisocariose, além da observação de figuras mitóticas. Corroborando registros em literaturas que relatam que a neoplasia foi identificada sendo uma formação maligna de origem mesenquimal decorrente da proliferação desordenada de fibroblastos (5). A literatura aponta que neoplasias em peixes podem estar relacionadas a fatores ambientais, químicos e físicos (6). A etiologia dessas formações é considerada multifatorial, envolvendo fatores físicos, químicos, ambientais e desequilíbrios hormonais, frequentemente agravados pela sensibilidade térmica dos peixes, organismos ectotérmicos (7). Neste caso, não foi possível determinar a etiologia, mas o relato contribui para ampliar o conhecimento sobre tumores em espécies ornamentais. A integração entre exames complementares, técnicas anestésicas e cirúrgicas adequadas mostrou-se essencial para o sucesso terapêutico.

CONCLUSÃO

O relato demonstra que o fibrossarcoma, embora raro em *C. auratus* pode ser diagnosticado e tratado com sucesso mediante integração de exames complementares,

anestesia adequada e técnicas cirúrgicas adaptadas. O uso do eugenol mostrou-se eficaz e seguro, e o manejo pós-operatório contribuiu para a recuperação do animal. O caso reforça a importância da medicina veterinária aplicada à ictiologia ornamental na promoção da saúde e bem-estar dos peixes ornamentais.

REFERÊNCIAS

1) Rezende, F. P.; Fujimoto, R. Y. Peixes ornamentais no Brasil: mercado, legislação, sistemas de produção e sanidade. Brasília (DF): Embrapa; 2021.
2) Wright, S. E.; et al. Revisão de neoplasias em peixes em um grande aquário de exposição, 2005–2021. Journal of Veteinary Diagnostic Investigation*, [S.l.],* v. 36, n. 3, p. 362-367, 2024.
3) Ferraro E.; Harrison, H. S.; Duke, E.; Troan, B.; Boddy, A.; Abegglen, L. M.; Harrison, T. M. Retrospective study of the prevalence, histopathology, therapy, and survival time of neoplastic disease in fish. Animals (Basel)*, [S.l.],* v. 14, n. 3, p. 464, 2024.
4) Caetano, R. R. S. Utilização de probióticos na alimentação de kinguios (*Carassius auratus*). 2020. 29 f. Monografia (Graduação em Engenharia de Aquicultura) – Universidade Federal da Grande Dourados, Dourados, 2020.
5) Rezaie, A.; Tulaby Dezfuly, Z.; Peyghan, R. Fibrosarcoma in a Goldfish (*Carassius auratus*): a case report. Iranian Journal of Veterinary Science and Technology*, [S.l.],* v. 9, p. 45-48, 2017.
6) Lopes, M. G.; Bartolomeu, B. A.; Teodoro, A. N.; Cruvinel, C. S. Melanoma maligno em peixe beta (*Betta splendens*) – relato de caso. Peer Review*, [S.l.],* v. 5, n. 20, p. 1–10, 2023.
7) Armando, F.; Pigoli, C.; Gambini, M.; Ghindelli, A.; Ghisleni, G.; Corradi, A.; Passeri, B.; Caniatti, M.; Grieco, V.; Baumgartner, W.; Puff, C. Peripheral nerve sheath tumors resembling human atypical neurofibroma in goldfish (*Carassius auratus*, Linnaeus, 1758). Animals (Basel). 2021; 11(9):2621.

Relato de Caso: Abordagem Clínica de Cisto Ósseo Benigno em Região Perianal de Cão Atendido no IFMG – Campus Bambuí

Iza Marly Ferreira Rocha[1]; Beatriz Macena Silveira[1]; Bruna Lacerda Pardini[1]; Fabricio Almeida de Lacerda[1]; Geovana Pereira Barral[1];Thais Nascimento de Andrade Oliveira Cruz[1]

[1] Instituto Federal de Minas Gerais - campus Bambuí

Resumo

Os cistos ósseos benignos constituem afecções raras na medicina veterinária e podem representar desafio diagnóstico quando localizados em regiões anatômicas incomuns. Objetivou-se relatar a abordagem clínica, diagnóstica e terapêutica de um cisto ósseo benigno em região perianal de um cão atendido no Centro Clínico Veterinário do IFMG – Campus Bambuí. Foi atendido um cão macho, sem raça definida, com aproximadamente oito anos de idade, apresentando aumento de volume perianal com evolução para formação rígida, prostração, hipertermia, hiporexia e tenesmo. Considerando a localização da lesão, foram estabelecidos como principais diagnósticos diferenciais a hérnia perineal e as neoplasias de glândulas perianais. A investigação diagnóstica incluiu exame clínico, hemograma, perfil bioquímico, ultrassonografia, radiografia, citologia aspirativa e exame histopatológico após excisão cirúrgica da massa. Os exames de imagem revelaram estrutura calcificada promovendo compressão retal e acúmulo de fezes no cólon distal. A citologia mostrou-se inconclusiva, enquanto a avaliação histopatológica confirmou o diagnóstico de cisto ósseo benigno. Após a remoção cirúrgica, o paciente apresentou recuperação satisfatória, resolução dos sinais clínicos e ausência de recidiva durante o acompanhamento. Concluiu-se que a associação entre avaliação clínica, exames complementares e histopatologia foi fundamental para o diagnóstico definitivo e para a exclusão de afecções perianais mais frequentes, permitindo tratamento adequado e prognóstico favorável. O caso ressaltou a importância da inclusão dos cistos ósseos benignos no diagnóstico diferencial de massas perianais em cães.

Palavras-chave: Histopatologia; Massa perianal; Compressão retal; Diagnóstico por imagem; Pequenos animais.

Introdução

Os cistos ósseos benignos são lesões raras na medicina veterinária, descritas principalmente em ossos longos, pelve e vértebras de cães, sendo incomuns em outras localizações anatômicas (1;2). Devido à baixa frequência e à semelhança clínica com outras afecções perianais, essas lesões podem representar um desafio diagnóstico, especialmente quando se apresentam em regiões anatômicas pouco usuais (3). O diagnóstico definitivo geralmente requer a associação entre avaliação clínica, exames de imagem e análise histopatológica, uma vez que os achados clínicos e de imagem podem ser inespecíficos (1). Diante disso, objetivou-se relatar a abordagem clínica, diagnóstica e terapêutica de um cisto ósseo benigno localizado na região perianal de um cão atendido no Centro Clínico Veterinário do IFMG – Campus Bambuí, destacando sua importância no diagnóstico diferencial de massas e hérnias perianais.

Descrição do caso

Em abril de 2025, foi atendido no Centro Clínico Veterinário Marcos Aurélio Dias Meireles do IFMG – Campus Bambuí um cão macho, sem raça definida, com aproximadamente 8 anos de idade e peso corporal de 19 kg, apresentando aumento de volume em região perianal com evolução de aproximadamente 20 dias. Segundo a tutora, a massa apresentava inicialmente consistência flutuante, tendo o conteúdo drenado e apresentado redução de volume e cerca de 10 dias antes da consulta, posteriormente tornou-se de consistência dura. O animal apresentou prostração, hipertermia, redução do apetite e tenesmo.

Ao exame físico, observou-se mucosa ocular discretamente hipocorada e massa perianal firme, medindo aproximadamente 7,3 × 5,4 cm, não sendo identificadas outras alterações relevantes nos parâmetros clínicos avaliados. A citologia aspirativa mostrou-se inconclusiva, enquanto os exames laboratoriais evidenciaram apenas discreta anemia normocítica normocrômica (hemácias 5 milhões/mm3, hemoglobina 11,2 g/dL) e discreto desvio à esquerda (666 mm3).

Na ultrassonografia, identificou-se estrutura circular bem delimitada por cápsula hiperecogênica formando sombra acústica posterior, compatível com tecido mineralizado. A avaliação radiográfica revelou massa radiopaca em região perianal, promovendo compressão do reto e acúmulo de fezes no cólon distal (Figura 1). Diante dos achados clínicos e de imagem, o paciente foi encaminhado para excisão cirúrgica da lesão.

Macroscopicamente, a massa apresentava aspecto sólido e cavitário ao corte transversal (Figura 2). O exame histopatológico confirmou o diagnóstico de cisto ósseo benigno, evidenciando trabéculas de tecido ósseo envoltas por tecido conjuntivo vascularizado, presença de osteoclastos e infiltrado inflamatório. (Figuras 3.A e 3.B). No pós-operatório, o animal apresentou evolução clínica satisfatória, com melhora dos sinais clínicos e ausência de recidiva até o último acompanhamento.

Discussão

Os cistos ósseos benignos são descritos principalmente em cães jovens e localizados em ossos longos, pelve e vértebras (1,2). No presente relato, o paciente possuía aproximadamente oito anos de idade e a lesão encontrava-se em região perianal, localização incomum que pode dificultar a suspeita clínica inicial e ampliar os diagnósticos

diferenciais, incluindo hérnia perineal, abscessos e neoplasias de glândulas circunanais (3).

Os sinais clínicos observados, como prostração, hiporexia e tenesmo, foram compatíveis com o comportamento expansivo da lesão. Achados semelhantes foram descritos por Nomura e Sato (4) em um cão com cisto ósseo aneurismático pélvico. No presente caso, a radiografia evidenciou compressão do reto e acúmulo de fezes no cólon distal, justificando as manifestações clínicas observadas.

Os exames de imagem foram fundamentais para a caracterização da lesão. A radiografia revelou estrutura radiopaca compatível com tecido mineralizado e a ultrassonografia demonstrou formação delimitada por cápsula hiperecogênica, corroborando descrições de lesões ósseas císticas relatadas na literatura (5,6). A citologia aspirativa mostrou-se inconclusiva, evidenciando apenas infiltrado inflamatório. Conforme descrito por Goldschmidt e Goldschmidt (3), processos inflamatórios podem dificultar a diferenciação entre lesões proliferativas, tornando a histopatologia indispensável para o diagnóstico definitivo.

A confirmação diagnóstica foi obtida após a excisão cirúrgica e avaliação histopatológica da massa, reforçando a importância da correlação entre achados clínicos, radiográficos e microscópicos, conforme descrito por Schrader et al. (1). A remoção cirúrgica resultou em recuperação satisfatória, resolução dos sinais clínicos e ausência de recidiva durante o acompanhamento, evidenciando prognóstico favorável mesmo em apresentação anatômica incomum.

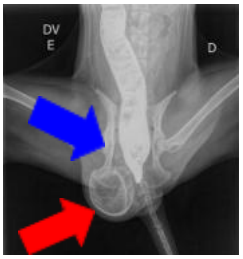

Figura 1. Radiografia ventrodorsal evidenciando acúmulo fecal (seta azul) massa mineralizada de formato circular em região perianal (seta vermelha). Fonte: Arquivo Pessoal

Figura 3. cisto ósseo seccionado transversalmente. Fonte: Arquivo Pessoal

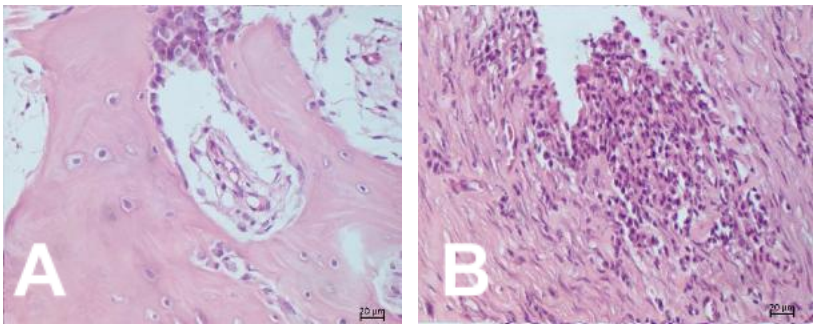

Figura 4. (A) Fotomicrografia de tecido ósseo em trabéculas maduras e bem diferenciadas (B) Fotomicrografia de tecido conjuntivo e infiltrado inflamatório. Fonte: Arquivo Pessoal

Conclusão

Conclui-se que a associação entre avaliação clínica, exames laboratoriais, exames de imagem e análise histopatológica permite o diagnóstico definitivo do cisto ósseo benigno em região perianal de cães. O cisto ósseo benigno deve ser incluído no diagnóstico diferencial de massas perianais devido ao seu potencial expansivo e compressivo. O manejo clínico e cirúrgico integrado favorece o planejamento terapêutico adequado, promove recuperação satisfatória e contribui para o prognóstico favorável do paciente.

Referências

1. Schrader SC, Burk RL, Liu S. Bone cysts in two dogs and a review of similar cystic bone lesions in the dog. Journal of the American Veterinary Medical Association. 1983;182(5):490-495.
2. Degorska B, Kowalewski MP, Jurka P, Paslawska U, Pomorska-Mól M, Janeczek M et al. Successful treatment of a benign, non-infected cyst in a dog by bone marrow injections. Veterinarni Medicina. 2023;68(8):337-342.
3. Goldschmidt MH, Goldschmidt KH. Epithelial and melanocytic tumors of the skin. In: Meuten DJ, editor. Tumors in Domestic Animals. 5.ed. Ames: Wiley Blackwell; 2017. p.88-141.
4. Nomura K, Sato K. Pelvic aneurysmal bone cyst in a dog. Journal of Veterinary Medical Science. 1997;59(11):1027-1030.
5. Dowdle SM, Pool RR, Thompson KG, et al. Aneurysmal bone cyst in the distal radius of a dog: diagnostic imaging and surgical treatment. Veterinary and Comparative Orthopaedics and Traumatology. 2003;16(2):116-121.
6. Barnhart MD. Malignant transformation of an aneurysmal bone cyst in a dog. Veterinary Surgery. 2002;31(6):519-524.

Relato de caso: Bacteremia causada por *Proteus* spp em Cadela com Complexo Hiperplasia Endometrial Cística

Layne Vytória Heckler - Graduanda em Medicina Veterinária, Universidade Federal do Paraná – Setor Palotina, Palotina, Paraná, Brasil

Maya Salbego de Castro - Programa de Residência em Medicina Veterinária, Universidade Federal do Paraná – Setor Palotina, Palotina, Paraná, Brasil

Walkiria da Silva e Silva - Programa de Residência em Medicina Veterinária, Universidade Federal do Paraná – Setor Palotina, Palotina, Paraná, Brasil

Milena Dias - Programa de Residência em Medicina Veterinária, Universidade Federal do Paraná – Setor Palotina, Palotina, Paraná, Brasil

Olicies da Cunha - Departamento de Ciências Veterinárias, Universidade Federal do Paraná – Setor Palotina, Palotina, Paraná, Brasil

Fabiana Caroline Zempulski Volpato - Departamento de Biociências, Universidade Federal do Paraná – Setor Palotina, Palotina, Paraná, Brasil

Resumo

A presença de bactérias viáveis na corrente circulatória pode estar associada a entrada direta, através de dispositivos intravasculares ou de forma secundária através de outros focos de infecção. O complexo hiperplasia endometrial cística (HEC) destaca-se como uma importante afecção bacteriana do trato reprodutivo de cadelas não castradas. A doença pode evoluir para bacteremia em decorrência da translocação de microrganismos para a circulação sistêmica, uma condição potencialmente fatal quando não diagnosticada e tratada precocemente. Entre os agentes etiológicos envolvidos, destacam-se bactérias da ordem *Enterobacterales*. Nesse contexto, o laboratório clínico tem um papel extremamente no diagnóstico de bacteremia, uma vez que a hemocultura positiva é um indicador altamente específico de infecção de corrente circulatória. Diante do exposto, o objetivo deste estudo foi descrever um caso de bacteremia por *Proteus* spp em um canino com HEC. Foi atendida em um Hospital Veterinário na região oeste do Paraná, uma cadela, da raça Shih tzu, de 8 anos, com histórico recente de parto eutócico. O animal apresentava sinais de prostração, hipertermia e presença de uma secreção vulvar de coloração amarronzada. A paciente foi submetida à intervenção cirúrgica e uma amostra de hemocultura foi coletada e cultivada por metodologia manual, não foi coletada amostra da secreção vulvar. Após período de incubação, foi isolado *Proteus* spp sensível a todos os antimicrobianos testados, com exceção da tetraciclina. O isolamento de uma enterobactéria em uma amostra de hemocultura dificilmente está associado a um caso de contaminação de coleta, o que reflete um importante processo infeccioso. A ocorrência de bacteremia em casos de HEC representa uma complicação de grande relevância clínica, por evidenciar a disseminação sistêmica da infecção. Nesse contexto, este relato ressalta a importância da realização de hemoculturas em pacientes com suspeita de disseminação hematogênica, uma vez que a identificação do agente etiológico pode fornecer informações valiosas para a tomada de decisão clínica.

Palavras-chave: Hemocultura; Resistência antimicrobiana; Piometra

Introdução

A bacteremia é descrita como a presença de bactérias viáveis na corrente sanguínea (1). As bactérias podem atingir a corrente circulatória diretamente, através da contaminação de dispositivos intravasculares ou pela drenagem de bactérias através de pequenos vasos sanguíneos ou linfáticos. Como por exemplo, pelo trato genitourinário.

O complexo hiperplasia endometrial cística (HEC), conhecido como piometra, é uma síndrome que afeta o sistema reprodutor de cadelas não castradas, gerando um processo inflamatório e infeccioso no útero, geralmente relacionado a infecção bacteriana. A afecção pode ser classificada em duas formas clínicas de acordo com a abertura da cérvix: piometra aberta ou piometra fechada (2).

Os microrganismos mais frequentemente associados a esta síndrome são as bactérias Gram-negativa, dentre estas, destaca-se as pertencentes a ordem Enterobacterales. Uma das bactérias mais comumente envolvida nesse processo infeccioso é a *Escherichia coli* (3, 4), porém qualquer bactéria desta ordem tem a capacidade de estar envolvida (5).

Diante do exposto, o presente estudo teve como objetivo descrever um caso de bacteremia por *Proteus* spp em um canino com piometra aberta.

Descrição do caso

Foi atendida em um Hospital Veterinário na região oeste do Paraná, uma cadela, da raça Shih tzu, de 8 anos, com histórico recente de parto eutócico. Segundo histórico, esse era o quarto parto da paciente e resultou na expulsão de sete filhotes, dos quais três evoluíram a óbito no mesmo dia e outros dois nas 24 horas subsequentes. A paciente foi encaminhada para atendimento, com sinais de prostração, hipertermia e presença de uma secreção vulvar de coloração amarronzada e odor fétido. Os dados laboratoriais apresentavam: anemia normocítica normocrômica, associada a leucopenia e um desvio à esquerda degenerativo. Somado a isso, foram relatados a presença de neutrófilos tóxicos. A paciente foi submetida à intervenção cirúrgica, passando pelo procedimento de ovariosalpingohisterectomia.

Antes da cirurgia e da antibioticoterapia, foi realizada a coleta de uma amostra de sangue periférico para a realização de hemocultura, não foi coletado amostra da secreção vulvar. A amostra de hemocultura foi encaminhada ao Laboratório de Pesquisa em Bactérias

Resistentes (LABREBAC) e submetida à técnica de cultivo manual. Após as 24h de incubação, foram observadas alterações macroscópicas no hemocultivo, como: aspecto turvo do frasco sem agitação e a presença de hemólise associada a um crescimento bacteriano. Uma bacterioscopia foi realizada, onde foram observados Bacilos Gram-negativos e o hemocultivo foi semeado em Ágar Sangue (AS) e MacConkey (MAC) e as placas incubadas a 36 °C ± 1 °C por 18–24 horas, em atmosferas de microaerofilia e aerobiose.

Após o tempo de incubação, houve crescimento bacteriano puro em ambos os meios semeados. No AS, o crescimento bacteriano ocorreu por toda a extensão da placa com aspecto de “véu”. No MAC, houve crescimento de colônias não fermentadoras de lactose. Devido ao aspecto macroscópico nas placas, foi realizada a identificação bioquímica para enterobactérias, por meio dos seguintes testes: TSI (*Triple Sugar Iron*), MIO (Motilidade, Indol, Ornitina), LIA (Ágar Lisina Ferro), Fenilalanina e Citrato de Simmons. A chave de identificação foi realizada de acordo com (6) e confirmada por domínios da internet gratuitos (como ABIS online e Microrao).

Os testes de sensibilidade aos antimicrobianos (TSA) foram realizados conforme as orientações e os pontos de corte estabelecidos pelo Comitê Brasileiro de Teste de Sensibilidade aos Antimicrobianos (BrCAST), documento “Tabelas de pontos de corte para interpretação de CIMs e diâmetros de halos” e pelo documento VET01S do *Clinical and Laboratory Standards Institute* (CLSI). Foram utilizados os seguintes antibióticos: amicacina (30 µg), amoxicilina/ ácido clavulânico (20-10 µg), cefepime (30 µg), ceftriaxona (30 µg), ciprofloxacino (5 µg), enrofloxacino (5 µg) e tetraciclina (30 µg).

Adicionalmente foi realizada a pesquisa de beta-lactamase de espectro estendido (ESBL) pelo teste de disco aproximação, também conhecido como sinergismo de disco duplo (6). Para isso, foi utilizado um disco de amoxicilina/ácido clavulânico (20-10 µg) no centro e ao redor desse disco são colocados beta-lactâmicos em uma distância de 20 a 30mm

(formando uma cruz). Os discos utilizados serão: Cefotaxima (5 µg), Aztreonam (30 µg), Cefepime (30 µg) e Ceftazidima (10 µg).

Confirmando o aspecto macroscópico da colônia, foi identificado através dos testes fenotípicos um *Proteus* spp. O TSA foi sensível a todos os antimicrobianos testados, com exceção da tetraciclina. Não houve a detecção de ESBL. O animal apresentou melhora clínica após o procedimento cirúrgico e a antibioticoterapia.

Discussão

Na rotina clínica, os casos de HEC são muito comuns e essa afecção pode ser classificada em duas formas clínicas de acordo com a abertura da cérvix: piometra aberta, quando se tem liberação do exsudato vaginal, e a piometra fechada, quando não ocorre liberação do conteúdo uterino (2). Dessas, a piometra fechada é considerada uma urgência médica, uma vez que possui maior probabilidade de ocorrer rompimento uterino, liberando esse conteúdo na cavidade abdominal e pélvica. Diferentemente, a piometra aberta é mais favorável, já que ocorre o extravasamento da secreção para o exterior do animal, ao invés de ficar retido no útero (5).

Entretanto, o risco infeccioso associado à piometra aberta ou fechada é inegável, uma vez que a infecção uterina pode favorecer a disseminação bacteriana na corrente circulatória. Apesar da *Escherichia coli* ser uma das bactérias mais comumente envolvida nesse processo infeccioso (3, 4), qualquer microrganismo oportunista pode apresentar a capacidade de causar infecção. Bactérias da ordem *Enterobacterales* apresentam relevância clínica significativa devido à sua capacidade de causar infecções em diferentes sítios anatômicos e, em determinadas condições, disseminação sistêmica. Dentre essas bactérias, destaca-se o gênero *Proteus.* (7)

A ocorrência de bacteremia em casos de piometra é considerada um achado de relevância clínica, uma vez que indica a translocação bacteriana para a corrente circulatória e o aumento do risco de comprometimento sistêmico. O presente relato,

apresentou uma bacteremia secundária causada por *Proteus* spp em um paciente com um quadro clínico de piometra aberta. A infecção sistêmica pode estar relacionada a pequenas rupturas presentes no útero, devido a um provável extravasamento de conteúdo uterino purulento para cavidade peritoneal através das tubas uterinas. Portanto, supõe-se que as bactérias presentes na secreção extravasaram para a cavidade pélvica, atingindo a corrente sanguínea, causando o quadro de bacteremia. Somado a isso, múltiplas gestações e a idade são fatores que podem favorecer a instalação e evolução de infecções uterinas. Segundo (2), a idade é considerada um significativo fator de risco para o desenvolvimento da piometra, já que o efeito cumulativo dos ciclos estrais leva a várias exposições do útero à progesterona.

Apesar de não ser o patógeno mais comumente descrito acometendo cadelas com quadro de piometra, bactérias do gênero *Proteus* spp podem estar envolvidos, uma vez que estes microrganismos são ubiquitários (8). Bactérias desse gênero possuem vários fatores de virulência, como: fímbrias, flagelos, enzima urease, hemolisinas, proteases e lipopolissacarídeos (LPS). Dentre eles, destaca-se o LPS, que é um componente da membrana externa de bactérias Gram-negativas e atua como uma endotoxina, sendo responsável por uma intensa resposta inflamatória sistêmica através da liberação de citocinas inflamatórias (9).

A identificação laboratorial de infecções sistêmicas é feita com base na cultura de sangue. O sucesso da hemocultura está diretamente relacionado a alguns fatores, como: volume de sangue coletado, quantidade de amostras obtidas, cuidados na coleta e no transporte, momento da coleta e uso prévio de antibiótico (10, 11). Bacilos Gram-negativos dificilmente estão associados a contaminação de coleta em hemocultura, de modo que seu isolamento costuma refletir um processo infeccioso clinicamente relevante (12). Sem a intervenção correta, ou dependendo dos fatores do hospedeiro, infecções de corrente circulatória podem evoluir para a síndrome da resposta inflamatória sistêmica, que é

definida como uma disfunção orgânica com risco de vida causado por uma resposta desregulada do hospedeiro à infecção. Em alguns casos a resposta imunológica do hospedeiro frente à bacteremia pode desencadear uma doença mais grave e potencialmente fatal (13).

A hemocultura, neste presente caso, foi de suma importância para a detecção da bacteremia secundária. O isolamento do agente etiológico e a determinação do perfil de susceptibilidade aos antimicrobianos contribuíram significativamente para a eficácia do tratamento. Embora uma limitação do presente estudo seja a não determinação do agente etiológico primário da piometra, devido à ausência de cultura microbiológica do conteúdo uterino. Acredita-se que a presença de *Proteus* spp na hemocultura seja em decorrência da HEC.

Conclusão

A ocorrência de bacteremia em casos de piometra representa uma complicação de relevância clínica, uma vez que evidencia a disseminação sistêmica da infecção. Este relato destacou a importância da hemocultura em casos de piometra com suspeita de disseminação sistêmica. O isolamento de bacilos Gram-negativos apresenta elevada relevância clínica e pode auxiliar na instituição de uma terapia direcionada, contribuindo para o sucesso terapêutico do paciente.

Referências

1. Jitpean S, Hagman R, Holst BS, Hoglund OV, Pettersson A, Egenvall A: Breed variations in the incidence of pyometra and mammary tumours in Swedish dogs. Reprod Domest Anim. 2012, 47: 347-350. 10.1111/rda.12103.
2. Cunha, Hyago Cezar Barbosa; Promissia , Sofia Galassi; Almeida, Crislene Barbosa. PIOMETRA: INFECÇÃO UTERINA EM CADELAS JOVENS E ADULTAS. Revista Científica Unilago, [S. l.], v. 1, n. 1, 2022. Disponível em:

https://revistas.unilago.edu.br/index.php/revista-cientifica/article/view/374. Acesso em: 1 jun. 2026.

3. Rossi, L. A.,Bianchi, M. M.,Silva, L.&Sapin, C.F. (2021). Clinical, laboratorial and surgical aspects of 15 cases of pyometra in bitches.Research, Society and Development,10(9), 1-8
4. Machado, I.F. (2017). Piometra na cadela e na gata: diferenças e semelhanças. Dissertação (Mestrado) -Curso de Medicina Veterinária, Universidade de Lisboa, Lisboa, 1 –67
5. Dyba S; de Oliveira CRT; Hadi NIIA; Moutinho I; de Oliveira VM; de Oliveira VC et al. Hiperplasia endometrial cística - piometra em cadelas: estudo retrospectivo e avaliação microbiológica no sudoeste do Paraná. Brazilian Journal of Animal and Environmental Research. 2021;4(2):1653-1666. Disponível em: https://ojs.brazilianjournals.com.br/ojs/index.php/BJAER/article/view/27814
6. Oplustil CP; Zoccoli CM; Tobouti NR; Scheffer MC. Procedimentos básicos em microbiologia clínica. 4. ed. São Paulo: Sarvier; 2020.
7. Zappa V; Daza Bolaños CA; Lechinski de Paula C; Revolta Callefe JL; Alves AC; Cordeiro de Morais AB; Guerra ST; Cabrini MC; Melville PA; Ribeiro MG. Multiple antimicrobial resistance index, minimum inhibitory concentrations and extended-spectrum beta-lactamase-producing Proteus mirabilis and Proteus vulgaris strains isolated from domestic animals with different clinical manifestations of infection. Semina: Ciências Agrárias. 2017;38(2):775-790. doi:10.5433/1679-0359.2017v38n2p775.
8. Macphail, C.; Fossum, T. W. Surgery of the Reproductive and Genital Systems. In: Small Animal Surgery. 5.ed. Glendale: Elsevier. Cap 26. p. 720-787, 2019.
9. Muhsal LK; Theis L; Overmann J; Hamprecht A. Proteus spp.-taxonomy, clinical significance, and antibiotic resistance of a highly versatile pathogen. Clinical Microbiology Reviews. 2025;38(4):e00181-24. doi:10.1128/cmr.00181-24.
10. Neumann N; Solis SAF; Crawford S; Rogovskyy AS. Are multiple blood cultures advantageous for canine patients? Journal of Veterinary Diagnostic Investigation. 2023;35(3):332-335. doi:10.1177/10406387231164095.
11. Giancola F; Hart KA. Blood cultures in horses: improving the diagnosis of bacteremia and sepsis. Equine Veterinary Journal. 2023;55(4):511-519. doi:10.1111/evj.13891.

12. Sandbrink T; Lübke-Becker A; Robé C; Fulde M; Knopf MA; Merle R; Weingart C; Rösler U; Schwarz S; Kohn B. Veterinary blood culture diagnostic testing: methodology and results from a German single-center study on dogs (2014-2022). Journal of Veterinary Internal Medicine. 2026;40(1):aalaf057. doi:10.1093/jvimsj/aalaf057.
13. Lewis DH; Chan DL; Pinheiro D; Armitage-Chan E; Garden OA. The immunopathology of sepsis: pathogen recognition, systemic inflammation, the compensatory anti-inflammatory response, and regulatory T cells. Journal of Veterinary Internal Medicine. 2012;26(3):457-482. doi:10.1111/j.1939-1676.2012.00905.x.

Relato de Caso: Bloqueio Atrioventricular Completo em Cão

AUTORES
Maria Eduarda Subtil Dias – Discente de Medicina Veterinária pela Universidade Federal de Santa Maria.
Julia Piva Lasch – Discente de Medicina Veterinária pela Universidade Federal de Santa Maria.
Giovana Torres Ayton – Discente de Medicina Veterinária pela Universidade Federal de Santa Maria.
Érika Junges – Discente de Medicina Veterinária pela Universidade Federal de Santa Maria.
Renata Biancho Demartini – Médica Veterinária Esp. em Cardiologia Veterinária.
Anne Santos do Amaral – Prof.ª Dra. em Medicina Veterinária pela Universidade Estadual Paulista Júlio de Mesquita Filho.

RESUMO
O bloqueio atrioventricular de terceiro grau representa a forma mais grave dos distúrbios de condução cardíaca, sendo caracterizado pela dissociação elétrica completa entre átrios e ventrículos. O presente trabalho relatou o caso de uma canina, fêmea, sem raça definida, de 13 anos e 23,9 kg, atendida com histórico de anorexia, vômito e bradicardia severa. Ao exame físico, observaram-se desidratação (8%), hipotermia discreta (37,5°C) e halitose urêmica. Após realização de ultrassonografia e estabilização metabólica do quadro inflamatório gastrointestinal, foi realizado ecocardiograma, que evidenciou degeneração mixomatosa valvar crônica em estágio B1, além de alterações compatíveis com baixo débito cardíaco. O eletrocardiograma de superfície confirmou o diagnóstico de bloqueio atrioventricular completo, evidenciando dissociação atrioventricular e ritmo de escape ventricular de 47 a 49 bpm. Foi indicada implantação de marcapasso artificial permanente, entretanto o procedimento não foi autorizado pelo responsável, sendo instituído manejo conservador com repouso absoluto. Posteriormente, após esforço físico durante o passeio, a paciente apresentou colapso cardiovascular agudo seguido de óbito. O caso reforçou a importância da investigação cardiológica em pacientes com bradicardia severa, além da necessidade de orientação rigorosa quanto ao risco de morte súbita em cães com bloqueio atrioventricular total sem tratamento definitivo.

PALAVRAS-CHAVE: Cardiologia Veterinária; Bradicardia; Eletrocardiograma; Pequenos Animais.

INTRODUÇÃO

O sistema de condução cardíaco é responsável pela geração e propagação organizada do impulso elétrico, promovendo a contração sincronizada do miocárdio e a manutenção do débito cardíaco adequado. De forma fisiológica, o estímulo elétrico origina-se no nodo sinoatrial, e então se propaga pelos átrios até alcançar nodo atrioventricular (1).

Alterações nessa condução elétrica cardíaca podem resultar em arritmias com diferentes graus de severidade; dentre elas, existem os bloqueios atrioventriculares (BAVs), que são caracterizados pelo bloqueio da condução elétrica entre átrios e

ventrículos, podendo ser total ou parcial. O bloqueio atrioventricular de terceiro grau corresponde à interrupção completa da condução elétrica entre átrios e ventrículos. Essa afecção é caracterizada pela completa dissociação atrioventricular, na qual os impulsos gerados pelo nodo sinoatrial não são conduzidos aos ventrículos, que passam a depender de ritmos de escape ventriculares ou juncionais para manutenção da atividade elétrica cardíaca (2).

Nesse contexto, o presente trabalho tem como objetivo relatar um caso de bloqueio atrioventricular completo em um cão, abordando os achados clínicos, eletrocardiográficos, métodos diagnósticos e conduta terapêutica recomendada e empregada, contribuindo para ampliação do conhecimento acerca dessa afecção na cardiologia veterinária.

DESCRIÇÃO DO CASO

Um canino, fêmea, sem raça definida (SRD), de 13 anos de idade e pesando 23,9 kg, foi atendida no Hospital Veterinário Ninho, localizado em Santa Maria - RS. Na anamnese, o responsável relatou como queixa principal que a paciente apresentava anorexia há dois dias. No dia anterior ao atendimento, havia sido administrada dipirona por via oral (40 gotas), o que culminou em um episódio de vômito.

Ao exame físico inicial, constatou-se desidratação estimada em 8%, temperatura retal de 37,5°C (hipotermia discreta), halitose urêmica marcante e bradicardia severa à auscultação cardiopulmonar (ACP). Diante dos achados, realizou-se exame de ultrassonografia abdominal por triagem, o qual evidenciou dilatação gástrica, gastrite e enterite inflamatórias, reatividade peritoneal, líquido livre cavitário, sinais macroscópicos de pancreatite e alterações estruturais renais bilaterais condizentes com Doença Renal Crônica (DRC). Devido à gravidade do quadro multissistêmico, a paciente foi internada.

Durante o período de internação, instituiu-se terapia suporte e manejo para a crise gastrointestinal e pancreática. A paciente apresentou melhora clínica progressiva do quadro inflamatório gástrico e a reavaliação laboratorial demonstrou que as enzimas renais retornaram aos valores de referência. Contudo, devido à persistência da bradicardia severa, realizou-se a avaliação cardiológica multimodal especializada.

O exame ecocardiográfico revelou espessamento mixomatoso crônico das valvas mitral e tricúspide, gerando regurgitação transmitral moderada (Velocidade Máxima: 4,59 m/s; Gradiente de Pressão: 84,32 mmHg) e insuficiência tricúspide leve a moderada (Velocidade Máxima: 3,83 m/s; Gradiente de Pressão: 58,77 mmHg), classificando a paciente em Estágio B1 de Degeneração Mixomatosa Valvar Crônica (DMVC). Observou-se também um estado ventricular esquerdo hipercinético global (Fração de

Encurtamento de 64,27% e TAPSE de 22,8 mm), interpretado como mecanismo compensatório ao baixo débito, associado a um padrão anormal de relaxamento ventricular (relação E/A de 0,83). Ao Modo-M, foram detectadas movimentações mecânicas atriais dissociadas.

Na sequência, o eletrocardiograma de superfície (ECG) firmou o diagnóstico definitivo de Bloqueio Atrioventricular de 3º Grau (BAV Total) com ritmo de escape ventricular secundário. Os achados incluíram uma frequência cardíaca ventricular média de 47 a 49 bpm, complexos QRS alargados e bizarros, dissociação atrioventricular completa com frequência atrial sinusal isolada de 200 bpm, intervalo PR totalmente variável e aumento na duração da onda P (54 ms).

Foi sugerido a colocação de marcapasso porém, na ocasião, o responsável não acatou a sugestão. Frente a isso, a equipe médica veterinária reforçou a obrigatoriedade de repouso estrito e absoluto, contraindicando severamente passeios ou esforços físicos.

DISCUSSÃO

O BAV Total caracteriza-se pela interrupção completa da condução de impulsos elétricos dos átrios para os ventrículos. Em cães idosos, a etiologia primária comumente decorre da fibrose idiopática progressiva do tecido de condução miocárdico (1). No entanto, o papel de afecções sistêmicas inflamatórias e metabólicas agudas como fatores desencadeantes ou agravantes deve ser amplamente discutido (3).

No presente caso, a paciente deu entrada com um quadro grave de pancreatite aguda, gastroenterite, doença renal crônica agudizada, hipotermia discreta, bradicardia e desidratação severa. Embora os distúrbios metabólicos e enzimáticos renais tenham sido controlados e estabilizados durante a internação, o bloqueio elétrico permaneceu inalterado, confirmando o caráter definitivo do BAV.

Do ponto de vista terapêutico, as terapias farmacológicas (como cronotrópicos positivos ou vagolíticos) não possuem eficácia sustentada a longo prazo em BAV de alto grau ou total, tornando o implante de marcapasso artificial permanente a única intervenção eficaz para restabelecer a frequência cardíaca fisiológica e a estabilidade hemodinâmica (2). Devido à limitação imposta pelo responsável, a única abordagem profilática viável baseava-se no manejo ambiental rigoroso por meio de repouso absoluto.

Fisiopatologicamente, o ritmo de escape ventricular fixado entre 47 e 49 bpm impunha à paciente um estado de baixo débito cardíaco absoluto. Considerando que o débito cardíaco corresponde ao produto entre frequência cardíaca e volume sistólico, a bradicardia intensa observada no bloqueio atrioventricular completo reduz a capacidade

do organismo de aumentar adequadamente o fluxo sanguíneo durante o exercício. Para evitar a queda abrupta da pressão arterial, o organismo fisiologicamente recruta o aumento da frequência cardíaca. Como a frequência da paciente era mecanicamente incapaz de se elevar devido à dissociação elétrica, o débito cardíaco colapsou agudamente sob o esforço, reduzindo drasticamente a perfusão cerebral e coronariana, predispondo à síncope e ao óbito por colapso cardiovascular agudo (4).

CONCLUSÃO

O desfecho clínico deste caso ilustra de forma trágica a gravidade e o prognóstico reservado inerentes ao baixo débito cardíaco absoluto. O não cumprimento das recomendações médicas de restrição estrita de mobilidade culmina na exposição da paciente a um passeio externo. Frente à atividade física, a falência hemodinâmica aguda pela demanda muscular periférica resultou em parada cardiorrespiratória e óbito imediato.

Este relato ressalta que, embora afecções gastrointestinais e metabólicas primárias possam ser manejadas com sucesso, a identificação de arritmias ou distúrbios de condução severos durante a triagem física requer investigação cardiológica multimodal imediata. Por fim, o caso evidencia a necessidade crucial de uma comunicação clara, assertiva e devidamente documentada em prontuário e termos de alta sobre os riscos de morte súbita em cardiopatas graves, demonstrando que na impossibilidade da colocação de marcapasso, o repouso absoluto e a compreensão do responsável são determinantes para a sobrevida do paciente quando a intervenção cirúrgica não é realizável.

REFERÊNCIAS:

1. Tilley LP; Smith FW Jr. Manual of canine and feline cardiology. 5th ed. St. Louis: Elsevier; 2016.
2. Santilli RA; Moïse NS; Pariaut R; Perego M. Electrocardiography of the dog and cat: diagnosis of arrhythmias. 2nd ed. Milan: Edra; 2018.
3. Ettinger SJ; Feldman EC; Côté E. Textbook of veterinary internal medicine. 8th ed. St. Louis: Elsevier; 2017.
4. Ware WA. Cardiovascular disease in small animal medicine. 2nd ed. Boca Raton: CRC Press; 2011.

Relato de caso: Bloqueio locorregional do plexo braquial com bupivacaína para osteossíntese em falcão quiri-quiri (*Falco sparverius*)

Esther Beatriz Giacomelli Parzianello - Discente de medicina veterinária Universidade Estadual do Centro-Oeste, PR; Carolina Tamiy Shimada - Residente em Anestesiologia Veterinária Universidade Estadual do Centro-Oeste, PR; Fernanda Gattermann - Residente em Clínica e Cirurgia de Animais Silvestres Universidade Estadual do Centro-Oeste, PR; Renata Cuchi - Residente em Clínica e Cirurgia de Animais Silvestres; Rodrigo Antonio Martins de Souza - Prof. MSc. Dr. de medicina veterinária Universidade Estadual do Centro-Oeste, PR; Andressa de Fátima Kotleski Thomaz de Lima - Prof. MSc. Dra. de medicina veterinária Universidade Estadual do Centro-Oeste, PR.

RESUMO

A interferência humana está entre as principais causas de morbidade e mortalidade de aves de rapina de vida livre, sendo as colisões contra estruturas antrópicas importantes responsáveis por fraturas. Em aves, a anestesia representa um desafio devido ao pequeno porte, às particularidades fisiológicas e à diversidade de espécies. Nesse contexto, os bloqueios locorregionais constituem uma alternativa para proporcionar analgesia e reduzir o requerimento de anestésicos gerais. O presente trabalho relata a realização de bloqueio do plexo braquial guiado por neuroestimulador em um falcão quiri-quiri (*Falco sparverius*) submetido à osteossíntese de úmero. Foi atendida uma fêmea juvenil, pesando 100g, encaminhada ao Centro de Triagem e Reabilitação de Animais Silvestres de Guarapuava-PR após trauma em ambiente urbano. A medicação pré-anestésica consistiu em morfina (0,5 mg/kg), midazolam (1 mg/kg) e cetamina (6 mg/kg), por via intramuscular, seguida de indução e manutenção com isoflurano. Após a intubação, realizou-se o bloqueio do plexo braquial esquerdo com auxílio de estimulador de nervos periféricos. Em virtude do pequeno porte do paciente e da ausência de materiais específicos, foi adaptado o mandril de um cateter acoplado ao neuroestimulador para localização do plexo, seguida da administração de bupivacaína (2 mg/kg). Os parâmetros cardiorrespiratórios permaneceram estáveis durante todo o procedimento e a recuperação anestésica ocorreu sem intercorrências. O paciente apresentou adequada analgesia transoperatória e boa evolução clínica no pós-operatório. A adaptação do material empregado mostrou-se uma alternativa viável para a realização da técnica. Conclui-se que o bloqueio do plexo braquial guiado por neuroestimulador foi seguro e eficaz neste caso, contribuindo para a estabilidade anestésica e evidenciando seu potencial como ferramenta na anestesia locorregional de aves de rapina.

Palavras-chave: Anestesia; aves; cirurgia.

INTRODUÇÃO

A interferência humana relaciona-se com as principais causas de morbidade e mortalidade de aves de rapina de vida livre (1), diante desse contexto, a colisão de aves contra superfícies de vidro e outras estruturas antrópicas configura uma importante causa de fratura nesses indivíduos. Nos casos em que é necessária

intervenção cirúrgica, a anestesia torna-se desafiadora devido à menor massa corporal dos pacientes, às especificidades fisiológicas e a variedade de espécies existentes, dificultando a monitoração destes (2). O bloqueio do plexo braquial caracteriza-se pela administração de anestésico local no vértice do cruzamento do músculo escapuloumeral caudal e do músculo coracobraquial caudal (3), usando de diferentes técnicas, buscando a dessensibilização de membros torácicos e analgesia local prolongada preservando a estabilidade hemodinâmica e a função respiratória do animal. Este relato descreve a realização bem-sucedida de bloqueio do plexo braquial com auxílio de neuroestimulador em um falcão quiri-quiri submetido a osteossíntese.

DESCRIÇÃO DO CASO

Na cidade de Guarapuava - PR, dia 22/02/2026 foi encaminhado ao Centro de Triagem e Reabilitação de Animais Silvestres um falcão quiri-quiri (*Falco sparverius*), fêmea, juvenil, pesando 100 gramas, com uma fratura de úmero esquerdo, encontrado em meio urbano, foi instituído tratamento pré-operatório e dois dias após sua chegada, foi encaminhado ao CEVET para a cirurgia de osteossíntese. Após a avaliação pré-anestésica, foi administrado Morfina (0,5mg/kg), Midazolam (1 mg/kg) e Cetamina (6mg/kg) como medicação pré-anestésica, todos por via intramuscular na musculatura peitoral, seguido de indução via máscara com Isoflurano a 2%, foi intubado e conectado a um circuito adaptado exclusivamente para o animal (Figura 1). A fluidoterapia foi feita com Ringer com Lactato na taxa de 30ml/kg/h via subcutânea, justificada pela dificuldade de realizar acesso venoso no paciente, após a intubação e alcance do plano anestésico ideal, foi realizado o bloqueio locorregional do plexo braquial esquerdo com auxílio de estimulador de nervos periféricos. Diante das particularidades anatômicas (tamanho do animal) e da ausência de agulhas comerciais específicas proporcionais ao paciente, a condução do estímulo foi viabilizada por meio da adaptação do mandril de um cateter acoplado ao polo negativo do estimulador por meio de um clip tipo jacaré, após a devida antissepsia da área e remoção das penas da região axilar, o paciente foi mantido em decúbito dorsal para o início do procedimento. O acesso ao plexo braquial ocorreu via inserção do mandril do cateter na fossa triangular circundada pelos músculos peitoral, bíceps braquial e serrátil ventral (Figura 2 A). Após a confirmação da região perineural com o auxílio do neurolocalizador foi realizado a deposição do anestésico Bupivacaína (2mg/kg).

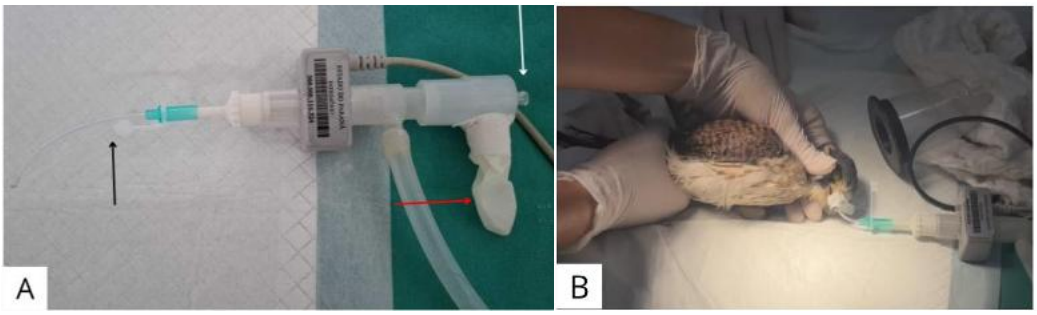

Figura 1 - (A) Circuito respiratório adaptado sem reinalação de gases (Baraka), seta preta indicando sonda uretral n° 06, seta vermelha indicando balão feito com dedo de luva de procedimento e ajustado com esparadrapo, seta branca indicando a saída de gases. (B) Falcão após intubação.

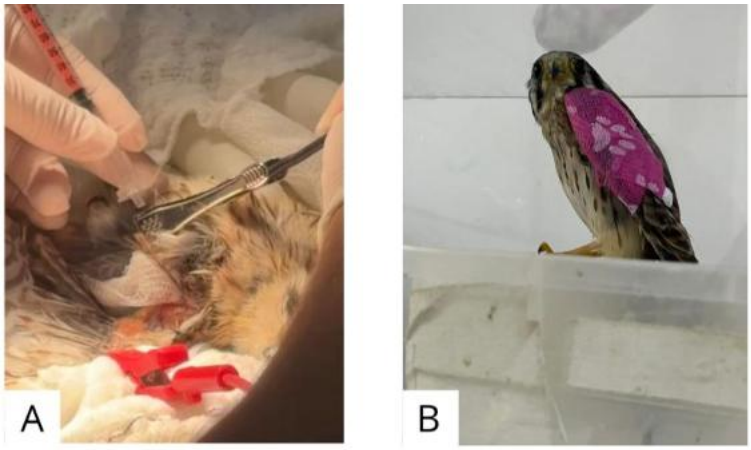

Figura 2 - (A) Local de realização do bloqueio do plexo braquial com auxílio de neuroestimulador e mandril do cateter. (B) Pós-cirúrgico imediato.

Foi monitorada a frequência cardíaca e respiratória, EtCO2, que se mantiveram estáveis durante a cirurgia com duração de cerca de 30 minutos. O animal foi extubado e permaneceu no centro cirúrgico por mais 10 minutos até o retorno completo da consciência, como medicação pós-operatória foi administrado Tramadol (5 mg/kg), Metronidazol (50mg/kg), Ceftriaxona (100mg/kg), Meloxicam (0,2mg/kg) e fluidoterapia subcutânea (10 mL). Dois meses depois o animal ganhou 15 gramas, porém, houve reação ao pino colocado e o animal será reavaliado para um novo procedimento.

DISCUSSÃO

A conduta anestésica mostrou-se eficaz para a condução do procedimento cirúrgico, promovendo uma recuperação pós-operatória sem intercorrências ou estresse doloroso. O uso dos bloqueios regionais é uma técnica amplamente difundida na

medicina veterinária com o objetivo de fornecer analgesia (3). A administração de anestésicos locais desempenha papel importante, pois promove analgesia e bem-estar, além de diminuir o requerimento de anestésicos gerais durante o procedimento cirúrgico (4). A utilização do neuroestimulador facilitou a localização dos nervos do plexo braquial, outros estudos corroboram os achados ao demonstrarem maior eficiência no bloqueio comparando-se o uso de neuroestimuladores ao método de palpação, em diversas espécies de aves, o que denota a importância da utilização do equipamento (1).

CONCLUSÃO

Quanto aos fármacos que constituíram o protocolo anestésico, a associação de morfina, midazolam, cetamina e isoflurano proporcionou adequada contenção química, indução e manutenção anestésica, e a administração de bupivacaína se mostrou eficaz e segura para a espécie, proporcionando analgesia e estabilidade trans-anestésica. Dessa forma, o bloqueio do plexo braquial guiado por neuroestimulador mostrou-se uma técnica viável e eficaz para um falcão quiri-quiri submetido à osteossíntese de úmero. Além disso, a adaptação do material utilizado para a realização do bloqueio demonstrou ser uma alternativa factível frente às limitações impostas pelo pequeno porte do paciente e pela indisponibilidade de dispositivos específicos.

REFERÊNCIAS BIBLIOGRÁFICAS

(1) Nascimento FM, Nunes TL, Souza TBS, Andrade MAC, Barbosa VF. Bloqueio do plexo braquial com uso de neuroestimulador em coruja-orelhuda (*Asio clamator*) submetida à amputação de asa. **Acta Sci Vet.** 2019;47(Suppl 1):361.

(2) Soresini GCG, Pimpão CT, Vilani RGDC. Bloqueio do plexo braquial em aves. **Rev Acad Cienc Anim.** 2013;11(1):17-26. doi:10.7213/academica.7751.

(3) Griebeler LB, Iepsen LB, Ramos MC, Almeida ICA, Rieffel ES, Vives PS, et al. Bloqueio do plexo braquial em dois falcões quiri-quiri (*Falco sparverius*): relato de caso. **Ars Vet.** 2025;41(3):77-83. doi:10.15361/2175-0106.2025v41n3p77-83.

(4) Guimarães LD, Moraes AN de. Anestesia em aves: agentes anestésicos. Cienc Rural [Internet]. 2000Nov;30(6):1073–81. Available from: https://doi.org/10.1590/S0103-84782000000600027.

Relato de caso: Cardiomiopatia hipertrófica em felina persa com histórico familiar

[1]Bárbara Torró, [2]Gabriela Ramos Marques, [1]Bárbara Regina Arantes Duarte Gonçalves de Almeida, [2]Jéssica Dias Basso, [2]Thais Carla Brussulo Pereira, [3]Jaislane Bastos Braz.

[1] Discente de medicina veterinária UNESP Jaboticabal, SP

[2] Pós-graduanda em Ciências Veterinárias UNESP Jaboticabal

[3] Profª Dra de medicina veterinária UNESP Jaboticabal, SP

Resumo

A cardiomiopatia hipertrófica (CMH) é a afecção miocárdica mais prevalente em felinos (15%), acometendo raças predispostas, como persas, com risco acentuado em indivíduos com histórico familiar direto. A doença frequentemente cursa de forma subclínica, podendo evoluir para insuficiência cardíaca congestiva, tromboembolismo arterial (TEA) e morte súbita. Este trabalho objetivou relatar o desafio do diagnóstico precoce da CMH, especialmente em pacientes assintomáticos e na zona cinzenta. Uma paciente, felina, persa, com histórico familiar de TEA foi submetida a avaliação cardiológica, a qual o ecocardiograma identificou o fenótipo hipertrófico focal no septo interventricular e parede livre do ventrículo esquerdo. A avaliação clínica e laboratorial excluíram as principais causas secundárias e fortaleceram a suspeita de etiologia primária. A investigação criteriosa e acompanhamento ecocardiográfico periódico são fundamentais para monitoramento, intervenção precoce e prevenção de complicações.

Palavras-chave: ecocardiografia; tromboembolismo arterial; felinos.

Introdução

As cardiomiopatias felinas representam importantes causas de mortalidade, sendo a CMH o fenótipo mais prevalente, com 15% na população geral (1). Raças como persa, maine coon, ragdoll e bengal apresentam elevado risco heredo-racial, não excluindo gatos sem raça definida (SRD). A afecção frequentemente cursa de forma subclínica, tornando mandatória a exclusão de causas secundárias de hipertrofia ventricular. A progressão pode culminar em insuficiência cardíaca congestiva e/ou tromboembolismo arterial (TEA), condição de alta gravidade com taxas de eutanásia superiores a 60% na rotina clínica (2). O ecocardiograma, padrão-ouro diagnóstico, viabiliza a identificação precoce do fenótipo e o monitoramento terapêutico antes de desfechos fatais.

Este trabalho objetivou relatar o desafio diagnóstico de cardiomiopatia hipertrófica precoce em uma felina assintomática da raça persa com histórico familiar de TEA, ressaltando a importância da investigação de causas secundárias de hipertrofia ventricular,

o acompanhamento ecocardiográfico para pacientes na zona cinzenta e a prevenção de complicações.

Descrição do caso

Fêmea felina da raça persa, seis anos, 4,3 kg, assintomática, exceto por espirros esporádicos, foi encaminhada ao Hospital Veterinário "Governador Laudo Natel" (UNESP) para avaliação de rotina. A tutora relatou morte súbita de um irmão da mesma ninhada com suspeita clínica de tromboembolismo arterial, sem confirmação diagnóstica. Ao exame físico, o escore de condição corporal era 5/9 e o escore de condição muscular normal, a pressão arterial sistólica média foi de 110 mmHg (cinco aferições), sem alterações tireoidianas à palpação, e identificou-se sopro sistólico grau III/VI em foco mitral.

A triagem laboratorial evidenciou leucocitose de 24.300/µL (referência: 5.500–19.500/µL) decorrente de neutrofilia e eosinofilia discretas, além de hipofosfatemia discreta, com o perfil bioquímico sérico dentro da normalidade. A ultrassonografia abdominal não identificou alterações. O eletrocardiograma computadorizado, avaliado segundo a literatura (3) a 50 mm/s, registrou ritmo sinusal com frequência cardíaca de 187 bpm, onda P de 36 ms (sugestiva de sobrecarga atrial esquerda), QRS de 48 ms com padrão rS em DII, DIII e aVF e qR em aVL, caracterizando desvio do eixo para a direita e bloqueio de ramo direito incompleto grau III.

Ao ecocardiograma, foram identificadas hipertrofia focal do septo interventricular próximo à via de saída do ventrículo esquerdo (6,2 mm) (Figura 1) e da parede livre do ventrículo esquerdo (7,0 mm), sem obstrução ou movimento anterior sistólico da valva mitral (4). O diâmetro interno do ventrículo esquerdo em diástole estava reduzido (9,8 mm; referência: 12,7–19,8 mm) (5), com dimensões atriais preservadas (AE/Ao = 1,27). A função sistólica encontrava-se aumentada, sendo a fração de ejeção de 94,7% e a fração de encurtamento de 70,4%. Identificou-se insuficiência mitral leve (velocidade de 1,79 m/s; gradiente de 12,8 mmHg) sem repercussão hemodinâmica (Figura 1), ausência de sinal de Smoke e de trombos. Ao Doppler tecidual septal, observou-se inversão da relação E'/A' (0,60) e aumento da relação E/E' (28,00), sugestivos de disfunção diastólica em padrão pseudonormal, sem evidências de elevação das pressões de enchimento ou congestão (6).

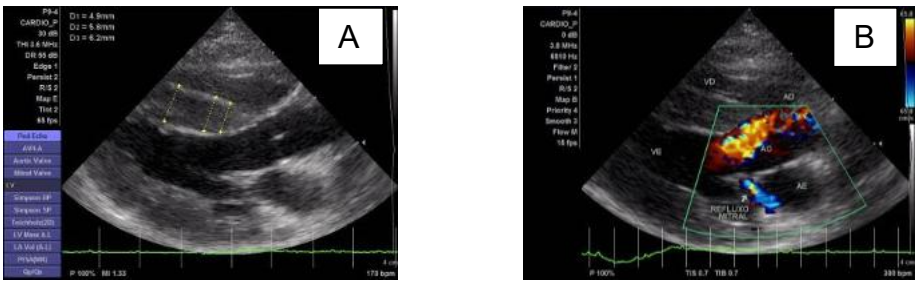

Figura 1. Ecocardiograma bidimensional da janela paraesternal esquerda, corte longitudinal 5 câmaras da paciente felina (A) Mensuração parede ventricular em diferentes segmentos evidenciando a hipertrofia focal do septo interventricular (>6,2 mm) e espessamento na zona cinzenta (entre 5 e 6 mm). (B) Doppler colorido indicando jato turbulento no interior do átrio esquerdo durante a sístole, caracterizando regurgitação mitral.

A suspeita clínica foi de cardiomiopatia hipertrófica primária (CMH) em estágio B1 da insuficiência cardíaca (ICC) e a responsável pelo animal foi instruída a realizar acompanhamento ecocardiográfico em 6 meses (1).

Discussão

Ao ecocardiograma, a cardiomiopatia hipertrófica é um desafio diagnóstico, especialmente quando se trata de hipertrofia focal e com medidas na zona cinzenta, entretanto, a etiologia primária da paciente foi reforçada pelo histórico de morte súbita em irmão de ninhada com suspeita de TEA e pela exclusão das causas secundárias de hipertrofia. Destaca-se que, 93% dos gatos com TEA já apresentam remodelamento atrial subjacente e é uma complicação comum na CMH subclínica. A paciente não apresentava remodelamento atrial esquerdo, apesar de ter regurgitação mitral, por tanto, foi classificada no estágio B1 da ICC (1, 2, 7).

O eletrocardiograma identificou bloqueio de ramo direito incompleto grau III, que pode não ter relevância clínica em animais saudáveis, porém, destaca-se que em estágios avançados, a CMH pode cursar com arritmias complexas, incluindo fibrilação atrial, especialmente associada ao aumento atrial esquerdo (8).

Para a confirmação de CMH primária na paciente, foram excluídas as causas secundárias de fenótipo hipertrófica, como hipertensão arterial sistêmica, descartada pelos valores pressóricos normais; hipertireoidismo, considerado improvável pela ausência de sinais clínicos e tireoide normal à palpação, embora a ausência de dosagem de tiroxina represente limitação diagnóstica; pseudo-hipertrofia, descartada pela normohidratação; acromegalia e neoplasias excluídas pela faixa etária e normalidade dos exames ultrassonográficos e bioquímicos.

O estadiamento em B1 dispensa a intervenção farmacológica imediata, mas recomenda o acompanhamento ecocardiográfico semestral para detecção precoce da progressão ao estágio B2 e intervenção terapêutica oportuna. Destaca-se como fator limitante a hipertrofia transitória, embora, não houvesse alterações clínicas que a justificassem.

Conclusão

A evolução progressiva da hipertrofia exige o rastreio ecocardiográfico em gatos predispostos, especialmente com espessuras duvidosas enquadradas na zona cinzenta, o qual necessitam descartar as causas secundárias e de acompanhamento cardiológico periódico para monitorar a progressão e prevenir complicações graves.

Referências bibliográficas

(1) Luis Fuentes V; Abbott J; Chetboul V; Côté E; Fox PR; Häggström J; et al. ACVIM consensus statement guidelines for the classification, diagnosis, and management of cardiomyopathies in cats. Journal of Veterinary Internal Medicine. 2020;34(3):1062-1077.

(2) Borgeat K; Wright J; Garrod O; Payne JR; Luis Fuentes V. Arterial thromboembolism in 250 cats in general practice: 2004–2012. Journal of Veterinary Internal Medicine. 2014;28(1):102-108.

(3) Santilli R; Moise NS; Pariaut R; Perego M. Electrocardiography of the dog and cat: diagnosis of arrhythmias. 2nd ed. [S.l.]: Edra S.P.A; 2018. 8.

(4) Strohm LE; Visser LC; Chapel EH; Drost WT; Bonagura JD. Two-dimensional, long-axis echocardiographic ratios for assessment of left atrial and ventricular size in dogs. Journal of Veterinary Cardiology. 2018;20(5):330-342.

(5) Boon, J. A. Veterinary Echocardiography. 2. ed. Ames, Iowa: Wiley-Blackwell, 2011. 640 p.

(6) Chetboul V; Sampedrano C; Tissier R; Gouni V; Saponaro V; Nicolle AP; et al. Quantitative assessment of velocities of the annulus of the left atrioventricular valve and left ventricular free wall in healthy cats by use of two-dimensional color tissue Doppler imaging. American Journal of Veterinary Research. 2006;67(2):250-258.

(7) Smith SA; Tobias AH; Jacob KA; Fine DM; Grumbles PL. Arterial thromboembolism in cats: acute crisis in 127 cases (1992-2001) and long-term management with low-dose aspirin in 24 cases. Journal of Veterinary Internal Medicine. 2003;17(1):73-83.

(8) Kittleson, M. D.; Côté, E**.** The feline cardiomyopathies: 2. Hypertrophic cardiomyopathy. Journal of Feline Medicine and Surgery, v. 23, n. 11, p. 1028–1051, 2021.

Relato De Caso: Casos De Coinfecção Parasitária Em Cães Atendidos Pelo Hospital Veterinário Da Universidade Federal De Uberlândia

Yasmin Yanne Fernandes dos Santos

Brenda Rita Moura do Nascimento

Lucas Boaventura Martins Costa

Lívia Mendonça de Aguiar

Fernanda Rosalinski Moraes

Cleibiane Evangelista Franco Borges

Resumo

As parasitoses intestinais são afecções comuns em cães e muitas delas possuem grande importância em saúde pública, por se tratarem de zoonoses. O presente trabalho traz um relato de caso de 2 (dois) cães atendidos no Hospital Veterinário da Universidade Federal de Uberlândia (UFU) que apresentaram coinfecção por *Toxocara* sp., *Ancylostoma* sp. e *Trichuris* sp, evidenciada a partir da análise coproparasitológica realizada pelo Laboratório de Doenças Parasitárias da UFU, utilizando os métodos Direto e de Willis-Mollay (flutuação). A Toxocaríase nos caninos causa alterações intestinais frequentemente associadas a pneumonia, devido ao elevado potencial de migração larval para os pulmões, e além disso o agente tem capacidade de afetar humanos de forma acidental, comumente conhecida como Larva Migrans Visceral e Larva Migrans Ocular evidenciando a sua importância em uma só saúde. O *Ancylostoma* sp. é um parasito responsável por causar anemia hemorrágica e apatia nos cães, além de apresentar potencial zoonótico podendo afetar humanos, que podem contrair Larva Migrans Cutânea. Já as infecções por *Trichuris* sp., em geral, apresentam caráter brando e assintomático, entretanto, quando há uma elevada carga parasitária, podem causar colite hemorrágica ou inflamação da mucosa cecal em caninos. O método direto, utilizado para demonstrar a presença ou ausência de parasitos, consiste na deposição de uma pequena quantidade de fezes em uma lâmina de microscopia, seguida da adição de uma gota de solução salina a 0,9% e homogeneização da amostra. Em seguida o material é coberto por uma lamínula e observada no microscópio. O método de Willis é uma técnica qualitativa de flutuação espontânea simples, a qual é empregada para visualização de ovos leves. A técnica baseia-se na homogeneização das amostras de fezes em solução hipersaturada de NaCl, seguida pela filtragem com gaze e pela leitura em microscópio após 15 minutos de repouso. Diante do exposto, a análise coproparasitológica foi fundamental para detecção e identificação de agentes patológicos de importância para cães e humanos, sendo essencial para o controle e tratamento das doenças ocasionadas.

Palavras-chave: *Toxocara* sp.; *Ancylostoma* sp.; *Trichuris* sp.; zoonose; coproparasitológica

Introdução

As infeções parasitárias normalmente afetam cães que possuem a imunidade mais debilitada, podendo ser um animal filhote, com menos de 1 ano de idade, ou um indivíduo idoso, a partir de 10 anos de idade. Neste relato de caso, foi evidenciado a presença de coinfecções em 2 cães, com a presença de *Toxocara* sp., *Ancylostoma* sp. e *Trichuris* sp.

O gênero *Toxocara* pertencente à família Ascarídea, são nematódeos grandes, de coloração branca/creme (1). Esses parasitos acometem o intestino dos hospedeiros, porém são amplamente conhecidos pelo seu potencial de migração larval para os pulmões, podendo ocasionar pneumonia e, em alguns casos, é acompanhada por edema pulmonar nos cães. Além disso, os vermes adultos podem causar enterite mucoide e, em infecções severas levar a oclusão parcial ou completa do intestino (1). Além de sua importância na medicina veterinária, esse parasito é responsável pela forma mais amplamente conhecida de Larva Migrans Visceral e Larva Migrans Ocular em humanos. Essas enfermidades ocasionam manifestações viscerais e oculares, decorrentes da migração feita pelas larvas desse parasito, evidenciando a sua relevância no contexto de Uma Só Saúde.

O gênero *Ancylostoma* compreende helmintos hematófagos que parasitam o intestino delgado de cães, causando anemia hemorrágica (1). Filhotes são os mais acometidos devido a sua imaturidade imunológica, sendo frequentemente infectados via transmamária. Fêmeas parasitadas por *Ancylostoma* sp., mesmo quando os parasitos se encontram em estado hipobiótico, podem eliminar as larvas pelo leite, devido a sua reativação regular durante as duas últimas semanas da gestação (2).

Esse helminto apresenta potencial zoonótico, podendo desenvolver em Larva Migrans Cutânea em humanos, caracterizada por ser uma dermatite parasitária causada pela penetração e migração da larva no estrato epitelial da pele humana. Como o ser humano é considerado um hospedeiro acidental, as larvas não conseguem completar o seu ciclo biológico, permanecendo migrando na pele por semanas (3).

No Brasil, a larva migrans é uma zoonose muito comum principalmente em comunidades carentes (4). Estudos citam que a população canina é uma importante fonte de zoonoses com potencial de transmissão aos seres humanos, estando presente na maioria dos municípios brasileiros (5).

Trichuris sp. é popularmente conhecido como “verme-chicote” devido ao formato do parasito adulto, cuja parte anterior é fina, capilar e fica penetrada na parede do intestino grosso (2). Nos cães, a infecção geralmente é assintomática, porém em infecções com alta

carga parasitária pode causar episódios de diarreia, colite hemorrágica ou inflamação da mucosa do ceco (1).

Para a identificação dos parasitos foi realizada a análise coproparasitológica pelo método direto e o método de Willis-Mollay. O método direto tem objetivo pesquisar protozoários, ovos e larvas de helmintos, sendo baseado na realização de exame qualitativo direto. O procedimento consiste na deposição de uma gota de solução fisiológica ou lugol sobre uma lâmina de vidro, seguida pela adição de uma pequena quantidade de fezes com auxílio do bastão de vidro ou espátula de madeira (5). Por fim, a amostra é homogeneizada, recoberta com uma lamínula e analisada ao microscópio óptico até o aumento de 40x.

Já o método de Willis-Mollay, é utilizado para identificação de ovos leves de nematódeos, por meio do princípio de flutuação. Para sua realização, deve ser colocado de 2-5g de fezes no recipiente descartável e diluído em aproximadamente 20mL de solução hipersaturada de sal. Em seguida, a solução é filtrada e transferida para um tubo Falcon de 15mL até a formação de um menisco convexo, sobre o qual é colocada a lamínula (5). A amostra é deixada em repouso por 15 minutos, e depois a lamínula é retirada e colocada em uma lâmina para ser feita a leitura no microscópio óptico até o aumento de 40x.

Descrição do caso

No mês de março de 2026 o laboratório de doenças parasitarias (LADOP) da Universidade Federal de Uberlândia (UFU), recebeu duas amostras de fezes provenientes de cães atendidos no Hospital Veterinário da UFU, para processamento e análise.

O primeiro animal atendido era um cachorro da raça Pitbull, fêmea, com 2 meses de vida e proveniente de tutor. A paciente deu entrada em emergência devido a uma mordida na cabeça causada pela mãe e apresentava um quadro convulsivo, sendo necessária a internação. Durante o período da internação, foram observados episódios de êmese com presença de verme e conteúdo alimentar. Diante do quadro clinico, foi solicitado exame parasitológico. No LADOP foi realizado o método direto, no qual foram evidenciados ovos de *Toxocara* sp. e de *Ancylostoma* sp. Já no método de Willis-Mollay, observou-se presença de mais de dez ovos por campo de *Toxocara* sp. e de cinco a dez ovos por campo de *Ancylostoma* sp. Após o resultado das análises, foi instituído tratamento com vermífugo de amplo espectro.

O segundo animal era um cão sem raça definida (SRD), macho e com 15 anos de idade. O animal foi resgatado pela prefeitura sob suspeita de maus tratos, apresentando apatia, hiporexia, hematoquezia e infestação intensa de pulgas e carrapatos. Devido ao quadro clínico apresentado, foram solicitados diversos exames complementares para investigação das possíveis enfermidades, dentre eles, o exame coproparasitológico. No Laboratório de Doenças Parasitarias foi realizado o método direto, cujo resultado foi negativo. Entretanto, no método de Willis-Mollay foi evidenciada a presença de mais de dez ovos por campo de *Ancylostoma* sp. e de um a cinco ovos por campo de *Trichuris* sp. Após o diagnóstico, também foi indicado o uso de vermífugo de amplo espectro.

Discussão

A elevada carga parasitária observada no primeiro caso pode estar relacionada à baixa idade do cão, uma vez que filhotes apresentam maior susceptibilidade às infecções parasitárias devido a sua imunidade ainda imatura. Além disso, a presença de *Ancylostoma* sp. no filhote pode estar relacionada com transmissão transmamária, caso a mãe estivesse parasitada, embora isso não tenha sido confirmado. Esse tipo de transmissão favorece a infecção precoce e intensa, podendo acometer toda a ninhada (2). Já a presença de *Toxocara* sp. também representa um importante alerta para adoção de medidas preventivas, devido ao potencial zoonótico do parasito, uma vez que humanos podem ser acometidos acidentalmente por Larga Migrans Visceral e Larva Migrans Ocular.

Além disso, a presença de *Ancylostoma* sp. no ambiente representa risco tanto para outros animais quanto para seres humanos que entram em contato com as fezes contaminadas, podendo apresentar Larva Migrans Cutânea (2).

No segundo caso, a ocorrência de coinfecção por *Ancylostoma* sp. e *Trichuris* sp. pode estar relacionado ao estado debilitado do animal associado a elevada carga de ectoparasitos pode favorecer maior susceptibilidade a enfermidades, além de ser um animal idoso, com mais de 10 anos de idade, que já passa a ter uma imunidade mais precária (2). Além disso, as condições sanitárias inadequadas do ambiente, constituem um importante fator predisponente para essas infecções. Os sinais clínicos observados, como hematoquezia pode estar relacionada a ação hematófaga de *Ancylostoma* sp, e as infecções de *Trichuris* sp. por frequentemente apresentarem caráter subclínico, torna o exame coproparasitológico essencial para o diagnóstico.

O método de Willis-Mollay demonstrou maior eficiência e sensibilidade na detecção dos ovos de helmintos quando comparado ao método direto isolado, evidenciando sua importância na rotina laboratorial para detecção de parasitos (7). O método direto apresentou menor sensibilidade, principalmente no segundo caso, em que o resultado foi negativo e foi observada positividade no método de flutuação.

Conclusão

A partir dos casos relatados, conclui-se que as coinfecções parasitarias em cães possuem grande importância clínica tanto na medicina veterinária quanto na saúde pública, uma vez que os parasitos identificados possuíam potencial zoonótico. Além disso, foi evidenciado que cães filhotes e idosos possuem mais susceptibilidade a ter coinfecções parasitarias devido a sua imunidade mais fragilizada.

Também foi observado que o método Direto, quando utilizado isoladamente, apresenta menor sensibilidade em comparação ao método de Willis-Mollay, evidenciando a importância da associação de ambas as técnicas na análise coproparasitológica.

Dessa forma, medidas de controle parasitário, manejo sanitário adequado, conscientização dos tutores acerca helmintos com potencial zoonótico são fundamentais para reduzir a disseminação ambiental desses agentes e minimizar os riscos dentro do conceito de Uma Só Saúde.

Referências

1 - Taylor MA, Coop RL, Wall RL. Parasitologia Veterinária, 4 ed. Rio de Janeiro: Guanabara Koogan; 2017.

2 - Bowman DD. Georgis: parasitologia veterinária. 9 ed. Rio de Janeiro: Elsevier; 2010.

3 – Peruca LCB, et al. Larva migrans visceral e cutânea como zoonoses: revisão de literatura. Vet e Zootec. 2009;16(4):601-16.

4 - Heukelbach J, Heukelbach F, Oliveira FAS. Ectoparasitoses e saúde pública no Brasil: desafios para controle. Cad Saúde Pública. 2003;19(5)

5 - Soto FMR, Ferreira F, Pinheiro SR, Nogari F, Rissetto MR, Souza O, et al. Pesquisa sobre posse responsável de cães e zoonoses junto à população no município de Ibiúna-

SP. In: Anais do Congresso Latino-Americano do Bem-Estar Animal; 2000; São Paulo, Brasil. São Paulo: Associação Humanitária de Proteção e Bem-Estar Animal; 2000. p. 20-32.

6 - Hoffmann RP. Diagnóstico de parasitismo veterinário. Porto Alegre: Sulina; 1987. 156 p.

7 - Táparo CV, Perri SHV, Serrano ACM, Ishizaki MN, Costa TP DA, Amarante AFT DO, Bresciani KDS. Comparação entre técnicas coproparasitológicas no diagnóstico de ovos de helmintos e oocistos de protozoários em cães. Rev Bras Parasitol Vet. 2006;15(1):1-5.

Relato De Caso: Dermatopatia Imunomediada Em Cão SRD com Uveíte e Úlcera Corneana – Exclusão De Lúpus E Resposta À Corticoterapia

Jhessica Nicole dos Reis Bruno

Maysa Bonades Marcondes

Resumo

O presente resumo aborda a importância do diagnóstico diferencial em dermatopatias caninas com prurido intenso e automutilação, destacando a necessidade de distinguir doenças imunomediadas como lúpus eritematoso sistêmico (LES) de infecções bacterianas secundárias. O objetivo do trabalho foi descrever a condução clínica de um paciente canino com lesões eritematosas, edematosas, crostas purulentas, hiperpigmentação em membros torácicos e acometimento mucocutâneo (lábios, narinas, pálpebras, vulva, prepúcio e ânus). A metodologia consistiu em exame físico, coleta de sangue para descartar LES (resultado negativo) e citologia das lesões, aguardando resultado. Como tratamento empírico, instituiu-se antibioticoterapia oral (Petsporin 300 mg a cada 12h/21 dias), anti-inflamatório (Mellis Vet 2 mg/dia/2 dias), imunomodulador (Promun Dog 2 g/dia/30 dias), protetor gástrico (Ograx 1 cápsula/dia/30 dias) e shampoo de clorexidina tópico a cada 12h. Os resultados obtidos até o momento indicaram ausência de anticorpos antinucleares (LES descartado), enquanto a citologia permanece pendente, sem significado estatístico por se tratar de relato de caso único. As principais conclusões apontam que a piodermite superficial é a principal suspeita, porém a automutilação facial e a distribuição das lesões sugerem doença pruriginosa de base não controlada; recomenda-se contenção mecânica (colar elizabetano), antipruriginosos específicos e reavaliação a cada 10 dias, além de aguardar a citologia para confirmar o agente e ajustar a terapia.

Palavras-chave:Fluoresceína positiva; Prurido intenso; Síndrome uveodermatológica

Introdução

As dermatopatias que acometem a região de junção mucocutânea em cães representam desafio diagnóstico significativo na rotina veterinária. Lesões envolvendo lábios, narinas, pálpebras, região genital e ânus, associadas a prurido intenso e automutilação, podem sugerir doenças imunomediadas como o lúpus eritematoso sistêmico (LES), o pênfigo foliáceo ou dermatites alérgicas

graves. O LES, em particular, cursa com manifestações cutâneas e sistêmicas, sendo confirmado por meio de testes sorológicos como a pesquisa de anticorpos antinucleares (FAN) (MUELLER, 2018). Entretanto, infecções bacterianas secundárias, como a piodermite superficial, frequentemente se sobrepõem a essas condições, agravando o quadro e dificultando a identificação da causa primária (SCOTT et al., 2017). A citologia das lesões é ferramenta essencial para orientar a terapia antimicrobiana e evitar o uso empírico inadequado de antibióticos. Diante do exposto, os objetivos deste relato foram: descrever um caso canino com dermatopatia pruriginosa e automutilação facial, com lesões em mucosas e pele; descartar o diagnóstico de LES por meio de exame sanguíneo; e estabelecer tratamento empírico enquanto se aguarda o resultado da citologia para confirmar a suspeita de piodermite superficial.

Material e Métodos

O presente relato de caso baseou-se no atendimento clínico de um paciente canino, sem raça definida (SRD), atendido no ano de 2022 em clínica veterinária particular. Realizou-se anamnese detalhada e exame físico completo, com ênfase nas lesões cutâneas (face, membros torácicos, regiões mucocutâneas de lábios, narinas, pálpebras, vulva/prepúcio e ânus) e na avaliação oftalmológica. Para avaliação da integridade corneana, aplicou-se o teste de fluoresceína (fluoresceína sódica a 1% instilada no fórnice conjuntival, seguida de observação sob luz azul de Wood), conforme técnica descrita por Slatter (2005). O exame evidenciou retenção do corante na superfície corneana, compatível com úlcera epitelial. Não foi realizada aferição da pressão intraocular por ausência de tonômetro e limitação técnica do examinador. A suspeita inicial de lúpus eritematoso sistêmico (LES) foi investigada por meio de coleta de sangue venoso (3 mL em tubo sem anticoagulante) e pesquisa de anticorpos antinucleares (FAN) pela técnica de imunofluorescência indireta, realizada em laboratório de referência, seguindo protocolo estabelecido por Smee et al. (2015). Para elucidação da dermatopatia, coletou-se material das lesões cutâneas com crostas purulentas por impressão direta (“imprint”) e swab estéril; as lâminas foram coradas pelo método de Romanowsky (Panótico Rápido®) e examinadas em microscópio óptico com aumento de 1000× com imersão, conforme Mendes et al. (2018). O tratamento inicial instituído para uveíte e úlcera corneana consistiu em ciprofloxacino oftálmico (1 gota a cada 6 horas) e anti-inflamatório não esteroidal (Still – dipirona? na ausência de clareza, optou-se por AINE sistêmico ou tópico, conforme histórico). Diante da resposta insuficiente, introduziu-se corticoide oral (não especificado) a partir do qual se observou melhora clínica significativa. Para as lesões cutâneas, aguardava-se o resultado da citologia para confirmar ou afastar piodermite superficial, momento em que foi

instituído tratamento empírico com antibiótico sistêmico (Petsporin 300 mg via oral a cada 12 horas por 21 dias), meloxicam (Mellis Vet 2 mg/dia por 2 dias), imunomodulador (Promun Dog 2 g/dia por 30 dias), protetor gástrico (Ograx 1 cápsula/dia por 30 dias) e shampoo de clorexidina a 2% nas áreas afetadas a cada 12 horas. O tutor foi orientado a retornar a cada 10 dias para reavaliação. O caso foi documentado seguindo as diretrizes para relatos de caso em medicina veterinária (Gagnier et al., 2013). Referências: SLATTER, D. Fundamentos de Oftalmologia Veterinária. 3. ed. Rio de Janeiro: Elsevier, 2005; SMEE, N. M. et al. Antinuclear antibody testing in dogs with suspected systemic lupus erythematosus. J Vet Intern Med, v. 29, n. 3, p. 856-861, 2015; MENDES, R. P. et al. Citologia cutânea na dermatologia veterinária: técnica e interpretação. Braz J Vet Pathol, v. 11, n. 2, p. 45-52, 2018; GAGNIER, J. J. et al. The CARE guidelines: consensus-based clinical case reporting guideline development. BMJ Case Rep, 2013.

Resultados e Discussão

Os exames laboratoriais revelaram resultado negativo para anticorpos antinucleares (FAN), afastando o diagnóstico de lúpus eritematoso sistêmico (LES). Este achado é relevante, pois o diagnóstico definitivo de LES requer a associação de sinais clínicos compatíveis com sorologia positiva (Smee et al., 2007), e o FAN apresenta alta sensibilidade, porém baixa especificidade, podendo ocorrer títulos baixos em outras doenças (Vetlexicon, 2023). A exclusão do LES direcionou a suspeita para outras doenças imunomediadas, como pênfigo foliáceo (PF) ou síndrome uveodermatológica (SUD). O PF é a doença cutânea autoimune mais comum em cães, frequentemente afetando face e pavilhões auriculares (Abordagem do pênfigo foliáceo em cães, 2022), com relatos inclusive em animais SRD (Moreira et al., 2023). A SUD, embora mais descrita em raças como Akita, cursa com uveíte bilateral e lesões cutâneas associadas (Fonseca-Alves et al., 2014).

O teste de fluoresceína foi positivo, evidenciando ulceração corneana, conforme técnica descrita por Gelatt (2014) e Slatter (2005). A associação de uveíte e úlcera corneana com dermatopatia pruriginosa em um cão SRD é incomum. O tratamento com ciprofloxacino oftálmico está em conformidade com a literatura, que aponta fluoroquinolonas como opção para úlceras de córnea (Araújo et al., 2020), especialmente quando há risco de infecção bacteriana secundária.

Do ponto de vista terapêutico, o tratamento inicial com Still (dipirona) promoveu efeito analgésico, mas a resposta clínica significativa só foi alcançada após a introdução de corticoide oral. A resposta satisfatória à corticoterapia é descrita tanto no PF (Balda et al., 2008), com prednisona ou prednisolona na dose de 1 a 3 mg/kg/dia, quanto na SUD (Fonseca-Alves et al., 2014). A melhora concomitante das lesões cutâneas e oculares reforça a hipótese de etiologia imunomediada.

Foram identificadas duas limitações importantes no presente caso. A primeira foi a não aferição da pressão intraocular (PIO), procedimento essencial em todo paciente com uveíte para exclusão de glaucoma secundário, conforme preconizado por Gelatt (2014). A SUD, quando diagnosticada tardiamente, pode resultar em cegueira permanente (Fonseca-Alves et al., 2014). A segunda foi o não processamento do resultado da citologia cutânea, que seria fundamental para confirmar ou afastar piodermite superficial secundária. O diagnóstico citológico de piodermite requer a presença de neutrófilos degenerados associados a cocos intra e extracelulares, sendo o agente mais prevalente o Staphylococcus pseudintermedius (Sá et al., 2018).

Apesar das limitações, os achados clínicos lesões mucocutâneas simétricas, prurido intenso, automutilação facial, uveíte e ulceração corneana, associados à exclusão de LES e à resposta positiva ao corticoide oral são altamente sugestivos de uma dermatopatia imunomediada, como pênfigo foliáceo ou síndrome uveodermatológica. A raça SRD não impede tais diagnósticos, que devem ser considerados mesmo em animais sem predisposição racial (Souza, 2022).Por fim, recomenda-se que, em casos futuros, sejam realizados: biópsia cutânea para histopatologia, cultura e antibiograma das lesões, tonometria em todo paciente com uveíte, e seguimento com corticoide oral em doses imunossupressoras, monitorando-se efeitos adversos. O presente relato contribui para a literatura ao descrever uma apresentação atípica de doença imunomediada em cão SRD, alertando clínicos para a importância de não descartar tais hipóteses com base apenas na raça.

Conclusão

A exclusão do lúpus eritematoso sistêmico ocorre por meio da pesquisa negativa de anticorpos antinucleares. A associação de lesões mucocutâneas, prurido intenso, automutilação facial, uveíte e ulceração corneana em paciente SRD corrobora a suspeita de pênfigo foliáceo ou síndrome uveodermatológica. A resposta clínica significativa ocorre apenas após a introdução do corticoide oral. O anti-inflamatório não esteroidal isolado mostra-se insuficiente. A ausência da aferição da pressão intraocular limita a avaliação oftalmológica completa. O resultado da citologia cutânea permanece pendente para confirmação ou exclusão de infecção bacteriana secundária. Doenças imunomediadas devem ser consideradas em cães sem raça definida. O diagnóstico definitivo exige exames complementares como biópsia, tonometria e citologia. O tratamento instituído mostra-se racional, porém requer seguimento rigoroso e ajustes conforme os resultados dos exames.

Referências

Slatter D. Fundamentos de Oftalmologia Veterinária. 3ª ed. Rio de Janeiro: Elsevier; 2005.

Smee NM; Harkin KR; Wilkerson MJ. Measurement of serum antinuclear antibody titer in dogs with and without systemic lupus erythematosus: 120 cases (1997–2005). Journal of the American Veterinary Medical Association. 2007;230(8):1180-1183.

Vetlexicon. Anti-nuclear antibody in Dogs (Canis). 2023.

Balda AC; Otsuka M; Larsson CE. Pênfigo foliáceo canino: estudo retrospectivo de 43 casos clínicos e terapia (2000-2005). Pesquisa Veterinária Brasileira. 2008.

Moreira GC; et al. Pênfigo foliáceo em cão: relato de caso. PUC Minas; 2023.

Fonseca-Alves CE; Rocha NS; Oliveira KD. Síndrome uveodermatológica canina: revisão de literatura. Revista de Ciência Veterinária e Saúde Pública. 2014;1(2):125-134.

Gelatt KN. Veterinary Ophthalmology. 5ª ed. Wiley-Blackwell; 2014.

Araújo AM; et al. Úlcera de córnea em canino: relato de caso. Anais da Mostra de Iniciação Científica (CONGREGA). 2020;16:235-239.

Sá I; et al. Aspectos epidemiológicos e microbiológicos da espécie Staphylococcus pseudintermedius nas piodermites caninas: uma revisão da literatura. UFMG; 2018.

Souza ILG. Pênfigo foliáceo em cão: relato de caso [Trabalho de Conclusão de Curso]. Universidade Federal de Uberlândia (UFU); 2022.

Zoetis. Interpretação do exame citológico da pele. Biblioteca Zoetis.

Relato de caso: diagnóstico terapêutico e através de radiografia torácica de broncomalácia em um paciente canino

Luísa Stopa Ramos, Jaislane Bastos Braz, Danuta Pulz Doiche, Julia de Rizzo Lavandoski, Giovana Bazzo Cavassani e Ana Vitória Gazeta Ferro.

Resumo:
A broncomalácia canina é uma síndrome clínica que se tornou um importante diagnóstico diferencial em casos de insuficiência respiratória. Seu diagnóstico é feito através da broncoscopia, entretanto, não são todos os pacientes que têm acesso à esse método diagnóstico por fatores técnicos ou econômicos. Dessa forma, o relato escolhido é sobre um caso de um paciente da espécie canina atendido no setor de Clínica Médica de Pequenos Animais do Hospital Governador Laudo Natel da Universidade Estadual Júlio de Mesquita Filho, campus de Jaboticabal. O relato traz como foi feito o diagnóstico de forma terapêutica e através da radiografia torácica, além do tratamento e o uso do montelucaste de sódio.

Palavras-chave: cão; colapso; bronquial.

Introdução

A broncomalácia canina (BMC) pode ser definida como uma síndrome clínica causada pelo colapso estático ou dinâmico de um ou mais segmentos ou subsegmentos bronquiais devido à uma fragilidade na parede composta por cartilagem, a qual perde sua integridade, rigidez e função (1-2). Recentemente vem se tornando um importante diagnóstico diferencial em pacientes com sinais clínicos de insuficiência respiratória, mostrando também os desafios para seu diagnóstico e terapêutica (1-3, 5). Sua etiologia de forma isolada na medicina veterinária ainda não é tão conhecida, mas há suposições nos casos em que ocorre de forma secundária à outras comorbidades, como por exemplo, colapso traqueal (5-6).

Um estudo que realizou broncoscopia em 115 cães, mostrou que 50% deles apresentavam algum colapso na via respiratória, sendo que destes a maioria eram idosos, de pequeno porte e com escore de condição corporal (ECC) de sobrepeso (6-7/9) ou obesidade (8-9/9). Os autores relatam que a radiografia teve sensibilidade diagnóstica de 50-55% para colapso em traqueia cervical, brônquios lobares cranial esquerdo e caudal direito (4). O artigo e a literatura reforçam que o diagnóstico de broncomalácia tem como padrão ouro a broncoscopia, entretanto, na rotina não são todos os lugares e tutores que possuem a disponibilidade técnica e/ou financeira para sua realização (4,6).

Tendo isso em vista, o presente relato pretende apresentar um caso em que a radiografia torácica juntamente do diagnóstico terapêutico foram utilizados na estabilização clínica de um paciente canino que chegou ao Hospital Governador Laudo Natel da Universidade Estadual Júlio de Mesquita Filho, campus de Jaboticabal.

Descrição do caso

O paciente era da espécie canina, uma fêmea de 15 anos, sem raça definida (SRD), de porte pequeno, ECC 9/9, com peso corporal de 13,6Kg e não castrada. Chegou ao hospital (D0) cianótica e dispneica com a queixa de crises de tosses improdutivas há mais de 3 meses. Já havia passado por outros 3 colegas, mas até então não tinham um diagnóstico e estava fazendo uso contínuo há mais de 2 meses de prednisolona (0.2mg/Kg SID), codeína (1mg/Kg TID) e broncodilatadores via inalatória no momento das crises. De primeira abordagem foi feita a oxigenoterapia e foi administrado Butorfanol 0.3mg/Kg IM para a estabilização da paciente. No exame físico apresentava padrão respiratório restritivo, taquipneia, mucosas cianóticas, sibilos em ausculta pulmonar, tosses improdutivas e na ausculta cardíaca tinha sopro grau III/VI foco em mitral e bulhas normorrítmicas.

De exames complementares foram realizados hemograma, bioquímicos, ecocardiograma e radiografia torácica (LLD, LLE e VD) após estabilização da paciente. Nos exames de sangue apresentou leucocitose por neutrofilia (14mil uL), ALT (248 UL) e FA (992 UL) aumentadas. No ecocardiograma foi identificado uma degeneração de valva mitral com regurgitação leve, mas sem repercussão hemodinâmica e estrutural, sendo assim classificada como um paciente B1. Já com a radiografia durante um episódio de tosse foi possível visualizar na LLE que se tratava de um possível quadro de broncomalácia devido a identificação do colabamento na porção de transição entre a carina e os brônquios principais, além disso apresentava padrão pulmonar bronquial a alveolar, indicando a cronicidade do quadro (Figura 1).

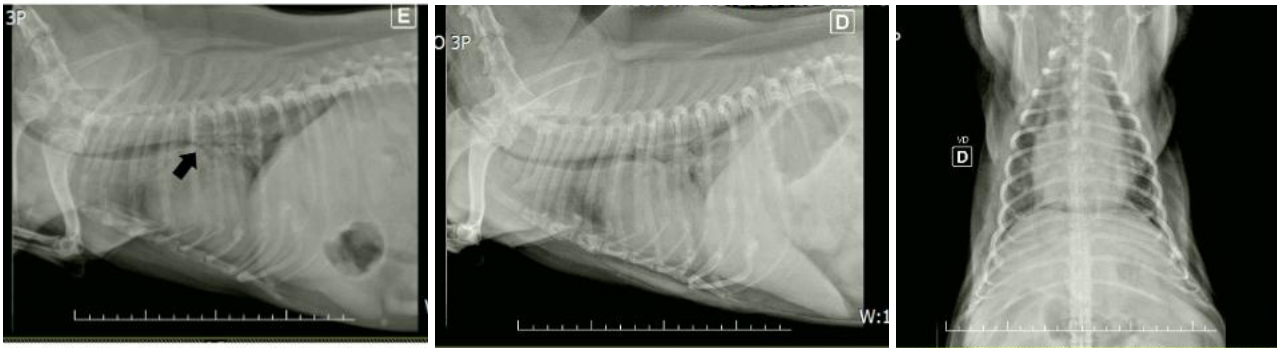

Figura 1. Radiografia torácica. Seta(⬆) sinaliza o colapso bronquial em LLE.

Para tratamento domiciliar foi receitado inalação com solução fisiológica NaCl 0.9% (5mL TID 30d), codeína (1mg/Kg VO TID 30d), uso inalatório de 25 mcg de salmeterol + 125 mcg de fluticasona (2 borrifadas BID/SID 30d), montelucaste de sódio (1mg/Kg VO SID 30d), colágeno tipo II não desnaturado (20mg/cão VO SID 30d) e foi feito o desmame

da prednisolona. Além disso, a paciente passou por consulta com o setor de Nutrição Clínica para programa de perda de peso de 1-2% do peso inicial por semana, para assim evitar perda de massa muscular, tendo como peso meta 10,8Kg.

No D30 a paciente retornou e havia perdido 700g, tutores relataram melhora de 80% das tosses, as quais ficaram mais espaçadas e menos intensas, estava conseguindo dormir uma noite inteira e muito mais ativa durante o dia. Os exames de sangue foram repetidos e a paciente já não apresentava mais neutrofilia, ALT e FA aumentadas. O tratamento anterior foi mantido.

Com 60 dias após a primeira consulta, a paciente havia perdido mais 800g de peso corporal e continuava com a mesma melhora clínica do D30. De tratamento foi mantido o uso inalatório de 25 mcg de salmeterol + 125 mcg de fluticasona (2 borrifadas a cada 48h), montelucaste de sódio (1mg/Kg VO SID), colágeno tipo II não desnaturado (20mg/cão VO SID). Durante esses dois meses apresentou um único episódio de crise de tosse, o qual foi controlado adicionando a inalação, codeína e prednisolona (0.5mg/Kg VO BID 5d).

Discussão

Os achados de neutrofilia e aumento de ALT e FA no exame de sangue podem ser justificados devido ao uso prolongado da prednisolona (7-8), visto que não se sabe ainda se a broncomalácia ocasiona ou tem como consequência o aumento da resposta inflamatória (4-5). Com relação ao tratamento clínico escolhido, foi de acordo com a literatura, a qual indica o mesmo feito em casos de colapso de traqueia: broncodilatadores, antitussígenos, anti-inflamatórios e colágeno tipo II não desnaturado (5). No caso do montelucaste de sódio, este tem uso off-label na pneumologia veterinária e tem como funcionalidade o bloqueio dos receptores CysLT1 dos leucotrienos, modulando assim a resposta inflamatória crônica, broncoconstrição, recrutamento de eosinófilos e produção de muco (9).

Por mais que no relato não tenha sido feita a broncoscopia citada na literatura (1-6), a radiografia torácica durante um momento de tosse aumentou a sensibilidade diagnóstica (5), mesmo o colapso bronquial podendo ser dinâmico e com isso ter falsos negativos (5-6). Além disso, o animal respondeu positivamente ao tratamento, mas não parou 100% com as tosses, o que reforçou o diagnóstico.

Conclusão

O caso reflete a importância da radiografia torácica e do diagnóstico terapêutico para broncomalácia quando não se tem disponível a broncoscopia, visto que a medicina veterinária exige que o profissional saiba lidar com diferentes realidades estruturais e econômicas.

Referências

1. Adamama-Moraitou KK, Pardali D, Day MJ, Prassinos NN, Kritsepi-Konstantinou M, Patsikas MN et al. Canine bronchomalacia: A clinicopathological study of 18 cases diagnosed by endoscopy. The Veterinary Journal, v. 191, p. 261–266, 2012.
2. Reineroa, C. R.; Masseaub, I. Lower airway collapse: Revisiting the definition and clinicopathologic features of canine bronchomalacia The Veterinary Journal, v. 273, 2021.
3. Silva IAC, França TMJ, Bueno GM, Dias CB, Xavier ICP, Salles JA et al. Broncomalácia em cão: um diagnóstico diferencial. Pubvet, v. 19, n. 12, p. 1-9, 2025.
4. Johnson, L. R.; Pollard, R. E. Tracheal Collapse and Bronchomalacia in Dogs: 58 Cases. Journal of Veterinary Internal Medicine, v. 24, n. 2, p. 298–305, 2010.
5. Ferian, P. E.; Carneiro, R. A. Broncomalácia em cães - relato de dois casos. Clínica Veterinária, n. 108, p. 62-68, 2014.
6. Bottero E, Bellino EC, De Lorenzi D, Ruggiero P, Tarducci A, D'Angelo A. Clinical Evaluation and Endoscopic Classification of Bronchomalacia in Dogs. Journal of Veterinary Internal Medicine, v. 27, p. 840–846, 2013.
7. Lee, S.; Park, S.; Cheon, B.; Kim, H. W.; Yu, D.; Choi, J. Body weight, blood pressure, and systemic changes following low-dosage prednisolone administration in dogs. American Journal of Veterinary Research, v. 78, n. 9, 2017.
8. Ekstrand, C.; Pettersson, H.; Gehring, R.; Hedeland, M.; Adolfsson, S.; Lilliehöök, I. Prednisolone in Dogs-Plasma Exposure and White Blood Cell Response. Front Vet Sci, 2021.
9. Fadel, C.; Łebkowska-Wieruszewska, B.; Lisowski, A.; Serih, F.; Poapolathep, A.; Giorgi, M. Exploring montelukast in dogs: A preliminary pharmacokinetic study following oral administration under fasted and fed conditions. The Veterinary Journal, v. 307, 2024.

Relato de Caso: Insuficiência Pancreática Exócrina Associada à Hepatomegalia em um Cão da Raça Pastor Alemão

Autores: Yasmin Gabriele Alves Rodrigues, Ana Julia Sampaio, Aila Ribeiro Machado, Mariana Da Costa Andrade, Mauro Henrique Bueno De Camargo.

Resumo: A Insuficiência Pancreática Exócrina (IPE) é uma síndrome causada pela secreção inadequada das enzimas digestivas pancreáticas. O presente trabalho tem como objetivo relatar o diagnóstico de IPE em um canino, macho, da raça Pastor Alemão, de 3 anos de idade, com histórico de emagrecimento progressivo e diarreia intermitente, havendo suspeitas clínicas de colangiohepatite e hemoparasitose. Aos exames laboratoriais, o paciente apresentou elevação da enzima hepática ALT (225,0 U/L) e trombocitopenia moderada a severa (96.000/µL), com teste rápido negativo para *Ehrlichia canis*. O exame ultrassonográfico revelou intensa hepatomegalia com bordos arredondados, sugestiva de hepatopatia, não sendo possível avaliar o pâncreas devido à presença de artefato de reverberação gasosa no trato intestinal. Diante da predisposição racial e dos sinais clínicos, optou-se pela dosagem sérica de Tripsina Imunorreativa Canina (TLI), que apresentou resultado < 1,0 mcg/L, confirmando o diagnóstico definitivo de Insuficiência Pancreática Exócrina. Foi prescrito tratamento com reposição enzimática sendo: Pancreatina (25.000 UI), administrada a cada refeição. Conclui-se que os sinais clínicos gastrointestinais somados a achados como hepatomegalia e trombocitopenia exigem uma investigação diagnóstica ampla, sendo a dosagem de cTLI fundamental para a detecção da IPE, permitindo a instituição precisa da terapia de reposição.

Palavras-chave: Atrofia acinar pancreática; Tripsina imunorreativa; Má absorção; Esteatorreia; Disbiose intestinal.

Introdução: A Insuficiência Pancreática Exócrina (IPE) é caracterizada pela deficiência na secreção de enzimas digestivas pancreáticas, resultando em falhas na digestão e consequente má absorção de nutrientes (1,2). A atrofia acinar pancreática (AAP) é a principal causa da IPE grave em cães, sendo uma patologia com forte predisposição na raça Pastor Alemão (1,3). O diagnóstico definitivo é realizado por meio da dosagem da imunorreatividade semelhante à tripsina canina (cTLI), considerada padrão-ouro, sendo que valores inferiores a 2,5 µg/L confirmam a doença (1,2). Alterações secundárias, como disbiose intestinal e alterações hepáticas, podem estar presentes e complicar o quadro (4,5). O presente trabalho objetivou relatar o diagnóstico laboratorial e ultrassonográfico de IPE em um cão da raça Pastor Alemão, ressaltando a importância da cTLI na confirmação diagnóstica.

Descrição do Caso: Foi atendido no Hospital Veterinário da UEM – Umuarama – PR, um cão da raça Pastor Alemão, macho, de 3 anos de idade, pesando 25,4kg., com histórico clínico de emagrecimento progressivo, polifagia e episódios de diarreia intermitente. Foram solicitados exames laboratoriais para avaliação hematológica, hepática e renal, onde observou-se elevação da enzima hepática ALT (225,0 U/L; referência: 0-102,0 U/L) e leve aumento de Creatinina (1,6 mg/dL; referência: 0,5-1.4 mg/dL). O Plaquetograma indicou

trombocitopenia moderada (96.000/µL; referência: 200.000-500.000/µL). Realizou-se teste rápido imunocromatográfico para detecção de anticorpos IgG de *Ehrlichia canis*, o qual foi não reagente. O exame ultrassonográfico abdominal revelou intensa hepatomegalia com bordos arredondados, sugestiva de hepatopatia ou processo inflamatório sistêmico. Não foi possível a visualização do pâncreas devido a um artefato de reverberação causado por grande quantidade de conteúdo gasoso intestinal. Tendo em vista a raça, histórico de perda de peso e gases intestinais, foi solicitada a dosagem de Tripsina Imunorreativa Canina (cTLI), que apresentou resultado < 1,0 mcg/L (referência: 5,20 a 45,20 mcg/L), confirmando o diagnóstico de IPE. Instituiu-se tratamento de reposição enzimática com Pancreatina (25.000 UI) junto a cada refeição.

Discussão: A ocorrência de IPE no paciente deste relato está de acordo com a literatura científica, que aponta os Pastores Alemães como a raça mais predisposta devido a fatores genéticos ligados à atrofia acinar (1,3). O emagrecimento progressivo, a polifagia e a diarreia observados são manifestações clássicas da síndrome de má digestão decorrente da deficiência de enzimas pancreáticas (2,6). O achado ultrassonográfico de intensa presença de gases, impedindo a visibilização do pâncreas é frequente em cães com IPE e ocorre devido à fermentação e ao supercrescimento bacteriano secundário no intestino (Disbiose) (1,4). A hepatomegalia e a elevação de ALT podem estar associadas a uma hepatopatia concomitante, e embora alterações da microbiota intestinal sejam descritas em cães com IPE, não foi possível estabelecer relação causal direta neste caso (5,7). A trombocitopenia moderada a severa indicava possibilidade de comorbidade infecciosa concomitante; contudo, a elucidação do quadro absortivo ocorreu de forma precisa com a dosagem de cTLI < 1,0 mcg/L, que é altamente sensível e específica (7). O tratamento com Pancreatina (25.000 UI) em cada refeição visou repor a atividade enzimática, sendo o protocolo de eleição mais eficaz para reverter o desequilíbrio nutricional, controlar a diarreia e estabilizar o escore corporal (1,6).

Conclusões: Conclui-se que a dosagem sérica de TLI constitui o método diagnóstico definitivo para Insuficiência Pancreática Exócrina. O caso evidencia que a síndrome de má digestão e o supercrescimento bacteriano secundário inerentes à IPE podem causar grande acúmulo de gases intestinais que podem estar associadas a alterações hepáticas, como aumento de ALT e hepatomegalia.

1. Westermarck E; Wiberg M. Exocrine pancreatic insufficiency in the dog: historical background, diagnosis, and treatment. Topics in Companion Animal Medicine. 2012;27(3):96-103

2. Valentim KM; Alberto MLV; Lago ERP; Alves JDS; Varzim FLSB. Insuficiência pancreática exócrina: relato de caso. Revista de Educação Continuada em Medicina Veterinária e Zootecnia. 2016;14(3):42-48.

3. Batchelor DJ; Noble PJM; Cripps PJ; Taylor RH; McLean L; Leibl MA; et al. Breed associations for canine exocrine pancreatic insufficiency. Journal of Veterinary Internal Medicine. 2007;21(2):207-214.

4. Oliveira VV. Perfil do alimento e variáveis nutricionais e intestinais de cães com insuficiência pancreática exócrina [Dissertação de Mestrado]. São Paulo: Universidade de São Paulo; 2022.

5. Guarín Patarroyo C; Sánchez Cuervo FR. Insuficiência pancreática exócrina (IPE) en canina. Revista Logos, Ciencia & Tecnología. 2013;5(1):84-96.

6. Silva AK. Insuficiência Pancreática Exócrina [Relatório de Estágio Curricular Supervisionado]. Araguaína: Universidade Federal do Tocantins; 2015.

7. Barros MB; Lázaro MA; Senhorello ILS. Insuficiência pancreática exócrina em cão: Relato de caso. Pubvet. 2022;16(6):1-8.

Relato de Caso: Manejo Anestésico em Tatu-mulita (*Dasypus hybridus*) para Caudectomia Parcial.

AUTORES:

Joara Tyczkiewicz da Costa – discente de Medicina Veterinária, Universidade Federal de Pelotas, RS

Thais Bandiera – discente de Medicina Veterinária, Universidade Federal de Pelotas, RS

Vitória Ramos de Freitas – doutoranda em Medicina Veterinária, Universidade Federal de Pelotas, RS

Pedro Nickel– discente de Medicina Veterinária, Universidade Federal de Pelotas, RS

Rafaela Amestoy de Oliveira – residente em Anestesiologia Veterinária, Universidade Federal de Pelotas, RS

Marlete Brum Cleff – profª. drª. em Clínicas Veterinárias, Universidade Federal de Pelotas, RS

Resumo:

O tatu-mulita (*Dasypus hybridus*) é uma espécie encontrada nos estados do Rio Grande do Sul e Santa Catarina, Brasil. Por ser uma espécie regional e que enfrenta declínio populacional, os relatos abordando procedimentos anestésicos na espécie são escassos. Assim,tem-se como objetivo relatar o manejo anestésico em um tatu-mulita para procedimento de caudectomia parcial em decorrência de fratura da cauda por atropelamento. A metodologia incluiu pré-medicação com cetamina (10 mg/kg) e midazolam (0,4 mg/kg) por via intramuscular. A indução e manutenção foram feitas com isoflurano (CAM 0,2 a 0,8%) sob máscara facial em circuito sem reinalação de gases. Realizou-se monitoração multiparamétrica da frequência cardíaca e respiratória, SpO2, e temperatura, enfrentando as limitações técnicas pela inviabilidade de intubação orotraqueal e acesso venoso do animal. Como reforço analgésico, aplicou -se bloqueio infiltrativo local entre as placas dérmicas da cauda com lidocaína e bupivacaína. O protocolo dissociativo associado ao agente inalatório e bloqueios locais demonstrou-se seguro e eficaz para a espécie, garantindo estabilidade transoperatória e recuperação sem intercorrências.

Palavras chave: Anestesia; silvestres; analgesia.

Introdução

O tatu-mulita (*Dasypus hybridus*) pertence à família Dasypodidae e a ordem Cingulata, sendo caracterizado por seu porte pequeno, pesando em média 1,5 kg e apresentando sete escudos dérmicos (1). No Brasil, é encontrado nos biomas Mata Atlântica e Pampa, nos estados do Rio Grande do Sul (RS) e Santa Catarina (SC) e atualmente, a espécie é ameaçada pela caça ilegal em função da apreciação cultural da carne do tatu no RS, perda de habitat pela urbanização e atropelamento em rodovias (2, 3).

A principal diferença entre a medicina de animais silvestres e domésticos está relacionada aos métodos de manejo e contenção, sejam estes físicos ou farmacológicos (4). Além disso, a monitorização dos parâmetros vitais nessas espécies representa um desafio, uma vez que a maioria dos equipamentos disponíveis foram desenvolvidos para animais domésticos. No caso do tatu-mulita, por se tratar de uma espécie regional ameaçada e pouco estudada, a literatura abordando a anestesia na espécie é escassa (3).

Dessa forma, este relato tem como objetivo descrever o manejo anestésico

realizado em um tatu-mulita para o procedimento de caudectomia parcial necessário em decorrência de fratura por atropelamento, contribuindo com informações a respeito da anestesia, analgesia e monitoração na espécie.

Relato de caso:

Um macho de tatu-mulita (Dasypus hybridus), adulto, pesando 1,8 Kg foi recebido pelo Núcleo de Recuperação da Fauna Silvestre da Universidade Federal de Pelotas (NURFS - UFPel) com histórico de atropelamento. Ao exame físico, o paciente estava alerta e apresentava lesões nos membros devido ao trauma. A radiografia evidenciou fratura completa, simples e transversa na porção caudal da 10ª vértebra coccígea com perda óssea parcial. Diante do laudo radiológico e devido ao animal apresentar indícios de automutilação, foi indicada a caudectomia parcial, como forma de tratamento, priorizando o bem-estar animal.

O protocolo de pré-medicação incluiu cetamina (10 mg/kg) e midazolam (0,4 mg/kg), ambos fármacos administrados via intramuscular. A sedação obtida foi moderada e o paciente não apresentou resistência à manipulação. Uma hora antes do procedimento, o animal recebeu tramadol (2 mg/kg) e dipirona (25 mg/kg).

Procedeu-se com a indução e manutenção anestésica, feitas com isoflurano diluído em oxigênio (2 L/min), fornecidos por meio de vaporizador calibrado e máscara facial conectada a um circuito sem reinalação de gases do tipo Baraka. Os valores da CAM do agente anestésico inalatório durante o procedimento variaram de 0,2 a 0,8%.

Como forma de analgesia, optou-se por realizar uma anestesia infiltrativa no local da incisão, entre as placas dérmicas ao redor da circunferência da cauda, utilizando lidocaína 1% e bupivacaína 0,25%, totalizando 1 mL.

A monitorização dos parâmetros vitais, durante o procedimento, foi realizada com o auxílio do monitor multiparamétrico. Para a monitoração da FC e traçado eletrocardiográfico foi utilizado o ECG, posicionados nos interdígitos dos membros torácicos e na prega cutânea próximo ao joelho esquerdo. A saturação periférica de oxigênio na hemoglobina (SpO2) foi mensurada usando o oxímetro de pulso, posicionado no membro pélvico direito. A FR foi mensurada pela observação dos movimentos respiratórios torácicos do animal e a temperatura através da utilização do termômetro por via retal.

Ao todo, o procedimento teve duração de 30 minutos e ao término da cirurgia o isoflurano foi desligado e foi administrado 0,2 mg/kg de meloxicam via intramuscular para complementar a analgesia pós-operatória. Depois, o paciente foi encaminhado para o seu recinto e mantido em observação até sua completa recuperação.

Discussão

A escolha da medicação pré-anestésica e doses utilizadas seguiu o descrito por Massone (6) uma vez que, por se tratar de uma intervenção pouco cruenta, a associação de cetamina e midazolam mostrou-se eficiente. A cetamina é amplamente empregada na anestesia dissociativa de animais silvestres por estimular o sistema cardiovascular e promover mínima depressão respiratória (7).

A intubação orotraqueal do tatu-mulita é inviável em função das limitações anatômicas da espécie, como a mínima abertura oral e difícil acesso à glote (5). Além disso, nesse caso, a obtenção de acesso venoso foi dificultada pela espessura da pele. Em um relato de anestesia em tatu-galinha, foi descrita a utilização de máscara laríngea como alternativa à intubação orotraqueal, além da realização de acesso venoso pela veia safena interna (5). Entretanto, o animal descrito no relato pesava 3,4 kg, enquanto o tatu-mulita deste relato pesa 1,8 Kg, o que pode limitar a aplicação das mesmas técnicas.

Devido a impossibilidade de intervenção ventilatória e administração de drogas de emergência por via intravenosa, torna-se importante evitar fármacos com maior potencial de depressão cardiorrespiratória, como opióides e propofol (6). Além disso, o paciente já havia recebido tramadol (2 mg/kg) e dipirona (25 mg/kg) antes do procedimento, contribuindo para a analgesia satisfatória do paciente.

Outro desafio anestésico observado foi a dificuldade de monitorização. A monitorização adequada dos parâmetros vitais é imprescindível para a realização de uma anestesia segura, pois fornece informações sobre a hemodinâmica do paciente e permite determinar com maior precisão o plano anestésico, possibilitando o ajuste da quantidade de anestésico geral (7). No entanto, os equipamentos anestésicos disponíveis são desenvolvidos para espécies domésticas, comprometendo a confiabilidade dos valores obtidos em animais silvestres. Além disso, devido a impossibilidade de intubação orotraqueal, parâmetros ventilatórios como capnografia e ETCO2 tornam-se inviáveis (6,7).

O bloqueio local infiltrativo foi escolhido em decorrência das particularidades anatômicas da espécie. A realização de anestesia epidural é dificultada pela presença de placas dérmicas espessas na carapaça e na cauda, sendo o bloqueio infiltrativo entre as placas dérmicas a alternativa mais viável para analgesia transoperatória.

A associação entre MPA, indução e manutenção com isoflurano proporcionou adequado plano anestésico transoperatório, sem complicações, além de recuperação satisfatória do paciente.

Conclusão:

O protocolo anestésico composto por cetamina e midazolam, associado à manutenção com isoflurano sob máscara facial, demonstra eficácia e segurança para o manejo anestésico do tatu-mulita (*Dasypus hybridus*). Além disso, o bloqueio infiltrativo entre as placas dérmicas da cauda mostrou -se eficaz para promover a analgesia no trans e pós-operatório. Devido às limitações relacionadas à intubação orotraqueal, obtenção de acesso venoso e monitorização dos parâmetros vitais na espécie, optou-se pela utilização de fármacos com maior segurança hemodinâmica. Assim, o protocolo empregado possibilitou a realização do procedimento de caudectomia parcial, sem intercorrências, além de proporcionar recuperação adequada ao paciente e possibilitar o retorno aos hábitos naturais da espécie.

Referências:

1. Cubas ZS, Silva JCR, Catão-Dias JL. Tratado de animais selvagens: medicina veterinária. 2a ed. São Paulo: Roca; 2014.
2. Instituto Chico Mendes de Conservação da Biodiversidade. Ficha de Espécie: *Dasypus hybridus* [Internet]. Brasília: ICMBio; [data desconhecida] [citado 2026 maio 5]. Disponível em: https://www.gov.br/icmbio/pt-br/assuntos/centros-de-pesquisa/primatas-brasileiros/arquivos/fichas_xenathra/cingulata/ficha_dasypus_hybridus.pdf
3. Abba AM, Cassini MH. Ecological differences between two sympatric species of armadillos (Xenarthra, Mammalia) in a temperate region of Argentina. Acta Theriol. 2010;55(1):35-44.
4. Pachaly JR. Principais técnicas empregadas na contenção farmacológica de animais selvagens. Arquivos de Ciências Veterinárias e Zoologia da UNIPAR. 2000;3(1):87-94.
5. Oliveira RL; Gondim LSN; Silva BWS; Lima GL; Barroso RMF; Oliveira MF. Anesthesia and Braquial Plexus Block in Nine-Banded Armadillo (Dasypus novemcinctus): Case Report. International Journal of Zoology and Animal Biology. 2020;3(4):1-4.
6. MASSONE, Flavio. **Anestesiologia veterinária.** 7. ed. Rio de Janeiro: Guanabara Koogan, 2019. (400 p.)
7. GRIMM, Kurt A; LAMONT, Leigh A; TRANQUILLI, William J. **Lumb & Jones, anestesiologia e analgesia em veterinária.** 1. ed. Rio de Janeiro: Roca, 2017. (1078 p.)

Relato de Caso: Síndrome de Eisenmenger, Displasia Tricúspide e Veia Cava Cranial Esquerda Persistente em Cão.

AUTORES
Julia Piva Lasch– Discente de Medicina Veterinária pela Universidade Federal de Santa Maria
Giovana Torres Ayton – Discente de Medicina Veterinária pela Universidade Federal de Santa Maria
Maria Eduarda Subtil Dias – Discente de Medicina Veterinária pela Universidade Federal de Santa Maria
Érika Junges – Discente de Medicina Veterinária pela Universidade Federal de Santa Maria
Renata Biancho Demartini – Médica Veterinária Esp. em Cardiologia Veterinária
Anne Santos do Amaral – Prof.ª Dra. em Medicina Veterinária pela Universidade Estadual Paulista Júlio de Mesquita Filho.

RESUMO

As cardiopatias congênitas resultam de doenças genéticas ou alterações no desenvolvimento embrionário do indivíduo, sendo infrequente o relato de alterações cardíacas congênitas concomitantes na Medicina veterinária e seus efeitos no paciente. A persistência do ducto arterioso (PDA), uma das cardiopatias congênitas mais frequentemente diagnosticadas em cães, apresentou-se, neste caso, com fluxo reverso associado à hipertensão pulmonar, displasia da valva tricúspide e persistência da veia cava cranial esquerda, configurando uma apresentação incomum que representou importante desafio diagnóstico e terapêutico. No presente trabalho foi relatado o caso de um cão fêmea, raça dachshund, nove meses de idade atendida no Hospital Veterinário Universitário de Santa Maria (HVU) e teve por objetivo mostrar um conjunto de doenças congênitas raramente descritas simultaneamente na literatura médica veterinária.

PALAVRAS-CHAVE: cardiopatias congênitas; defeitos congênitos múltiplos; cardiologia.

INTRODUÇÃO

As falhas durante o desenvolvimento do sistema cardiovascular embrionário resultam em alterações hemodinâmicas capazes de comprometer a qualidade de vida do animal. Das cardiopatias congênitas mais frequentes em cães, destaca-se a persistência do ducto arterioso (PDA), responsável por cerca de 25 a 30% dos casos diagnosticados (1, 2), geralmente com fluxo da esquerda para a direita (2); com hipertensão pulmonar crônica pode haver inversão do fluxo, caracterizando a Síndrome de Eisenmenger.

O presente trabalho objetiva relatar um caso de associação entre ducto arterioso (DA) persistente com *shunt* reverso, displasia da valva tricúspide (DVT) e persistência da veia cava cranial esquerda (PVC) em um cão jovem, com a realização da ecocardiografia e teste de microbolhas para o diagnóstico, além das implicações clínicas na tomada de decisão terapêutica.

RELATO DE CASO

Um cão Dachshund, fêmea, nove meses de idade, foi encaminhado ao Hospital Veterinário Universitário da Universidade Federal de Santa Maria (HVU-UFSM) para investigação de persistência de ducto arterioso (PDA) com fluxo reverso. O animal apresentava histórico de quadro recente de tosse e engasgos. Na investigação por radiologia torácica, verificou-se dilatação do tronco pulmonar, direcionando para outras investigações cardíacas.

No exame físico observou-se mucosas normocoradas, língua discretamente cianótica e sopro cardíaco de baixa intensidade (grau I/VI) audível em foco tricúspide. Foi relatado comportamento mais quieto, porém sem intolerância ao exercício. O eletrocardiograma (ECG) demonstrou aumento da duração e amplitude da onda P, indicativo de sobrecarga atrial bilateral, além de aumento da duração do complexo QRS com desvio do eixo elétrico para a direita, sugerindo aumento ventricular direito.

No exame ecocardiográfico constatou-se aumento importante do diâmetro da artéria pulmonar, insuficiência de válvula pulmonar leve e insuficiência valvar tricúspide leve a moderada, com achados ecocardiográficos sugestivos de DVT. Na avaliação subjetiva, o átrio direito tinha aumento moderado e o ventrículo direito, hipertrofia excêntrica. O seio venoso coronariano apresentava-se dilatado, compatível com PVC. A probabilidade de hipertensão pulmonar foi considerada alta de acordo com os critérios da ACVIM (2020). Observou-se ainda imagem suspeita de PDA, melhor visualizada em janela paraesternal esquerda e direita em eixo curto, na altura da artéria pulmonar, compatível com possível cenário de PDA com fluxo reverso.

Diante dos achados, indicou-se teste de microbolhas pelo ultrassom para esclarecimento da hemodinâmica do *shunt*. Para tal, a paciente foi sedada com butorfanol (0,2mg/kg) e propofol (4mg/kg), ambos por via intravenosa. A veia cefálica esquerda foi canulada e acoplada a uma torneira de três vias, conectada a uma seringa contendo 3 mL de solução de NaCl a 0,9% e outra contendo 2 mL de ar atmosférico. O conteúdo das seringas foi homogeneizado até a solução adquirir aspecto esbranquiçado, sendo então injetada. Identificou-se a presença do contraste na aorta abdominal, confirmando a presença de PDA com fluxo reverso.

Com a confirmação da Síndrome de Eisenmenger, o tratamento cirúrgico deixou de ser considerado uma opção, em razão dos riscos hemodinâmicos ao paciente. Instituiu-se terapia com sildenafila para controle da hipertensão pulmonar, sendo relatada melhora clínica quanto à disposição e à tolerância à atividade física após o início da medicação.

DISCUSSÃO

Durante a vida fetal, o ducto arterioso desvia o sangue da artéria pulmonar para a aorta, pois os pulmões são afuncionais nessa fase do desenvolvimento. Após o nascimento, o aumento da pressão parcial de oxigênio arterial e a redução na circulação de prostaglandina E_2, essencial para a manutenção da patência do ducto (3), levam à diminuição gradual do fluxo até o fechamento completo do *shunt*. No entanto, em alguns indivíduos isso não ocorre, resultando em PDA.

Na presença de hipertensão pulmonar severa, a resistência vascular periférica excede a sistêmica, levando à reversão do fluxo direita-para-esquerda, ou seja, sangue desoxigenado destinado a aorta descendente (4). Em consequência, as mucosas e extremidades tornam-se azuladas, podendo evoluir para hipóxia crônica, com intolerância ao exercício, cansaço e policitemia secundária compensatória. De acordo com Souza (5), apesar das opções de tratamento para hipertensão pulmonar em cães serem limitadas, estudos demonstram eficácia na utilização de sildenafila, um inibidor da 5-fosfodiesterase, molécula que possui grande expressão no tecido pulmonar e que pode trazer conforto ao animal.

Outras cardiopatias congênitas, como a DVT e a PVC, também são descritas na literatura, geralmente de forma isolada. Sua ocorrência simultânea em pacientes jovens é considerada rara e ainda pouco discutida sob o ponto de vista de seus mecanismos fisiopatológicos (6).

A DVT é uma importante malformação congênita advinda de alterações no desenvolvimento embrionário das valvas atrioventriculares. Os estudos clínicos indicam predisposição racial em cães de grande porte, sugerindo base genética, embora o padrão de herança ainda não esteja completamente estabelecido (7,8). A consequência fisiopatológica mais comum é a sobrecarga volumétrica das câmaras direitas, podendo evoluir para remodelamento cardíaco e aumentando a chance de desenvolvimento de insuficiência cardíaca direita (9). Esta condição, combinada com o PDA, gera enorme sobrecarga em ambos os lados do coração, visto que a DVT afeta o lado direito e o PDA é mais associado a volume extra no lado esquerdo.

A PVC é uma anomalia decorrente de falha no processo de regressão da veia cardinal anterior esquerda durante o desenvolvimento embrionário, e trata-se de um achado incidental e sem consequências hemodinâmicas (10).

CONCLUSÃO

Este relato evidencia a ocorrência concomitante de múltiplas cardiopatias congênitas, ressaltando a importância da investigação ecocardiográfica detalhada e do diagnóstico precoce para a definição terapêutica e o monitoramento clínico. A escassez

de relatos semelhantes na literatura reforça a necessidade de novos estudos que ampliem a compreensão da interação fisiopatológica entre essas alterações cardiovasculares e contribuam para o desenvolvimento de abordagens diagnósticas e terapêuticas mais abrangentes, visando à redução de complicações e à melhora do prognóstico dos pacientes acometidos.

REFERÊNCIAS

1)Côté E, Ettinger SJ. Long-Term Clinical Management of Right-to-Left ("Reversed") Patent Ductus Arteriosus in 3 Dogs. Journal of Veterinary Internal Medicine. v. 15, n. 1, p. 39–42, 2001.

2)Buchanan, J. W. Prevalence of cardiovascular disorders. In: Fox PR, Sisson D, MoïseSN, Al E. Textbook of canine and feline cardiology. Philadelphia Et Al.: W.B. Saunders; p. 457-470, 1999.

3)Gournay V. The ductus arteriosus: Physiology, regulation, and functional and congenital anomalies. Archives of Cardiovascular Diseases. v. 104, n. 11, p. 578–585, 2011.

4)Greet V, Bode EF, Dukes-McEwan J, Oliveira P, Connolly DJ, Sargent J. Clinical features and outcome of dogs and cats with bidirectional and continuous right-to-left shunting patent ductus arteriosus. Journal of Veterinary Internal Medicine. v. 35, n. 2, p. 780–788, 2021.

5)Souza EJ do R e, Garib JR, Garib NM, Pádua PM de. Sildenafil no tratamento da hipertensão pulmonar associada a lúpus eritematoso sistêmico e síndrome antifosfolipídio. Jornal de Pneumologia. v. 29, n. 5, p. 302–304, 2003.

6)Schrope DP. Prevalence of congenital heart disease in 76,301 mixed-breed dogs and 57,025 mixed-breed cats. Journal of Veterinary Cardiology.v. 17, n. 3, p. 192–202, 2015.

7)Bussadori C. Textbook of Cardiovascular Medicine in Dogs and Cats. Edra Publishing US LLC; p. 221-229, 2023.

8)Bonagura, J. D.; Fuentes, V. L. Congenital heart diseases In: Ettinger SJ, Feldman EC, Côté E. Textbook of Veterinary Internal Medicine - eBook. 8th ed. Vol. 2. St. Louis: Saunders; 2017.

9)Favril S, Broeckx BJG, de Rooster H, Smets P, Peelman L, Bavegems VC. Tricuspidalisdysplasie bij de hond. Vlaams Diergeneeskundig Tijdschrift. v.87, n.1, p. 14-21, 2018.

10) Culau, P. O. V.; Reckziegel, S. H.; Goltz, L. V. Persistência da veia cava cranial esquerda em cão. Acta Scientiae Veterinariae, Porto Alegre, v. 39, n. 2, p. 1–4, 2011.

Relato de Caso - Tumor Venéreo Transmissível Nasal em Cão

Ana Júlia da Silva Cunha - Discente de medicina veterinária da Universidade Estadual do Norte do Paraná (UENP), PR.
Adrielle Martins Bem - Discente de medicina veterinária da Universidade Estadual do Norte do Paraná (UENP), PR.
Andressa Leite Domingues - Médica veterinária residente do programa de aprimoramento em medicina veterinária preventiva e saúde animal da Universidade Estadual do Norte do Paraná (UENP), PR.
Gabriela Florêncio Cordeiro - Médica veterinária residente do programa de aprimoramento em clínica médica e cirúrgica de pequenos animais da Universidade Estadual do Norte do Paraná (UENP), PR.
Natalie Bertelis Merlini - Prof°. Dra. de medicina veterinária da Universidade Estadual do Norte do Paraná (UENP), PR.

RESUMO
O Tumor Venéreo Transmissível (TVT) é uma neoplasia de células redondas observada com maior frequência em região genital de cães, devido ao seu caráter contagioso, decorrente da implantação de células neoplásicas do animal acometido em um animal saudável, principalmente durante a cópula. Entretanto, manifestações extragenitais podem ocorrer. Quando localizado na cavidade nasal, o TVT pode desencadear sinais clínicos como epistaxe, espirros, deformação facial, dor e obstrução do fluxo nasal. O diagnóstico é estabelecido por meio da anamnese, exame físico em conjunto com citologia e exames histopatológicos. O tratamento de eleição é a quimioterapia com sulfato de vincristina. O objetivo deste trabalho é relatar um caso de TVT nasal em um canino, bem como discutir sobre seu diagnóstico e tratamento.
Palavras-chave: Neoplasia; vincristina; epistaxe.

INTRODUÇÃO

O Tumor Venéreo Transmissível (TVT) é considerada uma neoplasia de células redondas, contagiosa e sexualmente transmissível, encontrada predominantemente na genitália dos cães (1). Ocorre quando células tumorais e/ou neoplásicas são implantadas mecanicamente, através de montas naturais ou pelo hábito social que os cães têm de lamber ou farejar a área genital, podendo ocasionar lesões em nariz, boca, cavidade oral e até mesmo na pele (2), além da região genital.

O diagnóstico é auxiliado através da anamnese e observação das características macroscópicas, porém é confirmado por meio da microscopia, através de exames citológicos por imprint em lâmina, por aspiração por agulha fina (PAF) ou por histopatológico (3).

O tratamento mais empregado para o TVT é a quimioterapia, com bons resultados, e pode-se empregar também radioterapia e imunoterapia de forma satisfatória, porém menos comum e menos acessível (4). Este trabalho tem como objetivo relatar o caso de um canino da raça Border Collie, diagnosticado como TVT nasal, que apresentou remissão completa da neoplasia com a administração de sulfato de vincristina. parasitoses identificadas.

DESCRIÇÃO DO CASO

Foi atendido no Hospital Veterinário da Universidade Estadual do Norte do Paraná, um canino, macho, não castrado, Border Collie, com 3 anos de idade e pesando 20,5kg, com queixa principal de epistaxe unilateral esquerda, associada a espirros, tosse e desconforto à manipulação da região nasal, com evolução aproximada de três meses. O paciente apresentava episódios variáveis de sangramento nasal, além de estertor respiratório e sinais sugestivos de obstrução de vias aéreas superiores. Tratamentos prévios realizados por outro médico veterinário com Loratadina e Doxiciclina não resultaram em melhora clínica. Ao exame físico, observou-se epistaxe em narina esquerda, tosse e linfonodos submandibulares reativos.

Baseando-se no histórico e exame físico do paciente, optou-se por realizar o exame radiográfico da cavidade nasal que evidenciou aumento de radiopacidade em cavidade nasal esquerda, associado à perda parcial da definição dos turbinados nasais ipsilaterais, compatível com quadros de processo inflamatório, rinite fúngica ou processo proliferativo/neoplásico inicial. Também foi realizada a coleta de material para análise citológica, utilizando o SWAB, que posteriormente apontou compatibilidade com tumor venéreo transmissível (TVT) (Figura 1), para ambos os exames o animal foi anestesiado.

Figura 1 - Coleta de material da cavidade nasal com auxílio de swab para análise citológica, do canino, macho, Border Collie de 3 anos.

Após a confirmação de TVT por meio da análise citológica, instituiu-se como tratamento o protocolo com sulfato de vincristina na dose de 0,5 mg/m², administrada por via intravenosa, totalizando sete sessões consecutivas, associadas ao monitoramento hematológico prévio a cada seção. Devido ao paciente ser da raça Border Collie, realizou-se previamente a genotipagem para pesquisa da mutação no gene MDR1, devido à possibilidade de sensibilidade a quimioterápia preconizada. O resultado negativo possíbilitou a realização do tratamento escolhido.

Durante o tratamento, observou-se redução progressiva dos episódios de espirros e epistaxe, com evolução para remissão dos sinais clínicos. Após completas as 6 seções de quimioterapia, realizou-se nova citologia para averiguar se haviam células tumorais na região. Após resultado citológico constando ausência de células do TVT, fora realizada a sétima e última aplicação do quimioterápico.

Ao término do protocolo terapêutico o paciente mantinha exames hematológicos sem alterações e bom estado geral.

DISCUSSÃO

O Tumor Venéreo Transmissível (TVT) apresenta-se comumente com lesões vegetativas em região peniana e vaginal (4) e sua ocorrência extragenital pode eventualmente ser vista em cavidade nasal, abdominal e cutânea (5). No presente relato, observa-se a ocorrência extragenital do TVT em cavidade nasal, apresentando lesão única e a ausência de tumor genital primário. Alguns dos sinais clínicos associados ao TVT em plano nasal incluem: desconforto respiratório, epistaxe, secreção purulenta, aumento de volume, obstrução uni ou bilateral do fluxo de ar, deformidade facial e dor (6) neste caso os principais sinais clínicos observados foram epistaxe e espirros, desconforto durante a palpação da região nasal e sinais sugestivos de obstrução das vias aéreas.

O diagnóstico inicial é comumente realizado por meio do histórico clínico e a identificação do tumor quando em região externa do corpo durante o exame físico, porém é realizado de forma comprobatória por meio do exame de citologia, um método simples, de fácil aplicação e baixo custo e ainda, quando necessário o exame histopatológico (7). No presente relato, a citologia foi suficiente para confirmação do TVT.

A quimioterapia com sulfato de vincristina é o tratamento de eleição, mesmo nos casos extragenitais e metastáticos, nas doses 0,5 a 0,7 mg/m2 por via intravenosa, sendo uma administração a cada sete dias durante 4 a 6 semanas (8). Os resultados obtidos neste relato com o tratamento descrito, foram de melhora clínica progressiva. A vincristina apresenta efeitos colaterais para os animais, como leucopenia, anemia e trombocitopenia (9). No caso relatado, o animal apresentava bom estado geral e ausência de alterações hematológicas ao fim do tratamento.

CONCLUSÃO

O tratamento quimioterápico com sulfato de vincristina se mostrou eficaz para remissão da neoplasia, mesmo em localização extragenital. O presente relato, reforça a importância da

inclusão do TVT como diagnóstico diferencial em afecções nasais crônicas de cães com sinais clínicos compatíveis, como epistaxe, espirros e obstrução nasal.

REFERÊNCIAS

1) Tinucci Costa, M.; Castro, K. F. Tumor venéreo transmissível canino. In: Daleck, C. R.; Nardi, A. B.; Rodaski, S., editores. Oncologia em cães e gatos. 2. ed. São Paulo: Roca; 2016. p. 991-1007.

2) Dabus, D. M. M.; Tentrin, T. C.; Bocardo, M.; Lima, G. S.; Lot, R. F. E.; Barian, M. H. et al. Estudo epidemiológico do tumor venéreo transmissível baseado nos padrões plasmocitóide e linfocitóide em cães atendidos no hospital veterinário da faculdade de medicina veterinária e zootecnia de Garça. Revista Científica Eletrônica de Medicina Veterinária, v. 6, p. 1-7, 2008.

3) Angeles, J. E. L. Tumor venéreo transmisible em caninos, presentación clínica, diagnóstico y tratamiento. 2014. 57f. Monografia (Bacharel em Medicina Veterinária) – Universidad Nacional Mayor de San Marcos, Lima.

4) Pimentel, P. A. B.; Giuliano, A.; Odatzoglou, P.; Ignatenko, N.; Wenceslau, R. R.; Almeida, I. O. et al. Clinical Guidelines for Canine Transmissible Venereal Tumour Treatment: Systematic Review and Meta-Analysis. Veterinary and Comparative Oncology, v. 23, n. 1, p. 125–140, 2025. Acess: https://doi.org/10.1111/vco.13038.

5) Gritzenco, J. G. et al. Atypical transmissible venereal tumor in dogs. Acta Scientiae Veterinariae, v. 50, supl. 1, p. 757, 2022.

6) Daleck, C. R.; Fonseca, C. S.; Canola, J. C. Oncologia em cães e gatos. Roca; 2016.

7) Conte, F.; Strack, A.; Bastos-Pereira, A. L.; Pereira, M. L. Nasal transmissible venereal tumor (TVT) in dogs. Acta Scientiae Veterinariae, v. 50, 2022. Acess: https://doi.org/10.22456/1679-9216.117791.

8) Ganguly, B.; Das, U.; Das, A. K. Canine transmissible venereal tumour: a review. Veterinary and Comparative Oncology, v. 14, n. 1, p. 1-12, 2013.

9) Gobello, C.; Corrada, Y. Effects of vincristine treatment on semen quality in a dog with a transmissible venereal tumour. Journal of Small Animal Practice, v. 43, p. 416-417, 2002.

Resolução Clínica de Obstrução por Corpo Estranho em Tigre D'água *Trachemys dorbigni* Duméril & Bibron, 1835*:* Relato de Caso

Tiago Wesgerber[1], Fernanda Taques Wendt[2], Thiago Francisco da Costa Solak[2], Jacqueline Schrotke Del Vecchio[3], Rogério Ribas Lange[4], Rafaella Martini[5].

[1] Discente de Medicina Veterinária pelo Centro Universitário UniOpet, Campus Rebouças, Curitiba, PR. Brasil. E-mail: tiagowesguerber@uniopet.edu.br.

[2] M.V., MSc., Esp. e Doutorando(a) do Programa de Pós-Graduação em Ciências Veterinárias (PPGCV), Universidade Federal do Paraná (UFPR), Curitiba, PR, Brasil.

[3] M.V. Residente do Programa de Residência em Área Profissional da Saúde em Medicina Veterinária da Universidade Federal do Paraná (UFPR), com área de concentração em Medicina Zoológica, Curitiba, PR, Brasil.

[4] M.V., MSc., Dr. e Professor Associado do Departamento de Medicina Veterinária da Universidade Federal do Paraná (UFPR), Curitiba, PR, Brasil.

[5] M.V., MSc. e Doutoranda do Programa de Pós-Graduação em Fisiologia (PPG Fisiologia), Universidade Federal do Paraná (UFPR), Curitiba, PR, Brasil. Docente de Medicina Veterinária pelo Centro Universitário UniOpet, Campus Rebouças, Curitiba, PR. Brasil.

Resumo: A ingestão de corpos estranhos por testudines mantidos sob cuidados humanos é relativamente comum e representa uma causa frequente de alterações gastrintestinais neste grupo. Este trabalho objetivou descrever o caso clínico de uma *Trachemys dorbigni* com múltiplos corpos estranhos no trato gastrointestinal. O animal, um macho de oito meses, pesando 400g, apresentava apatia, anorexia e sem defecar há três dias. Foi realizado exame clínico e radiografia, que confirmou estruturas radiopacas em topografia de intestino delgado ou ceco. Após um dia de tratamento medicamentoso com lactulose (0,5ml/kg) via oral, o responsável pelo animal relatou eliminação espontânea de quatro pedras de aquário, e após quatro dias, mais uma, com retorno do apetite e atividade normais. Sete dias após o atendimento, uma nova radiografia demonstrou ausência de remanescentes radiopacos. Este relato reforça a importância da anamnese e do uso de exames complementares no diagnóstico de corpos estranhos em testudines, e demonstra que o manejo clínico pode ser uma alternativa eficaz em situações específicas.

Palavras-chave: testudines; litofagia; picacismo

Introdução

Testudines aquáticos são animais de estimação comuns, e sua manutenção sob cuidados humanos requer conhecimento adequado de sua biologia e necessidades ambientais (1). O manejo inadequado é reconhecido como uma das principais causas de alterações clínicas em répteis, tornando a anamnese detalhada essencial para o diagnóstico (2,3). Sinais como letargia e anorexia são inespecíficos e podem estar associados a diversas afecções,

incluindo distúrbios do trato gastrointestinal (TGI) (4). Entre essas afecções, a ingestão de corpos estranhos é causa frequente de alterações gastrointestinais em testudines, podendo ocorrer de forma acidental, por picacismo relacionado a desequilíbrios nutricionais, ou pelo acesso a objetos inadequados no ambiente domiciliar (5). Este relato descreve o diagnóstico radiográfico, a conduta conservadora e a evolução clínica de uma *Trachemys dorbigni* após ingestão de corpos estranhos radiopacos.

Descrição do Caso

Um *Trachemys dorbigni*, macho, jovem com 8 meses e 400g, apresentou anorexia, letargia, constipação e posição anormal no aquário – permanecendo submerso, imóvel e com os membros estendidos. Os sinais clínicos tiveram início três dias antes do atendimento. O animal era mantido em aquário de aproximadamente 50 litros, com controle da temperatura da água entre 28 e 29°C e com acesso a área seca. No fundo do aquário em que o animal estava há pelo menos 3 meses não havia nenhum substrato, mas anteriormente estava em outro local com algumas pedras no fundo. Possuía acesso à luz solar direta diariamente e alimentação incluía peixes vivos, frango, carne, ração específica e camarões secos, com pedra de cálcio adicionada à água.

No exame clínico inicial, o paciente estava levemente apático, frequência cardíaca de 70 bpm (Doppler Vascular 10MHz DL330), com demais parâmetros dentro dos limites fisiológicos para a espécie. A palpação da fossa pré-femoral foi limitada pelo casco, mas sem detecção de massas evidentes. A confirmação diagnóstica baseou-se em radiografia nas projeções dorso-ventral (Fig.1A) e latero-lateral, que revelou múltiplas opacidades mineralizadas pouco definidas em cavidade celomática, compatíveis com ingestão de corpo estranho radiopaco. A localização intraluminal do material estranho não foi completamente elucidada, já que a região poderia corresponder a estruturas anatômicas distintas neste caso – diferentes porções do intestino delgado ou ceco (6). Além disso, não foi realizada radiografia contrastada, limitando essa interpretação. A conduta conservadora foi escolhida devido à estabilidade clínica, ausência de distensão gasosa cranial ao material radiopaco, tamanho das concreções e tempo de evolução dos sinais, foi prescrito: lactulose (667mg/ml xarope) por via oral, durante 5 dias na dose de 0,5ml/kg (PO SID) (7,8). Caso não houvesse evolução, seria realizado novo exame radiográfico simples e com contraste. Após um dia de tratamento, o responsável relatou a eliminação espontânea de quatro concreções pétreas, com comprimento aproximado de 1,2 a 1,5 cm (Fig. 2).

O tratamento foi mantido e, após quatro dias com a medicação, outra pedra foi expelida, acompanhada de retomada da atividade e ingestão alimentar. A radiografia de controle, sete dias após o primeiro atendimento, confirmou a ausência de demais corpos estranhos radiopacos (Fig. 1B).

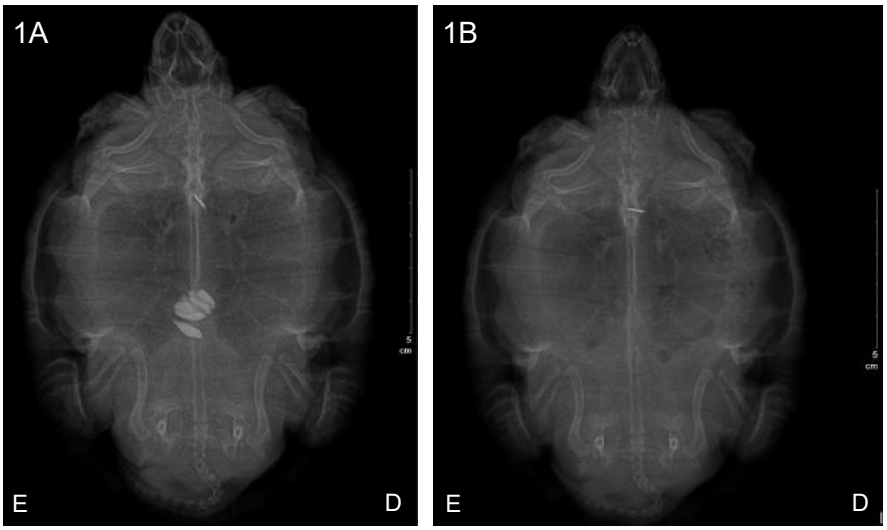

Figura 1A. Radiografia dorsoventral realizada durante primeiro atendimento clínico, evidenciando estruturas radiopacas em trato gastrointestinal inferior. Figura 1B. Radiografia dorsoventral no retorno após o animal expelir as concreções pétreas.

Figura 2. Quatro das cinco pedras expelidas após tratamento medicamentoso.

Discussão

A ingestão de corpos estranhos é uma afecção relativamente comum em testudines mantidos sob cuidados humanos, especialmente quando o manejo apresenta elementos que favorecem o acesso a substratos ou objetos inadequados (5,9). No presente caso, durante os três meses que antecederam a consulta, o animal permaneceu em outro aquário que não continha pedras, e a suspeita era de que o material estranho fosse os pedaços de carbonato de cálcio em bloco colocado na água, também relatado para outros répteis (9). No entanto, a evolução do caso e o histórico do uso de pedras no recinto antigo, sugeriram que a ingestão ocorreu há pelo menos 3 meses. Isso indica que o paciente permaneceu assintomático durante esse período ou apresentou mudanças sutis de comportamento, apetite e fezes não observadas pelos responsáveis.

Os sinais clínicos observados — anorexia, letargia e postura anormal — são inespecíficos e comuns a diversas afecções em testudines, reforçando a importância da anamnese detalhada e da avaliação do manejo para direcionar o raciocínio clínico (3,4). A constipação tem como diferenciais corpo estranho em intestino delgado e cólon, urólitos, baixa temperatura ambiental e parasitoses (7). A inespecificidade dos sinais e exame clínico limitado devido ao casco, torna os métodos de diagnóstico por imagem importantes na avaliação desses répteis. A radiografia é o método não invasivo mais utilizado nessa classe (10) e pode

contribuir para avaliar número, localização e possível impacto no trânsito intestinal da presença de corpos estranhos, especialmente quando empregada a técnica com contraste (7,11).

A eliminação espontânea de corpos estranhos depende do tamanho e da composição do material ingerido, e alguns casos exigem procedimentos adicionais, como remoção por endoscopia ou intervenção cirúrgica, especialmente diante de impactação e risco de perfuração (5). O tratamento medicamentoso deve ser adotado quando não há sinais de obstrução, e recomenda-se o uso de laxativos como a lactulose e o psyllium. Outras intervenções como correção da hidratação (preferência via enteral), enemas e lâmina d'água podem ser empregados conforme a espécie e o quadro clínico (7).

Conclusão

Este relato destaca a importância da anamnese cuidadosa, da avaliação do manejo ambiental e do uso de métodos diagnósticos por imagem na abordagem de distúrbios gastrintestinais em répteis. Além disso, evidencia que a conduta conservadora pode ser bem-sucedida em situações específicas, contribuindo para a tomada de decisão clínica e para o aprimoramento das práticas de manejo e atendimento de testudines.

Referências

1. Boyer TH; Boyer DM. Tortoises, freshwater turtles, and terrapins. In: Divers SJ, Stahl SJ, editors. Mader's Reptile and Amphibian Medicine and Surgery. Elsevier; 2019. p. 168–79.

2. Rossi JV. General Husbandry and Management. In: Mader's Reptile and Amphibian Medicine and Surgery. Elsevier; 2019. p. 109–30.

3. Divers SJ. Medical History and Physical Examination. In: Divers SJ, Stahl SJ, editors. Mader's Reptile and Amphibian Medicine and Surgery. Elsevier; 2019. p. 385–404.

4. Dutra GHP. Testudines (Tigre-d'água, Cágado e Jabuti). In: Cubas ZS, Silva JCR, Catão-Dias JL, editors. Tratado de Animais Selvagens - Medicina Veterinária. 3rd ed. Guanabara Koogan; 2026. p. 225–93.

5. De Voe R. Gastroenterology—Oral Cavity, Esophagus, and Stomach. In: Divers SJ, Stahl SJ, editors. Mader's Reptile and Amphibian Medicine and Surgery. Elsevier; 2019. p. 752–60.

6. Miyai N; Kozono T; Kuriki T; Todoroki M; Murakami T; Shinohara K et al. Macro- and microscopic anatomy of the digestive tract in the red-eared slider (Emydidae: Trachemys scripta elegans). Ismail HHM, editor. PLOS ONE. 2024 Dec 30;19(12):e0315737.

7. Mans C. Clinical Update on Diagnosis and Management of Disorders of the Digestive System of Reptiles. J Exot Pet Med. 2013 Apr;22(2):141–62.

8. Carpenter JW; Harms CA. Carpenter's exotic animal formulary. 6e ed. St. Louis: Elsevier; 2023.

9. Mitchell MA; Diaz-Figueroa O. Clinical Reptile Gastroenterology. Veterinary Clin North Am Exot Anim Pract. 2005 May;8(2):277–98.

10. Raiti P. Non-invasive imaging. In: Girling SJ, Raiti P, editors. BSAVA Manual of Reptiles. 3rd ed. p. 135–59.

11. Krautwald-Junghanns ME; Pees M; Reese S. Diagnostic imaging of exotic pets: birds-small mammals-reptiles. Schl¸ tersche; 2010.

Resseção Cirúrgica de Meningioma Fibroblástico Grau I em um Cão: Relato de Caso

Maria Vitória dos Passos – Médica Veterinária Autônoma
Jairo Nunes Balsini – Médico Veterinário Autônomo
Ricardo Cancian – Médico Veterinário Autônomo
Maria Eduarda Piva Severo – Universidade Federal de Santa Maria (UFSM)

RESUMO
Os meningiomas constituem as neoplasias intracranianas primárias mais frequentes em cães idosos, sendo as crises epilépticas uma das principais manifestações clínicas dos tumores supratentoriais. O objetivo foi relatar os achados clínicos, imaginológicos, cirúrgicos e anatomopatológicos de um meningioma fibroblástico grau I em um cão da raça Bulldog Francês. Um cão macho, de 11 anos de idade, foi encaminhado para avaliação neurológica devido à ocorrência de crises epilépticas, sem outros déficits neurológicos relatados. A ressonância magnética do encéfalo evidenciou formação predominantemente extra-axial em região dorsal e medial do lobo parietal direito, associada a importante edema perilesional, discreto desvio da linha média, compressão parcial do ventrículo lateral direito, herniação encefálica dorsal e alterações na porção interna do osso parietal adjacente. O paciente foi submetido à craniectomia transfrontal para ressecção completa da massa tumoral. Durante o procedimento, cinco fragmentos foram encaminhados para avaliação citopatológica e histopatológica intraoperatória por congelação, cujo resultado foi sugestivo de meningioma e permitiu excluir a presença de agentes infecciosos. A histopatologia convencional associada à imunohistoquímica confirmou o diagnóstico de meningioma fibroblástico grau I. Quinze dias após a cirurgia, o paciente apresentava boa evolução clínica, sem recorrência das crises epilépticas. Conclui-se que a ressecção cirúrgica associada à avaliação anatomopatológica constitui importante ferramenta diagnóstica e terapêutica nos casos de meningioma intracraniano em cães, podendo resultar em evolução clínica favorável.

Palavras-chave: neurocirurgia; neoplasia intracraniana; imunohistoquímica.

INTRODUÇÃO

Os meningiomas são as neoplasias intracranianas primárias mais frequentemente diagnosticadas em cães, originando-se principalmente das células meningoteliais da aracnoide e acometendo, sobretudo, animais adultos a idosos (1,2). Os sinais clínicos associados a essas neoplasias variam conforme a localização anatômica e o grau de compressão exercido sobre o tecido nervoso adjacente, podendo incluir alterações comportamentais, déficits neurológicos focais e crises epilépticas (1,3). A ressonância magnética constitui o principal método de imagem para investigação das afecções intracranianas, contribuindo para a caracterização da lesão e o planejamento terapêutico. Entretanto, o diagnóstico definitivo depende da avaliação histopatológica, complementada, quando necessário, pela imunohistoquímica (1,2). A excisão cirúrgica constitui uma das principais modalidades terapêuticas para meningiomas intracranianos, permitindo descompressão encefálica e obtenção de amostras para confirmação diagnóstica (1,4).

Diante disso, o objetivo deste trabalho foi relatar os achados clínicos, imaginológicos, anatomopatológicos e a abordagem cirúrgica empregada no tratamento de um meningioma fibroblástico grau I em um cão da raça Bulldog Francês.

RELATO DE CASO

Um cão da raça Bulldog Francês, macho, com 11 anos de idade, foi encaminhado para avaliação neurológica devido à ocorrência de crises epilépticas, sem outros sinais neurológicos relatados pelos tutores. A ressonância magnética do encéfalo evidenciou formação predominantemente extra-axial localizada na região dorsal e medial do lobo parietal direito, medindo aproximadamente 1,6 × 1,3 × 0,9 cm. A lesão apresentava isossinal em T1, hipersinal em T2 e FLAIR e intenso realce homogêneo pós-contraste, associados a edema perilesional importante, discreto desvio da linha média, compressão parcial do ventrículo lateral direito e herniação encefálica dorsal. Também foi observada perda da lâmina interna e da porção esponjosa do osso parietal adjacente, com preservação da lâmina externa do calvário (Figura 1).

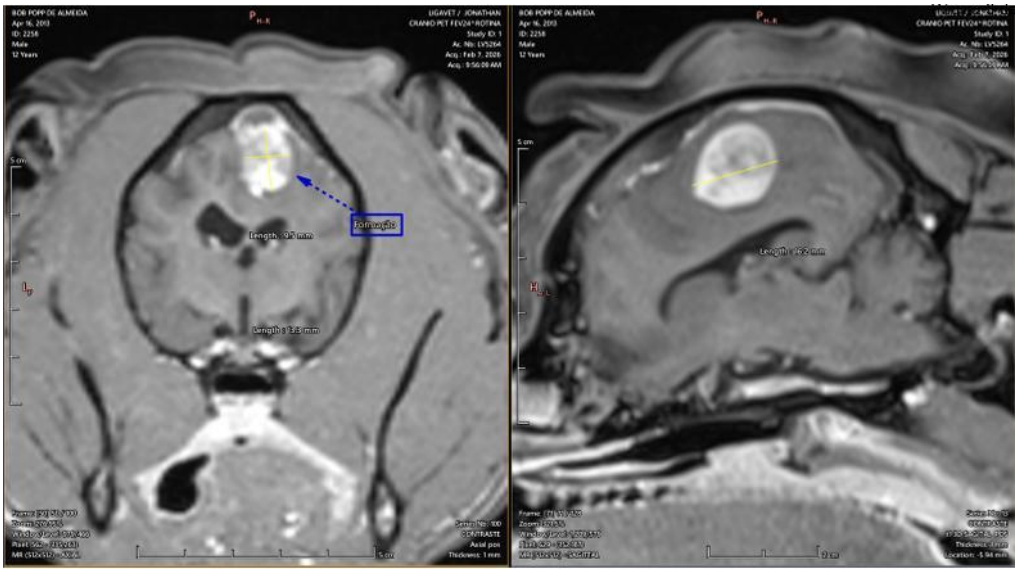

Figura 1. Imagens de ressonância magnética ponderadas em T1 pós-contraste evidenciando formação extra-axial em região dorsal e medial do lobo parietal direito, associada a importante efeito de massa sobre estruturas adjacentes.

Diante da suspeita de neoplasia intracraniana, o paciente foi encaminhado diretamente para tratamento cirúrgico. Realizou-se craniectomia transfrontal para acesso à lesão, seguida de ressecção convencional da massa tumoral (Figura 2A), considerada completa ao término do procedimento. Os fragmentos removidos estão apresentados na Figura 2B.

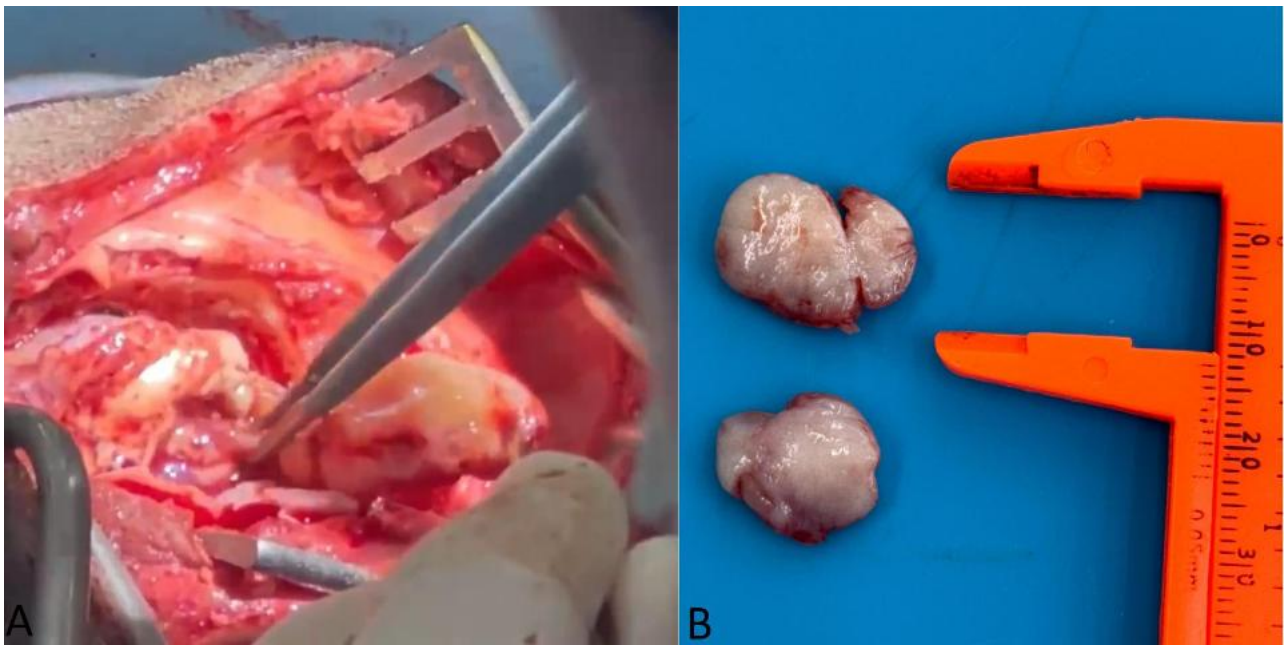

Figura 2. Aspectos cirúrgicos do procedimento. **A**) Exposição transoperatória da massa intracraniana após craniectomia transfrontal. **B**) Aspecto macroscópico dos fragmentos tumorais removidos.

Durante o transoperatório, cinco fragmentos provenientes de diferentes regiões da lesão foram submetidos à avaliação citopatológica e histopatológica intraoperatória por congelação, a qual revelou proliferação de células fusiformes com discreta atipia celular, ausência de estruturas compatíveis com agentes infecciosos, sendo o exame sugestivo de meningioma. Não foram observadas evidências macroscópicas de invasão óssea, tampouco intercorrências anestésicas ou cirúrgicas. Posteriormente, a histopatologia convencional associada à imunohistoquímica confirmou o diagnóstico de meningioma fibroblástico grau I. No retorno pós-operatório, realizado 15 dias após a cirurgia, o paciente apresentava boa evolução clínica, sem recorrência das crises epilépticas e sem déficits neurológicos adicionais relatados pelos tutores.

DISCUSSÃO

Os meningiomas representam as neoplasias intracranianas primárias mais frequentemente diagnosticadas em cães idosos e, quando localizados em regiões supratentoriais, podem manifestar-se exclusivamente por crises epilépticas, mesmo na ausência de déficits neurológicos adicionais (1,2). No presente relato, esse achado merece destaque, uma vez que o paciente apresentava importantes alterações à ressonância magnética, incluindo edema perilesional, efeito de massa e herniação encefálica dorsal, apesar da manifestação clínica restrita às crises convulsivas.

A ressonância magnética desempenha papel fundamental na caracterização das neoplasias intracranianas e no planejamento terapêutico, permitindo determinar a localização, extensão e relação da lesão com estruturas adjacentes (1,2). Neste caso, os achados de formação predominantemente extra-axial com intenso realce pós-contraste sustentaram a suspeita de meningioma, embora a confirmação diagnóstica tenha dependido da avaliação anatomopatológica.

A excisão cirúrgica permanece como importante modalidade terapêutica para meningiomas intracranianos, promovendo descompressão encefálica e possibilitando a obtenção de amostras para diagnóstico definitivo (1,4). A abordagem transfrontal empregada permitiu adequada exposição da região acometida e ressecção completa da massa, sem

intercorrências intraoperatórias. Adicionalmente, a avaliação por congelação forneceu informações diagnósticas preliminares durante o ato cirúrgico, sugerindo o diagnóstico de meningioma e afastando a presença de agentes infecciosos, apresentando concordância com os resultados da histopatologia convencional e da imunohistoquímica.

Outro aspecto relevante refere-se às alterações ósseas observadas na ressonância magnética, caracterizadas pela perda da lâmina interna e da porção esponjosa do osso parietal adjacente. Entretanto, não foram identificadas evidências macroscópicas de invasão óssea durante o procedimento cirúrgico, sugerindo que tais alterações possam estar relacionadas à remodelação óssea secundária ao crescimento expansivo da lesão. A ausência de intercorrências transoperatórias e a remissão das crises epilépticas no acompanhamento pós-operatório inicial reforçam o potencial benefício da abordagem cirúrgica em pacientes adequadamente selecionados.

CONCLUSÃO

A abordagem cirúrgica constitui importante alternativa terapêutica nos casos de meningioma intracraniano em cães, permitindo descompressão encefálica e obtenção de amostras para confirmação diagnóstica definitiva. A associação entre avaliação transoperatória, histopatologia convencional e imunohistoquímica contribui para a adequada caracterização da neoplasia. Pacientes adequadamente selecionados podem apresentar evolução clínica favorável após a ressecção tumoral.

REFERÊNCIAS

1. Dewey CW, Costa RC, editores. **Guia prático de neurologia canina e felina**. 3rd ed. Ames: John Wiley & Sons; 2016.
2. Horta RS, Martins BC, Lavalle GE, Costa MP, Cunha RM, Araújo RB. Neoplasias intracranianas em pequenos animais: revisão de literatura. **Acta Veterinaria Brasilica**. 2013;7(4):272-281.
3. Fraga CAT, Costa TC, Headley SA, Gomes LA. Alterações neurológicas associadas a tumor cerebral. **PUBVET**. 2014;8(23):Art. 1814.
4. Shores A, Brisson BA, editores. **Current techniques in canine and feline neurosurgery**. Ames: Wiley-Blackwell; 2017.
5. Marcasso RA, Moreira JR, Valentim LG, Arias MVB, Bracarense APFRL. Meningiomas em cães: aspectos clínicos, histopatológicos e imuno-histoquímicos. **Pesquisa Veterinária Brasileira**. 2015;35(10):844-852.
6. Leite GB, Lima RBG, Battisti MKB, Carniatto CHO. Meningioma fibroblástico de grau I em um cão: relato de caso. **Medicina Veterinária**. 2024;18(3):251-258. doi:10.26605/medvet-v18n3-6501.

Ressecção Total de Pálpebra Inferior Associada a Terapia Multimodal no Tratamento de Mastocitoma em Cadela – Relato de Caso

Amanda Rocha Batista[1], Lenara Gonçalves e Souza[2], Cristina Kuci[3]

1. ANCLIVEPA-SP, Tatuapé, SP, Brasil
2. Profissional independente. Médica Veterinária, Florianópolis, SC, Brasil.
3. Profissional independente. Médica Veterinária, Florianópolis, SC, Brasil.

RESUMO

O mastocitoma é uma das neoplasias cutâneas mais frequentes em cães, apresentando comportamento celular e prognóstico variável, dependente do grau identificado no exame histopatológico e da extensão da lesão. Em topografia palpebral, o tratamento representa importante desafio terapêutico devido à dificuldade de obtenção de margens cirúrgicas adequadas associada a necessidade de preservação funcional dos olhos. Este relato demonstra o caso de uma cadela da raça Golden Retriver, castrada, 13 anos, apresentando mastocitoma grau II em pálpebra inferior direita. O emprego de eletroquimioterapia, ressecção palpebral total, reconstrução com retalho axial do plexo angular da boca e criocirurgia como abordagem multimodal demonstrou-se efetivo no controle local do mastocitoma palpebral extenso.

Palavras-chave: Eletroquimioterapia; Reconstrução; Criocirurgia, Mastocitoma, Palpebral.

INTRODUÇÃO

Os mastocitomas constituem as neoplasias cutâneas mais frequentemente diagnosticadas em cães, representando de 7-21% dos casos (1,2). Sendo observados principalmente em raças como Boxer, Terriers, Pug e Retriviers (3,4). O comportamento biológico do mastocitoma apresenta variabilidade, podendo ocorrer desde tumores de baixo grau até neoplasias agressivas (5).

Abordagens multimodais vêm sendo amplamente empregadas como tratamento. A eletroquimioterapia utiliza impulsos elétricos capazes de promover a eletroporação celular e aumento da permeabilidade de agentes quimioterápicos via intratumoral, sendo amplamente utilizada (6).

Da mesma forma, a criocirurgia vem sendo aplicada em acometimentos neoplásicos palpebrais, por meio da técnica de crioepilação, onde a nova margem palpebral formada fica livre de pelos indesejados, que possam trazer danos a superfície ocular. (7,8).

Devido à complexidade terapêutica dos mastocitomas palpebrais, objetiva-se relatar o emprego de abordagem multimodal envolvendo eletroquimioterapia, ressecção total de

pálpebra inferior, reconstrução com retalho axial do plexo angular da boca e criocirurgia no tratamento de mastocitoma pálpebra inferior de cadela.

DESCRIÇÃO DO CASO

Foi encaminhado para avaliação oncológica uma cadela, da raça Golden Retriever 14 anos, fêmea, castrada, apresentando nódulo em pálpebra inferior direita, ocupando sua totalidade, de consistência macia e sem ulceração evidente (Fig. 1).

Em 15 de dezembro de 2023 realizou-se citologia aspirativa mediante sedação, cujo resultado foi sugestivo de mastocitoma. Posteriormente, em 08 de janeiro de 2024, procedeu-se a biópsia incisional da lesão palpebral, medindo aproximadamente 1,5cm. O exame histopatológico confirmou mastocitoma em topografia de pálpebra inferior direita, classificado como grau II/baixo grau. Após laudo foi indicado a realização de exame imunohistoquímico para painel prognóstico do mastocitoma, porém, por motivos financeiros, a responsável não autorizou a realização.

Inicialmente institui-se terapia clínica de suporte oftálmico e terapia sistêmica com corticoide. Em 18 de janeiro de 2024, procedeu-se à primeira sessão de eletroquimioterapia em pálpebra inferior direita utilizando bleomicina intravenosa, na dose de 15 UI/m², valendo-se de pulsos de 650V e frequência de 500Hz, associada à linfadenectomia submandibular direita. Ao histopatológico, foi constatado que o linfonodo excisado estava livre de células metastáticas.

Na avaliação subsequente observou-se importante redução da lesão palpebral (fig. 2), motivando a realização de segunda sessão de eletroquimioterapia em 13 de março de 2024, novamente utilizando bleomicina intravenosa.

Figura 1: Imagem evidenciando nódulo palpebral em pálpebra inferior direita (seta amarela), com comprometimento extenso do contorno palpebral.

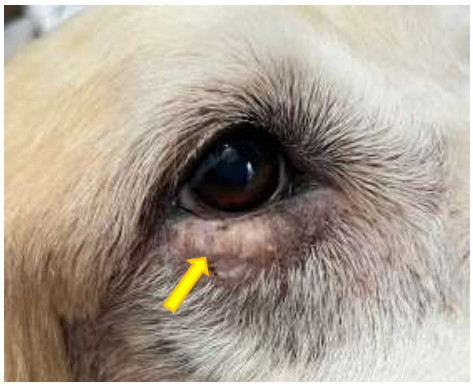

Figura 2: Imagem ilustrando a região periocular direita evidenciando redução volumétrica do nódulo palpebral (seta amarela), após a primeira sessão de eletroquimioterapia.

Após citoredução obtida através do tratamento clínico prescrito, foi possível realizar abordagem cirúrgica definitiva em 28 de maio de 2024, mediante ressecção total da pálpebra inferior direita. Durante o procedimento foi realizado exame histopatológico transcirúrgico, a fim de avaliar o comprometimento das margens cirúrgicas excisadas, constatando-se livres de células neoplásicas. Em seguida, procedeu-se a eletroquimioterapia adjuvante em leito cirúrgico associada a reconstrução palpebral onde foi realizada a técnica de retalho axial do plexo angular da boca (Fig. 3) e, complementarmente, criocirurgia da nova margem palpebral, visando reduzir complicações pós-operatórias relacionadas a presença de pelos e alterações irritativas.

A reavaliações foram realizadas aos 15, 30 e 45 dias (Fig. 4) evidenciaram boa aderência do retalho, ausência de triquíase e preservação da superfície ocular. Não foram observados sinais de recidiva tumoral ou evidência de metástases em exames de estadiamento por ultrassonografia abdominal e radiografia torácica, durante o período de acompanhamento, que perdurou por 1 ano.

Figura 3: Imagem transoperatória evidenciando reconstrução da pálpebra inferior direita por retalho axial do plexo angular da boca.

Figura 4: Região periocular direita aos 45 dias de pós-operatório, evidenciando adequada integração do retalho, preservação da superfície ocular e ausência de triquíase.

DISCUSSÃO

O mastocitoma palpebral representa condição clínica de manejo desafiador, sobretudo pela limitação anatômica da região e pela dificuldade de obtenção de margens cirúrgicas livres sem comprometimento da funcionalidade ocular e visual (9). No presente relato, a extensão da lesão envolvendo a pálpebra inferior em quase sua totalidade, inviabiliza a excisão convencional com margens laterais amplas, corroborando descrições

da literatura que apontam a real necessidade de terapias adjuvantes e de procedimentos reconstrutivos extensos em tumores perioculares (6-10).

A confirmação diagnóstica mediante citologia aspirativa seguida de histopatologia permitiu adequada caracterização tumoral e definição terapêutica, reforçando a importância destes métodos na abordagem terapêutica multimodal dos mastocitomas (11). O diagnóstico de mastocitoma de baixo grau (II), apresenta prognóstico favorável quando associado ao controle local efetivo da doença (5,12), sendo a classificação de grau tumoral o indicador de prognóstico mais confiável, com relação aos mastocitomas cutâneos (9,13).

A eletroquimioterapia foi empregada como terapia adjuvante, incialmente visando a redução tumoral e posteriormente como tratamento complementar em leito cirúrgico. Esta terapêutica promove o aumento da permeabilidade celular aos quimioterápicos enquanto promove perfil de segurança sistêmica favorável ao paciente, tendo baixa toxicidade e aplicabilidade em neoplasias superficiais (6). A redução significativa da extensão neoplásica observada antes da intervenção cirúrgica definitiva, sugere benefício clínico desta associação terapêutica, além de viabilizar a posterior intervenção cirúrgica planejada.

As neoplasias palpebrais exigem planejamento cirúrgico criterioso, uma vez que, o objetivo cirúrgico é realizar o controle oncológico e manter a funcionalidade palpebral (7,10,14,15). A ressecção palpebral total associada à reconstrução com técnica de retalho axial do plexo angular da boca, seguida de criocirurgia, se mostrou efetiva e possibilitou obtenção de margens livres e preservação ocular funcional, demonstrando-se alternativa viável em defeitos extensos de pálpebra inferior (7-10).

Em alternativa, a técnica de reconstrução “Lip-to-Lid” é amplamente utilizada e priorizada em reconstruções extensas de pálpebra inferior, após ressecção oncológica, devido a menores taxas de complicações pós-operatórias e por proporcionar uma nova margem palpebral livre de folículos pilosos (16,17); tal técnica foi recomendada à tutora, porém, devido a condição financeira limitada, não pode ser executada, uma vez que, por se tratar de uma técnica cirúrgica que utiliza-se de mucosa oral, demanda profilaxia dentária e antissepsia oral pré-operatória como medidas adjuvantes importantes para a redução de carga bacteriana, reduzindo potencialmente a contaminação do leito cirúrgico e por consequência, as chances de deiscência e infecção (18-20)

No presente relato, criocirurgia aplicada a nova rima palpebral foi realizada com o objetivo de gerar epilação definitiva da nova margem, reduzindo a possibilidade de triquíase

pós-operatória e irritações locais, o que satisfatoriamente contribuiu para um resultado final positivo, sendo observado no seguimento clínico (7,8,10).

CONCLUSÃO

O emprego de eletroquimioterapia, ressecção palpebral total, reconstrução com retalho axial do plexo angular da boca e criocirurgia, demonstrou-se eficaz no tratamento permitindo remoção total da neoplasia e preservação da saúde ocular, não apresentando recidiva durante 10 meses de acompanhamento.

Casos com neoplasias de alto potencial metastático e com necessidade de procedimentos mais amplos em relação a obtenção de margens cirúrgicas convencionais, limitados pela anatomia local, são eleitos para terapia multimodal.

A ausência de recidiva tumoral durante os 10 meses de acompanhamento indicou prognóstico favorável, reforçando o potencial dessa estratégia terapêutica.

REFERÊNCIAS BIBLIOGRÁFICAS

1. FAN, Timothy M.; DE LORIMIER, Louis Philippe. Treatment options for canine cutaneous mast cell tumors. Veterinary Medicine, v. 100, n. 4, p. 272-284, 2005.

2. NEWMAN, S. J. et al. Canine subcutaneous mast cell tumour: diagnosis and prognosis. “Journal of Comparative Pathology”, v. 136, n. 4, p. 231-239, 2007.

3. MOORE, Antony S.; FRIMBERGER, Angela E. Mast Cell Tumor in Dogs. Oncology for Veterinary Technicians and Nurses, p. 240-243, 2009. doi:10.1002/9781119264903.ch27

4. ŚMIECH, Anna et al. Occurrence and distribution of canine cutaneous mast cell tumour characteristics among predisposed breeds. Journal of Veterinary Research, v. 63, n. 1, p. 141, 2019. DOI:10.2478

5. MURPHY, S. et al. Relationships between the histological grade of cutaneous mast cell tumours in dogs, their survival and the efficacy of surgical resection. Veterinary Record, v. 154, n. 24, p. 743-746, 2004. doi:10.1136/vr.154.24.743

6. MIKLAVČIČ, Damijan et al. Electrochemotherapy: from the drawing board into medical practice. Biomedical engineering online, v. 13, n. 1, p. 29, 2014. doi:10.1186/1475-925X-13-29.

7. Maggs DJ. Eyelids. In: Maggs DJ, Miller PE, Ofri R, editors. Slatter’s Fundamentals of Veterinary Ophthalmology. 4th ed. Saunders; 2008. p.107-134.

8. STADES, F.C.; WOERDT, A.V.D. Diseases and surgery of the canine eyelid. In: GELATT, K; GILGER, B.C.; KERN, T.J. Veterinary Ophthalmology. 5 ed. Ames: Wiley-Blackwell,2013.v.2.cap.14.p.832–893.

9. FIFE, Matthew et al. Canine conjunctival mast cell tumors: a retrospective study. Veterinary ophthalmology, v. 14, n. 3, p. 153-160, 2011. https://doi.org/10.1111/j.1463-5224.2010.00857.x

10. HOLMBERG, DAVID L.; WITHROW, STEPHEN J. Cryosurgical treatment of palpebral neoplasms: clinical and experimental results. Veterinary Surgery, v. 8, n. 3, p. 68-73, 1979. https://doi.org/10.1111/j.1532-950X.1979.tb00611.x

11. Furlani JM, Daleck CR, Vicenti FAM, De Nardi AB, Pereira GT, Santana AE, et al. Mastocitoma canino: estudo retrospectivo. Cienc Anim Bras. 2008;9(1):242-250. Disponível em: revistas.ufg.br/vet/article/view/1060

12. Seguin B, Leibman NF, Bregazzi VS, Ogilvie GK, Powers BE, Dernell WS, et al. Clinical outcome of dogs with grade-II mast cell tumors treated with surgery alone: 55 cases (1996-1999). J Am Vet Med Assoc. 2001;218(7):1120-1123.

13. BOSTOCK, D. E. The prognosis following surgical removal of mastocytomas in dogs. Journal of Small Animal Practice, v. 14, n. 1, p. 27-40, 1973. doi:10.1111/j.1748-5827.1973.tb06891.x

14. Bedford P. Diseases and surgery of the canine eyelid. In: Gelatt K, editor. Textbook of Veterinary Ophthalmology. 3rd ed. Philadelphia: Lea & Febiger; 1999. p.535-568.

15. Montiani-Ferreira F, Wouk AFP, Lima AS, et al. Neoplasias oculares em pequenos animais. In: Daleck CR, Nardi AB, Rodaski S, editors. Oncologia em Cães e Gatos. São Paulo: Roca; 2008. p.294-311.

16. Herman, Izabela, et al. "Multimodal treatment of canine lower eyelid mast cell tumours: lip-to-lid reconstruction and sentinel lymph node mapping in two cases." BMC Veterinary Research (2026). doi:10.1186/s12917-026-05420-z

17. Pavletic, Michael M. "Full-thickness labial flaps to reconstruct facial defects in four dogs." Veterinary Surgery 50.6 (2021): 1338-1349. https://doi.org/10.1111/vsu.13571

18. Rigby, Brittney E., et al. "Incidence and risk factors for surgical site infections following oromaxillofacial oncologic surgery in dogs." Frontiers in Veterinary Science 8 (2021): 760628. https://doi.org/10.3389/fvets.2021.760628

19. Guzu, Michel, Diego Rossetti, and Philippe R. Hennet. "Locoregional flap reconstruction following oromaxillofacial oncologic surgery in dogs and cats: a review and decisional algorithm." Frontiers in Veterinary Science 8 (2021): 685036. https://doi.org/10.3389/fvets.2021.685036

20. Flancman, Rebecca, Ameet Singh, and J. Scott Weese. "Evaluation of the impact of dental prophylaxis on the oral microbiota of dogs." PLoS One 13.6 (2018): e0199676. https://doi.org/10.1371/journal

RETALHO DE PADRÃO AXIAL DA ARTÉRIA GENICULAR DIREITA EM FECHAMENTO DE GRANDE DEFEITO PÓS-EXÉRESE TUMORAL: RELATO DE CASO

Nelson Diego Mazzola Malvezzi Silva – discente da graduação de Medicina Veterinária, Universidade de Caxias do Sul, Caxias do Sul, RS, Brasil
Mauricio Fernando dos Santos França – discente de Medicina Veterinária da UCS.
Roberta Pradella Chies – discente de Medicina Veterinária da UCS.
Leonardo Toscan – médico veterinário responsável pela Golden King Clínica Veterinária, Caxias do Sul, RS, Brasil.
Arthur dos Santos Freire – discente de Medicina Veterinária da UCS.
Kelly Francine Von M¸ hlen – discente de Medicina Veterinária da UCS.

RESUMO

Relata-se o caso de uma cadela SRD, fêmea, castrada, 14 anos, 26 kg, com aumento de volume na porção distal do membro pélvico direito de evolução aproximada de dois anos. Citologia aspirativa compatível com neoplasia mesenquimal; ultrassonografia abdominal evidenciou esplenomegalia moderada e alterações renais; radiografias torácicas sem evidência de metástase. Realizou-se exérese tumoral com margem lateral de 3 cm, resultando em defeito tegumentar de aproximadamente 20 × 22 cm. Diante da escassez de pele, confeccionou-se retalho de padrão axial baseado na artéria genicular direita para cobertura do defeito. Empregou-se técnica de walking suture para alívio de tensão, síntese subcutânea em padrão sultan com poliglecaprone 2-0 e dermorrafia com nylon 3-0, dreno de Penrose mantido por 5 dias. Analgesia trans e pós-operatória incluiu anestesia epidural, tramadol e anti-inflamatório não esteroidal, antibioticoprofilaxia perioperatória e domiciliar. Histopatologia confirmou tumor maligno de bainha de nervo periférico (sarcoma de tecidos moles, grau II); margens laterais livres e margem profunda comprometida. Evoluiu com deiscência parcial e necrose distal do retalho, tratadas com pomada colagenase e posteriormente com sulfadiazina de prata 1%, com cicatrização completa aos 40 dias, paciente encaminhada para quimioterapia adjuvante. Conclui-se que o retalho axial da artéria genicular é opção viável para cobertura de grandes defeitos em membro pélvico, exigindo planejamento meticuloso, manejo da tensão e cuidados pós-operatórios rigorosos.
Palavras-chave: neoplasia; cirurgia reconstrutiva; sarcoma.

INTRODUÇÃO

Os sarcomas de tecidos moles (STM) são neoplasias mesenquimais que acometem com frequência a pele e o subcutâneo em cães, correspondendo à parcela importante dos tumores cutâneos e subcutâneos (1). Entre os subtipos dos STM, encontram-se os tumores de bainha de nervo periférico (TMBNP), com capacidade invasiva local e potencial

metastático variável, cujo diagnóstico e estratificação dependem de análise histopatológica (1,2). Em localização apendicular, a obtenção de margens profundas amplas é frequentemente limitada, tornando necessária a cirurgia reconstrutiva após ressecções oncológicas extensas (3,4,5). Retalhos de padrão axial, como o baseado na artéria genicular, incorporam pedículo arterial e venoso, permitindo cobertura de grandes defeitos com maior probabilidade de viabilidade tecidual (2). O objetivo deste relato é descrever técnica e evolução clínica de uma exérese tumoral seguida de fechamento por retalho axial da artéria genicular direita.

DESCRIÇÃO DE CASO

Paciente, cadela SRD, 14 anos, 26 kg, massa em porção distal do membro pélvico direito (17 × 18 cm). Exames complementares: citologia aspirativa (neoplasia mesenquimal), ultrassonografia abdominal (esplenomegalia moderada, alterações renais), radiografia torácica sem metástases, hemograma e bioquímica com hiperfosfatemia. Protocolo anestésico: pré medicação com metadona 0,2 mg/kg IM, cetamina 1 mg/kg IM, acepromazina 0,025 mg/kg IM, indução com lidocaína 1 mg/kg IV e propofol 3 mg/kg IV, manutenção com isoflurano. Analgesia trans e pós-op: epidural (morfina 0,1 mg/kg + lidocaína 2% sem vasoconstritor, 0,2 mL/kg), tramadol oral, antibioticoprofilaxia com ampicilina 20 mg/kg IV pré-operatório e prescrição domiciliar com cefalexina 20 mg/kg VO BID e metronidazol 15 mg/kg VO BID. Planejamento cirúrgico incluiu mensuração do defeito com paquímetro e marcação do retalho com caneta dermográfica (Fig. 1).

Realizou-se linfadenectomia dos linfonodos inguinal e poplíteo direitos seguida de excisão tumoral por incisão peri tumoral com margem lateral de 3 cm. Após ressecção, o defeito aproximou-se de 20 × 22 cm (Fig. 2A). Confeccionou-se retalho de padrão axial da artéria genicular direita com dissecção subcutânea, retalho avançou proximalmente sobre o leito. Aplicou-se walking suture para alívio de tensão e obliteração do espaço morto, síntese subcutânea em padrão sultan com poliglecaprone nº 2-0, dermorrafia simples interrompida com nylon nº 3-0. Dreno de Penrose instalado e removido no 5º dia. Proteção com bandagem compressiva não aderente, colar elisabetano e roupa pós operatória.

Figura 1 - Marcação pré-operatória.

Figura 2A – Defeito Pós-exérese (20-22cm).

Figura 2B – Retalho axial da artéria genicular direita.

Figura 3 – Aspecto pós-operatório imediato.

Figura 4A – 21 dias, pós-operado, seta: necrose.

Figura 4B – 40 dias pós-operado.

DISCUSSÃO

A cobertura imediata do defeito foi obtida com retalho axial genicular. A histopatologia confirmou tumor maligno de bainha de nervo periférico (STM grau II); margens laterais livres, margem profunda comprometida (3,6). Complicações observadas incluíram deiscência parcial e necrose distal do retalho em região de intensa movimentação articular; manejadas inicialmente com pomada colagenase e, posteriormente, com sulfadiazina de prata 1% sobre tecido de granulação exposto, evoluindo para cicatrização completa aos 40 dias (Fig. 4A–B). O uso de walking suture e dreno de Penrose contribuiu para redução da tensão e prevenção de seroma (7,8). O retalho genicular depende do ramo genicular curto da artéria safena e da veia safena medial e é indicado para defeitos tibiais e tíbio társios, devendo respeitar a relação base e comprimento para viabilidade (9). Quando margens profundas são comprometidas, terapias adjuvantes (quimioterapia, radioterapia, eletroquimioterapia) são recomendadas para reduzir risco de recidiva e evitar amputação. As complicações observadas são compatíveis com a literatura e podem ser minimizadas por planejamento cirúrgico cuidadoso, alívio de tensão adequado, técnicas de drenagem e manejo pós-operatório rigoroso (4).

CONCLUSÃO

O retalho de padrão axial da artéria genicular é uma opção eficaz para o fechamento de grandes defeitos em membro pélvico após exérese tumoral. O planejamento pré-operatório e a marcação precisa do retalho são determinantes para o sucesso cirúrgico. A técnica de sutura de avanço (walking suture) reduz a tensão sobre a ferida e diminui a formação de seroma. O manejo pós-operatório com uso de dreno é uma conduta importante para o controle do exsudato e a prevenção de complicações locais. Os curativos compressivos contribuem para a aderência do retalho ao leito receptor e para a redução do espaço morto. A proteção adequada do sítio operatório é fundamental para a viabilidade do retalho e para a cicatrização adequada. A analgesia adequada mantém o conforto, favorece a recuperação e reduz o risco de autotrauma. Em casos com margem profunda comprometida, terapias adjuvantes são consideradas para o controle local da doença. O uso dessas terapias auxilia na preservação do membro e na melhora do prognóstico oncológico.

REFERÊNCIAS

1. AVALLONE G.; STEFANELLO D.; FERRARI R.; ROCCABIANCA P. The controversial histologic lassification of canine subcutaneous whorling tumours: The path to perivascular wall tumours. Veterinary and Comparative Oncology. 2020;18(1):3-8.
2. BRAY JP. Soft tissue sarcoma in the dog – part 2: surgical margins, controversies and a comparative review. Journal of Small Animal Practice. 2017;58(2):63-72.
3. CASTRO PF; CAMPOS AG; MATERA JM. Sarcoma de tecidos moles em cães: a ressecção cirúrgica cura?; Revista de Educação Continuada em Medicina Veterinária e Zootecnia do CRMV-SP. 2019;17(2):48-54.
4. DENNIS MM; MCSPORRAN KD; BACON NJ; SCHULMAN FY; FOSTER RA; POWERS BE. Prognostic factors for cutaneous and subcutaneous soft tissue sarcomas in dogs. Veterinary Pathology. 2011;48(1):73-84.
5. DOBSON JM; SAMUEL S; MILSTEIN H; ROGERS K; WOOD JL. Canine neoplasia in the UK: estimates of incidence rates from a population of insured dogs. Journal of Small Animal Practice. 2002;43:240-246.
6. FOSSUM TW. Cirurgia de pequenos animais. 4ª ed. Rio de Janeiro: Elsevier; 2020. P.190-255.
7. HAUCK ML. Tumors of the skin and subcutaneous tissues. In: WITHROW SJ; VAIL DM; PAGE RL. Withrow & MacEwen's small animal clinical oncology. 5ª ed. St. Louis: Saunders Elsevier; 2018. P.305-320.
8. KUNTZ CA; DERNELL WS; POWERS BE; DEVITT C; STRAW RC; WITHROW SE. Prognostic factors for surgical treatment of soft-tissue sarcomas in dogs: 75 cases (1986-1996). Journal of the American Veterinary Medical Association. 1997;211(9):1147-1151.
9. LIPTAK JM; FORREST LJ. Soft Tissue Sarcomas. In: WITHROW SJ; VAIL DM, editors.

Withrow & MacEwen's Small Animal Clinical Oncology. 4a ed. Saint Louis: Elsevier Saunders; 2007. p.425-454.

Retenção urinária associada a trauma sacrococcígeo em felino: relato de caso

Maria Eduarda Andrade Pinto; Aline Del Consulo; Lohana de Souza Pinheiro; Eduardo Souza Carrasco; Lorenna Venancio Cassetari; Lucas Alécio Gomes

Universidade Estadual de Londrina (UEL), Londrina, PR, Brasil

Resumo

A retenção urinária em felinos pode estar associada a diferentes etiologias, incluindo alterações traumáticas e neurológicas. O presente trabalho relata a abordagem diagnóstica e terapêutica de um felino macho, sem raça definida (SRD), com aproximadamente quatro anos de idade, atendido em um Hospital Veterinário Escola no sul do Brasil, apresentando histórico de trauma sacrococcígeo, disúria, cauda flácida e retenção urinária. Inicialmente, os sinais clínicos levantaram suspeita de comprometimento neurológico da função vesical associado ao trauma. Após manejo clínico e ajuste terapêutico, observou-se melhora progressiva e retorno da micção espontânea. O caso destaca a importância da investigação diferencial em pacientes com retenção urinária após trauma sacrococcígeo, considerando que alterações funcionais secundárias ao trauma podem mimetizar disfunções vesicais neurogênicas.

Palavras-chave: disfunção miccional; neurologia; cauda flácida; trato urinário inferior; neurônio motor inferior.

Introdução

A retenção urinária em felinos é uma condição clínica potencialmente grave, associada a obstruções uretrais, traumas e distúrbios neurológicos que comprometem o armazenamento e esvaziamento urinário adequado (1,2). Entre as causas traumáticas, destacam-se os traumas sacrococcígeos, geralmente associados a acidentes automobilísticos, quedas ou tração da cauda. Conforme a extensão da lesão, podem ocorrer alterações locomotoras, disfunções da motilidade da cauda e distúrbios urinários e fecais, decorrente do acometimento das raízes nervosas sacrais e estruturas associadas (3).

Os distúrbios urinários pós-trauma pode resultar de disfunção vesical neurogênica ou de alterações transitórias, como edema, inflamação e dor, tornando o diagnóstico diferencial um desafio que integra histórico clínico, exame físico, avaliação neurológica e exames complementares (1, 4). Diante disso, este trabalho teve como objetivo relatar a abordagem diagnóstica e terapêutica de um caso de retenção urinária em felino após trauma sacrococcígeo, destacando os desafios na diferenciação entre comprometimento neurológico e alterações secundárias ao trauma.

Descrição do caso

Um felino macho, sem raça definida, com idade aproximada de quatro anos e peso corporal de 4 kg, foi atendido no serviço de pronto atendimento de um Hospital Veterinário Escola localizado no sul do Brasil, apresentando histórico de trauma sacrococcígeo, associado à queixa de dificuldade para urinar, cauda flácida e episódios de vômito. Ao exame físico observou-se importante distensão vesical à palpação abdominal. Durante a avaliação neurológica foram identificadas alterações como a redução dos reflexos de membro pélvico e sensibilidade na região perineal, além de diminuição da motilidade da cauda.

Diante dos achados clínicos e da suspeita inicial de comprometimento neurológico secundário ao trauma, o paciente foi internado para investigação diagnóstica e estabilização clínica. Na radiografia da região pélvica/sacrococcígea, evidenciou-se distensão vesical e discretas alterações degenerativas em L7-S1 com diminuição de espaço interverterbral desta região (Figura 1).

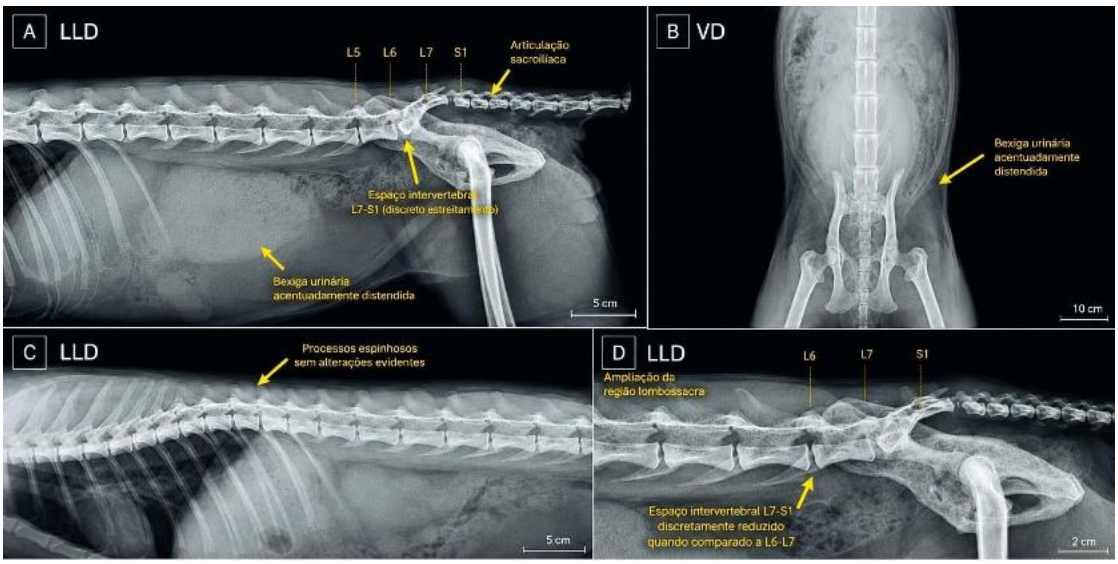

Figura 1 – Radiografias do paciente relatado, **A)** Projeção laterolateral evidenciando discreta redução do espaço intervertebral L7-S1 e importante distensão vesical (setas). **B)** Projeção ventrodorsal da pelve demonstrando distensão vesical (seta). **C)** Projeção laterolateral do tórax. **D)** Ampliação da região lombossacra destacando a redução do espaço intervertebral L7-S1 (seta).

Considerando a retenção urinária apresentada, instituiu-se inicialmente protocolo terapêutico com acepromazina (0,03 mg/kg, TID, IV) e diazepam (0,5 mg/kg, TID, IV), visando redução do tônus uretral e facilitação do esvaziamento vesical. Entretanto, não foi observada resposta clínica satisfatória, sendo necessária realização de cistocentese de

alívio. Nos oito dias seguintes, o paciente apresentou ausência de tônus anal, incontinência fecal e dificuldade de deambulação. Diante disso, optou-se por nova internação e ajuste terapêutico, com introdução de betanecol (2 mg/kg, TID) e prazosina (0,8 mg/kg, BID).

Após modificação do tratamento, observou-se evolução clínica favorável, caracterizada pela retomada da micção espontânea e melhora progressiva dos sinais clínicos. Inicialmente, os achados clínicos, incluindo retenção urinária, ausência de tônus anal e incontinência fecal, sugeriram disfunção vesical neurogênica secundária ao trauma sacrococcígeo. Entretanto, a recuperação progressiva da função urinária e neurológica, associada à resposta satisfatória ao tratamento clínico com betanecol e prazosina, tornou menos provável a ocorrência de lesão neurológica permanente. Dessa forma, o quadro foi considerado compatível com retenção urinária transitória associada ao trauma da região sacrococcígea, com comprometimento funcional reversível.

Discussão

Traumas sacrococcígeos em felinos podem ocasionar lesões musculoesqueléticas e neurológicas de diferentes graus, sendo frequentemente associados a alterações urinárias, fecais e locomotoras. O comprometimento das raízes nervosas sacrais e dos nervos pudendo e pélvico pode resultar em alterações do controle vesical, promovendo disfunções relacionadas ao armazenamento ou ao esvaziamento urinário (1,2). Entre os sinais clínicos encontram-se diminuição do tônus anal, alterações de sensibilidade perineal, flacidez da cauda e retenção urinária, manifestações semelhantes às observadas no presente caso.

Inicialmente, a associação entre histórico de trauma sacrococcígeo, retenção urinária, diminuição dos reflexos da região perineal e alterações neurológicas adicionais levantou a suspeita de disfunção vesical neurogênica secundária ao trauma. Em pacientes com comprometimento neurológico, alterações da micção podem ocorrer devido à interrupção das vias neurais responsáveis pela coordenação entre contração do músculo detrusor e relaxamento dos esfíncteres uretrais, levando à dificuldade de esvaziamento vesical e retenção urinária (1).

Entretanto, apesar da suspeita inicial, a evolução clínica observada não demonstrou comportamento completamente compatível com lesões neurológicas permanentes. Em casos de bexiga neurogênica associada à lesão sacral ou de neurônio motor inferior, espera-se redução persistente do tônus vesical, dificuldade prolongada de esvaziamento e necessidade contínua de suporte para micção (2). No presente caso, observou-se melhora progressiva da função urinária após ajuste terapêutico, sugerindo a possibilidade de

alteração funcional transitória secundária ao trauma local, edema tecidual ou processo inflamatório associado.

O manejo instituído baseou-se inicialmente em medidas destinadas ao relaxamento uretral e suporte ao esvaziamento vesical. Posteriormente, optou-se pela associação entre betanecol e prazosina. O betanecol atua estimulando receptores muscarínicos presentes no músculo detrusor, favorecendo sua contração, enquanto a prazosina promove relaxamento da musculatura lisa uretral por bloqueio alfa-adrenérgico, reduzindo a resistência ao fluxo urinário (5). A resposta favorável observada após a instituição desse protocolo sugere que a retenção urinária possivelmente apresentava componente funcional reversível.

Conclusão

Este caso evidencia que a retenção urinária pós-trauma sacrococcígeo nem sempre está associada a lesão neurológica permanente. A presença concomitante de alterações neurológicas, como ausência de tônus anal e incontinência fecal, pode levar à suspeita inicial de bexiga neurogênica; entretanto, a resposta favorável ao tratamento clínico e a recuperação funcional observada reforçam a necessidade de reavaliações periódicas antes da definição do prognóstico. Assim, o acompanhamento clínico e neurológico criterioso mostrou-se fundamental para o correto direcionamento diagnóstico e terapêutico.

Referências

1) GERNONE, F.; UVA, A.; MAIOLINI, A.; ZATELLI, A. *A review of the neural control of micturition in dogs and cats: neuroanatomy, neurophysiology and neuroplasticity*. Veterinary Research Communications, v. 46, n. 4, p. 991–998, 2022. DOI: 10.1007/s11259-022-09966-9

2) GERNONE, F.; et al. *Neurogenic bladder in dogs, cats and humans: a comparative review*. Animals, v. 12, n. 23, p. 3233, 2022. DOI: 10.3390/ani12233233

3) GANDINI, G. *Bladder management of the neurologic cat*. Proceedings of the International Society of Feline Medicine, 2017.

4) GRANGER, N.; et al. *Bladder and bowel management in dogs with spinal cord injury*. Frontiers in Veterinary Science, v. 7, 2020. DOI: 10.3389/fvets.2020.583342

5) BYRON, J. K. *Drugs Used to Manage Urinary Incontinence in Dogs & Cats*. Clinician's Brief,2025.

RINOSSINUSITE CRÔNICA E OTITE BILATERAL CONCOMITANTES EM DOIS FELINOS COABITANTES: RELATOS DE ACHADOS RADIOGRÁFICOS E ISOLAMENTO DE *PSEUDOMONAS AERUGINOSA* MULTIRRESISTENTE.

Anna Clara Morais Franco[1]*, Isabela Santos Hennequin[1], Lorena Tavares de Brito Nery Jaworski[2], Michelly Kheidy Borges Battisti[3]

[1] Acadêmica de Medicina Veterinária – Centro Universitário UniOpet, Curitiba - PR.

[2] Médica Veterinária, PhD em Diagnóstico por Imagem (UFPR) e Pós-doutora em Cardiologia (UFPR) – Docente e Mentora na Conceitos Veterinários.

[3] Médica Veterinária, Doutora em Ciência Animal (PUCPR) e Mestre (UFPR) – Coordenadora e Docente de Medicina Veterinária.

* Autor para correspondência: Anna.c.m.santos15@gmail.com

RESUMO

A rinossinusite crônica felina exige associação entre avaliação clínica, imagem e microbiologia para diagnóstico e terapia eficientes. Relata-se a ocorrência de rinossinusite crônica associada à otite bilateral em dois felinos adultos jovens, coabitantes, sem raça definida, com sinais respiratórios recorrentes e maior gravidade no macho. A investigação incluiu hemograma, bioquímica, citologia, lavado nasal com cultura/antibiograma e radiografias de tórax e crânio. A cultura por swab nasal foi negativa, mas o lavado nasal isolou *Pseudomonas aeruginosa* multirresistente, sensível à amicacina. Os hemogramas revelaram leucocitose por neutrofilia. Radiografias torácicas demonstraram pneumonia e broncopatia; as cranianas evidenciaram opacificação bilateral dos seios nasais (sem lise óssea) e otite crônica bilateral. Concluiu-se que a avaliação integrada caracterizou uma apresentação crônica multifocal (sinonasal, respiratória inferior e timpânica), direcionando a terapia antimicrobiana individualizada com base no perfil de sensibilidade.

Palavras-chave: Trato respiratório superior; Lavado nasal; Antibiograma; Bula timpânica.

INTRODUÇÃO

A rinossinusite crônica é uma das principais causas de secreção nasal recorrente em felinos, sendo superada apenas pela neoplasia infiltrativa (1). Sua patogênese é de difícil compreensão, porém a afecção é muito associada à doença aguda do trato respiratório superior em filhotes, causada pela infecção pelo herpesvírus felino tipo 1 (HVF-1), calicivírus felino, *Chlamydophila felis* ou uma combinação desses agentes. Com o passar da idade, o quadro se torna crônico devido à incubação viral, agravando-se por patógenos oportunistas (1,3).

Os sinais clínicos envolvem secreção nasal recorrente, espirros e estertor. O tratamento tende a ser demorado e as recaídas ocorrem comumente, motivadas pela queda na imunidade que abre espaço para esses microrganismos oportunistas. Dentre os métodos diagnósticos, a radiografia pode ser utilizada por ser acessível, não invasiva e permitir uma boa visualização das estruturas nasais e faciais. No entanto, como a obtenção de uma boa avaliação é altamente dependente do correto posicionamento e da técnica, recomenda-se o uso de anestesia (2). O objetivo deste trabalho é relatar os achados clínicos, radiográficos e microbiológicos de dois felinos coabitantes diagnosticados com rinossinusite crônica.

DESCRIÇÃO DO CASO

Dois felinos sem raça definida e coabitantes, foram atendidos para investigação de alterações respiratórias: uma fêmea castrada, com dois anos e nove meses de idade e 4,2kg, e um macho castrado, com três anos de idade pesando 5,2kg. Em 16 de março de 2026, ambos os pacientes passaram por avaliação clínica, a responsável relatou que a fêmea apresentava episódios ocasionais de secreção nasal mucopurulenta, enquanto o macho apresentava esternutação frequente e secreção nasal mucopurulenta, ocasionalmente sanguinolenta, e histórico de sinais respiratórios recorrentes previamente tratados sem resolução.

Diante da suspeita inicial de rinotraqueite felina e outras afecções respiratórias, foi instituído tratamento empírico para ambos os pacientes com amoxicilina associada ao clavulanato de potássio, meloxicam, dipirona, suplemento imunomodulador e nebulização com solução fisiológica. Foram solicitados exames complementares incluindo cultura bacteriana com antibiograma da secreção nasal, hemograma completo, perfil bioquímico sérico e radiografia torácica e crânio.

DISCUSSÃO

A cultura inicial por swab nasal não apresentou crescimento bacteriano, porém, a infecção bacteriana não foi descartada, considerando possíveis interferências relacionadas à coleta, transporte da amostra ou uso prévio de antimicrobianos. Dois dias após o atendimento inicial a avaliação radiográfica torácica revelou, na fêmea, padrão bronquial severo e difuso associado a presença de padrão alveolar em lobo médio, compatível com pneumonia e broncopatia. No macho, foram observados padrão bronquial severo e difuso, áreas de padrão broncoalveolar em lobos caudais e padrão alveolar em lobo médio, compatíveis com pneumonia, além de hepatomegalia possivelmente associada a um

processo inflamatório ou infeccioso. Quatorze dias depois os exames laboratoriais de ambos os pacientes apresentaram leucocitose por neutrofilia, na fêmea a contagem de leucócitos foi de 20.800/µL, com 12.688 neutrófilos segmentados/µL, enquanto no macho foram observados 24.300 leucócitos/µL e 17.253 neutrófilos segmentados/µL. Na avaliação bioquímica não foram identificadas alterações relevantes.

Devido à persistência dos sinais clínicos e à piora do quadro respiratório do macho, 21 dias depois foi realizada, sob sedação, a coleta de lavado nasal para cultura bacteriana, antibiograma e exame citológico. Diferentemente do swab nasal inicial, o lavado possibilitou o isolamento de Pseudomonas aeruginosa multirresistente, com sensibilidade à amicacina. Na rotina de felinos com rinossinusite crônica, o isolamento de bactérias Gram-negativas está frequentemente associado a colonização secundárias que complicam o quadro clínico [1]. A avaliação citológica da amostra foi considerada inconclusiva. Na mesma ocasião, a citologia do conduto auditivo revelou a presença de bactérias cocoides em baixa quantidade, além de raras leveduras do gênero Malassezia. Foi dado início ao tratamento com a amicacina, aplicado somente em ambiente hospitalar apresentando melhora inicial dos sinais clínicos.

Após 35 dias depois, devido a melhora sutil dos sinais clínicos, ambos os pacientes foram submetidos à avaliação radiográfica do crânio, os exames evidenciaram aumento bilateral da radiopacidade dos seios nasais (Figura 1 e 2), compatível com rinossinusite bilateral, achado que representa a alteração radiológica mais prevalente na doença sinonasal crônica felina [2]. Não foram observadas evidências de lise óssea ou destruição dos cornetos nasais, embora a literatura aponte que felinos que manifestam sinais clínicos antes dos dois anos tenham maior propensão ao desenvolvimento dessas injúrias estruturais severas [3]. Além disso, observou-se alterações compatíveis com otite crônica bilateral, caracterizadas por aumento da radiopacidade e esclerose das bulas timpânicas. No macho, ainda foi possível identificar um foco de mineralização em conduto auditivo direito.

Figura 1. Radiografia de crânio de felino (fêmea)

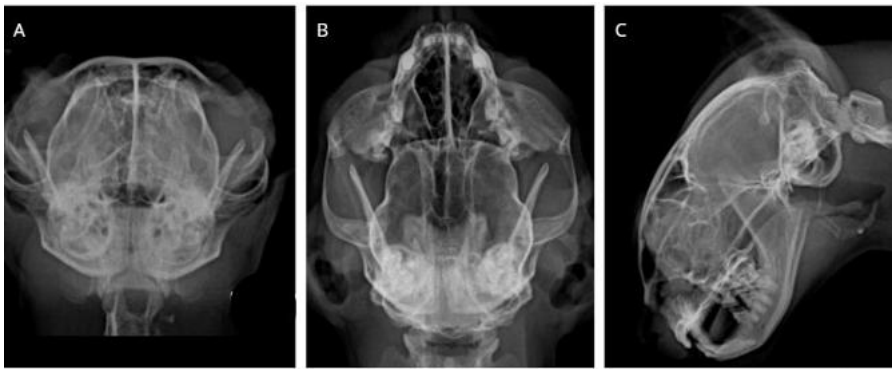

Projeções rostrocaudal (A), ventrodorsal (B) e látero-lateral (C). Observa-se aumento de radiopacidade em seios nasais e frontais, sem lise óssea, associado a esclerose de bulas timpânicas.

Figura 2. Radiografia de crânio de felino (macho)

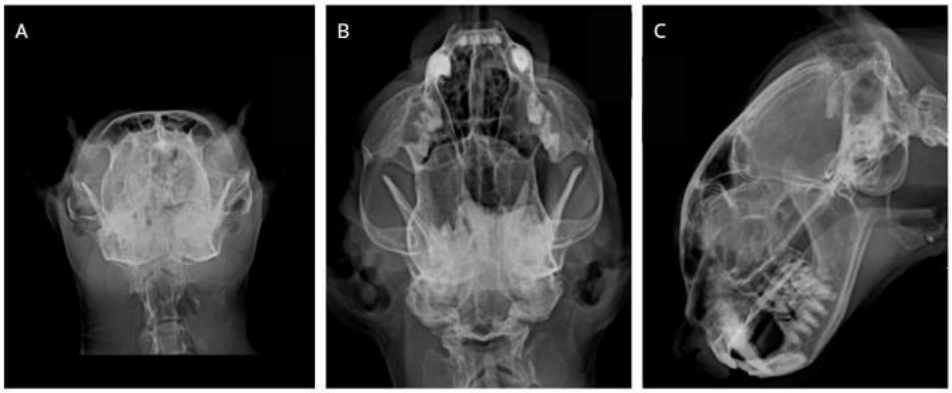

Projeções rostrocaudal (A), ventrodorsal (B) e látero-lateral (C). Nota-se opacificação sinusal bilateral, esclerose de bulas timpânicas (otite crônica) e foco de mineralização em conduto auditivo.

CONCLUSÃO

A avaliação radiográfica associada à investigação microbiológica contribui para a compreensão da extensão do quadro em felinos com rinossinusite crônica e otite bilateral, além de orientar terapia antimicrobiana direcionada frente ao isolamento de *Pseudomonas aeruginosa* multirresistente.

REFERÊNCIAS

1. Beauvois M, Colombe P, Canonne AM, Mortier J. Cats with idiopathic chronic rhinosinusitis that develop clinical signs before two years of age have more severe nasal conchal lysis, sinus malformation, and more severe inflammation on histological examination. **J Am Vet Med Assoc**. 2023;261(10):1481-1487 [citado 2026 jun 11]. Disponível em: https://doi.org/10.2460/javma.23.04.0186
2. Zanatta R, Canola JC. Avaliação radiográfica e tomográfica dos seios nasais de gatos com doenças sinonasais crônicas. **Arq Bras Med Vet Zootec**. 2011;63(4):844-849.
3. Johnson LR, Foley JE, De Cock HE, Clarke HE, Maggs DJ. Assessment of infectious organisms associated with chronic rhinosinusitis in cats. **J Am Vet Med Assoc**. 2005;227(4):579-85.

Rinossinusite fúngica por *Aspergillus* sp. em cão - Relato de Caso

Luísa de Almeida Marcolin - Discente de Medicina Veterinária Universidade Federal de Santa Catarina, SC

Camila Martins Schmidt - Discente de Medicina Veterinária Universidade Federal de Santa Catarina, SC

Ísis Inácio Reis - Discente de Medicina Veterinária Universidade Federal de Santa Catarina, SC

Vitor Prim Laurindo - Discente de Medicina Veterinária Universidade Federal de Santa Catarina, SC

Bárbara Ellen Matzenbacher de Athayde Farias - Discente de Medicina Veterinária Universidade Federal de Santa Catarina, SC

Malcon Andrei Martinez Pereira - Prof Dr. de Medicina Veterinária Universidade Federal de Santa Catarina, SC

RESUMO:

A rinossinusite fúngica canina é uma afecção respiratória causada principalmente por fungos oportunistas do gênero *Aspergillus* sp., caracterizada por sinais clínicos respiratórios crônicos e de difícil resolução. O presente teve como objetivo relatar um caso de rinossinusite fúngica em um cão, destacando aspectos clínicos, diagnósticos e terapêuticos. Trata-se de um macho, Pitt Bull, com aproximadamente quatro anos de idade, apresentando histórico de secreção nasal crônica sem resposta a tratamento prévio para pneumonia. Ao exame clínico, observou-se secreção nasal persistente, sem outras alterações sistêmicas relevantes. Exames radiográficos evidenciaram alterações sugestivas de sinusite unilateral esquerda. A citologia da secreção nasal apresentou achados sugestivos de rinite fúngica, enquanto a cultura micológica de swab nasal confirmou crescimento de *Aspergillus* sp.. O tratamento instituído consistiu na administração de itraconazol por via oral associado à terapia tópica com clotrimazol spray a 1%, resultando em melhora clínica progressiva. Em avaliações posteriores, observou-se ausência de crescimento fúngico em cultura, embora tenha ocorrido recorrência dos sinais clínicos após quatro meses, associada à infecção bacteriana secundária por *Streptococcus* sp., tratada com antibioticoterapia. Conclui-se que a rinossinusite fúngica por *Aspergillus* sp. deve ser considerada como diagnóstico diferencial em cães com secreção nasal crônica, sendo fundamental a associação entre exames complementares e acompanhamento prolongado devido à possibilidade de recorrência e infecções secundárias.

Palavras-chave: aspergilose; canino; diagnóstico microbiológico; infecção respiratória; micologia.

INTRODUÇÃO:

As doenças fúngicas do trato respiratório em cães são, na maioria dos casos, causadas por fungos oportunistas, como *Aspergillus* spp., *Penicillium* spp. e *Cryptococcus*

neoformans. Essas infecções promovem inflamação da mucosa nasal e dos seios paranasais, manifestando-se clinicamente como um quadro crônico de secreção nasal, epistaxe, ulcerações, despigmentação das narinas, dor e desconforto facial (1).

O diagnóstico é estabelecido por meio de exames de imagem, como radiografia e tomografia computadorizada, além de rinoscopia, cultura fúngica, biópsia tecidual, testes sorológicos e reação em cadeia da polimerase (PCR) (2). Torna-se necessária a realização de exames complementares para a exclusão de outras afecções que também acometem o trato respiratório, como rinites alérgicas, infecções ocasionadas por outros microrganismos, abscessos, corpos estranhos, neoplasias e fístulas. O objetivo deste trabalho foi relatar e discutir um caso de rinossinusite fúngica por *Aspergillus* sp. em um cão.

DESCRIÇÃO DO CASO:

Foi atendido na Clínica Veterinária Escola da Universidade Federal de Santa Catarina, no município de Curitibanos, Santa Catarina, um cão, macho, Pitt Bull, com aproximadamente quatro anos e 32 kg, com histórico de secreção nasal mucopurulenta e episódios de epistaxe. O paciente havia sido previamente tratado para pneumonia por 30 dias (medicação não informada pelo responsável), sem apresentar evolução clínica. Na ocasião da consulta, observou-se presença de secreção nasal, com os demais parâmetros do exame físico dentro dos valores de referência para a espécie.

O paciente possuía exames realizados na semana anterior à consulta, incluindo perfil bioquímico e hemograma, com resultados sem relevância clínica; e radiografia de crânio, nas projeções dorsoventral e ventrodorsal. Ao exame radiográfico, observaram-se achados sugestivos de sinusite unilateral esquerda, sem evidências de corpo estranho radiopaco.

Os exames complementares eleitos para o diagnóstico incluíram citologia da secreção nasal e cultura micológica de swab nasal. Na citologia, observaram-se achados sugestivos de sinusite e rinite fúngica. Já a cultura fúngica apresentou resultado positivo para *Aspergillus* sp., confirmando os achados da citologia.

O tratamento instituído consistiu na administração oral de itraconazol (100 mg), na dose de um comprimido a cada 24 horas durante 15 dias, associado ao omeprazol (20 mg), administrado uma vez ao dia antes da primeira refeição. Adicionalmente, foi instituída

terapia tópica com clotrimazol spray a 1%, aplicado na narina esquerda, uma dose, três vezes ao dia, por 15 dias.

Em novo retorno, após o término do tratamento, foi realizado novo swab nasal para cultura de fungos e leveduras, devido a persistência de secreção serosa. O exame apresentou resultado negativo para crescimento fúngico. Diante disso, foi solicitada a manutenção do tratamento por mais 15 dias, seguida de nova avaliação clínica do paciente.

Quatro meses após a última avaliação, o paciente retornou apresentando novamente secreção nasal mucopurulenta. Na ocasião, foi realizado novo swab nasal para cultura fúngica e bacteriana. O exame microbiológico evidenciou crescimento de *Streptococcus* sp., sensível à associação amoxicilina associada ao clavulanato de potássio, além de ausência de crescimento fúngico, resultado que não descarta completamente a presença de *Aspergillus* sp.. Diante dos achados, instituiu-se tratamento com amoxicilina associada ao clavulanato de potássio (875 mg), um comprimido a cada 12 horas por 10 dias, associada ao pantoprazol (20 mg), uma vez ao dia antes da primeira refeição. Após o tratamento instituído, o paciente apresentou redução dos sinais respiratórios e diminuição da secreção nasal.

DISCUSSÕES:

No presente caso, os sinais clínicos observados são compatíveis com aqueles descritos na literatura para rinossinusite fúngica canina causada por *Aspergillus* sp. (1-4). Entre as manifestações clínicas mais frequentemente relatadas destacam-se secreção nasal mucopurulenta ou mucossanguinolenta, espirros, dor à palpação da região facial, ulceração e despigmentação nasal, podendo ocorrer de forma unilateral ou bilateral (1,2).

A aspergilose nasal é considerada uma infecção fúngica oportunista. O agente etiológico mais frequentemente associado é *Aspergillus fumigatus*, o qual coloniza a mucosa nasal após a inalação de conídios presentes no ambiente (2,3). A inflamação ocasionada pela infecção promove lesões na mucosa nasal e nos seios paranasais.

Os exames de imagem representam importante ferramenta complementar no diagnóstico destas afecções. Neste caso, a radiografia de crânio evidenciou alterações sugestivas de sinusite unilateral esquerda, achado frequentemente em pacientes com rinite fúngica (1,3). Entretanto, exames radiográficos isoladamente não permitem a confirmação

diagnóstica, sendo necessários exames complementares específicos, como citologia, cultura fúngica, rinoscopia e biópsia tecidual (1-3).

O diagnóstico definitivo foi estabelecido por meio da cultura micológica do swab nasal. A utilização dessa técnica constitui importante método diagnóstico, embora resultados negativos não descartam completamente a enfermidade, especialmente em casos crônicos ou em pacientes previamente tratados (2,3).

Dentre os diagnósticos diferenciais para rinossinusite fúngica incluem-se rinite bacteriana, corpos estranhos, neoplasias, fístulas oronasais, pólipos e doenças inflamatórias crônicas (1-3). Neste caso, a ausência de corpo estranho radiopaco ao exame radiográfico e a identificação do agente fúngico auxiliaram na exclusão desses.

O tratamento instituído com itraconazol associado ao clotrimazol tópico corresponde aos protocolos terapêuticos descritos na literatura para aspergilose nasal canina (1-4). O itraconazol apresenta boa ação antifúngica sistêmica, enquanto o clotrimazol tópico atua diretamente sobre as placas fúngicas e mucosa nasal acometida (1,3,4). Após a terapia inicial, observou-se melhora clínica e redução dos sinais respiratórios, demonstrando resposta satisfatória ao tratamento.

Entretanto, quatro meses após a última avaliação, o paciente apresentou recorrência da secreção nasal, sendo identificada infecção bacteriana secundária por *Streptococcus* sp.. Infecções bacterianas secundárias são frequentemente relatadas em casos de rinossinusite crônica, em decorrência da lesão persistente da mucosa nasal e da alteração dos mecanismos locais de defesa (2,3). Instituiu-se antibioticoterapia com amoxicilina associada ao clavulanato de potássio, baseada no teste de sensibilidade antimicrobiana, resultando em melhora clínica do paciente.

CONCLUSÕES

A rinossinusite fúngica por *Aspergillus* sp. deve ser considerada como diagnóstico diferencial em cães com secreção nasal crônica e sinais respiratórios persistentes. O diagnóstico requer associação entre exames clínicos, de imagem e microbiológicos, sendo a cultura fúngica importante ferramenta diagnóstica. O tratamento com itraconazol associado ao clotrimazol tópico demonstrou resposta clínica satisfatória no presente caso. Entretanto, o acompanhamento prolongado do paciente é fundamental devido à possibilidade de recorrência e ocorrência de infecções bacterianas secundárias.

REFERÊNCIAS:

1) Tuleski GLR. Rinoscopia como técnica diagnóstica e terapêutica da aspergilose nasal canina. Veterinária em Foco. 2011;9(1):49-56.

2) Sales HM, Oliveira MKF, Ottino J, Keller KM. Rinites fúngicas em cães e gatos: principais aspectos envolvidos na infecção - revisão de literatura. Ciências Agrárias. 2024;28(138). doi:10.69849/revistaft/fa10202409301517.

3) Peeters D, Clercx C. Update on canine sinonasal aspergillosis. Vet Clin North Am Small Anim Pract. 2007;37(5):901-16.

4) Pomrantz JS, Johnson LR. Repeated rhinoscopic and serologic assessment of the effectiveness of intranasally administered clotrimazole for the treatment of nasal aspergillosis in dogs. J Am Vet Med Assoc. 2010;236(7):757-62.

Rinotomia Associado a Eletroquimioterapia na Remoção de Hemangiossarcoma na Cavidade Nasal em Cão: Relato de Caso

Autores
Tamila Belchor de Araújo Alves Espíndola; Vanessa Araújo Peres; Aracelle Alves de Avila Fagundes; Francisco Claudio Dantas Mota;

Resumo
O hemangiossarcoma (HSA) é uma neoplasia maligna originada do endotélio vascular, caracterizada por comportamento altamente invasivo e elevado potencial metastático. Embora sua ocorrência seja mais frequente em órgãos viscerais, manifestações em cavidade nasal são incomuns e representam

desafio diagnóstico e terapêutico . Objetivou-se relatar a remoção cirúrgica
de um hemangiossarcoma nasal em uma cadelapor meio de rinotomiadorsal
associada à eletroquimioterapia. Foi atendida uma cadela, sem raça definida, 14 anos de idade e 24,85 kg, apresentando aumento de volume em região nasal, secreção serossanguinolenta e dificuldade respiratória progressiva. Após exames laboratoriais, de imagem e confirmação histopatológica do diagnóstico ,
realizou-se rinotomia dorsal para exérese tumoral e eletroquimioterapia no leito cirúrgico . O procedimento permitiu controle local da lesão, reconstrução anatômica da cavidade nasal e melhora da qualidade de vida da paciente. A associação entre rinotomia e eletroquimioterapia mostrou-se uma alternativa terapêutica viável para o manejo de neoplasias nasais extensas.
Palavras-chave: neoplasia vascular; cirurgia reconstrutiva; eletroquimioterapia; oncologia veterinária; cavidade nasal.

Introdução

O hemangiossarcoma é uma neoplasia maligna de origem endotelial frequentemente descrita em cães idosos e de médio a grande porte, apresentando comportamento biológico agressivo e elevada capacidade metastática (1,2). As formas viscerais são as mais comuns, enquanto o acometimento da cavidade nasal é considerado raro (2).

Os sinais clínicos normalmente são inespecíficos e incluem secreção nasal, dispneia, anemia, perda de peso e alterações hematológicas, dificultando o

diagnóstico precoce (3,4). O diagnóstico definitivo é obtido por meio do exame histopatológico, sendo os exames de imagem ferramentas importantes para

determinação da extensão da lesão e planejamento terapêutico (4).

O tratamento pode envolver cirurgia, quimioterapia, radioterapia e

eletroquimioterapia, utilizadas de forma isolada ou associada (5,6). O objetivo

deste trabalho foi relatar a abordagem cirúrgica de um hemangiossarcoma nasal em uma cadela submetida à rinotomia dorsal associada à eletroquimioterapia.

Descrição do Caso

Foi atendida no Hospital Veterinário da Universidade Federal de Uberlândia uma cadela sem raça definida, 14 anos de idade, apresentando histórico de aumento progressivo de volume em região nasal (figura 1 e 2), secreção

serossanguinolenta e dispneia. O tutor relatou evolução do quadro clínico por aproximadamente três meses, com piora gradual dos sinais respiratórios.

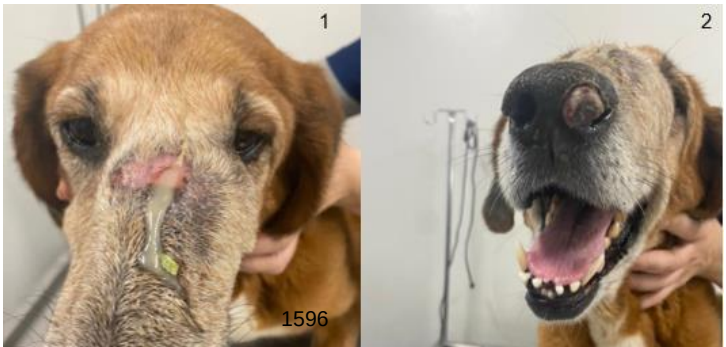

Figura 1- Imagem fotografica de cão com aumento de volume na região dorso lateral maxilar esquerda.

A- Observe presença de fistula na face caudal do osso nasal esquerdo. B- Presença de nodulo protuso obstruindo a narina esquerda.

Os exames laboratoriais evidenciaram anemia discreta, leucocitose e

hipoalbuminemia, enquanto a avaliação histopatológica confirmou o diagnóstico de hemangiossarcoma nasal . Após a coleta do material para biópsia (Figura 3) , foi observado crescimento acentuado da massa e agravamento da obstrução nasal.

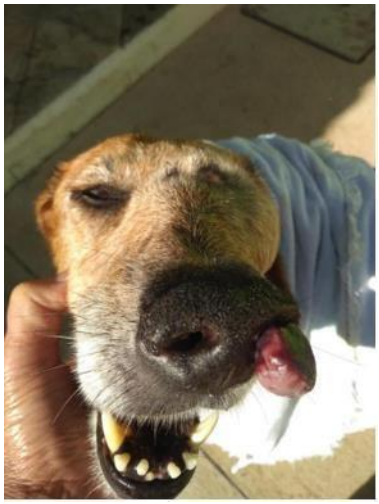

Figura 3. Aspecto macroscópico da massa neoplásica em narina esquerda após realização da biópsia. Fonte: Arquivo do Hospital Veterinário da Universidade Federal de Uberlândia.

Em decorrência da rápida progressão da lesão e da piora clínica observada, a paciente foi submetida ao tratamento cirúrgico por meio de rinotomia dorsal. Durante o procedimento foi identificada massa de aspecto avermelhado, friável e altamente vascularizada, associada à presença de secreção purulenta, sendo realizada exérese tumoral, curetagem da cavidade nasal, lavagem com solução

fisiológica aquecida e eletroquimioterapia no leito cirúrgico (Figura

Figura 4. Cavidade nasal após exérese tumoral, curetagem e lavagem do leito cirúrgico, imediatamente antes da reconstrução facial.

Após controle do foco hemorrágico, realizou-se reconstrução facial utilizando tela de polipropileno associada à placa de polimetilmetacrilato, permitindo adequada vedação da cavidade nasal e restauração estrutural da face (Figura 5).

Imagem 5 - fixação da tela de polipropileno (A); e da placa de polimetilmetacrilato moldada sobre a tela, para vedação da cavidade (B).

A evolução pós-operatória foi satisfatória, com adequada cicatrização da ferida (Figura 6) , melhora dos sinais respiratórios e recuperação da anatomia facial.

Figura 6. Aspecto pós-operatório após retirada dos pontos, evidenciando adequada cicatrização e reconstrução facial.

DISCUSSÃO

O hemangiossarcoma (HSA) é uma neoplasia maligna de origem endotelial, mais

frequente em cães idosos e de grande porte, apresentando comportamento agressivo e elevado potencial metastático (1,2). A paciente deste relato

apresentou características epidemiológicas e sinais clínicos compatíveis com a literatura, incluindo dispneia, anemia e alterações hematológicas (3).

O aspecto macroscópico da lesão, caracterizado por coloração avermelhada,

consistência macia e formato irregular, foi semelhante ao descrito para o HSA. O diagnóstico definitivo foi estabelecido por meio do exame histopatológico,

considerado o método padrão para confirmação da neoplasia (4).

A rinotomia dorsal é uma das principais técnicas para abordagem cirúrgica da cavidade nasal, permitindo ampla exposição e remoção da lesão (7). Neste caso, a associação da cirurgia com a eletroquimioterapia utilizando doxorrubicina

buscou potencializar o controle local da doença, conforme descrito na literatura (5,6).

A reconstrução da fase dorsal do osso nasa com tela de polipropileno associado ao polimetilmetacrilado se mostrou uma boa opção nesse caso, promovendo normalização da respiração da paciente,bem estar e qualiadade de vida.

Conclusão

A rinotomia dorsal associada à eletroquimioterapia permite adequada abordagem do hemangiossarcoma nasal em cães.

A reconstrução facial utilizando tela de polipropileno e polimetilmetacrilato favorece a restauração anatômica da cavidade nasal.

Referências

1. Canabarro TF. Hemangiossarcoma canino: revisão de literatura.
2. Freitas GC, et al. Aspectos epidemiológicos do hemangiossarcoma em cães.
3. Martins DB, et al. Aspectos clínicos e diagnósticos do hemangiossarcoma canino.
4. Francisco AF, et al. Diagnóstico histopatológico do hemangiossarcoma em cães.
5. Rodrigues MA. Eletroquimioterapia aplicada à oncologia veterinária.
6. Guedes RMC, et al. Terapias adjuvantes no tratamento de neoplasias em pequenos animais.
7. Fossum TW. Cirurgia de pequenos animais. 5.ed. Rio de Janeiro: Elsevier; 2015.

Rouquidão progressiva como sinal inicial de carcinoma laríngeo: Relato de caso

Heloisa Tomazoni – Discente de Medicina Veterinária, UNISUL, SC.
Ana Carolina Bortolatto Bento – Médica Veterinária, Clínica Veterinária Animal Vita, SC.
Lucas Lopes Rino Dias – Prof. Msc. de Medicina Veterinária, UNISUL, SC.

Resumo

Relatos de alterações laríngeas em cães são desafiadores devido à diversidade de etiologias, baixa especificidade dos sinais clínicos e necessidade de exames complementares para confirmação diagnóstica. Objetivou-se relatar o caso de uma cadela, 11 anos de idade, com histórico inicial de rouquidão progressiva, evoluindo para perda de vocalização, associada posteriormente a episódios de engasgo, perda de peso e dispneia aos esforços, sem ocorrência de cianose. Exames laboratoriais e cardiológicos não evidenciaram alterações significativas. A radiografia indicou bronquite pulmonar, além de imagem compatível com massa em região laríngea, sendo posteriormente confirmada por laringoscopia, com coleta de material para análise histopatológica. O resultado revelou carcinoma de células escamosas. Devido ao elevado risco cirúrgico e limitações terapêuticas, optou-se por manejo conservador com corticosteroide, associado a suporte clínico. Apesar do prognóstico reservado, houve melhora temporária da qualidade de vida, com melhora do estado geral, recuperação do apetite e estabilização dos sinais respiratórios, durante aproximadamente 30 dias até o óbito do paciente. O caso destaca a importância da investigação precoce de sinais laríngeos persistentes, mesmo quando inicialmente inespecíficos, visando diagnóstico mais rápido e ampliação das possibilidades terapêuticas.

Palavras-chave: Tumor de vias aéreas superiores; alteração vocal; diagnóstico precoce; histopatologia; oncologia veterinária.

Introdução

As afecções laríngeas em cães apresentam grande importância clínica devido ao

impacto direto sobre a respiração, vocalização e deglutição (2). Entre as principais manifestações clínicas, destacam-se rouquidão, estridor, engasgos e dispneia, sinais que podem ser inicialmente inespecíficos e retardar a investigação diagnóstica (5). As alterações laríngeas podem ter origem inflamatória, neurológica ou neoplásica, exigindo exames complementares para definição diagnóstica (1). A radiografia pode auxiliar na suspeita inicial, porém a laringoscopia associada à avaliação histopatológica é fundamental para a identificação da lesão (3). O carcinoma de células escamosas em laringe é uma condição incomum em cães, porém de grande relevância clínica devido ao caráter progressivo e às limitações terapêuticas (6). Objetivou-se relatar um caso de carcinoma laríngeo em cadela geriátrica, destacando a importância da investigação precoce de sinais clínicos laríngeos progressivos e o impacto do atraso no diagnóstico sobre o prognóstico e as possibilidades terapêuticas.

Descrição do caso

Cadela, SRD de pequeno porte, 11 anos de idade, apresentou inicialmente quadro de rouquidão progressiva, evoluindo para perda quase completa da vocalização, sem outros sinais clínicos associados no início. Inicialmente, a rouquidão foi considerada alteração inespecífica associada ao envelhecimento, o que contribuiu para o atraso na investigação diagnóstica. Após aproximadamente seis meses de evolução, passaram a ocorrer episódios esporádicos de engasgo, ainda sem presença de dispneia ou cianose.

Exames laboratoriais seriados mantiveram-se dentro da normalidade, com exceção de discreta elevação plaquetária. Avaliações cardiológicas, incluindo ecocardiograma e eletrocardiograma, evidenciaram apenas leve sopro e discreta arritmia, sem indicação de tratamento, sendo recomendada apenas monitorização. Observou-se perda de peso progressiva, inicialmente atribuída a fatores nutricionais. Com a evolução do quadro, houve aumento da frequência dos episódios de engasgo, associados à dificuldade respiratória durante excitação. Devido à piora clínica progressiva, foi realizado exame radiográfico, que evidenciou alterações compatíveis com broncopatia inflamatória, imagem compatível com massa em região laríngea, conforme indicado na Figura 1.

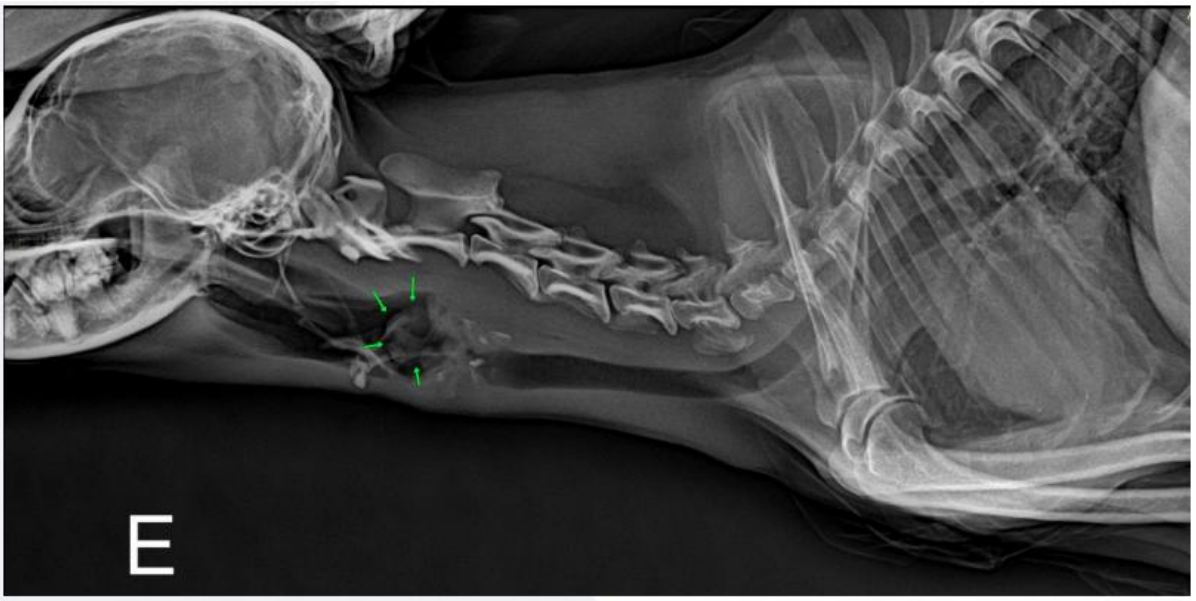

Figura 1. Radiografia cervical evidenciando imagem compatível com massa em região laríngea, associada a alterações sugestivas de traqueobronquite.

O paciente foi submetido à laringoscopia com finalidade diagnóstica e terapêutica, inicialmente visando a excisão completa da lesão. Durante o procedimento, observou-se que a massa estava localizada predominantemente na porção direita da laringe, apresentando aderência às estruturas adjacentes. Além disso, evidenciou-se intensa vascularização e sangramento local, o que aumentava significativamente o risco de edema e obstrução das vias aéreas superiores, como é possível visualizar nas imagens do exame.

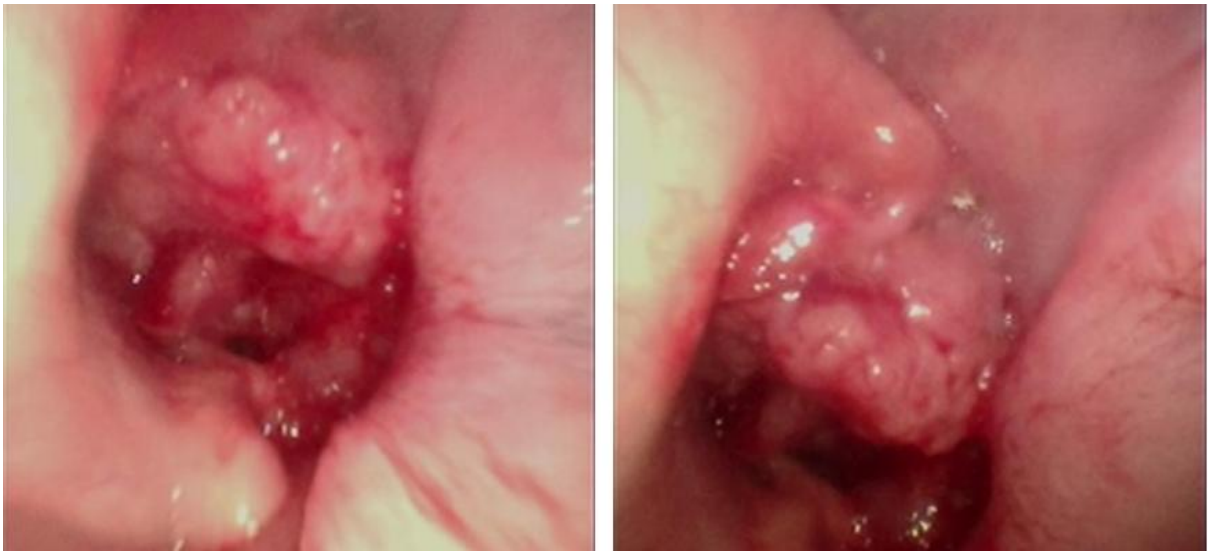

Figura 2. Imagens obtidas por laringoscopia evidenciando massa em região laríngea direita, com aspecto irregular e vascularização aumentada. (A) Vista da porção direita da laringe evidenciando a massa laríngea. (B) Imagem obtida sob diferente angulação demonstrando a extensão da lesão e sua vascularização.

Dessa forma, optou-se apenas pela coleta de fragmentos para análise histopatológica, visando reduzir riscos ao paciente. A extubação ocorreu sem

intercorrências. No período pós-procedimento, o animal apresentou resposta favorável ao uso de corticosteroide e antibioticoterapia. Entretanto, evoluiu com vômitos recorrentes, anorexia e prostração, necessitando nova internação. Durante esse período, apresentou episódio de parada respiratória transitória, revertida com oxigenoterapia. Diante do prognóstico reservado, optou-se pelo manejo domiciliar e suporte clínico. Observou-se melhora progressiva, com retorno da ingestão alimentar, recuperação gradual da condição corporal e estabilização dos sinais respiratórios sob uso contínuo de corticosteroide. O exame histopatológico confirmou carcinoma de células escamosas.
Considerando o alto risco cirúrgico e limitações terapêuticas, optou-se por manejo paliativo. Após aproximadamente 30 dias do início do acompanhamento, o paciente evoluiu a óbito em ambiente domiciliar, após período de estabilidade clínica e adequada qualidade de vida dentro de suas limitações, com manutenção do apetite e comportamento ativo nos dias que antecederam o evento.

Discussão

As afecções laríngeas em cães, especialmente em pacientes geriátricos, podem apresentar etiologias diversas, incluindo neoplasias (2). O carcinoma de células escamosas, embora incomum em laringe, apresenta comportamento progressivo e potencial de obstrução das vias aéreas (6).
A rouquidão é frequentemente um dos primeiros sinais clínicos, podendo ser negligenciada, o que contribui para atraso no diagnóstico (5). No presente caso, a alteração vocal precedeu em meses o agravamento respiratório, reforçando a importância da investigação precoce de sinais laríngeos persistentes, mesmo diante da ausência inicial de dispneia e cianose.
A radiografia possui limitações na avaliação de estruturas laríngeas, sendo a laringoscopia associada à biópsia essencial para confirmação diagnóstica (3).
O tratamento dessas neoplasias é desafiador, sendo a abordagem cirúrgica frequentemente limitada pelos riscos associados (4). Terapias adjuvantes podem apresentar resposta variável e impacto na qualidade de vida.
No presente caso, o manejo paliativo promoveu melhora clínica temporária e conforto ao paciente, possivelmente devido ao controle de processo inflamatório associado (1). Entretanto, o desfecho reforça a importância do diagnóstico precoce, uma vez que o atraso na identificação da lesão limitou significativamente as possibilidades terapêuticas.

Conclusão

A investigação de sinais laríngeos em cães é fundamental para o diagnóstico precoce de afecções graves. A laringoscopia associada à análise histopatológica é essencial para confirmação diagnóstica. O carcinoma laríngeo apresenta evolução progressiva e agressiva, sendo o atraso diagnóstico um fator diretamente relacionado à limitação das possibilidades terapêuticas. A observação clínica atenta impacta diretamente no prognóstico dos pacientes.

Referências

1. Fossum TW. *Cirurgia de pequenos animais*. 5ª ed. Rio de Janeiro: Elsevier; 2014.
2. Ettinger SJ, Feldman EC, Côté E. *Tratado de medicina interna veterinária*. 8ª ed. Rio de Janeiro: Elsevier; 2017.
3. Thrall DE. *Diagnóstico de radiologia veterinária*. 6ª ed. Rio de Janeiro: Elsevier; 2015.
4. Withrow SJ, Vail DM, Page RL. *Small animal clinical oncology*. 5th ed. St. Louis: Elsevier; 2013.
5. Nelson RW, Couto CG. *Medicina interna de pequenos animais*. 5ª ed. Rio de Janeiro: Elsevier; 2015.
6. Meuten DJ. *Tumors in domestic animals*. 5th ed. Ames: Wiley-Blackwell; 2017.

Ruptura de Hemangiossarcoma Esplênico: Parada CardioRespiratória, Respiração Agonal e Recuperação Completa em Cão

Fabíola Dalmolin; Pauline Silva dos Santos; Luiza Vanzella; Fabiana Elias; Maria Helena Moreno

Resumo
As alterações neoplásicas do baço são frequentes em cães, sejam primárias ou metastáticas. Uma cadela foi recebida para avaliação clínica e ultrassonografia abdominal 5 meses após o diagnóstico de aumentos de volume esplênico e hepático. Na ocasião, a paciente apresentava mucosas levemente hipocoradas, e ao exame ultrassonográfico constatou-se líquido livre no abdômen; à punção sugeriu-se sangramento ativo esplênico. A paciente foi internada, instituiu-se monitoração e pela rápida deterioração do quadro, foi encaminhada à celiotomia; após acesso abdominal houve parada cardiorespiratória; o assistente assumiu a massagem cardíaca junto ao anestesista, e o cirurgião concluiu a esplenectomia total; instituídas medidas de suporte à vida, a paciente recuperou os batimentos cardíacos e progressivamente, as demais funções vitais, mesmo após apresentar respiração agonal, sendo a cirurgia finalizada. Houve recuperação da paciente, sem complicações neurológicas, sendo esta encaminhada para continuidade de tratamento oncológico. A esplenectomia total é procedimento emergencial a ser preconizado em caso de sangramento ativo, mesmo durante complicações como a parada cardiorrespiratória. Cães com respiração agonal, embora com prognóstico reservado a sombrio, podem apresentar recuperação completa sem déficits neurológicos.

Palavras-chave: hemoperitônio; hemorragia esplênica; hipóxia cerebral; respiração agonal.

Introdução

Os neoplasmas esplênicos podem ser de fontes hemáticas, como os linfoides, mastocitários, histiocíticos, plasmocitários e mieloproliferativos, ou não hemáticas, incluindo o hemangiossarcoma, sarcomas e neoplasmas benignos conjuntivos (1). Como o baço tem funções linfática, imune, circulatória e hematopoiética, há maior facilidade de metástases pela circulação sanguínea, como no caso de neoplasmas mamários (5).

A ruptura esplênica é emergência frequente em cães, que pode ter origem traumática ou não (2). Dentre as não traumáticas destacam-se os neoplasmas, que podem resultar em fragilidade da cápsula esplênica, e consequente hemorragia intra-abdominal (3). Nestas rupturas, o quadro clínico geralmente se manifesta de forma aguda, com sinais de choque hipovolêmico, letargia, mucosas pálidas e distensão abdominal, exigindo diagnóstico e intervenção imediatos (4).

O diagnóstico tem como base a ultrassonografia e a radiografia abdominal (1). O tratamento é cirúrgico por meio da esplenectomia total, comumente realizada em cães com massas esplênicas, na presença ou ausência de hemoperitônio espontâneo, associada à estabilização hemodinâmica do paciente (3, 4). Frequentemente, em casos de hemorragias

por neoplasmas deve-se dar ênfase na atenuação da vasculatura esplênica, a fim de controlar a hemorragia em curso (1).

Desta forma, o objetivo deste trabalho é relatar o caso de uma cadela sem raça definida com hemorragia ativa devido à ruptura de hemangiossarcoma esplênico, submetida à esplenectomia total emergencial, seguida de parada cardiorespiratória, respiração agonal e recuperação completa sem lesões neurológicas.

Descrição do caso

Foi atendida uma cadela SRD, de 15 anos e 17,5 kg, castrada, e submetida à mastectomia unilateral há 8 anos devido à neoplasma mamário maligno com histórico de volume esplênico (0,97 x 0,58 cm) e hepático (2,25 x 1,88 cm) há 5 meses. Durante a avaliação clínica, verificou-se mucosas levemente hipocoradas e ao exame ultrassonográfico constatou-se líquido livre abdominal; mediante à punção, sugeriu-se sangramento ativo esplênico. A paciente foi internada, instituiu-se fluidoterapia, aquecimento, monitoração dos sinais vitais e dosagem do hematócrito, inicialmente em 43%, e após uma hora 35%, hipotermia progressiva, palidez de mucosa e dor abdominal, sendo imediatamente encaminhada à celiotomia mediana ventral.

Através de acesso mediano ventral aberto, detectou-se sangramento de origem esplênica, quando se detectou parada cardiorespiratória; o cirurgião iniciou massagem, mas imediatamente o assistente assumiu a reanimação junto ao anestesista. O cirurgião prosseguiu a esplenectomia total; para tal, realizou pinçamento e ligadura dupla com poliglactina 910 da artéria e veia espelênica após abertura da bolsa omentária, associada à coagulação bipolar. Instituídas medidas de suporte à vida, verificou-se retorno dos batimentos cardíacos, porém com respiração agonal; progressivamente, ao longo de quatro horas, as demais funções vitais retornaram, assim como a respiração. Durante o período, foram mantidas todas as medidas de suporte à vida e estabilização do quadro. A paciente ficou em observação, e após 24 horas alimentou-se espontaneamente; com a estabilização do quadro, teve alta hospitalar. Após 10 dias verificou-se recuperação completa da paciente, cicatrização e ausência de complicações e sequelas, incluindo as neurológicas.

O baço removido foi avaliado por meio de exame histopatológico que confirmou o diagnóstico de hemangiossarcoma (Figura 1), e a paciente foi encaminhada para tratamento oncológico.

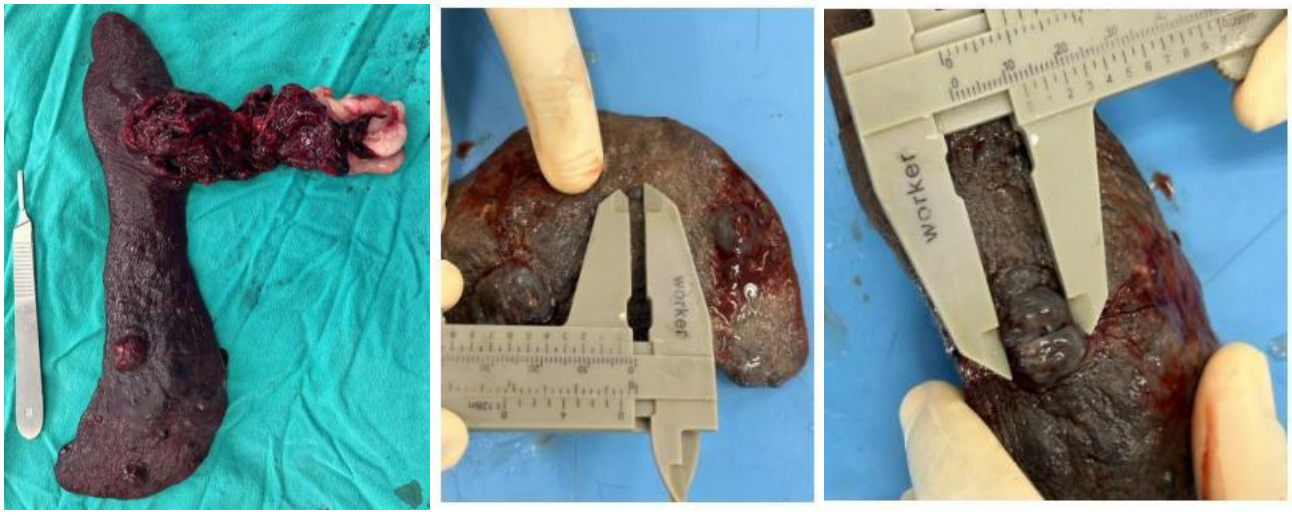

Figura 1: Baço de cadela, SRD, de 15 anos e 17,5 kg após esplenectomia total devido à hemorragia esplênica (à esquerda) decorrente de hemangiossarcoma.

Discussão

O hemoperitônio caracteriza-se pelo acúmulo de sangue abdominal e necessita de atendimento emergencial. A alteração pode resultar da ruptura espontânea de neoplasmas, principalmente os de origem esplênica (6), como na paciente deste relato. Em cães com sangramento ativo por ruptura de neoplasma esplênico, a esplenectomia imediata é curativa (3), sendo o tratamento preconizado neste caso.

Durante emergências por hemorragia ativa do baço, indica-se manipulação gentil, a fim de prevenir rupturas iatrogênicas (1); este cuidado foi observado na paciente, quando se preconizou exteriorização do órgão para inspeção e tomada de decisão.

Anteriormente, a esplenectomia era realizada com preservação das artérias gastroepiplóica esquerda e gástrica curta, a fim de evitar potencial necrose isquêmica do fundo gástrico, sendo posicionadas ligaduras individuais em cada vaso hilar, em processo demorado (1). Nesta paciente realizou-se ligadura da artéria e veia esplênica, e da gastroepiplóica esquerda e gástrica curta após abertura da bolsa omentária, não sendo observadas complicações. Conforme já descrito, este procedimento requer menor número de ligaduras e resulta em menor manipulação tecidual e maior ressecção, importante no caso de neoplasmas (1). Ainda, diferente do citado, realizou-se ligadura da artéria e veia esplênica, seguidas de cauterização bipolar em vasos menores, a fim de diminuir o tempo cirúrgico (1).

Em pacientes com hemorragia ativa, se a intervenção não for rápida, pode ocorrer choque hipovolêmico, seguido de parada cardiorrespiratória (PCR). Nestes casos, a respiração agônica ou agonal é frequentemente observada, como neste caso. É possível

que em alguns casos, esse tipo de respiração promova função respiratória mínima, com preservação do fluxo sanguíneo oxigenado para o tronco encefálico, de difícil mensuração em humanos (7), e pouco descrito em cães. Ainda em humanos, verificou-se que apenas 27% dos pacientes que apresentaram respiração agônica sobreviveram (7). Neste caso, observou-se recuperação completa da paciente sem sequelas neurológicas, sendo possível, posteriormente, o encaminhamento para continuidade do tratamento neoplásico.

Conclusão

A esplenectomia total é prioritária em casos de hemorragia ativa, inclusive durante uma parada cardiorespiratória. Embora diagnosticada a respiração agonal em cães após a reanimação cérebro-cardiopulmonar, pode verificar-se recuperação completa do quadro, sem sequelas neurológicas, quando são instituídas adequadamente as manobras avançadas de suporte à vida.

Referências

1. Richter, MC. Spleen. In: Tobias, K. M.; Johnston, S. A. Veterinary Surgery Small Animal. St. Louis: Elsevier Saunders, 2018. Cap. 83, p.
2. McPhetridge, JB; Lynch, AM; Webster, CRL; McCobb, E.; Laforcade, AM.; O'Toole, TE. Pre-operative Hemostatic Status in Dogs Undergoing Splenectomy for Splenic Masses. Front Vet Sci. 2022.
3. Ramirez, AR.; Stewart, SD.; Khanna, C. Ultrasonographic liver nodules are more often benign lesions in dogs with hemoperitoneum secondary to splenic tumor rupture. Journal of the American Veterinary Medical Association, 2024.
4. Ruffoni E, Stewart S, Khanna C, Thomson C, Tougas G, Fenger J *et al.* A prospective observational study of 345 canines with ruptured splenic tumors suggests benign lesions are more common than previously reported. Journal of the American Veterinary Medical Association, 2025.
5. Oliveira Filho JC, Kommers GD, Masuda EK, Marques BMFPP, Fighera RA, Irigoyen LF *et al.* Estudo retrospectivo de 1.647 tumores mamários em cães. Pesq Vet Bras. 2010.
6. Aronsohn, MG.; Dubiel, B.; Roberts, B.; Powers, BE. Prognosis for acute nontraumatic hemoperitoneum in the dog: a retrospective analysis of 60 cases (2003-2006). Journal of the American Animal Hospital Association, 2009.
7. Eisenberg, MS. Incidence and significance of gasping or agonal respirations in cardiac arrest patients. Current Opinion in Critical Care, 2006.

Ruptura e Necrose de Vesícula Urinária em Cão da Raça Dálmata: Relato de Caso

Anna Carolina de Oliveira Hey; Maria Clara Muller; Gabriela Lagos; Renata Zanella Bernardino; Letícia Mello de Freitas; Juliana Morato Façanha Bandeira Dantas.

Resumo

A ruptura de vesícula urinária é uma complicação que pode ocorrer em animais acometidos por urolitíase. Em cães da raça dálmata, há predisposição genética ao desenvolvimento de urolitíase por cálculos de urato, com 25% dos machos apresentando sinais clínicos. Este trabalho relata o atendimento a um cão da raça dálmata com histórico de urolitíase, que apresentou ruptura de vesícula urinária.

Palavras-chave: cirurgia; laparotomia; urolitíase; uroperitônio.

Introdução

A urolitíase pode ser detectada em cerca de 3% dos cães e gatos atendidos em clínicas veterinárias. São frequentemente observados em cães da raça dálmata os urólitos de urato, pertencentes à família de cálculos de purina e em terceiro lugar entre os cálculos mais encontrados em cães, tais urólitos ocorrem mais em animais entre 4 a 5 anos e principalmente em machos devido ao comprimento de calibre da uretra (1).

Rupturas de vesícula urinária podem ocorrer devido a traumas não perfurantes, erosão tumoral, palpação agressiva, obstruções por urólitos e tentativas de desobstrução uretral. O Diagnóstico pode ser obtido através do exame físico, urinálise e cultura urinária, exame bioquímico, exames de imagem e abdominocentese (2, 3).

O objetivo do presente trabalho é relatar um caso de ruptura de vesícula urinária em um cão jovem da raça dálmata com histórico de urolitíase, descrevendo os procedimentos empregados e correlação do caso com a literatura.

Descrição do caso

Foi recebido na clínica Via Animale, em Ponta Grossa (PR), um dálmata macho, de 3 anos e 23Kg, com queixa de vômito ácido de coloração amarelada e algia abdominal intensa. O responsável relatou tratamento por retropulsão para cálculo vesical 4 meses antes. Para avaliação física foi realizada analgesia com metadona (0,2 mg/kg, SC), o animal apresentou taquicardia, taquipnéia e dor abdominal intensa. A suspeita inicial foi de recidiva de cálculo vesical, sendo realizada radiografia abdominal, na qual foi observada dilatação com presença de gás em alças intestinais, sem alterações visíveis em região de vesícula urinária.

Também foram coletadas amostras para hemograma e bioquímico sérico, nos quais apresentou leucocitose por monocitose, linfopenia e granulocitose, volume corpuscular médio acima do parâmetro e aumento discreto de ureia e creatinina. A partir desses achados foi sugerida a ultrassonografia abdominal, na qual foi observada a presença de líquido livre e alterações sugestivas de cistite, gastrite e processo inflamatório severo em alças intestinais, além de possível pancreatopatia crônica. Após o exame foi drenado líquido livre abdominal, o qual apresentou sangue oculto.

No mesmo dia, foi realizada laparotomia exploratória. Durante o procedimento observou-se ruptura da vesícula urinária com necrose em região de ápice (Figura 1-A), sendo necessária cistectomia parcial com retirada de 60% do órgão, foi feita cistorrafia com sutura invaginante, e o mesentério foi envolvido na vesícula urinária para maior proteção. Foi drenado aproximadamente 2,5L de líquido livre e posicionado um dreno.

Permaneceu em internamento por 4 dias com fluidoterapia de reposição e posteriormente de manutenção, aplicados omeprazol (0,5mg/kg, SID, IV), metronidazol (15mg/kg, BID, IV), ceftriaxona (25mg/kg, BID, IV), dipirona (25mg/kg, TID, IV) e cloridrato de tramadol (2mg/kg, TID, IV), meloxicam (0,1mg/kg, IV), sucralfato 5 ml (SID, VO) e probiótico (2g/dia, VO). A sonda uretral foi mantida durante 3 dias e após a retirada da mesma, o animal apresentou normoúria e recebeu alta com recomendações de retorno em caso de mudança na frequência e aspecto urinário, foi receitado metronidazol via oral, amoxicilina com clavulanato, dipirona, omeprazol e probiótico.

Após 5 dias, o cão retornou à clínica com dor abdominal. Foi aplicada dipirona (25mg/Kg, SC) e posicionada sonda uretral. Em uma nova ultrassonografia, houve novamente a presença de líquido livre abdominal, indicando o animal para uma segunda intervenção cirúrgica. Durante o procedimento foi encontrado um novo ponto de ruptura e necrose, em região de base da vesícula urinária, o qual foi excisado (Figura 1-B).

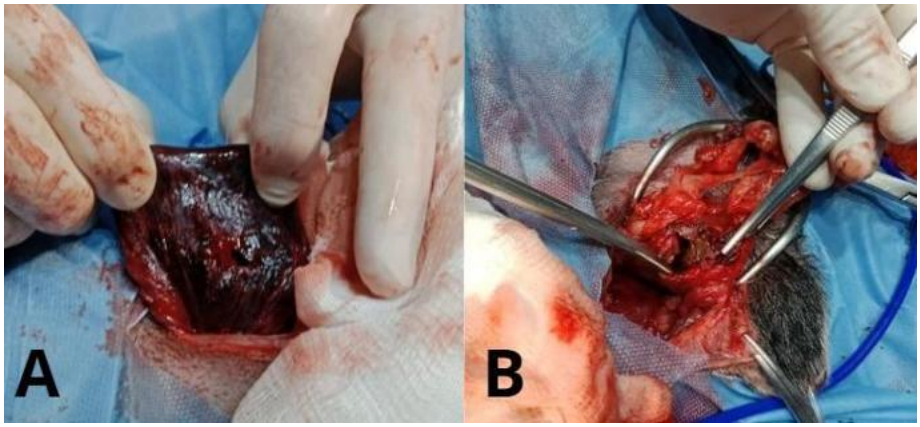

Figura 1 – Aspecto macroscópico da vesícula urinária do caso relatado durante procedimentos cirúrgicos. (A) Área de necrose da parede vesical externa associada à ruptura em ápice vesical observada no primeiro procedimento cirúrgico. (B) Área de necrose intraluminal observada durante o segundo procedimento cirúrgico, realizado quatro dias após a primeira intervenção.

No pós operatório foi realizada lavagem da vesícula três vezes ao dia, sendo uma com soro ozonizado. A sonda uretral foi mantida nos 3 primeiros dias. Também foi realizada aplicação de ozônio via retal na dose de 8mcg em 3 ml/kg. Após 5 dias de internamento mantendo as medicações citadas anteriormente com exceção da troca da ceftriaxona por Amoxicilina (10 mg/kg, BID, IV), o animal recebeu alta parcial, retornando por uma semana para lavagem, tendo sido utilizado soro ozonizado em duas destas.

Discussão

A hiperuricosúria metabólica na raça dálmata ocorre em razão de um fenótipo relacionado ao metabolismo hepático e à excreção urinária do ácido úrico, com uma deficiência no transporte desse composto para o interior dos hepatócitos, impedindo sua conversão em alantoína, e para fora do túbulo proximal renal, aumentando a excreção urinária de ácido úrico e a consequente formação de cristais de urato. O principal desfecho clínico associado à hiperuricosúria nessa raça é a formação de urólitos de urato, onde 25% dos machos desenvolvem sinais clínicos, mas as fêmeas apresentam menores chances devido ao menor risco de obstrução uretral (4,5,6).

A permanência do urólito no trato urinário pode causar obstrução uretral com retenção de urina, hiperplasia da mucosa vesical, infecções urinárias severas, azotemia e ruptura da bexiga com uroperitônio. As taxas de recidiva em machos com uropatia obstrutiva foram relatadas em até 45% dentro de 6 meses (1). No caso relatado não foi possível realizar análise do líquido livre ou coleta de cristais em razão do caráter emergencial, porém, devido a

propensão racial ao desenvolvimento de urolitíase e suas consequências clínicas é possível supor que uma reincidiva tenha causado a ruptura da vesícula urinária, com quadro de uremia e enterite secundários.

Conclusão

A escolha pela realização da laparotomia exploratória possibilitou a identificação e reparação imediata do órgão rompido. Embora não tenha sido possível elucidar completamente a origem do quadro, as alterações observadas mostraram-se compatíveis com as alterações urinárias congênitas descritas na literatura para a raça, ressaltando a importância do conhecimento de predisposições raciais específicas.

Referências

1- Waki M. F., Kogika M. M. Urolitíase em cães e gatos. *In*: Jericó M. M., Andrade N. J. P., Kogika M. M., editores. Tratado de medicina interna de cães e gatos. 1th ed. Rio de Janeiro: Roca; 2015. v. 2. cap. 165. p. 1462-1473.

2- King L. G., Boag A. Manual BSAVA de Emergência e medicina intensiva em cães e gatos. Gloucester, UK: British Small Animal Veterinary Association; 2013.

3- Birchard S. J., Sherding R. G. Manual Saunders clínica de pequenos animais. St. Louis, EUA: Elsevier; 2006.

4- Bannasch D., Henthorn P. S. Changing paradigms in diagnosis of inherited defects associated with urolithiasis. Vet Clin North Am Small Anim Pract. v.39, n.1, p. 111-125, 2008.

5- Roch-Ramel F., Wong N. L., Dirks J. H. Renal excretion of urate in mongrel and Dalmatian dogs: a micropuncture study. American Journal of Physiology. v. 231, n.2, p.326-31, 1976.

6- Carvalho M., Lulich J. P., Osborne C. A., Nakagawa Y. Role of urinary inhibitors of crystallization in uric acid nephrolithiasis: Dalmatian dog model. Urology. V.62, n.3, p.566-70, 2003.

Ruptura Traumática de Útero Gravídico com Morte Fetal em Gata – Relato de Caso

Carolina Beatriz Gonçalves Medeiros de Souza - Mestranda no Programa de Pós-Graduação de Ciências Veterinárias da Universidade Estadual do Centro-Oeste (UNICENTRO-PPGCV);
Isabela Gonçalves de Souza – Graduanda em Medicina Veterinária (UNICENTRO);
Bárbara Dala Rosa Bianco – Especialista em Diagnóstico Por Imagem;
Júlia Hachiya de Oliveira – Aprimoranda em Diagnóstico Por Imagem (UNICENTRO);
Luciana do Amaral Oliveira – Docente do Departamento de Medicina Veterinária (UNICENTRO-DEVET);
Carla Fredrichsen Moya – Docente do DEVET e do PPGCV (UNICENTRO).

Resumo

A ruptura uterina em felinos é uma condição rara na rotina obstétrica veterinária, podendo estar associada a traumas, distocia, manipulação obstétrica inadequada ou uso incorreto de fármacos. O presente trabalho teve como objetivo relatar um caso de ruptura traumática de útero gravídico em uma gata. Foi atendida na clínica escola veterinária da Unicentro uma felina, sem raça definida, de seis anos de idade e 5 kg, com hematomas em abdome após ataque por cães. Ao exame físico, observou-se sensibilidade abdominal e mucosas hipocoradas. A ultrassonografia revelou ausência de batimentos cardíacos nos conceptos avaliados, sugerindo morte fetal. Após estabilização clínica, realizou-se ovariossalpingohisterectomia, sendo identificadas duas áreas de ruptura uterina com presença de partes fetais livres na cavidade abdominal. O tratamento cirúrgico associado a antibioticoterapia possibilitou a recuperação clínica da paciente. Conclui-se que a ruptura uterina deve ser considerada como diagnóstico diferencial em fêmeas gestantes politraumatizadas, sendo o diagnóstico por imagem e a intervenção cirúrgicas fundamentais para um prognóstico favorável.

Palavras-chave: Fetos; ovariosalpingohisterectomia; trauma.

Introdução

A ruptura uterina em fêmeas gestantes apresenta baixa frequência na rotina clínica obstétrica, especialmente em gatas, sendo responsável por grande parte dos casos registrados de gravidez extrauterina ou pseudoectópica. As causas podem incluir traumas externos, alterações na parede uterina, manipulações obstétricas inadequadas ou uso incorreto de medicamentos, como ocitocina e prostaglandina (1, 2, 3).

A paciente pode desenvolver peritonite decorrente do extravasamento de conteúdo uterino na cavidade abdominal, apresentando-se em hipertermia, maior sensibilidade abdominal à palpação, arqueamento do dorso e apoio em cotovelos, podendo evoluir para choque hipovolêmico e óbito (3, 4).

O tratamento para essa afecção, principalmente nos casos envolvendo ruptura uterina e morte fetal, consiste em intervenção cirúrgica imediata, associada à lavagem da cavidade abdominal e administração de antibióticos de amplo espectro (5, 6). Dessa forma, o presente trabalho teve como objetivo relatar um caso de ruptura traumática de útero gravídico de uma gata atacada por cães.

Descrição do Caso

Uma gata, sem raça definida, de seis anos de idade, pesando 5,0 kg, foi atendida na Clínica Escola Veterinária Marcos Vinícius Tranquilim (Cevet) da Universidade Estadual do Centro-Oeste (Unicentro-Cedeteg), apresentando como queixa principal hematomas em abdome e fratura em membro posterior direito (MPD) após ter sido atacada por cães.

Ao exame físico, a paciente apresentava-se agressiva e agitada, com mucosas hipocoradas, sensibilidade abdominal, presença de hematomas em abdome, nódulos mamários bilaterais e linfonodos poplíteos discretamente aumentados. O histórico reprodutivo incluía duas gestações anteriores, além do uso de contraceptivo há aproximadamente um ano.

O animal foi imediatamente admitido para internação e submetido ao exame ultrassonográfico, não sendo possível visualizar batimentos cardíacos sugerindo morte fetal. Esse achado direcionou a terapêutica para realização da ovariossalpingohisterectomia (OSH).

Concomitantemente, foi solicitado hemograma, que revelou hematócrito em 20% (referência: 24 a 45%), plaquetas em 138 mil/mm^3 (referência: 230 a 680 mil/mm^3), proteínas totais de 4,9 g/dL (referência: 6 a 8 g/dL), policromasia, anisocitose, presença de macroplaquetas, leucócitos totais de 14 mil/mm^3 (referência: 5,5 a 9,5 mil/mm^3), bastonetes em 10% (referência: 0 a 3%). Os achados foram compatíveis com anemia regenerativa, trombocitopenia discreta e neutrofilia com desvio à esquerda regenerativo.

Instituiu-se fluidoterapia intravenosa com cristaloide isotônico (Ringer com lactato, 40 mL/hora) associado ao suplemento vitamínico e mineral Bionew® (5 mL diluído e 5 mL em bolus), dipirona (25mg/kg, via subcutânea, a cada 12 horas), tramadol (1mg/kg, via subcutânea, a cada 12 horas), ceftriaxona (25 mg/kg, via intravenosa, a cada 12 horas) e metronidazol (15 mL, via intravenosa, a cada 12 horas).

O animal foi submetido a celiotomia retro-umbilical, porção média, para realização de OSH terapêutica não eletiva. Durante o transoperatório, observaram-se hematomas em subcutâneo ao longo da linha de incisão. Com a exploração da cavidade abdominal observou-se a ruptura uterina em alguns pontos com partes dos conceptos expostas (Figura 1) e pequena quantidade de sangue livre.

Isolou-se o pedículo ovariano e procedeu-se a dupla ligadura dos vasos sanguíneos com fio absorvível 2-0 (poliglactina 910) e exérese do ovário direito, mesmo procedimento realizado no ovário esquerdo, seguida da transfixação e ligadura da cérvix para posterior exérese. Realizou-se a lavagem da cavidade abdominal com solução de NaCl 0,9% aquecida.

Procedeu-se o fechamento abdominal em três planos de sutura, primeiro peritônio e músculo reto do abdome incluindo sua fáscia; segundo plano, a aproximação do tecido subcutâneo para reduzir espaço do espaço morto e, por fim, síntese da pele.

Após o procedimento cirúrgico, a paciente permaneceu internada durante 10 dias para acompanhamento clínico e tratamento pós-operatório.

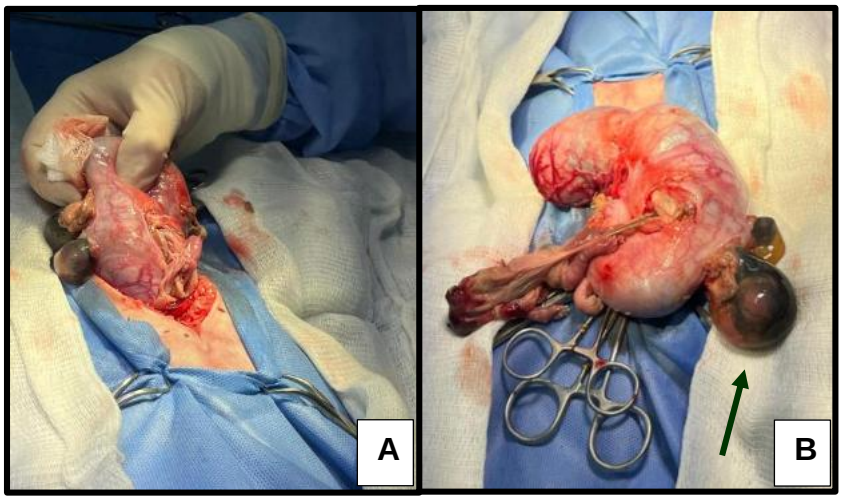

Figura 1 – Exposição do corno uterino com pontos de ruptura (A); detalhe da presença da cabeça do concepto envolta pela membrana amniótica (seta) através da ruptura da parede uterina (B).

Discussão

A ruptura uterina é mais comum em cadelas quando comparada às gatas (4), podendo ser secundária a traumas, alterações na parede do útero, uso inadequado de fármacos indutores do parto e distocia (2, 3). No presente relato, a identificação da ruptura do útero durante o procedimento cirúrgico, associada ao histórico de ataque de cães, sugere origem traumática para a afecção.

Foram observados durante o atendimento dor abdominal, mucosas hipocoradas, anemia regenerativa, trombocitopenia e neutrofilia com desvio à esquerda, achados compatíveis com processo hemorrágico e inflamatório, corroborando com os achados descritos por Zimmermann *et al.* (4).

O extravasamento de conteúdo fetal para a cavidade abdominal em decorrência da ruptura, pode favorecer o desenvolvimento de peritonite, inflamação abdominal intensa e choque hipovolêmico (3). Entretanto, a paciente deste relato, não apresentou sinais evidentes de choque no momento do atendimento clínico, no transoperatório detectou-se uma pequena quantidade de sangue livre em cavidade abdominal em função da ruptura da parede uterina, sem peritonite evidente.

A detecção da morte fetal na ultrassonografia foi fundamental para o direcionamento da terapêutica. Os achados observados neste relato foram semelhantes ao estudo de Lucas

et al. (1), reforçando a importância da associação do exame de imagem na avaliação de afecções obstétricas. Entretanto, no exame ultrassonográfico, não foi possível visualizar os pontos de ruptura uterina identificados no transoperatório (7).

A estabilização pré-operatória com fluidoterapia e antibioticoterapia de amplo espectro é considerada essencial em casos de infecção abdominal (5, 6), como observado no caso descrito, no qual havia presença de fetos mortos.

O tratamento cirúrgico de escolha é a OSH, visto que o ambiente uterino favorece a proliferação de microrganismos anaeróbicos e, quando associada a ruptura uterina e a morte fetal, há aumento significativo do risco de peritonite e choque séptico (3).

Conclusão

O presente relato evidenciou a importância da associação entre exame físico e de imagem para atingir o diagnóstico correto, além da intervenção cirúrgica precoce para melhor recuperação da paciente. Dessa forma, a ruptura uterina deve ser considerada um diagnóstico diferencial para fêmeas gestantes politraumatizadas que apresentem dor abdominal e alterações fetais.

Agradecimentos

O presente trabalho foi realizado com apoio da coordenação de aperfeiçoamento de pessoal de nível superior – Brasil (Capes) – código de financiamento 001.

Referências

1. Lucas, X.; Agut, A.; Ramis, G.; Belda, E.; Soler, M. Uterine rupture in a cat. The Veterinary Record, v. 152, n.10, p. 301-302, 2003.
2. Kirk; Bistner, Manual de Procedimentos Veterinários e Tratamento Emergencial. Rio de Janeiro: Elsevier, 2012.
3. Noakes DE, Parkinson TJ, England GCW. Arthur’s Veterinary Reproduction and Obstetrics. 8th ed. Philadelphia: Saunders; 2001.
4. Zimmermann, M.; Raiser, A. G.; Mazzanti, A.; Lopes, S. T. A.; Salbego, F. Z. Peritonite em cães. Ciência Rural, Santa Maria, v. 36, n. 5, p.1655-1663, 2006.
5. Nelson R.W.; Couto C.G. Medicina interna de pequenos animais. 5th ed. - Rio de Janeiro: Guanabara Koogan, 2015.
6. Macintire, D. K. Torção ovariana e uterina. In: Rabelo, R. C. Emergências de pequenos animais: condutas clínicas e cirúrgicas no paciente grave. Rio de Janeiro: Elsevier, 2012.
7. Kinns, J.; Nelson, N; Útero, ovário e testículo. In: Thrall D. E. Diagnóstico de Radiologia Veterinária. Rio de Janeiro: Elsevier, 2014.

Ruptura Uretral Iatrogênica Secundária à Cistite Enfisematosa por *Proteus* sp. em Felino Pediátrico: Relato de Caso

Amanda Meurer Kuspiosz - Discente do curso de Medicina Veterinária – Universidade Estadual do Centro-Oeste.

Emanuele Hinshing - Discente do curso de Medicina Veterinária – Universidade Estadual do Centro-Oeste.

Nayara Vitória Pacheco Sousa - Discente do curso de Medicina Veterinária – Universidade Estadual do Centro-Oeste.

Luciana do Amaral Oliveira - Docente do curso de Medicina Veterinária – Universidade Estadual do Centro-Oeste.

Jeniffer Rafaeli Zanlorense - Médica Veterinária autônoma – Guarapuava, PR.

Resumo

As infecções do trato urinário (ITUs) inferiores são comuns na rotina clínica de felinos adultos, contudo, relatos em pacientes pediátricos com menos de um ano são raros na literatura. Objetiva-se relatar o caso de um felino, macho, sem raça definida, de dois meses de idade, atendido com disúria, hematúria, secreção uretral mucopurulenta e severa distensão abdominal. A ultrassonografia abdominal evidenciou discreta pielectasia bilateral, acentuado sedimento vesical e artefatos de reverberação compatíveis com cistite enfisematosa. O hemograma inicial revelou acentuada leucocitose por neutrofilia com desvio à esquerda. Devido à evolução para anúria obstrutiva, realizou-se cistotomia de emergência, com coleta de material purulento cuja urocultura identificou infecção por *Proteus* sp., microrganismo produtor de urease gasógeno. Nos dias subsequentes, o paciente manifestou constipação e persistência dos sinais obstrutivos. Uma uretrografia retrógrada contrastada confirmou o diagnóstico de ruptura uretral, complicação secundária à severa inflamação local e fragilidade anatômica. Instituiu-se terapia cirúrgica reconstrutiva por meio de penectomia associada à uretrostomia perineal. Apesar de intercorrências de hipotermia e hipoglicemia severas no pós-operatório imediato, o paciente respondeu favoravelmente às medidas de estabilização, analgesia e antibioticoterapia com amoxicilina com clavulanato de potássio e ceftriaxona. O animal apresentou restabelecimento completo das funções urinária e intestinal, recebendo alta após evolução satisfatória. O diagnóstico por imagem precoce e a abordagem cirúrgica assertiva são determinantes para o sucesso e sobrevida do paciente pediátrico com ITU obstrutiva grave.

Palavras-chave

Infecção do trato urinário; uretrostomia perineal; radiografia contrastada.

Introdução

As infecções do trato urinário (ITUs) correspondem a enfermidades infecciosas que acometem o trato urinário inferior, especialmente a bexiga urinária, sendo o termo cistite empregado para designar processos inflamatórios ou infecciosos dessa região (1).

A patogenia envolve a colonização de microrganismos e multiplicação bacteriana na urina ou em estruturas do trato urinário, desencadeando inflamação vesical e sinais clínicos como estrangúria e hematúria (2). Para o diagnóstico, exames como urocultura e ultrassonografia são fundamentais, visto que as alterações no sedimento urinário não são específicas e se assemelham às de outras afecções vesicais (3).

O tratamento da urolitíase e ITUs complexas pode ser realizado de forma clínica ou por meio de intervenção cirúrgica (4). A maior ocorrência dessas afecções é observada em animais entre dois e sete anos de idade, sendo raros os relatos na literatura em felinos com menos de um ano (5).

O objetivo deste trabalho é relatar o caso de um felino de dois meses de idade, atendido com cistite enfisematosa secundária a infecção por *Proteus* sp., o qual evoluiu com ruptura uretral e foi tratado por meio de cistotomia, penectomia e uretrostomia.

Descrição do caso

Foi atendido no dia 19/02/2026 em uma clínica veterinária particular de Guarapuava um felino, macho, sem raça definida, com aproximadamente dois meses de idade, apresentando disúria, hematúria e distensão abdominal. Ao exame físico, observou-se abdômen distendido e sensível à palpação, além da presença de secreção uretral mucopurulenta. O paciente foi submetido à ultrassonografia abdominal, a qual evidenciou importante quantidade de sedimento e cristais com estruturas filamentosas sugestivas de coágulo/fibrina, áreas com artefato de reverberação compatíveis com cistite enfisematosa (Figura 1), além de discreta pielectasia/pielonefrite bilateral (Figura 2). O hemograma inicial apresentou leucocitose por neutrofilia com desvio à esquerda, eosinofilia e monocitose.

Dois dias após a internação, o paciente foi submetido à cistotomia de emergência em decorrência de quadro de anúria. Durante o procedimento, realizou-se a coleta do conteúdo vesical de aspecto purulento para análise laboratorial. A urocultura e o teste de susceptibilidade antimicrobiana (antibiograma) identificaram infecção por *Proteus* sp. Após o procedimento cirúrgico, o paciente apresentou micção com hematúria e evacuação de fezes ressecadas. No período pós-operatório imediato, instituiu-se antibioticoterapia com

Amoxicilina associada a Clavulanato de Potássio e suporte nutricional por alimentação forçada.

Figura 1- Imagem ultrassonográfica de vesícula urinária com distensão líquida moderada, conteúdo heterogêneo com estruturas ecogênicas flutuantes e depositadas em bordo dorsal, presença de regiı es com artefato de reverberação. Fonte: Arquivo Pessoal, 2026.

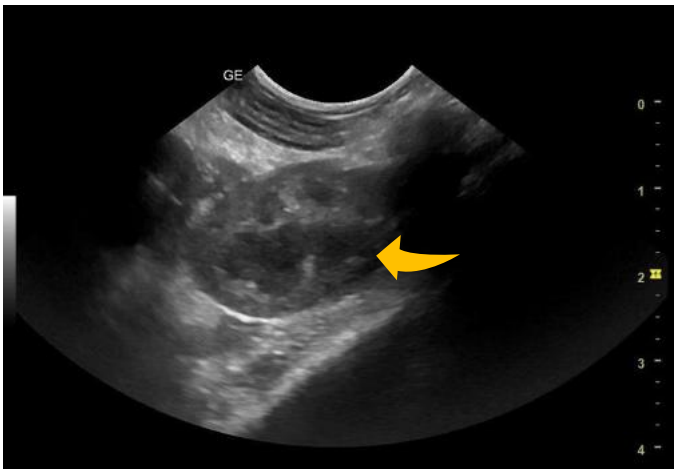

Figura 2- Imagem ultrassonográfica de rim, com perda da definição corticomedular, compatível com discreta pielectasia/pielonefrite (Seta amarela). Fonte: Arquivo Pessoal, 2026.

Nos dias subsequentes, o animal passou a apresentar constipação, distensão abdominal persistente e redução da micção espontânea, demandando compressão vesical manual. Um novo hemograma realizado dia 25/02/2026 demonstrou redução significativa da leucocitose anteriormente observada. Diante da persistência dos sinais obstrutivos e inflamatórios, foi instituída antibioticoterapia com ceftriaxona associada à amoxicilina com clavulanato de potássio, além de corticoterapia com dexametasona para redução do edema local. Para o manejo da constipação, realizou-se enema no dia 27/02/2026, com o objetivo de estimular a evacuação, promovendo melhora parcial do desconforto abdominal. Foi realizada a adição de lactulose e simeticona à prescrição, obtendo-se resolução do quadro intestinal apenas no dia 03/03/2026. Dois dias após, devido à suspeita de estenose ou lesão de vias urinárias, realizou-se radiografia contrastada, a uretrografia retrógrada (Figura 3) que confirmou a ruptura uretral.

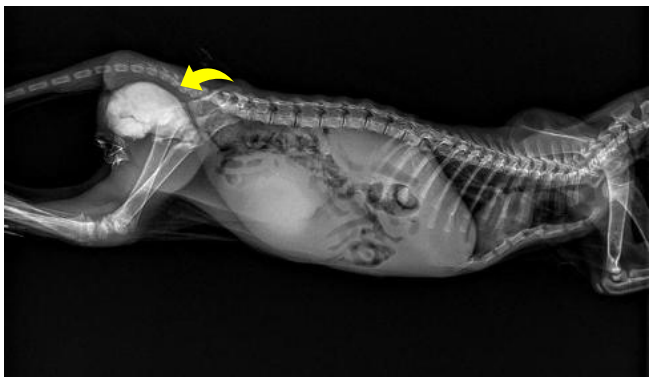

Figura 3 – Imagem radiográfica de região de abdômen, na projeção laterolateral direita, realizada dia 05/03/2026. Observa-se extravasamento de contraste em topografia de uretra, indicado pela seta amarela. Fonte: Arquivo pessoal, 2026.

O paciente foi então encaminhado para nova intervenção cirúrgica de penectomia associada à uretrostomia perineal (Figura 4). O procedimento transcorreu sem intercorrências; contudo, no pós-operatório imediato, o felino apresentou hipotermia severa e hipoglicemia, prontamente revertidas com terapia de suporte. Nova radiografia foi realizada para confirmar a correta localização da sonda uretral (Figuras 6 e 7). O protocolo pós-operatório incluiu analgesia com dipirona e cloridrato de tramadol, manutenção da antibioticoterapia e suporte nutricional. A sonda uretral foi removida após quatro dias, sem complicações (Figura 5). O paciente apresentou evolução clínica favorável, com retorno da micção e defecação espontâneas, recebendo alta médica após restabelecimento completo no dia 12/03/2026.

Figura 4 – Ferida cirúrgica da penectomia e urestrostomia perineal, resultado do pós-operatório imediato. Fonte: Arquivo pessoal, 2026.

Figura 5 – Ferida cirúrgica resultante da penectomia e urestrostomia perineal, após a retirada da sonda uretral. Fonte: Arquivo pessoal, 2026.

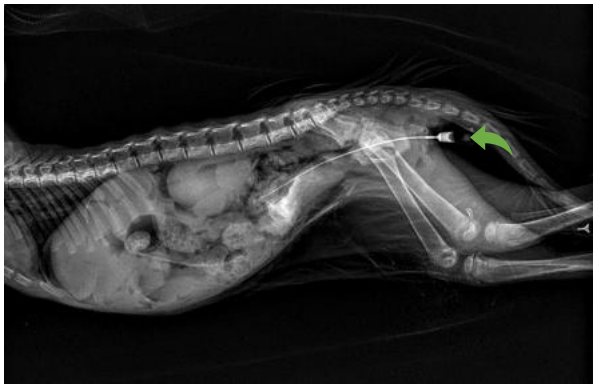

Figura 6 – Imagem radiográfica de abdômen do pós-operatório imediato, projeção laterolateral esquerda. Paciente com sonda uretral desde o lúmen vesical (seta verde).

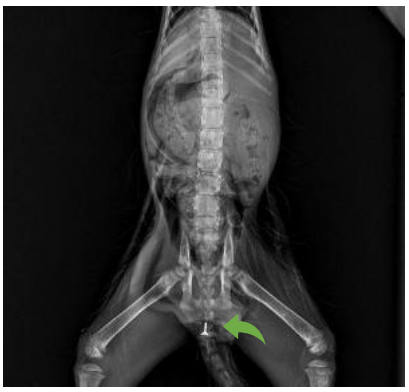

Figura 7 – Imagem radiográfica de abdômen do pós-operatório imediato, projeção ventrodorsal. Paciente com sonda uretral (seta verde). Fonte: Arquivo pessoal, 2026.

Discussão

Os distúrbios do trato urinário inferior representam uma das afecções mais frequentemente observadas na clínica médica felina, sendo a Doença do Trato Urinário Inferior dos Felinos (DTUIF) uma das principais causas de atendimento nessa espécie. Entre os sinais clínicos mais comuns estão hematúria, disúria, estrangúria e polaciúria (6), manifestações compatíveis com as observadas no presente relato. Entretanto, o caso apresenta particular relevância por acometer um felino com aproximadamente dois meses de idade, uma vez que a literatura descreve maior ocorrência dessas enfermidades em animais entre dois e sete anos, sendo raros os relatos em filhotes com menos de um ano de vida (7).

A DTUIF engloba diferentes condições que podem acometer a bexiga urinária e a uretra, incluindo anormalidades anatômicas, processos inflamatórios, tampões uretrais e infecções bacterianas (8). No presente caso, o paciente apresentou obstrução urinária associada a um processo infeccioso bacteriano grave. Embora as infecções bacterianas primárias sejam consideradas incomuns em felinos jovens com urina concentrada, representando uma porcentagem baixa dos casos de DTUIF em animais sem comorbidades (9), a urocultura identificou o crescimento de *Proteus* sp., permitindo o diagnóstico definitivo de infecção do trato urinário (ITU).

A identificação do *Proteus* sp. justifica grande parte das alterações fisiopatológicas observadas. Conforme descrito por (10), microrganismos produtores da enzima urease promovem a degradação da ureia urinária em amônia e dióxido de carbono. Esse processo resulta na alcalinização acentuada do pH urinário, o que reduz a solubilidade dos íons e

predispõe diretamente à precipitação de cristais de fosfato triplo de amônio e magnésio (estruvita), correlacionando-se com o intenso sedimento vesical visibilizado no exame ultrassonográfico do paciente.

Os exames complementares desempenharam papel essencial no diagnóstico e acompanhamento do paciente. A ultrassonografia abdominal evidenciou grande quantidade de sedimento e cristais intravesicais, além de alterações compatíveis com cistite enfisematosa e discreta pielectasia bilateral. De acordo com (7), a ultrassonografia permite avaliar a integridade do trato urinário, a espessura da parede vesical e a presença de alterações obstrutivas ou inflamatórias, constituindo importante ferramenta diagnóstica em pacientes com sinais urinários. Da mesma forma, a radiografia contrastada realizada posteriormente possibilitou a identificação da ruptura uretral, corroborando a indicação desse exame para investigação de obstruções urinárias, rupturas e outras alterações anatômicas do trato urinário.

O hemograma inicial revelou leucocitose com desvio à esquerda, neutrofilia, eosinofilia e monocitose, alterações compatíveis com processo inflamatório e infeccioso ativo, conforme descrito por Kerr (10), que destaca a leucocitose neutrofílica com desvio à esquerda como achado frequente em infecções bacterianas agudas, além da utilidade do hemograma seriado no acompanhamento da resposta terapêutica. Após a instituição do tratamento, observou-se redução significativa da leucocitose, indicando resposta favorável à terapia empregada e auxiliando no monitoramento clínico do paciente.

A evolução para anúria tornou necessária a realização de cistotomia de emergência, procedimento indicado em situações de obstrução urinária, visando restabelecer o fluxo urinário e evitar complicações decorrentes da retenção urinária (7). Posteriormente, a identificação da ruptura uretral levou à realização de penectomia associada à uretrostomia perineal, procedimento recomendado em casos de lesões uretrais irreversíveis, ruptura ou obstruções distais, permitindo o restabelecimento do fluxo urinário (11). Apesar das complicações observadas no pós-operatório imediato, caracterizadas por hipotermia severa e hipoglicemia, o paciente respondeu adequadamente às medidas de estabilização instituídas.

A antibioticoterapia foi ajustada com base na evolução clínica e nos resultados laboratoriais, utilizando-se inicialmente amoxicilina associada ao clavulanato de potássio e, posteriormente, associação com ceftriaxona. Segundo (12), o tratamento das infecções bacterianas do trato urinário deve ser orientado pelos resultados de cultura e antibiograma,

podendo requerer períodos prolongados de tratamento, especialmente quando há suspeita de comprometimento renal.

Ao final do acompanhamento, o paciente apresentou retorno da micção espontânea, melhora da função intestinal e recuperação clínica satisfatória, recebendo alta médica sem complicações adicionais. Dessa forma, o presente relato destaca a importância da investigação diagnóstica completa em felinos jovens com sinais urinários, uma vez que, embora raras nessa faixa etária, as infecções bacterianas podem evoluir para quadros graves de obstrução urinária e exigir intervenção cirúrgica para resolução.

Conclusão

O presente relato demonstra que, embora as infecções do trato urinário inferior por agentes gasógenos e produtores de urease sejam raras em felinos pediátricos, elas carregam um elevado potencial de gravidade e evolução para quadros obstrutivos severos. A ocorrência de complicações críticas, como a ruptura uretral, reforça a necessidade crucial do emprego precoce e sequencial de exames de imagem, como a ultrassonografia abdominal e a uretrografia retrógrada. Por fim, evidencia-se que a abordagem cirúrgica reconstrutiva por meio da penectomia associada à uretrostomia perineal, quando combinada a um suporte terapêutico intensivo e à antibioticoterapia guiada por urocultura, é eficaz para o restabelecimento do fluxo urinário e a sobrevida do paciente nessa faixa etária.

Referências

1- Killian, LFS.; Viana, CHC. Cistite bacteriana: uma abordagem com foco em diagnóstico, tratamento e resistência antimicrobiana – Revisão de literatura. 2022. Puc minas

2- Byron, JK. Urinary Tract Infection. Veterinary clinics of North America - Small animal practice, [s. l.], v. 49, n.2, p. 1-11, 2019.

3- Vasconcellos, AL. Diagnóstico de cistite em cães - Contribuição dos métodos de avaliação. 2012. Dissertação (Mestrado em Medicina Veterinária) - Faculdade de Ciências Agrárias e Veterinárias, Universidade Estadual Paulista “Julio De Mesquita Filho”, Jaboticabal, 2012. Disponível em: https://repositorio.unesp.br/handle/11449/89196. Acesso em 10 jun 2026.

4- Brito, KO.; Rosestolato, LLR. Abordagem cirúrgica de urolitíase vesical por cistotomia em um felino SRD. Ciências da Saúde. v. 29, n. 150, 2025

5- Oliveira, IS.; Krause, CD.; Simão, BL.; Borba, FS.; Manto, JPD.; Tietbˆ hl, CC. *et al*. Urolitíase vesical de estruvita em uma gata filhote. *Acta Scientiae Veterinariae*. v. 52, n. 1, p. 1-6, 2024.

6- Gunn-Moore, DA. Feline lower urinary tract disease. Journal of Feline Medicine and Surgery, Vancouver, v.5, n.2, p.133-8, abril. 2003. Disponível em: https://journals.sagepub.com/doi/abs/10.1016/s1098-612x%2802%2900129-8. Acesso em 10 jun 2026.

7- Lulich, JP.; Berent, AC.; Adams, LG.; Westropp, JL.; Bartges, JW.; Osborne, CA. ACVIM small animal consensus recommendations on the treatment and prevention of uroliths in dogs and cats. Journal of veterinary internal medicine, v. 30, n. 5, p. 1564-1574, 2016.

8- Osborne, CA.; Johnston, GR.; Polzin, DJ.; Kruger, JM.; Poffenbarger, EM.; Bell, FW. Redefinition of the feline urologic syndrome: feline lower urinary tract disease with heterogeneous causes. The Veterinary Clinics North American: Small Animal Practice, Minnesota, v.14, p. 409-438, 1984.

9- Seiz, MA.; Burkitt-Creedon, JM.; Drobatz, KJ. Evaluation for association between indwelling urethral catheter placement and risk of recurrent urethral obstruction in cats. Journal of the American Veterinary Medical Association, v. 252, n. 12, p. 1509-1520, 2018.

10- Keer, MG. Exames Laboratoriais em Medicina Veterinária. In: Bioquímica Clinica e Hematologia, 2. ed., São Paulo: Rocca, p. 421. 2003.

11- Fossum, TW.; Cirurgia de Pequenos Animais. 5. ed. Rio de Janeiro: GEN – Grupo Editorial Nacional, Guanabara Koogan, 2023.

12- Weese, S.; Blondeau, J.; Boothe, D.; Guardabassi, LG.; Gumlay, N.; Papich, M. *et al.* International Society for Companion Animal Infectious Diseases (ISCAID) guidelines for the diagnosis and management of bacterial urinary tract infections in dogs and cats. The Veterinary Journal. v. 247, p. 8-25, mai. 2019.

Ruptura uretral traumática em cão após atropelamento: relato de caso de prostatectomia total e anastomose uretral término-terminal

Carolina da Silva Cruvinel – Médica Veterinária preceptora do setor de Clínica Cirúrgica de Pequenos Animais, Hospital Veterinário da Uniube – HVU.

Alice Cristina Maciel – Médica Veterinária preceptora do setor de Clínica Cirúrgica de Pequenos Animais, Hospital Veterinário da Uniube – HVU.

Laura de Paula Arantes – Médica Veterinária aprimoranda em Anestesiologia, Hospital Veterinário da Uniube – HVU.

Julia Roberts Gonçalves – Discente curso de Medicina Veterinária, Universidade de Uberaba - UNIUBE.

Márcia Dayane Lessa Rodrigues – Médica Veterinária aprimoranda em Clínica Cirúrgica de Pequenos Animais,, Hospital Veterinário da Uniube – HVU.

Yasmin Barros Ferreira Braga - Médica Veterinária egressa do programa de aprimoramento em Clínica Médica de Pequenos Animais, Hospital Veterinário da Uniube – HVU.

RESUMO

As rupturas uretrais traumáticas representam uma importante emergência urológica na medicina veterinária, sendo frequentemente associadas a traumas de alta energia. Foi atendido no HVU um cão Shih-tzu, macho, de 2 anos e 5 kg, após atropelamento. Após realizado de uretrocistografia excretora contrastada foi observado extravasamento de contraste em topografia de uretra prostática, sendo realizada laparotomia exploratória e prostatectomia total associada à anastomose uretral término-terminal. Apesar da complexidade do procedimento, não foram observadas complicações trans ou pós-operatórias, evidenciando que a técnica pode ser uma alternativa viável e segura em casos selecionados.

Palavras-Chave: atropelamento; trauma uretral; urologia veterinária.

INTRODUÇÃO

As rupturas uretrais traumáticas representam uma importante emergência urológica na medicina veterinária, sendo frequentemente associadas a traumas de alta energia (1). A lesão pode resultar em extravasamento urinário, uroabdômen, uroperitônio ou infiltração urinária nos tecidos adjacentes, levando a alterações metabólicas graves e potencial risco de morte quando não diagnosticada e tratada precocemente (2).

O diagnóstico baseia-se na avaliação clínica e em exames de imagem contrastados, sendo a uretrografia retrógrada considerada o método de eleição para localização e caracterização da lesão (3). O tratamento depende da extensão e localização da ruptura,

podendo variar desde derivações urinárias temporárias até procedimentos reconstrutivos definitivos. Em casos de lesões extensas envolvendo a uretra prostática ou região peri prostática, técnicas convencionais podem ser inviáveis, exigindo abordagens mais complexas (1).

Dessa forma, o presente trabalho relata um caso de ruptura uretral traumática em um cão após atropelamento, cuja extensão da lesão demandou a realização de prostatectomia total e reconstrução uretral por anastomose término-terminal, destacando os desafios cirúrgicos e os resultados obtidos.

RELATO DE CASO

Foi atendido no Hospital Veterinário da Universidade de Uberaba - HVU, um cão Shih-tzu, macho, de 2 anos e 5 kg, após atropelamento. Ao exame físico, apresentava taquipneia, intensa dor abdominal e hipotensão arterial sistólica (PAS = 80 mmHg), sendo submetido à fluidoterapia com solução cristaloide isotônica, resultando em estabilização hemodinâmica. Também foi administrada morfina (0,1 mg/kg IM) para analgesia.

A ultrassonografia abdominal evidenciou pequena quantidade de líquido livre abdominal e alterações compatíveis com comprometimento da vesícula urinária. A radiografia torácica revelou discreta efusão pleural e pneumotórax, sendo realizada drenagem torácica com resolução do quadro. Posteriormente, foi realizada uretrocistografia excretora contrastada (**Imagem 1**), que demonstrou extravasamento de contraste em topografia de uretra prostática, associado a falha de preenchimento luminal e desvio ventral do trajeto uretral. A vesícula urinária apresentava-se íntegra, sem evidências de extravasamento peritoneal.

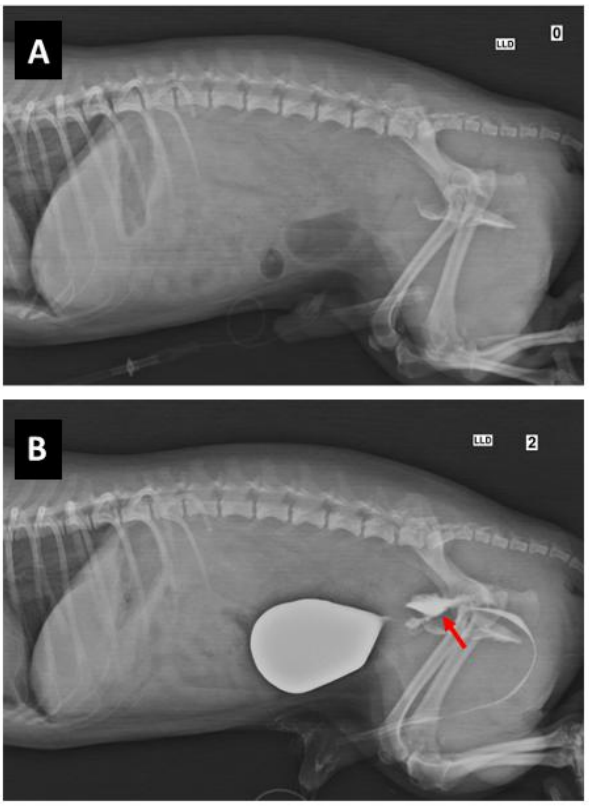

Figura 1: Uretrocistografia excretora. (A) Projeção radiográfica laterolateral direita antecedente a administração do contraste; (B) Projeção radiográfica laterolateral direita após administração de contraste iodado via sonda uretral, demonstração do ponto de extravasamento de contraste positivo em porção de uretra prostática (seta vermelha);

Diante dos achados imaginológicos e da suspeita de ruptura uretral, foi realizada laparotomia exploratória, sendo constatada ruptura extensa da uretra prostática com acometimento da uretra intrapélvica. Em decorrência da extensão da lesão, optou-se pela realização de prostatectomia total associada à anastomose uretral término-terminal.

No pós-operatório, o paciente permaneceu com sonda uretral e dreno abdominal, recebendo protocolo analgésico, anti-inflamatório e antimicrobiano. Durante a internação, foi mantida monitorização intensiva da função renal e da micção por cateterismo vesical contínuo. O animal apresentou evolução clínica satisfatória, sem intercorrências, fistulações ou alterações urinárias significativas, recebendo alta médica após adequada recuperação pós-operatória.

DISCUSSÃO

As rupturas uretrais traumáticas em cães estão frequentemente associadas a traumas de alta energia, como atropelamentos, podendo resultar em extravasamento urinário, uroabdômen e alterações metabólicas graves quando não diagnosticadas precocemente (1; 3). Nesse contexto, a urografia excretora contrastada é fundamental para identificar o local da ruptura uretral e auxiliar no planejamento cirúrgico adequado (2).

A prostatectomia total associada à anastomose uretral término-terminal é um procedimento incomum e tecnicamente desafiador, indicado principalmente em casos de comprometimento extenso da uretra prostática (1). Entre as principais complicações descritas estão incontinência urinária, estenose uretral, deiscência da anastomose e extravasamento urinário (4; 5; 6). Entretanto, quando há diagnóstico precoce, técnica cirúrgica adequada e acompanhamento pós-operatório criterioso, o prognóstico pode ser favorável (7).

No presente relato, não foram observadas complicações trans ou pós-operatórias, nem alterações urinárias durante o acompanhamento, evidenciando o sucesso da abordagem cirúrgica empregada e reforçando a viabilidade da prostatectomia total associada à anastomose uretral término-terminal no tratamento de rupturas uretrais traumáticas extensas.

CONCLUSÃO

A ruptura uretral traumática em cães é uma condição grave que requer diagnóstico rápido e intervenção cirúrgica adequada. No presente caso, o exame contrastado foi fundamental para identificar a lesão e direcionar a conduta terapêutica. A prostatectomia total associada à anastomose uretral término-terminal mostrou-se eficaz no tratamento da lesão extensa da uretra prostática, permitindo adequada recuperação do paciente. Apesar da complexidade do procedimento, não foram observadas complicações trans ou pós-operatórias, evidenciando que a técnica pode ser uma alternativa viável e segura em casos selecionados.

REFERÊNCIAS

1. FOSSUM, T. W. *Small Animal Surgery*. 6. ed. St. Louis: Elsevier, 2024.

2. Johnston, S.A.; Tobias, K.M. Veterinary Surgery: Small Animal. 2ª ed. Elsevier, 2018.
3. Nelson, R.W.; Couto, C.G. Medicina Interna de Pequenos Animais. 6ª ed. Elsevier, 2020.
4. VLASIN, M.; RAUSER, P.; NECAS, A.; et al. Total prostatectomy in dogs: retrospective evaluation of postoperative complications. *Acta Veterinaria Brno*, v. 73, p. 103–108, 2004.
5. ZAMBELLI, D.; CUNTO, M.; ROMAGNOLI, S.; et al. Total prostatectomy and urinary reconstruction in dogs: postoperative outcome and complications. *Veterinary Surgery*, v. 34, n. 1, p. 42–47, 2005.
6. FUJITA, H.; NAKAMURA, K.; NAKAYAMA, M.; SASAKI, N. Intrapelvic urethral rupture and urethral stricture accompanied by pelvic fracture in two dogs. *Japanese Journal of Veterinary Anesthesia & Surgery*, v. 40, n. 3, p. 41–46, 2009.
7. PRZADKA, P.; JANECZEK, M.; KACZMAROWSKI, M.; et al. Total prostatectomy combined with urethral anastomosis in a dog: a case report. *Veterinární Medicína*, v. 64, n. 6, p. 257–262, 2019.

Sarcoma histiocítico disseminado em cão da raça Bernese: relato de caso

Geovana Felipe Rocha - Discente em Medicina Veterinária, Universidade Federal de Lavras, MG.
Camila Teixeira Guimarães - Médica Veterinária Residente em Diagnóstico por imagem, DMV/Universidade Federal de Lavras, MG.
Antônio Carlos Cunha Lacreta - Professor Titular– Setor de Diagnóstico por imagem, DMV/ Universidade Federal de Lavras, MG.

Resumo

O sarcoma histiocítico disseminado é uma neoplasia maligna agressiva, rara e de elevada capacidade metastática em cães, frequentemente associada a raças predispostas, como Bernese, Rottweiler e Retriever. O objetivo deste trabalho foi relatar um caso de sarcoma histiocítico disseminado em um cão da raça Bernese, enfatizando os achados clínicos, ultrassonográficos, necroscópicos e histopatológicos. Foi atendido um cão macho, não castrado e criptorquida, da raça Bernese, com oito anos de idade, apresentando múltiplos nódulos cutâneos distribuídos pelo corpo, com evolução aproximada de um ano. O exame ultrassonográfico revelou neoformações em região abdominal média, linfadenopatia, alterações esplênicas e comprometimento testicular. A citologia inicial foi sugestiva de sarcoma histiocítico. Durante a internação, o paciente apresentou piora clínica progressiva, com hipotensão, hipoglicemia, edema cutâneo acentuado e angústia respiratória, evoluindo para óbito. A necropsia evidenciou massas disseminadas em musculatura, diafragma, língua e tecido subcutâneo, além de efusão em cavidade torácica e abdominal. Histopatologicamente observou-se proliferação neoplásica de células redondas compatíveis com sarcoma histiocítico disseminado. O caso reforça a importância da associação entre exames de imagem, citologia, necropsia e histopatologia para o diagnóstico da enfermidade.

Palavras-chave

Neoplasia canina; oncologia veterinária; diagnóstico por imagem.

Introdução

O sarcoma histiocítico disseminado é uma neoplasia maligna originada de células dendríticas intersticiais, caracterizada por comportamento altamente agressivo e elevado potencial metastático. A enfermidade acomete principalmente cães de meia-idade a idosos, sendo descrita com maior frequência em raças como Bernese Mountain Dog, Rottweiler e Retriever (1,2). Clinicamente, pode manifestar-se por sinais inespecíficos, como emagrecimento, apatia, dispneia, linfadenomegalia e múltiplos nódulos cutâneos ou viscerais (3).

O diagnóstico é baseado na associação entre exames clínicos, citologia, exames de imagem, histopatologia e, principalmente, imunohistoquímica (4). Devido ao comportamento infiltrativo

e sistêmico da doença, o prognóstico geralmente é desfavorável. Objetivou-se relatar um caso de sarcoma histiocítico disseminado em cão da raça Bernese, descrevendo os principais achados clínicos, ultrassonográficos e anatomopatológicos.

Descrição do Caso

Foi atendido no Hospital Veterinário da Universidade Federal de Lavras um cão macho, não castrado e criptorquida, da raça Bernese, com oito anos e três meses de idade, apresentando histórico de múltiplos nódulos distribuídos pelo corpo, com crescimento progressivo durante um ano.

Clinicamente, o paciente apresentava hiporexia, episódios de vocalização e prostração. Ao hemograma observou-se anemia normocítica normocrômica, neutrofilia relativa, eosinopenia relativa, linfopenia relativa e absoluta, além de trombocitopenia associada à anisocitose plaquetária. O paciente apresentava sorologia reagente para *Babesia spp.* e *Ehrlichia spp.* (IgG), sendo instituído tratamento com doxiciclina previamente ao atendimento oncológico.

Ao exame ultrassonográfico abdominal observaram-se múltiplas formações em tecido subcutâneo, com margens irregulares, ecogenicidade mista, ecotextura heterogênea e intensa vascularização intralesional ao modo *Doppler* colorido, além de linfadenopatia em linfonodos inguinais e ilíacos (Figura 1). Também foram identificadas alterações esplênicas sugestivas de hematopoiese extramedular e processo neoplásico, hiperplasia prostática benigna incipiente, atrofia testicular direita e sinais compatíveis com orquite no testículo esquerdo. Os principais diagnósticos diferenciais eram sarcoma histiocítico disseminado, processo inflamatório difuso e abscessos múltiplos.

Figura 1: Aumento de volume em tecido subcutâneo em região lombar direita, medindo cerca de 6,35 cm × 1,75 cm, margens irregulares, perda da delimitação entre os tecidos adjacentes, ecotextura heterogênea, septações e áreas cavitarias, sugestivo de edema e/ou inflamação.

A citologia das lesões foi sugestiva de sarcoma histiocítico. Durante a internação, o paciente apresentou evolução clínica desfavorável, com hipotensão, hipoglicemia, edema cutâneo acentuado e angústia respiratória, não respondendo à terapia de suporte instituída, evoluindo para parada cardiorrespiratória e óbito.

Na necropsia foram observados edema acentuado em membros e regiões torácica e abdominal, múltiplas massas esbranquiçadas em musculatura intercostal, língua e tecido subcutâneo, além de efusão cavitária torácica e abdominal. Histopatologicamente verificou-se proliferação de células neoplásicas redondas, com núcleos arredondados a chanfrados, basofílico a vacuolizado, algumas apresentando eritrofagocitose e arranjo perivascular, infiltrando musculatura esquelética, pele e língua. O diagnóstico final estabelecido foi sarcoma histiocítico disseminado associado à glomerulonefrite membranosa moderada.

Discussão

Os achados observados no presente relato são compatíveis com descrições clássicas de sarcoma histiocítico disseminado em cães predispostos geneticamente (1,5). Em caninos da raça Bernese Mountain Dog e Flat-coated Retriever foram observadas mudanças genéticas específicas como deleções em genes supressores de tumor (PTEN, RB1 e CDKN2A/B) e mutações somática no gene PTPN11, bastante relatado nos sarcomas histiocíticos (6). A doença apresenta comportamento multissistêmico e frequentemente acomete linfonodos,

pulmões, baço, musculatura e tecido subcutâneo (2,3), semelhantes às alterações identificadas neste caso.

A presença de múltiplos nódulos cutâneos e infiltração muscular extensa evidencia o caráter infiltrativo da neoplasia. Além disso, os achados ultrassonográficos de massas heterogêneas e linfadenomegalia reforçam a importância dos exames de imagem na investigação de doenças neoplásicas disseminadas. Entretanto, embora a ultrassonografia permita caracterizar lesões e sugerir diagnósticos diferenciais, a confirmação diagnóstica depende da avaliação citológica e histopatológica (4).

O sarcoma histiocítico disseminado possui prognóstico reservado a desfavorável, especialmente em pacientes com comprometimento sistêmico avançado e rápida deterioração clínica, como observado neste relato. Alterações como hipotensão, hipoglicemia, edema generalizado e efusões cavitárias indicam comprometimento sistêmico severo. Estudos demonstram que a sobrevida média após o diagnóstico é reduzida devido à elevada agressividade tumoral e à rápida disseminação metastática (5).

A imunohistoquímica é frequentemente recomendada para confirmação diagnóstica, principalmente em casos com semelhança morfológica a outros tumores de células redondas. No presente caso, embora o padrão histopatológico tenha sido altamente sugestivo, também foi recomendada confirmação imuno-histoquímica pelo patologista.

Conclusão

O sarcoma histiocítico disseminado deve ser incluído entre os principais diagnósticos diferenciais de cães da raça Bernese apresentando múltiplos nódulos cutâneos e sinais sistêmicos inespecíficos. A associação entre exames de imagem, citologia, necropsia e histopatologia mostrou-se fundamental para o diagnóstico definitivo da enfermidade. O caso evidencia o comportamento agressivo e a evolução rápida da doença, ressaltando a importância do diagnóstico precoce e do acompanhamento clínico.

Referências

1. Abadie J, Hedan B, Cadieu E, et al. Epidemiology, pathology, and genetics of histiocytic sarcoma in the Bernese Mountain Dog breed. J Hered. 2009;100(Suppl 1):S19-S27.
2. Affolter VK, Moore PF. Localized and disseminated histiocytic sarcoma of dendritic cell origin in dogs. Vet Pathol. 2002;39(1):74-83.
3. Rossi S, Gelain ME, Comazzi S. Disseminated histiocytic sarcoma with peripheral blood involvement in a Bernese Mountain dog. Vet Clin Pathol. 2009;38(1):126-130.
4. Schmitz EP. Sarcoma histiocítico esplênico em cão: relato de caso. Universidade Federal de Santa Catarina; 2021.
5. Ruple A, Morley PS, et al. Risk factors associated with development of histiocytic sarcoma in Bernese Mountain Dogs. J Vet Intern Med. 2016;30(4):1197-1203.
6. JARK, Paulo César; RODIGHERI, Sabrina Marin. Distúrbios histiocíticos. DALECK, Carlos Roberto; NARDI, Andrigo Barboza de. Oncologia em cães e gatos. Grupo Gen-Editora Roca Ltda., 2016 cap. 51 p. 972-990.

Sarna Notoédrica Exuberante em Felino Jovem com Baixo Peso: Desafio Terapêutico

Manoela Ávila - Discente de Medicina Veterinária, Universidade Estadual de Maringá (UEM) – Campus Regional de Umuarama PR
Ana Luiza Araújo dos Santos - Discente de Medicina Veterinária, Universidade Estadual de Maringá (UEM) – Campus Regional de Umuarama PR
Caio Borges Galve - Discente de Medicina Veterinária, Universidade Estadual de Maringá (UEM) – Campus Regional de Umuarama PR
Maria Eduarda Rodrigues Costa - Discente de Medicina Veterinária, Universidade Estadual de Maringá (UEM) – Campus Regional de Umuarama PR
Caio Junior Balduino Coutinho Rodrigues - Docente de Medicina Veterinária, Universidade Estadual de Maringá (UEM) – Campus Regional de Umuarama PR

RESUMO: A sarna notoédrica é uma dermatopatia parasitária contagiosa causada por *Notoedres cati*. Felinos jovens sob negligência sofrem severa depleção imunológica, predispondo a quadros exuberantes e restrições terapêuticas ponderais. Relata-se notoedriose severa associada a extremo baixo peso e imunossupressão secundária em felino neonatal. Um macho, de dois meses e 250 g, foi atendido em estado de choque iminente, apatia, hipotermia, caquexia, secreção nasal bilateral e estertores pulmonares compatíveis com rinotraqueíte viral complicada. Ao exame dermatológico, observou-se alopecia severa facial, periocular e auricular, com lesões eritemato-descamativas estendidas aos membros anteriores. O diagnóstico foi firmado por raspado cutâneo superficial, demonstrando carga massiva de *N. cati*. O manejo emergencial baseou-se em suporte térmico ativo, reabilitação nutricional e tratamento respiratório. Pela limitação ponderal, o uso de lactonas macrocíclicas sistêmicas foi contraindicado por segurança de bula, instituindo-se fipronil tópico. Devido à debilidade multissistêmica e complicações pulmonares, o paciente evoluiu para óbito. Conclui-se que a notoedriose exuberante atua como marcador de imunossupressão severa, exigindo adaptações terapêuticas criteriosas pela escassez de fármacos seguros para extremo baixo peso.

Palavras-chave: Dermatologia; gato; fipronil; parasitologia; terapêutica.

INTRODUÇÃO

A sarna notoédrica é uma dermatose parasitária de relevância ímpar na clínica médica felina, sendo o ácaro escavador *Notoedres cati* seu agente etiológico primário (1). A ocorrência da infecção em felinos domésticos sob regime de livre acesso à rua é amplamente documentada na literatura veterinária nacional, estando intimamente correlacionada a ambientes de manejo negligente ou superpopulação (2,3). Embora o sistema imunológico de animais hígidos tenda a limitar o desenvolvimento populacional do ácaro, filhotes expostos ao abandono e desnutrição frequentemente manifestam falhas severas na imunidade celular (4). Coinfecções respiratórias virais exercem um papel imunossupressor crônico adicional, predispondo o paciente a infecções bacterianas

secundárias no trato respiratório inferior e severa debilidade sistêmica (2,5). Nesses pacientes imunocomprometidos, a notoedriose manifesta-se de forma exuberante, com proliferação parasitária massiva e lesões cutâneas estendidas (1). Diante disso, este trabalho tem como objetivo relatar um caso de sarna notoédrica exuberante em um filhote felino imunossuprimido, discutindo o desafio clínico da escolha terapêutica diante do extremo baixo peso corpóreo.

DESCRIÇÃO DO CASO

Um felino macho, SRD, de dois meses e 250 g, foi atendido em emergência após resgate em via pública em estado de choque iminente, apatia, caquexia extrema, hipotermia grave e mucosas hipocoradas. Constatou-se secreção nasal bilateral profusa, estertores pulmonares e dispneia, sugerindo rinotraqueíte viral complicada com pneumonia secundária. Ao exame dermatológico, notou-se alopecia severa periocular, frontal, em focinho e margens auriculares, com espessamento cutâneo e crostas finas. Pelo prurido e auto-traumatismo, as lesões expandiram-se simetricamente aos membros anteriores; o direito exibia eritema difuso, alopecia completa e descamação em rádio, ulna e carpos. O hematócrito inicial foi de 34%.

O diagnóstico de *Notoedres cati* baseou-se em raspado cutâneo superficial das orelhas e membros. A microscopia revelou carga parasitária massiva de ácaros globosos, confirmados pela abertura anal dorsal (via varredura micrométrica em projeção dorso-lateral), cutícula finamente estriada e patas anteriores curtas com pedicelos longos e ventosas íntegras. O protocolo emergencial incluiu aquecimento ativo, suporte nutricional e antibioticoterapia. Para a ectoparasitose, o peso de 250 g contraindicou lactonas macrocíclicas sistêmicas (selamectina) por segurança de bula, optando-se por fipronil spray tópico localizado. Contudo, devido à desnutrição e complicações pulmonares, o paciente apresentou piora progressiva, evoluindo para óbito quatro dias após a admissão.

DISCUSSÃO

A manifestação exuberante (Figura 1) resulta do colapso da imunidade celular, superando a patogenicidade isolada do ácaro (1). O abandono, a desnutrição e coinfecções em neonatos geram imunodeficiência secundária (2). O estresse crônico eleva o cortisol, deprimindo linfócitos Th1 e inibindo citocinas pró-inflamatórias (4), permitindo a proliferação exponencial (Figura 2). O peso de 250 g impôs um "nó terapêutico": embora lactonas macrocíclicas (selamectina) sejam o padrão-ouro (3), são contraindicadas para <1 kg e <6

semanas (5). Devido à P-gp reduzida na barreira hematoencefálica e imaturidade hepática, a selamectina causaria neurotoxicidade, coma e óbito (4,5). Isoxazolinas também são inviabilizadas por limites de peso (3).

A impossibilidade de terapias sistêmicas justificou o fipronil tópico (2). Bloqueador de canais GABA em invertebrados, sua absorção transdérmica é desprezível em mamíferos (3). Sua menor eficácia e lentidão de depuração (2) decorrem da ação superficial, falhando em atingir concentrações letais nas galerias profundas (1). O uso facial (Figura 1) exige vigilância contra ingestão (risco de sialorreia e hiperexcitabilidade). Embora o suporte térmico e nutricional buscassem restaurar a imunidade, o óbito reitera a gravidade do quadro em negligência neonatal. A imunodeficiência secundária e a pneumonia instalaram debilidade multissistêmica irreversível. O prognóstico em neonatos críticos é desfavorável, pois as restrições farmacológicas limitam o combate ao parasito, sobrecarregando um organismo já debilitado.

Figura 1 – Notoedriose severa associada à imunossupressão em felino jovem de 250g. Painel esquerdo: Caquexia extrema, alopecia ventral generalizada, lesão eritemato-descamativa crônica severa no membro anterior direito e uso de vestimenta cirúrgica adaptada. Painéis direitos (superior, central e inferior): Detalhes cefálicos evidenciando alopecia periocular e facial, blefaroespasmo, espessamento cutâneo, crostas finas em margens auriculares e região nasal, além de bandagem cervical protetora. Fonte: Manoela Ávila (2026)

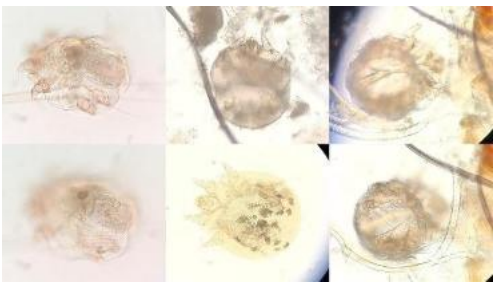

Figura 2 – Morfologia diagnóstica de *Notoedres cati* em raspado cutâneo superficial. Painéis superiores e inferiores (esquerda e direita): Exemplares em diferentes planos de foco e projeções dorso-laterais, mostrando o corpo globoso, estriações cuticulares

concêntricas e o ânus na porção dorsal. Painel inferior central: Detalhe em simetria dorsal destacando patas anteriores curtas com pedicelos longos, essenciais para o diagnóstico diferencial. Fonte: Caio Rodrigues (2026)

CONCLUSÕES

A notoedriose exuberante em felinos neonatos atua como marcador de imunossupressão secundária por desnutrição e coinfecções respiratórias. O diagnóstico etiológico de *Notoedres cati* é firmado eficientemente via raspado cutâneo pela identificação do ânus dorsal. O extremo baixo peso (<1 kg) impõe um desafio terapêutico crítico, contraindicando o padrão-ouro sistêmico (selamectina) devido ao risco de neurotoxicidade e exigindo alternativas tópicas de contato, como o fipronil. Por fim, embora o suporte térmico, hemodinâmico e nutricional sejam fundamentais na rotina emergencial neonatal, o prognóstico clínico permanece desfavorável diante da severa debilidade multissistêmica instalada.

REFERÊNCIAS

1. Scott DW; Miller WH; Griffin CE. Muller and Kirk's Small Animal Dermatology. 7th ed. Philadelphia: W.B. Saunders Company; 2013.

2. Greene CE. Infectious Diseases of the Dog and Cat. 4th ed. St. Louis: Elsevier Saunders; 2012.

3. Papich MG. Saunders Handbook of Veterinary Drugs: Small and Large Animal. 4th ed. St. Louis: Elsevier; 2016.

4. Hoskins JD. Veterinary Pediatrics: Dogs and Cats from Birth to Six Months. 3rd ed. Philadelphia: W.B. Saunders Company; 2001.

5. Norsworthy GD. The Feline Patient. 5th ed. Hoboken: John Wiley & Sons; 2018.

Schwannoma Trigeminal em Cão: Relato de Caso

Daniel Kamimura Barbosa Silva - Discente do quarto ano do Curso de Graduação em Medicina Veterinária da Universidade de Uberaba (UNIUBE), MG.

Maria Fernanda Cordeiro Alves - Discente do quarto ano do Curso de Graduação em Medicina Veterinária da Universidade de Uberaba (UNIUBE), MG.

Isabella Cristina Silva Ferreira - Discente do quarto ano do Curso de Graduação em Medicina Veterinária da Universidade de Uberaba (UNIUBE), MG.

Raquel Alves da Silva - Discente do quarto ano do Curso de Graduação em Medicina Veterinária da Universidade de Uberaba (UNIUBE), MG.

Lia Sousa Borges Nicolau - Discente do quarto ano do Curso de Graduação em Medicina Veterinária da Universidade de Uberaba (UNIUBE), MG.

Rodrigo Supranzetti de Rezende - Docente do programa de pós-graduação em Sanidade e Produção Animal nos Trópicos, Universidade de Uberaba (UNIUBE), MG.

RESUMO

O Schwannoma trigeminal trata-se de um tumor maligno, que, embora incomum, é uma das neoplasias cranianas mais frequentes em cães. Denominado Tumor Maligno de Bainha de Nervo Periférico, se caracteriza por ser originado das células de Schwann, fibroblastos perineurais ou de ambos e devido à sua localização anatômica em nervo trigêmeo, há consequências clínicas relacionadas aos sintomas neuropatológicos. O presente trabalho relata um caso de Schwannoma do nervo trigêmeo em um cão sem raça definida de 12 anos de idade, que apresentava hipotrofia muscular em antímero direito do crânio com ataxia mista, progressiva perda de função mastigatória, de apreensão e de deglutição. Após eutanásia, foi realizado necropsia e encontrado uma massa de aproximadamente 15 mm localizada em tronco encefálico caudal, com diagnóstico citopatológico e histológico de Schwannoma do trigêmeo. Apesar de frequente, o Schwannoma é pouco diagnosticado, levando a consequências negativas para a qualidade de vida do paciente, com isso, é notável a relevância de um diagnóstico diferencial e conduta clínica coerente através do conhecimento científico.
Palavras-chave: Neropatologia; Células de Schwann; Cognição; Trigêmeo

INTRODUÇÃO

O Schwannoma do nervo trigêmeo é uma neoplasia de origem neuroectodérmica derivada das células de Schwann, responsáveis pela formação da bainha de mielina dos nervos periféricos, podendo apresentar comportamento benigno ou maligno, sendo descrito principalmente em cães adultos e idosos. Caracteriza-se por crescimento lento, porém com elevado potencial de compressão e deslocamento de estruturas adjacentes, especialmente quando acomete nervos cranianos (1).

O nervo trigêmeo, V par craniano, possui função sensitiva na região facial e motora da musculatura mastigatória, de modo que sua disfunção está associada a sinais como assimetria facial, atrofia muscular, dor neuropática e alterações na preensão e mastigação (2).

Portanto, deve ser incluído como diagnóstico diferencial em síndromes neurológicas focais de caráter crônico, sobretudo na ausência de resposta terapêutica satisfatória, evidenciando a importância da descrição de casos clínicos para o aprimoramento do reconhecimento, diagnóstico e compreensão dessa afecção.

DESCRIÇÃO DO CASO

Um cão sem raça definida (SRD), de treze anos de idade e 28,50 kg, foi atendido em um hospital, com a queixa principal de hipotrofia muscular na região supraorbital direita, sem apresentação de alterações compatíveis com trauma e sintomatologia neurológica. Apresentando parâmetros fisiológicos dentro da normalidade (FC:76bpm; FR:64rpm; mucosas normocoradas; TPC:2s), com exceção da temperatura de aferição 39,9ºC. Assim, foi indicado tratamento com suplemento alimentar devido à restrição financeira do responsável. Sete meses após a consulta inicial, o animal apresentou piora do quadro clínico, com severa dificuldade de preensão e disfagia, o levando à anorexia progressiva e aparecimento de sinais neurológicos, como; ataxia mista, estado mental deprimido, inclinação da cabeça para esquerda (Head Tilt), locomoção em círculos, déficit de propriocepção presente em membros torácicos e pélvicos, anisocoria, pitose palpebral direita, reflexo de panículo e reflexos flexores presentes, indicando sinais de dor superficial e profunda. Devido à progressão clínica desfavorável e estado neurológico grave, realizou-se a eutanásia do paciente, com liberação do corpo para fins diagnósticos. Na necropsia, animal em estado corporal ruim, constatou-se enfisema pulmonar, nefrite aguda e a presença de um nódulo com aproximadamente 15 mm de diâmetro, de coloração esbranquiçada e consistência firme, localizado na base do nervo trigêmeo, comprimindo o tronco encefálico (Figura 1). O exame citopatológico (Figura 2) e histológico (Figura 3) confirmaram o diagnóstico de Schwannoma do Nervo Trigêmeo.

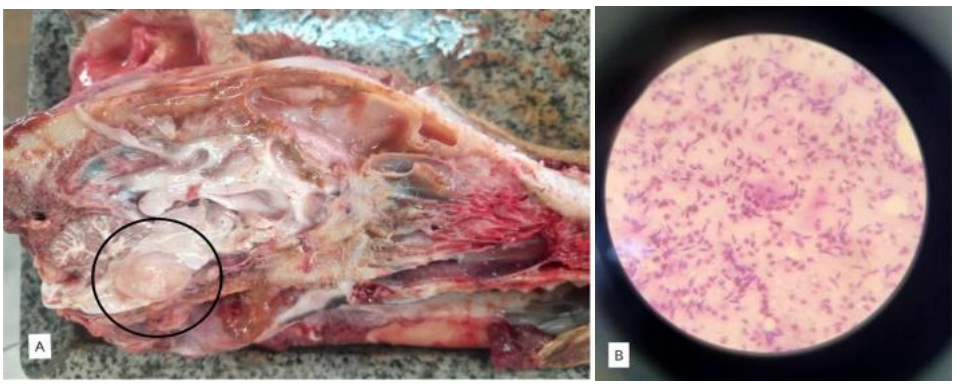

Figura 1: (A)Secção longitudinal de crânio ao longo de toda a crista sagital externa com serra automática, separando em duas hemipartes e visualização de tumor na base do nervo trigêmeo, em região de tronco encefálico. (B) Análise citológica por meio do esfregaço por pressão e coloração com eosina e azul de metileno, análise do material em microscópio aumento de 10x, sendo identificado presença de células esferoides e em maior número, as fusiformes, distribuídas aleatoriamente. Fonte de acervo pessoal.

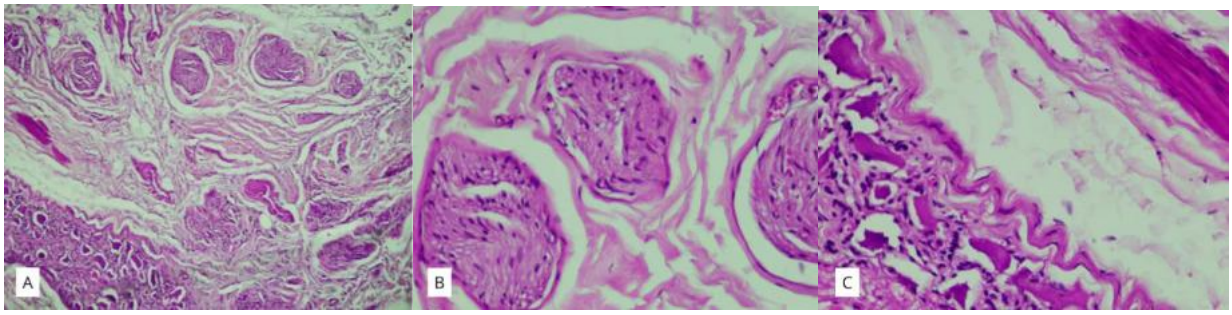

Figura 2: Corte transversal do tecido nodular encontrado na base do nervo trigêmeo e corado com eosina e azul de metileno. (A) Aumento em 10x; Neoplasia benigna da bainha de mielina, composta pelas células de schwann. (B) Aumento em 40x; Padrão bifásico das células, composto por área celulífera com grande densidade celular. (C) Aumento em 100x; Área frouxa com baixa celularidade e estroma mixoide, possui densa cápsula fibrosa. Fonte de acervo pessoal.

DISCUSSÃO

Este caso representou um desafio diagnóstico devido á conclusão final somente esclarecida após necropsia do paciente. A progressão negativa e relativamente rápida da sintomatologia, cuja origem, neurogênica ou músculo-esquelética, é difícil de ser esclarecida inicialmente (3), com isso, na maioria das vezes, o diagnóstico é tardio, tornando, geralmente, o prognóstico desfavorável.

As neoplasias da bainha de mielina dos nervos periféricos (NBMNP) originam-se das células que circundam os axônios, podendo ser benignas ou malignas, embora que em cães apresente comportamento biológico agressivo (4). O tumor pode advir das células de Schwann, responsáveis pela formação da bainha de mielina no sistema nervoso periférico, fibroblastos, responsáveis pela produção dos tecidos que circundam as fibras, feixes e nervos, ou ambos os tipos celulares. Embora o caso apresentado foi diagnosticado em post-mortem como um tumor benigno da bainha de mielina, a sua localização em nervo trigêmeo

pode apresentar comportamento localmente infiltrativo, comprimindo estruturas adjacentes do crânio.

O nervo trigêmeo possui como principais funções, sensitiva, conduzindo estímulos de dor, tato e temperatura da face, e motora, controlando os músculos da mastigação (5), assim, ramifica-se, anatomicamente, em nervos oftálmico, mandibular e maxilar, este último possuindo fibras motoras, responsáveis pela inervação dos músculos que desempenham a função mastigatória nos cães (6). Devido á funções importantes, quando o nervo trigêmeo é comprimido pelo tumor, justifica-se os sinais clínicos apresentados pelo paciente relatado, como a deficiência para apreender, mastigar e deglutir, como também a lesão infiltrativa de pares de nervos periféricos, apresentando sinais neurológicos importantes.

O diagnóstico é descrito essencialmente pelo exame clínico neurológico cauteloso, avaliando os nervos e reflexos acometidos, sendo a ressonância magnética o padrão-ouro para localização e planejamento cirúrgico (7). O principal tratamento, quando o tumor é acessível e apresenta crescimento lento, é a cirurgia de incisão completa, porém em casos de inacessibilidade do tumor, o manejo paliativo é indicado (analgesia neuropática e fisioterapia) (7), sendo assim, o prognóstico dependente do período de diagnóstico à escolha do tratamento.

No caso estudado, o diagnóstico por exame de imagem foi inviável financeiramente e consequentemente, anulando planejamento cirúrgico e sendo desenvolvido o tratamento paliativo até a piora do quadro do paciente, sendo indicado à eutanásia.

CONCLUSÃO

O Schwannoma do Trigêmeo, é um tumor proliferativo das células da bainha de mielina, de origem benigna ou maligna e infiltrativa, que ocasiona consequências neurossintomáticas importantes em cães e cujo diagnóstico conclusivo é restrito financeiramente e regionalmente, afetando assim, o tratamento adequado e levando à um prognóstico desfavorável.

REFERÊNCIAS

1) Tournier ML, Correa TA, Minto BW, Hespanha ACV, Silva MHD, Silva GM. Schwannoma maligno em face de cão: relato de caso. Ars Vet. 2021;37(2):105-111.
2) Cunningham JG. Tratado de fisiologia veterinária. 3ª ed. Rio de Janeiro: Elsevier; 2004.

3) Martins BC, et al. Clinical and pathological aspects of peripheral nerve sheath tumor of the brachial plexus with spinal cord canal infiltration in a dog. 2015.

4) McEntee MC, Dewey CW. Tumors of the nervous system. In: Withrow SJ, Vail DM, Page RL, editors. Withrow & MacEwen's Small Animal Clinical Oncology. 5th ed. Philadelphia: Saunders; 2013. p. 583-596.

5) König HE, Liebich HG. Anatomia dos animais domésticos: texto e atlas colorido. 6. ed. Porto Alegre: Artmed; 2016.

6) Prada I. Neuroanatomia funcional em medicina veterinária com correlações clínicas. Jaboticabal: Terra Molhada; 2014. 616 p.

7) Garofallo F. Tumor em nervo periférico em cães. Vet Garofallo. 2025. Acess: < https://www.vetgarofallo.com/post/tumor-em-nervo-periferico-em-caes>

Secretoma de Células-Tronco Mesenquimais da Polpa de Dentes Decíduos na Cicatrização de Feridas Diabéticas: Uma Abordagem Cell-Free

Gabriele Guarieiro Costa[1], Livia Macedo[1], Gisele Mara Silva Gonçalves Pellegrini[1], Dayane Melo[1], Jéssica dos Santos Jacinto[2], Lívia Bitencourt Pascoal[1].

[1] Faculdade de Medicina Veterinária, Pontifícia Universidade Católica de Campinas (PUC-Campinas), Campinas, SP, Brasil.

[2] Faculdade de Enfermagem, Universidade Estadual de Campinas (UNICAMP), Campinas, SP, Brasil

RESUMO: O diabetes mellitus está associado ao comprometimento da cicatrização cutânea, favorecendo a formação de feridas crônicas e aumentando o risco de infecções e amputações. Nesse contexto, terapias baseadas em produtos derivados de células-tronco mesenquimais têm sido investigadas como alternativas promissoras para estimular a regeneração tecidual. O presente estudo avaliou o potencial cicatrizante do secretoma derivado de células-tronco mesenquimais da polpa de dentes decíduos em um modelo murino de diabetes. O diabetes foi induzido em camundongos C57BL/6J por meio da administração de estreptozotocina. Após confirmação da hiperglicemia, foram produzidas feridas cutâneas excisionais de espessura total. Os animais foram distribuídos em dois grupos experimentais: hidrogel placebo e hidrogel contendo secretoma. As lesões foram acompanhadas por registro fotográfico a cada 48 horas até o fechamento completo. Após a eutanásia, os tecidos foram submetidos a análises histológicas. Os animais tratados com secretoma apresentaram fechamento mais rápido das feridas, menor intensidade do infiltrado inflamatório, maior deposição de colágeno e reepitelização completa quando comparados aos controles. Os resultados demonstram que o secretoma favoreceu a regeneração tecidual e acelerou o reparo cutâneo em animais diabéticos, destacando seu potencial como estratégia terapêutica livre de células para o tratamento de feridas associadas ao diabetes.

Palavras-chave: Estreptozotocina; Inflamação; Hidrogel; Regeneração tecidual.

Introdução

O diabetes mellitus é uma doença metabólica crônica associada a alterações vasculares, imunológicas e inflamatórias que comprometem significativamente o processo de reparo tecidual, favorecendo o desenvolvimento de feridas crônicas e aumentando o risco de infecções, hospitalizações prolongadas e amputações (1). A cicatrização deficiente observada nesses pacientes resulta de uma combinação de fatores, incluindo inflamação persistente, angiogênese prejudicada, disfunção celular e alterações na deposição e remodelação da matriz extracelular. Nesse contexto, o desenvolvimento de estratégias terapêuticas capazes de restaurar a homeostase tecidual e acelerar a regeneração cutânea representa um importante desafio da medicina regenerativa.

As células-tronco mesenquimais (CTMs) têm despertado grande interesse devido às suas propriedades imunomoduladoras, anti-inflamatórias e regenerativas, demonstrando resultados promissores em diferentes modelos experimentais de reparo tecidual (2,3). Atualmente, evidências crescentes indicam que grande parte dos efeitos terapêuticos dessas células é mediada por mecanismos parácrinos, por meio da secreção de moléculas bioativas coletivamente denominadas secretoma. Esse conjunto de fatores é composto por citocinas, quimiocinas, fatores de crescimento, proteínas, ácidos nucleicos e vesículas extracelulares capazes de modular a resposta inflamatória, estimular a angiogênese, favorecer a proliferação celular e promover a regeneração dos tecidos lesionados (4).

Além de reproduzir muitos dos efeitos benéficos atribuídos às CTMs, o secretoma apresenta vantagens importantes em relação às terapias celulares convencionais, configurando uma abordagem terapêutica *cell-free*. Essa estratégia minimiza limitações associadas ao transplante de células vivas, incluindo riscos de rejeição imunológica, baixa viabilidade celular após o transplante, dificuldades logísticas de armazenamento e desafios regulatórios relacionados à aplicação clínica (4).

Entre as diferentes fontes de CTMs, a polpa de dentes decíduos destaca-se por sua obtenção minimamente invasiva, elevada capacidade proliferativa e expressivo potencial regenerativo (2,3). Além da capacidade de diferenciação em múltiplas linhagens celulares, essas células secretam uma ampla variedade

de fatores bioativos capazes de modular a inflamação e estimular o reparo tecidual, demonstrando resultados promissores no tratamento de feridas crônicas, queimaduras e outras condições associadas à regeneração tecidual (5,6).

Diante desse cenário, o presente estudo teve como objetivo avaliar o potencial cicatrizante do secretoma derivado de células-tronco mesenquimais da polpa de dentes decíduos em um modelo experimental de feridas cutâneas em camundongos diabéticos.

Material e Métodos

O estudo foi realizado utilizando camundongos machos C57BL/6J. O diabetes experimental foi induzido por meio da administração de baixas doses de estreptozotocina. Após a confirmação da hiperglicemia, os animais foram anestesiados e submetidos à produção de uma ferida cutânea excisional de espessura total utilizando punch de 6 mm. As lesões foram estabilizadas com sutura circular e anéis de silicone para minimizar a contração cutânea (7).

Os animais foram distribuídos aleatoriamente em dois grupos experimentais: grupo placebo, tratado com hidrogel sem secretoma, e grupo tratado, que recebeu hidrogel contendo secretoma derivado de células-tronco mesenquimais da polpa de dentes decíduos. As lesões foram protegidas com curativos Tegaderm® e os tratamentos foram administrados diariamente.

A evolução das feridas foi monitorada por fotografias digitais obtidas a cada 48 horas (8,9). Após o fechamento completo das lesões, os animais foram eutanasiados e os tecidos coletados para análises histológicas e coloração por tricrômico de Masson. Todos os procedimentos experimentais foram aprovados pela Comissão de Ética no Uso de Animais (CEUA) da instituição, sob protocolo nº 062/2025.

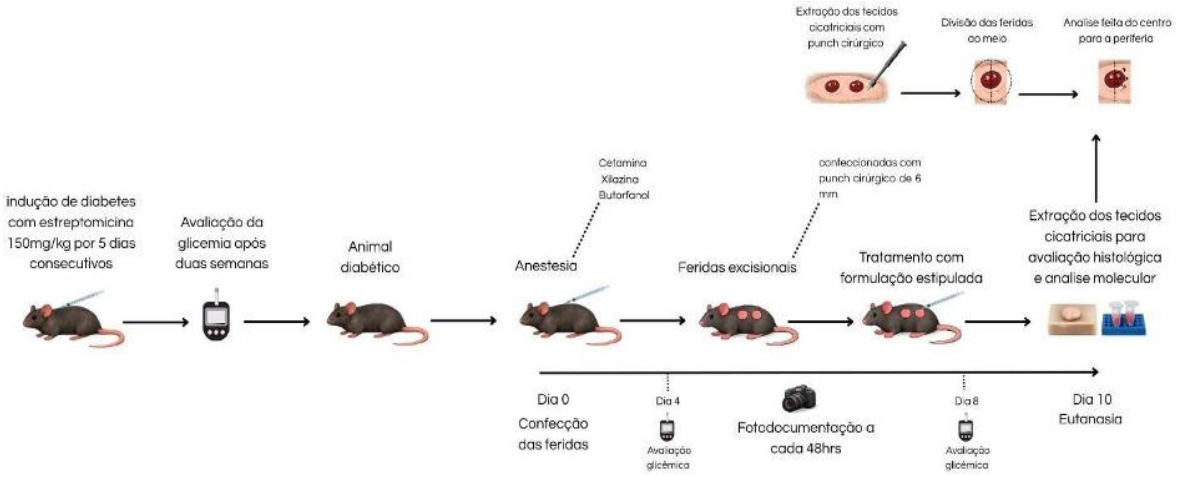

Figura 1. Fluxograma experimental do estudo

Resultados e Discussão

Os animais tratados com o secretoma apresentaram redução significativa do tempo de fechamento das feridas quando comparados ao grupo placebo. A avaliação macroscópica evidenciou aceleração do processo cicatricial durante todo o período experimental.

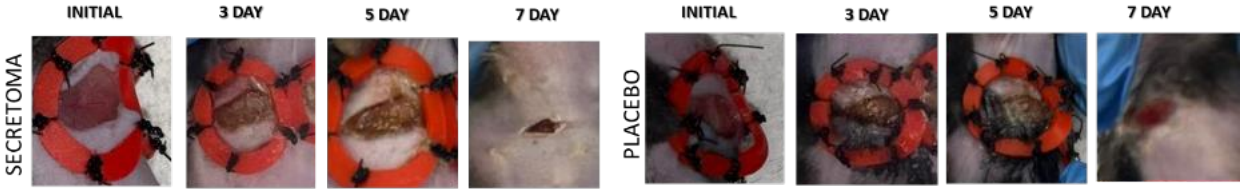

Figura 2. Evolução macroscópica das feridas cutâneas nos grupos placebo e tratado com secretoma ao longo do período experimental.

As análises histológicas demonstraram infiltrado inflamatório mais intenso no grupo controle, caracterizado pela presença de macrófagos e células polimorfonucleares. Em contraste, os animais tratados com o secretoma apresentaram menor intensidade inflamatória, associada ao aumento da atividade fibroblástica e à maior organização do tecido de granulação.

A coloração por tricrômico de Masson revelou aumento da deposição de colágeno nas lesões tratadas com secretoma, indicando melhor qualidade do tecido reparado. Além disso, observou-se reepitelização completa nas feridas tratadas, enquanto os animais do grupo placebo ainda apresentavam áreas sem cobertura epidérmica total.

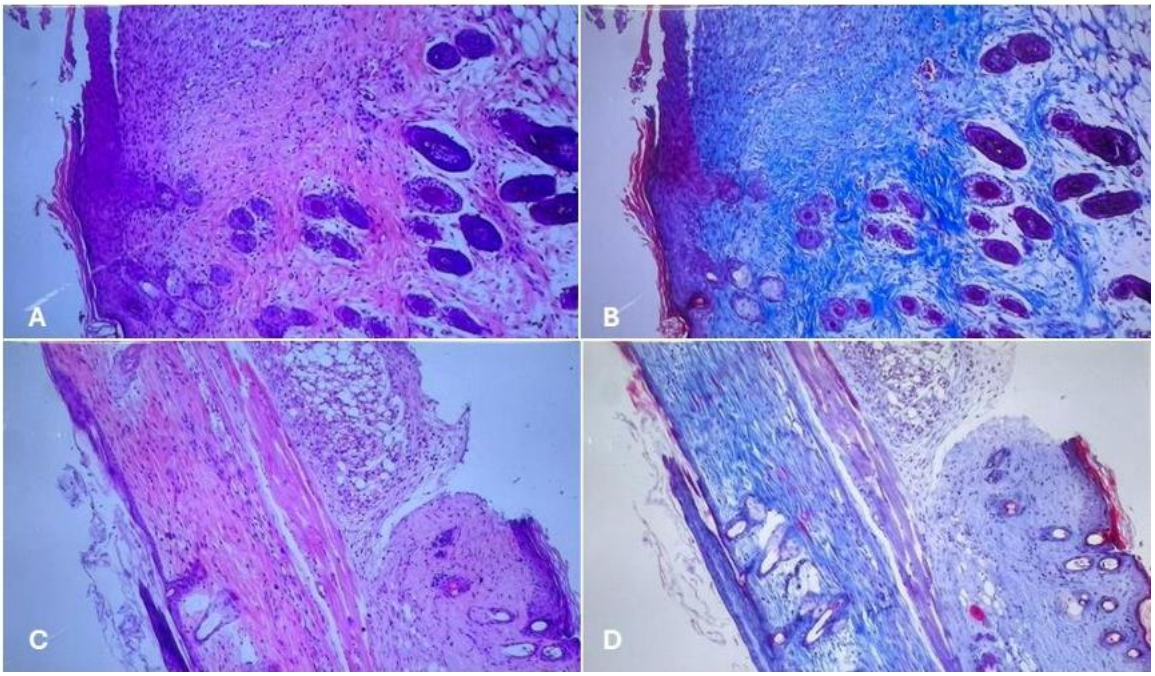

Figura 3. Avaliação histológica representativa das lesões cutâneas dos grupos placebo (A e B) e tratado com secretoma (C e D). As imagens A e C correspondem à coloração por hematoxilina e eosina (HE), enquanto as imagens B e D correspondem à coloração por tricrômico de Masson. Observa-se no grupo tratado com secretoma menor infiltrado inflamatório, maior organização tecidual, reepitelização mais avançada e aumento da deposição de colágeno quando comparado ao grupo placebo.

Esses resultados corroboram estudos que demonstram a capacidade do secretoma derivado de CTMs de modular a resposta inflamatória e estimular processos regenerativos por meio da liberação de fatores bioativos capazes de favorecer a angiogênese, a migração celular e a remodelação da matriz extracelular (3,4).

Conclusão

O secretoma derivado de células-tronco mesenquimais da polpa de dentes decíduos promove a cicatrização de feridas cutâneas em camundongos diabéticos, acelerando o fechamento das lesões e modulando positivamente os eventos celulares e moleculares envolvidos no reparo tecidual. O tratamento reduz a resposta inflamatória local e favorece a deposição de colágeno, a organização da matriz extracelular e a reepitelização.

Em conjunto, esses resultados evidenciam o potencial terapêutico do secretoma como uma abordagem *cell-free* inovadora para o tratamento de

feridas crônicas associadas ao diabetes, reforçando sua aplicabilidade futura no contexto da medicina regenerativa.

Referências

1. Tsourdi E, Barthel A, Rietzsch H, Reichel A, Bornstein SR. Current aspects in the pathophysiology and treatment of chronic wounds in diabetes mellitus. Biomed Res Int. 2013;2013:385641. doi:10.1155/2013/385641.
2. Vizoso FJ, Eiro N, Cid S, Schneider J, Perez-Fernandez R. Mesenchymal stem cell secretome: toward cell-free therapeutic strategies in regenerative medicine. Int J Mol Sci. 2017;18(9):1852. doi:10.3390/ijms18091852.
3. Han ZC, Du WJ, Han ZB, Liang L. New insights into the heterogeneity and functional diversity of human mesenchymal stem cells. Biomed Mater Eng. 2017;28(S1):S29-S45. doi:10.3233/BME-171615.
4. Beer L, Mildner M, Ankersmit HJ. Cell secretome based drug substances in regenerative medicine: when regulatory affairs meet basic science. Ann Transl Med. 2017;5(7):170. doi:10.21037/atm.2017.03.64.
5. Bar JK, Lis-Nawara A, Grelewski PG. Dental pulp stem cell-derived secretome and its regenerative potential. Int J Mol Sci. 2021;22(21):12018. doi:10.3390/ijms222112018.
6. Payão TS, Pellegrini V, Morari J, Gonçalves GMS, Godoy MCX, Gambero A, Reis LO, Velloso LA, Araújo EP, Pascoal LB. The secretome of human deciduous tooth-derived mesenchymal stem cells enhances in vitro wound healing and modulates inflammation. Pharmaceutics. 2025;17(8):961. doi:10.3390/pharmaceutics17080961. PMID: 40870984.
7. Furman BL. Streptozotocin-induced diabetic models in mice and rats. Curr Protoc. 2021;1(4):e78. doi:10.1002/cpz1.78. PMID: 33905609.
8. Jara CP, Wang O, Prado TPD, Ismail A, Fabian FM, Li H, et al. Novel fibrin-fibronectin matrix accelerates mice skin wound healing. Bioact Mater. 2020;5(4):949-962. doi:10.1016/j.bioactmat.2020.06.015. PMID: 32671290.
9. Chen L, Mirza R, Kwon Y, DiPietro LA, Koh TJ. The murine excisional wound model: contraction revisited. Wound Repair Regen. 2015;23(6):874-877. doi:10.1111/wrr.12338. PMID: 26136050.

Sensibilidade e Resistência Bacteriana em Cistites e Otites de Cães e Gatos na Região de Sorocaba, SP

Gabriele do Carmo Mendes – Discente da Universidade de Sorocaba, SP
Milena de Paula Lima – Discente da Universidade de Sorocaba, SP
Phillipe Magalhães Ribeiro – Discente da Universidade de Sorocaba, SP
Bianca Gianola Belline Silva Profº. MSc. Universidade de Sorocaba, SP

Resumo: A resistência bacteriana é uma emergência de saúde pública global, intensificada pelo uso indiscriminado de antimicrobianos. O objetivo deste estudo foi identificar os microrganismos mais frequentes em cistites e otites de cães e gatos na região de Sorocaba, SP, e avaliar seus perfis de sensibilidade antimicrobiana. Foram processadas 74 amostras biológicas — 27 otológicas e 47 urinárias — submetidas a isolamento bacteriano em meios seletivos, provas bioquímicas e teste de sensibilidade antimicrobiana (TSA) pelo método de disco-difusão em ágar Mueller-Hinton. Nas amostras otológicas, *Staphylococcus aureus* foi o agente mais frequente (37,04%; n=10), seguido de *Staphylococcus* coagulase-negativa (25,93%; n=7). Nas 47 amostras urinárias combinadas, predominaram *Staphylococcus aureus* (12,77%; n=6), *Citrobacter freundii* e *Escherichia coli* (10,64% cada; n=5), com 31,91% de amostras sem crescimento bacteriano. Nos isolados urinários, observou-se elevada resistência à ampicilina (87,5%), ao enrofloxacino (66,7%) e ao sulfazotrim (42,9%); 56% apresentaram fenótipo de multirresistência (MDR). O carbapenêmico meropenem manteve sensibilidade em todos os isolados testados. *S. aureus* predomina nas otites, enquanto enterobactérias multirresistentes prevalecem nas cistites, reforçando a necessidade de cultura e antibiograma prévios ao tratamento antimicrobiano na clínica veterinária de pequenos animais.
Palavras-chave: Antibiograma; Enterobactérias; Multirresistência bacteriana; One Health; Uso racional de antimicrobianos.

INTRODUÇÃO

A resistência bacteriana é um dos maiores desafios à saúde pública contemporânea, decorrente do uso excessivo e inadequado de antimicrobianos (1,2). Infecções do trato genitourinário e do conduto auditivo externo estão entre as afecções mais frequentes na clínica de pequenos animais, frequentemente recidivantes (3), e a antibioticoterapia empírica é amplamente adotada sem respaldo de cultura e antibiograma (4–6). Como os padrões de resistência variam regionalmente, dados de outras localidades não devem orientar a decisão terapêutica local (7,8); sob a perspectiva da Saúde Única, a vigilância regional é indispensável para conter a disseminação da resistência antimicrobiana (9). O objetivo deste estudo foi identificar os microrganismos mais frequentes em cistites e otites de cães e gatos na região de Sorocaba, SP, e avaliar seus perfis de sensibilidade e resistência aos antimicrobianos.

MATERIAL E MÉTODOS

Trata-se de um estudo transversal experimental *in vitro*, realizado no laboratório de microbiologia da Universidade de Sorocaba (UNISO). Foram processadas 74 amostras

biológicas de cães e gatos com suspeita clínica de otite ou cistite: 27 amostras de secreção otológica e 47 amostras de urina. Os animais foram atendidos na Clínica Veterinária da UNISO e em clínicas particulares da região de Sorocaba, SP. A coleta foi realizada com swabs estéreis acondicionados em meio de transporte Cary Blair™.

Para as amostras otológicas, o processamento incluiu isolamento em ágar MacConkey e ágar sangue, incubação a 37 °C/24 h, coloração de Gram, testes de catalase e coagulase, e provas bioquímicas pelo Enterokit B (meios EPM, MILi e Citrato de Simmons), conforme metodologia da ANVISA (10). Amostras com coagulase negativa foram submetidas ao crescimento em ágar Baird-Parker para confirmação de *Staphylococcus aureus*. As amostras urinárias foram semeadas em ágar CLED (meio seletivo para urocultura), seguindo o mesmo protocolo de identificação bioquímica. O TSA foi realizado pelo método de disco-difusão em ágar Mueller-Hinton (Kirby-Bauer), com classificação das cepas como sensíveis (S) ou resistentes (R) conforme critérios do CLSI (10). Multirresistência (MDR) foi definida como resistência a pelo menos três classes distintas de antimicrobianos (11).

RESULTADOS E DISCUSSÃO

Das 27 amostras otológicas, três (11,11%) não apresentaram crescimento bacteriano. O microrganismo mais frequente foi *Staphylococcus aureus* (37,04%; n=10), seguido de *Staphylococcus* coagulase-negativa (25,93%; n=7) e bactérias Gram-negativas (25,93%; n=7), com destaque para *Serratia* spp. (7,41%; n=2), *Yersinia enterocolitica*, *Escherichia coli*, *Serratia plymuthica*, *Salmonella paratyphi* e *Streptococcus* spp. (3,70% cada; n=1). A distribuição completa dos isolados otológicos está apresentada na Figura 1.

A predominância de *S. aureus* nas otites é consistente com a literatura (12,13), e o isolamento de *Salmonella paratyphi* e *Yersinia enterocolitica* em secreção otológica reforça a relevância da abordagem *One Health* pelo potencial zoonótico (9). Cepa de *Serratia* spp. isolada apresentou resistência a sete antimicrobianos de classes distintas (amoxicilina/clavulanato, ampicilina, azitromicina, cefoxitina, ceftriaxona, sulfazotrim e vancomicina) — caso paradigmático das consequências do uso empírico prolongado sem respaldo laboratorial (14), agravado pela recusa do tutor em custear o antibiograma.

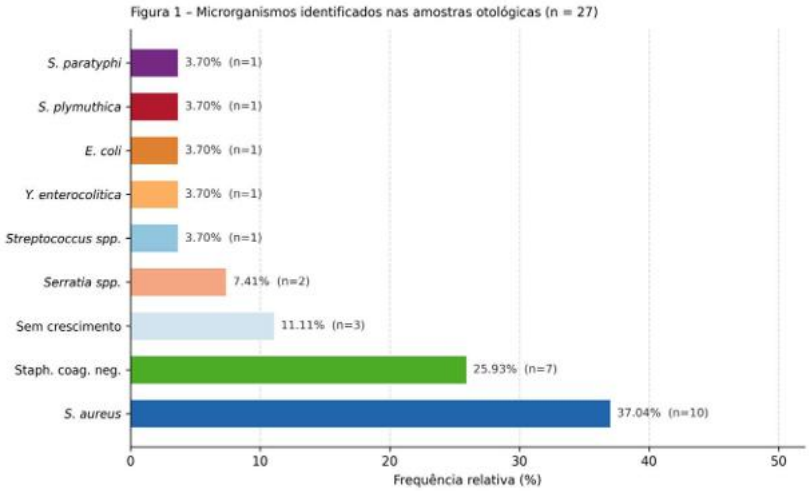

Figura 1 – Microrganismos identificados nas amostras otológicas (n = 27). Fonte: Elaboração própria.

Nas 47 amostras urinárias, 15 (31,91%) não apresentaram crescimento bacteriano e uma (2,13%) evidenciou crescimento fúngico (levedura). Entre os 31 isolados bacterianos, os mais frequentes foram *Staphylococcus aureus* (12,77%; n=6), *Citrobacter freundii* e *Escherichia coli* (10,64% cada; n=5), *Streptococcus* spp. e *Staphylococcus* spp. (6,38% cada; n=3) e *Klebsiella oxytoca* (4,26%; n=2), conforme Figura 2. A predominância de bacilos Gram-negativos é consistente com a literatura, que descreve essa categoria em até 75% das infecções do trato urinário em cães (15). A presença de levedura reforça a necessidade de diagnóstico microbiológico ampliado, uma vez que o tratamento com antibacterianos seria ineficaz nesses casos (16).

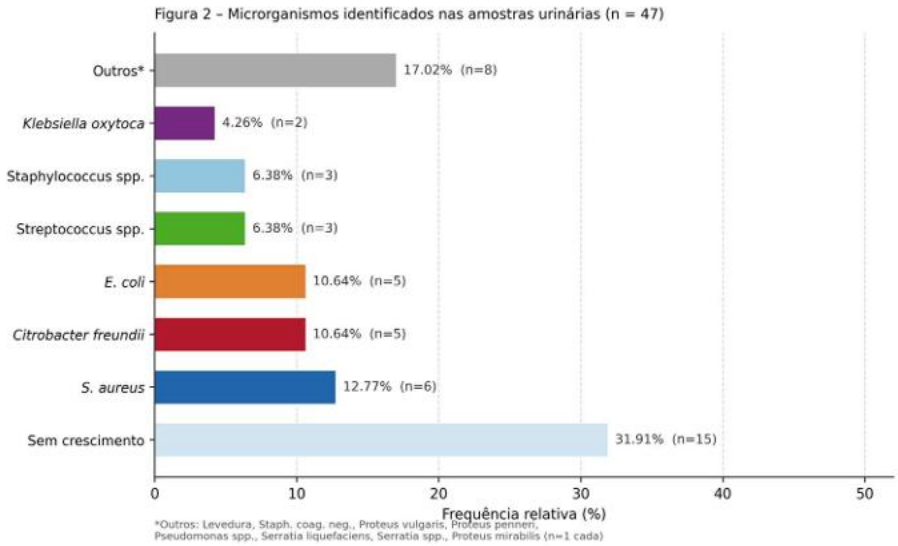

Figura 2 – Microrganismos identificados nas amostras urinárias (n = 47). *Outros: Levedura, *Staph. coag. neg.*, *Proteus vulgaris*, *Proteus penneri*, *Pseudomonas* spp., *Serratia liquefaciens*, *Serratia* spp. e *Proteus mirabilis* (n=1 cada). Fonte: Elaboração própria.

Os isolados urinários revelaram elevada resistência a antimicrobianos de uso empírico corrente: ampicilina 87,5%, enrofloxacino 66,7% e sulfazotrim 42,9%. O meropenem manteve sensibilidade em todos os isolados testados, mas seu uso deve ser reservado a infecções graves em ambiente hospitalar (17). Fenótipo MDR foi observado em

56% dos isolados (11), com destaque para *Citrobacter freundii*, que apresentou os padrões mais complexos por mecanismos intrínsecos e adquiridos mediados por β-lactamases e genes plasmidiais (18). *Serratia* spp. resistiu à ampicilina e à doxiciclina, com sensibilidade preservada às cefalosporinas de 3ª geração; *Pseudomonas* spp. exibiu resistência intrínseca à maioria das classes, sensível apenas à ceftazidima (17).

CONCLUSÕES

Staphylococcus aureus é o microrganismo mais frequente nas otites de cães e gatos na região de Sorocaba, SP (37,04%), enquanto nas cistites predominam enterobactérias Gram-negativas, sobretudo *Citrobacter freundii* e *Escherichia coli* (10,64% cada), sem espécie única predominante. Observa-se elevada resistência aos antimicrobianos de uso empírico corrente — ampicilina (87,5%), enrofloxacino (66,7%) e sulfazotrim (42,9%) —, com 56% dos isolados urinários classificados como MDR. O meropenem preserva eficácia *in vitro*, porém deve ser utilizado criteriosamente. Os resultados reforçam a necessidade de cultura e antibiograma prévios ao tratamento, a elaboração de diretrizes regionais de antibioticoterapia e a promoção do uso racional de antimicrobianos na clínica veterinária de pequenos animais, sob a perspectiva da Saúde Única.

REFERÊNCIAS

1. Guimarães CD; Ferreira CF; Silva KM; Vieira AB; Vieira JM. Isolamento bacteriano e suscetibilidade microbiana em amostras biológicas de cães. PUBVET 2016;11(2):168-175.
2. Ghosh C; Sarkar P; Issa R; Haldar J. Alternatives to conventional antibiotics in the era of antimicrobial resistance. Trends in Microbiology 2019;27(4):323-338.
3. Spinosa HDS; Górniak SL; Bernardi MM. Farmacologia aplicada à medicina veterinária. 2. ed. Rio de Janeiro: Guanabara Koogan, 1999.
4. Ribeiro RCN; Cortezi AM; Gomes DE. Utilização racional de antimicrobianos na clínica veterinária. Revista Científica 2018;1(1).
5. Costa WJS; Jaines VI. Infecção do trato urinário por *Klebsiella* sp. multirresistente em felino doente renal crônico – Relato de caso. Revista Ibero-Americana de Humanidades, Ciências e Educação 2023;9(5):3325-3338.
6. Dorsch R; Feldt CV; Lobo J; Straubinger R; Hartmann K. Feline urinary tract pathogens: prevalence of bacterial species and antimicrobial resistance over a 10-year period. Veterinary Record 2015;176(8):201.
7. Weese JS; Blondeau J; Boothe D; Guardabassi LG; Gumley N; Papich M et al. International Society for Companion Animal Infectious Diseases (ISCAID) guidelines for the diagnosis and management of bacterial urinary tract infections in dogs and cats. The Veterinary Journal 2019;247:8-25.
8. Miyashiro FL. Avaliação da resistência antimicrobiana de bactérias isoladas de infecções em pequenos animais na região de Umuarama, Paraná. Pesquisa Veterinária Brasileira 2020;40(7):576-583.
9. Faria PSA; Mello VDF. Disseminação da resistência aos antimicrobianos no contexto de Saúde Única: uma breve revisão. Revista Brasileira de Análises Clínicas 2024;56(1):1-7.
10. Brasil. Agência Nacional de Vigilância Sanitária. Microbiologia Clínica para o Controle de Infecção Relacionada à Assistência à Saúde. Módulo 5: Detecção e identificação de bactérias de importância médica. Brasília: ANVISA, 2013.
11. Magiorakos AP; Srinivasan A; Carey RB; Carmeli Y; Falagas ME; Giske CG et al. Multidrug-resistant, extensively drug-resistant and pandrug-resistant bacteria: an international expert proposal for interim standard definitions for acquired resistance. Clinical Microbiology and Infection 2012;18(3):268-281.
12. Penna BA. Prevalência e perfil de resistência antimicrobiana de bactérias isoladas de otite canina. Arquivo Brasileiro de Medicina Veterinária e Zootecnia 2010;62(4):815-820.
13. Tunon L. Bacterial and fungal agents of canine otitis externa. Journal of Veterinary Science 2008;9(1):1-5.

14. Silva BGB; Costa SEP; Silva AFL; Del Fiol FS. Estudo retrospectivo da multirresistência microbiana em cistites e otites de cães e gatos. Brazilian Journal of Animal and Environmental Research 2025;8(2):e79542.
15. Seguin MA; Vaden SL; Altier C; Stone E; Levine JF. Persistent urinary tract infections and reinfections in 100 dogs (1989-1999). Journal of Veterinary Internal Medicine 2003;17(5):622-631.
16. Leão VM. Estudo da frequência de *Malassezia pachydermatis* em cães com otite externa no Rio Grande do Sul. Revista da FZVA 2011;18(1):184-192.
17. Álvarez-Sánchez B et al. Obtain best usage of meropenem dose in severe infections. Results of an observational multicenter study. Revista Española de Quimioterapia 2008;21(3):143-148.
18. Jabeen I; Islam S; Hassan AKMI; Tasnim Z; Shuvo SR. A brief insight into Citrobacter species – a growing threat to public health. Frontiers in Antibiotics 2023;2:1276982.

Shunt portossistêmico extra-hepático: Oclusão Cirúrgica com constritor ameróide – relato de caso

Beatriz Silva Freitas – Mestranda em medicina veterinária pela Universidade Estadual de Santa Cruz-UESC
Manoel Luiz Ferreira – Prof°. Dr. Na Faculdade de Medicina da Universidade Federal do Rio de Janeiro
Luci Ana Fernandes Martins – Prof° Dra. de Medicina veterinária na Universidade Estadual de Santa Cruz – UESC

RESUMO

Relato de procedimento cirúrgico de um cão yorkshire de 8 meses com shunt portossistêmico extra-hepático congênito, com diagnóstico através de ultrassonografia com doppler. Procedimento cirúrgico realizado com utilização de constritor ameroide, com utilização de portovenografia jejunal contrastada no transoperatório para melhor diagnóstico.

Palavras-chave: shunt portossistêmico. Extra-hepático. Congênito. Yorkshire terrier.

INTRODUÇÃO

Os shunts portossistêmicos se tratam de veias que persistem durante o desenvolvimento embrionário normal, e que deveriam desaparecer posteriormente, levando a ocorrer comunicação entre o sistema porta e a circulação sistêmica (Dunn, 2001).

Os shunts são divididos em intra-hepáticos congênitos e extra-hepáticos adquiridos ou congênitos (Radlinsky, 2013). O aparecimento dos sinais clínicos ocorre em torno dos seis meses de idade (Konstantinidis, 2023). Os principais sinais clínicos são observados no sistema nervoso, no trato urinário, e no sistema digestivo (Dunn, 2001). O tratamento clínico tem o objetivo de diminuir os sinais da encefalopatia hepatica (Center, 2011). Os métodos cirúrgicos para oclusão gradual do shunt portossistêmico são: ligadura parcial com fio de seda, anel ameróide, bandagem de celofane, bombinas trombogênicas e oclusor hidráulico de silicone (Adin, 2005).

O presente trabalho tem como objetivo relatar a oclusão de um shunt portossistemico com o uso do constritor ameróide e como o mesmo é utilizado durante o procedimento cirúrgico.

MATERIAL E MÉTODOS

Atendeu-se um canino macho, quatro quilos, com oito meses de idade da raça Yorkshire Terrier com histórico de apresentar crises neurológicas há 45 dias, como andar apoiando a cabeça na parede, ataxia, síncope e convulsões.

Realizou-se ultrassonografia abdominal onde foi verificada a presença de um vaso de 0,4cm de diâmetro que comunicava a veia porta com a veia ázigos, a partir desse resultado foi encaminhado para oclusão gradual do vaso desviante com uso de constritor ameróide. No exame bioquímico o animal apresentava fosfatase alcalina diminuída, albumina diminuída, globulina aumentada e proteína total aumentada. Hemograma com valores normais.

Para o procedimento cirúrgico o animal foi preparado com medicação pré-anestésica com morfina (0,3 mg/kg IV), indução com propofol (4 mg/kg IV) e manutenção com Isofluorano, sendo utilizado Remifentanil (50 µg/kg/h) para o controle da dor. Procedeu-se para celiotomia pré-retro umbilical. Para monitoramento das etapas da cirurgia implementou-se a técnica de portovenografia jejunal contrastada, por meio de cateterização de veia mesentérica jejunal com o uso de um cateter de diâmetro 22 (figura 1).

Figura 1 - *C*ateterização da veia mesentérica jejunal

Fonte: Arquivo pessoal.

Realizou-se radiografia contrastada com a aplicação de 8 ml de solução de contraste iodado, evidenciando a presença de desvio dorsal do contraste a partir da veia cava, confirmando o diagnóstico de desvio porto-ázigos (Figura 2).

Figura 2 - Radiografia contrastada, com o shunt portossistêmico.

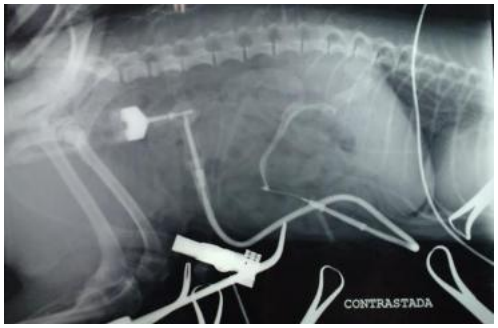

Fonte: Arquivo pessoal.

Prosseguiu-se com a dissecção dos vasos hepáticos, e próximo à curvatura maior do estômago foi identificado um vaso tortuoso que seguia dorsalmente em direção à veia ázigos, o mesmo foi dissecado e temporariamente clampeado com uso de fios de náilon captonados, para verificação da queda de pressão central. Confirmado o vaso, foi então posicionado o constritor ameróide de 5 mm em torno do vaso, com o objetivo de ocluí-lo lentamente, através do inchaço do material higroscópico (Figura 14).

Figura 4 - Imagem fotográfica mostrando localização do constritor ameróide.

Fonte: Arquivo pessoal.

Realizada a celiorrafia e subcutâneo com fio de poliglecaprone-25 número 3-0, e dermorrafia com fio monofilamentar de náilon 3-0. No pós-operatório foi utilizado ceftriaxona e morfina.

RESULTADO E DISCUSSÃO

O paciente do caso relatado é da raça yorkshire terrier que é referida entre as 10 raças mais afetadas correspondendo a 2,9% dos casos relatados em literatura (Tobias, 2003). O animal tinha 8 meses o que coincide com a literatura que ressalta que os cães geralmente apresentam os sinais clínicos quando ainda jovens (Center, 2011).

A anomalia vascular hepática era do tipo extra-hepático que coincide com Youmans e Hunt (1998) que afirmaram que cerca de 80% das alterações vasculares hepáticas em cães de raças pequenas são extra-hepáticas.

O sistema nervoso é acometido devido a instauração de uma encefalopatia hepática, que pode ser explicada por fatores como hiperamonemia com ou sem outras toxinas sinérgicas (Maddison, 1992).

Alguns cães que apresentam desvio portossistêmico congênito podem não apresentar nenhuma alteração em hemograma coincidindo com o caso relatado (Fossum, 2008).

O tratamento preconizado é a oclusão cirúrgica do vaso desviante que produz efeitos positivos a longo prazo e melhor prognóstico para o animal (Rothuizen *et al*., 1982). A utilização do constritor ameróide após laparotomia exploratória tem sido considerada como o método mais efetivo para redução gradativa do diâmetro do vaso desviante (Falls *et al*., 2013).

A portografia mesentérica transoperatória determina uma excelente imagem e localização dos vasos e desvios portossistêmicos (Barent, 2012).

CONCLUSÃO

Conclui-se que o uso do constritor ameróide foi uma alternativa eficaz para a oclusão gradual do shunt portossistêmico extra-hepático congênito neste paciente, proporcionando uma abordagem cirúrgica segura e adequada. Além disso, a portovenografia jejunal contrastada mostrou-se uma importante ferramenta no transoperatório, auxiliando na confirmação diagnóstica e na localização precisa do vaso desviante, contribuindo para o sucesso do procedimento.

Referências Bibliográficas

ADIN, C.A.; SEREDA, C.W. Methods of gradual vascular oclusion and their applications in treatment of congenital portosystemic shunts in dogs: a review. **Veterinary Surgery**, v. 34, p. 83-91, 2005.

BARENT A.C.; K.M. TOBIAS. Hepatic Vascular Anomalies. In: TOBIAS, K.M. JOHNSTON, S.A. **Veterinary Surgery Small Animal**. Elsevier Saunders, v. 2, p. 1614-1658, 2012.

CENTER, S.A. Fígado, Trato Biliar e Pâncreas Exócrino: Anomalia Vascular Portossistêmica. In: PETERSON, M.E. **Pediatria em Pequenos Animais**. 1. ed. Rio de Janeiro: Elsevier, 2011. p. 376-380.

DUNN, J. K. **Tratado de Medicina de Pequenos Animais.** São Paulo: Roca, 2001. p. 467-469.

FALLS E.L. et. al. Long-term outcome after surgical ameroid ring constrictor placement for treatment of single extrahepátic portosystemic shunts in dogs. **Veterinary Surgery**, v.42, p. 951-957, 2013.

FOSSUM, T. W. et. al. **Cirurgia de Pequenos Animais**. 3. ed. Rio de Janeiro: Elsevier, 2008. p. 539-553.

KONSTANTINIDIS, A. O. *et al*. Congenital portosystemic shunts in dogs and cats: classification, pathophysiology, clinical presentation and diagnosis. **Vet Sci**, v.10, n. 2, p. 160, 2023.

MADDISON J.E. Hepatic encephalopathy. **Journal of Veterinary Internal Medicine**, v. 6, p. 341- 353, 1992.

RADLINSKY, M. G. Sugery of the Liver: Portosystemic Vascular Anomalies. In: FOSSUM THERESA W. et. al. **Small Animal Surgery**. St. Louis: Elsevier, v. 4. p. 595-611, 2013.

ROTHUIZEN, J. et. al. Congenital porto-systemic shunts in sixteen dogs and three cats. **Journal of Small Animal Practice,** v. 23, p. 67-81, 1982.

TOBIAS, K.M. Determination of inheritance of single congenital portosystemic shunts in Yorkshire terriers**. Journal of the American Animal Hospital Association**, v. 39, p. 385-389, 2003.

YOUMANS, KR.; HUNT, G.N. Cellophane banding for the gradual attenuation of single extrahepatic portosystemic shunts in eleven dogs. **Australian Veterinary.** v.76, p. 531-535, 1998.

Sialocele Zigomática Retrobulbar Em Cão: Relato De Caso

Ana Lucia Pascoli – Profa. Dra. Universidade Regional de Blumenau (FURB)
Milena Friolani – Médica veterinária autônoma, Marília, SP
Cristiane Seide-Peixoto - Médica veterinária autônoma, Brasília, DF

RESUMO
Objetivou-se relatar um caso de sialocele zigomática unilateral em cão com exoftalmia do olho direito, quemose, protrusão da terceira pálpebra, e dor à abertura da cavidade oral. O diagnóstico foi realizado através da avaliação clínica e punção da região retrobulbar, guiada por ultrassom, revelando a presença de saliva. O tratamento consistiu na drenagem da glândula salivar e posteriormente, remoção da glândula, proporcionando prognóstico favorável. Concluiu-se que as alterações oftálmicas associadas a mucocele zigomática representam importante risco para saúde ocular, e devem ser manejadas com urgência.
Palavras-chave: mucocele salivar; exoftalmia; glândula zigomática.

INTRODUÇÃO

Distúrbios salivares em cães incluem neoplasias, sialodenite, sialoadenose, sialocele, sialometaplasia necrosante e sialolitíase(1). A sialocele têm origem multifatorial, associada a trauma, sialólitos, corpos estranhos, neoplasias, doenças imunomediadas, extrações dentárias e cirurgias(2,3). Sialoceles salivares caracterizam-se pelo acúmulo de saliva, decorrente da ruptura dos ductos ou parênquima glandular(1). Localiza-se ventral à órbita, sendo exclusiva de carnívoros domésticos, possui relevância pelo risco de comprometimento visual e do globo ocular(4). Pela proximidade com estruturas oculares, pode causar edema, exoftalmia, quemose, protrusão da terceira pálpebra, estrabismo e dor à abertura oral, além de aumento de volume retrobulbar (5), sendo o tratamento clínico com fenobarbital, corticosteroides ou injeções intracanaliculares de N-acetilcisteína(6) ou cirúrgico, sendo que a sialoadenectomia pode ser realizada por orbitotomia lateral modificada, osteotomia do arco zigomático ou ostectomia(7). Objetivou-se relatar um caso de sialocele zigomática com envolvimento ocular, abordando aspectos clínicos, diagnósticos e terapêuticos.

RELATO DE CASO

Foi atendido um cão da raça Shitzu com exoftalmia unilateral direita de início súbito, caracterizado por dor facial. Ao exame, aumento de volume facial direito, estendendo para área subzigomática, protrusão da terceira pálpebra e lagoftalmia (Figura 1A). Reflexos de ameaça, pupilar à luz e ofuscamento sem alterações, mas retropulsão do globo ocular negativa. Pressão intraocular (Tonovet Icare®) com elevação no olho afetado (26 mmHg)

em comparação ao olho contralateral (14 mmHg). Devido à dor, o paciente foi anestesiado para avaliação da cavidade oral, sendo identificada estrutura mole, não ulcerada caudal ao último molar maxilar direito (Figura 1B).

Figura 1. Cão com exoftalmia unilateral direita. A. Proptose da terceira pálpebra e tumefação de tecidos perioculares. B. Tumefação em cavidade oral, caudal ao último molar direito (círculo azul).

O ultrassom ocular avaliou região retrobulbar, com alterações císticas e hipoecogênicas. Foi realizado drenagem da sialocele, com conteúdo translúcido e viscoso, compatível com saliva (Figura 2A) e excisão da glândula zigomática por acesso infraorbitário, sem necessidade de orbiotomia (Figura 2B).

Figura 2. Cão com Sialocele zigomática retrobulbar. A. Paracentese da conjuntiva palpebral do olho direito, revelando conteúdo viscoso e transparente, característico de saliva. B. Zigomaticoadenectomia por acesso infraorbitário.

Foi administrado antibiótico, antiinflamatório e analgesia, além de colírios para proteção da superfície ocular. Em 24 horas, verificou-se regressão significativa da exoftalmia, tumefação facial e terceira pálpebra. Após uma semana o paciente apresentava-se visual e confortável, com pressão intraocular dentro dos valores de referência, retropulsão e fundoscopia normais. Após 20 dias, o paciente teve alta (Figura 3).



Figura 3. Cão com sialocele zigomática retrobulbar. A. Sutura de pele no acesso cirúrgico infra orbitário (pós-imediato). B. Alta com 20 dias.

DISCUSSÃO

Afecções envolvendo glândulas salivares em cães são consideradas raras, com prevalência inferior a 0,3%[1]. A sialocele pode ocorrer como consequência de diferentes processos patológicos, incluindo trauma direto em glândulas ou ductos, sialólitos, corpos estranhos, infarto glandular [8], necrose e processos obstrutivos secundários a inflamação e fibrose sendo o trauma e as neoplasias os fatores mais frequentes[1,10]. Neste relato não foi possível relacionar o quadro a um agente causal, entretanto, devido a apresentação aguda, suspeita-se de processo obstrutivo. A apresentação da sialocele zigomática, devido a localização orbitária do acúmulo salivar resultou em edema periorbital, exoftalmia, quemose, protrusão da terceira pálpebra e dor à abertura da boca e está de acordo com literatura[2,5,7,8].

Embora o globo ocular tenha mantido função visual preservada, com reflexos pupilares fotomotores normais, processos infecciosos ou inflamatórios orbitários podem se estender a estruturas neurais adjacentes, resultando em neurite óptica ou disfunções neurológicas[10].

A inspeção oral com visibilização da região caudal ao último molar conforme realizado nesse relato é de extrema relevância aos achados compatíveis com sialocele zigomática devido à localização anatômica da glândula[3]. A paracentese com avaliação citológica permite diferenciar mucocele salivar de neoplasias,[2,7] conforme realizado neste caso. O tratamento conservador, incluindo drenagem e uso de anti-inflamatórios, pode ser utilizado em fases iniciais, porém apresenta altas taxas de recidiva, especialmente em sialoceles zigomáticas,[5,9]. sendo a remoção cirúrgica da glândula acometida a opção mais eficaz na prevenção de recidivas.[1] Como medida profilática, o uso de colírios antibióticos e lubrificantes foi essencial para reduzir o risco de infecções secundárias e proteger a superfície ocular.[2,5]. Esse manejo contribuiu para evolução pós-operatória sem complicações relevantes.

CONCLUSÃO

As sialoceles em cães possuem importância clínica relevante, especialmente quando envolvem a glândula zigomática e causam sinais orbitários marcantes. A diferenciação diagnóstica com outras lesões císticas ou neoplásicas pode ser desafiadora, sendo recomendada exames de imagem e citologia para diagnóstico. O manejo adequado, é essencial para garantir boa evolução clínica e prevenir complicações.

REFERÊNCIAS

1. Spangler WL, Culbertson MR. Salivary gland disease in dogs and cats: 245 cases (1985–1988). *Journal of the American Veterinary Medical Association*, 198(3):465–69, 1991.
2. Clarke BS, L'Eplattenier HF. Zygomatic salivary mucocoele as a postoperative complication following caudal hemimaxillectomy in a dog. *Journal of Small Animal Practice*, 51(9):495–8, 2010.
3. Philp HS, Rhodes M, Parry A, Baines SJ. Canine zygomatic salivary mucocoele following suspected oropharyngeal penetrating stick injury. *Veterinary Record*, 171(16):402, 2012.
4. Landy S, Peralta S, Fiani N. An atypical presentation of a zygomatic sialocele in a dog. *Journal of Veterinary Dentistry*, 38(4):223–30, 2021. Publicado online em: 17 jan. 2022.
5. Mcgill S, Lester N, McLachlan A, Mansfield C. Concurrent sialocoele and necrotising sialadenitis in a dog. *Journal of Small Animal Practice*, 50(3):151–6, 2009.
6. Alcoverro E, Tabar MD, Lloret A, Roura X, Pastor J, Planellas M. Phenobarbital-responsive sialadenosis in dogs: case series. *Topics in Companion Animal Medicine*, 29(4):109–12, 2014.
7. Bartoe JT, Brightman AH, Davidson HJ. Modified lateral orbitotomy for vision-sparing excision of a zygomatic mucocele in a dog. *Veterinary Ophthalmology*, 10(2):127–31, 2007.
8. Rehnblom E, Gordon-Evans WJ, Kramek B, Seelig D, Veytsman S. Zygomatic sialocele secondary to infarction treated with sialoadenectomy in a dog. *Canadian Veterinary Journal*, 62(10):1083–8, 2021.
9. Bellenger CR, Simpson DJ. Canine sialocoeles: 60 clinical cases. *Journal of Small Animal Practice*, 33(8):376–80, 1992.

10. Nell B. Optic neuritis in dogs and cats. *Veterinary Clinics of North America: Small Animal Practice*, 38(2):403–15, 2008.

Sialodenectomia de Glândula Salivar Mandibular e Sublingual: Relato de Caso

Anna Carolina de Oliveira Hey; Juliana Morato Façanha Bandeira Dantas Silva; Letícia Mello de Freitas; Lincoln Nascimento Silva; Maria Clara Muller.

Resumo:

A sialocele é uma afecção frequentemente observada em cães, caracterizada pelo acúmulo de saliva no tecido subcutâneo após lesões ou obstruções em glândulas salivares ou seus ductos. Entre as opções terapêuticas disponíveis, a excisão cirúrgica dos órgãos afetados é o mais efetivo, possibilitando a resolução definitiva do quadro clínico.

Palavras-chave: Cirurgia; Mucocele; Sialocele; Shit zu.

Introdução

Na medicina veterinária, estudos sobre as alterações que acometem as glândulas salivares ainda são limitados, havendo escassez de informações acerca da incidência e da diversidade das afecções que afetam esses órgãos (1).

Após uma lesão em glândula salivar ou ducto, a saliva se acumula no tecido subcutâneo e gera uma resposta inflamatória local, que é envolvida por tecido de granulação. Tal afecção é chamada de mucocele salivar, ou sialocele. A queixa na maioria das vezes é pelo desenvolvimento de massa de consistência flutuante indolor na região próxima à glândula afetada (2).

O presente trabalho tem como objetivo relatar o procedimento de remoção das glândulas salivares mandibular e sublingual em um cão apresentando quadro de mucocele salivar.

Descrição de caso

No dia 09/04/2026, foi atendida na clínica Supervet, em São Francisco do Sul (SC), um animal da raça shih tzu, fêmea, com 13 anos e 7 meses de idade, pesando 5,4 kg. A queixa principal era de aumento de volume em região retroauricular direita. A responsável relatou histórico prévio de íngua na região cervical, que apresentou resolução após tratamento para otite. Durante o exame físico, além do aumento de volume, observou-se aumento do linfonodo mandibular direito e discreta alteração do linfonodo esquerdo. À palpação, o aumento de volume apresentava consistência flutuante. Foi realizada aspiração do conteúdo subcutâneo com seringa e agulha, obtendo-se líquido transparente com características compatíveis com saliva. Diante dos achados clínicos, a suspeita inicial foi de sialocele.

Realizou-se um exame radiográfico cervical, no qual observou-se aumento de volume e radiopacidade na região dos linfonodos mandibulares, sugestivos de linfonodomegalia. Posteriormente, foi solicitado exame ultrassonográfico cervical, que evidenciou a presença de conteúdo com ecogenicidade compatível com líquido.

No dia 21/04/2026 (12 dias após diagnóstico), foi realizada a remoção da glândula salivar mandibular. Com a paciente sob anestesia geral e posicionada em decúbito lateral esquerdo, procedeu-se à incisão longitudinal da pele e musculatura, seguida da divulsão do tecido subcutâneo e do músculo platisma. Posteriormente, foi realizada a incisão da cápsula glandular e início da dissecção das glândulas salivares mandibular e sublingual, bem como do ducto salivar, tendo sido a realizada incisão da fáscia entre os músculos masseter e digástricos. A dissecção prosseguiu rostralmente até a identificação do ramo lingual do nervo trigêmeo, mantendo-se apenas os ductos do complexo ligados às glândulas. Por fim, realizou-se a ligadura e transecção dos ductos caudalmente ao nervo lingual. A Figura 2 apresenta o complexo excisado no procedimento.

Foram realizadas suturas para redução do espaço morto na cápsula, com fio absorvível de Ácido Poliglicólico (PGA) 2.0. A rafia do músculo platisma e do tecido subcutâneo foi realizada em padrão simples contínuo, utilizando fio absorvível (PGA 2.0), e a sutura da pele foi efetuada com padrão intradérmico com fio absorvível (PGA, 2.0) para redução de espaço morto e simples interrompido com fio não absorvível, nylon 3. Não foi necessária a colocação de dreno. Ao término do procedimento, foi utilizada bandagem compressiva para proteção da área e auxílio na redução do espaço morto.

As glândulas removidas foram encaminhadas para exame histopatológico, cujo resultado evidenciou tecido histologicamente saudável, sem indícios de processo neoplásico. O animal permaneceu internado por 24 horas, sendo aplicados: amoxicilina com ácido clavulânico (25 mg/kg, SID), meloxicam (0,2 mg/kg, SID), metadona (0,3 mg/kg, TID) e dipirona (0,25 mg/kg, TID). No dia 22/05/2026 o animal recebeu alta com orientação para higienização da região da sutura, porém, optando pelo retorno diariamente para aplicação de amoxicilina com ácido clavulânico e meloxicam injetáveis por 5 dias. Retornando no dia 06/05/2026 para retirada dos pontos.

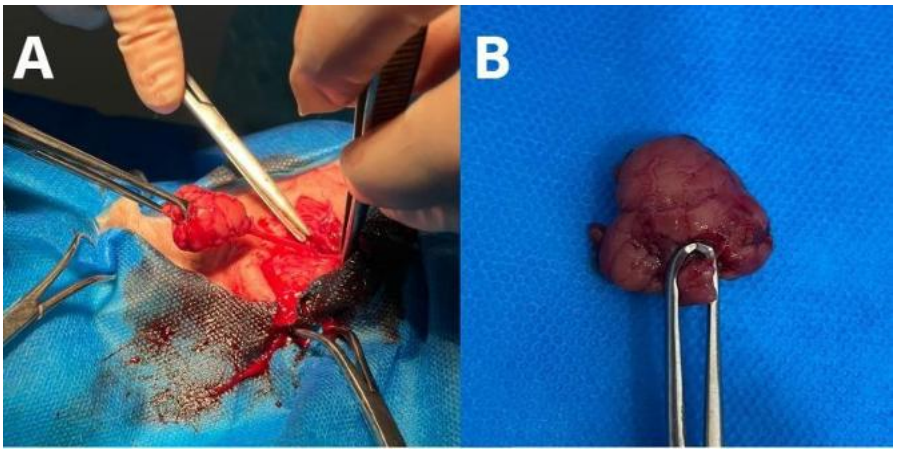

Figura 2: Procedimento de sialodenectomia em cão da raça Shih tzu. (A) Dissecção das glândulas salivares mandibular e sublingual e ducto salivar. (B) Complexo de glândulas salivares e ducto após excisão.

Discussão

As mucoceles são denominadas pela glândula envolvida, sendo a mandibular também de mucocele cervical, a qual se dá pelo acúmulo de saliva em tecido subcutâneo no espaço intermandibular, ângulo da mandíbula ou região cervical superior (2).

Entre as formas de tratamento possíveis estão a aspiração frequente, raramente utilizada pelo risco de recidiva e fibrose, a marsupialização, relatada como um tratamento eficaz. E por fim a excisão completa do complexo glândulas e ductos envolvidos, seguido da drenagem da mucocele. Glândulas mandibulares e sublinguais devem ser retiradas em conjunto devido a associação ao ducto da glândula salivar mandibular, com o risco de lesionar uma estrutura ao excisar a outra (2, 3, 4).

Ao encaminhar a glândula para exame histopatológico é possível excluir neoplasia como causa da afecção. O prognóstico é excelente quando a doença é diagnosticada com precisão e realizada a excisão completa (2). No caso relatado, optou-se pela excisão completa das glândulas para cura definitiva, e o material foi encaminhado para exame histopatológico, a fim de confirmar a ausência de processo neoplásico.

Conclusão

As glândulas salivares são órgãos importantes para a digestão e para a manutenção da saúde bucal. Entretanto, em condições como a mucocele, as glândulas mandibular e sublingual podem ser removidas sem prejuízo funcional significativo. A opção pela excisão

completa neste caso, associada à técnica cirúrgica empregada, possibilita a resolução da afecção, sem recidivas.

Referências

1- Lieske, D. E., Rissi, D. R. A retrospective study of salivary gland diseases in 179 dogs (2010–2018). Journal of Veterinary Diagnostic Investigation, v. 32, n. 4, p. 604-610, 2020.

2- Radlinsky, M. G. Cirurgia da cavidade oral e da orofaringe. In: Fossum, T. W., editor. Cirurgia de pequenos animais, 4th ed. Rio de Janeiro: Elsevier, 2015, p.1085–1165.

3- Gioso, M. A. Glândulas Salivares. in: Gioso, M. A. Odontologia para o Clínico de Pequenos Animais, 2th ed. São Paulo: Manole. 2007, p.109-112.

4- F. G. Arnas. Patologia Glandulas Salivares en el Perro. V Congreso Nacional de la SEOVE. Anais. Zaragoza; 2009 dez. 11–12.

Síndrome Cardiorrenal Associada A Doença Periodontal Avançada Em Cão Idoso - Relato De Caso

Ana Karoline Lourenço de Menezes - Discente de Medicina Veterinária, Universidade Estadual do Ceará, CE
Francisca Nathalya Lopes Gois - Discente de Medicina Veterinária, Universidade Estadual do Ceará, CE
Flora Santana Caprara - Discente de Medicina Veterinária, Universidade Estadual do Ceará, CE
Joyce Rabelo Lima - Discente de Medicina Veterinária, Universidade Estadual do Ceará, CE
Fernanda Carolina Farias Bezerra - Médica Veterinária, Universidade Federal de Campina Grande, PB
Luana Azevedo de Freitas - Prof. Dr. Esp. de medicina veterinária a Universidade Estadual do Ceará, CE

Resumo: A doença renal crônica (DRC) é uma enfermidade frequente em cães geriátricos e caracteriza-se pela perda progressiva e irreversível da função renal, comprometendo mecanismos essenciais de manutenção da homeostase sistêmica. Em pacientes nefropatas, alterações secundárias como dor, hiporexia e redução da ingestão hídrica podem desencadear importantes quadros de descompensação clínica. Objetivou-se relatar o caso de um cão geriátrico com doença periodontal severa associada à progressão da DRC e consequente instabilidade hemodinâmica sistêmica. Foi atendido um cão idoso diagnosticado previamente com DRC, apresentando hiporexia, hipodipsia, apatia e acentuada doença periodontal. A baixa ingestão hídrica contribuiu para desidratação e agravamento da função renal, culminando em alterações sistêmicas e descompensação cardiovascular. O paciente foi submetido à profilaxia dentária, exodontia de 32 elementos dentários e mandibulectomia parcial direita. No período pós-operatório, persistiu a baixa ingestão hídrica, evoluindo com nova desidratação e agravamento da anemia. Durante o suporte terapêutico, foi administrado maropitant citrato, após o qual o animal apresentou reação adversa compatível com hipersensibilidade. Apesar das medidas instituídas, o paciente evoluiu para óbito em decorrência da piora sistêmica e hematológica. O presente relato evidencia a importância da função renal na manutenção da estabilidade hemodinâmica em pacientes geriátricos, além de demonstrar como alterações extra-renais podem precipitar rápida progressão clínica em animais com DRC.

Palavras-chaves: doença renal; geriatria; desidratação;

1. INTRODUÇÃO

A doença periodontal tem alta prevalência em pequenos animais e pode ser caracterizada por inflamação e infecção oral dos elementos de sustentação e dos dentes, podendo levar a repercussões sistêmicas e, comprometimento de órgãos como coração, fígado e rins (1).

A Doença Renal Crônica (DRC) é uma afecção renal comum em cães idosos, caracterizada por alterações estruturais e funcionais dos rins. Fatores como doenças inflamatórias, infecciosas e desequilíbrio hidroeletrolítico contribuem para seu

desenvolvimento, sendo fator predisponente à desidratação e hipovolemia (2).

A desidratação é uma alteração frequente na rotina clínica, associada a doenças renais, gastrointestinais e infecciosas (3). A hipovolemia reduz o retorno venoso e o débito cardíaco, ativando mecanismos compensatórios como o sistema renina-angiotensina-aldosterona, resultando em alterações cardiovasculares e sinais clínicos como letargia, fraqueza e taquicardia (4).

Este trabalho teve como objetivo relatar um caso de cão idoso com hipovolemia e descompensação sistêmica associadas à doença periodontal.

2. DESCRIÇÃO DO CASO

Um cão da raça Yorkshire de 2,3 kg, macho, castrado, de 13 anos de idade, chegou para atendimento em uma clínica veterinária particular em Fortaleza. O tutor relatou que o animal apresentou incoordenação motora iniciada naquela manhã, anorexia e polidipsia, no entanto a ingestão de água dependia do fornecimento dela pela tutora diretamente na boca do animal, pois o mesmo apresentava dificuldade para se posicionar para ingerir água ou comer.

Foi informado que o animal já possuía o diagnóstico prévio de doença renal crônica (DRC) estágio 1 e insuficiência cardíaca congestiva (ICC) fazendo o uso contínuo de pimobendan (0,3 mg/kg, VO, BID) e não havia passado por nenhuma mudança de rotina ou de alimentação recente. No exame físico, a frequência cardíaca e respiratória com valores dentro da normalidade e temperatura corporal em 38,2ºC. O teste de tempo de preenchimento capilar (TPC) evidenciou alteração (>2s). A avaliação da cavidade oral mostrou quantidade considerável de cálculos dentários em todos os dentes, gerando forte halitose. A pressão arterial (PA) estava de 150 mmHg.

Foi instituído fluidoterapia intravenosa, prescrito ao paciente gabapentina (5mg/kg, VO, BID) e solicitados os exames hemograma completo e bioquímico, eletrocardiograma e ecocardiograma.

3. DISCUSSÃO

No ecocardiograma observou-se relação átrio esquerdo/aorta (LA/Ao) discretamente aumentada, remodelamento leve de átrio esquerdo, espessamento dos folhetos das valvas mitral e tricúspide, insuficiência mitral leve, escape tricúspide, espessamento das valvas aórtica e pulmonar, escape pulmonar e padrão diastólico indeterminado pela ausência da onda A. No eletrocardiograma identificou-se arritmia sinusal com marcapasso migratório, sinus arrest durante o monitoramento e desvio do

eixo cardíaco à esquerda. Os achados foram compatíveis com insuficiência cardíaca congestiva (ICC) previamente diagnosticada.

Como o animal já estava em tratamento contínuo para ICC, considerou-se compensado e atribuído ao quadro de hipovolemia às instabilidades cardiovasculares. Quadros de desidratação são capazes de interferir diretamente na função cardiovascular (5), corroborando com os achados encontrados nos exames ecocardiográficos e eletrocardiográficos (6). No hemograma não foram observadas alterações relevantes, enquanto a bioquímica sérica revelou aumento de ureia e creatinina, compatíveis com doença renal crônica (DRC) estágio 3.

Devido à dor nos membros posteriores, o animal apresentava dificuldade em se posicionar adequadamente para ingestão de água adequada o que permitiu a evolução da desidratação de moderada a grave. Episódios hipovolêmicos reduzem o retorno venoso, diminuindo pré-carga, volume diastólico final e débito cardíaco, estimulando a ativação do sistema renina-angiotensina-aldosterona (SRAA) na tentativa de manter a pressão arterial. Essas alterações resultam em sinais clínicos relacionados à redução da perfusão sistêmica, como letargia, fraqueza, intolerância ao exercício, palidez de mucosas, aumento do tempo de preenchimento capilar e taquicardia (7).

A fluidoterapia intravenosa foi instituída de forma criteriosa para correção da hipovolemia, considerando o histórico de ICC e DRC, mantendo-se o tratamento cardiológico previamente estabelecido com pimobendan. A gabapentina, utilizada no controle da dor aguda e crônica (8), possibilitou melhora do desconforto e retomada da ingestão espontânea de água e alimento. Após estabilização hídrica, observou-se melhora clínica e cardiovascular progressiva.

A causa primária das alterações sistêmicas estava associada à doença periodontal severa previamente relatada. A elevada vascularização da cavidade oral favorece a disseminação de microrganismos e imunocomplexos pela circulação, promovendo resposta inflamatória sistêmica, deposição vascular e lesões em órgãos como coração, rins, fígado e articulações (9). O acometimento articular pode desencadear osteoartrite, justificando a dificuldade locomotora apresentada pelo paciente.

O paciente foi submetido à profilaxia dentária com extração de 32 dentes e mandibulectomia parcial direita. No pós-operatório, a persistência da baixa ingestão hídrica contribuiu para nova desidratação e anemia. Durante o suporte terapêutico, foi administrado eritropoetina (100 UI/kg, SC) e maropitant citrato (1ml/10kg SC), no qual o animal apresentou reação adversa compatível com hipersensibilidade. Apesar do tratamento instituído, evoluiu para óbito devido ao agravamento sistêmico e

hematológico.

4. CONCLUSÃO

Em pacientes geriátricos com doença renal crônica, alterações aparentemente secundárias, como dor e a redução da ingestão hídrica decorrentes da doença periodonta ou locomotoral, podem desencadear significativa descompensação sistêmica. O presente relato destaca a íntima relação entre a função renal e estabilidade hemodinâmica, reforçando a importância do reconhecimento precoce e manejo integrado de comorbidades em pacientes nefropatas.

5. REFERÊNCIAS

1) Santos, NS; Carlos, RSA.; Albuquerque, G. R. Doença periodontal em cães e gatos - Revisão de literatura. Revista Científica de Medicina Veterinária. vol. 10, n.32, p. 30-41, 2012.

2) Gunawam, M; Amelia, F; Resyana, NN; Zulfa, IRCF; Zaenab, S., & Widyaputri, T.IRIS-Stage 4 CKD in a dog: Diagnostic approaches and staging of chronic kidney disease: A case study. Journal of Experimental Biology and Agricultural Sciences, 11(1), 216–225. 2023.

3) Dibartola, S. P.; Bateman, S. Introduction to fluid therapy. In: DIBARTOLA, S. P. Fluid, Electrolyte and acid-base disorders in small animal practice. 4 ed. Missouri: Elsevier, p. 302-315, 2011.

4) Fine, D. M. et al. Echocardiographic assessment of hemodynamic changes produced by two methods of inducing fluid deficit in dogs. Journal of Veterinary Internal Medicine, v.24, n. 3, p. 546–556, 2010.

5) Sugimoto, K. et al. Effects of dehydration on echocardiographic diastolic parameters in healthy cats. Journal of Veterinary Science, v. 20, e18, 2019.

6) Tilley, L. P.; Goodin, J. K. Recording and interpreting ECGs. Proceedings of the North American Veterinary Conference, 2002.

7) Taghavi S., Nassar A.K., Askari, R. Hipovolemia e choque hipovolêmico. StatPearls Publishing; janeiro de 2025.

8) Fantoni DT. Tratamento da dor na clínica de pequenos animais. Rio de Janeiro: Elsevier; 2012.

9) Dias, F.G.G, et al. Relevância da doença periodontal como precursora de distúrbios sistêmicos em animais de companhia. Revista Brasileira de Desenvolvimento, Curitiba, v.6, n. 6, p. 40420-40433, 14 dez. 2025.

Síndrome da Disfunção Cognitiva Canina e comorbidades: análise de 10 casos.

Beatriz FLORENCIO; Ana Laura Teixeira Vanzolo; Eliza Colonheze Gonçalves ; Aline Del Consulo; Lucas Alécio Gomes;

Resumo

A síndrome da disfunção cognitiva canina (SDCC) é uma doença neurodegenerativa associada ao envelhecimento cerebral, semelhante à doença de Alzheimer. O estudo avaliou retrospectivamente 10 cães diagnosticados com SDCC no Hospital Veterinário da Universidade Estadual de Londrina, analisando idade, sexo, raça, comorbidades e estágio clínico. A média de idade foi de 12,8 anos, com predominância de fêmeas e cães sem raça definida. As cardiopatias foram as principais comorbidades observadas. O estágio leve da doença foi o mais frequente, indicando reconhecimento precoce dos sinais clínicos. Os resultados destacam a importância do diagnóstico precoce e do manejo multidisciplinar para melhorar a qualidade de vida de cães geriátricos**.**

Palavras-chave: neurodegeneração; envelhecimento; comportamento; neurologia.

Introdução

A síndrome da disfunção cognitiva canina (SDCC) é uma enfermidade neurodegenerativa progressiva associada ao envelhecimento cerebral, caracterizada por alterações comportamentais e déficits cognitivos semelhantes aos observados na doença de Alzheimer em seres humanos. A SDCC acomete principalmente cães acima de sete anos, com aumento da prevalência conforme o envelhecimento. Estudos indicam que entre 14% e 35% dos cães idosos apresentam sinais de comprometimento cognitivo, embora muitos casos permaneçam sub diagnosticados por serem confundidos com alterações normais da idade. A fisiopatologia da SDCC envolve múltiplos mecanismos neurodegenerativos, incluindo deposição de proteína β-amilóide, estresse oxidativo, neuroinflamação crônica, disfunção mitocondrial e redução da perfusão cerebral. Essas alterações promovem degeneração neuronal progressiva, perda sináptica e comprometimento da neurotransmissão, culminando em alterações cognitivas e comportamentais. Além disso, evidências recentes indicam que doenças sistêmicas concomitantes, como cardiopatias, doença renal crônica, endocrinopatias e neoplasias, podem potencializar a progressão do quadro cognitivo por meio de hipóxia cerebral, alterações vasculares e inflamação sistêmica persistente (1,2,3,4).

Clinicamente, a SDCC apresenta sinais como desorientação, alterações sociais, distúrbios do sono, perda do treinamento domiciliar, ansiedade e déficits cognitivos,

reunidos no acrônimo DISHAAL. Essas alterações comprometem a qualidade de vida dos animais e tutores, tornando o diagnóstico precoce e o manejo terapêutico essenciais. Além disso, análises estatísticas descritivas contribuem para melhor compreensão do perfil clínico dos pacientes geriátricos acometidos.(6,7)

Objetivo

Descrever as alterações cognitivas e comorbidades associadas a disfunção cognitiva.

Material e métodos

Foram avaliados retrospectivamente os prontuários de 10 cães com diagnóstico de síndrome da disfunção cognitiva. Os dados colhidos foram referentes a idade, sexo, raça, queixa principal, escore do grau de comprometimento cognitivo por meio da escala “TAL”, presença de comorbidades e tratamento instituído.

Resultados

Dentre os animais avaliados apresentaram idade entre 10-18, a idade média encontrada foi de 12.8 anos. Com relação ao sexo a maior prevalência foi de fêmeas, totalizando 6 casos (60%). Quanto às raças atendidas, a maior parte dos pacientes eram sem raça definida, 4 casos (40%). As alterações cognitivas encontradas foram: andar sem direção aparente, diminuição da capacidade de realizar tarefas que já fazia anteriormente, mudanças no comportamento individual (exploração, brincadeira, desempenho), urinar e defecar em lugares incomuns, alternância entre períodos de muito sono e insônia, expressão de agressividade e irritabilidade.

Gráfico 1: Distribuição das comorbidades apresentadas pelos pacientes atendidos durante o período (Período de coleta: 9 de fevereiro de 2026 a 16 de março de 2026).

Gráfico 2 : Dentre os pacientes avaliados a predominância foi do estágio leve, o que sugere identificação relativamente precoce dos sinais clínicos. (Período de coleta: 9 de fevereiro de 2026 a 16 de março de 2026).

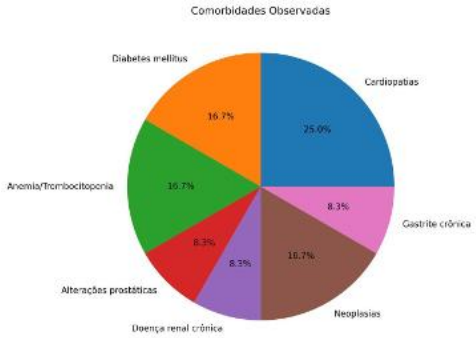

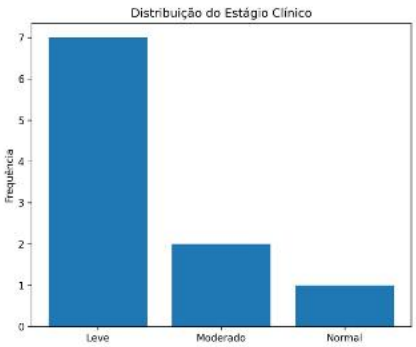

Fonte o próprio autor, 2026. Fonte o próprio autor, 2026.

Discussão

A predominância de pacientes em estágio leve pode indicar maior conscientização dos tutores e diagnóstico precoce da SDCC. Além disso, os avanços da geriatria veterinária têm favorecido a identificação precoce da doença, permitindo intervenções que retardam sua progressão e melhoram a qualidade de vida dos pacientes (7). A maior frequência de fêmeas observada pode estar relacionada a fatores hormonais e à maior expectativa de vida, embora ainda não exista consenso sobre predisposição sexual para a SDCC (6, 10, 11).Em relação às raças, a maior frequência de cães sem raça definida pode refletir o perfil populacional atendido pelo hospital veterinário, não necessariamente indicando predisposição genética específica. A média etária de 12,8 anos confirma a maior prevalência da SDCC em cães idosos, especialmente acima de 10 anos, reforçando a importância da avaliação cognitiva rotineira em pacientes geriátricos (6).

Os resultados referentes às comorbidades, demonstraram que as cardiopatias foram as comorbidades mais frequentes em cães com SDCC, reforçando a relação entre alterações cardiovasculares e comprometimento neurológico em pacientes geriátricos. A redução da perfusão cerebral, associada à inflamação sistêmica e alterações vasculares, pode agravar os déficits cognitivos e favorecer a progressão da doença(2, 5).

Além das cardiopatias, enfermidades como diabetes mellitus, doença renal crônica, neoplasias e distúrbios hematológicos também podem contribuir para o desenvolvimento e progressão da síndrome da disfunção cognitiva canina (SDCC). O diabetes favorece alterações vasculares, estresse oxidativo e inflamação, comprometendo a função neuronal, enquanto a doença renal crônica pode causar

acúmulo de toxinas e alterações metabólicas que agravam o comprometimento neurológico em cães idosos (2, 8, 9).

A presença dessas enfermidades sistêmicas reforça o caráter multifatorial da SDCC. A fisiopatologia da doença envolve deposição de proteína β-amiloide, estresse oxidativo, neuroinflamação, perda sináptica e disfunção mitocondrial, alterações semelhantes às observadas na doença de Alzheimer em humanos. Assim, doenças concomitantes podem atuar como fatores aceleradores da neurodegeneração ao intensificarem processos inflamatórios e reduzirem a capacidade adaptativa cerebral.

Conclusão

A síndrome da disfunção cognitiva canina é uma importante enfermidade neurodegenerativa associada ao envelhecimento, frequentemente acompanhada por comorbidades sistêmicas capazes de agravar o comprometimento cognitivo. Neste estudo, observou-se maior associação com cardiopatias e predominância de pacientes em estágio leve da doença, sugerindo reconhecimento precoce dos sinais clínicos.

Os achados reforçam a importância da avaliação geriátrica abrangente, da investigação sistemática de alterações comportamentais e do diagnóstico precoce da SDCC. Além disso, evidenciam a necessidade de manejo individualizado e controle das doenças concomitantes para melhor qualidade de vida aos pacientes geriátricos e seus tutores.

Referências

1. Landsberg GM, Nichol J, Araujo JA. Cognitive dysfunction syndrome: a disease of canine and feline brain aging. Vet Clin North Am Small Anim Pract. 2012.
2. Dewey CW, Davies ES. Canine Cognitive Dysfunction: Pathophysiology, Diagnosis, and Treatment. Vet Clin North Am Small Anim Pract. 2023.
3. Head E, Pop V, Sarsoza F, et al. Oxidative damage increases with age in a canine model of human brain aging. J Neurochem. 2008.
4. Madari A, Farbakova J, Katina S, et al. Assessment of severity and progression of canine cognitive dysfunction syndrome using the CAnine DEmentia Scale (CADES). Appl Anim Behav Sci. 2015.
5. Pan Y, Landsberg G, Mougeot I, et al. Therapeutic diets and nutritional management for canine cognitive dysfunction. Front Vet Sci. 2022.
6. Fast R, Schütt T, Toft N, Møller A, Berendt M. An observational study with long-term follow-up of canine cognitive dysfunction: clinical characteristics, survival, and risk factors. J Vet Intern Med. 2013.

7. Salvin HE, McGreevy PD, Sachdev PS, Valenzuela MJ. Under diagnosis of canine cognitive dysfunction: a cross-sectional survey of older companion dogs. Vet J. 2011.
8. Overall KL. Manual of Clinical Behavioral Medicine for Dogs and Cats. 2013.
9. Ettinger SJ, Feldman EC, Côté E. Textbook of Veterinary Internal Medicine. 2017.
10. Neilson JC, Hart BL, Cliff KD, Ruehl WW. Prevalence of behavioral changes associated with age-related cognitive impairment in dogs. JAVMA. 2001.
11. Chapagain D, Range F, Huber L, Virányi Z. Cognitive aging in dogs. Gerontology. 2018.

Síndrome de Pandora e Achado Necroscópico de Cardiomiopatia Hipertrófica em um Gato British Shorthair: Relato de Caso

Júlia Robles de Rossi Alves – Discente de Medicina Veterinária da Universidade Estadual de Maringá - UEM

Ana Carolina Franzoia Conrado - Discente de Medicina Veterinária da Universidade Estadual de Maringá - UEM

Laura Araújo Soares Lima – Discente de Medicina Veterinária da Universidade Estadual de Maringá - UEM

Pedro Avanci Teixeira – Discente de Medicina Veterinária da Universidade Estadual de Maringá - UEM

Gabriele Mortean da Silva – Médica Veterinária

Ana Julia Sampaio - Discente de Medicina Veterinária da Universidade Estadual de Maringá - UEM

Resumo:

A Síndrome de Pandora (SP) causa cistite em felinos sob estresse, enquanto gatos British Shorthair (BSH) são predispostos à Cardiomiopatia Hipertrófica (CMH). Este trabalho relata o caso de um BSH macho, de 1 ano e 8 meses, com cistite estéril recidivante e obstrução uretral desencadeadas por estresse de separação, mimetizando a SP. O paciente apresentava taquicardia, hipotensão e arritmias transanestésicas, mas o tutor recusou os exames cardiológicos recomendados. Após nova crise de disúria, o animal evoluiu para óbito. A necropsia revelou estenose uretral e hidronefrose (complicações da SP), além de hipertrofia ventricular esquerda e edema pulmonar (compatíveis com CMH). Conclui-se que o felino apresentava as duas patologias simultaneamente, o objetivo deste trabalho é reforçar a importância do rastreio cardiovascular em raças predispostas e o papel da necropsia no diagnóstico definitivo.

Palavras-chaves: cistite idiopática felina; disfunção psicoimunoneuroendócrina; anatomia patológica.

Introdução:

A SP caracteriza-se como disfunção psicoimunoneuroendócrina multissistêmica em felinos, termo utilizado para descrever gatos com recorrentes sinais crônicos e idiopáticos do trato urinário inferior(1). Em 1996, definiu-se que manifestações clínicas como a Cistite Idiopática Felina seriam tratadas sob essa denominação. Na SP não há causa específica identificada, sendo a oscilação na gravidade dos sinais clínicos classicamente associada e desencadeada por eventos de estresse e fatores ambientais(2). A CMH é a afecção cardíaca mais comum em felinos, com predisposição na raça BSH. Sua etiologia provável associa-se a uma mutação genética que afeta a função celular e leva ao espessamento anormal da parede do coração, comprometendo o funcionamento do órgão. Essa alteração pode evoluir para insuficiência

cardíaca crônica ou óbito súbito, decorrentes de disfunção diastólica, tromboembolismo ou acúmulo de líquido no tórax e pulmões(3).

Diante da relevância de ambas as enfermidades, o objetivo deste trabalho é relatar a concomitância da SP e da CMH em um paciente, ressaltando a importância do rastreio cardiovascular precoce em raças predispostas e o papel fundamental da necropsia para o diagnóstico definitivo em casos de óbito súbito.

Descrição do caso:

Um felino BSH, macho, de um ano e oito meses de idade, foi atendido em Umuarama-PR com histórico de cistite recidivante associada a quadros de estresse por ausências ocasionais (viagens) de seus responsáveis. O manejo clínico prévio incluía meloxicam, dipirona, tramadol, amitriptilina, ômega 3 e Cistimicin® Vet. A urinálise descartou infecção bacteriana concomitante. Nos atendimentos emergenciais, o paciente manifestava invariavelmente taquicardia e hipotensão, demandando monitoramento contínuo.

Após o terceiro episódio de cistite, ocorreu a primeira obstrução uretral. O animal foi submetido à desobstrução sob anestesia geral. No transanestésico, a taquicardia e a hipotensão persistiram, e a anestesista identificou anormalidades no eletrocardiograma. A sondagem obteve êxito e o paciente recuperou-se. Diante dos achados, recomendou-se formalmente ao responsável a realização de ecocardiograma e eletrocardiograma, porém os exames foram recusados.

Pouco tempo depois, o felino veio a óbito em ambiente domiciliar na madrugada, após nova crise de disúria sem assistência médica. À necropsia, constatou-se conteúdo espumoso na traqueia e no pulmão, exibindo este último uma coloração escura macroscópica. O coração exibia hipertrofia da parede ventricular esquerda, dilatação moderada do ventrículo direito e espessamento moderado da valva mitral. No sistema urinário, observou-se acentuada repleção vesical, estenose luminal no terço médio da uretra com aumento do calibre caudal à lesão e discreta hidronefrose bilateral. No encéfalo, as meninges apresentavam marcante ectasia vascular. O diagnóstico definitivo foi edema pulmonar, endocardiose, hipertrofia cardíaca esquerda, dilatação cardíaca direita, estenose uretral e hidronefrose discreta, estabelecendo-se a *causa mortis* por edema pulmonar e cardiopatia hipertrófica, com forte suspeita de uremia.

Discussão:

A SP expressa-se como uma disfunção multissistêmica de base psiconeuroendócrina, em que manifestações urinárias, como a CIF, são desencadeadas por estressores crônicos(1). Neste caso, os episódios recorrentes de cistite estéril (confirmada por urinálise) foram associados ao estresse por abandono temporário. Esse estresse ativa o eixo hipotálamo-hipófise-adrenal e o sistema simpático, elevando catecolaminas e induzindo inflamação neurogênica. Esse processo reduz os glicosaminoglicanos (GAGs) do uroepitélio, aumentando a permeabilidade da barreira vesical a substâncias nocivas da urina, o que justifica as crises de disúria e estrangúria. A obstrução uretral subsequente liga-se a espasmos reflexos por dor ou à formação de tampões (*plugs*) decorrentes do processo inflamatório(1). O óbito domiciliar do paciente após nova crise urinária culminou em achados necroscópicos altamente elucidativos. A estenose no terço médio da uretra e a acentuada repleção vesical evidenciam a cronicidade e a gravidade das lesões teciduais uretrais decorrentes das sucessivas crises. Esse estreitamento gerou alta pressão retrógrada, comprovado pelo aumento do calibre caudal à lesão e pela hidronefrose discreta bilateral. A hidronefrose secundária à estenose uretral crônica reduz a taxa de filtração glomerular, o que sugere o acúmulo sistêmico de escórias nitrogenadas. Embora a ausência de exames bioquímicos específicos impeça a confirmação laboratorial definitiva da uremia, as lesões renais e obstrutivas observadas sustentam a forte suspeita clínica desse quadro como um fator agravante no período terminal. Esse estado de toxicidade metabólica generalizada explicaria, de forma presuntiva, a marcante ectasia vascular nas meninges. Assim, os achados necroscópicos confirmam que a evolução da inflamação idiopática à estenose uretral e subsequente comprometimento excretório renal constituiu a via fatal da SP neste paciente(1).

A CMH destaca-se como a principal cardiopatia na rotina clínica felina. Gatos da raça BSH possuem predisposição congênita documentada para a doença, com padrão de herança autossômica dominante(3). O paciente em questão enquadra-se no perfil epidemiológico clássico, em que as disfunções miocárdicas tendem a manifestar-se criticamente entre os dois e três anos de idade. Fisiopatologicamente, a afecção caracteriza-se pela hipertrofia concêntrica das paredes do ventrículo esquerdo (VE), reduzindo o lúmen luminal e acarretando disfunção diastólica por restrição ao enchimento ventricular(3). Essa alteração hemodinâmica justifica a taquicardia nos atendimentos emergenciais e as arritmias e hipotensão registadas no período transanestésico. O severo espessamento miocárdico desarranja as vias de

condução elétrica, predispondo a arritmias(4). A recusa do tutor em realizar ecocardiograma e eletrocardiograma obstaculizou o diagnóstico definitivo *in vivo* e a instituição de terapia paliativa, visto que a ecocardiografia é o padrão-ouro indispensável para o rastreio precoce e manejo preventivo visando otimizar o tempo diastólico e atenuar o risco de morte súbita(3). O óbito domiciliar configura uma manifestação terminal comum da CMH, decorrente de arritmias letais ou de insuficiência cardíaca congestiva (ICC) por hipertensão retrógrada. À necropsia, a hipertrofia do VE e o espessamento da valva mitral chancelaram o diagnóstico. O remodelamento cardíaco esquerdo eleva a pressão no leito vascular pulmonar, gerando congestão passiva crônica e transudação de fluido(4). Desse modo, a efusão pleural, a coloração escura e o conteúdo espumoso pulmonar caracterizam o edema pulmonar agudo. Os achados confirmam que a falência diastólica evoluiu para ICC terminal, consolidando a CMH como pilar central determinante da *causa mortis*.

Conclusão:

A SP e a CMH ocorrem de forma simultânea e independente no paciente felino da raça BSH. As alterações obstrutivas e a estenose uretral crônica confirmam as complicações severas do trato urinário decorrentes da SP. A hidronefrose secundária levanta a suspeita clínica de uremia, embora não confirmada por exames laboratoriais. A hipertrofia concêntrica do ventrículo esquerdo, a efusão pleural e o edema pulmonar agudo chancelam o diagnóstico de ICC terminal por CMH. Os procedimentos emergenciais e o estresse metabólico evidenciam a instabilidade. A recusa na realização de exames cardiológicos preventivos impossibilita o diagnóstico precoce *in vivo* e o manejo terapêutico adequado. O exame de necropsia é a ferramenta fundamental para o esclarecimento do diagnóstico definitivo e para a determinação da *causa mortis* em casos de óbito súbito.

Referências:

1) Dalmas, CG; Santana, FRI; Castanho, FS; Souza, GP; Gonçalves, JA; Romero, RA et al. Síndrome de Pandora em felinos: uma revisão de literatura sobre a interação entre estresse, ambiente e saúde clínica. Revista Foco, v.19, n.4, p. 1-19, 2026. Access: https://ojs.focopublicacoes.com.br/foco/article/view/11760/8234

2) Buffington, CA. Idiopathic cystitis in domestic cats-beyond the lower urinary tract. Journal of Veterinary Internal Medicine, v.25, n.4, p. 784–796, 2011. Access: https://doi.org/10.1111/j.1939-1676.2011.0732.x

3) Science for Animal Welfare. Hypertrophic Cardiomyopathy [monograph online]. Wheathampstead: UFAW; 2026 [cited 2026 Jun 12]. Available from: URL: https://scienceforanimalwelfare.org/species/cat/british-shorthair-bsh/hypertrophic-cardiomyopathy/

4) Ribeiro, JS; Erdmann, RH; Rodrigues, MCL. Cardiomiopatia hipertrófica em felinos: revisão de literatura. Revista Ibero-Americana de Humanidades, Ciências e Educação, v.10, n.9, p. 3065-3079, 2024. Access: https://doi.org/10.51891/rease.v10i9.15

Síndrome Vestibular Associada a Anaplasmose em Cão – Relato de Caso

*Larissa Vidal Macedo – Médica Veterinária

Karoline Milhomem de Souza – Médica Veterinária

Kledson Alves Medeiros – Médico Veterinário

Camila Roque Marinho Guedes – Médica Veterinária

Resumo:
A anaplasmose canina é uma hemoparasitose transmitida por carrapatos, amplamente distribuída e frequentemente associada a alterações hematológicas, enquanto manifestações neurológicas são consideradas incomuns. Objetivou-se relatar um caso de síndrome vestibular associada à infecção por *Anaplasma spp.* em um cão atendido na cidade de Fortaleza, Ceará. O diagnóstico foi estabelecido por meio da avaliação clínica, exames laboratoriais e reação em cadeia da polimerase (PCR). O paciente apresentou inclinação de cabeça e nistagmo horizontal bilateral, associados à trombocitopenia e anemia leve. Embora o teste rápido para hemoparasitoses tenha apresentado resultado não reagente, o PCR confirmou infecção por *Anaplasma spp.* O tratamento foi instituído com doxiciclina, seguido da associação de imidocarb após confirmação diagnóstica. Houve melhora dos sinais neurológicos já nas primeiras 24 horas de tratamento, com remissão completa do quadro clínico posterior e normalização dos parâmetros hematológicos ao final da terapia. Conclui-se que a anaplasmose deve ser considerada entre os diagnósticos diferenciais de cães com síndrome vestibular, especialmente quando associada a alterações hematológicas compatíveis e histórico de exposição a carrapatos, destacando a importância dos métodos moleculares para confirmação diagnóstica.

Palavras-chave: Diagnóstico molecular; Hemoparasitose; Neurológicos; Nistagmo; Trombocitopenia.

Introdução:

A anaplasmose canina é uma enfermidade infecciosa transmitida por carrapatos e causada por bactérias do gênero Anaplasma, apresentando ampla distribuição geográfica e relevância na clínica de pequenos animais (1,2). Os animais infectados podem apresentar sinais clínicos inespecíficos, como febre, apatia, hiporexia e perda de peso, além de alterações hematológicas, especialmente trombocitopenia, considerada um dos achados laboratoriais mais frequentes (1,2,3).

O diagnóstico baseia-se na associação entre histórico epidemiológico, manifestações clínicas e exames complementares, incluindo métodos sorológicos e moleculares. A reação em cadeia da polimerase (PCR) apresenta elevada sensibilidade e especificidade, sendo uma importante ferramenta para confirmação diagnóstica em casos suspeitos (1,2).

Embora as manifestações hematológicas sejam amplamente descritas, alterações neurológicas são consideradas incomuns nessa hemoparasitose, podendo dificultar o reconhecimento da enfermidade e o estabelecimento do diagnóstico precoce (1,3). Dessa forma, o presente trabalho teve como objetivo relatar um caso de alteração neurológica

compatível com síndrome vestibular associada à infecção por Anaplasma spp. em um cão atendido na cidade de Fortaleza, Ceará.

Descrição de caso:

Um paciente canino, macho, castrado, da raça Poodle, com 13 anos de idade, foi atendido em um Hospital Veterinário, na cidade de Fortaleza-CE, com queixa de apresentar inclinação de cabeça (conhecido também como “head tilt”) e nistagmo horizontal bilateral.

Durante a anamnese, foi relatado que o paciente apresentava normodipsia, normofagia, normúria e normoquesia, sem alterações comportamentais. Foi informado ainda que, algumas semanas antes do atendimento, foi encontrado um carrapato no paciente, o qual foi removido, sendo realizado tratamento antiparasitário para ectoparasitas.

Ao exame físico, as mucosas encontravam-se normocoradas, o paciente apresentava normotermia, auscultas cardíaca e pulmonar sem alterações, glicemia dentro dos valores de referência e pressão arterial de 145 mmHg. Observou-se discreto aumento dos linfonodos submandibulares. Durante a avaliação otológica, não foram observados sinais de otite ou inflamação à inspeção realizada por meio do otoscópio.

Foram solicitados hemograma completo, alanina aminotransferase (ALT), aspartato aminotransferase (AST), fosfatase alcalina (FA), creatinina e ureia. Os resultados evidenciaram trombocitopenia e leve anemia. Diante desses achados, foi solicitado teste rápido para hemoparasitoses, sendo elas anaplasmose e erliquiose, cujo resultado foi não reagente para as doenças do teste.

Além disso, foi realizado também o exame de reação em cadeia de polimerase (PCR) qualitativo para *Leishmania infantum (chagasi)*, *Anaplasma spp.*, *Babesia spp.*, *Ehrlichia spp.* e vírus da cinomose canina (*CDV*). No entanto, devido ao tempo necessário para a liberação do resultado e à alteração clínica de “head tilt” associada aos achados laboratoriais, foi instituído tratamento com doxiciclina. Ademais, foi iniciado também propentofilina, prednisolona, vitamina B1, B6 e B12.

No dia seguinte ao início do tratamento, o paciente já apresentava melhora da inclinação da cabeça e do nistagmo. Após a liberação do resultado do PCR, foi detectada infecção por *Anaplasma* spp. Diante desse achado, foi adicionado ao protocolo terapêutico o imidocarb, precedido pela administração de atropina 15 minutos antes de sua aplicação.

O paciente apresentou remissão completa dos sinais clínicos antes mesmo do término do tratamento. Após o tratamento, os exames laboratoriais foram repetidos e não apresentaram alterações.

Discussão:

A anaplasmose é uma doença infecciosa transmitida por carrapatos, suas manifestações clínicas podem variar desde infecções subclínicas até quadros sistêmicos mais graves (1). Entre as alterações laboratoriais mais frequentemente observadas destacam-se a trombocitopenia e em alguns casos a anemia, alterações também identificadas no presente relato (1,2).

O histórico de contato recente com carrapato associado aos achados hematológicos foi fundamental para direcionar a suspeita clínica de hemoparasitose. Segundo a literatura, a exposição a ectoparasitas constitui importante fator epidemiológico para infecções por *Anaplasma spp.*, devendo ser considerada durante a investigação diagnóstica de pacientes com alterações hematológicas (1).

Os sinais neurológicos observados neste caso são menos frequentes que outros sinais clínicos. Embora o envolvimento neurológico não esteja entre os achados clássicos da anaplasmose canina, manifestações decorrentes de processos inflamatórios sistêmicos, alterações vasculares ou mecanismos imunomediados têm sido descritas em infecções transmitidas por carrapatos, justificando sua inclusão entre os diagnósticos diferenciais de síndromes vestibulares em cães (3).

Embora o mecanismo fisiopatológico exato das manifestações vestibulares na anaplasmose canina não esteja completamente elucidado, acredita-se que alterações inflamatórias sistêmicas, vasculite, distúrbios microcirculatórios e mecanismos imunomediados possam contribuir para o comprometimento do sistema vestibular. Adicionalmente, a trombocitopenia frequentemente observada na enfermidade pode favorecer alterações hemorrágicas microscópicas, potencialmente associadas ao desenvolvimento de sinais neurológicos. A rápida resposta clínica observada após o início da terapia antimicrobiana sugere a participação de mecanismos inflamatórios reversíveis relacionados à infecção (3,5,6).

Outro aspecto relevante foi a divergência entre os resultados dos exames diagnósticos. Apesar do resultado não reagente no teste rápido, a infecção por *Anaplasma spp.* foi posteriormente confirmada por meio de PCR. Esse achado reforça a importância da utilização de métodos moleculares para diagnóstico, uma vez que a resposta sorológica

pode variar conforme o estágio da infecção e a dinâmica da resposta imune do hospedeiro (1,2).

A melhora clínica observada após o início da terapia com doxiciclina e a posterior remissão completa dos sinais clínicos após o protocolo terapêutico instituído corroboram o diagnóstico de anaplasmose. Além disso, a normalização dos parâmetros hematológicos após o tratamento demonstra resposta terapêutica satisfatória. Dessa forma, o presente relato evidencia a importância da investigação de hemoparasitoses em cães com manifestações neurológicas atípicas, especialmente em regiões onde as doenças transmitidas por carrapatos são frequentemente observadas (1, 2, 4).

Conclusão:

A anaplasmose deve ser considerada como diagnóstico diferencial de cães com sinais neurológicos de síndrome vestibular, inclusive ao ter histórico de exposição a carrapatos e alteração hematológica de trombocitopenia. O diagnóstico molecular confirma a infecção mesmo com resultados negativos em testes rápidos. O tratamento instituído promove remissão dos sinais clínicos e normaliza parâmetros laboratoriais, evidenciando resposta terapêutica satisfatória.

Referências:

1) Megid J; Ribeiro MG; Paes AC. Doenças infecciosas em animais de produção e de companhia. 2. ed. Rio de Janeiro: Roca; 2016.

2) Jericó MM; Kogika MM; Andrade Neto JP; editores. Tratado de medicina interna de cães e gatos. 3. ed. Rio de Janeiro: Guanabara Koogan; 2023.

3) Jesus JV; Soares ME; Oliveira MR; Benicio M; et al. Alterações neurológicas em uma cadela com anaplasmose e erliquiose: relato de caso. Brazilian Journal of Animal and Environmental Research. 2023;6(2):1417-1427. doi:10.34188/bjaerv6n2-038.

4) Spinosa HS; Górniak SL; Bernardi MM. Farmacologia aplicada à medicina veterinária. 7. ed. Rio de Janeiro: Guanabara Koogan; 2023.

5) Carrade DD; Foley JE; Borjesson DL; Sykes JE. Canine granulocytic anaplasmosis: a review. Journal of Veterinary Internal Medicine. 2009;23(6):1129-1141.

6) El Hamiani Khatat S; Daminet S; Duchateau L; et al. Epidemiological and clinicopathological features of Anaplasma phagocytophilum infection in dogs: a systematic review. Frontiers in Veterinary Science. 2024;11:1361664.

Síndrome vestibular idiopática felina - relato de caso

Camila Martins Schmidt - Discente de Medicina Veterinária Universidade Federal de Santa Catarina, SC, Brasil.

Luísa de Almeida Marcolin - Discente de Medicina Veterinária Universidade Federal de Santa Catarina, SC, Brasil.

Ísis Inácio Reis - Discente de Medicina Veterinária Universidade Federal de Santa Catarina, SC, Brasil.

Gabriella Parisotto Boff - Discente de Medicina Veterinária Universidade Federal de Santa Catarina, SC, Brasil.

Rafaela Schröeder Amaral - Discente de Medicina Veterinária Universidade Estadual de Santa Catarina, SC, Brasil.

Malcon Andrei Martinez Pereira - Prof Dr. de Medicina Veterinária Universidade Federal de Santa Catarina, SC, Brasil.

RESUMO:

A síndrome vestibular idiopática felina é uma afecção neurológica de início agudo, não progressiva e de etiologia desconhecida, sendo um importante diagnóstico diferencial de alterações vestibulares em gatos. O presente teve como objetivo relatar um caso clínico de síndrome vestibular idiopática felina, destacando aspectos clínicos, diagnóstico e evolução. Trata-se de um felino, fêmea, sem raça definida, com 9 meses de idade, atendido na clínica veterinária escola, com histórico de início súbito de apatia, inclinação de cabeça, tremores e dificuldade de sustentação cervical. Ao exame neurológico, observou-se inclinação de cabeça (*head tilt*) à direita, nistagmo horizontal bilateral e ausência de déficits proprioceptivos, com estado mental preservado. Exames laboratoriais, incluindo hemograma e perfil bioquímico, não evidenciaram alterações. O diagnóstico foi estabelecido de forma presuntiva, com base na exclusão de outras afecções vestibulares. O tratamento instituído foi sintomático, com uso de dicloridrato de betaistina, sendo observada melhora progressiva dos sinais clínicos. Conclui-se que a síndrome vestibular idiopática felina apresenta evolução favorável e caráter autolimitante, sendo essencial o diagnóstico adequado para evitar intervenções desnecessárias.

Palavras-chave: gatos; sistema vestibular; neurologia veterinária.

INTRODUÇÃO:

A Síndrome Vestibular Idiopática é definida como uma doença vestibular periférica aguda, não progressiva e de causa desconhecida. Os sinais clínicos mais frequentes incluem inclinação da cabeça (*head tilt*), nistagmo patológico, estrabismo posicional e ataxia vestibular (1). Apesar da apresentação clínica muitas vezes alarmante, a doença apresenta, na maioria dos casos, evolução autolimitante, com possibilidade de

recuperação espontânea em dias a semanas.

O diagnóstico é estabelecido principalmente por exclusão, sendo fundamental a realização de exame neurológico completo, exames laboratoriais e, quando necessário, exames de imagem, como tomografia computadorizada ou ressonância magnética, para descartar outras afecções vestibulares.

O presente trabalho teve como objetivo relatar um caso de síndrome vestibular idiopática atendido na Clínica Veterinária Escola da Universidade Federal de Santa Catarina, destacando os principais diagnósticos diferenciais e a abordagem clínica empregada.

DESCRIÇÃO DO CASO:

Foi atendido na Clínica Veterinária Escola da Universidade Federal de Santa Catarina, no município de Curitibanos, um felino, fêmea, sem raça definida, com aproximadamente 9 meses de idade e peso de 2,5 kg, com histórico de início agudo de apatia, isolamento e inclinação de cabeça, evoluindo com tremores e dificuldade de sustentação da cabeça. Segundo relato da responsável, os sinais clínicos tiveram início súbito, com piora nos primeiros dias e melhora gradual ao longo da evolução.

Figura 1: Paciente apresentando isolamento e inclinação da cabeça (*head tilt*) para o lado direito. *Fonte*: arquivo pessoal.

Ao exame neurológico, observou-se inclinação da cabeça (*head tilt*) à direita, tremores posturais e presença de nistagmo posicional horizontal bilateral, com fase rápida medial, além de ventroflexão cervical relatada previamente. O estado de consciência encontrava-se preservado, sem déficits proprioceptivos ou alterações significativas nos

nervos cranianos. Como diagnósticos diferenciais iniciais, foram considerados síndrome vestibular idiopática, abiotrofia cerebelar e síndrome cerebelar.

Foram realizados exames laboratoriais, incluindo hemograma completo e perfil bioquímico sérico, os quais estavam dentro dos valores de referência para a espécie. Com base nos achados clínicos e na evolução do quadro, foi estabelecido diagnóstico presuntivo de síndrome vestibular idiopática felina.

O tratamento instituído consistiu na administração de dicloridrato de betaistina (1 mg), inicialmente a cada 12 horas por 15 dias, seguido de redução gradual da frequência de administração para intervalos de 24, 48 e 72 horas, sendo observada melhora progressiva dos sinais clínicos, com recuperação gradual da atividade e redução dos tremores.

DISCUSSÃO:

Os sinais clínicos observados no presente caso, como inclinação de cabeça (*head tilt*), nistagmo e tremores, são compatíveis com aqueles descritos na literatura para síndrome vestibular idiopática felina (1,3). No presente paciente, o início agudo dos sinais e a preservação do estado de consciência reforçam o envolvimento do sistema vestibular periférico.

O sistema vestibular é o principal componente do sistema nervoso responsável pela manutenção do equilíbrio e da postura, sendo considerado um sistema sensorial que transmite a chamada propriocepção espacial (2). Além disso, coordena os movimentos da cabeça com os movimentos dos olhos, tronco e membros por meio de projeções vestíbulo-oculares e vestíbulo-espinais no sistema nervoso central (2). Dessa forma, sua disfunção resulta em sinais clínicos característicos, como os apresentados pela paciente.

A síndrome vestibular idiopática felina é definida como uma doença vestibular periférica aguda, não progressiva e de causa desconhecida, caracterizada por início súbito de sinais neurológicos e tendência à recuperação espontânea. Pode afetar gatos de qualquer idade, embora seja mais relatada em adultos e idosos (1). Os animais afetados apresentam inclinação da cabeça (*head tilt*), ataxia vestibular e nistagmo anormal, geralmente com a fase rápida direcionada no sentido oposto à inclinação da cabeça (1,3). O diagnóstico presuntivo baseia-se na exclusão de outras doenças que resultam em sinais clínicos semelhantes (1).

Dentre os principais diagnósticos diferenciais destacam-se otite média e interna, doenças infecciosas, alterações metabólicas e afecções neurológicas centrais, como neoplasias e doenças inflamatórias (1,4). No presente caso, a ausência de alterações nos exames laboratoriais, associada à preservação do estado de consciência e à ausência de déficits neurológicos adicionais, contribuiu para a exclusão dessas enfermidades.

Além disso, a evolução clínica favorável, com melhora progressiva dos sinais em curto período, reforça o diagnóstico de síndrome vestibular idiopática felina, uma vez que essa condição é descrita como autolimitante, com recuperação espontânea na maioria dos casos (1,3).

O tratamento instituído foi sintomático, com uso de dicloridrato de betaistina, fármaco que atua na melhora da microcirculação do sistema vestibular e na modulação da atividade dos núcleos vestibulares, sendo amplamente utilizado no manejo de distúrbios vestibulares, com melhora clínica progressiva no presente caso. Embora muitos casos apresentem resolução espontânea, a terapia de suporte é importante para o bem-estar do paciente durante a fase aguda (1).

Dessa forma, os achados clínicos, a exclusão de diagnósticos diferenciais e a evolução do paciente corroboram com o diagnóstico de síndrome vestibular idiopática felina, evidenciando seu bom prognóstico.

CONCLUSÃO:

A síndrome vestibular idiopática felina apresenta início agudo e sinais clínicos característicos de disfunção vestibular periférica. O diagnóstico baseia-se na exclusão de outras enfermidades. O tratamento sintomático contribui para o bem-estar do paciente. O prognóstico é favorável, com recuperação espontânea na maioria dos casos.

REFERÊNCIAS:

1) Mertens AM, Schenk HC, Volk HA. Current definition, diagnosis, and treatment of canine and feline idiopathic vestibular syndrome. Frontiers in Veterinary Science. 2023;10:1263976. doi:10.3389/fvets.2023.1263976.

2) de Lahunta A, Glass E. Vestibular system: special proprioception. In: de Lahunta A, Glass E, editors. *Veterinary neuroanatomy and clinical neurology*. 3rd ed. Philadelphia: W.B. Saunders; 2009. p. 319-347. doi:10.1016/B978-0-7216-6706-5.00012-3.

3) Burke EE, Moise NS, de Lahunta A, Erb HN. Review of idiopathic feline vestibular syndrome in 75 cats. Journal of the American Veterinary Medical Association. 1985;187(9):941-943. doi:10.2460/javma.1985.187.09.941.

4) Platt SR, Olby NJ. BSAVA manual of canine and feline neurology. 4th ed. Gloucester: British Small Animal Veterinary Association; 2013.

Suplementos nutracêuticos e a alimentação natural como moduladores da saúde do trato gastrointestinal: relato de caso

Gabriela Sandrin Tomasi - Graduanda em Medicina Veterinária da Universidade de Caxias do Sul
Isabelle Sassi Caio - Graduanda em Medicina Veterinária da Universidade de Caxias do Sul
Charles Eduardo Lazzaretti - Graduando em Medicina Veterinária da Universidade de Caxias do Sul
Pablo Mota Borges - Graduando em Medicina Veterinária da Universidade de Caxias do Sul
Brenda Euzebio - Médica Veterinária Fisiatra, Nutróloga e Acupunturista
Karina Affeldt Guterres - Médica Veterinária e docente na Universidade de Caxias do Sul

Resumo

A disbiose é caracterizada pela diminuição de microrganismos que atuam em simbiose com o organismo. Com esta diminuição de componentes da flora gastrointestinal íntegra, microrganismos patogênicos, causadores de disfunções orgânicas, iniciam a colonização do sistema digestório. A disbiose gastrointestinal cursa com quadros de diarreia e vômito, que comprometem a capacidade de absorção de nutrientes, afetando a homeostase do organismo. Quadros de disbiose afetam diretamente a qualidade de vida do paciente e podem ser influenciados pelo manejo alimentar inadequado dos caninos. Os nutracêuticos são compostos naturais com capacidade anti-inflamatória que combatem o estresse oxidativo e modulam a resposta imune, auxiliando no tratamento da disbiose. O presente relato tem como objetivo discorrer sobre a utilização de nutracêuticos em conjunto com a alimentação natural para o tratamento da disbiose em um canino, fêmea de 8 anos de idade com queixa de quadros de vômito e diarreia recorrentes. Foram receitados nutracêuticos e a alimentação natural com o objetivo de restabelecer a flora gastrointestinal. Após reconsulta, relatou-se que os vômitos haviam cessado e as fezes da paciente estavam com consistência normal, além disso o desconforto abdominal não foi mais relatado.

Palavras-chaves: cão; dieta; composto bioativo; disbiose; longevidade;

Introdução

A disbiose do trato gastrointestinal (TGI), desequilíbrio da microbiota intestinal, cursa com episódios de vômito e diarreia, comprometendo a absorção adequada de nutrientes, impactando a barreira intestinal e a saúde geral (1). A microbiota do TGI é composta por uma diversidade de microrganismos (MO) que participam de funções essenciais como metabolismo energético, modulação da atividade neuronal, imunomodulação e atuam na proteção contra patógenos (1). A eubiose, condição de equilíbrio do TGI, influencia na qualidade de vida e na longevidade dos pacientes. O presente resumo visa elucidar o papel da suplementação nutracêutica e o manejo alimentar no tratamento de doenças gastrointestinais. Os nutracêuticos são compostos naturais com propriedades benéficas para a saúde, como redução do estresse oxidativo e

a inflamação (1). Já a alimentação natural visa garantir aos cães alimentos bio apropriados com alta digestibilidade que influenciam a qualidade e variabilidade da microbiota gastrointestinal (2).

Descrição do caso

Foi atendido, um canino, da raça Golden Retriever, de 8 anos e 2 meses, fêmea, com histórico de distúrbios gastrointestinais que cursavam com vômitos, flatulência e diarreia. Na anamnese, relatou-se que os episódios de diarreia cessaram com a implementação de alimentação natural, feita de forma empírica pelos responsáveis legais, porém os episódios de vômito com coloração amarelada, flatulência e eructação seguiam ocorrendo.

Na consulta, discorreu-se sobre adequações dietéticas referentes à alimentação natural (AN) ofertada para a paciente, sendo a modalidade *low carb* cozida a de escolha. Foram ainda prescritos nutracêuticos, sendo estes palmitoiletanolamida, curcuma, quercetina, espirulina, gamma oryzanol e bromelina durante 30 dias. Na revisão, os tutores relataram que a paciente havia se adaptado bem à dieta e aos nutracêuticos. Não foram mais relatados episódios de vômito, nem gases e as fezes seguiam com consistência firme. Os nutracêuticos seguiram sendo administrados à paciente após a reconsulta e a alimentação natural foi igualmente mantida.

Discussão

A alimentação natural (AN), é uma alternativa à formulações comerciais, sendo que estudos apontam que animais alimentados com dietas cruas ou levemente cozidas, têm maior capacidade digestiva e aproveitamento dos ingredientes (2). A AN *low carb*, por sua vez, auxilia na manutenção de concentrações maiores de glucagon e aminoácidos plasmáticos no período pós-prandial. Cães alimentados com dietas *low carb* ainda apresentam menores concentrações de glicose circulante, auxiliando diretamente no controle glicêmico (3).

A palmitoiletanolamida (PEA), um mediador lipídico bioativo, que possui semelhança com os endocanabinoides, faz-se presente em todos os tecidos, incluindo o cérebro. A PEA tem como principais benefícios capacidade anti-inflamatória, analgésica, antimicrobiana, imunomoduladora e neuroprotetora, tornando-a uma forte aliada

nutracêutica em casos de distúrbios gastrointestinais, (4). A curcuma, suplemento alimentar com propriedades anti-inflamatórias, antioxidantes, hepatoprotetoras e anti hiperglicemiantes, com papel benéfico em casos de disbiose. A curcuma ainda atua sobre diversas famílias representativas da microbiota intestinal, incluindo *Prevotellaceae, Bacteroidaceae e Rikenellaceae* (5).

A quercetina é um flavonoide, com propriedades que tem efeitos imunomoduladores, antialérgicos, antioxidantes e anti-inflamatórios, benéficos para distúrbios metabólicos (6). A espirulina é uma alga de ocorrência em lagos de água alcalina, que modula respostas imunes celulares e humorais. A *Spirulina platensis* contém extrato ficocianina, que suprime as respostas de IgE e IgG específicas para antígenos e ainda aumenta a resposta de IgA mucosal. A mesma ainda reduz a inflamação do intestino delgado induzida por antígenos (7).

A bromelina é composta por uma variedade de endopeptidases do tipo tiol, derivados do abacaxi. A bromelina tem propriedades anti-edematosas, anti-inflamatórias e anticancerígenas. No TGI, o composto atua impedindo o desenvolvimento de bactérias intestinais, como *Escherichia coli* e *Vibrio cholerae* (8). Por fim, o gamma oryzanol atua na diminuição da secreção do ácido gástrico, o que pode auxiliar no controle de casos de gastrite em cães (9).

Conclusão

Conclui-se que a alimentação natural é uma alternativa à formulações comerciais, garantindo que os cães recebam um alimento preparado de forma adequada a corresponder às necessidades fisiológicas dos mesmos. A alimentação natural, com formulação adequada, irá atuar como um potencializador da saúde gastrointestinal dos pacientes auxiliando na eubiose do organismo. Sua preparação deve ser orientada adequadamente a fim de evitar deficiências nutricionais. No que se refere aos nutracêuticos, estes compostos são de grande valia pois garantem alternativas terapêuticas, podendo ser associados de forma inteligente aos tratamentos medicamentosos, garantindo melhores resultados e até mesmo potencializando a recuperação dos pacientes que fazem uso dos mesmos.

Referências

1. Atuahene D, Ibrahim Zuniga-Chaves, Martello E, Stefanon B, Suen G, Fatemeh Balouei, et al. The Canine Gut Health: The Impact of a New Feed Supplement on Microbiota Composition. Animals. 2024 Apr 15;14(8):1189–9.

2. Natural feeding and its effects on the intestinal health of dogs and cats: A literature review. RSD [Internet]. 2024 Nov. 17 [cited 2026 Mar. 15];13(11):e107131147480. Available from: https://rsdjournal.org/rsd/article/view/47480.

3. Banton S, Raheb S, Singh P, Cant JP, Shoveller AK. Dogs fed a high protein, low carbohydrate diet have elevated postprandial plasma glucagon and amino acid concentrations and tend to have lower glucose concentrations compared to two different moderate protein, moderate carbohydrate diets. *Transl Anim Sci.* 2025;9:txaf017. doi:10.1093/tas/txaf017.

4. Clayton P, Hill M, Bogoda N, Subah S, Venkatesh R. Palmitoylethanolamide: a natural compound for health management. Int J Mol Sci. 2021 May 18;22(10):5305. doi:10.3390/ijms22105305.

5. Kępińska-Pacelik J, Biel W. Turmeric and Curcumin-Health-Promoting Properties in Humans versus Dogs. *Int J Mol Sci*. 2023;24(19):14561. Published 2023 Sep 26. doi:10.3390/ijms24191456.

6. Lv Z, Pan Z, Huang Y, Yang H, Li X. Quercetin exhibits multi-target anti-allergic effects in animal models: a systematic review and meta-analysis of preclinical studies. *Front Pharmacol*. 2025;16:1673712. Published 2025 Nov 20. doi:10.3389/fphar.2025.1673712

7. Satyaraj E, Reynolds A, Engler R, Labuda J, Sun P. Supplementation of Diets With *Spirulina* Influences Immune and Gut Function in Dogs. *Front Nutr*. 2021;8:667072. Published 2021 May 28. doi:10.3389/fnut.2021.667072.

8. Varilla C, Marcone M, Paiva L, Baptista J. Bromelain, a Group of Pineapple Proteolytic Complex Enzymes (*Ananas comosus*) and Their Possible Therapeutic and Clinical Effects. A Summary. *Foods*. 2021;10(10):2249. Published 2021 Sep 23. doi:10.3390/foods10102249.

9. Szcześniak KA, Ostaszewski P, Ciecierska A, Sadkowski T. Investigation of nutriactive phytochemical - gamma-oryzanol in experimental animal models. *J Anim Physiol Anim Nutr (Berl)*. 2016;100(4):601-617. doi:10.1111/jpn.12428.

Suspeita de Hepatotoxicidade Associada ao Uso Crônico de Azatioprina em Cão com Pênfigo Foliáceo: Relato de Caso

Ana Luiza Araújo dos Santos - Discente de Medicina Veterinária Universidade Estadual de Maringá (UEM) – Campus Regional de Umuarama, PR
Caio Borges Galve - Discente de Medicina Veterinária Universidade Estadual de Maringá (UEM) – Campus Regional de Umuarama, PR
Júlia Santos de Lima - Discente de Medicina Veterinária Universidade Estadual de Maringá (UEM) – Campus Regional de Umuarama, PR
Manoela Ávila - Discente de Medicina Veterinária Universidade Estadual de Maringá (UEM) – Campus Regional de Umuarama, PR
Maria Eduarda Rodrigues Costa - Discente de Medicina Veterinária Universidade Estadual de Maringá (UEM) – Campus Regional de Umuarama, PR
Ágatha Ferreira Xavier de Oliveira - Docente de Medicina Veterinária Universidade Estadual de Maringá (UEM) – Campus Regional de Umuarama, PR

RESUMO

Este trabalho relata o acompanhamento clínico-terapêutico de um canino geriátrico diagnosticado com pênfigo foliáceo, mantido sob terapia contínua com azatioprina por 13 anos. O animal foi admitido em um Hospital Veterinário particular de Curitiba, apresentando quadro agudo de hiperemia e dor abdominal. O objetivo deste relato é descrever a evolução clínica a longo prazo, com ênfase na avaliação dos exames laboratoriais e de imagem relacionados às alterações hepatobiliares observadas durante a internação. Os resultados evidenciam as possíveis implicações da imunossupressão prolongada e reforçam a importância do monitoramento rigoroso da função hepática em pacientes dermatopatas crônicos submetidos ao uso contínuo de imunossupressores.

Palavras-chave: Dermatopatia; Imunossupressão; Toxicidade Hepática; Canino.

INTRODUÇÃO

A azatioprina é um agente imunossupressor indicado para o controle de dermatopatias autoimunes graves, como o pênfigo foliáceo, dermatose caracterizada pela perda da adesão intercelular entre queratinócitos. Sua ação reside na capacidade de inibir a síntese de purinas, modulando a resposta inflamatória exacerbada. No manejo terapêutico de cães, a literatura descreve efeitos adversos como anemia, leucopenia, trombocitopenia, distúrbios gastrointestinais, mielossupressão, pancreatite e hepatotoxicidade (1).

O presente relato contribui para a compreensão dos efeitos decorrentes da exposição prolongada a agentes imunossupressores, destacando prioritariamente as alterações hepatobiliares observadas em um paciente submetido ao uso contínuo de azatioprina por 13 anos. Ressalta-se que o protocolo inicial visava estabilizar um quadro de sepse e disfunção multissistêmica, uma vez que o histórico de pênfigo foliáceo e o uso contínuo do fármaco foram omitidos inicialmente pelo tutor. O objetivo é discutir o cenário clínico do paciente e correlacionar os achados laboratoriais e ultrassonográficos observados durante

a hospitalização.

DESCRIÇÃO DO CASO

Foi admitido em um hospital veterinário de Curitiba-PR um canino, macho, sem raça definida (SRD), com 14 anos de idade e peso corporal de 6 kg. A queixa principal relatada pelo responsável consistia em prostração, apatia e emagrecimento progressivo. Ao exame físico, o paciente apresentava hipertermia (40 °C), leve desconforto à palpação abdominal, sinais de desidratação evidenciados por aumento do turgor cutâneo e enoftalmia, além de secreção ocular bilateral. Devido à gravidade do quadro clínico, o animal foi submetido à internação. Durante o período de hospitalização, evoluiu com episódios de diarreia, hematêmese e desenvolvimento de mucosas ictéricas. Diante do agravamento dos sinais clínicos, o responsável foi novamente questionado, revelando histórico prévio de pielectasia bilateral e diagnóstico de pênfigo foliáceo tratado continuamente com azatioprina por aproximadamente 13 anos. Para a investigação diagnóstica foram realizados hemogramas seriados, perfil bioquímico sérico e ultrassonografia abdominal. As análises laboratoriais evidenciaram elevação significativa da atividade sérica da fosfatase alcalina, sugestiva de comprometimento hepatobiliar e possível quadro colestático. Adicionalmente, observou-se aumento das atividades enzimáticas de alanina aminotransferase (ALT) e aspartato aminotransferase (AST), compatível com lesão hepatocelular. O eritrograma revelou anemia severa microcítica normocrômica, associada à anisocitose e policromasia moderadas. A presença dessas alterações sugere possível resposta regenerativa; entretanto, a ausência da contagem de reticulócitos impossibilita a classificação definitiva da anemia. Considerando o padrão microcítico e os episódios de hematêmese observados durante a internação, levanta-se a hipótese de deficiência de ferro secundária a perdas sanguíneas crônicas. No leucograma observou-se leucocitose acentuada (43.000/µL), acompanhada de desvio à esquerda regenerativo com presença de bastonetes (1.720/µL), compatível com processo inflamatório e/ou infeccioso grave, conforme apresentado na Tabela 1.

Tabela 1 *- Perfil hematológico e bioquímico sérico do paciente canino.*

Parâmetro	Resultado	Valores de Referência
ALT (TGP)	323 UI/L	Até 102 UI/L
AST (TGO)	240 UI/L	Até 66 UI/L
Fosfatase Alcalina	1.987 UI/L	Até 156 UI/L

Hemoglobina	6,3 g/dL	14 a 18 g/dL
Hematócrito	19%	38 a 47%
Leucócitos Totais	43.000/µL	6.000 a 16.000/µL
Bastonetes	1.720/µL (4%)	0 a 200/µL

Em complemento aos exames laboratoriais, foi realizada uma ultrassonografia abdominal do paciente em questão, que evidenciou colestase biliar grau III, hepatomegalia, nefropatia, prostatomegalia e alterações gástricas compatíveis com atonia e hipomotilidade.

DISCUSSÃO

As alterações hepatobiliares observadas neste caso podem estar associadas ao uso crônico de azatioprina, fármaco amplamente empregado no tratamento de doenças autoimunes, mas que apresenta potencial para efeitos adversos, incluindo mielossupressão, hepatotoxicidade e pancreatite, especialmente durante terapias prolongadas (1). A hepatotoxicidade relacionada à azatioprina tem sido descrita na literatura com frequência variável, manifestando-se principalmente por elevação das enzimas hepáticas e, em casos mais graves, por alterações estruturais do fígado (2). No presente relato, o uso contínuo do medicamento por aproximadamente 13 anos constitui um fator relevante e possivelmente associado aos achados hepatobiliares observados. Entretanto, não é possível estabelecer relação causal definitiva entre o uso da azatioprina e as alterações hepáticas identificadas, uma vez que o paciente apresentava quadro inflamatório sistêmico grave, além de outras comorbidades que podem ter contribuído para a lesão hepática. Outro aspecto relevante foi a ausência de evidências laboratoriais sugestivas de mielossupressão, complicação comumente associada ao fármaco na literatura (3). Apesar do uso prolongado da azatioprina, o paciente apresentou leucocitose acentuada associada a desvio à esquerda regenerativo, indicando resposta medular preservada frente ao processo inflamatório e/ou infeccioso. Esse achado demonstra a variabilidade individual na resposta ao tratamento imunossupressor. A presença de anemia microcítica associada aos episódios de hematêmese sugere a ocorrência de perdas sanguíneas crônicas, com possível deficiência de ferro como mecanismo subjacente. Dessa forma, a interpretação do quadro deve considerar sua natureza multifatorial, envolvendo a interação entre a doença de base, o tratamento imunossupressor prolongado, as alterações inflamatórias sistêmicas e a condição geriátrica do paciente. Em conjunto, os achados reforçam a importância do monitoramento clínico e laboratorial periódico em pacientes submetidos ao uso prolongado de azatioprina, permitindo a detecção precoce de possíveis efeitos adversos e a adoção de

estratégias terapêuticas individualizadas.

CONCLUSÃO

O presente relato destaca que, embora a azatioprina seja eficaz no controle de doenças imunomediadas a longo prazo, sua administração requer monitoramento clínico e laboratorial contínuo, independentemente da duração do tratamento. A exposição prolongada ao fármaco pode estar associada ao desenvolvimento de alterações hepatobiliares e outras complicações potencialmente relacionadas ao uso crônico de imunossupressores. Dessa forma, a avaliação periódica da função hepática torna-se fundamental para a detecção precoce de efeitos adversos, especialmente em pacientes geriátricos submetidos a terapias prolongadas.

REFERÊNCIAS

1. Pogorzelski ELDL. Impacto de fármacos imunossupressores de uso contínuo na recuperação pós-operatória em cães e gatos: revisão de literatura [Trabalho de Conclusão de Curso]. Porto Alegre: Universidade Federal do Rio Grande do Sul; 2023.

2. Wallack ST; Simpson KW; Jensen RK; Meyer DJ. Azathioprine-induced acute pancreatitis in a dog. Journal of the American Animal Hospital Association. 2003; 39(4): 365-368.

3. Rinkardt NE; Kruth SA. Azathioprine-induced bone marrow toxicity in four dogs. Canadian Veterinary Journal. 1996; 37(10): 612-613.

Suspeita de Hipersensibilidade Medicamentosa ao Alopurinol em Cão com Leishmaniose Visceral

Vitória Spiazzi – Acadêmica de Medicina Veterinária da Universidade Federal do Rio Grande do Sul (UFRGS);
Tissie dos Santos Nunes – Acadêmica de Medicina Veterinária da Universidade Federal do Rio Grande do Sul (UFRGS);
Mariana Limongi Flach – Acadêmica de Medicina Veterinária do Centro Universitário Ritter dos Reis (Uniritter);
Gabriela Nepomuceno Duarte – Acadêmica de Medicina Veterinária da Universidade Federal do Rio Grande do Sul (UFRGS);
Caroline de Moraes Pertille – Médica Veterinária Residente de Clínica Médica de Cães e Gatos do Hospital de Clínicas Veterinárias da UFRGS (HCV-UFRGS);
Daniel Guimarães Gerardi – Professor adjunto do curso de Medicina Veterinária da Universidade Federal do Rio Grande do Sul (UFRGS);

Resumo: Reações de hipersensibilidade são respostas exacerbadas do sistema imunológico frente a substâncias inofensivas ao organismo animal. A leishmaniose canina é uma doença de caráter zoonótico cujo tratamento envolve o uso de diferentes fármacos, entre eles o alopurinol. Na medicina humana, farmacodermias relacionadas à esse medicamento já são bem documentadas, relatos na medicina veterinária permanecem escassos. O presente trabalho descreve um caso de suspeita de reação de hipersensibilidade ao alopurinol em um cão sem raça definida, macho, de 10 meses, atendido com prurido intenso em região periocular, edema e alopecia, iniciados oito dias após o tratamento para leishmaniose com miltefosina, alopurinol e domperidona. Frente à suspeita, suspendeu-se uso do leishmaniostático e observou-se melhora clínica significante nas semanas seguintes. Embora a confirmação diagnóstica não tenha sido possível, a associação temporal entre o uso do alopurinol e os sinais clínicos sugere uma possível reação de hipersensibilidade ao fármaco.
Palavras-Chave: Farmacodermia; Leishmania; Reação Adversa; Alergia; Canino

Introdução: As reações de hipersensibilidade são definidas como respostas exacerbadas e inadequadas do sistema imunológico frente a substâncias que, em condições normais, seriam inofensivas ao organismo animal[1,2]. Associadas a diferentes tipos de alérgenos, como fármacos, vacinas, alimentos e plantas, essas reações podem desencadear processos inflamatórios e lesões teciduais nos pacientes acometidos[2].

O alopurinol é um fármaco inibidor da enzima xantina oxidase, que atua como leishmaniostático no tratamento da Leishmaniose Visceral Canina, por inibir a replicação do parasita[3]. Em humanos, as reações de hipersensibilidade ao alopurinol são raras, mas bem documentadas[4,5]. Entretanto, na medicina veterinária, não foram encontrados relatos semelhantes que permitam caracterizar a apresentação clínica dessas reações em cães. Devido à escassez de literatura associando o Alopurinol a reações de hipersensibilidade na Medicina Veterinária, o presente relato tem como objetivo descrever o caso clínico de um cão que possivelmente apresentou reação adversa ao fármaco após o início do tratamento para leishmaniose.

Descrição do Caso: Foi atendido no Hospital de Clínicas Veterinárias da UFRGS um cão, macho, sem raça definida, de 10 meses de idade, com histórico de prurido intenso em região facial, principalmente periocular, associado a edema e alopecia, iniciados após o tratamento para leishmaniose. Segundo o tutor, o diagnóstico havia sido realizado há 14 dias e, após oito dias de uso de miltefosina, alopurinol e domperidona, o paciente foi encaminhado para atendimento veterinário. Além das medicações descritas, o animal utilizava continuamente coleira inseticida/repelente.

Ao exame clínico, a face apresentava-se edemaciada, com pele avermelhada, quente ao toque, áreas alopécicas sobre o focinho e ao redor dos olhos, e aspecto espessado (Figura 1). A citologia por escarificação da face e orelha não revelou microrganismos nem células inflamatórias, evidenciando apenas células epiteliais descamativas com contornos irregulares e basofilia citoplasmática, compatíveis com hiperqueratose.

Figura 1 – Paciente no momento do primeiro atendimento, fazendo uso do alopurinol

Fonte: os autores (2026)

Devido ao início recente do tratamento, suspeitou-se de reação de hipersensibilidade medicamentosa. Considerando os relatos de hipersensibilidade ao alopurinol na medicina humana, optou-se pela suspensão do fármaco e monitoramento da resposta clínica. Concomitantemente, instituiu-se hidroxizina (2 mg/kg, TID), uma vez que o uso de corticosteroides foi contraindicado devido à infecção ativa pelo protozoário.

No retorno, 10 dias após a primeira avaliação, observou-se redução significativa do angioedema facial e discreta melhora do aspecto da pele. O tutor relatou evolução positiva do quadro clínico, com melhora do apetite. Foi reforçada a recomendação de manutenção

da suspensão do alopurinol e solicitada nova reavaliação em 15 dias. Na consulta subsequente, o paciente apresentou melhora acentuada do quadro clínico, com redução importante do prurido e regressão das alterações cutâneas.

A melhora do quadro clínico reacional fortaleceu a hipótese de hipersensibilidade ao alopurinol, que foi então suspenso, mantendo-se os demais fármacos para o tratamento da leishmaniose. Ao responsável do animal foi indicado o uso contínuo de coleiras repelentes, junto com o agendamento mensal de consultas para acompanhamento do caso.

Discussão: Até o presente momento, este é possivelmente o primeiro relato de reação de hipersensibilidade associada ao alopurinol em cães. A leishmaniose canina é uma zoonose de relevância internacional, cuja forma cutânea caracteriza-se pelo desenvolvimento de lesões ulcerativas e alopécicas não pruriginosas, principalmente nas regiões periocular e labial[6,7]. A forma visceral está relacionada à formação e deposição de imunocomplexos[7]. Contudo, sinais como prurido e angioedema facial não são descritos entre as manifestações típicas da doença.

Entende-se por reação de hipersensibilidade medicamentosa, ou farmacodermia, uma resposta imune exacerbada à presença de determinado fármaco ou de seus metabólitos, resultando no desenvolvimento de sinais clínicas cutâneas e/ou sistêmicas de intensidade variável, ou seja, uma reação adversa imunologicamente mediada[8]. Uma reação de hipersensibilidade medicamentosa do tipo 1 pode levar à angioedema, urticária ou anafilaxia[8]. No presente caso, observou-se que após a introdução das medicações o paciente começou com pruridos e angioedema.

A cronologia entre o início dos sinais clínicos e a introdução do tratamento, associada à melhora após a suspensão do fármaco, fortalece a hipótese de farmacodermia. Os achados citológicos, embora inespecíficos, podem corroborar essa suspeita, visto que a hiperqueratose pode estar relacionada à cronificação de processos inflamatórios alérgicos[9]. Contudo, é mais provável que o espessamento da camada córnea esteja associado à própria leishmaniose, por já haver associação prévia[10].

Entretanto, a confirmação diagnóstica de uma farmacodermia exige uma resposta positiva frente a realização do teste de dechallenge–rechallenge[8]. No presente caso, o rechallenge não foi realizado devido ao risco de agravamento da resposta imunológica frente à reexposição, impossibilitando a confirmação da associação com o alopurinol[8]. Dessa forma, destaca-se a importância da investigação de reações de hipersensibilidade medicamentosa em cães com sinais clínicos incompatíveis com a doença de base.

Conclusão: A relação temporal entre a administração do alopurinol e o desenvolvimento dos sinais clínicos sugere reação de hipersensibilidade medicamentosa. A ausência de

relatos semelhantes na literatura veterinária limita a confirmação diagnóstica e reforça a necessidade de novos estudos sobre reações adversas ao fármaco. Ademais, a divulgação do caso contribui para o reconhecimento precoce de quadros semelhantes.

Referências:

1.Lejeune S et al. Immunologic Mechanisms of Allergic Disorders. In: Paul's Fundamental Immunology. 8. ed. Philadelphia: Wolters Kluwer; 2022.

2. Tizard IR. Hipersensibilidade Mediada por Mastócitos e Eosinófilos. In: Imunologia Veterinária. 11. ed. Rio de Janeiro: Guanabara Koogan; 2025. p. 322–333.

3. Kaempfle M; Hartmann K; Bergmann M. Treatment of Leishmania infantum Infections in Dogs. Microorganisms, v. 13, n. 5, p. 1018, 29 abr. 2025. Disponível em: https://doi.org/10.3390/microorganisms13051018. Acesso em: 22 maio 2026.

4. Mandell BF. Allopurinol hypersensitivity is rare, bad, and partially avoidable, but allopurinol can still be used effectively. Cleveland Clinic Journal of Medicine, v. 92, n. 6, p. 326–328, 1 jun. 2025. Disponível em: https://www.ccjm.org/content/92/6/326. Acesso em: 25 maio 2026.

5. Yaseen W; Auguste BL; Zipursky JS. Allopurinol hypersensitivity syndrome. Canadian Medical Association Journal, v. 195, n. 13, p. E483–E483, 2 abr. 2023. Disponível em: https://doi.org/10.1503/cmaj.221575. Acesso em: 25 maio 2026.

6. Montaner-Angoiti E; Llobat L. Is leishmaniasis the new emerging zoonosis in the world? Veterinary Research Communications, v. 47, n. 4, p. 1777–1799, 1 dez. 2023. Disponível em:https://pubmed.ncbi.nlm.nih.gov/37438495/#:~:text=Leishmaniasis%20is%20transmitted%20to%20humans. Acesso em: 22 maio 2026.

7. Saridomichelakis MN et al. World Association for Veterinary Dermatology Consensus Statement for Diagnosis, and Evidence-Based Clinical Practice Guidelines for Treatment and Prevention of Canine Leishmaniosis. Veterinary Dermatology, v. 36, n. 6, 31 jul. 2025. Disponível em: https://pmc.ncbi.nlm.nih.gov/articles/PMC12590123/. Acesso em: 22 maio 2026.

8. Voie KL; Campbell KL; Lavergne SN. Drug Hypersensitivity Reactions Targeting the Skin in Dogs and Cats. Journal of Veterinary Internal Medicine, v. 26, n. 4, p. 863–874, 21 abr. 2012. Disponível em: https://doi.org/10.1111/j.1939-1676.2012.00927.x. Acesso em: 23 maio 2026.

9. Bradley CW; Mauldin EA; Morris DO. A review of cutaneous hypersensitivity reactions in dogs: A diagnostician's guide to allergy. Veterinary Pathology, v. 60, n. 6, p. 783–795, 29 jul. 2023. Disponível em: https://doi.org/10.1177/03009858231189298. Acesso em: 23 maio 2026.

13. Koutinas AF; Koutinas CK. Pathologic Mechanisms Underlying the Clinical Findings in Canine Leishmaniosis due to Leishmania infantum/chagasi. Veterinary Pathology, v. 51, n. 2, p. 527–538, 7 fev. 2014. Disponível em: https://doi.org/10.1177/0300985814521248. Acesso em: 23 maio 2026.

Suspeita de Leucemia em *Gallus gallus domesticus* (Linnaeus, 1758): Relato de Caso

Thais de Oliveira Moura[1], Fabiana Baggio[2], Raul Soares Alarcon[3], Jacqueline Schrotke Del Vecchio[1], Rafaella Martini[4], Rogério Ribas Lange[5]

[1] Médica Veterinária. Residente do Programa de Residência em Área Profissional da Saúde em Medicina Veterinária da Universidade Federal do Paraná (UFPR), com área de concentração em Medicina Zoológica, Curitiba, PR, Brasil.

[2]Médica Veterinária Esp. Mestranda do Programa de Pós-Graduação em Ciências Veterinárias (PPGCV), Universidade Federal do Paraná (UFPR), Curitiba, PR, Brasil.

[3]Médico Veterinário. Residente do Programa de Residência em Área Profissional da Saúde em Medicina Veterinária da Universidade Federal do Paraná (UFPR), com área de concentração em Patologia Clínica, Curitiba, PR, Brasil.

[4] Médica Veterinária. MSc., e Doutoranda do Programa de Pós-Graduação em Fisiologia (PPGFisio), Universidade Federal do Paraná (UFPR), Curitiba, PR, Brasil.

[5] Médico Veterinário. MSc., Dr. e Professor Associado do Departamento de Medicina Veterinária da Universidade Federal do Paraná (UFPR), Curitiba, PR, Brasil.

Resumo: O diagnóstico definitivo de neoplasias em aves é um desafio, como observado no caso clínico de uma galinha (*Gallus gallus domesticus*) atendida pelo Laboratório de Medicina Zoológica do Hospital Veterinário (HV) da Universidade Federal do Paraná (UFPR) em Curitiba. Com sinais clínicos inespecíficos, a paciente precisou ser internada após 10 dias do primeiro atendimento e foi identificada leucocitose (180.000/mm3) e linfocitose (151.200/mm3). Devido a linfoproliferação e diversos linfócitos anormais com diferentes tamanhos e com morfologia nuclear anômala, suspeitou-se de leucemia. Entretanto, a paciente morreu antes que exames complementares fossem realizados para confirmar a neoplasia. De todo modo, a literatura corrobora com o diagnóstico presuntivo de leucemia linfoide, podendo suspeitar também da leucemia viral aviária. Esse resumo tem como objetivo descrever e discutir esse caso clínico em questão.

Palavras-chave: neoplasia; hematologia aviária; medicina aviária; galliformes

Introdução

Galinhas (*Gallus gallus domesticus*) são aves da ordem Galliformes, distribuídas por todos os continentes, possuem diferentes tamanhos e só conseguem efetuar pequenos voos [1,2].

Segundo a Instrução Normativa nº 05 de 2025 do Instituto Água e Terra (Órgão Ambiental do estado do Paraná), que discorre sobre as normas de criação comercial de

fauna silvestre e/ou nativa, define no anexo I que a galinha é doméstica, não sendo necessário licenciamento ambiental e são isentas de autorização de uso e manejo no âmbito estadual [3].

O número de Galliformes mantidos como animais de estimação não convencionais têm crescido ao longo dos anos, consequentemente aumentou também o atendimento destes animais na rotina clínica e hospitalar [4].

Esse resumo tem como objetivo descrever e discutir um caso clínico de uma galinha com suspeita de leucemia atendida pelo Laboratório de Medicina Zoológica do Hospital Veterinário (HV) da Universidade Federal do Paraná (UFPR) em Curitiba.

Descrição do Caso

Uma galinha-doméstica (*G. gallus domesticus*), adulta, fêmea, 1,350 kg, foi atendida no HV da UFPR em Curitiba. Durante a anamnese foi relatado pelo responsável que a ave era utilizada para postura e que a notou prostrada e com anorexia havia um dia. A paciente vivia com outras galinhas em um ambiente externo, com substrato de terra e com abrigo. A alimentação era composta por ração própria para a espécie e vegetais diversos.

No exame físico foi notado o comportamento alerta e reativo ao manejo, mucosas oral, cloacal e ocular hipocoradas, escore de condição corporal indicando caquexia (1,5/5), desidratação de grau moderado, descamação de pele e áreas crostosas em membros pélvicos e demais sistemas sem alterações.

Neste primeiro momento foram solicitados exames complementares como hemograma (entretanto a amostra coagulou e não foi possível analisar), bioquímicos e coproparasitológico (presença de ovos de *Capillaria* spp. e oocistos *Eimeriidae*). Indicado tratamento domiciliar contra a parasitose.

Após 10 dias o responsável retornou ao hospital com a paciente e relatou piora no quadro clínico. Constatado durante o exame físico que a galinha estava apática e pouco reativa, com as mucosas hipocoradas e desidratação moderada. Portanto, foi recomendada a internação da paciente para melhor acompanhamento do caso.

Exame de hemograma foi repetido após admissão na internação e foi observada leucocitose (180.000/mm3) e linfocitose (151.200/mm3). Ademais, na avaliação direta da lâmina sanguínea, foram visualizados diversos linfócitos anormais com diferentes tamanhos e com morfologia nuclear anômala (Figura 1). Devido a esses achados foi

realizado o diagnóstico presuntivo de leucemia. Todavia, o animal morreu e não foi possível realizar outros exames complementares para diagnóstico definitivo.

Figura 1 — lâmina sanguínea da paciente com diversos linfócitos anormais com diferentes tamanhos e com morfologia nuclear anômala.

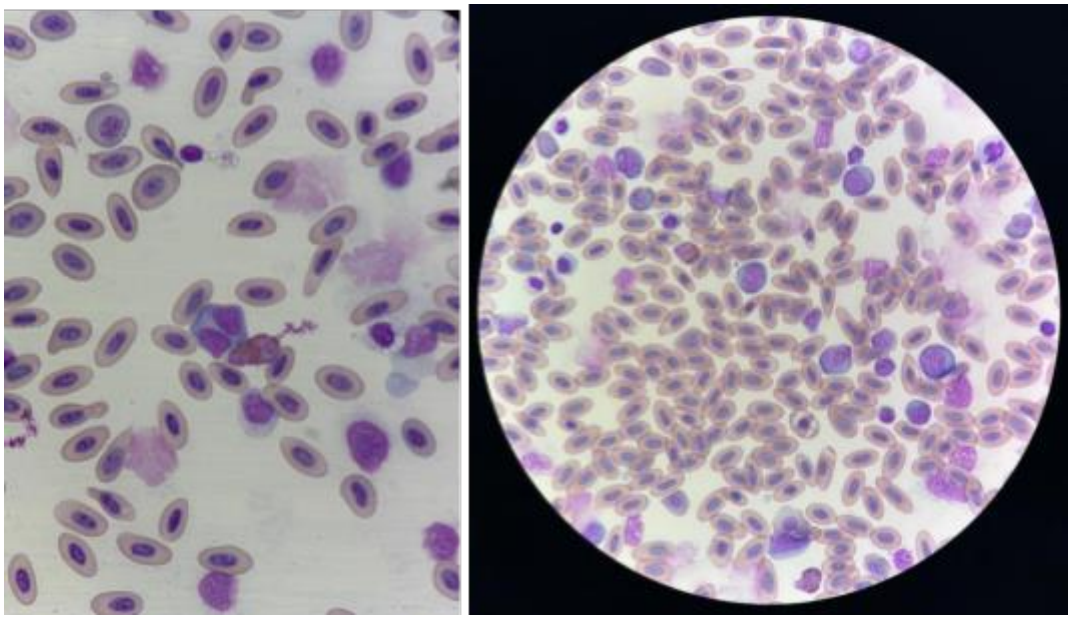

Fonte: Raul Soares Alarcon

Discussão

O manejo clínico de aves é complexo, esses animais costumam ocultar sinais clínicos, dificultando o diagnóstico precoce. Além disso, o entendimento de neoplasias em aves ainda carece de dados mais robustos na literatura científica [5].

Existe um retrovírus associado a neoplasias que se chama Leucemia Viral Aviária, considerado um diagnóstico comum em galinhas domésticas, leva a imunossupressão e, por consequência, outras enfermidades oportunistas podem surgir [6]. Contendo 11 subgrupos, essa doença pode causar sinais clínicos inespecíficos nas aves acometidas, como fraqueza, anorexia, diarreia e desidratação. Resultando em queda na produção de ovos e imunossupressão, pode levar o animal à morte rapidamente [7]. Embora não tenha sido possível confirmar que a paciente em questão apresentava a Leucemia Viral Aviária, devido a ausência de exames complementares específicos, a suspeita clínica deve ser mantida em alerta.

Em pacientes com suspeitas de câncer é necessário realizar exames complementares para auxiliar no diagnóstico e definir a melhor conduta terapêutica. O

hemograma é importante para analisar a morfologia das hemácias e leucócitos, já o bioquímico para verificar se as funções renais e hepáticas estão comprometidas.

Exames de imagem, como a radiografia e ultrassonografia podem auxiliar na visualização direta do tumor neoplásico, entretanto são menos sensíveis. Tomografia computadorizada e ressonância magnética são mais sensíveis para diagnóstico definitivo de tumores neoplásicos [5].

Outro diagnóstico diferencial é a leucemia linfoide, um tipo de câncer que atinge o sangue e a medula óssea. Aves comprometidas apresentam sinais inespecíficos como apatia e fraqueza, sendo necessários exames complementares para maior investigação. No hemograma seria possível identificar uma importante linfocitose, já a imunohistoquímica pode determinar o tipo de célula predominante e a origem — célula T ou célula B. O tratamento é complicado e o prognóstico reservado [8].

Como a galinha em questão atendida no HV da UFPR morreu antes que fossem feitos novos exames, não foi possível concluir qual a enfermidade linfática e hematopoética envolvida. Entretanto, conforme analisado pela literatura científica, é possível suspeitar que o diagnóstico presuntivo era de leucemia, especificamente da leucemia linfoide, devido aos achados hematológicos.

Conclusão

Neoplasias em aves representam um importante desafio devido aos sinais clínicos inespecíficos e a carência de dados científicos. No presente resumo foi identificado que os achados hematológicos da galinha atendida corroboram com a suspeita de leucemia, possivelmente a leucemia linfoide. Todavia, devido a morte da paciente, não foram realizados outros exames complementares para confirmação definitiva da doença. Com base nisso, é de extrema importância uma investigação completa com mais exames para concluir o diagnóstico e definir a terapêutica.

Referências

1. Bejcek V, Stastny K. Enciclopédia das aves: as várias espécies e seus habitats. Lisboa: Livros & Livros; 2002.
2. Crespo R; França MS; Fenton H et al. Galliformes and Columbiformes. In: Terio KA; McAloose D; St. Leger J, editors. Pathology of wildlife and zoo animals. London: Academic Press; 2018. doi: 10.1016/B978-0-12-805306-5.00031-6.

3. Paraná. Instituto Água e Terra. Instrução Normativa n.º 05, de 22 de abril de 2025: Estabelece critérios, procedimentos, trâmites administrativos e premissas para o Licenciamento Ambiental de Criadouros Comerciais e Estabelecimentos Comerciais de fauna silvestre nativa e/ou exótica. Curitiba: Diário Oficial do Estado do Paraná; 2025 [acesso em: 25 mai 2026]. Disponível em: https://www.iat.pr.gov.br/Pagina/Gestao-da-Fauna-Silvestre

4. Speer B. Pet waterfowl medicine and surgery. In: Proceedings of the North American Veterinary Conference. Orlando: NAVC; 2006. p. 1585–1588. Disponível em: https://www.cabidigitallibrary.org/doi/pdf/10.5555/20063121814

5. Zehnder A; Graham J; Reavill DR et al. Neoplastic diseases in avian species. In: Doneley B; Lightfoot T; Forbes N et al., editors. Current therapy in avian medicine and surgery. St. Louis: Elsevier; 2016. Chapter 3.

6. Chen G; Li H, Wang Q et al. Identification of key genes fluctuated induced by avian leukemia virus (ALV-J) infection in chicken cells. In Vitro Cell Dev Biol Anim. 2018;54(1):41–51. doi: 10.1007/s11626-017-0198-2.

7. Fandiño S; Gomez-Lucia E; Benítez L, et al. Avian leukosis: will we be able to get rid of it? Animals (Basel). 2023;13(14):2358. doi: 10.3390/ani13142358.

8. Doneley B. Disorders of the lymphatic and haematopoietic systems. In: Doneley B. Avian medicine and surgery in practice. 2nd ed. Boca Raton: CRC Press; 2016.

Suspeita de síndrome dígito-pulmonar felina em paciente geriátrico: relato de caso

Maria Eduarda Maschio Vella - Graduanda do Curso de Medicina Veterinária em Universidade Positivo (UP).
Renata Veiga Pellegrini Tenório de Albuquerque - M.V. Msc. Professora do Departamento de Anatomia, Patologia e Clínica Veterinária da Escola de Medicina Veterinária e Zootecnia da Universidade Federal da Bahia (UFBA). Atuação em Clínica Geral e Nefrologia de Cães e Gatos.
Carla Beatriz Soares - Graduanda do Curso de Medicina Veterinária em Universidade Federal do Paraná (UFPR).
Carolina Lemos Vieira Lima - Médica Veterinária pela Universidade Federal da Bahia (UFBA), Radiologista Veterinária formada pelo IVI/SP.
Camila Pondé Rabinovitz - Médica Veterinária com atuação em Pneumologia de cães e gatos.

RESUMO

A síndrome dígito-pulmonar felina consiste em uma manifestação metastática incomum associada a carcinomas pulmonares primários, caracterizada pela disseminação neoplásica para falanges distais e tecidos adjacentes. Representa importante diagnóstico diferencial em felinos idosos com claudicação, aumento de volume digital ou lesões podais de difícil resolução, sem associação obrigatória com sinais respiratórios. O presente trabalho tem como objetivo relatar um caso com suspeita de síndrome dígito-pulmonar felina.

Palavras-chave: Carcinoma pulmonar; Metástase digital; Claudicação; Felinos; Osteólise;

INTRODUÇÃO

A síndrome dígito-pulmonar felina corresponde a uma síndrome paraneoplásica metastática associada principalmente aos carcinomas pulmonares primários, caracterizada pela disseminação hematógena de células neoplásicas para falanges distais, leitos ungueais e tecidos periarticulares (1). Apesar de rara, é considerada uma apresentação clássica do carcinoma broncogênico felino e possui relevância clínica, já que muitos felinos acometidos não apresentam sinais respiratórios evidentes no momento do diagnóstico (2). Alguns pacientes podem apresentar tosse, mas a predominância de sinais sistêmicos inespecíficos, como emagrecimento, hiporexia,

letargia e alterações laboratoriais discretas, pode retardar a suspeita diagnóstica e direcionar inicialmente a investigação para outras enfermidades (3,4). Nesse contexto, a avaliação radiográfica dos dígitos associada à triagem torácica desempenha papel fundamental para o reconhecimento precoce da síndrome (1).

Objetivou-se descrever um caso de suspeita de síndrome dígito-pulmonar felina inicialmente investigado por perda de peso e alterações laboratoriais compatíveis com doença renal inicial, ressaltando os desafios diagnósticos e a importância da avaliação radiográfica sistêmica.

RELATO DO CASO

Foi atendido um felino geriátrico, com histórico de perda progressiva de peso corporal, hiporexia intermitente, poliúria e polidipsia. Os exames laboratoriais iniciais evidenciaram azotemia leve, motivando investigação para doença renal crônica. Durante o acompanhamento, observou-se a possibilidade de uma azotemia pré-renal, já que o paciente apresentou estabilização da creatinina e SDMA dentro dos limites de referência, ausência de proteinúria e hipertensão. Em função de alterações renais em exame ultrassonográfico, o paciente foi estadiado em IRIS I, condição que não justificava a perda de apetite. Pelo achado de inflamação intestinal associada, sugeriu-se controle emético e corticoterapia, o que favoreceu melhora do apetite enquanto em uso da terapia. Paciente passou a apresentar claudicação em membro pélvico esquerdo associada ao desenvolvimento progressivo de aumento de volume em dígitos, evoluindo com supuração local e alteração de propriocepção de membro torácico ipsilateral. Diante do histórico apresentado, suspeitou-se de síndrome dígito-pulmonar felina, sendo indicada a realização de radiografia de tórax e do membro afetado.

RESULTADOS E DISCUSSÃO

O exame radiográfico dos dígitos evidenciou aumento das dimensões de tecidos moles junto às falanges do 4° dígito; lesão óssea mista (proliferação periostal e aparente osteólise) adjacente às falanges média e distal de 4°. Em seguida, realizou-se

avaliação torácica, na qual foi identificada opacificação de padrão radiográfico intersticial estruturado em campos pulmonares, com evidência de imagem nodular de limites parcialmente definidos, em topografia de lobo pulmonar caudal direito, aspecto compatível com provável formação neoplásica pulmonar. A associação entre lesões osteolíticas digitais e alterações pulmonares sustentou forte suspeita de síndrome dígito-pulmonar felina.

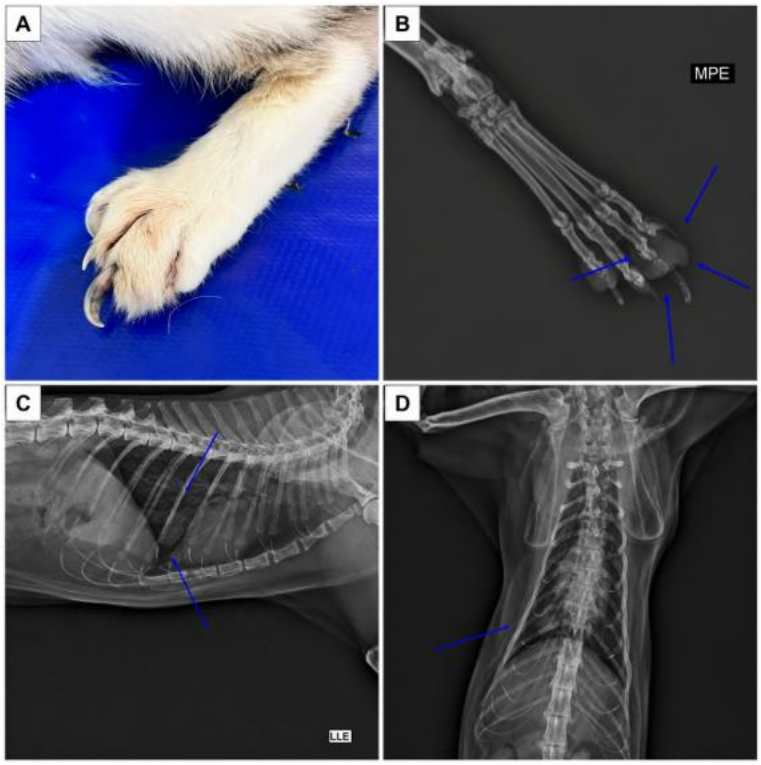

Figura 1. Achados radiográficos em felino com suspeita de síndrome dígito-pulmonar. A: aumento de volume em região digital do membro pélvico esquerdo. B: radiografia do membro pélvico esquerdo evidenciando aumento de tecidos moles e lesão óssea mista no 4º dígito. C-D: projeções laterolateral esquerda e ventrodorsal do tórax.

A síndrome é caracterizada por metástases em locais atípicos, notadamente nas falanges distais dos membros, sendo os dígitos que suportam peso os mais frequentemente afetados (1) . Estudos demonstram que as manifestações locomotoras podem preceder os sinais respiratórios em parcela significativa dos pacientes, dificultando o diagnóstico precoce, sendo claudicação, edema digital, dor e lesões ulcerativas ou supurativas as apresentações clínicas mais frequentes (5). As lesões

metastáticas também podem ocorrer em outros locais, incluindo pele, olhos, músculo esquelético, ossos e múltiplos órgãos torácicos e abdominais (6). Trata-se de condição de prognóstico reservado a grave, por representar manifestação metastática de neoplasia pulmonar primária, frequentemente associada a curta sobrevida após o início das lesões digitais. A progressão rápida, com metástases para múltiplos dígitos, músculos e outros órgãos, é característica da síndrome (1).

CONCLUSÃO

Conclui-se que a síndrome dígito-pulmonar deve ser considerada como diagnóstico diferencial em felinos idosos com perda de peso e anorexia inexplicada, claudicação persistente ou lesões digitais progressivas, mesmo na ausência de sinais respiratórios evidentes. A realização precoce de exames de imagem torácicos pode contribuir para o diagnóstico mais rápido e adequada conduta terapêutica paliativa.

REFERÊNCIAS

1. Goldfinch N; Argyle DJ. Feline lung-digit syndrome: unusual metastatic patterns of primary lung tumours in cats. Journal of Feline Medicine and Surgery. 2012;14(3):202-208. doi: 10.1177/1098612X12439267.
2. D'Costa S; Yoon BI; Kim DY; Motsinger-Reif AA; Williams M; Kim Y. Morphologic and molecular analysis of 39 spontaneous feline pulmonary carcinomas. Veterinary Pathology. 2012;49(6):971-978. doi: 10.1177/0300985811419529.
3. Treggiari E; Pellin MA; Valenti P; Curran KM; Borrego JF; Romanelli G; Mason SL; Taylor A. Tolerability and outcome of palliative treatment for metastatic pulmonary carcinoma in cats. The Journal of Small Animal Practice. 2021;62(11):992-1000. doi: 10.1111/jsap.13421.
4. Aarsvold S; Reetz JA; Reichle JK; Jones ID; Lamb CR; Evola MG; Keyerleber MA; Marolf AJ. Computed tomographic findings in 57 cats with primary pulmonary neoplasia. Veterinary Radiology & Ultrasound. 2015;56(3):272-277. doi: 10.1111/vru.12240.

5. Iqbal MM; Snead E; Cotter B; Philibert H; Sato-Takada K; Ricard M. Feline lung-digit syndrome: a differential diagnosis for shifting, waxing and waning lameness in a cat. The Canadian Veterinary Journal. 2024;65(7):655-660.
6. Massimini M; Crisi PE; Borzacchiello G; Altamura G; Della Salda L; Rinaldi V; De Bonis A; Romanucci M. Unusual tongue metastasis from lung adenocarcinoma in a cat with feline lung-digit syndrome. Journal of Comparative Pathology. 2023;207:83-86. doi: 10.1016/j.jcpa.2023.10.007.

Taquicardia Ventricular Paroxística após Implante de Marcapasso VVI em Cão

Tatiana Champion – Prof.ª Dr.ª da Universidade Federal da Fronteira Sul. Pós-doutoranda no Programa de Pós-graduação em Ciências Veterinárias da Universidade Federal do Paraná – Curitiba, PR.

Mariangela Endrighi – MV. MSc. Doutoranda no Programa de Pós-graduação em Ciências Veterinárias da Universidade Federal do Paraná – Curitiba, PR.

Thaynan Piontkovsky – MV. Esp. Mestrando no Programa de Pós-graduação em Ciências Veterinárias da Universidade Federal do Paraná – Curitiba, PR.

Adriana Lopes de Freitas – MV. Esp. Mestranda no Programa de Pós-graduação em Ciências Veterinárias da Universidade Federal do Paraná – Curitiba, PR

Stephany Yukari Muraoka– MV. Pós-graduanda em Anestesiologia Veterinária no Programa de Residência em Área Profissional da Saúde em Medicina Veterinária da Universidade Federal do Paraná – Curitiba, PR.

Marlos Gonçalves Sousa - Prof. Dr. do Curso de Medicina Veterinária e Programa de Pós-graduação em Ciências Veterinárias da Universidade Federal do Paraná – Curitiba, PR.

Resumo

Complicações arrítmicas após implante de marcapasso são incomuns em cães. Relata-se o caso de uma cadela sem raça definida, sete anos, 6,8 kg, previamente diagnosticada com bloqueio atrioventricular de terceiro grau, para a qual foi indicado o implante de marcapasso transvenoso permanente. Foi realizado implante de marcapasso VVI em ventrículo direito sob orientação fluoroscópica. A paciente permaneceu internada em unidade de terapia intensiva sob monitorização contínua após o procedimento. Vinte e quatro horas após o implante, apresentou episódios de taquicardia ventricular paroxística, bem como extrassístoles ventriculares isoladas e em bigeminismo. A análise da variabilidade da frequência cardíaca revelou SDNN de 152,44 ms e RMSSD de 160,63 ms, associados à maior dispersão dos intervalos RR no histograma e no gráfico de Poincaré, compatíveis com instabilidade do ritmo ventricular. Apesar das alterações eletrocardiográficas, a paciente permaneceu clinicamente estável, sem sinais de baixo débito cardíaco ou repercussão hemodinâmica, mantendo creatinina e lactato séricos dentro da normalidade. Optou-se por manejo conservador, sem utilização de terapia antiarrítmica. Após 48 horas observou-se ritmo ventricular estimulado estável, frequência cardíaca média de 79 bpm, ausência de arritmias ao eletrocardiograma, SDNN de 1,29 ms, RMSSD de 2,43 ms e gráfico de Poincaré puntiforme, com mínima dispersão dos intervalos RR, compatível com predomínio do ritmo ventricular estimulado regular. A ocorrência da arritmia nas primeiras 24 horas após o implante, associada à resolução espontânea sem antiarrítmicos, sugere irritabilidade ventricular transitória secundária à interação mecânica inicial entre o eletrodo endocárdico e o miocárdio ventricular. O eletrodo implantado possuía liberação local de corticosteroide, potencialmente associada à limitação da resposta inflamatória aguda local. O caso demonstra que arritmias ventriculares após implante de marcapasso podem apresentar caráter transitório e benigno em pacientes clinicamente estáveis, ressaltando a importância da monitorização eletrocardiográfica pós-operatória.

Palavras-chave: bloqueio atrioventricular; eletrodo endocárdico; estimulação cardíaca artificial; irritabilidade ventricular; taquicardia ventricular.

Introdução

A implantação de marcapasso permanente é o tratamento de escolha para cães com bradiarritmias sintomáticas. Apesar de considerada uma técnica segura, são descritas complicações em alguns pacientes (1,2,3,4). Arritmias ventriculares relacionadas ao implante são raramente descritas na medicina veterinária. O presente relato descreve um caso de taquicardia ventricular paroxística transitória nas primeiras 24 horas após a implantação transvenosa de marcapasso em uma cadela com bloqueio atrioventricular de terceiro grau, discutindo seus possíveis mecanismos e evolução clínica favorável.

Descrição do Caso

Foi atendida uma cadela sem raça definida, sete anos, 6,8 kg, previamente diagnosticada com bloqueio atrioventricular de terceiro grau associado ao ritmo idioventricular com frequência cardíaca de 63 bpm, sendo indicada a implantação de marcapasso transvenoso permanente. Foi realizado implante de marcapasso VVI, com fixação no ventrículo direito, sem intercorrências. Após preparo asséptico da região, realizou-se acesso venoso jugular para introdução do eletrodo endocárdico transvenoso, sob anestesia geral. O eletrodo ventricular foi avançado até o ventrículo direito sob orientação fluoroscópica, sendo sua extremidade posicionada em região apical do ventrículo direito, seguida da avaliação dos parâmetros elétricos intraoperatórios. Após confirmação de adequada captura ventricular, sensibilidade e impedância do sistema, o eletrodo foi conectado ao gerador de pulso definitivo (Biotronik Evity 6 SR-T®, modo VVI), implantado em loja subcutânea. Ao término do procedimento, os parâmetros do dispositivo mostravam-se adequados, incluindo limiar de estimulação de 0,4 V, impedância do eletrodo de 663 Ω e frequência de 80 bpm.

Após o procedimento, a paciente permaneceu internada em unidade de terapia intensiva. Vinte e quatro horas após o implante, a paciente demonstrou ao eletrocardiograma convencional episódios de extrassístoles ventriculares isoladas, em bigeminismo e episódios de taquicardia ventricular paroxística associados ao ritmo de marcapasso VVI. A maior frequência durante a taquicardia ventricular paroxística foi de 187 bpm e frequência cardíaca média de 129 bpm. A análise da variabilidade da frequência cardíaca durante os episódios arrítmicos demonstrou SDNN de 152,44 ms e RMSSD de 160,63 ms, além de

dispersão dos intervalos RR observados no histograma e no gráfico de Poincaré, compatíveis com maior instabilidade do ritmo ventricular durante os episódios arrítmicos.

Apesar da alteração eletrocardiográfica, a paciente permaneceu clinicamente estável, sem manifestações de baixo débito cardíaco, síncope ou sinais de instabilidade hemodinâmica. Os exames laboratoriais demonstraram creatinina sérica (1,1 mg/dL) e lactato sérico (2,3 mmol/L) dentro da normalidade. Considerou-se como principal hipótese diagnóstica a irritabilidade ventricular transitória secundária à injúria mecânica local provocada pelo eletrodo endocárdico recém-implantado. Optou-se por manejo conservador e monitorização eletrocardiográfica contínua, sem utilização de terapia antiarrítmica específica. Destacou-se também que o eletrodo implantado possuía liberação local de corticosteroide, potencialmente associada à redução da resposta inflamatória local.

Após 48 horas do implante observou-se resolução espontânea da arritmia, com manutenção de ritmo ventricular estimulado estável ao eletrocardiograma, frequência cardíaca média de 79 bpm, SDNN de 1,29 ms, RMSSD de 2,43 ms e gráfico de Poincaré puntiforme, com mínima dispersão dos intervalos RR, compatível com predomínio do ritmo ventricular estimulado regular e a paciente recebeu alta hospitalar.

Discussão

A implantação transvenosa de marcapasso é o tratamento de escolha para cães com bradiarritmias sintomáticas, proporcionando melhora clínica significativa e aumento da sobrevida (1,2,3,4). Apesar da elevada eficácia, são descritas complicações como deslocamento do eletrodo, falha do gerador, infecção do sistema, alterações de sensoriamento e captura, perfuração ventricular e arritmias graves (1,2,3,4).

No presente caso, observou-se taquicardia ventricular paroxística nas primeiras 24 horas após o implante do marcapasso, com resolução espontânea em até 48 horas. As arritmias ventriculares relacionadas ao procedimento descritas em cães são: taquicardia ventricular (3), fibrilação ventricular (4). Em uma série recente de implantes epicárdicos, foram relatados episódios autolimitados de taquicardia ventricular paroxística, complexos ventriculares prematuros, ritmo idioventricular acelerado e fibrilação ventricular associadas ao procedimento (5). Adicionalmente, a manipulação intracardíaca e a irritação mecânica do endocárdio podem desencadear ectopia ventricular transitória durante procedimentos intracardíacos (6).

A paciente permaneceu sob monitorização intensiva durante todo o período pós-operatório, sem evidências de instabilidade hemodinâmica, recorrência de síncope ou perda de captura

ventricular. Os parâmetros elétricos obtidos ao término do implante demonstraram adequado funcionamento do sistema de estimulação cardíaca, reduzindo a probabilidade de falha do dispositivo como fator desencadeante da arritmia.

A análise da variabilidade da frequência cardíaca complementou a avaliação eletrocardiográfica da evolução do caso. O gráfico de Poincaré permite rápida identificação de alterações no comportamento dos intervalos RR (7). No presente caso, observou-se maior dispersão dos intervalos RR e dos pontos do gráfico de Poincaré durante os episódios de taquicardia ventricular. Após a resolução espontânea da arritmia, ocorreu redução dessa dispersão e estabelecimento de padrão mais compacto e centralizado, compatível com o predomínio de um ritmo ventricular estimulado regular em modo VVI. Dessa forma, a análise visual do gráfico complementou os achados obtidos pelos índices convencionais de VFC.

Considerando a proximidade temporal entre o procedimento e o surgimento da arritmia, associada à resolução espontânea nas 48 horas subsequentes, à ausência de repercussão hemodinâmica e à inexistência de evidências de disfunção do sistema de estimulação cardíaca, a hipótese mais provável é de irritabilidade ventricular transitória relacionada ao posicionamento endocárdico do eletrodo (3,5,6).

Conclusão

A taquicardia ventricular paroxística pode ocorrer como complicação precoce após a implantação de marcapasso em cães e a resolução espontânea da arritmia, associada à estabilidade clínica e ao adequado funcionamento do dispositivo, sugere irritabilidade ventricular transitória relacionada ao procedimento. A análise da variabilidade da frequência cardíaca e do gráfico de Poincaré permitiu documentar a transição entre um ritmo ventricular instável e um padrão de estimulação ventricular regular. O relato reforça a importância da monitorização eletrocardiográfica intensiva no período pós-operatório imediato e demonstra que, em pacientes clinicamente estáveis, o manejo conservador pode representar uma abordagem apropriada.

Referências

1. JOHNSON, M. S.; MARTIN, M. W. S.; HENLEY, W. Results of pacemaker implantation in 104 dogs. **Journal of Small Animal Practice**, v. 48, n. 1, p. 4-11, 2007.

2. NOSZCZYK-NOWAK, A. et al. Retrospective analysis of indications and complications related to implantation of permanent pacemaker: 25 years of experience in 31 dogs. **Journal of Veterinary Research**, v. 63, n. 1, p. 133-140, 2019.

3. Oyama, M. A.; Sisson, D. D.; Lehmkuhl, L. B. Practices and outcome of artificial cardiac pacing in 154 dogs. **Journal of Veterinary Internal Medicine**, v. 15, n. 3, p. 229-239, 2001.

4. Wess, G. et al. Applications, complications, and outcomes of transvenous pacemaker implantation in 105 dogs (1997–2002). **Journal of Veterinary Internal Medicine**, v. 20, n. 4, p. 877-884, 2006.

5. Rossanese, M. et al. Epicardial pacemaker placement is associated with low complication rate and improved quality of life in dogs. **Journal of the American Veterinary Medical Association**, v. 262, n. 10, p. 1-10, 2024.

6. Santilli R.A., Moïse N.S., Pariaut R., Perego M. Electrocardiography of the dog and cat.: Diagnosis of arrhythmias. 2nd ed. Milan: Edra; 2018.

7. Blake, R. R. et al. Poincaré plots as a measure of heart rate variability in healthy dogs. **Journal of Veterinary Cardiology**, v. 20, n. 1, p. 20-32, 2018.

Taquicardia Ventricular Sustentada Transoperatória em Felino Submetido à Ovariohisterectomia Eletiva: Relato de Caso

Matheus Felipe Souza Franco* - Mestrando(a) do PPG em Saúde, Bem-estar e Produção Animal Sustentável na Fronteira Sul - UFFS, campus Realeza.
Daniele Camila Hiert - Graduanda em Medicina Veterinária - UFFS, campus Realeza.
Emilly da Silva da Fonseca - Graduanda em Medicina Veterinária - UFFS, campus Realeza.
Pamela Regina Pimenta Busato - Mestrando(a) do PPG em Saúde, Bem-estar e Produção Animal Sustentável na Fronteira Sul - UFFS, campus Realeza.
Gentil Ferreira Gonçalves - Prof. Dr. do Curso de Medicina Veterinária - UFFS, campus Realeza.
matheus.franco@estudante.uffs.edu.br

Resumo: Episódios de taquicardia ventricular sustentada (TVS) são eventos incomuns na rotina felina, mas representam uma emergência cardiovascular crítica pelo risco de degeneração para fibrilação ventricular e parada cardiopulmonar. Este relato descreve o caso de uma felina, SRD, dois anos, 3,35 kg, ASA I, submetida a ovariohisterectomia sob anestesia com tiletamina-zolazepam, metadona, propofol, ropivacaína epidural e isoflurano. Durante o acesso abdominal, a paciente manifestou complexos ventriculares prematuros que progrediram para TVS, caracterizada por ausência de ritmo sinusal, QRS alargado e frequência >200 bpm. A lidocaína (1 mg/kg, IV) promoveu apenas resposta transitória. Devido à persistência, instituiu-se amiodarona em bólus (0,5 mg/kg, IV) e infusão contínua (0,17 mg/kg/min), resultando em reversão para ritmo sinusal após cinco minutos, sem recorrência. A recuperação ocorreu sem intercorrências e não houve alterações clínicas no pós-operatório. Embora hígida, a possibilidade de cardiopatia subclínica não pode ser descartada, e fatores perioperatórios como a estimulação cirúrgica e o estresse autonômico foram gatilhos prováveis. Conclui-se que a monitorização eletrocardiográfica contínua é fundamental mesmo em pacientes saudáveis, permitindo intervenção rápida e resolutiva diante de eventos potencialmente fatais.

Palavras-chave: Arritmias cardíacas; Anestesia veterinária; Complicações anestésicas; Monitoração transanestésica.

Introdução:

As taquiarritmias ventriculares em felinos, incluindo complexos ventriculares prematuros e taquicardia ventricular (TV), associam-se a distúrbios do miocárdio (1). Embora a TV persistente seja infrequente na espécie, possui extrema gravidade clínica pelo comprometimento hemodinâmico e risco de degeneração para fibrilação ventricular, resultando em colapso circulatório e parada cardiopulmonar (2, 3).

Estudos com Holter registram arritmias complexas em gatos com cardiomiopatia hipertrófica, com alta prevalência em quadros compensados ou não (4, 5). Além disso, a fibrilação pode acometer felinos hígidos devido a anóxia, anestesia, distúrbios eletrolíticos ou choque (2, 3).

Dada a relevância das arritmias, objetiva-se relatar um caso de taquicardia ventricular sustentada durante ovariohisterectomia eletiva em felino jovem. Enfatizando a necessidade de intervenção precoce e sucesso terapêutico com uso de amiodarona.

Descrição do caso:

Uma felina, fêmea, de dois anos de idade, Sem Raça Definida (SRD) e pesando 3,35 kg, foi encaminhada para a realização de uma ovariohisterectomia eletiva. Na avaliação pré-anestésica e exames complementares, apresentou parâmetros dentro dos intervalos de referência, sendo classificada como ASA I. O exame cardiovascular revelou frequência cardíaca (FC) de 216 bpm e pressão arterial sistólica (PAS) de 110 mmHg. Por se tratar de um animal hígido, não foram realizados eletrocardiograma ou ecocardiograma pré-operatórios.

A medicação pré-anestésica (MPA) consistiu na associação de tiletamina e zolazepam (7 mg/kg) com metadona (0,2 mg/kg). A indução foi executada com propofol (4 mg/kg, IV), associada ao bloqueio locorregional por epidural sacrococcígea com ropivacaína (2 mg/kg). A manutenção anestésica foi realizada com isoflurano em oxigênio a 100%, administrado por meio de um vaporizador calibrado.

A monitorização transoperatória foi contínua, utilizando monitor multiparamétrico, capnografia e Doppler vascular. Nos primeiros dez minutos, a paciente manteve-se estável em plano adequado, apresentando FC de 134 bpm, SpO_2 de 99%, $EtCO_2$ de 45 mmHg, frequência respiratória de 18 mpm, temperatura de 36,7 °C e PAS de 110 mmHg.

Ao acesso à cavidade abdominal, observou-se o início de complexos ventriculares prematuros (CVPs) isolados na derivação DII, que rapidamente evoluíram para surtos de taquicardia ventricular (TV) sustentada. O traçado caracterizou-se pela ausência de ritmo sinusal, complexos QRS alargados de morfologia aberrante e FC superior a 200 bpm.

Diante do quadro, a fração de isoflurano foi reduzida e administrou-se lidocaína a 2% sem vasoconstritor (1 mg/kg, IV, em bólus), gerando melhora parcial transitória. Pela persistência da arritmia, instituiu-se amiodarona em bólus lento (0,5 mg/kg, IV, diluída em Ringer com lactato), seguida por taxa de infusão contínua (TIC) de 0,17 mg/kg/min administrada por meio de bomba de seringa. Os demais parâmetros mantiveram-se adequados durante a instabilidade elétrica.

Após os cinco minutos de amiodarona, houve reversão completa para ritmo sinusal, com FC estável entre 130 e 150 bpm, sem novos CVPs. No traçado pós-reversão, notou-se aumento na amplitude da onda P, não confirmado por limitações do monitor. A paciente teve recuperação rápida e alta no mesmo dia, sem antiarrítmicos ambulatoriais, sendo recomendado acompanhamento cardiológico. No retorno clínico, constatou-se ausência de alterações clínicas ou hemodinâmicas.

Discussão:

A ocorrência de taquicardia ventricular sustentada (TVS) em um paciente felino jovem e hígido configura um evento raro que sugere fortemente a presença de uma cardiopatia subclínica oculta. A literatura indica que 96% dos felinos acometidos por taquiarritmias ventriculares exibem alterações estruturais ecocardiográficas evidentes (1). Adicionalmente, o monitoramento Holter de 24 horas demonstra que felinos com cardiomiopatia hipertrófica (CMH) assintomática manifestam arritmias ventriculares complexas frequentes (4). Em contrapartida, a normalidade dos exames pré-operatórios torna improváveis as hipóteses secundárias decorrentes de afecções sistêmicas ou intracardíacas graves (2, 3).

Os fatores dinâmicos do período perioperatório desempenharam papel crucial na instabilidade elétrica. A dor nociceptiva e a manipulação visceral decorrentes do acesso à cavidade abdominal promoveram uma intensa ativação do sistema nervoso simpático, resultando na liberação maciça de catecolaminas endógenas (6). Esse estresse adrenérgico exacerbou o automatismo ectópico e reduziu o limiar de fibrilação ventricular (3, 6). Essa vulnerabilidade miocárdica foi potencializada pelo isoflurano, que sensibiliza o miocárdio aos efeitos arritmogênicos das catecolaminas, e pela tiletamina, que induz estimulação simpática indireta, elevando o consumo miocárdico de oxigênio e predispondo a circuitos de reentrada por isquemia funcional (7,8).

O protocolo emergencial adotado alinhou-se estritamente às diretrizes anestésicas e cardiológicas para o manejo de arritmias transoperatórias (3, 6). A instituição inicial de lidocaína em bólus representou a conduta de primeira linha estabelecida (2, 3). Diante da resposta parcial obtida, a progressão para a amiodarona foi assertiva. Como antiarrítmico de classe III, a amiodarona atua prolongando o período refratário efetivo do miocárdio e suprimindo focos automáticos (2, 3). A administração em bólus lento seguida por TIC é uma alternativa segura e documentada na medicina felina, garantindo níveis plasmáticos estáveis e a reversão definitiva do ritmo anômalo sem induzir hipotensão acentuada (2).

Conclusão:

O monitoramento eletrocardiográfico contínuo é indispensável mesmo em animais hígidos, pois anestésicos, dor e manipulação cirúrgica causam alterações na condução elétrica. A monitorização transanestésica permite detectar arritmias e intervir rapidamente, evitando grave comprometimento hemodinâmico e aumentando a sobrevivência. Na taquicardia ventricular, emergência com risco de evolução para fibrilação e parada cardiorrespiratória, a rapidez na abordagem é fundamental. Assim, aliar monitoramento

constante e atuação imediata é crucial para restaurar a estabilidade cardiovascular e garantir a recuperação do paciente.

Lista de Referências:

1. CÔTÉ, E.; JAEGER, R. Ventricular Tachyarrhythmias in 106 Cats: Associated Structural Cardiac Disorders. **Journal of Veterinary Internal Medicine**, v. 22, n. 6, p. 1444-1446, 2008.
2. BERLIN, N.; OHAD, D. G.; MAIORKIS, I.; KELMER, E. Successful management of ventricular fibrillation and ventricular tachycardia using defibrillation and intravenous amiodarone therapy in a cat. **Journal of Veterinary Emergency and Critical Care**, v. 30, n. 4, p. 474-480, 2020.
3. CÔTÉ, E.; ETTINGER, S. J. Cardiac arrhythmias. In: ETTINGER, S. J.; FELDMAN, E. C.; CÔTÉ, E. (Eds.). **Textbook of Veterinary Internal Medicine**. 8. ed. St. Louis: Elsevier, 2017.
4. JACKSON, BL.; LEHMKUHL, LB.; ADIN, DB. Heart rate and arrhythmia frequency of normal cats compared to cats with asymptomatic hypertrophic cardiomyopathy. **Journal of Veterinary Cardiology**, v. 16, p. 215-225, 2014.
5. BARTOSZUK, U.; KEENE, B. W.; BARON TOALDO, M.; PEREIRA, N.; SUMMERFIELD, N.; NOVO MATOS, J.; GLAUS, T. M. Holter monitoring demonstrates that ventricular arrhythmias are common in cats with decompensated and compensated hypertrophic cardiomyopathy. **The Veterinary Journal**, v. 243, p. 21-25, 2019.
6. GURNEY, M.; BRADBROOK, C. Common ECG abnormalities in the perioperative period. **In Practice**, v. 38, n. 5, p. 219-228, 2016.
7. GRIMM, K. A.; LAMONT, L. A.; TRANQUILLI, W. J.; GREENE, S. A.; ROBERTSON, S. A. (Eds.). **Lumb and Jones' Veterinary Anesthesia and Analgesia**. 5. ed. Ames: Wiley-Blackwell, 2015.
8. PANPROM, C.; PATTANAPON, N.; PETCHDEE, S. The effects of anesthetic drug choice on heart rate variability and echocardiography parameters in cats. **Scientific Reports**, v. 14, 2024.

Técnica de Billroth I Para Exérese De Leiomiossarcoma Em Estômago De Cão: Relato De Caso

AUTORES

Larissa Luiza Wermuth – Discente de Medicina Veterinária da Universidade Federal de Pelotas (UFPel), RS

Vitoria Ramos de Freitas – Doutoranda em Medicina Veterinária da Universidade Federal de Pelotas (UFPel), RS

Marlete Brum Cleff – Profa. Dra. de Medicina Veterinária da Universidade Federal de Pelotas (UFPel), RS

Eduardo Santiago Ventura de Aguiar – Prof. Dr. de Medicina Veterinária da Universidade Federal de Pelotas (UFPel), RS

Eliza Piemolini Vieira – Residente em Clínica Médica de Animais de Companhia pela Universidade Federal de Pelotas (UFPel), RS

João Pedro Sanches de Avila – Residente em Clínica Cirúrgica de Animais de Companhia pela Universidade Federal de Pelotas (UFPel), RS

RESUMO

O leiomiossarcoma é uma neoplasia maligna originada da musculatura lisa de órgãos, vasos ou tecido subcutâneo, sendo frequentemente descrita no trato gastrointestinal de cães. O presente relato descreve o caso de uma canina fêmea com histórico de êmese e perda de peso progressiva, na qual exames ultrassonográficos e tomográficos evidenciaram a presença de uma massa em parede gástrica, localizada em região de corpo e antro, além de comprometimento de linfonodo gástrico. Inicialmente, realizou-se biópsia da massa e linfonodo, com posterior encaminhamento para exame histopatológico o qual confirmou o diagnóstico de leiomiossarcoma gástrico, sendo realizada a ressecção completa da neoplasia por meio da técnica de Billroth I, empregada como terapia cirúrgica curativa. Diante disso, a técnica mostrou-se eficaz no tratamento da afecção, contribuindo para a melhora clínica do paciente, sendo os exames complementares fundamentais para o diagnóstico e planejamento terapêutico.

Palavras chave: trato gastrointestinal; cirurgia; histopatológico; imuno-histoquímico; quimioterapia.

INTRODUÇÃO

Leiomiossarcomas são neoplasias mesenquimais malignas de células musculares lisas com potencial metastático moderado, encontradas no trato gastrointestinal (1, 2, 3). A incidência de tumores gástricos em cães e gatos é < 1% (4), sendo o leiomiossarcoma o segundo tumor gástrico mais comum em cães (5).

O quadro clínico caracteriza-se por êmese crônica, úlceras gástricas, hematêmese, melena, anorexia, perda de peso, dor abdominal e sialorréia (4). O tumor apresenta-se nodular ou em placas, com espessamento da parede do órgão, geralmente na superfície serosa e sem ulceração (4).

Os exames complementares indicados para o diagnóstico são a radiografia contrastada, ultrassonografia, endoscopia e tomografia computadorizada (4, 5). O tratamento de eleição é a ressecção cirúrgica com margens seguras e biópsia ou citologia de linfonodos regionais para realizar o estadiamento (4, 6, 7). As técnicas mais utilizadas incluem a gastrectomia tipo Billroth I e Billroth II, sendo a escolha definida pela localização e extensão do tumor (1, 8).

Diante do exposto, o objetivo deste relato foi descrever o emprego da técnica de Billroth I no tratamento cirúrgico de leiomiossarcoma gástrico em cão.

DESCRIÇÃO DO CASO

Foi atendido no Hospital de Clínicas Veterinárias da Universidade Federal de Pelotas (HCV-UFPEL) um paciente da espécie canina, sem raça definida, fêmea, castrada, de 10 anos de idade, pesando 8,6 kg, com histórico de vômitos de coloração amarelada e perda de peso progressiva. Ao exame físico observou-se escore de condição corporal 4 (1-9), mucosas róseas pálidas e linfonodos sem alterações. Foram solicitados hemograma, perfis bioquímicos séricos (ALT, creatinina, ureia, albumina, fosfatase alcalina e triglicérides) e ultrassonografia abdominal total (USG).

No hemograma observou-se hematócrito reduzido [25,6% (referência 37-55%)] e contagem de reticulócitos em 100.540/µL, caracterizando uma anemia regenerativa. Na ultrassonografia abdominal foi evidenciada uma neoformação em parede gástrica, localizada em região de corpo e antro, medindo aproximadamente 4,42 x 3,84 x 4,38 cm, com perda da estratificação das camadas, contornos irregulares e vascularização, com imagens sugestivas de neoplasia gástrica, com comprometimento do linfonodo gástrico.

Diante dos achados, foi recomendada tomografia computadorizada abdominal (TC), na qual observou-se formação expansiva gástrica, medindo aproximadamente 3,8 x 4,0 x 6,0 cm, envolvendo a curvatura menor do corpo e a região pilórica, com características sugestivas de neoplasia gástrica, promovendo infiltração da parede, redução significativa do lúmen pilórico e sinais de obstrução parcial da saída gástrica, bem como, comprometimento dos linfonodos regionais.

A paciente foi encaminhada para realização de biópsia incisional da região pilórica associada à linfadenectomia dos linfonodos celíaco e gastropancreático, sendo as amostras

encaminhadas para exame histopatológico. O resultado caracterizou um tumor mesenquimal pouco diferenciado com metástase em linfonodos. Diante do diagnóstico definitivo, foi instituído protocolo quimioterápico com fosfato de toceranib (2,6mg/kg) associado à prednisolona (0,8 mg/kg) visando a redução tumoral para posterior remoção cirúrgica.

Para remoção completa da neoplasia foi realizada a técnica cirúrgica Billroth I (8). O tumor foi excisado com margem de 2 cm, seguido de gastroduodenostomia e síntese gástrica em duas camadas, finalizando com a omentalização do órgão.

A massa, medindo 6,5 x 4,5 x 4,5 cm, foi encaminhada para exame histopatológico, sendo diagnosticada como leiomiossarcoma com margens cirúrgicas livres. Adicionalmente, realizou-se exame imuno-histoquímico para pesquisa do marcador C-kit (CD117), com resultado negativo, confirmando o diagnóstico de leiomiossarcoma.

No pós operatório foi instituído protocolo analgésico, cuidados locais da ferida cirúrgica e manejo alimentar fracionado, associados ao acompanhamento ultrassonográfico, bioquímico sérico e aferição periódica da pressão arterial da paciente.

DISCUSSÃO

O leiomiossarcoma é uma neoplasia maligna de origem mesenquimal derivada de células musculares lisas, com moderada capacidade de disseminação de metástases (2, 3). Os sinais clínicos dos tumores do trato gastrointestinal são inespecíficos e variam conforme a localização da neoplasia, sendo frequentemente descritos êmese, diarréia, inapetência, perda de peso, poliúria, polidipsia, anemia e hipoglicemia (4, 6). No presente relato, a paciente apresentava perda de peso progressivo, episódios de vômito e anemia, achados compatíveis com a literatura. Embora sem predisposição racial ou sexual, a afecção é mais comum em cães idosos (6), corroborando com o caso relatado, no qual a paciente possuía 10 anos de idade.

A USG e a TC são importantes exames complementares para avaliação de neoplasias gástricas, permitindo identificar alterações na parede do estômago, extensão tumoral e possíveis metástases (5, 6). O diagnóstico definitivo do leiomiossarcoma é realizado através de exames histopatológico e imunohistoquímico (3). Neste caso, a USG e TC possibilitaram avaliar a extensão da neoplasia e auxiliaram no planejamento cirúrgico, enquanto o diagnóstico definitivo foi estabelecido após exame histopatológico da massa excisada.

Nas neoplasias gástricas, a terapia de eleição é a ressecção cirúrgica do tumor, sendo a técnica empregada dependente da localização tumoral (1, 4, 5, 6, 7, 8). Optou-se

pela técnica de Billroth I, devido à lesão restrita ao antro e piloro, permitindo uma abordagem mais conservadora em comparação à Billroth II, preservando uma maior porção do estômago e permitindo a ressecção adequada da neoplasia (1,8).

Entre os diagnósticos diferenciais do leiomiossarcoma destaca-se o tumor estromal gastrointestinal, devido à semelhança histológica entre essas neoplasias. Dessa forma, recomenda-se a realização de exame imuno-histoquímico com pesquisa do marcador C-kit (CD117), visto que o leiomiossarcoma não expressa esse marcador, enquanto o tumor estromal gastrointestinal apresenta imunomarcação positiva para CD117 (5, 7, 10). Neste caso, o exame imuno-histoquímico realizado na amostra da neoplasia, apresentou resultado negativo para CD117, confirmando o diagnóstico de leiomiossarcoma.

O prognóstico da maioria dos casos de leiomiossarcoma gástrico em cães descritos na literatura é considerado desfavorável, com sobrevida média em torno de oito meses após o procedimento cirúrgico (5). A paciente deste relato permanece em acompanhamento clínico, com boa evolução após o procedimento cirúrgico realizado em fevereiro de 2026, apresentando-se estável e com qualidade de vida após 90 dias do procedimento.

CONCLUSÃO

Conclui-se que a técnica de Billroth I foi eficaz no tratamento cirúrgico do leiomiossarcoma gástrico em cão, possibilitando a ressecção da neoplasia e contribuindo para a melhora clínica do paciente, sendo os exames complementares fundamentais para o diagnóstico e planejamento terapêutico.

REFERÊNCIAS

1) Withrow SJ, Vail DM, Page RL. Withrow & MacEwen’s small animal clinical oncology. 6th ed. St. Louis: Elsevier; 2019.
2) Chen E, O'Connell F, Fletcher CD. Dedifferentiated leiomyosarcoma: clinicopathological analysis of 18 cases. Histopathology. 2011;59:1135-43.
3) Serrano C, George S. Leiomyosarcoma. Hematol Oncol Clin North Am. 2013;27:957-74.
4) Daleck CR, De Nardi AB. Oncologia em cães e gatos. 2. ed. Rio de Janeiro: Roca; 2016.
5) Kudnig ST, Séguin B. Veterinary surgical oncology. Ames: Wiley-Blackwell; 2012.
6) Cohen M, Post GS, Wright JC. Gastrointestinal leiomyosarcoma in 14 dogs.
7) Miettinen M, Sarlomo-Rikala M, Sobin LH, et al. Gastrointestinal stromal tumors, intramural leiomyomas and leiomyosarcomas in the rectum and anus: a

clinicopathologic, immunohistochemical and molecular genetic study of 144 cases. Am J Surg Pathol. 2001;25:1121-33.

8) Fossum TW, et al. Cirurgia de pequenos animais. 5. ed. Rio de Janeiro: GEN Guanabara Koogan; 2021.
9) Nelson RW, Couto CG. Medicina interna de pequenos animais. Rio de Janeiro: Elsevier Editora; 2015.
10) Oliveira LC, Machado JCB, Machado LB, Souza IA, Souza FM, Silva Junior JR, et al. Relato de tumor estromal gastrointestinal (GIST) cecal em cadela idosa: integração clínica, cirúrgica e laboratorial. Caderno Pedagógico. 2025; 22(11):e20245.

TÉCNICA DE FIGUEIREDO PARA CICATRIZAÇÃO EM NODULECTOMIA DE DERMATITE HIPERPLÁSICA CRÔNICA EM REGIÃO DISTAL DE MEMBRO PÉLVICO: RELATO DE CASO

Nelson Diego Mazzola Malvezzi Silva – discente da graduação de Medicina Veterinária, Universidade de Caxias do Sul, Caxias do Sul, RS, Brasil (diegomazzola2580@gmail.com).
Julia Trentin Motter – aprimoranda em cirurgia de pequenos animais, Instituto Hospitalar Veterinário de Caxias do Sul, Caxias do Sul, RS, Brasil.
Mauricio Fernando dos Santos França – discente da graduação de Medicina Veterinária, Universidade de Caxias do Sul, Caxias do Sul, RS, Brasil.
Roberta Pradella Chies – discente da graduação de Medicina Veterinária, Universidade de Caxias do Sul, Caxias do Sul, RS, Brasil.
Tiago Trindade Dias – cirurgião geral, Instituto Hospitalar Veterinário de Caxias do Sul, Caxias do Sul, RS, Brasil.

RESUMO

A nodulectomia em cães exige estratégias que favoreçam a cicatrização íntegra e preservação funcional. Relata-se cão, sem raça definida, 15 anos, com nódulo cutâneo em região de metatarso, face plantar do membro pélvico direito. O nódulo media 6 cm, irregular, ulcerado há 2 dias, com secreção purulenta e ausência de apoio do membro. Instituiu-se antibiótico, analgésico e corticoide sistêmico. Após 5 dias, ecocardiograma sem contraindicações cirúrgicas e citologia aspirativa sugestiva de neoplasia mesenquimal de baixa atipia, com redução para 5 cm. Aos 14 dias, realizou-se nodulectomia, excisão completa. A biópsia revelou dermatite acral crônica, hiperplásica, ulcerada, com tecido de granulação. Foi escolhida a Técnica de Figueiredo, de baixo custo e preservação do movimento, utilizou-se tela de polipropileno obtida de frascos estéreis de solução fisiológica, moldada e suturada à pele íntegra com pontos simples interrompidos. Foi substituída a tela, havendo exuberante tecido de granulação, sem contaminação, após remoção da segunda tela, a ferida apresentava epitelização avançada e crescimento de folículos pilosos. A Técnica de Figueiredo evitou contaminação externa, impediu aderências, preservou movimentos articulares e mostrou-se alternativa viável, efetiva e de baixo custo para feridas distais em membros pélvicos de cães.

Palavras-chave: Ferida cirúrgica; polipropileno; prótese.

INTRODUÇÃO

A nodulectomia em cães, especialmente em regiões distais dos membros, representa desafio cirúrgico pela limitada elasticidade cutânea, intensa mobilidade articular e maior risco de contaminação (1), fatores que dificultam o fechamento da ferida e a manutenção da função locomotora. As opções de manejo incluem cicatrização por primeira, segunda e terceira intenções, além de enxertos cutâneos, porém tais técnicas podem ser restringidas por tensão excessiva sobre a sutura, prolongado tempo de cicatrização, necessidade de rigoroso controle local, custos elevados e risco de complicações, como infecção e necrose

(2). Nesse cenário, a Técnica de Figueiredo configura alternativa de baixo custo e execução simples (3,4), destinada a proteger mecanicamente a lesão e favorecer a cicatrização em ambiente mais estável. Este trabalho tem por objetivo relatar a utilização da Técnica de Figueiredo no tratamento de lesão cutânea distal em membro pélvico de cão, enfatizando sua aplicabilidade e benefícios clínicos.

DESCRIÇÃO DO CASO

Foi atendido um cão, macho, sem raça definida, 15 anos, encaminhado ao Instituto Hospitalar Veterinário da Universidade de Caxias do Sul (RS), apresentando nódulo cutâneo em região de metatarsos, face plantar do membro pélvico direito, com progressão de aproximadamente 5 meses, medindo 6 cm. (Foto 1).

Foi instituído tratamento conservador, após cinco dias, realizou-se ecocardiograma, que não evidenciou contraindicações e citologia aspirativa do nódulo, com resultado sugestivo de neoplasia mesenquimal de baixa atipia. Após o tratamento inicial, observou-se redução do nódulo para aproximadamente 5 cm de diâmetro. Decorridos 14 dias desde a primeira consulta, o paciente foi encaminhado à nodulectomia, com o uso da Técnica de Figueiredo (Foto 2).

O protocolo anestésico seguiu a rotina do serviço, realizou-se incisão elíptica ao redor do nódulo, divulsão do tecido subcutâneo e remoção completa da massa. O material foi encaminhado para exame histopatológico, que revelou dermatite acral crônica. Após a nodulectomia, observou-se área cruenta de difícil fechamento sem tensão, em região distal do membro. Para aplicação da Técnica de Figueiredo, utilizou-se tela de polipropileno obtida a partir de frascos estéreis de solução fisiológica. A superfície plástica foi cortada e moldada conforme o contorno do defeito cirúrgico, de forma a cobrir completamente a área da ferida, sem compressão excessiva sobre o leito. A tela foi posicionada sobre a lesão e suturada às margens cutâneas íntegras com pontos simples interrompidos, conferindo proteção mecânica e formando uma estrutura semelhante a um “escudo” sobre a ferida, (Foto 2).

Após a fixação da tela, foi realizado curativo externo e bandagem protetora, além da colocação de colar elizabetano, a tela de polipropileno atuou como barreira física, protegendo do contato direto com o solo e com o curativo, reduzindo o risco de contaminação e de trauma mecânico sobre o tecido recém-operado, foi mantido com analgesia e curativos seriados, respeitando-se as recomendações de restrição de atividade

e proteção do membro, no 13º dia, removeu-se a primeira tela (Foto 3), observou-se exuberante tecido de granulação em estágio de contração tecidual, sem evidências de contaminação ou tecido necrótico, para manter a proteção mecânica foi confeccionada e aplicada uma segunda tela. Aos 34 dias de procedimento cirúrgico, procedeu-se à remoção da segunda tela. A ferida apresentava epitelização estabelecida e diferenciação epitelial com crescimento de folículos pilosos em extensa porção da área previamente lesionada, (Foto 4). A partir desse momento, foram prescritos limpeza local, uso de cicatrizante tópico e curativos não aderentes por mais 7 dias.

Foto 1: Primeira consulta. Foto 2: Pós-operatório imediato com tela de polipropileno em Técnica Figueiredo, Foto 3: Após remover a primeira tela, Foto 4: Após remover a segunda tela.

DISCUSSÃO

A Técnica de Figueiredo, evita a contaminação por agentes externos, favorecendo um ambiente mais limpo para a cicatrização (3,4), a ausência de contato direto entre lesão e curativo, evitando aderências e trauma repetido na troca de curativos, gerando favorecimento da formação de tecido de granulação saudável, com progressão adequada para contração e epitelização (5), gerando manutenção da função protetora da região plantar, incluindo o baixo custo, devido ao uso de material facilmente disponível (frascos de solução fisiológica estéreis) (3), o que torna a técnica acessível em diferentes realidades econômicas. Comparativamente a escolha da técnica de fechamento foi discutida com o responsável, o fechamento primário foi considerado inviável devido à tensão elevada esperada sobre as bordas da ferida, técnicas por segunda intenção avaliadas como desfavorável pela contaminação (6) e aos enxertos cutâneos embora tecnicamente factível, foi recusado por limitação financeira e possível rejeição em região de alta mobilidade (7,8) a Técnica de Figueiredo mostrou-se especialmente útil em regiões distais de membros, onde a mobilidade é elevada e a proximidade com o solo dificulta a manutenção de ambiente asséptico, no entanto seu uso deve ser ponderado,

devido à falta de ensaios clínicos randomizados, em animais, quando possível investimento financeiro, outras técnicas devem ser empregadas, seguindo a literatura.

CONCLUSÃO

A Técnica de Figueiredo, mostra-se uma alternativa eficaz e de baixo custo para auxiliar na cicatrização. O método proporciona proteção mecânica à ferida, diminui a exposição a agentes contaminantes, impede o contato direto da lesão com o curativo e favorece a formação de tecido de granulação com preservação dos movimentos articulares. Em situações em que o fechamento de feridas é limitado pelo investimento financeiro, a Técnica de Figueiredo configura opção válida a ser considerada na prática clínica.

REFERÊNCIAS

1. McPhail CM. Cirurgia do sistema tegumentar. In: Fossum TW, editor. Cirurgia de pequenos animais. 4. ed. Rio de Janeiro: Elsevier; 2014. p.190–200.
2. Alvarenga J de, Slatter D. Manual de cirurgia de pequenos animais. 1998 .
3. Figueiredo LA, Ribeiro RS, Melo ALB, Lima AL, Terra BB, Ventim FC. Uso da prótese de polipropileno para o tratamento das lesões em ponta de dedo: descrição de técnica cirúrgica e resultados. Rev Bras Ortop. 2017;52(6):685–92. doi:10.1016/j.rboe.2017.09.007. Disponível em: https://www.scielo.br/j/rbort/a/rdYjTg3xXVmzXvVBvF5fzLL/?lang=pt. Acesso em: 20 janeiro de 2026
4. Figueiredo LA. Técnica de Figueiredo: benefícios e aplicações clínicas. 2020. Disponível em: https://tecnicadefigueiredo.com.br/beneficios. Acesso em: 20 janeiro de 2026.
5. Junqueira LC, Carneiro J. Histologia básica: texto e atlas. 13ª ed. Rio de Janeiro: Guanabara Koogan; 2017.
6. Fossum TW. Cirurgia de pequenos animais. 4. ed. Rio de Janeiro: Elsevier; 2020. p.190–255.
7. Amalsadvala T, Swaim SF. Management of hard-to-heal wounds. Vet Clin North Am Small Anim Pract. 2006 Jul;36(4):693–711. doi:10.1016/j.cvsm.2006.02.002. PMID:16787784.
8. Pavletic MM. Atlas of small animal wound management and reconstructive surgery. 4th ed. Hoboken: Wiley-Blackwell; 2018.

Terapia Com Células-Tronco Mesenquimais Alogênicas Na Doença Renal Crônica Em Cadela: Relato De Caso

RESUMO

A doença renal crônica (DRC) é uma enfermidade progressiva e irreversível frequentemente diagnosticada na clínica de pequenos animais, comprometendo a função renal e a qualidade de vida dos pacientes. O presente trabalho teve como objetivo relatar a utilização de células-tronco mesenquimais (CTMs) alogênicas como terapia complementar em uma cadela portadora de DRC estágio 1. A paciente, da raça Yorkshire Terrier, com 12 anos de idade, apresentava poliúria, polidipsia, proteinúria, hemoglobinúria e hematúria, além de alterações ultrassonográficas compatíveis com nefropatia crônica. Após avaliação clínica e exames complementares, foi realizada a administração intravenosa de 10 milhões de CTMs alogênicas. Trinta e três dias após o procedimento, nova urinálise evidenciou ausência de proteínas e hemoglobina urinárias, redução da hematúria e melhora do aspecto físico da urina. Segundo relato da responsável, também houve redução dos sinais clínicos e melhora da disposição do animal. Os resultados observados sugerem que a terapia celular pode contribuir para a estabilização dos parâmetros renais e para a melhoria da qualidade de vida de pacientes com DRC em estágios iniciais. Embora promissora, a técnica ainda necessita de estudos adicionais para padronização de protocolos e avaliação dos efeitos em longo prazo.

Palavras-chave: medicina regenerativa; nefropatia; proteinúria; terapia celular; geriatria veterinária.

INTRODUÇÃO

A doença renal crônica (DRC) é caracterizada pela perda progressiva e irreversível da função renal, resultando em alterações metabólicas e comprometimento da homeostase do organismo (1,2). Trata-se de uma afecção comum em cães idosos, podendo manifestar-se por sinais clínicos como poliúria, polidipsia, perda de peso e alterações laboratoriais compatíveis com lesão renal (1,2). O diagnóstico precoce é fundamental para retardar a progressão da enfermidade e melhorar a qualidade de vida dos pacientes (1).

Nos últimos anos, terapias regenerativas têm sido estudadas como alternativas complementares ao tratamento convencional. Entre elas, destacam-se as células-tronco mesenquimais (CTMs), que apresentam propriedades anti-inflamatórias, imunomoduladoras e potencial de reparação tecidual (3-4). Diante desse contexto, o objetivo deste trabalho foi

relatar a utilização de CTMs alogênicas no tratamento complementar de uma cadela diagnosticada com DRC estágio 1.

DESCRIÇÃO DO CASO

Foi atendida uma cadela da raça Yorkshire Terrier, com 12 anos de idade, previamente diagnosticada com doença renal crônica. Durante consulta de acompanhamento, a responsável relatou poliúria e polidipsia. Ao exame físico, os parâmetros vitais encontravam-se dentro dos valores de referência.

Foram realizados hemograma, perfil bioquímico sérico, urinálise, relação proteína/creatinina urinária (UPC) e ultrassonografia abdominal. Os exames demonstraram elevação de ureia, presença de proteinúria, hemoglobinúria e hematúria, além de alterações ultrassonográficas compatíveis com nefropatia. Com base nos critérios da International Renal Interest Society (IRIS), a paciente foi classificada como portadora de DRC estágio 1 (5).

Como terapia complementar, foi realizada aplicação intravenosa de 10 milhões de células-tronco mesenquimais alogênicas diluídas em solução fisiológica. O procedimento ocorreu sob monitoramento clínico contínuo, sem intercorrências ou reações adversas.

Após 33 dias, uma nova urinálise foi realizada para avaliação da resposta terapêutica. Observou-se ausência de proteinúria e hemoglobinúria, redução da hematúria para valores considerados fisiológicos e melhora do aspecto da urina. Segundo relato da responsável, houve diminuição dos episódios de poliúria e polidipsia, além de aumento da disposição do animal.

RESULTADOS

Após 33 dias da aplicação das CTMs, observou-se ausência de proteinúria e hemoglobinúria, redução da hematúria de 18.000/mL para 1.000/mL e melhora do aspecto físico da urina. Clinicamente, houve redução dos episódios de poliúria e polidipsia, além de aumento da disposição da paciente.

DISCUSSÃO

A DRC apresenta elevada frequência em cães geriátricos e constitui importante causa de morbidade na medicina veterinária (1). O diagnóstico precoce permite a adoção de

estratégias terapêuticas capazes de retardar a progressão da doença e preservar a função renal (1).

As células-tronco mesenquimais têm sido amplamente estudadas devido à capacidade de modular processos inflamatórios, reduzir a fibrose tecidual e estimular mecanismos de reparação celular (3,4,6). Estudos experimentais demonstram melhora dos parâmetros funcionais renais após a administração dessas células em pacientes portadores de nefropatias crônicas (6,7).

No presente relato, os resultados observados após a terapia incluíram desaparecimento da proteinúria e da hemoglobinúria, normalização da hematúria e redução dos sinais clínicos relatados pela tutora. Esses achados sugerem efeito benéfico da terapia celular sobre a integridade renal e corroboram resultados descritos por Malard et al. (6) e Lee et al. (7).

Apesar dos benefícios observados, a utilização de CTMs ainda apresenta limitações relacionadas ao custo, à disponibilidade da técnica e à necessidade de maior padronização dos protocolos terapêuticos (5,6). Dessa forma, estudos clínicos com maior número de pacientes são necessários para confirmar a eficácia e a segurança da terapia em longo prazo (4,6).

CONCLUSÃO

O acompanhamento clínico associado à realização periódica de exames complementares é fundamental para o diagnóstico e monitoramento da doença renal crônica. A terapia com células-tronco mesenquimais alogênicas demonstra potencial como estratégia complementar no tratamento da DRC em cães, auxiliando na qualidade de vida do paciente. Novos estudos são necessários para consolidar protocolos terapêuticos e avaliar seus efeitos em longo prazo.

REFERÊNCIAS

1. Nelson RW; Couto CG. Medicina interna de pequenos animais. 6.ed. Rio de Janeiro: Guanabara Koogan, 2023.
2. Birchard SJ; Sherding RG. Saunders manual of small animal practice. 3.ed. Philadelphia: Elsevier Health Sciences, 2005.
3. Caragelasco DS. Efeitos da terapia com células-tronco mesenquimais na proteinúria de cães com doença renal crônica. 2017. Tese (Doutorado) – Faculdade de Medicina

Veterinária e Zootecnia, Universidade de São Paulo, São Paulo. Disponível em: https://www.teses.usp.br/teses/disponiveis/10/10136/tde-11042018-104404/en.php. Acesso em: 11 jun. 2026.

4. Zhu XY; Lerman A; Lerman LO. Concise review: Mesenchymal stem cell treatment for ischemic kidney disease. Stem Cells, v.31, n.9, p.1731-1736, 2013. Disponível em: https://academic.oup.com/stmcls/article-abstract/31/9/1731/6448012. Acesso em: 11 jun. 2026.
5. International Renal Interest Society. International Renal Interest Society – IRIS Staging of CKD. 2023. Disponível em: http://www.iris-kidney.com. Acesso em: 12 jun. 2026.
6. Malard PF; Peixer MAS; Santana LR; Dallago BSL; Milistetd M; Queiroz LM; Brunel HSS. Avaliação da terapia com células-tronco mesenquimais alogênicas em doença renal crônica de cães e gatos. Pubvet, v.14, n.11, p.1-8, 2020. Disponível em: https://ojs.pubvet.com.br/index.php/revista/article/view/322. Acesso em: 11 jun. 2026.
7. Lee SR; Lee SH; Moon JY; Park JY; Lee D; Lim SJ; Jeong KH; Park JK; Lee TW; Ihm CG. Repeated administration of bone marrow-derived mesenchymal stem cells improved the protective effects on a remnant kidney model. Renal Failure, v.32, p.840-848, 2010. Disponível em: https://www.tandfonline.com/doi/full/10.3109/0886022X.2010.494803. Acesso em: 12 jun. 2026.

Terapia integrativa em felino com sequelas neurológicas por acidente vascular encefálico isquêmico: relato de caso

Gabriella Parisotto Boff – Discente de Medicina Veterinária na Universidade Federal de Santa Catarina.
Ana Beatriz Costa - Discente de Medicina Veterinária na Universidade Federal de Santa Catarina.
Lorenzo Mores Valduga - Discente de Medicina Veterinária na Universidade Federal de Santa Catarina.
Marcy Lancia Pereira – Profª Dr. de graduação em Medicina Veterinária e pós-Graduação em Medicina Veterinária Convencional e Integrativa da Universidade Federal de Santa Catarina.

RESUMO:

Relata-se o caso de um felino, macho castrado, sem raça definida, 12 anos, FIV positivo, atendido na CVE/UFSC após encaminhamento para avaliação neurológica devido a ter tido parada cardiorrespiratória imediatamente subsequente a extubação para procedimento de exodontia. Ao atendimento, o paciente apresentava sequelas neurológicas caracterizadas por ataxia, paraparesia, cegueira cortical bilateral sem alteração de reflexos pupilares e alteração de estado e conteúdo de consciência. Na avaliação integrativa, identificou-se deficiência de Yin e Yang do Rim, deficiência de Xue e vento interno por deficiência de Xue do Fígado. O tratamento instituído incluiu acupuntura por agulhas e moxabustão, cromoterapia, cromopuntura e exercícios para estímulo proprioceptivo de membros pélvicos. Após a primeira sessão terapêutica, observou-se melhora progressiva da consciência, deambulação e interação ambiental, com retorno do uso da liteira e redução da ataxia, com persistência de amaurose bilateral. Conclui-se que o tratamento integrativo contribuiu para melhora clínica e funcional do paciente pós-hipóxia encefálica.

Palavras-chave: medicina chinesa; hipóxia; neurologia; reabilitação.

INTRODUÇÃO:

A parada cardiorrespiratória (PCR) trata-se do bloqueio repentino da circulação sanguínea (1). Em felinos idosos, episódios de PCR representam importante causa de mortalidade, podendo ocasionar sequelas neurológicas permanentes decorrentes de encefalopatia hipóxica. Entre os sinais clínicos descritos após hipóxia cerebral, destacam-se alterações de consciência, déficits proprioceptivos, ataxia e cegueira cortical (2).

A acupuntura é uma das técnicas da Medicina Tradicional Chinesa (MTC), a qual se caracteriza pela distribuição de agulhas na superfície da pele e pelo uso da moxabustão. Atua por meio da estimulação de pontos específicos ao longo dos meridianos energéticos do corpo, chamados acupontos (3). Ela vem sendo utilizada como terapia complementar em afecções neurológicas, objetivando melhora funcional e qualidade de vida dos pacientes (4, 5).

O presente trabalho tem como objetivo relatar o caso de um felino com sequelas neurológicas secundárias à parada cardiorrespiratória com acidente vascular encefálico isquêmico após procedimento anestésico, submetido à abordagem neurológica convencional e terapia integrativa baseada na Medicina Veterinária Tradicional Chinesa.

DESCRIÇÃO DO CASO:

Foi atendido na Clínica Veterinária Escola da Universidade Federal de Santa Catarina, em Curitibanos, um felino, macho, sem raça definida, de pelagem siamesa, pesando 4,170 kg, com 12 anos de idade e positivo para Vírus da Imunodeficiência Felina (FIV). O paciente foi encaminhado por colega para avaliação neurológica e tratamento complementar, com histórico de parada cardiorrespiratória de cerca de 10 minutos após extubação para procedimento de exodontia. Após seis ciclos de reanimação, o animal teria retornado à consciência com déficits neurológicos, ataxia dos quatro membros e cegueira sem perda de reflexos pupilares. O paciente permaneceu internado por 7 dias em clínica particular, com estabilidade clínica e foi liberado para casa. De acordo com a responsável, o animal estava permanecendo em tapete higiênico, no qual urinava e defecava em posição de decúbito lateral.

Na avaliação inicial, observou-se prostração e obnubilação, desidratação leve, frequência cardíaca de 228 bpm e vesícula urinária bastante distendida. Pela MTC, o paciente apresentava perda de Shen (que engloba mente, consciência, vitalidade e interação com o ambiente), língua pálida (deficiência de Xue ("sangue") e pulso fino e rápido (sinal de deficiência de Xue e de Yin), com deficiência de Qi de Coração, Fígado, Pulmão, Baço-Pâncreas, além de ausência yin e yang do Rim. Considerando os sinais clínicos referentes à parte neurológica e ataxia com paresia de membros, levando em conta a teoria dos cinco elementos, identificou-se desarmonia no Elemento Água e Madeira, respectivamente, além de deficiência de Xue, relacionado ao Elemento Terra (4) e Fogo, também relacionado à alteração de Shen. Na avaliação de chakras por radiestesia, foram observados desequilíbrios nos chakras frontal e coronário.

Instituiu-se, então, uma abordagem terapêutica integrativa composta por acupuntura com agulhas, cromopuntura (figura 2) e moxabustão, além de cromoterapia. Entre os pontos utilizados para a sessão, destacaram-se B23 (moxa de carvão bilateral), VB25 (agulha unilateral), C9 (luz verde bilateral), BP6 (luz laranja unilateral), B11 (moxa bilateral), B17 (agulha bilateral). Com bastão cromático, fez-se equilíbrio dos chakras frontal e

coronário com luzes azul índigo e violeta, respectivamente. Também foram realizados exercícios proprioceptivos com disco e estímulos ambientais auditivos, táteis e olfativos.

Em um dia, a responsável fez contato e enviou vídeos do paciente tendo usado sozinho a liteira em posição normal, procurado alimento espontaneamente e com diminuição de ataxia.

Na reavaliação clínica, após 3 dias, foi observada melhora importante, com maior interação com o ambiente e diminuição da ataxia, porém, ainda persistia a amaurose bilateral sem reflexo de ameaça, apesar da preservação dos reflexos pupilares.

Figura 1 - Registro fotográfico do paciente. A) Aspecto geral do animal antes da sessão terapêutica. B) Animal apresentando melhora um dia após a sessão terapêutica.

Figura 2 - Aplicação de cromopuntura no paciente.

DISCUSSÃO:

A parada cardiorrespiratória (PCR) é uma intercorrência comum em cães e gatos submetidos à anestesia (6) e é uma emergência veterinária. A subsequente redução na

perfusão cerebral pode resultar em hipóxia e consequentes danos neurológicos (2). Neste presente caso relatado, a parada cardiorrespiratória com tempo estimado de 10 minutos gerou uma hipóxia prolongada em córtex cerebral, que foi responsável pela ataxia dos quatro membros e déficit de visão encontrados no animal.

Como terapia complementar, a Medicina Tradicional Chinesa tem desempenhado um papel fundamental na rotina clínica contemporânea, auxiliando no tratamento de diversas patologias em diversos casos e espécies de animais, principalmente na clínica de cães e gatos (7, 8). Neste relato de caso, a opção de uso de cromopuntura foi feita levando-se em consideração a aceitação do paciente. Quanto ao uso da moxa em B23 (ponto Shu dorsal do Rim), foi utilizada para promover melhor circulação de Qi (energia). As terapias foram, para este paciente, associadas à melhora clínica no tratamento de sequelas de hipóxia prolongada secundária à PCR.

A ativação dos acupontos desencadeia uma resposta neuromuscular que ativa o sistema nervoso central, onde irá atuar no eixo hipotálamo-hipofisário, mimetizando uma resposta endócrina. Esse mecanismo libera beta-endorfinas, ACTH (que estimula o cortisol gerando uma ação anti-inflamatória), arginina-vasopressina e ocitocina que irão elevar o limiar da dor na medula espinhal. Todos esses eventos promovem relaxamento, bem-estar e sonolência no paciente (9). Em felinos, a acupuntura respeita os limites que o animal possui e promove uma sensação satisfatória de segurança em conjunto com uma melhor qualidade de vida para o animal, porém, é importante conhecer bem os acupontos (7), por esse motivo, a técnica deve ser feita por profissionais capacitados.

CONCLUSÃO:

A PCR é uma intercorrência crítica que, quando revertida, pode levar a sequelas neurológicas permanentes. A terapia integrativa, neste caso, contribuiu para o restabelecimento da consciência e da locomoção funcional do animal atendido. Embora a amaurose bilateral tenha persistido, observou-se evolução satisfatória dos déficits neurológicos após a instituição da terapia integrativa, incluindo acupuntura com agulhas, cores e moxa, além de cromoterapia e exercícios proprioceptivos. Dessa forma, o presente relato reforça o potencial da abordagem integrativa como terapia complementar no manejo de pacientes com sequelas neurológicas decorrentes de hipóxia cerebral na medicina veterinária.

REFERÊNCIAS:

1. Rabelo R. Emergências de pequenos animais. Rio de Janeiro: Elsevier; 2012.

2. Crawford AH; Beltran E; Danciu CG; Yaffy D. Clinical presentation, diagnosis, treatment, and outcome in 8 dogs and 2 cats with global hypoxic-ischemic brain injury (2010-2022). Journal of Veterinary Internal Medicine, v. 37. n. 4, p. 1428-1437, 2023.
3. Matter T; Teixeira MM. Utilização da acupuntura na Medicina Veterinária direcionada a pequenos animais (caninos) [online]. Research, Society and Development, v. 14, n. 11, e65141149998, 2025. [citado 2026 Mai 23]. Disponível em: URL: https://rsdjournal.org/index.php/rsd/article/view/49998.
4. Xie H; Preast V. Traditional Chinese Veterinary Medicine: Fundamental Principles. 2nd ed. Beijing: Chi Institute Press; 2017.
5. Silva NEOF; Joaquim JGF; Luna SPL; Cápua MLB de; Santos BPR dos. Estudo retrospectivo de 98 felinos submetidos à acupuntura atendidos em serviço de reabilitação e dor crônica [online]. Ciência Animal Brasileira. v. 19, p. 1-16, 2018 [citado 2026 Mai 23]. Disponível em: URL: https://revistas.ufg.br/vet/article/view/e-45513/0.
6. Rossi CN; Oliva VNL de S; Matsubara LM; Serrano ACM. Ressuscitação cardiorespiratória em cães e gatos – revisão . Revista Portuguesa de Ciências Veterinárias. v. 102, n. 563-564, p. 197-205, 2007.
7. Freus M; Centenaro VB; Silva JG; Brun CFL; Cunha SHM. Técnicas de Medicina Tradicional Chinesa. Revista Inovação - Gestão e Tecnologia no Agronegócio, v. 1, n. 2, 2022
8. Angeli AL; Joaquim JGF; Gama ED da; Luna SPL. Resultado do tratamento de 119 cães e gatos atendidos pelo serviço de acupuntura da Faculdade de Medicina Veterinária e Zootecnia da Universidade Estadual Paulista, Botucatu, Brasil [online]. Brazilian Journal of Veterinary Research and Animal Science, v. 42, n. 1, p. 68-74, 2005 [citado 2026 Mai 24]. Disponível em: URL: https://revistas.usp.br/bjvras/pt_BR/article/view/26456.
9. Gonçalves BAL; de Rezende JOM; Silva RS; Xavier F. Métodos e aplicabilidade da acupuntura veterinária em pequenos animais - revisão de literatura [online]. Revista V&Z Em Minas, n. 142, p. 21-25, 2019.

Teratoma Ovariano em Cadela: Relato de Caso

Flora Santana Caprara - Discente de Medicina Veterinária da Universidade Estadual do Ceará, CE
Ana Karoline Lourenço de Menezes - Discente de Medicina Veterinária da Universidade Estadual do Ceará, CE
Francisca Nathalya Lopes Gois - Discente de Medicina Veterinária da Universidade Estadual do Ceará, CE
Joyce Rabelo Lima - Discente de Medicina Veterinária da Universidade Estadual do Ceará, CE
Suellen Nogueira Torres - Discente de Medicina Veterinária da Universidade Estadual do Ceará, CE
Jefferson da Silva Ferreira - Médico Veterinário, docente do curso de Medicina Veterinária da Universidade Estadual do Ceará, CE

Resumo: O teratoma ovariano é uma neoplasia de células germinativas caracterizada pela presença de tecidos derivados de diferentes folhetos embrionários. Essa neoplasia origina-se de células totipotentes e, geralmente, apresenta comportamento de origem benigna, com formações ovarianas císticas unilateral ou bilateral. Esse tumor surge nas gônadas de animais jovens, podendo originar-se no estágio embrionário ou fetal do desenvolvimento. A faixa etária por ocasião de diagnóstico em cadelas é de 1 a 11 anos. Para estabelecer o diagnóstico definitivo se faz necessária a avaliação histopatológica e imunohistoquímica. O presente estudo teve como objetivo relatar um caso de teratoma ovariano em uma cadela atendida em uma clínica veterinária particular. A paciente, da raça Pastor Alemão, fêmea, com seis anos de idade, foi submetida à ovário-histerectomia após identificação de aumento de volume do ovário direito. Macroscopicamente, observou-se ovário direito medindo 5,69 x 3,91 x 3,89 cm, contendo nódulo firme que comprometia grande parte do parênquima ovariano. Microscopicamente, verificou-se a presença de múltiplos tecidos bem diferenciados derivados de diferentes linhagens embrionárias, incluindo epitélio pavimentoso queratinizado, anexos cutâneos, tecido adiposo, cartilagem hialina com focos de mineralização, tecido nervoso, medula óssea e plexo coróide. O diagnóstico conclusivo foi de teratoma ovariano. Conclui-se que o teratoma ovariano é uma neoplasia caracterizada pela presença de tecidos derivados de diferentes folhetos embrionários. Os achados histopatológicos permitem o diagnóstico definitivo e reforçam a importância desse exame na caracterização tumoral.

Palavras-chaves: células germinativas; achados histopatológicos; ovário; neoplasia;

1. INTRODUÇÃO

O teratoma é a segunda neoplasia ovariana mais comum, sendo originário de células da linhagem germinativa que se diferenciam em diversos componentes tissulares estranhos ao ovário, originando-se das três camadas embrionárias (ectoderma, mesoderma e endoderma), inclusive pele e anexos, cartilagem, osso e medula óssea, dente, tecido adiposo, tecido nervoso, entre outros (1).

Os teratomas ovarianos podem ser bem diferenciados e maduros (benignos) ou indiferenciados e imaturos (malignos) (2). Essa neoplasia costuma ocorrer em animais jovens a partir de 1 ano de idade, sendo predominantemente benigna, com a rara ocorrência de alguns casos de maior grau de malignidade em cadelas senis (1). Os sinais clínicos observados geralmente são distensão e algia abdominais. Recomenda-se o exame histopatológico para a definição exata do tipo neoplásico devido à grande variedade dos padrões morfológicos (3).

Este trabalho tem como objetivo relatar um caso de teratoma ovariano em uma cadela, enfatizando os aspectos histopatológicos e a sua importância diagnóstica.

2. DESCRIÇÃO DO CASO

Foram encaminhadas para análise histopatológica duas amostras ovarianas de uma cadela da raça Pastor Alemão, fêmea, com seis anos de idade, submetida à ovário-histerectomia após identificação de aumento de volume do ovário direito.

Na avaliação macroscópica, o ovário direito media 5,69 x 3,91 x 3,89 cm, apresentando nódulo que subvertia quase que em sua totalidade. Ao corte, consistência firme e coloração esbranquiçada. Microscopicamente, a neoplasia apresentava em seu revestimento interno epitélio pavimentoso simples com discreta queratinização. Subjacente ao revestimento epitelial, verificou-se a presença de tecido conjuntivo frouxo e, mais profundamente, tecido conjuntivo denso não modelado, entremeado por glândulas sebáceas bem diferenciadas e unidades foliculares contendo hastes pilosas, além de formação de glândulas apócrinas com secreção ativa. Também foi observado a presença de gordura unilocular bem diferenciada com múltiplos focos de nódulos de cartilagem hialina com focos de mineralização. Em outras secções, notou-se formação de tecido nervoso, medula óssea e plexo coróide bem diferenciados.

O ovário esquerdo media 2,39 x 1,74 x 1,11 cm e apresentava-se morfologicamente normal para a espécie, sem detecção de proliferação neoplásica. Os achados histopatológicos confirmaram o diagnóstico de teratoma ovariano no ovário direito, enquanto o ovário esquerdo foi classificado como histologicamente normal para a espécie.

3. DISCUSSÃO

As neoplasias de células germinativas compreendem 6 a 12% dos tumores

ovarianos. Originam-se dos elementos celulares germinativos (ectoderma, mesoderma e endoderma) do ovário e dentre estas neoplasias está incluso o teratoma (2). Embora possa ocorrer em diferentes faixas etárias, a literatura descreve maior ocorrência em animais jovens (1). No presente relato, o diagnóstico foi estabelecido em uma cadela de seis anos de idade, demonstrando que essa neoplasia também pode ser observada em animais adultos.

No presente caso, a avaliação histopatológica revelou múltiplos tecidos bem diferenciados, incluindo epitélio pavimentoso queratinizado, anexos cutâneos, tecido adiposo, cartilagem hialina com focos de mineralização, tecido nervoso, medula óssea e plexo coróide. A identificação simultânea de diferentes tecidos maduros em uma mesma massa ovariana constitui característica diagnóstica clássica dos teratomas maduros (1).

Os anexos cutâneos observados neste relato, representados por glândulas sebáceas, glândulas apócrinas e folículos pilosos, refletem a diferenciação ectodérmica da neoplasia (1,3). A presença concomitante de tecido adiposo, cartilagem hialina, medula óssea, tecido nervoso e plexo coróide indicam a diferenciação mesodérmica e neuroectodérmica. A coexistência desses componentes confirma a origem germinativa totipotente do tumor e sustenta o diagnóstico histopatológico estabelecido (3,4).

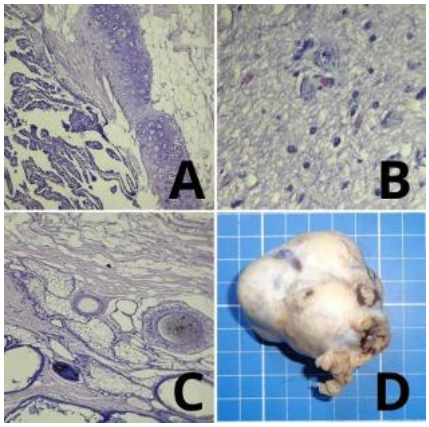

Figura 1 - Teratoma ovariano em cadela. (A) Presença de neoformação exibindo plexo coróide, cartilagem e tecido adiposo. Obj 4x HE. (B) Diferenciação nervosa, exibindo corpo celular neuronal e células gliais de permeio. Obj 40x. HE. (C) Diferenciação cutânea exibindo glândula sebácea e apócrina. Obj 10x. HE. (D) Ovário direito apresentando nódulo quase que em sua totalidade.

Embora os achados histopatológicos deste caso tenham sido característicos para o teratoma ovariano maduro, o diagnóstico diferencial é fundamental para excluir

outras neoplasias, como o adenoma papilífero, o adenoma da rete ovariana e o carcinoma papilífero (3).

Os teratomas ovarianos maduros em cães geralmente apresentam comportamento biológico benigno e são constituídos predominantemente por tecidos bem diferenciados (3), semelhante ao observado neste relato. A ausência de características histológicas sugestivas de malignidade, associada ao elevado grau de diferenciação dos tecidos identificados, reforça a classificação da lesão como um teratoma ovariano maduro.

As neoplasias ovarianas são pouco frequentes na medicina veterinária, o que pode estar relacionado à ovário-histerectomia precoce em cadelas (6). Os sinais clínicos associados aos teratomas ovarianos podem incluir distensão e algia abdominal (3).

Entretanto, apesar da baixa frequência dessas alterações, a avaliação histopatológica das estruturas ovarianas removidas cirurgicamente é fundamental para a identificação de lesões neoplásicas e a diferenciação de outras neoplasias ovarianas (5).

4. CONCLUSÃO

Conclui-se que os teratomas ovarianos devem ser incluídos nos diagnósticos diferenciais de massa ovarianas em cadelas, sendo fundamental o exame histopatológico para sua confirmação diagnóstica, bem como para melhor definição do prognóstico do paciente.

5. REFERÊNCIAS

1. Santos RL, Nascimento EF, Edwards JF. Sistema reprodutivo feminino. In: Santos RL, Alessi AC, editores. Patologia veterinária. 2. ed. Rio de Janeiro: Roca; 2016. cap.14.
2. Oliveira CM. Afecções do sistema genital da fêmea e glândulas mamárias. In: Jericó MM, Andrade Neto JP, Kogika MM, editores. Tratado de medicina interna de cães e gatos. Rio de Janeiro: Roca; 2015. cap. 175.
3. Ludwig JK, Fonseca RES, Krause CDA, Jesus BP, Argenta FF, Klein FE, Zafalon-Silva B, Coelho ACB. Teratoma ovariano em cadela jovem. Acta Scientiae Veterinariae. 2024;52(Suppl 1):948.
4. Daleck CR, Souza FF, Martins MIM, Nardi AB. Neoplasias do sistema reprodutivo feminino. In: Daleck CR, De Nardi AB, editores. Oncologia em cães e gatos. 2. ed. Rio de Janeiro: Roca; 2016. cap. 43.

5. Parente MLB, Cruz BR, Lima GAM, Rodrigues FRN, Borges IL, Santos GJL. Teratoma ovariano em canino – relato de caso. *Conexão Unifametro 2023: XIX Semana Acadêmica*. 2023. ISSN: 2357-8645.
6. Seixas G, Félix PG, Pucci B. Teratoma ovariano em cadela: relato de caso. Revista de Educação Continuada em Medicina Veterinária e Zootecnia do CRMV-SP. 2015;13(3):96.

Torção de lobo pulmonar associada à efusão pleural persistente em cão: relato de caso

Amanda Cristina do Nascimento - Discente de Medicina Veterinária no Instituto Federal Catarinense - Campus Araquari, SC

Fernando Celso Cidral - Discente de Medicina Veterinária no Instituto Federal Catarinense - Campus Araquari, SC

Guilherme Kistenmacher de Bem - Prof°. de Medicina Veterinária no Instituto Federal Catarinense - Campus Araquari, SC

Matheus Folgearini Silvera - Prof°. Dr. MSc. de Medicina Veterinária no Instituto Federal Catarinense - Campus Araquari, SC

Resumo

A torção de lobo pulmonar (TLP) é uma afecção respiratória rara em cães, caracterizada pela rotação parcial ou completa de um lobo pulmonar sobre seu eixo longitudinal, promovendo obstrução broncovascular, congestão, edema e necrose pulmonar. O presente trabalho teve como objetivo relatar um caso de TLP associada à efusão pleural persistente em um cão submetido à lobectomia pulmonar e manejo intensivo prolongado. Foi atendido em um hospital veterinário de Joinville/SC um cão Pastor Alemão, macho castrado, seis anos, com histórico de tosse, dispneia e recorrentes episódios de efusão pleural. Radiografias torácicas evidenciaram importante acúmulo de líquido pleural, sendo realizada toracocentese terapêutica. Devido à persistência do quadro respiratório, realizou-se tomografia computadorizada torácica, que revelou alterações compatíveis com torção de lobo pulmonar direito. O paciente foi submetido à toracotomia exploratória e lobectomia pulmonar. No pós-operatório apresentou produção exacerbada e persistente de líquido pleural, necessitando drenagens torácicas seriadas durante aproximadamente 24 dias de internação. Cultura microbiológica demonstrou sensibilidade à marbofloxacina, incorporada ao protocolo terapêutico. Durante a internação o paciente desenvolveu hipoalbuminemia, edema periférico e distúrbios gastrointestinais, sendo instituído suporte intensivo contínuo. Houve melhora progressiva do padrão respiratório e estabilização clínica após manejo cirúrgico e terapêutico prolongado. O caso demonstra a importância do diagnóstico precoce por exames de imagem avançados e evidencia que complicações pós-operatórias podem prolongar significativamente o tratamento de pacientes com TLP.

Palavras-chave: cirurgia torácica veterinária; drenagem pleural; dispneia; toracotomia.

Introdução

A torção de lobo pulmonar (TLP) consiste na rotação parcial ou completa de um lobo pulmonar sobre seu pedículo broncovascular, promovendo obstrução vascular e bronquial, edema, hemorragia e necrose do tecido pulmonar (1). É uma enfermidade incomum na medicina veterinária, descrita principalmente em cães de grande porte e tórax profundo, com maior acometimento do lobo pulmonar médio direito (2).

A etiologia pode ser espontânea ou secundária a alterações que aumentem a mobilidade pulmonar, incluindo efusão pleural, pneumotórax, traumas, neoplasias, pneumonia e cirurgias prévias (3). Os sinais clínicos geralmente são inespecíficos, como a dispneia, taquipneia, tosse, hemoptise e intolerância ao exercício, dificultando o diagnóstico precoce (4).

Os exames de imagem, especialmente a radiografia torácica e tomografia computadorizada (TC), permitem avaliação detalhada das alterações pulmonares e auxiliam o planejamento cirúrgico (5). O tratamento de escolha é a lobectomia pulmonar associada ao suporte intensivo e drenagem torácica (6).

O presente trabalho objetiva relatar um caso de TLP associada à efusão pleural persistente em um cão submetido à lobectomia pulmonar e manejo intensivo prolongado.

Descrição do caso

Um cão pastor alemão, macho, castrado, de 6 anos e 24,9 kg, foi atendido em Joinville/SC com histórico de tosse crônica desde abril de 2025, inicialmente controlada com amoxicilina com clavulanato e metilprednisolona por 10 dias. O paciente apresentou recidivas com piora gradativa em maio, julho e setembro, manifestando também sinais gastrointestinais no último episódio, tratados com antimicrobianos e corticoides. Em novembro de 2025, houve agravamento severo do quadro com cianose de mucosas após leve esforço. A ultrassonografia revelou derrame pleural, levantando suspeita de hemangiossarcoma.

Devido a necessidade de cuidado contínuo, o cão foi encaminhado para um hospital veterinário. No hospital apresentou dispneia, aumento do esforço respiratório e diminuição dos sons pulmonares à auscultação torácica. Radiografias torácicas evidenciaram importante efusão pleural (Figura 1A e 1B), sendo realizada nova toracocentese, com drenagem aproximada de 500 ml de líquido translúcido de cor amarelo avermelhado. Devido à recorrência da efusão, realizou-se TC de tórax (Figura 1C e 1D), a qual evidenciou consolidação e interrupção do brônquio lobar do lobo médio direito, compatíveis com TLP direito. O lobo esquerdo exibia padrão atelectásico por hiperatenuação, com acúmulo de fluido ventral e gás dorsal no tórax.

Diante dos achados na TC, o paciente foi encaminhado para o procedimento cirúrgico. Inicialmente o animal foi submetido à toracocentese esquerda, e drenagem com dreno já pré-fixado no lado direito (sem refluxo imediato). Após a drenagem, o animal foi

submetido à anestesia inalatória e bloqueio locorregional para iniciar a toracotomia intercostal direita entre o 6° e 7° espaço intercostal, após tricotomia e assepsia ampla. A exploração revelou torção de 360° no eixo bronquial e vascular do lobo médio direito, apresentando aspecto hepatizado e coloração enegrecida (Figura 1E), com sinais de pleurite. O lobo acessório também se encontrava torcido e enegrecido. Fluido serossanguinolento moderado estava presente no hemitórax esquerdo com inflamação pleural.

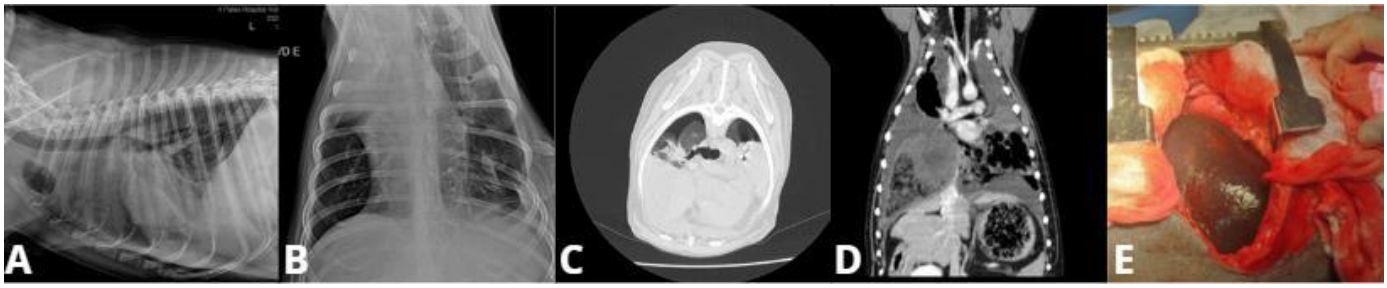

Figura 1: Torção de lobo pulmonar de cão. **(A-B)** Radiografias demonstrando efusão pleural. **(C)** TC (corte axial) demonstrando interrupção do brônquio lobar médio direito, efusão pleural e pneumotórax. **(D)** TC (reconstrução coronal) evidenciando consolidação pulmonar e atelectasia do lobo cranial esquerdo. **(E)** Lobo hepatizado.

Após identificação da torção, realizou-se lobectomia total de ambas as porções afetadas, após ligadura com fio poliglecaprone 2-0; o teste de integridade de coto brônquico não identificou nenhum vazamento dos cotos ligados. A histopatologia do fragmento pulmonar e pleura revelou pneumonia crônica severa e fibrose acentuada multifocal, com infiltrado histiolinfocítico e plasmocitário, necrose e hemorragia, sem agentes bacterianos. A síntese do arco costal utilizou mononylon 0 (simples interrompido). Os tecidos musculares e subcutâneos foram aproximados com poliglecaprone 2-0 (padrão Sultan), e a pele com mononylon 2-0 (padrão Wolff). Por fim, a pressão negativa torácica foi restabelecida.

No pós-operatório de 24 dias, a efusão pleural severa (80 a 360 ml) exigiu drenagens a cada 2-4 horas e posterior toracoscopia para instituição do sistema PleuralDrain. O cão desenvolveu hipoalbuminemia e edema, além de diarreia persistente (manejada com suporte nutricional e simbióticos). Após alta, o quadro gastrointestinal segue em investigação e a efusão pleural é drenada quinzenalmente (média de 270 ml).

Discussão

A TLP é uma enfermidade rara em pequenos animais, acometendo principalmente cães de grande porte e tórax profundo (2). O lobo médio direito é o mais afetado devido à sua

anatomia e marcante mobilidade intratorácica (3), condizente com o paciente relatado. A efusão pleural crônica destaca-se como o principal fator predisponente, pois altera o posicionamento anatômico e favorece a rotação lobar (4). No presente caso, a recorrência do fluido provavelmente desencadeou a TLP.

Os sinais clínicos como dispneia e cianose corroboram a literatura (5), mas são inespecíficos. Dessa forma, os exames de imagem tornam-se essenciais, destacando-se a tomografia computadorizada pela precisão para identificar a interrupção broncovascular.

A lobectomia cirúrgica total é o tratamento de escolha, pois a congestão e a necrose impedem a resolução espontânea (6). Embora a ressecção cirúrgica tenha ocorrido com sucesso, a manutenção da efusão pleural no pós-operatório prolongou o período de internação e tornou o manejo complexo. Complicações sistêmicas como hipoalbuminemia e distúrbios gastrointestinais agravam a resposta inflamatória nesses pacientes (1).

Conclusão

A torção de lobo pulmonar deve ser considerada como diagnóstico diferencial em cães com efusão pleural recorrente e sinais respiratórios persistentes.

O diagnóstico precoce associado aos exames de imagem avançados possibilita intervenção cirúrgica rápida e maior chance de sucesso terapêutico.

Complicações pós-operatórias e persistência da efusão pleural podem prolongar significativamente o tratamento, exigindo monitoramento intensivo e abordagem multidisciplinar.

O relato evidencia a importância da associação entre diagnóstico por imagem, intervenção cirúrgica precoce e suporte intensivo contínuo no manejo da TLP.

Referências

1. Fossum TW. Small Animal Surgery. 5th ed. St. Louis: Elsevier; 2019.
2. Monnet E. Small Animal Soft Tissue Surgery. Ames: Wiley-Blackwell; 2013.
3. Birchard SJ, Sherding RG. Saunders Manual of Small Animal Practice. 3rd ed. St. Louis: Saunders Elsevier; 2006.
4. Ettinger SJ, Feldman EC, Côté E. Textbook of Veterinary Internal Medicine. 8th ed. St. Louis: Elsevier; 2017.
5. Thrall DE. Textbook of Veterinary Diagnostic Radiology. 7th ed. St. Louis: Elsevier; 2018.
6. Tobias KM, Johnston SA. Veterinary Surgery: Small Animal. 2nd ed. St. Louis: Elsevier; 2018.

Torção Esplênica Idiopática em Cão da Raça Border Collie: Relato de Caso

Maria Fernanda Cordeiro Alves – Discente Medicina Veterinária da Universidade de Uberaba, Uberaba-MG, Brasil.
Daniel Kamimura Barbosa Silva – Discente Medicina Veterinária da Universidade de Uberaba, Uberaba-MG, Brasil.
Renato Linhares Sampaio – Dr. MSc. Docente Medicina Veterinária Universidade de Uberaba, Uberaba-MG, Brasil.
Letycia Amorin Fernandes – Médica Veterinária Esp. Cirurgia Pequenos Animais.
Breno Oliveira Silva – Médico Veterinário Esp. Cirurgia de Pequenos Animais e em Videocirurgia.

RESUMO

A torção esplênica idiopática é uma condição caracterizada pela torção do baço em seu próprio pedículo vascular sem a presença de outras doenças concomitantes ou causa primária conhecida, acometimento que é raro e de repercussão clínica grave. O tratamento consiste na esplenectomia total e o prognóstico é variável, dependendo do quadro clínico geral do paciente no momento do diagnóstico e da gravidade das alterações hemodinâmicas que podem ocorrer secundariamente à torção. O presente trabalho, relata um caso de torção esplênica idiopática em cão da raça Border Collie de 30kg, com queixa de vômito, prostração, distensão e dor abdominal. De acordo com os achados em exames complementares, foi indicado o procedimento de laparotomia exploratória. Durante transcirúrgico, evidenciou-se torção esplênica associada com esplenomegalia e enfisema no órgão devido à necrose tecidual, com presença de peritonite, sem evidência de causa primária. Por mimetizar outras patologias que cursam com abdome agudo em cães, essa afecção apresenta difícil diagnóstico, retardando sua confirmação e culminando em graves consequências sistêmicas, a depender do tempo decorrido até a intervenção cirúrgica. Com isso, é notável a importância da análise correta de aspectos clínicos, laboratoriais e de exames de imagem para o diagnóstico e tratamento preconizado.
Palavras-chave: cirurgia; esplenomegalia; peritonite; distensão.

INTRODUÇÃO

A torção esplênica é a rotação do baço em torno de seu pedículo vascular, ocluindo a perfusão da artéria e veia esplênica, podendo afetar os ligamentos gastroesplênico e frenoesplênico, comprometendo a vascularização e a função dos órgãos adjacentes. Ocorre com mais frequência associada à dilatação vólvulo-gástrica, sendo a forma idiopática rara em cães (1). Pode manifestar-se de forma aguda, com dor abdominal súbita e severa, vômitos e choque cardiovascular, ou crônica, com sinais mais brandos e intermitentes. Em ambos os cenários, a inespecificidade dos sinais clínicos representa um desafio ao diagnóstico precoce (2). Por ser uma urgência que pode evoluir para peritonite séptica, coagulação intravascular disseminada e necrose esplênica (1), o diagnóstico deve ser imediato, integrando achados clínicos, laboratoriais e de imagem. Embora a

confirmação definitiva ocorra por laparotomia exploratória, a afecção deve compor o diagnóstico diferencial de síndromes abdominais (4). Assim, o objetivo deste trabalho é relatar um caso de torção esplênica idiopática, no qual os achados radiográficos foram imprescindíveis para a indicação cirúrgica e confirmação da patologia.

DESCRIÇÃO DO CASO

Um cão da raça Border Collie de 7 anos, pesando 30kg, deu entrada em unidade de atendimento veterinário, apresentando como queixas principais; vômitos recorrentes, anorexia, prostração e distensão abdominal há três dias, negando qualquer possibilidade de intoxicação ou imprudência alimentar. No exame físico, foi constatado mucosas hipocoradas, desidratação leve e estrutura rígida em topografia mesogástrica esquerda à palpação abdominal, com isso, foram solicitados hemograma, bioquímico e exames de imagem para diagnósticos diferenciais. A ultrassonografia evidenciou a presença de grande quantidade de gás e líquido livre na cavidade, não sendo possível a visualização adequada dos órgãos abdominais devido a limitação acústica, prejudicada por interposição de líquido. Realizado procedimento de abdominocentese, drenado líquido com coloração marrom enegrecido, que após análise laboratorial, foi classificado como exsudato séptico hemorrágico de origem bacteriana, com presença de cocos gram positivos. Observaram-se, também, frequentes macrófagos espumosos, eritrófagos, neutrófilos degenerados e vacuolizados com inclusões de bactérias, concluindo se tratar de uma peritonite séptica aguda, associada ao hemoperitônio. Em hemograma, observou-se anemia, com presença de eritrócitos em rouleaux e discreta policromasia eritrocitária, em leucograma obteve desvio à esquerda regenerativo, presença de frequentes Neutrófilos, Bastonetes e Hiperssegmentados com discreta basofilia citoplasmática e inclusões de corpúsculos de Dohle, assim, concluindo-se infiltrado de fragmentos tóxicos intracelular. Em plaquetograma, evidenciou-se trombocitopenia, de moderada anisocitose com raras plaquetas gigantes. Sugerindo então resposta inflamatória intensa e possível consumo sanguíneo. No exame bioquímico do paciente, foi evidenciado azotemia, comprometimento renal grave devido ao aumento de ureia (260 mg/dL) e creatinina (3,67 mg/dL) e lesão, com início de insuficiência hepática; AST (290 U/l), ALT (83 U/l), Fosfatase Alcalina (376 U/l) e diminuição da albumina (2,0 g/dL). Podendo ter como suspeita, quadro inflamatório e infeccioso causando essas alterações devido ao aumento de globulinas (6,0 g/dL). À análise da radiografia abdominal, constatou-se que a cavidade estava preenchida por conteúdo radiopaco devido grande quantidade de líquido, porção de cólon descendente e reto preenchido por conteúdo gasoso e com discreto deslocamento dorsal com estrutura de

radiopacidade mista, heterogênea e gasosa, em topografia mesogástrica e hipogástrica, sobrepondo segmentos de cólon. Tais achados sugerem obstrução intestinal, torção esplênica ou neoformação, sendo assim, indicado procedimento de laparotomia exploratória para elucidação diagnóstica.

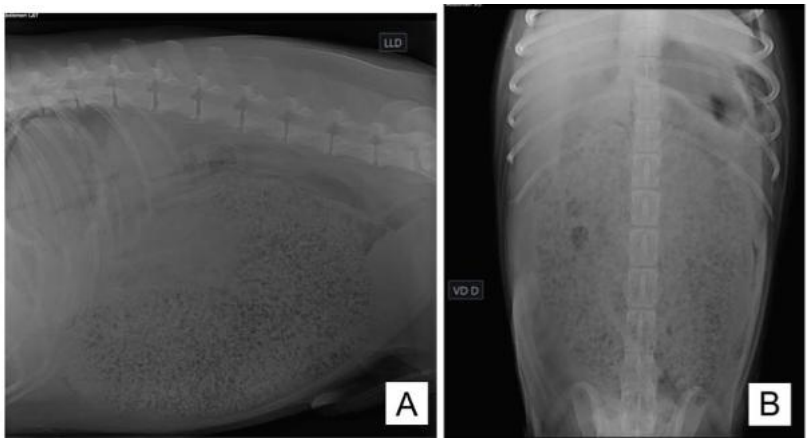

Imagem 1 - Radiografia abdominal. (A) Latero lateral direita e (B) Ventro Dorsal. Fonte própria.

Durante período de permanência na internação, foi prescrito, Dipirona (25 mg/kg), Cloridrato de Tramadol (4 mg/kg), Dexametasona (0,25mg/kg), Metadona (0,1mg/kg), Metronidazol (15mg/kg), Doxiciclina (0,25mg/kg) e Ceftriaxona (50mg/kg). Foi administrado como pré anestésico Metadona (0,3 mg/kg), para plano anestésico, utilizado Fentanil (4 mcg/kg), Midazolam (0,2mg/kg), Cetamina (1,0 mg/kg) e Propofol (1,0 mg/kg) e manutenção anestésica; Fentanil (0,2 mc/kg/min), Cetamina (0,6 mg/kg/h) e Isofluorano. Ainda no período transcirúrgico, foi realizada transfusão sanguínea. Durante a exploração da cavidade abdominal, evidenciou-se grande quantidade de líquido enegrecido e odor fétido, drenado com bomba à vácuo e observado peritonite em estágio avançado. Realizou-se inspeção sistemática dos órgãos abdominais, identificando torção esplênica, esplenomegalia e enfisema, possivelmente devido ao quadro de isquemia, não associados com outra patologia ou anormalidade em demais órgãos. Com base nas observações, foi feita a esplenectomia total para resolução do quadro, tendo o procedimento transcorrido sem intercorrências. Procedeu-se à lavagem da cavidade abdominal com solução fisiológica estéril e fechamento da parede abdominal em três planos; musculatura, em padrão sutan, e subcutâneo em cushing com fio poliglecaprone 3-0, seguido pelo fechamento de pele com nylon 2-0 em simples separado.

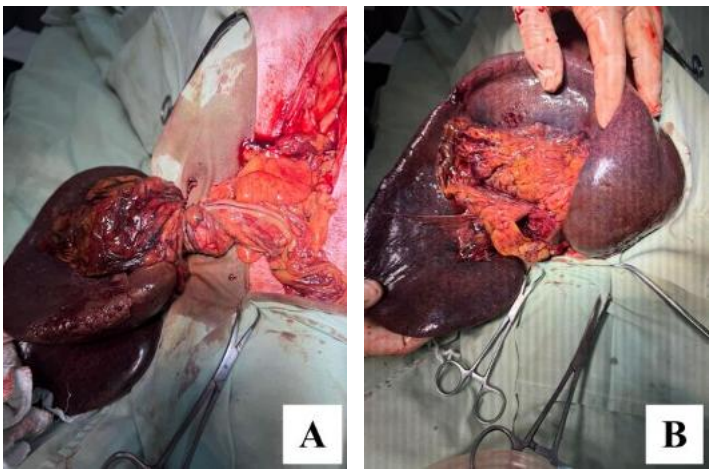

Imagem 2 - Baço em procedimento cirúrgico de laparotomia exploratória. (A) Torção esplênica. (B) Esplenomegalia e enfisema. Fonte própria.

RESULTADOS E DISCUSSÃO

Embora amplamente descrita na literatura veterinária, a forma idiopática da torção esplênica, sem associação com enfermidades concomitantes, permanece pouco elucidada. A forma crônica é mais comum, embora apresente sinais inespecíficos o que frequentemente levam a diagnósticos equivocados e tratamento prévio para outras enfermidades antes da confirmação da torção esplênica (5), como ocorrido com o paciente descrito neste relato, não sendo possível realizar diagnóstico confirmatório apenas pelos sinais clínicos. A demora na elucidação diagnóstica pode também favorecer a progressão para complicações sistêmicas severas, como coagulação intravascular disseminada, sepse e posteriormente perda da função múltipla de órgãos, decorrente da necrose esplênica (3).

A obstrução do fluxo vascular esplênico desencadeia intensa congestão venosa, isquemia e hipóxia tecidual, levando à necrose do parênquima esplênico e liberação de mediadores inflamatórios no organismo. Tais mecanismos fisiopatológicos mostraram-se compatíveis com o quadro clínico do paciente deste relato, o qual apresentou alterações hematológicas importantes, presença de líquido abdominal associado à peritonite e deterioração sistêmica progressiva, além de enfisema esplênico, que devido ao tecido morto e desoxigenado, cria ambiente adequado para bactérias formadoras de gás que, embora não sejam a causa inicial, podem se multiplicar rapidamente em quadros de infecção secundária, apresentação essa rara em casos de torção esplênica idiopática segundo Vaitkus, Gu e Sukut (6), indicando presença de infecção bacteriana, que no presente caso, pode-se correlacionar este evento com exames hematológicos, chegando à conclusão de presença de septicemia.

A evolução clínica desfavorável do animal foi associada à anemia severa, leucopenia, trombocitopenia, azotemia e insuficiência hepática, alterações compatíveis com síndrome

da disfunção múltipla de órgãos, secundária à septicemia. Apesar da intervenção cirúrgica e suporte intensivo instituído, o paciente evoluiu a óbito 24 horas após o procedimento cirúrgico, evidenciando a elevada gravidade e o prognóstico reservado associados à torção esplênica diagnosticada tardiamente.

CONCLUSÃO

Conclui-se que a torção esplênica idiopática é de difícil diagnóstico devido à ampla causalidade e sinais inespecíficos. Devido à imprecisão dos exames laboratoriais, os exames de imagem são essenciais para o diagnóstico precoce, viabilizando o tratamento cirúrgico rápido e o monitoramento clínico para um melhor prognóstico.

REFERÊNCIAS

1) Fossum TW, Caplan ER. Cirurgia do sistema hemolinfático. In: Fossum TW, editor. Cirurgia de pequenos animais. 4. ed. Rio de Janeiro: Elsevier Brasil; 2015. p. 685-704.

2) Reinhart JM, Sherwood JM, Kukanich KS, Klocke E, Biller DS. Chronic splenic torsion in two dogs. J Am Anim Hosp Assoc. 2015; 51(3):185-190.

3) Thizen G, Alves CF, Moreira RA, Borém F, Jacobina GC, Vidotto VT, Farias A, Stefanes SA. Torção e ruptura esplênica independente de síndrome vólvulo-torção gástrica em cão: relato de caso. Rev Educ Contin Med Vet Zootec CRMV-SP. 2011;9(2):49-50.

4) Azevedo FD, Veiga CCP, Scott FB, Fernandes JI, Ramos AS, Mendonça ECL. Primary splenic torsion in dogs: case report. Braz J Vet Med. 2011;33(2):89-94.

5) Basso PC, Brun MV, Beck CAC, Contesini EA, Pippi NL, Gomes K. Torção esplênica primária em um cão: relato de caso. Arq Bras Med Vet Zootec. 2016; 68(5):1187-1192.

6) Vaitkus LA, Gu J, Sukut SL. Emphysematous splenic torsion in a German shepherd dog. Can Vet J. 2024; 65(10):1071-1075.

Torção Uterina Associada à Piometra em Labrador Retriever – Relato de Caso

Carolina Beatriz Gonçalves Medeiros de Souza - Mestranda no Programa de Pós-Graduação de Ciências Veterinárias da Universidade Estadual do Centro-Oeste (UNICENTRO-PPGCV);
Júlia Hachiya de Oliveira – Aprimoranda em Diagnóstico Por Imagem (UNICENTRO);
Heloísa Speltz – Aprimoranda em Diagnóstico Por Imagem (UNICENTRO);
Guilherme Oliveira Henschel – Mestrando no PPGCV (UNICENTRO);
Luciana do Amaral Oliveira – Docente do Departamento de Medicina Veterinária (UNICENTRO-DEVET);
Carla Fredrichsen Moya – Docente do DEVET e do PPGCV (UNICENTRO).

Resumo

A piometra é uma afecção uterina frequente em cadelas, sendo definida como uma inflamação uterina com acúmulo de conteúdo purulento no lúmen uterino, enquanto a torção uterina é rara na clínica de pequenos animais, podendo estar associada à gestação ou ao complexo hiperplasia endometrial cística/piometra. Assim, o presente trabalho teve como objetivo relatar um caso de torção uterina associada à piometra em uma cadela Labrador Retriever, idosa que foi atendida apresentando secreção vaginal sanguinolenta, hiporexia, polidipsia, sialorreia e distensão abdominal. Ao exame físico observou-se apatia, mucosas hiperêmicas, desidratação e abdome abaulado. Na ultrassonografia uterina identificou-se presença de conteúdo ecogênico intraluminal compatível com piometra. Após estabilização da paciente, realizou-se ovariossalpingohisterectomia terapêutica, sendo identificada torção uterina durante o procedimento cirúrgico. O diagnóstico preciso e a terapêutica empregada foram primordiais para a preservação da vida da paciente.

Palavras-chave: Canino; ovariossalpingohisterectomia; ultrassonografia;

Introdução

A piometra em fêmeas caninas é definida como uma inflamação uterina com acúmulo de material purulento, decorrente de alterações hormonais associadas a infecções bacterianas (1, 2). Alguns sinais clínicos apresentados pelo animal acometido incluem apatia, hiporexia, polidipsia, êmese, presença ou ausência de secreção vulvar e abdômen distendido (2).

A torção uterina, por sua vez, é considerada uma afecção rara em cadelas, sendo caracterizada pela rotação do útero ou de corno uterino, podendo variar entre ângulo de 180º a 360º. É mais frequentemente descrita em cadelas gestantes, entretanto, pode estar associada ao complexo de hiperplasia endometrial cística/piometra (4).

A conduta terapêutica considerado padrão-ouro nos casos de associação entre piometra e torção uterina é ovariossalpingohisterectomia (OSH), procedimento cirúrgico que consiste na exérese completa do trato reprodutivo (1, 4). Dessa forma, o presente trabalho tem como objetivo relatar um caso de torção uterina associada à piometra em uma cadela.

Descrição do Caso

Uma fêmea canina da raça Labrador Retriever, de 11 anos de idade, pesando 27,6 kg, foi atendida na Clínica Escola Veterinária Marcos Vinícius Tranquilim (Cevet) da Universidade

Estadual do Centro-Oeste (Unicentro-Cedeteg), apresentando como queixa principal secreção vaginal sanguinolenta, além de hiporexia, perda de peso, polidipsia, sialorreia e abaulamento abdominal. A paciente era fértil e não possuía o histórico de acasalamento ou parto.

Ao exame físico, a paciente apresentava-se apática, com mucosas hiperêmicas, desidratação estimada em 5%, abdome tenso e abaulado, além da perda acentuada de peso. Foram solicitados exames de hemograma e ultrassonografia abdominal exploratória. O animal foi imediatamente admitido para internação. Ao exame ultrassonográfico, identificou-se útero com acentuada quantidade de conteúdo ecogênico intraluminal de média celularidade, medindo aproximadamente 5,47 cm com paredes hiperecogênicas e normoespessas, medindo 0,35 cm, não sendo possível diferenciar a estratificação parietal. Os achados foram compatíveis com importante quadro de piometra.

No hemograma da paciente observaram-se alterações como leucocitose por neutrofilia com desvio à esquerda regenerativo, linfopenia e presença de linfócitos reativos, sugerindo estímulo inflamatório e de estresse.

Instituiu-se antibioticoterapia com ceftriaxona (25 mg/kg, via intravenosa, a cada 12 horas), além de dipirona (25 mg/kg, via subcutânea) e omeprazol (0,7 mg/kg, via intravenosa, a cada 24 horas). Após a cirurgia, foi adicionado tramadol (1 mg/kg, via subcutânea, a cada 12 horas) e meloxicam (0,1 mg/kg, via intravenosa, a cada 24 horas), até a alta da paciente. Para o tratamento domiciliar, foi prescrito amoxicilina associada ao clavulanato de potássio na dose de 20 mg/kg, a cada 12 horas, durante sete dias e meloxicam 0,1 mg/kg a cada 24 horas por três dias consecutivos.

O animal foi submetido a celiotomia retroumbilical, porção média, para realização de OSH terapêutica não eletiva. Durante o transoperatório, com a exploração da cavidade abdominal observou-se a torção uterina (Figura 1). Realizou-se inicialmente a correção da torção para posterior OSH. Isolou-se o pedículo ovariano e procedeu-se a dupla ligadura dos vasos sanguíneos com fio absorvível 0 (poliglactina 910) e exérese do ovário direito, mesmo procedimento realizado no ovário esquerdo, seguida da transfixação e ligadura da cérvix para posterior exérese.

Procedeu-se o fechamento abdominal em três planos de sutura, primeiro peritônio e músculo reto do abdome incluindo sua fáscia, com padrão Sultan, com fio absorvível 0 (poliglactina 910); segundo plano, a aproximação do tecido subcutâneo para reduzir espaço do espaço morto com sutura intradérmica modificada, com fio absorvível 2-0 e, por fim, síntese da pele com fio inabsorvível 2-0 (nylon) em padrão Wolf.

Após o procedimento cirúrgico, a paciente permaneceu internada por 24 horas para acompanhamento clínico e tratamento pós-operatório.

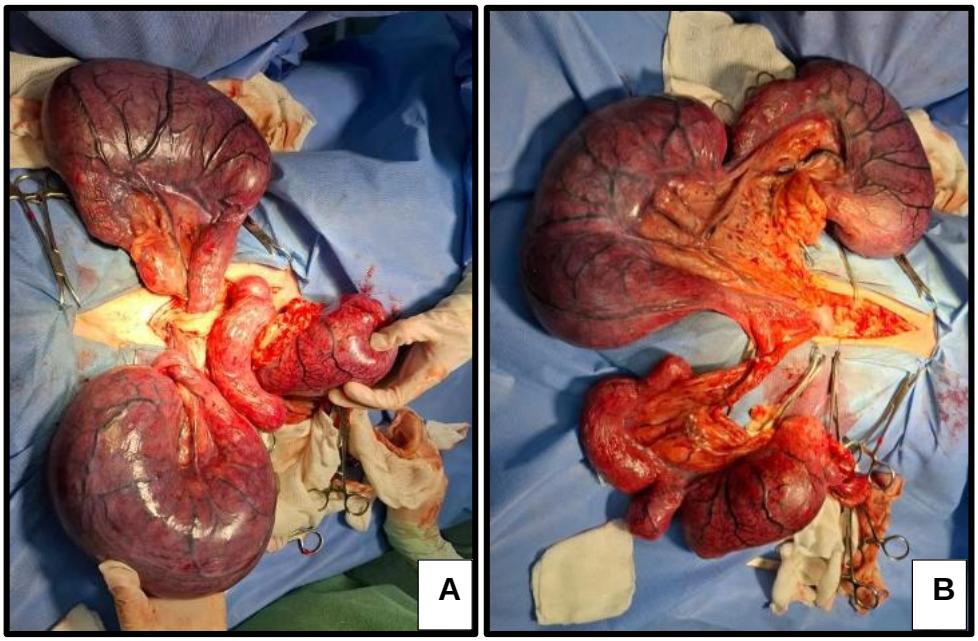

Figura 1 – Torção uterina em fêmea canina (A) e uterino após a correção da torção antes da OSH (B).

Discussão

A torção uterina é uma afecção raramente relatada em fêmeas caninas, sendo mais comum em bovinos devido ao maior peso e conformação anatômica da espécie. Em pequenos animais, essa alteração é mais frequentemente descrita associada à gestação, embora existam casos relacionados à piometra (2, 4).

Os sinais clínicos observados na paciente deste relato incluindo letargia, hiporexia, polidipsia, secreção vaginal e distensão abdominal estão diretamente relacionadas ao processo inflamatório e infeccioso presentes na piometra (3, 6).

As alterações detectadas no hemograma, como leucocitose por neutrofilia com desvio à esquerda regenerativo, foram semelhantes às descritas por Ciornei *et al*. (5), sendo compatíveis com resposta inflamatória sistêmica secundária ao quadro infeccioso uterino.

A ultrassonografia abdominal mostrou-se um exame de imagem fundamental para identificação do aumento uterino e presença de conteúdo intraluminal compatível com piometra, auxiliando na conduta terapêutica (1, 2). Entretanto. o diagnóstico definitivo de torção uterina por exames de imagem pode ser desafiador, especialmente quando há grande quantidade de conteúdo intrauterino, como observado neste caso. Dessa forma, o diagnóstico da torção foi possível somente durante o procedimento cirúrgico, como já relatado na literatura (6).

A OSH é considerada o tratamento de escolha nos casos de piometra associada à torção uterina, pois promove a remoção completa do foco infeccioso e reduz o risco de complicações sistêmicas e recorrência da afecção. Além disso, a correção cirúrgica em casos de torção uterina minimiza possíveis complicações de repercussão e liberação de toxinas para a corrente sanguínea do animal (1, 5).

Conclusão

O presente relado descreveu a importância da associação dos exames físico, laboratorial e de imagem para o direcionamento diagnóstico e terapêutico. Entretanto, a intervenção cirúrgica mostrou-se nesse caso, uma ferramenta essencial para o diagnóstico de torção uterina e medida terapêutica para piometra, contribuindo para a eficaz recuperação clínica da paciente e um prognóstico favorável.

Agradecimentos

O presente trabalho foi realizado com apoio da coordenação de aperfeiçoamento de pessoal de nível superior – Brasil (Capes) – código de financiamento 001.

Referências

1. Jagnow, S. R. B.; Ritter, C. R.; Mayer, S. C. H.; Tissiani, P.; Rolim, J. F.; Ribeiro, C. Torção uterina associada à piometra aberta em cadela. Alta Scientiae Veterinariae, vol. 49, n. 1, p. 603-607, 2021.
2. Noakes, D. E.; Parkinson, T. J.; England, G. C. W. Veterinary reproduction and obstetrics. 9th ed. Philadelphia: Saunders Elsevier, 2009.
3. Nelson, R.W.; Couto, C.G. Medicina interna de pequenos animais. 5th ed. - Rio de Janeiro: Guanabara Koogan, 2015.
4. Barrand, K. R. Unilateral uterine torsion associated with haematometra and cystic endometrial hyperplasia in a bitch. Veterinary Record, Linconshire, v. 164, p. 19-20, 2009.
5. Ciornei, Ș.G.; Roșca, P.; Pașca, A.S.; Baisan, R.A. Ciubotariu A. Case Report: Unilateral uterine torsion in a non-pregnant Siberian-Husky-clinical insights and implications for reproductive management. Frontiers in Veterinary Science, v.12, e.1658408, 2025.
6. Noakes, D.E.; Parkinson, T.J.; England, G.C.W. Arthur’s Veterinary Reproduction and Obstetrics. 8th ed. Philadelphia: Saunders; 2001.

Transfusão Heteróloga como Recurso Terapêutico Emergencial para Anemia em Calopsita (*Nymphicus Hollandicus*): Relato de Caso

Autores: Carolinna Victória da Silveira Pecsén, Álvaro José Bittencourt Bastos, Caio Nunes Cardoso Rocha, Bertrand Monteiro Martins, Noéli Françoza Thomasi e José Halen Ferreira de Moraes

Resumo

A hemotransfusão em aves representa alternativa terapêutica emergencial em pacientes com anemia severa e hemorragias agudas. O presente trabalho teve como objetivo relatar o uso da hemotransfusão heteróloga em uma calopsita, *Nymphicus hollandicus*, com anemia severa secundária à hemorragia traumática. Foi atendida uma calopsita, com aproximadamente um ano de idade e 85 g, apresentando intensa perda sanguínea, alteração respiratória e hematócrito de 17%. Devido à instabilidade clínica e à dificuldade de obtenção de doador da mesma espécie, optou-se pela hemotransfusão heteróloga, utilizando como doadora uma arara-canindé, *Ara ararauna*, clinicamente hígida e com exames prévios sem alterações. Foram coletados aproximadamente 5 mL de sangue total fresco da veia jugular direita da doadora, com CPDA-1 como anticoagulante, sendo o sangue administrado ao receptor por acesso intraósseo em tíbia. O paciente permaneceu internado por sete dias, apresentando melhora clínica progressiva e aumento seriado do hematócrito para 24% e 28%. Após alta médica, retornou para reavaliação, apresentando hematócrito de 40% e recuperação hematológica satisfatória. A hemotransfusão heteróloga mostrou-se eficaz como medida emergencial para estabilização clínica do paciente constituindo alternativa terapêutica viável quando não há disponibilidade de doadores da mesma espécie.

Palavras-chave: Clínica de aves; Psitacídeos; Hipovolemia; Sangue total fresco; Terapia intensiva.

Introdução

A hemotransfusão em aves representa importante alternativa terapêutica emergencial na medicina de pets não convencionais, especialmente em pacientes acometidos por anemia severa e hemorragias agudas (1,2). Em psitacídeos ornamentais de pequeno porte, como *Nymphicus hollandicus*, a realização do procedimento ainda representa desafio clínico devido ao reduzido volume sanguíneo circulante, dificuldade de obtenção de doadores compatíveis e escassez de protocolos transfusionais padronizados (2,3). Dessa forma, a hemotransfusão heteróloga pode representar alternativa viável em situações emergenciais, principalmente quando não há disponibilidade imediata de doadores da mesma espécie.

Apesar do potencial clínico dessa abordagem, relatos de hemotransfusão heteróloga em aves ainda são limitados, tornando necessária a descrição de casos que contribuam para o aprimoramento dos protocolos transfusionais na medicina aviária. O presente trabalho teve como objetivo relatar o uso da hemotransfusão heteróloga como recurso terapêutico

emergencial em uma calopsita (*Nymphicus hollandicus*) com anemia severa secundária à hemorragia aguda.

Descrição do Caso

Foi atendida na Guará Clínica Veterinária para Animais Silvestres e Exóticos uma calopsita, *Nymphicus hollandicus*, com aproximadamente um ano de idade e 85 g, apresentando intensa perda sanguínea após acidente traumático envolvendo brinquedo presente na gaiola. Segundo relato da tutora, o sangramento foi percebido aproximadamente quatro horas após o acidente.

Ao atendimento inicial, o paciente apresentava taquipneia, agitação e episódios de ofegação, sendo encaminhado para internação e suporte intensivo. Durante a admissão hospitalar observou-se intensa perda sanguínea e sinais sugestivos de hipovolemia secundária à hemorragia aguda.

Optou-se inicialmente apenas pela mensuração do hematócrito por microhematócrito capilar, utilizando pequena amostra sanguínea. O exame revelou hematócrito de 17%, compatível com anemia severa, sendo instituída imediatamente oxigenioterapia e suporte emergencial.

Considerando o risco de descompensação hemodinâmica e a limitação para obtenção de doador da mesma espécie, optou-se pela realização de hemotransfusão heteróloga. Como doadora foi selecionada uma arara-canindé adulta, *Ara ararauna*, previamente acompanhada pela clínica veterinária e apresentando exames hematológicos e bioquímicos recentes sem alterações.

A coleta sanguínea foi realizada através da veia jugular direita da doadora, utilizando seringa de 10 mL previamente preparada com anticoagulante (0,6 mL de CPDA-1), sendo obtido volume aproximado de 5 mL de sangue total fresco. O sangue foi administrado ao receptor através de acesso intraósseo em tíbia, com auxílio de bomba de seringa e monitoramento contínuo durante todo o procedimento.

Durante a transfusão não foram observados sinais imediatos de reação transfusional. O paciente permaneceu internado por sete dias, apresentando melhora clínica progressiva, retorno do apetite e recuperação hematológica satisfatória (Figura 1). Após alta médica, retornou para reavaliação clínica e realização de hemograma completo, apresentando hematócrito de 40% e parâmetros hematológicos adequados para a espécie.



Figura 1. Transfusão heteróloga em calopsita (*Nymphicus hollandicus*) com anemia severa secundária à hemorragia aguda. (A) Sistema de infusão do sangue total fresco. (B) Paciente durante suporte intensivo e transfusão sanguínea por acesso intraósseo. (C) Aspecto clínico do paciente após recuperação hematológica

Discussão

A hemotransfusão em aves ainda representa procedimento desafiador na medicina de pets não convencionais, principalmente devido à dificuldade de obtenção de doadores compatíveis e à escassez de protocolos transfusionais específicos para diferentes espécies aviárias (1,2). Em aves, transfusões geralmente são indicadas quando o hematócrito encontra-se abaixo de 20%, especialmente na presença de sinais clínicos compatíveis com anemia severa, corroborando a conduta instituída neste relato (2,3).

A hemotransfusão heteróloga mostrou-se alternativa viável diante da impossibilidade de obtenção imediata de doador da mesma espécie, situação frequentemente observada na rotina clínica de aves ornamentais e animais silvestres (1,3). Embora a transfusão homóloga seja considerada preferencial, procedimentos heterólogos podem ser utilizados em caráter emergencial sob monitoramento rigoroso (2,3).

A utilização de acesso intraósseo para administração do sangue total também demonstrou ser eficaz no suporte intensivo do paciente, principalmente em aves de pequeno porte e criticamente enfermas (2,4). Além disso, a ausência de reações transfusionais imediatas e a melhora progressiva do hematócrito evidenciaram resposta terapêutica satisfatória após o procedimento. No presente relato, a técnica permitiu estabilização clínica imediata do paciente e recuperação progressiva dos parâmetros hematológicos, evidenciando sua aplicabilidade em situações emergenciais nas quais a disponibilidade de doadores homólogos é limitada.

Os achados observados reforçam a importância da hemotransfusão heteróloga como alternativa terapêutica emergencial na medicina aviária, especialmente em situações envolvendo anemia severa e indisponibilidade de doadores homólogos imediatos. Entretanto, ainda são necessários mais estudos relacionados à compatibilidade sanguínea e padronização de protocolos transfusionais em aves ornamentais e silvestres.

Conclusão

A hemotransfusão heteróloga mostrou-se alternativa terapêutica emergencial eficaz no manejo da anemia severa secundária à hemorragia aguda em *Nymphicus hollandicus*. O procedimento foi associado à estabilização clínica, recuperação hematológica satisfatória e melhora progressiva do estado geral do paciente, reforçando a importância da medicina transfusional na rotina de aves ornamentais e pets não convencionais.

Referências

1. Cubas ZS; Silva JCR; Catão-Dias JL. Tratado de animais selvagens: medicina veterinária. 2nd ed. São Paulo: Roca; 2014.
2. Harrison GJ; Lightfoot TL. Clinical avian medicine. Palm Beach: Spix Publishing; 2006.
3. Lichtenberger M. Avian transfusion medicine. Seminars in Avian and Exotic Pet Medicine. 2004;13(1):47-54.
4. Campbell TW. Hematology of birds. In: Thrall MA; Weiser G; Allison RW; Campbell TW, editors. Veterinary hematology and clinical chemistry. 2nd ed. Ames: Wiley-Blackwell; 2012. p. 238-279.

Transição de efusão pleural quilosa para mista em felino: relato de caso

Ana Luiza Pastore Dambros – Discente de Medicina Veterinária na Universidade Federal de Santa Catarina.
Beatriz da Silva Ramos – Discente de Medicina Veterinária na Universidade Federal de Santa Catarina.
Gabriella Parisotto Boff – Discente de Medicina Veterinária na Universidade Federal de Santa Catarina.
Maria Eduarda de Moraes Flores – Médica Veterinária Residente em Clínica Médica e Cirúrgica de Animais de Companhia Convencionais e Não Convencionais, na Universidade Federal de Santa Catarina.
Angela Patricia Medeiros Veiga – Profª Dr. de Graduação em Medicina Veterinária com ênfase em Patologia Clínica Veterinária, na Universidade Federal de Santa Catarina.

Resumo:

As efusões pleurais quilosas resultam do extravasamento de quilo a partir dos vasos linfáticos e são frequentemente diagnosticadas em felinos, podendo ter origem idiopática, neoplásica, traumática ou inflamatória. A cronicidade do quadro e a realização de toracocenteses repetidas podem alterar o perfil citológico da efusão, configurando padrões inflamatórios mistos. O presente trabalho tem por objetivo relatar a avaliação laboratorial sequencial de duas efusões pleurais coletadas de um felino, sem raça definida, macho, castrado, com sorologia reagente para o vírus da leucemia felina (FeLV), atendido na Clínica Veterinária Escola da Universidade Federal de Santa Catarina. A primeira efusão, coletada por toracocentese guiada por ultrassonografia, apresentou aspecto leitoso, predomínio de linfócitos pequenos (75%), gotículas de gordura no fundo de lâmina e concentração de triglicerídeos de 2.613 mg/dL, sendo classificada como quilosa. Dez dias depois, nova drenagem foi realizada, e o ecocardiograma evidenciou massa torácica. A segunda efusão apresentou coloração avermelhada, hematócrito de 3%, neutrófilos degenerados (43%), eritrofagocitose e razão de triglicerídeos efusão/soro de aproximadamente nove, sendo classificada como mista (exsudato séptico-hemorrágico e quiloso). O paciente veio a óbito antes da conclusão da investigação diagnóstica. A análise comparativa das duas amostras evidenciou transformação significativa do perfil físico-químico e citológico, refletindo a evolução do processo inflamatório pleural. O caso reforça a importância da análise citológica e bioquímica sequencial de efusões pleurais como ferramenta diagnóstica em felinos.

Palavras-chave: quilotórax; análise citológica; triglicerídeos; gatos.

Introdução:

O acúmulo inadequado de fluidos no interior das cavidades corporais é denominado efusão cavitária. Clinicamente, são classificadas como transudato, transudato modificado ou exsudato. Além disso, podem receber classificações adicionais, como por exemplo, efusão quilosa (1). Este tipo específico de efusão manifesta-se quando há um bloqueio no sistema linfático. Essa obstrução pode ser consequência de um processo neoplásico, lesões traumáticas, infecções ou causas idiopáticas, sendo diagnosticada com maior frequência em gatos (1).

O presente trabalho tem como objetivo relatar a avaliação laboratorial sequencial de duas efusões pleurais encontradas em um felino, com intervalo de dez dias entre as coletas.

Descrição do caso:

Um felino, sem raça definida, macho, castrado, com idade não informada, foi atendido na Clínica Veterinária Escola da Universidade Federal de Santa Catarina em 07/04/2026. Na anamnese, o responsável pelo animal relatou hiporexia, emagrecimento progressivo e dois episódios de êmese com conteúdo espumoso amarelado e esbranquiçado. O paciente não possuía histórico vacinal nem havia sido testado previamente para vírus da imunodeficiência felina e vírus da leucemia felina (FIV/FeLV). Ao exame físico, apresentou ECC 4 de 9, frequência cardíaca de 140 bpm, frequência respiratória de 30 mpm, tempo de preenchimento capilar inferior a 2 segundos, mucosas hipocoradas, linfoadenomegalia do linfonodo poplíteo esquerdo, tireoide aumentada e tumefação nas regiões esternal e escapular esquerda. O teste rápido para FIV/FeLV foi reagente para FeLV. Em exame ultrassonográfico realizado em 09/04/2026, identificou-se líquido livre em cavidade torácica, sendo coletados 97 mL por toracocentese guiada por ultrassonografia. Em 17/04/2026, realizou-se nova drenagem da efusão torácica, bem como ecocardiograma, no qual se evidenciou massa torácica.

A análise físico-química da primeira efusão, realizada dia 09/04/2026, revelou coloração branca, aspecto turvo, coagulação positiva, proteínas totais de 5,6 g/dL, pH 6,5 e densidade 1,028. Na citologia, observou-se contagem de 7.300 células nucleadas/µL, com celularidade moderada, em fundo de lâmina discretamente hemorrágico e lipídico, com presença de gotículas de gordura. Houve predomínio de linfócitos pequenos (75%), seguidos de macrófagos (15%) e neutrófilos íntegros (10%). A mensuração de triglicerídeos na efusão foi de 2.613 mg/dL. Com base nesses achados, a efusão foi classificada como quilosa.

A segunda efusão, analisada dia 17/04/2026, apresentou coloração avermelhada, aspecto turvo, coagulação positiva, proteínas totais de 4,3 g/dL, pH 6,5 e densidade 1,024. Na análise citológica, foram contadas 7.600 células nucleadas/µL, com alta celularidade e fundo intensamente hemorrágico, compostas por neutrófilos degenerados (43%), linfócitos pequenos (46%) e grandes (3%) e macrófagos ativados (8%), além de eritrofagocitose. O hematócrito da efusão foi de 3%. As mensurações séricas e efusional de triglicerídeos foram de 66 mg/dL e 588 mg/dL, respectivamente. Diante dos achados, a efusão foi classificada como mista (exsudato séptico-hemorrágico e quiloso).

Durante o acompanhamento, o paciente veio a óbito antes da conclusão da investigação diagnóstica definitiva. A necropsia foi solicitada, porém ainda não havia sido realizada até o momento da submissão deste resumo.

Discussão:

As efusões pleurais quilosas são resultado do extravasamento de quilo a partir dos vasos linfáticos, em gatos são comumente idiopáticas, mas podem decorrer de processos patológicos como insuficiência cardíaca congestiva (ICC), neoplasia e trauma (1). A análise físico-química e citológica do líquido pleural constitui ferramenta fundamental para a investigação etiológica e o monitoramento da evolução clínica desses pacientes (1).

As efusões quilosas apresentam, tipicamente, o aspecto leitoso e opaco, mantendo essa característica mesmo após a centrifugação. O teor de proteínas totais é artificialmente elevado pela presença de lipoproteínas quando determinado por refratômetro. As células predominantes são linfócitos pequenos e macrófagos, a presença de neutrófilos pode aumentar com a cronicidade da inflamação e a realização repetitiva de toracocentese (1, 2). Os líquidos cavitários coletados foram classificados como quilosos, pois tinham características compatíveis com as descritas acima. Além disso, as efusões quilosas têm alta concentração de triglicerídeos devido a presença de quilomícrons (2) que, quando comparados com o valor sérico, como foi realizado na segunda efusão, confirmam o diagnóstico. Quando não há a mensuração dos triglicerídeos séricos, como na primeira efusão, pode-se se usar a referência de triglicerídeos da efusão superiores a 100 mg/dL para confirmação de quilotórax (1).

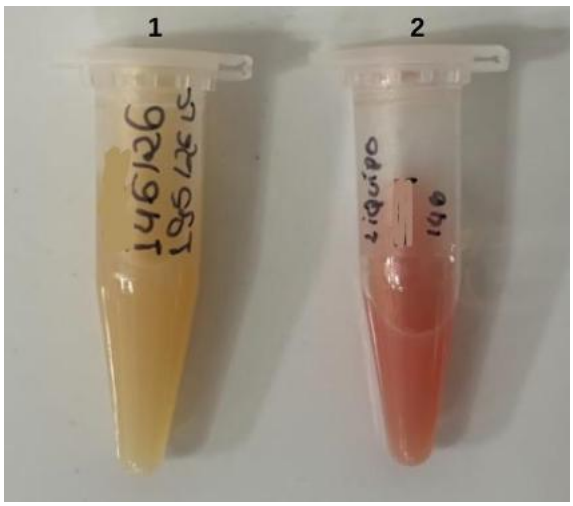

Fígura 1 - Aspecto macroscópico das efusões pleurais coletadas em felino FeLV positivo: primeira coleta (1) e segunda coleta (2).

A segunda efusão foi classificada como exsudato séptico-hemorrágico, em adição ao componente quiloso persistente. A presença de neutrófilos degenerados sustenta a classificação séptica, uma vez que indicam a presença prévia de microrganismos (2). O aumento de neutrófilos é descrito como consequência da natureza irritante da efusão quilosa crônica sob a pleura, secundário a inflamação induzida por múltiplas toracocenteses (3). Em efusões quilosas, os neutrófilos costumam apresentar-se não-degenerados, sendo a degeneração celular um marcador citológico de processo séptico concorrente (3). O componente hemorrágico é caracterizado pela quantidade de eritrócitos presentes, quando o hematócrito é superior a 3% indica a participação hemorrágica relevante no quadro (2), como observado no quadro presente. A presença de eritrofagocitose indica que a hemorragia era pré-existente e de origem patológica, descartando sangramento iatrogênico decorrente da toracocentese.

O paciente veio a óbito antes da conclusão da investigação diagnóstica, e a necropsia, embora solicitada, ainda não havia sido realizada até o momento da redação deste trabalho. A análise comparativa das duas efusões pleurais revelou transformação significativa do perfil físico-químico e citológico ao longo de dez dias, evidenciando a evolução do processo inflamatório pleural. Esse achado sugere que a reavaliação seriada das amostras pode contribuir para a identificação de alterações importantes para a abordagem clínica.

Conclusão:

O presente relato descreve a análise sequencial das efusões pleurais de um felino com infecção por FeLV, evidenciando a transição de um padrão quiloso para um padrão misto (séptico-hemorrágico e quiloso) ao longo da evolução do quadro. A classificação das efusões orienta a conduta clínica e o estabelecimento de diagnósticos diferenciais, devendo sua interpretação considerar o histórico clínico, os achados laboratoriais, de imagem e citológicos. A análise citológica e bioquímica sequencial demonstra-se ferramenta diagnóstica valiosa, especialmente em cenários nos quais a confirmação histopatológica não é viável.

Referências:

1) Beatty J, Barrs V. Pleural effusion in the cat: a practical approach to determining aetiology. Journal of Feline Medicine and Surgery. 2010;12(9):693-707.

2) Allison RW. Cytology of body cavity fluids. In: Thrall MA, Weiser G, Allison RW, Campbell TW, editors. Veterinary Hematology, Clinical Chemistry and Cytology. 3rd ed. Chichester: Wiley-Blackwell; 2022.

3) Caruso KJ. Effusion in cats [Internet]. NAVC Clinician's Brief. 2006 Jun [acesso em 24 maio 2026];:32-33. Disponível em: https://www.cliniciansbrief.com/article/effusion-cats

Renato Matos1

Elaine Souza Mello2

Luciana Di Donati Rosa3

1 Aluno do curso de Especialização em Oftalmologia Veterinária da ANCLIVEPA-SP

2 Docente do curso de Especialização em Oftalmologia Veterinária da ANCLIVEPA-SP

3 Médica Veterinária Especializada em Oftalmologia Veterinária

Transplante Lamelar Anterior Profundo Para Correção De Sequestro Em Gato - Relato De Caso

Resumo

As afecções corneanas representam importante causa de perda visual em pequenos animais. Diferentes técnicas cirúrgicas têm sido empregadas com o objetivo de corrigir a afecção corneana, promover adequada cicatrização e reestabelecer a visão. Dentre as técnicas de ceratoplastias utilizadas destacam-se principalmente: o uso de membrana biológica, a transposição córneo conjuntival, o transplante de córnea e o recobrimento com conjuntiva. A escolha da técnica cirúrgica depende da extensão e profundidade da lesão. A transparência corneana é importante para a qualidade da visão e depende do tecido utilizado na ceratoplastia e do grau de inflamação da córnea. O objetivo do trabalho foi relatar um caso de sequestro corneano extenso e profundo em um gato, o qual obteve ótima transparência corneana após a correção pela técnica de transplante lamelar anterior profundo (DALK). O paciente da espécie felina, raça Sphynx, 4 anos, fêmea, foi atendido com recidiva de sequestro corneano esquerdo. O sequestro acometia mais de 80% da superfície corneana chegando próximo à membrana de Descemet em profundidade. Foi removido pela técnica de ceratectomia lamelar profunda seguida da técnica de DALK, utilizando córnea homóloga fresca. Foram adotadas medidas para inibir a vascularização corneana, prevenir infecção e controlar a dor no período pós-operatório. Houve integração satisfatória do transplante e transparência corneana durante 8 meses de acompanhamento pós cirúrgico. A técnica de DALK demonstrou ser uma abordagem segura e eficaz para restabelecer a completa visão no caso apresentado.
Palavras-chave: córnea; ceratoplastia; gato

Introdução

As afecções corneanas representam importante causa de perda visual em pequenos animais. No caso da espécie felina, o sequestro corneano é uma das principais afecções corneanas com potencial para comprometer a visão a depender de sua extensão.

Consiste na degeneração do estroma corneano, com predisposição para raças braquicefálicas. Não há predisposição etária ou de gênero (1).

Diferentes técnicas de ceratoplastia têm sido empregadas com o objetivo de restaurar a córnea após a excisão do sequestro. O principal objetivo cirúrgico é reestabelecer a espessura corneana, promover adequada cicatrização e reestabelecer a visão. Dentre as

técnicas destacam-se, o uso de membrana biológica, a transposição córneo conjuntival e os transplantes de córnea (1, 2, 3).

A escolha da técnica mais adequada a cada caso depende da extensão e profundidade da lesão, além da disponibilidade do material ou tecido a ser empregado.

A transparência corneana define a qualidade da visão do paciente e depende do tecido utilizado na ceratoplastia e do grau de inflamação da córnea (4).

O objetivo do trabalho foi relatar um caso de sequestro corneano extenso e profundo, que obteve ótima transparência corneana após a correção pela técnica de transplante lamelar anterior profundo (DALK).

Descrição do caso

Um paciente da espécie felina, raça Sphynx, 4 anos, fêmea, foi atendida com recidiva de sequestro corneano esquerdo (Figura 1).

O sequestro acometia mais de 80% da superfície corneana chegando próximo à membrana de Descemet em profundidade.

Foi removido pela técnica de ceratectomia lamelar profunda seguida da reconstrução corneana pela técnica de DALK. Foi utilizada córnea doadora homóloga fresca, a qual foi mantida em câmara úmida e refrigerada.

Para a técnica de ceratectomia lamelar profunda foram utilizados trépanos de 9mm para demarcação ao redor do sequestro, trépano de 10mm para confecção do botão de córnea doadora e lâmina crescente para delaminação e excisão do sequestro.

A córnea transplantada consistiu de epitélio e estroma, suturada ao leito receptor com pontos em padrão simples separado utilizando nylon 9-0 (Figura 2).

Foram adotadas medidas para inibir a vascularização corneana, prevenir infecção e controlar a dor no período pós-operatório através do uso, respectivamente, de Dexametasona 0,1% colírio a cada 8 horas, Tobramicina 0,3% colírio a cada 6 horas e dipirona na dose de 12,5mg/kg a cada 12 horas. Foi empregado também colirio lubrificante a cada 6 horas.

Figura 1

Figura 2

Resultados

Durante o acompanhamento oftálmico, a paciente apresentou integração satisfatória do transplante com 1 mês de pós-operatório e recuperação gradativa da transparência corneana ao longo 8 meses de pós-operatório.

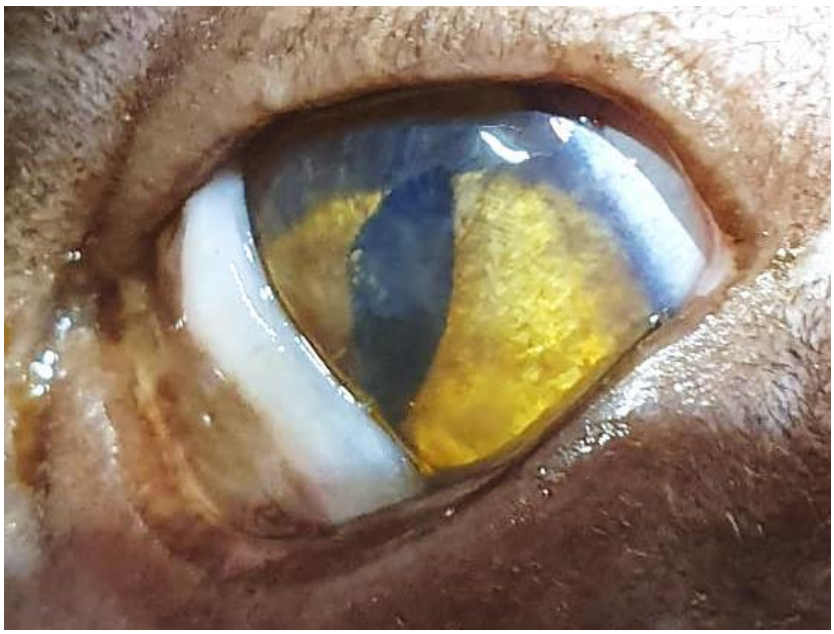

Figura 3

Discussão

O sequestro corneano é mais frequente em raças braquicefálicas, contudo o caso apresentado ocorreu em um gato da raça Sphynx.

Foi realizada a excisão pela técnica de ceratectomia lamelar associado à ceratoplastia conforme indicado como tratamento de eleição para casos de sequestro corneano profundo (1).

As técnicas de ceratoplastia são indicadas para reestabelecer a integridade coreana quando há perda de mais de 50% de sua espessura (5). Dentre as técnicas destacam-se, o preenchimento com membrana biológica, a transposição córneo conjuntival, os transplantes de córnea e o recobrimento com conjuntiva (1).

O grau de transparência corneana varia de acordo com a técnica de ceratoplastia empregada, bem como do tecido ou material utilizado. A técnica de DALK (4, 6) e de transplante de membrana amniótica (7) e de preenchimento com membrana biológica (8) mostraram melhor transparência corneana comparado ao recobrimento conjuntival (9).

Considerando o transplante de córnea, o uso de córnea fresca apresentou melhor transparência final comparada ao uso de córnea congelada (10). No caso apresentado, foi utilizada a técnica de DALK obtendo-se ótima transparência, portanto reforça a importância do transplante homólogo fresco na correção do sequestro corneano.

.

O controle da inflamação contribuiu positivamente para a transparência corneana além de ter reduzido o risco de rejeição. O uso de corticosteróide ou imunomodulador tópico associado ou não ao uso sistêmico pode ser empregado (11). No caso apresentado foi utilizado Dexametasona 0,1% colírio a cada 8 horas com resultado final satisfatório.

Conclusão

A excisão do sequestro corneano pode resultar em grande perda do estroma corneano sendo necessário o emprego de alguma técnica de ceratoplastia.

O grau de transparência corneana varia de acordo com a técnica de ceratoplastia empregada, bem como do tecido ou material utilizado.

A técnica de DALK demonstrou a melhor transparência corneana comparado às técnicas de preenchimento com membrana biológica ou recobrimento conjuntival.

O uso de córnea fresca apresentou melhor transparência final comparada ao uso de córnea congelada.

Bibliografia

1. Gelatt, KN. Veterinary Ophthalmology, Wiley Blackwell, v2, p. 1724-28, 2021.
2. Sanchez R.F.; Ledbetter E. C.; Leiva M. Reconstruction of deep and perforating corneal defects in dogs—A review (Part I/III): Autogenous ocular tissues, donor tissues, and corneal clarity scoring. Veterinary Ophthalmology, n. 28, p. 519–531, 2025
3. Ledbetter E. C.; Sanchez R.F.; Repiso M. L. Reconstruction of deep and perforating corneal defects in dogs—A review (Part II/III): Biomaterials and keratoprosthesis. Veterinary Ophthalmology, n. 28, p. 532–542, 2025
4. Gimenez M.T.P.; Fariña I. Lamellar keratoplasty for the treatment of feline corneal sequestrum**.** Veterinary Ophthalmology, n. 1, p. 163-166, 1998
5. Gelatt, KN.; Gelatt, JN. Ophtalmic surgery, Elsevier Saunders, p. 226-27, 2011
6. Hansen P. A.; Guandaline A. A retrospective study of 30 cases of frozen lamelar corneal graft in dogs and cats. Veterinary Ophthalmology, n. 2, p. 233-241, 1999
7. Ion L.; Ionasco J.; Joz C.G.; Cerrada I.; Birtoiu A.; Huguet E. Human Amniotic Membrane Transplantation In The Treatment Of Feline Corneal Sequestrum: Preliminary Results. AgroLife Scientific Journal, v. 5, n. 1, 2016

8. Santillo D.; Mathieson I.; Corsi F.; Göllner R.; Guandalini A. The use of acellular porcine corneal stroma xenograft (BioCorneaVet™) for the treatment of deep stromal and full thickness corneal defects: A retrospective study of 40 cases (2019– 2021). Veterinary Ophthalmology, n. 00, p.1–15, 2021
9. Ali K.M.; Mostafa A.A. Self-Adhesive, Human Bandage Contact Lens Versus Conjunctival Transposition Flap for Surgical Repair of Feline Corneal Sequestrum. Veterinary Sciences, v. 12, n. 839, 2025
10. Laguna F.; Leiva M.; Costa D.; Lacerda R.; Gimenez M.T.P. Corneal grafting for the treatment of feline corneal sequestrum: a retrospective study of 18 eyes (13 cats). Veterinary Ophthalmology, v. 18, n. 4, p.291–96, 2015
11. Lacerda R.; Gimenez M.T.P.; Laguna F.; Costa D.; Rıos J.; Leiva M. Corneal grafting for the treatment of full-thickness corneal defects in dogs: a review of 50 cases. Veterinary Ophthalmology, v. 20, n. 3, p.1–10, 2016

Transtorno de Acumulação de Animais: Análise Multidimensional de um Caso.

Thomas Ladislau dos Santos Deggerone – discente do curso de Medicina Veterinária da Universidade Positivo.
Maysa Pellizzaro – docente do curso de Medicina Veterinária da Universidade Positivo.

RESUMO

A acumulação de animais é considerada um transtorno mental frequentemente associado ao transtorno obsessivo-compulsivo (TOC), à ansiedade e à depressão. Caracteriza-se pela incapacidade do responsável de garantir condições adequadas de bem-estar e qualidade de vida aos animais. Os acumuladores podem ser classificados em três grupos: cuidadores sobrecarregados, salvadores e exploradores, conforme o grau de discernimento sobre a situação e as ações adotadas. Este estudo teve como objetivo analisar um caso de acumulação de cães no município de Piraquara, Paraná. A pesquisa foi realizada por meio de visitas ao local e entrevistas com o indivíduo denunciado aos órgãos municipais, com aplicação de questionário estruturado. Ao longo de vinte anos, o número de animais variou entre 100 e 312 cães. A maioria dos animais apresentava grau moderado de bem-estar, principalmente em razão da exposição a riscos à saúde e da insegurança alimentar. Em relação aos responsáveis, os resultados indicaram um quadro compatível com transtorno de acumulação, apesar da ausência de diagnóstico formal, com repercussões no sofrimento psíquico e na qualidade de vida dos envolvidos. O caso descrito reforça a importância da vigilância, da abordagem em saúde única e do desenvolvimento de políticas públicas permanentes voltadas à identificação precoce, ao acompanhamento contínuo e ao manejo ético de situações de acúmulo.

Palavras-chave: saúde única; bem-estar animal; vulnerabilidade psicossocial.

Introdução

O transtorno de acumulação (TA) é um distúrbio psiquiátrico caracterizado pela dificuldade persistente de se desfazer de pertences, independentemente de seu valor real, o que leva o indivíduo a atribuir significados profundos aos objetos acumulados. Associado ao transtorno obsessivo-compulsivo (TOC), o TA apresenta forte relação com quadros de ansiedade.

A acumulação de animais, forma específica desse transtorno, está associada a condições insalubres e à negligência em relação ao bem-estar animal, além de comprometer a vida social e profissional do indivíduo, essa condição afeta emocionalmente familiares e pessoas próximas, produzindo repercussões sociais, financeiras, físicas e legais (1, 2).

Diante desse contexto, o objetivo deste trabalho foi validar e aplicar um instrumento de coleta de dados para caracterizar um caso de acúmulo de animais no município de Piraquara-PR, considerando o bem-estar animal, as condições ambientais e os aspectos psicossociais dos responsáveis.

Material e métodos

Trata-se de um estudo de caso com abordagem quali-quantitativa, conduzido com apoio da Secretaria de Meio Ambiente, via Departamento de Proteção e Bem-Estar Animal de Piraquara. A seleção do caso considerou histórico de acúmulo, número de animais, acessibilidade da residência e interesse do responsável em acompanhamento. Foram realizadas duas entrevistas com os responsáveis pelos cães: a primeira com aplicação de questionário estruturado abordando dados sociodemográficos, presença de comorbidades, ambiente, manejo e bem-estar dos animais; a segunda após oito meses, com foco na evolução do quadro e aspectos emocionais. Os dados quantitativos foram tabulados no Excel e analisados por estatística descritiva. Dados qualitativos foram interpretados com base em análise de conteúdo. O estudo seguiu normas éticas e garantiu anonimato dos participantes.

Resultados e discussão

A residência, localizada na zona rural, abriga atualmente 116 cães. Em anos anteriores, esse número chegou a 312. Os responsáveis, um casal de 57 e 60 anos, demonstram forte vínculo afetivo com os animais e dedicam grande parte da renda e da rotina aos seus cuidados. Vivem em constante preocupação diante da possibilidade de não conseguir adquirir ração e manter os cuidados básicos. Embora não haja diagnóstico formal de transtorno de acumulação, observa-se um quadro de ansiedade relacionado à necessidade de garantir a sobrevivência dos animais, achado compatível com a descrição da Associação Americana de Psiquiatria entre acumulação e ansiedade (1).

Durante a visita realizada em 2024, foram avaliados 59 cães. A maioria era composta por animais adultos, fêmeas (57,6%), não castradas (54,2%), de temperamento dócil (52,5%) e com escore corporal adequado (76,3%). Esses achados diferem parcialmente do que Cardoso e Bastos (3) descrevem como maus-tratos em contextos de acumulação, uma vez que, neste caso, a maior parte dos animais apresentava escore corporal compatível com a espécie, além de acesso a água, espaço e ambientes relativamente limpos.

Apesar das condições satisfatórias de higiene e nutrição observadas em parte dos animais, foram identificados riscos sanitários relevantes, como o sepultamento de cadáveres no solo. Essa prática pode representar risco à saúde pública, pois favorece a contaminação do solo e dos recursos hídricos, comprometendo a qualidade da água e a saúde ambiental (4).

Também foram observados livre acesso dos animais à mata e à rua, bem como episódios de predação de fauna silvestre. A maior parte dos cães não possuía identificação, e não

havia controle reprodutivo até as intervenções recentes da prefeitura. A presença de cães domésticos em ambientes silvestres constitui ameaça significativa à conservação da fauna nativa. Segundo a revisão de Pereira et al. (5), esses animais podem atuar como espécies invasoras em áreas naturais, ocasionando predação, competição com espécies nativas, alteração no comportamento da fauna local, possibilidade de hibridização e disseminação de agentes patogênicos. Além disso, podem perseguir e capturar animais silvestres tanto por necessidade alimentar quanto por comportamento instintivo, resultando em ferimentos ou morte de indivíduos da fauna nativa.

A situação analisada configura um possível transtorno de acumulação do tipo “salvador”, com comprometimento da vida social, emocional e financeira dos responsáveis. De acordo com Stumpf et al. (6), os acumuladores de animais podem ser classificados como cuidadores sobrecarregados, salvadores ou exploradores. Independentemente da classificação, todos compartilham a intenção de ajudar animais que consideram necessitados. No caso relatado, os responsáveis parecem se aproximar do perfil de salvadores, pois percebem os animais como extensão de si mesmos e priorizam suas necessidades em detrimento das próprias (1). Isso se evidencia no fato de destinarem mais de 50% da renda à manutenção dos cães e de suprimirem momentos de lazer. A rotina do casal permanece praticamente restrita à limpeza dos ambientes, à alimentação dos animais e à vigilância constante para evitar brigas entre os próprios cães, com animais de vizinhos e com a fauna silvestre.

O caso reforça a discussão de Stumpf (6), segundo a qual o transtorno de acumulação tende a ocorrer de forma crônica e progressiva. Na situação analisada, os responsáveis possuíam 25 animais em 2005, número que aumentou de forma expressiva até alcançar 312 cães e que, posteriormente, reduziu para 116, quantitativo mantido atualmente. Além disso, Stumpf (6) aponta que 25% dos pacientes relatam início dos sintomas após os 40 anos, o que também dialoga com Lima et al. (7), que indicam maior incidência de declínio cognitivo, transtornos mentais orgânicos e demências em indivíduos acima de 60 anos como parte do processo de envelhecimento, fator que pode favorecer o transtorno de acumulação.

Conclusão

O caso analisado apresenta forte compatibilidade com o transtorno de acumulação de animais, com implicações relevantes para a saúde pública, para o meio ambiente e para o bem-estar animal. A atuação dos serviços públicos, embora bem-intencionada, pode reforçar o ciclo de acúmulo quando não é acompanhada de estratégias intersetoriais,

suporte psicossocial e programas de controle reprodutivo. Dessa forma, o enfrentamento do transtorno requer vigilância contínua, empatia, políticas públicas permanentes e uma abordagem centrada em saúde única.

Referências

1. American Psychiatric Association (APA). Manual diagnóstico e estatístico de transtornos mentais: DSM-5. 5. ed. Porto Alegre: Artmed, 2014.

2. Maia, M.M.; Cupertino, E.P.; Polachini, C.O.; Martins, V.C.M.; Caverni, L.M.R. Transtorno da acumulação no distrito de saúde lapa/pinheiros, no município de são paulo (sp) entre 2016 e 2019. Revista Ibero-Americana de Humanidades, Ciências e Educação, v. 7, n. 7, p. 1370–1386, 2021. DOI: 10.51891/rease. V7i7.1798.

3. Cardoso, T.C.M.; Bastos, P.A.S. de Acumuladores de animais: instrumento de vistoria técnica e perfil de casos no município Guarulhos, SP, Brasil. Rev. bras. ciênc. vet; 26(3): 75-81, jul./set. 2019.

4. Gaedtke, K.M. ¨Quem não tem filho caça com cão¨: animais de estimação e as configurações sociais de cuidado e afeto. 2017. 197 f. Tese (Obtenção do título de doutora em Sociologia Política) – Programa de Pós-Graduação em Sociologia Política do Centro de Filosofia e Ciências Humanas, Universidade Federal de Santa Catarina, Florianópolis, 2017.

5. Pereira, A.D.; Antoniazzi, M.H.; Vidotto-Magnoni, A.P.; Orsi, M.L. Mamíferos silvestres predados por cães domésticos em fragmentos de Mata Atlântica no sul do Brasil. Revista Biotemas, v. 32, ed. 2, p. 107-113, 2019.

6. Stumpf, B.P.; Hara, C.; Rocha, F.L. Transtorno de acumulação: uma revisão / Hoarding disorder: a review. Geriatr., Gerontol. Aging, Brasil, v. 12, ed. 1, p. 54-64, 2018.

7. Lima, F.S.; Ferreira-Costa, J.; Ogassavara, D.; Silva-Ferreira, T.; Montiel, J.M. Transtorno de acumulação e perspectivas observadas no processo de envelhecer. Mental, Barbacena, v. 15, n. 28, https://doi.org/10.5935/16794427.v15n28.0010.

Tratamento Cirúrgico De Urolítiase Vesical Em Felina Por Cistotomia Associada Á Ovariohisterectomia Eletiva: Relato De Caso

Luiza Eduarda Haach – Graduanda em Medicina Veterinária no Centro de Ensino Superior Riograndense (Cesurg). E-mail: haachluiza2@gmail.com

Larissa Giacomelli Klostermeyer – Graduanda em Medicina Veterinária no Centro de Ensino Superior Riograndense (Cesurg).

Larissa Rigo – Graduanda em Medicina Veterinária no Centro de Ensino Superior Riograndense (Cesurg).

Natália Riboli Talhetti – Graduanda em Medicina Veterinária no Centro de Ensino Superior Riograndense (Cesurg).

Jardel Schwerz - Graduando em Medicina Veterinária no Centro de Ensino Superior Riograndense (Cesurg).

Eduardo Novello – Professor adjunto do curso de Medicina Veterinária no Centro de Ensino Superior Riograndense (Cesurg).

RESUMO: A urolitíase é uma afecção comum em felinos, caracterizada pela formação de litíases no trato urinário, podendo ter como sinais clínicos hematúria, disúria e dor. O presente trabalho relata o caso de uma felina, não castrada, com sete anos de idade, atendida com sinais clínicos de hematúria, disúria, prostração e hiporexia. Exames laboratoriais e de imagem confirmaram a presença de um urólito em bexiga urinária. Diante do diagnóstico, a paciente foi submetida a tratamento cirúrgico de cistotomia para remoção do urólito, associada à ovariohisterectomia eletiva. A cirurgia transcorreu sem intercorrências, resultando na resolução do quadro clínico. O caso destaca a importância dos exames complementares para o diagnóstico e da abordagem cirúrgica no tratamento da urolitíase vesical em felinos.

Palavras-chave: cálculo urinário; hematúria; bexiga urinária; disúria.

INTRODUÇÃO:

A urolitíase vesical é uma das principais afecções que acometem o trato urinário inferior de felinos, caracterizada pela formação de urólitos no interior da bexiga urinária. Sua ocorrência está associada a fatores como baixa ingestão de água, fatores dietéticos, infecções no trato urinário, além de predisposição de raça, idade e sexo (5).

As manifestações clínicas frequentemente relatadas em pacientes com doenças de trato urinário incluem hematúria, disúria, tentativas frequentes de micção, anúria, estranguria, diminuição do apetite e vocalização excessiva, refletindo desconforto e dor (4).

Diante disso, o presente relato tem como objetivo descrever um caso de urolítiase vesical em felina, abordando os aspectos clínicos observados, os métodos diagnósticos empregados e a conduta terapêutica cirúrgica adotada, enfatizando a importância da intervenção adequada para a remissão do quadro clínico.

DESCRIÇÃO DO CASO:

Foi atendida uma felina, fêmea, não castrada, da raça Siamês, com sete anos de idade e 4,3 kg, apresentando hematúria, disúria, prostração e hiporexia nas últimas 48 horas antecedendo a consulta. No exame clínico, os parâmetros fisiológicos encontravam-se dentro da normalidade, sendo observado apenas edema na região genital, levantando-se a suspeita de urólito vesical. Foram solicitados hemograma, perfil bioquímico sérico, radiografia e ultrassonografia abdominal.

O hemograma revelou discreta redução do hematócrito (23%), possivelmente associada à hematúria apresentada pela paciente, os demais parâmetros hematológicos encontravam-se dentro dos valores de referência para a espécie. Na bioquímica sérica, observou-se elevação da ALT, discreto aumento da albumina, creatinina levemente reduzida e fosfatase alcalina abaixo dos valores de referência.

O exame ultrassonográfico e radiográfico abdominal evidenciou a presença de um urólito na bexiga urinária, sendo assim, diante da confirmação diagnóstica, foi instituída a abordagem cirúrgica como tratamento de eleição, sendo realizada cistotomia para remoção do urólito, associada à ovariohisterectomia (OVH) no mesmo ato cirúrgico.

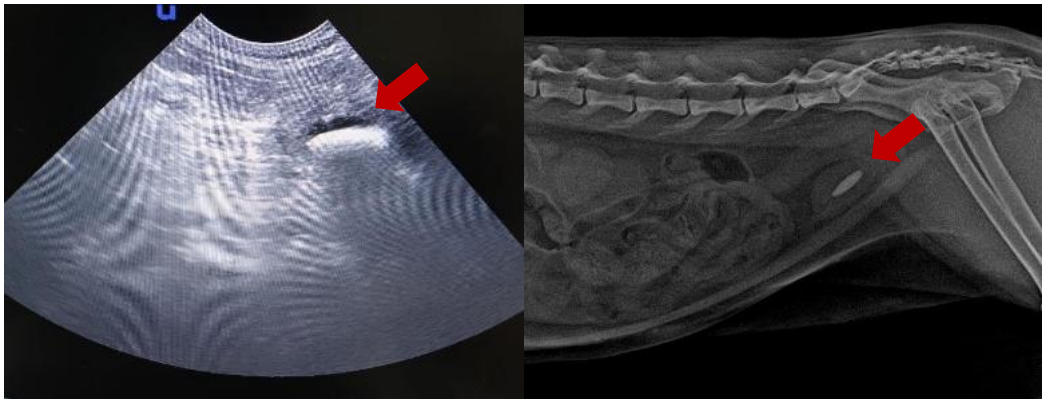

Figura 1 – Felina com urólito vesical. A) Imagem ultrassonográfica abdominal demonstrando a presença de um urólito no lúmen da bexiga urinária. B) Imagem radiográfica abdominal evidenciando a presença de um na bexiga urinária. Fonte: arquivo pessoal.

O protocolo anestésico consistiu em medicação pré-anestésica com dexmedetomidina (4 mcg/kg, IM), metadona (0,2 mg/kg, IM) e midazolam (0,1 mg/kg, IM), seguida de indução com propofol (0,2 mL/kg, IV) e cetamina (0,05 mg/kg, IV), a manutenção anestésica foi realizada com isoflurano inalatório após intubação orotraqueal.

Inicialmente, foi realizada ovariohisterectomia (OVH) por técnica convencional, sendo feita a síntese dos tecidos internos com fio de poliglactina 910 (4-0). Seguida da

cistotomia, sendo a bexiga urinária identificada, exteriorizada e suspensa delicadamente por meio de suturas de reparo posicionadas em sua serosa. Após isso, foram posicionadas compressas estéreis ao redor do órgão para isolamento do campo operatório, realizando-se incisão longitudinal na face ventral, em região relativamente avascular, possibilitando acesso ao lúmen vesical, observando a presença de um urólito de formato arredondado e achatado, sendo removido e realizada a lavagem do lúmen com solução fisiológica estéril.

A síntese da parede vesical foi realizada em duas camadas com fio absorvível de poliglactina 910 (4-0), inicialmente utilizado padrão simples contínuo na mucosa e submucosa, seguido por padrão invaginante de Cushing na camada seromuscular. A dermorrafia foi realizada com fio de nylon 3-0.

A evolução pós-operatória ocorreu com adequada cicatrização, restabelecimentos das funções fisiológicas e melhoras da qualidade de vida do animal, tendo sucesso terapêutico e prognóstico favorável.

DISCUSSÃO:

A urolitíase vesical é uma afecção frequentemente diagnosticada em felinos, podendo ocasionar diferentes graus de inflamação, obstrução e comprometimento da função urinária. De acordo com Nelson e Couto (2023), os sinais clínicos observados neste relato, como hematúria, disúria, prostração e hiporexia, são compatíveis com descritos na literatura para pacientes acometidos por urólitos vesicais.

Os exames de imagem foram fundamentais para a confirmação diagnóstica, corroborando o descrito por Fossum (2019), que considera ultrassonografia e radiografia, ferramentas indispensáveis para a localização, avaliação do tamanho e determinação da quantidade de urólitos presentes no trato urinário.

A cistotomia foi escolhida como tratamento de eleição devido à presença do urólito, pois, segundo Fossum (2019), a remoção cirúrgica dos cálculos vesicais é indicada quando um dos casos, é o urólito apresentar tamanho incompatível com eliminação espontânea.

A realização concomitante da ovariohisterectomia mostrou-se vantajosa, reduzindo a necessidade de futuras intervenções cirúrgicas. Assim, como descrito por Fossum (2019), a associação de procedimentos eletivos durante cirurgias abdominais pode ser realizada de forma segura quando o paciente apresenta estabilidade clínica adequada.

A evolução pós-operatória observada neste caso foi satisfatória, com remissão dos sinais clínicos e recuperação adequada da paciente. Resultado semelhante foi relatado por Rosa e Afonso (2024), que descrevem prognóstico favorável em felinos submetidos à cistotomia para remoção de urólitos vesicais.

Dessa forma, o presente relato reforça a importância dos exames complementares para o diagnóstico definitivo da urolitíase vesical e demonstra que a cistotomia permanece como uma alternativa terapêutica eficaz para a resolução dos casos em que a remoção cirúrgica do urólito é indicada.

CONCLUSÃO:

Conclui-se que a urolitíase vesical em felinos é uma afecção frequente na rotina clínica, exigindo diagnóstico preciso e intervenção terapêutica adequada para prevenir complicações e garantir o bem-estar do paciente. No presente relato, a abordagem cirúrgica por meio da cistotomia para remoção do urólito, associada à ovariohisterectomia, mostrou-se eficaz na resolução do quadro clínico, proporcionando recuperação satisfatória e evolução pós-operatória favorável.

REFERÊNCIAS:

1) FOSSUM, Theresa Welch. Cirurgia de pequenos animais. 5. ed. Rio de Janeiro: Elsevier, 2019.

2) NELSON, Richard W.; COUTO, C. Guillermo. Medicina interna de pequenos animais. 6. ed. Rio de Janeiro: Elsevier, 2023.

3) RICK, Gabriel Woermann et al. Urolitíase em cães e gatos. **Pubvet**, v. 11, p. 646-743, 2017.

4) ROSA, Amanda Oyakawa; DOS ANJOS AFONSO, Eduardo Capasso. CISTOTOMIA EM GATA PERSA COM URÓLITO DE OXALATO DE CÁLCIO: RELATO DE CASO. **Revista Ibero-Americana de Humanidades, Ciências e Educação**, v. 10, n. 10, p. 2676-2690, 2024.

5) Valeriano, F. C., de Aquino Neto, J. M., Ribeiro, L. F., & de Morais, C. R. (2026). CISTOTOMIA EM FELINO COM URÓLITO VESICAL: RELATO DE CASO. **Revista GeTeC**, v.27, 2026.

Tratamento Clínico de Fístula Perianal em Cão Sem Raça Definida: Relato de Caso

Jaqueline dos Santos - Médica Veterinária Autônoma e pós-graduanda em nutrição e nutrologia de cães e gatos (ANCLIVEPA-SP)*
Camila Santos Matos - Médica Veterinária Autônoma especializada em gastroenterologia de cães e gatos - ANCLIVEPA/SP
Lincoln Garcia Coronel - Médico Veterinário autônomo especializado em nutrição animal e pós-graduando em nutrição e nutrologia de cães e gatos (ANCLIVEPA/SP)
Isabella Gonçalves Haupenthal - Médica Veterinária Autônoma e Pós-graduanda em nutrição e nutrologia de cães e gatos (ANCLIVEPA-SP)
*jaqueline.smedvet@gmail.com

RESUMO

A fístula perianal canina é uma condição inflamatória crônica multifatorial. O objetivo foi descrever o tratamento clínico bem-sucedido em uma fêmea, SRD, de 25 kg, que apresentava prurido, dor, fezes em fita e fístulas. O tratamento consistiu na tricotomia e assepsia local com clorexidina 2%, associada à aplicação tópica de tacrolimo 0,1% e terapia sistêmica com meloxicam, dipirona, tramadol, lactulona e cefalexina. Os resultados demonstraram que, embora novos tratos fistulosos tenham surgido no quinto dia, o manejo contínuo promoveu a cicatrização total das lesões em nove dias. A aplicação de tacrolimo foi mantida por mais quinze dias após a resolução e, posteriormente, aplicações semanais preventivas, resultando na ausência de recidivas após dois meses de acompanhamento. Concluiu-se que o protocolo clínico com tacrolimo é uma alternativa eficaz, menos invasiva e de menor custo em comparação a imunossupressores sistêmicos ou intervenções cirúrgicas.

Palavras-chave: imunomediada; tacrolimo; imunossupressão.

INTRODUÇÃO

A fistula perianal trata-se de uma condição inflamatória crônica dos sacos anais e tecidos adjacentes, levando a formação de fístulas e úlceras, predominantes entre a espécie canina, mais especificamente na raça pastor alemão. Com etiologia não totalmente elucidada, é considerada multifatorial - imunológica, bacteriana, anatômica, ambiental. Entre os sinais clínicos estão prurido, dor, lambedura, *scooting*, lambedura, fezes em forma de fita, disquesia. O tratamento é realizado com o uso de imunossupressores, antiinflamatórios, antibióticos sistêmicos e tópicos, tricotomia e limpeza da região com antissépticos e, em alguns casos tratamento cirúrgico com a ressecção dos sacos anais (1, 2, 3, 4). Nesse sentido, o objetivo do presente trabalho é relatar um caso de fístula perianal ocorrida em um cão, para o qual foi realizado tratamento clínico adequado a essa afecção.

DESCRIÇÃO DO CASO

Foi atendido um canino, fêmea, sem raça definida, castrada, porte grande, com seis anos e dois meses de idade, pesando 25 Kg e com queixa de prurido, desconforto e lambedura na região perianal, aumento da frequência de *scooting*, fezes achatadas, disquesia, tenesmo. Ao exame físico observou-se intensa inflamação na região perianal, presença de secreção com aspecto e coloração características de glândulas adanais e início de fistulação nessa região (Figura 1). Nesse primeiro atendimento foi feita tricotomia de toda a região perianal e parte da cauda que fica em contato com essa região e limpeza com xampu de clorexidina 2% e enxágue com solução fisiológica, a qual foi prescrita para realização diária até a completa cicatrização das fístulas e aplicação de pomada tacrolimo 0,1% diretamente nas fístulas e áreas adjacentes, duas vezes ao dia. Além disso, foi iniciada administração de anti-inflamatório meloxicam (0,1 mg/kg, SC, SID, 5 dias); dipirona (25 mg/kg, VO, TID, 3 dias); tramadol (2 mg/kg, VO, BID, 3 dias); lactulona (0,5 ml/kg, VO, BID, 3 dias) e antibioticoterapia com cefalexina (20 mg/kg, VO, BID, 10 dias).

Figura 1 – Aparência das fístulas no primeiro atendimento.

No terceiro dia de tratamento já se observou o fechamento das fístulas, mas ainda com muita inflamação (Figura 2a). Cinco dias após o início do tratamento as fístulas já estavam fechadas, mas o tecido logo abaixo da localização das fístulas anteriores inflamou e surgiram novos tratos fistulosos (Figura 2b), de modo que foi ampliada a tricotomia da região e as novas fístulas tratadas da mesma forma. Por fim, após nove dias desde o surgimento das primeiras fístulas, com o tratamento recomendado sendo realizado, as fístulas já apresentavam cicatrização total e nenhum sinal de inflamação na região (Figura 2c).

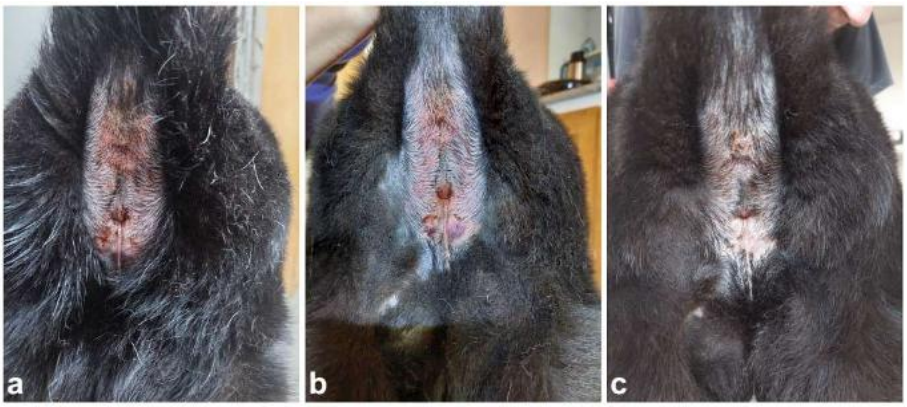

Figura 2 – Fístulas em processo de cicatrização (a). Primeiras fístulas cicatrizadas e novas fístulas iniciando logo abaixo das anteriores (b). Completa cicatrização de todas as fístulas e sem sinais de inflamação na região (c).

Mesmo após completa cicatrização o tratamento com aplicação de tacrolimo foi mantido por mais quinze dias e, até o momento desse relato, passados dois meses da resolução das fístulas, não foi verificada recidiva nessa paciente. Recomendou-se aos responsáveis que fizessem a aplicação da pomada ao menos uma vez por semana, a fim de evitar recidivas.

DISCUSSÃO

No presente caso optou-se pela terapia imunossupressora de uso tópico, com ação local, devido ao menor custo e por ser um tratamento menos invasivo e com menos efeitos adversos. Sabe-se que, nos casos de fístula perianal, o tratamento mais preconizado no decorrer dos anos continua sendo imunossupressão, seja tópica ou sistêmica. Alguns protocolos sugeridos na literatura disponível trazem associações de ciclosporina com cetoconazol, azatioprina e prednisolona, ou apenas ciclosporina, com ação sistêmica (3, 5, 6, 7). Outro protocolo de imunossupressão utilizado no tratamento de fístula perianal e citado na literatura é aplicação tópica de tacrolimo 0,1% (8, 9), o mesmo utilizado no presente caso. Incluído no tratamento clínico, normalmente são instituídos também assepsia local, anti-inflamatórios, antibioticoterapia e laxantes (2, 11, 12), o que optou-se por instituir no presente caso também.

CONCLUSÃO

Observou-se que o tratamento com tacrolimo nos casos de fístula perianal é eficiente e, por tratar-se de um tratamento não invasivo e sem efeitos adversos, é válido iniciar a

terapêutica desses casos com ele, antes de pensar em um tratamento mais invasivo com imunossupressores sistêmicos ou até mesmo cirúrgico.

REFERÊNCIAS

1) Doust R, Griffiths LG, Sullivan M. Evaluation of once daily treatment with cyclosporine for anal furunculosis in dogs. Veterinary Record. 2003 Feb 22;152(8):225-9. doi: 10.1136/vr.152.8.225

2) Oliveira RR; Ribeiro SCC; Arias MVB. Fístula Perianal: tratamento cirúrgico ou médico? Revista Clínica Veterinária, n.45, p. 60-68, 2003.

3) Cain CL, White E, Citron LE, Zheng Q, Morris DO, Grice EA, et al. Longitudinal evaluation of the cutaneous and rectal microbiota of German shepherd dogs with perianal fistulas undergoing therapy with ciclosporin and ketoconazole. Veterinary Dermatology. 2024; 35: 375–385. https://doi.org/10.1111/vde.13249

4) Bruet V, Buendia E, Cadiergues MC, Laffort C, Bensignor E, Videmont E, et al. Literature review and authors consensus recommendations for the medical management of perianal fistulae in dogs Veterinary Dermatology. 2025;36:566–580. https://doi.org/10.1111/ vde.13354

5) Klein A, Deneuche A, Fayolle P, Hidalgo A, Scotti S, Zylberstein L, Desbois C, Tessier D, Moissonnier P, Viateau V. Preoperative immunosuppressive therapy and surgery as a treatment for anal furunculosis. Veterinary Surgery. 2006 Dec;35(8):759-68. doi: 10.1111/j.1532-950X.2006.00220.x.

6) House AK, Guitian J, Gregory SP, Hardie RJ. Evaluation of the effect of two dose rates of cyclosporine on the severity of perianal fistulae lesions and associated clinical signs in dogs. Veterinary Surgery. 2006 Aug;35(6):543-9. doi: 10.1111/j.1532-950X.2006.00187.x.

7) Doust R, Griffiths LG, Sullivan M. Evaluation of once daily treatment with cyclosporine for anal furunculosis in dogs. Veterinary Record. 2003 Feb 22;152(8):225-9. doi: 10.1136/vr.152.8.225

8) Stanley BJ, Hauptman JG. Long-term prospective evaluation of topically applied 0.1% tacrolimus ointment for treatment of perianal sinuses in dogs. Journal of the American Veterinary Medical Association. 2009 Aug 15;235(4):397-404. doi: 10.2460/javma.235.4.397.

9) Misseghers BS, Binnington AG, Mathews KA. Clinical observations of the treatment of canine perianal fistulas with topical tacrolimus in 10 dogs. Canadian Veterinary Journal. 2000 Aug;41(8):623-7

10) Kemper B; Bahr Arias, Monica Vicky. Fístula perianal em uma cadela Pitt Bull. Relato de caso. Medvep-Revista Científca de Medicina Veterinária - Pequenos Animais e Animais de Estimação. 2007; 5, 202-206.

11) Amalbert T. Successful manual laceration of benign rectal stenosis in a dog with perianal fistulas. Veterinary Record. 2025; 13:e70037. https://doi.org/10.1002/vrc2.70037

Tratamento Com Raltegravir Em Um Felino Naturalmente Infectado Pelo Vírus Da FeLV: Relato De Caso

Júlia da Silva Ramos - Discente de Medicina Veterinária Universidade de Caxias do Sul, RS
Aline Aparecida Schneider - Discente de Medicina Veterinária Universidade de Caxias do Sul, RS
André Felipe Streck – Prof.º Dr. de Medicina Veterinária Universidade de Caxias do Sul, RS
Joana Detofano - Médica Veterinária Autônoma, RS
Kimberli de Oliveira Duarte - Médica Veterinária Autônoma, RS

RESUMO

A leucemia viral felina (FeLV) é uma enfermidade imunossupressora causada por um retrovírus que acomete principalmente gatos machos, não castrados e com acesso à rua, sendo considerada uma das principais causas de mortalidade em felinos domésticos. O presente relato descreve o acompanhamento clínico de uma gata naturalmente infectada pelo vírus da FeLV, submetida ao monitoramento hematológico e tratamento com raltegravir, antirretroviral de uso humano e empregado de forma *off-label* em felinos. Durante o acompanhamento, observou-se redução da carga viral de RNA e do DNA proviral a níveis indetectáveis, mantendo-se clinicamente estável. Entretanto, após uma possível falha terapêutica, houve recidiva da replicação viral. Com o ajuste da dose e continuidade do acompanhamento clínico e laboratorial, pôde ser obtido novamente controle satisfatório da infecção. O caso evidencia o potencial do uso experimental de raltegravir no controle da FeLV, reforçando a necessidade de monitoramento contínuo e de estudos adicionais para sua padronização.

Palavras-chave: viral; DNA; replicação; gammaretrovirus; leucemia viral felina.

INTRODUÇÃO

O FeLV é um retrovírus envelopado e sua replicação consiste na transcrição do RNA viral em DNA proviral na célula hospedeira através da enzima transcriptase reversa (1). O vírus causa efeitos imunossupressores e mielossupressores, estando frequentemente associado a distúrbios hematológicos, doenças imunomediadas, linfomas e outras manifestações clínicas (1,2). Opções terapêuticas ainda são limitadas e pouco estabelecidas. Entre as estratégias mais investigadas, destacam-se os antirretrovirais desenvolvidos para uso humano e empregados de forma *off-label* em felinos, como a zidovudina (AZT), um inibidor da transcriptase reversa. Recentemente, o raltegravir, um inibidor da integrase, tem apresentado resultados preliminares satisfatórios no tratamento de gatos infectados, embora estudos sobre sua utilização na espécie sejam limitados (3,4). Dessa forma, este relato objetiva descrever a resposta clínica e o tratamento com o raltegravir em um felino naturalmente infectado pelo vírus da leucemia felina.

DESCRIÇÃO DO CASO

Uma gata, sem raça definida, com idade aproximada de dois anos e 4kg foi resgatada e encaminhada para atendimento em uma clínica veterinária localizada em Caxias do Sul. Como parte da triagem inicial, foi realizado teste imunocromatográfico qualitativo para detecção do antígeno do vírus da leucemia felina e hemograma. O resultado obtido no teste rápido foi reagente para FeLV, e no hemograma, pode ser observado anemia (HT 18,9%; VR: 24-45%), associada a corpúsculos de Heinz (75%), hemácias fantasmas e anisocitose, fazendo-se necessária a transfusão de sangue. Houve estabilização do quadro clínico.

Cerca de um mês após o resgate, o animal foi adotado e realizou-se o exame quantitativo para FeLV (PCR quantitativa), que evidenciou elevada carga de DNA proviral. Dessa forma, a tutora consentiu na instituição da terapia com raltegravir na dose de 40 mg/gato duas vezes ao dia (BID), correspondendo a 10 mg/kg. O acompanhamento por PCR demonstrou resultados de supressão viral, com resultados negativos para DNA proviral nos exames realizados em fevereiro, maio e outubro de 2024, bem como em abril de 2025 (Figura 1).

Em setembro de 2025, a paciente apresentou um único episódio de convulsão. Após o ocorrido, foi submetida à investigação complementar para enfermidades infecciosas, metabólicas e endócrinas associadas a alterações neurológicas através de exames laboratoriais, sorológicos e de imagem, incluindo tomografia computadorizada e análise do líquido cefalorraquidiano, não sendo identificadas alterações relevantes em nenhum dos exames. Entretanto, a PCR quantitativa revelou retorno expressivo da replicação viral, caracterizado por aumento das cargas de RNA viral e DNA proviral (Figura 1). Durante a reavaliação clínica, observou-se ganho de peso significativo, atingindo 5,2 kg, o que reduziu a exposição efetiva do raltegravir para aproximadamente 7,7 mg/kg. Diante da associação temporal entre a redução de dose, retorno da multiplicação viral e o episódio convulsivo, levantou-se a hipótese de que a subdosagem tenha contribuído para o retorno da replicação viral e para a manifestação neurológica, sendo reforçada pela ausênica de alterações nos exames complementares.

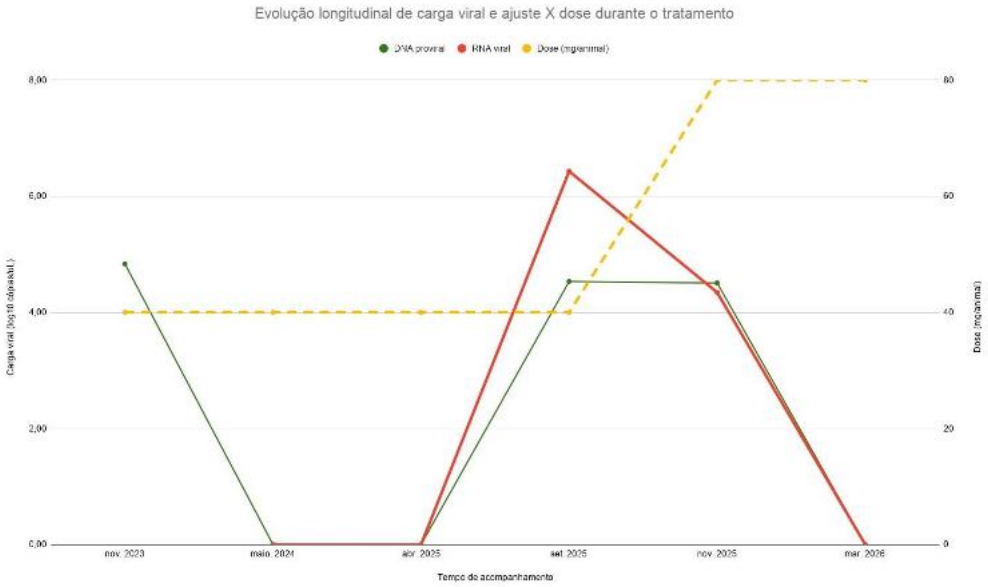

Figura 1. Monitoramento da infecção por FeLV e da terapia com raltegravir. Verde: DNA proviral; vermelho: RNA viral; amarelo: dose em mg/kg. Valores indetectáveis foram representados como zero; RNA viral inicial não avaliado.

Dessa forma, a terapia foi reajustada pela médica veterinária hematologista, com aumento da dose do medicamento para 80mg/gato ou 15,4 mg/kg. Após o ajuste terapêutico, observou-se pela segunda vez supressão viral satisfatória, com negativação das cargas virais no monitoramento subsequente, permanecendo indetectáveis até o momento.

DISCUSSÃO

No presente relato, a utilização *off-label* de raltegravir demonstrou resposta satisfatória, com redução das cargas de RNA viral e DNA proviral a níveis indetectáveis em dois momentos distintos, em concordância com estudos anteriores que observaram supressão viral em gatos continuamente tratados com o fármaco (5). A dose descrita na literatura ainda é variável, incluindo protocolos com doses fixas entre 20-80 mg/gato BID e doses calculadas entre 10-20 mg/kg BID (3,6). Entretanto, a ausência de um protocolo terapêutico padronizado dificulta o tratamento clínico e pode favorecer doses subterapêuticas, especialmente em pacientes com alterações expressivas de peso.

No presente caso, após ganho de peso da paciente, observou-se retorno da replicação viral, possivelmente relacionada à redução da dose em mg/kg administrada. Após ser reajustada para 80 mg/gato BID, equivalente a aproximadamente 15,4 mg/kg no período, houve novamente controle satisfatório da replicação viral. Em estudos anteriores, foi relatado “efeito rebote” após a interrupção do medicamento em gatos experimentalmente

infectados e tratados (4), de modo semelhante ao encontrado neste relato. Esses achados sugerem que o tratamento com raltegravir requer administração contínua, monitoramento frequente do peso corporal e ajustes periódicos de dose, visando evitar concentrações subterapêuticas e retomada da replicação viral.

Outro aspecto relevante é a elevada tolerabilidade do raltegravir. Diferente da zidovudina (AZT), associada a efeitos adversos hematológicos, como anemia e aplasia medular, o raltegravir demonstrou boa segurança nos estudos disponíveis e no atual relato, sem efeitos clínicos ou laboratoriais significativos observados durante o tratamento (4).

Apesar dos resultados favoráveis, o uso de raltegravir em felinos infectados pelo FeLV permanece *off-label* e baseado em evidências ainda limitadas. Dessa forma, novas investigações são necessárias para definir protocolos terapêuticos, doses ideais, duração de tratamento e possíveis consequências do uso a longo prazo.

CONCLUSÃO

O uso do raltegravir de modo experimental demonstrou resultados satisfatórios no presente estudo, reduzindo significativamente a replicação viral em dois momentos distintos e mantendo a paciente clinicamente estável durante a maior parte do acompanhamento. Entretanto, o retorno da replicação viral, possivelmente relacionado à subdosagem decorrente do ganho de peso, reforça a importância do monitoramento contínuo e do ajuste posológico adequado durante o tratamento. Apesar dos resultados promissores, mais estudos são necessários para melhor estabelecer protocolos terapêuticos, avaliar possíveis efeitos adversos e contribuir para a melhorar a qualidade e expectativa de vida de gatos infectados pelo FeLV.

REFERÊNCIAS BIBLIOGRÁFICAS

1) Bruyette D. Clinical small animal internal medicine. Hoboken: Wiley-Blackwell; 2020. p. 938-940. Chapter 87.

2) Hartmann K. Clinical aspects of feline retroviruses: a review. Viruses. 2012;4(11):2684-2710.

3) Westman ME; Hall E; Norris JM; Meili T; Hofmann-Lehmann R; Malik R. Antiviral therapy in cats progressively infected with feline leukaemia virus: lessons from a series of 18 consecutive cases from Australia. Australian Veterinary Journal. 2024;102(9):453-465.

4) Boesch A; Cattori V; Riond B; Willi B; Meli ML; Rentsch KM; et al. Evaluation of the effect of short-term treatment with the integrase inhibitor raltegravir (IsentressTM) on the course

of progressive feline leukemia virus infection. Veterinary Microbiology. 2015;175(2-4):167-178.

5) Santos CRGR; Ferreira IT; Beranger R; Santi JP; Jardim MPB; Souza HJM. Undetectable proviral DNA and viral RNA levels after raltegravir administration in two cats with natural feline leukemia virus infection. Brazilian Journal of Veterinary Medicine. 2022;44:e003522.

6) Zenchenkova AP; Vatnikov YA. Efficacy of COP-based protocol used with raltegravir in treatment of cats with mediastinal lymphoma and progressive viral leukemia. RUDN Journal of Agronomy and Animal Industries. 2023;18(3):411-417.

Tratamento de Gengivoestomatite Felina Crônica com Óleo de *Cannabis*: Relatos de Casos

Giovana Torres Ayton - Discente de medicina veterinária Universidade Federal de Santa Maria, RS
Júlia Piva Lasch - Discente de medicina veterinária Universidade Federal de Santa Maria, RS
Érika Junges - Discente de medicina veterinária Universidade Federal de Santa Maria, RS
Maria Eduarda Subtil Dias - Discente de medicina veterinária Universidade Federal de Santa Maria, RS
Carollina Mariga- Doutoranda em medicina veterinária Programa de Pós-Graduação em Medicina Veterinária da UFSM, RS
Saulo Tadeu Lemos Pinto Filho - Prof°.Dr. de Medicina Veterinária Universidade Federal de Santa Maria, RS

RESUMO

A gengivoestomatite felina, doença de caráter inflamatório crônico em cavidade oral, estabeleceu-se como um importante desafio na clínica de pequenos animais, principalmente devido ao caráter doloroso, progressivo e recorrente da enfermidade. Os animais acometidos apresentaram dor oral intensa, sialorréia, dificuldade de apreensão e de ingestão alimentar, perda de peso, com importante comprometimento da qualidade de vida. Embora existam diferentes opções terapêuticas, o controle clínico ainda apresentou resultados variáveis, especialmente em razão da etiologia multifatorial e das frequentes recidivas observadas. Nesse contexto, a *Cannabis*, especialmente os fitocanabinoides Δ9-tetrahidrocanabinol (THC) e canabidiol (CBD), despertou interesse na medicina veterinária por suas propriedades terapêuticas. No presente trabalho, relatou-se quatro casos de gengivoestomatite felina crônica tratados com óleo de *Cannabis* como terapia adjuvante, objetivando-se avaliar a melhora clínica e com fim de proporcionar maior conforto aos pacientes. Os relatos reforçaram que ainda são necessários mais estudos para comprovação da eficácia e segurança do tratamento, mas que o óleo de *Cannabis* representa um possível avanço no tratamento de afecções imunomediadas.

PALAVRAS CHAVE: gato; clínica de pequenos; receptores; patologias orais.

INTRODUÇÃO

A gengivoestomatite felina é uma doença grave e imunomediada que acomete a cavidade oral de felinos e geralmente de caráter crônico. Costuma causar dor, desconforto, anorexia, halitose, desidratação pela recusa de ingesta hídrica, apatia e sialorreia (1). A etiologia dessa doença não é totalmente conhecida, mas acredita-se que tenha caráter multifatorial e também relação com viroses como FIV, FELV, herpesvírus felino e calicivírus felino, que podem levar à imunossupressão no animal e favorecer a patologia.

O diagnóstico é clínico através da avaliação e visualização das lesões bucais e coleta de material para realização de histopatologia para diagnóstico definitivo (2). A abordagem terapêutica é feita com uso de imunossupressores, antibioticoterapia, analgesia para conforto clínico do paciente e manejo ambiental (3). Porém, apesar de diferentes abordagens terapêuticas serem descritas na literatura, muitos pacientes apresentam resposta clínica limitada ou recorrência dos sinais clínicos ao longo do tempo. Dessa forma, a busca por terapias adjuvantes capazes de modular a inflamação e reduzir a dor crônica tem se tornado cada vez mais relevante na medicina felina (4).

Nesse contexto, o uso terapêutico da *Cannabis*, especialmente do canabidiol (CBD) e do tetraidrocanabinol (THC) , vem despertando crescente interesse na medicina veterinária devido às suas propriedades anti-inflamatórias, analgésicas, antioxidantes e imunomoduladoras. O potencial terapêutico do CBD na gengivoestomatite felina está relacionado principalmente à modulação dos receptores canabinóides CB1 e CB2, envolvidos nos mecanismos de dor, inflamação e resposta imune, podendo contribuir para a redução dos sinais clínicos e melhora da qualidade de vida dos animais acometidos de forma concomitante aos tratamentos tradicionais (4). Além disso, o THC apresenta importante efeito analgésico e orexígeno, podendo auxiliar no controle da dor oral e na melhora do apetite dos pacientes acometidos pela doença (4). O objetivo do presente trabalho é relatar casos de felinos com gengivoestomatite tratados com óleo de *Cannabis* e avaliar os resultados deste tratamento e seus benefícios.

RELATO DE CASO

Quatro felinos, sendo dois machos e duas fêmeas, sem raça definida, castrados, com idades variando de 4 a 14 anos, sendo um animal positivo para FeLV e outro positivo para FIV, todos sem acesso à rua, foram atendidos no Hospital Veterinário Universitário da Universidade Federal de Santa Maria (HVU-UFSM) apresentando queixas semelhantes: presença de gengivoestomatite crônica, a qual gerava dor oral intensa, dificuldade para alimentação, sialorreia, inflamação de mucosa oral, lesões orais e halitose. Dois pacientes já haviam realizado extração dentária anteriormente, um possuía doença renal crônica associada e outro possuía recentes achados compatíveis com problemas articulares. Os animais encontravam-se em tratamento prévio com corticosteroides, como prednisolona (Predsim® 3 mg/mL, SID, via oral) e espiramicina associada ao metronidazol (Stomorgyl®, SID, via oral) ou amoxicilina com clavulanato (Agemox CL® 50 mg BID, via oral) com resposta clínica satisfatória apenas durante o período de tratamento.

Visando uma melhor obtenção de resultados terapêuticos de forma imediata, instituiu-se tratamento com óleo de *Cannabis* full spectrum 1200 mg *Hemp Extract* (MUV Organics®) com predominância de CBD, na dose de 10 gotas por via oral duas vezes ao dia nesse primeiro momento. Após passada esta primeira semana de tratamento, o protocolo foi substituído por óleo de *Cannabis* de amplo espectro equilibrado 3% (ASCAMED®) que possui proporções de 1:1 em relação ao CBD:THC. O aumento gradual de dose foi realizado de forma individual conforme acompanhamento aos sinais clínicos apresentados em cada caso. Segundo relatos dos tutores, houve aumento da ingestão alimentar e procura por alimento, redução da dor e aumento da atividade do animal.

DISCUSSÃO

A gengivoestomatite felina é considerada uma doença inflamatória oral de difícil controle terapêutico, principalmente por possuir caráter crônico, imunomediado e multifatorial. Os sinais clínicos observados nos pacientes descritos são frequentemente relatados em animais acometidos pela doença (1). Além disso, dois dos pacientes descritos são positivos para FeLV e outro para FIV, o que pode contribuir para imunossupressão e consequente agravamento do quadro inflamatório oral (1).

Apesar da utilização prévia de terapias convencionais, como antibioticoterapia e corticoterapia, os pacientes do presente relato têm resposta clínica limitada ou recorrência dos sinais clínicos, o que evidencia a dificuldade no controle da gengivoestomatite felina crônica. Após a introdução da terapia canábica, observou-se melhora clínica principalmente relacionada à redução da dor oral, melhora da ingestão alimentar e aumento da atividade dos pacientes.

Resultados semelhantes foram descritos e relatados melhora clínica significativa em um felino acometido por gengivoestomatite crônica tratado com óleo de canabidiol, obtendo maior conforto clínico do paciente (4). De maneira semelhante, em um estudo realizado com gatos com gengivoestomatite crônica submetidos à exodontia dentária e tratados diariamente com óleo de CBD, relata melhora clínica dos animais tratados em relação ao conforto clínico, bem-estar e diminuição da inflamação oral quando comparados ao grupo placebo (5).

Outro aspecto importante é que observa-se boa melhora clínica nos animais em relação ao medicamento. Além disso, destaca-se que a terapia com Cannabis em felinos não segue um protocolo rígido e padronizado, devendo ser individualizada conforme as

particularidades clínicas, resposta terapêutica e necessidades de cada paciente. Desta forma, destaca-se a ausência de literatura complementar e a necessidade de estabelecer novos estudos acerca do tema a fim ampliar o conhecimento para utilização da *Cannabis* em felinos, contribuindo para a definição de protocolos terapêuticos e para a avaliação de sua eficácia a longo prazo.

CONCLUSÃO

Os casos relatados sugerem que o óleo de *Cannabis* pode atuar como terapia adjuvante no manejo da gengivoestomatite felina, especialmente em pacientes com resposta insatisfatória aos tratamentos convencionais. Observa-se redução da dor oral, melhora da ingestão alimentar e maior conforto dos animais. Entretanto, devido à limitada quantidade de estudos sobre o uso de canabinóides em felinos, ainda são necessárias pesquisas com maior número de animais e protocolos controlados para definição de doses seguras e eficácia terapêutica.

REFERÊNCIAS

1)Soltero-Rivera M; Goldschmidt S; Arzi B. Feline chronic gingivostomatitis current concepts in clinical management. Journal of Feline Medicine and Surgery;25(8), 2023.

2)Zuccoloto CL.; Borin SC. Casos de Rotina em Medicina Veterinária de Pequenos Animais. 3ª Ed. São Paulo. 2025.

3)Winer JN; Arzi B; Verstraete FJM. Therapeutic Management of Feline Chronic Gingivostomatitis: A Systematic Review of the Literature. Frontiers in Veterinary Science;3(3):54, 2016.

4)Mariga C; Silveira Alves T; dos Santos Ferreira CE; Batista de Sousa M; Wunder Della Flora BG; Dall'Asta BA; et al. Cannabidiol Oil for Feline Gingivostomatitis Complex: A Case Report. 2026 May 5.

5)Coelho JC; Duarte N; Silva AB; Bronze MR; Mestrinho LA. Placebo-Controlled Trial of Daily Oral Cannabidiol as Adjunctive Treatment for Cats with Chronic Gingivostomatitis. Animals;13(17):2716–6, 2023.

Tratamento de pododermatite em chinchila (*Chinchilla lanigera*) com associação de curativo hidrocoloide e laserterapia: relato de caso

Alice Fernandes Rocha[1], Wendy Julia Silva Vieira[1], Natália de Melo Moraes[1], Pablo Cesar Pezoa Poblete[1]

[1].Zoovet Clínica e Consultoria, Belo Horizonte, Minas Gerais, Brasil

Resumo: A pododermatite é uma afecção inflamatória frequentemente observada em pequenos mamíferos, podendo ocasionar dor, claudicação e ulcerações profundas. Em chinchilas (*Chinchilla lanigera*), alterações locomotoras e apoio inadequado do membro favorecem o desenvolvimento de lesões crônicas, tornando o tratamento desafiador. Objetivou-se relatar o tratamento de pododermatite ulcerativa em uma chinchila utilizando laserterapia associada a curativo hidrocoloide. O animal apresentava lesão ulcerativa em região calcânea com exposição de cápsula articular. Instituiu-se limpeza da lesão com solução aquosa de polihexametileno biguanida (PHMB), seguida de laserterapia com luz visível (VIS) e infravermelho (IV), na dose de 3 J, associada à aplicação de luz azul por 40 segundos e curativo hidrocoloide, com trocas a cada quatro a cinco dias. Após 12 dias de iniciado o protocolo observou-se a formação de tecido de granulação viável e, aos 25 dias de tratamento, cobertura da cápsula articular. Aos 67 dias verificou-se completa integridade tecidual. A associação entre laserterapia e curativo hidrocoloide favoreceu a cicatrização da lesão, demonstrando potencial terapêutico no manejo de pododermatites ulcerativas em chinchilas de forma satisfatória.
Palavras-chave: medicina de animais exóticos; cicatrização tecidual; fotobiomodulação.

Introdução

A pododermatite é uma afecção inflamatória frequentemente observada em pequenos mamíferos, caracterizada por lesões ulcerativas em região plantar, associadas principalmente a superfícies abrasivas, umidade, obesidade, manejo inadequado e alterações locomotoras (1, 2). Em chinchilas (*Chinchilla lanigera*), a enfermidade pode comprometer significativamente o bem-estar animal, ocasionando dor, claudicação e predisposição a infecções secundárias (1). Apesar de sua relevância clínica, ainda há escassez de estudos descrevendo protocolos terapêuticos específicos para a espécie.

A terapia a laser de baixa intensidade tem sido empregada na medicina veterinária devido aos seus efeitos analgésicos, anti-inflamatórios e bioestimulantes, favorecendo angiogênese, formação de tecido de granulação e aceleração do reparo tecidual (3).

Associadamente, coberturas hidrocoloides promovem ambiente úmido controlado, proteção contra contaminação e redução do trauma durante as trocas de curativo, contribuindo para a cicatrização (4).

Dessa forma, o presente trabalho teve como objetivo relatar o tratamento de pododermatite ulcerativa em uma chinchila utilizando curativo hidrocoloide associado à laserterapia, descrevendo sua evolução clínica e resposta terapêutica.

Descrição do caso

Foi atendida uma chinchila (*C. lanigera*), macho, com aproximadamente cinco anos e meio de idade, apresentando histórico de ferida por automutilação em membro posterior esquerdo há cerca de um mês. O animal evoluiu com claudicação e passou a apoiar o membro na região calcânea, ocasionando formação de calo de apoio e posterior ulceração com exposição de cápsula articular (Figura 1).

Instituiu-se o tratamento local com limpeza da lesão utilizando solução aquosa de polihexametileno biguanida (PHMB), seguida de laserterapia com luz visível (VIS) e infravermelho (IV), na dose de 3 J, associada à aplicação de laser azul por 40 segundos e curativo hidrocoloide. A cobertura secundária consistiu em gaze, algodão ortopédico e bandagem elástica, visando proteção mecânica da região afetada e redistribuição da pressão exercida sobre a lesão, com trocas realizadas a cada quatro a cinco dias.

Ao 12º dia de tratamento observou-se formação de tecido de granulação viável (Figura 2). No 25º dia verificou-se cobertura da cápsula articular por tecido de granulação (Figura 3). No 35º dia a lesão apresentava retração tecidual, sendo suspensa a laserterapia e mantido apenas o curativo hidrocoloide, preservando-se o mesmo intervalo entre as trocas (Figura 4). No 67º dia observou-se integridade tecidual da região lesionada, sendo finalizado o uso do hidrocoloide (Figura 5). Posteriormente, instituiu-se aplicação tópica de óleo de girassol ozonizado na região calcânea até o 83º dia, momento da última reavaliação e alta clínica do paciente (Figura 6).

Figura 1: Ulceração com exposição de cápsula articular. **Figura 2:** Formação de tecido de granulação viável em 12 dias de tratamento. **Figura 3:** Cobertura da cápsula articular por tecido de granulação em 25 dias de tratamento. **Figura 4:** Retração tecidual em 35 dias de tratamento. **Figura 5:** Integridade tecidual da região lesionada em 67 dias de tratamento. **Figura 6:** Região tratada 83 dias após a lesão.

Discussão

A pododermatite em pequenos mamíferos representa importante desafio clínico devido à pressão contínua exercida sobre a região lesionada, favorecendo dor, contaminação secundária e atraso no processo cicatricial (1,2). Alterações locomotoras e apoio inadequado do membro podem agravar lesões cutâneas e predispor à formação de úlceras profundas, conforme observado no presente caso.

A evolução clínica observada demonstra resposta favorável à associação entre laserterapia e curativo hidrocoloide. A formação precoce de tecido de granulação e a posterior cobertura da cápsula articular exposta corroboram os efeitos descritos da fotobiomodulação sobre angiogênese, proliferação celular, modulação inflamatória e aceleração do reparo tecidual (3,4). Estudos em coelhos e outras espécies também relatam melhora clínica de pododermatites e feridas cutâneas submetidas à terapia a laser de baixa intensidade (5,6).

O curativo hidrocoloide contribuiu para manutenção de ambiente úmido controlado, proteção mecânica da lesão e redução do trauma durante as trocas de curativo, fatores relevantes para o processo cicatricial (4). Além disso, o maior intervalo entre as trocas minimizou o estresse decorrente do manejo frequente, aspecto particularmente importante na medicina de animais exóticos.

A escassez de estudos específicos em chinchilas limita comparações diretas entre protocolos terapêuticos. Entretanto, os achados observados sugerem que a associação entre hidrocoloide e laserterapia constitui alternativa terapêutica promissora para o tratamento de lesões ulcerativas extensas nessa espécie.

Conclusão

A associação entre laserterapia e curativo hidrocoloide promove cicatrização satisfatória de lesão ulcerativa em região calcânea de chinchila. O protocolo terapêutico favorece a formação de tecido de granulação, proteção da lesão e redução da frequência de manejo do paciente, demonstrando potencial aplicação no tratamento de pododermatites em pequenos mamíferos.

Referências

1. Quesenberry, K. E.; Carpenter, J. W. *Ferrets, Rabbits, and Rodents: Clinical Medicine and Surgery*. 4. ed. St. Louis: Elsevier, 2021.
2. Meredith, A.; Lord, B. *BSAVA Manual of Rabbit Medicine*. Gloucester: BSAVA, 2014.
3. Pires, D. et al. Low-level laser therapy (LLLT) in skin: stimulating, healing, restoring. *Seminars in Cutaneous Medicine and Surgery*, v. 30, n. 1, p. 33–39, 2011.
4. Mandelbaum, S. H.; DI Santis, É. P.; Mandelbaum, M. H. S. Cicatrização: conceitos atuais e recursos auxiliares – Parte II. *Anais Brasileiros de Dermatologia*, v. 78, n. 5, p. 525–542, 2003.
5. Lucena, R. et al. Therapeutic laser therapy in rabbit pododermatitis. *Veterinary and Animal Science*, 2020.
6. De La Puerta, B. et al. Low-level laser therapy for wound healing in veterinary medicine. *Veterinary Record*, 2019.

Tratamento multimodal do carcinoma de glândula hepatoide em um cão

Rafaella da Cruz Lima[1], Samira das Mercês Saboia Bezerra[2], Gabriel Tavares dos Santos[2], Igor Luiz Salardani Senhorello[3], Victor José Vieira Rossetto[3], Alexandre Lima de Andrade[3].

[1]Médica Veterinária Residente do Programa de Residência Integrada em Medicina Veterinária – FMVA, UNESP, SP

[2]Médico Veterinário Aprimorando do Programa de Aprimoramento em Práticas Hospitalares por Especialidades – FMVA, UNESP, SP

[3]Professor Doutor do Departamento de Clínica, Cirurgia e Reprodução Animal – FMVA, UNESP, SP

Resumo

O carcinoma de glândula hepatoide é um dos tumores mais comuns em cães, especialmente na região perianal em cães machos não castrados. Este trabalho tem por objetivo relatar o caso de um carcinoma de glândula hepatóide em região perianal em um cão sem raça definida, focando no tratamento com nodulectomia associada à eletroquimioterapia e orquiectomia. Um canino macho de 13 anos, apresentou aumento de volume na região perianal com drenagem de secreção serosanguinolenta. Foi realizado exame citopatológico onde foi obtido resultado de neoplasia de glândula hepatoide. Os exames hematológicos coletados não apresentaram alterações, enquanto no exame de ultrassonografia abdominal foi observada hiperplasia prostática benigna. O tratamento instituído foi a nodulectomia, associada a eletroquimioterapia com bleomicina e orquiectomia. O exame histopatológico confirmou o diagnóstico de carcinoma de glândula hepatoide de alto grau. O paciente apresentou evolução clínica satisfatória, sem deiscência, necrose extensa ou outras complicações pós-operatórias, o que permitiu a retirada completa dos pontos e a posterior alta médica. A associação entre nodulectomia, eletroquimioterapia e orquiectomia mostrou-se eficaz para o controle local da neoplasia e recuperação clínica do paciente.
Palavras-chave: Neoplasia; Eletroporação; Oncologia; Perianal; Cães.

Introdução

As neoplasias de glândula hepatoide são tumores cutâneos comuns em cães, sendo principalmente compostos por massas únicas ou múltiplas, geralmente ulceradas, localizadas ao redor do ânus, cauda, membros pélvicos, região paraprepucial e vulvar. Dentre as neoplasias da glândula hepatoide, o carcinoma é o mais agressivo delas, correspondendo a até 21% de todos os tumores da região perianal (1). Os adenomas e carcinomas possuem uma influência hormonal devido a presença de receptores para hormônios esteroides em sua superfície, e por isso apresentam regressão após a castração dos animais. Sua maior incidência ocorre em cães machos não castrados, principalmente

acima de 10 anos, reforçando a ligação com os hormônios sexuais (2,3). Os tratamentos citados na literatura são a remoção cirúrgica associada a quimioterapia, seguida ou não de radioterapia; criocirurgia e a realização de eletroquimioterapia, isolada ou associada a cirurgia (4,5). O objetivo desse trabalho é relatar o tratamento do carcinoma de glândula hepatóide associando a nodulectomia, eletroquimioterapia e orquiectomia.

Descrição do Caso

Foi atendido num hospital veterinário universitário um canino macho, sem raça definida (SRD), 13 anos, 13,8 kg, com queixa de aumento de volume em região perianal há um mês, com drenagem de secreção serosanguinolenta. A responsável havia levado o paciente para atendimento em colega veterinário que realizou exame citopatológico, obtendo por diagnóstico neoplasia de células hepatoides, e prescreveu meloxicam (0,5 mg/kg, SID, VO, 3 dias) e uso de pomada cicatrizante na região, encaminhando o paciente para prosseguimento do tratamento no hospital veterinário. Ao exame físico, foi observado linfadenomegalia poplítea bilateral e ao inspecionar a região perianal, foi notado aumento de volume nodular, avermelhado, ulcerado e firme adjacente ao ânus, medindo aproximadamente 5 cm. Foram solicitados exames hematológicos, de bioquímica sérica, radiografia torácica e ultrassonografia abdominal. Não foram encontradas alterações no hemograma nem na bioquímica sérica. No exame ultrassonográfico, foram observados sinais sugestivos de hiperplasia prostática benigna. Já na radiografia torácica, não havia sinais sugestivos de metástase pulmonar. A terapêutica inicial foi realizada com dipirona (25 mg/kg, BID, por 7 dias, VO), tramadol (3 mg/kg, BID, por 7 dias, VO) e limpeza local da região do tumor com solução fisiológica e uso de pomada com triancinolona e neomicina (TID, até novas recomendações). Em vista da localização da lesão, foi explicado a responsável que o tratamento preconizado seria a realização de nodulectomia, associada a eletroquimioterapia no leito para ampliação de margens cirúrgicas, seguida de orquiectomia. Desse modo, o procedimento foi agendado e realizado. A nodulectomia foi feita margeando a região tumoral dentro dos limites anatômicos possíveis (devido à proximidade ao ânus), e a eletroquimioterapia foi realizada mediante a administração de bleomicina intravenosa na dose de 15 U/m², seguida de eletroporação após 8 minutos em toda a região onde estava localizado o tumor e tecidos adjacentes, conforme recomendações descritas por Tellado et al. (5). Além disso, também foi realizada a orquiectomia no paciente. A peça cirúrgica retirada foi enviada para análise histopatológica, tendo sido obtido o resultadode carcinoma de glândula hepatoide de alto grau. Cinco dias

após a cirurgia, o paciente retornou para reavaliação. A responsável relatou bom estado geral, apenas referiu área de edema na região da orquiectomia. Dessa forma, foi acrescentado ao protocolo pós-operatório do paciente o uso de compressas frias na região, além do repouso. Ao longo do acompanhamento, não houve extensa área de necrose na região operada ou deiscência dos pontos. Ao completar 10 dias de pós-operatório, os pontos da orquiectomia foram retirados e com 14 dias, os pontos da região da nodulectomia foram completamente retirados (Figura 1). Como não houve intercorrências ou piora no quadro, foi realizada a alta médica. No último contato com a responsável, a mesma relatou que após 120 dias da alta, o paciente segue em bom estado geral.

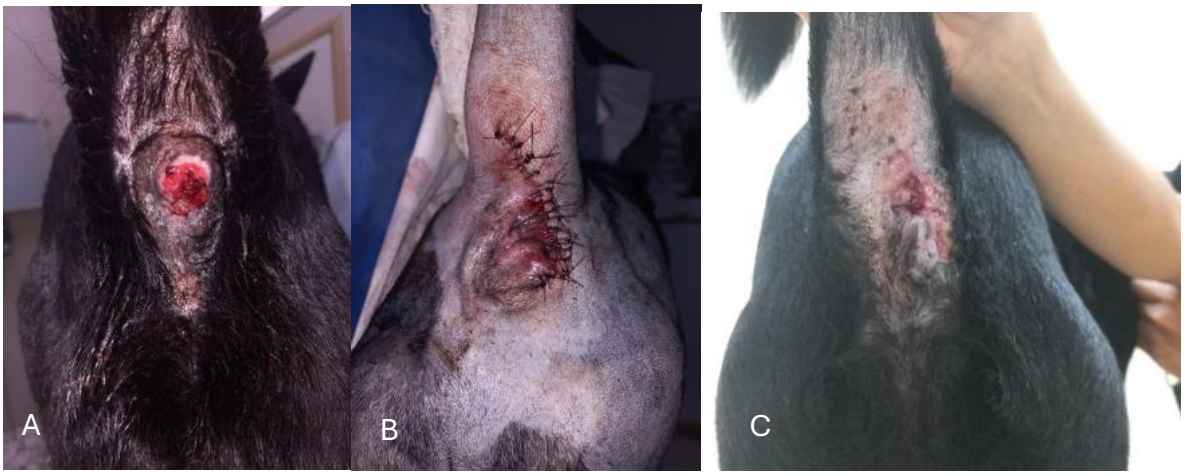

Figura 1. Lesão no atendimento inicial (A), pós-operatório imediato (B) e após a retirada dos pontos (C).

Discussão

A abordagem escolhida visou integrar aquilo que a literatura trouxe como tratamento, de forma a associar a excisão cirúrgica, a eletroquimioterapia para eliminação de possíveis células cancerígenas residuais, e o bloqueio da influência hormonal que há nos carcinomas por meio da orquiectomia, obtendo assim uma evolução clínica favorável (6). Sabe-se que alguns carcinomas, de acordo com o grau de invasão e o seu tamanho, podem não apresentar um bom prognóstico após excisão cirúrgica (7), o que reforça a escolha da eletroquimioterapia como tratamento adjuvante. Ainda, a eletroquimioterapia pode ser usada em tumores de qualquer histologia, obtendo taxa de resposta objetiva que varia de 70-100% (5). Além do controle local da neoplasia, a realização da orquiectomia foi fundamentada na influência hormonal sobre os tumores de glândula hepatoide. Estudos demonstram expressão de receptores androgênicos nessas neoplasias, justificando a castração como medida complementar ao tratamento cirúrgico e ao controle da progressão

tumoral (2,3,7). Assim, o desfecho clínico favorável do caso mostra o sucesso da abordagem terapêutica multimodal empregada.

Conclusão

A associação entre nodulectomia, eletroquimioterapia e orquiectomia promove controle local satisfatório do carcinoma de glândula hepatoide em um cão. O protocolo empregado favorece a adequada cicatrização tecidual e uma evolução clínica favorável no período pós-operatório. A combinação terapêutica representa uma alternativa viável para o tratamento de carcinomas hepatoides localizados em regiões anatômicas que dificultam amplas margens cirúrgicas.

Referências

1. Sabattini S; Renzi A; Rigillo A; Scarpa F; Capitani O; Tinto D; Brenda A; Bettini G. Cytological differentiation between benign and malignant perianal gland proliferative lesions in dogs: a preliminary study. Journal of Small Animal Practice. 2019;60(10):616-622. doi:10.1111/jsap.13062.

2. Brodzki A; Łopuszyński W; Millan Y; Tatara MR; Brodzki P; Kulpa K; Minakow N. Androgen and estrogen receptor expression in different types of perianal gland tumors in male dogs. Animals. 2021;11(3):875. doi:10.3390/ani11030875.

3. Pisani G; Millanta F; Lorenzi D; Vannozzi I; Poli A. Androgen receptor expression in normal, hyperplastic and neoplastic hepatoid glands in the dog. Research in Veterinary Science. 2006;81(2):231-236. doi:10.1016/j.rvsc.2005.11.001.

4. Liptak JM; Turek MM. Perianal tumors. In: Vail DM; Thamm DH; Liptak JM, editors. Withrow and MacEwen's Small Animal Clinical Oncology. 6th ed. Philadelphia: Elsevier; 2019. p. 468-491.

5. Tellado M; Mir LM; Maglietti F. Veterinary guidelines for electrochemotherapy of superficial tumors. Frontiers in Veterinary Science. 2022;9:868989. doi:10.3389/fvets.2022.868989.

6. Tellado M; Maglietti F; Impellizeri JA. Electrochemotherapy as a multi-modality component of cancer treatment: combinations with surgery, cryosurgery, radiation therapy, and chemotherapy. In: Impellizeri JA, editor. Electroporation in Veterinary Oncology Practice. Cham: Springer; 2021. p. 205-216.

7. Brodzki A; Łopuszyński W; Brodzki P; Głodkowska K; Knap B; Gawin P. Pharmacological treatment of perianal gland tumors in male dogs. Animals. 2023;13(3):463. doi:10.3390/ani13030463.

Tratamento Multimodal Para Alopecia Por Dermatite Alérgica Por Picada de Ectoparasitas

Bárbara Stehling de Queiroz Nascimento[1], Laura Ramos Junqueira Villela[2]

Resumo: A Dermatite Alérgica à Picada de Ectoparasitas (DAPE) é uma dermatopatia inflamatória pruriginosa frequente na clínica de pequenos animais. O objetivo deste trabalho foi relatar um caso de DAPE em um paciente canino, destacando a importância da terapia multimodal. O cão, macho, de aproximadamente 7 anos de idade e doente renal crônico, apresentou inicialmente alopecia em pálpebras com feridas exsudativas, evoluindo para alopecia com prurido intenso e liquenificação nas regiões lombossacra e toracolombar. O diagnóstico baseou-se na anamnese e exame clínico, após descartar os possíveis diagnósticos diferenciais, como o hipotireoidismo, com exames laboratoriais de triagem e ultrassonografia. O tratamento consistiu-se em uma abordagem multimodal: administração oral de dose única de *Sarolaner* a cada 35 dias, banhos semanais com xampu de clorexidina a 3%, hidratação diária da pele e pelagem e manejo ambiental com aspiração e uso de desinfetante na residência. Como resultado, o animal manifestou melhora completa do prurido e crescimento gradual da pelagem, atingindo recuperação total no período de 3 meses de acompanhamento. Com isso, concluiu-se que, o sucesso terapêutico da DAPE, depende diretamente do tratamento multimodal, integrando o controle rigoroso de ectoparasitas no paciente, assim como o restabelecimento da sua barreira cutânea e a eliminação de ectoparasitas do ambiente, resultando em resolução clínica e prevenção de recidivas.

Palavras-chave: DAPE; alergia; cães; pulgas; prurido.

Introdução:

A Dermatite Alérgica por Picada de Ectoparasitas (DAPE) é uma dermatopatia inflamatória altamente pruriginosa frequentemente encontrada na clínica de pequenos animais, sendo desencadeada principalmente por uma reação de hipersensibilidade a proteínas presentes na saliva das pulgas (1,2).

Os pacientes acometidos apresentam, em sua maioria, alopecia associada, eritema, hiperpigmentação e lesões auto traumáticas provenientes do prurido intenso, comprometendo de forma direta o bem-estar e a qualidade de vida do animal (1,2). Ademais, a enfermidade pode apresentar caráter recorrente quando não há controle adequado do ambiente e dos ectoparasitas ali presentes, dificultando o sucesso terapêutico (2). O diagnóstico é baseado na anamnese, exame clínico, e no diagnóstico diferencial, para excluir outras dermatopatias pruriginosas, como a hipersensibilidade alimentar, piodermite superficial, dermatite por malassezia, entre outras (1,3).

Desse modo, o presente trabalho tem como objetivo relatar um caso da DAPE em um paciente canino, destacando a importância da terapia multimodal, a qual associa manejo medicamentoso, ambiental e terapia tópica para solucionar a doença e evitar a reincidência dela.

Descrição do Caso:

Ao final do mês de maio de 2025, um cão, macho, aproximadamente 7 anos de idade, doente renal crônico, apresentou sinais clínicos de alopecia nas pálpebras móveis, com prurido excessivo, formando feridas exsudativas. Realizou-se uso de pomada cicatrizante e antibiótica e, após início de cicatrização das feridas, em julho de 2025, o animal iniciou com quadro de alopecia em regiões lombossacra e toracolombar, com prurido intenso e liquenificação.

À anamnese, a responsável relatou que o paciente foi resgatado das ruas cerca de 6 meses antes, apresentando grande infestação de pulgas e anemia; sendo tratado em hospital veterinário com diagnóstico de anaplasmose e doença renal crônica e liberado para casa algumas semanas depois com os exames dentro do valor de referência. Apesar disso, no momento da consulta não foi possível visualizar nenhum ectoparasita no cão, nem foi relatado pela responsável nenhuma visualização desde a adoção.

Foram realizados exames laboratoriais de triagem (todos dentro da normalidade), assim como para diagnóstico diferencial para hipotireoidismo (T4 total e TSH negativos) e ultrassonografia abdominal (dentro da normalidade). Assim, iniciou-se tratamento multimodal para dermatite alérgica por picada de ectoparasitas.

Realizou-se prescrição do uso oral de dose única de 1 comprimido de *Sarolaner* a cada 35 dias e banhos semanais, durante 4 semanas, com xampu à base de Clorexidina a 3% e hidratação diária (SID) da pele e pelagem com hidratante veterinário comercial (1 colher de sopa/250ml de água). Além disso, foi recomendado manejo ambiental, para evitar a presença de ectoparasitas, com limpeza utilizando desinfetante e aspirando os ambientes da residência em que o animal vive.

Após o tratamento instituído, o cão teve melhora completa do prurido e crescimento gradual da pelagem, estando totalmente recuperado em 3 meses. Foi mantida a hidratação da pele, a medicação oral e o manejo ambiental para evitar recidivas.

Discussão:

Embora o paciente não apresentasse ectoparasitas no momento no qual os sinais clínicos estavam presentes, os ectoparasitas (pulgas e carrapatos) são temporários e podem estar presentes no ambiente durante todo o ano, devido ao clima tropical do Brasil (4).

Além disso, as lesões observadas na região lombossacra e toracolombar (Figura 1) são características da DAPE (5), conhecidas como o “triângulo da DAPE” (4). Porém, as lesões nas pálpebras (Figura 2) também apresentavam traços semelhantes à DAPE, alopecia com piodermite associada, entretanto em local pouco relatado, sendo essencial a pesquisa por diagnósticos diferenciais.

Figura 1. a e b – alopecia em região do “triângulo da DAPE”.

Figura 2. a, b, c e d - lesões nas pálpebras apresentando alopecia e piodermite.

Só foi possível melhora do caso relatado com o tratamento multimodal (Figura 3), utilizando banhos terapêuticos, hidratação da pele e pelagem, medicação oral contra ectoparasitas e manejo ambiental, além do controle contínuo contra recidivas.

Figura 3. a e b - recuperação completa do paciente com crescimento da pelagem.

Conclusão:

Conclui-se que, com a terapia combinada entre produtos tópicos, fármacos orais e a limpeza do ambiente, é possível tratar até mesmo casos em que não há infestação de ectoparasitas perceptível, após descartar os diagnósticos diferenciais.

Não obstante, que parte do tratamento deve ser utilizado de forma contínua para garantir a integridade da barreira cutânea (hidratação) e evitar a presença de pulgas e carrapatos (medicamentos orais e higiene do espaço).

Referências:

1. Vasconcelos JS, Oliveira Neto TS, Nascimento HHL, Barbosa FMS, Rezende FYS, Oliveira LG, Lucena RB, et al. Caracterização clínica e histopatológica das dermatites alérgicas em cães. Pesq Vet Bras. 2017 mar;37(3):248-256. Disponível em: 10.1590/S0100-736X2017000300008

2. Donatilio SMO, Ferrão MCP, Boabaid WF. Dermatite alérgica à picada de ectoparasitas (DAPE): relato de caso e o uso de clorpirifós. RCMOS - Rev Cient Multidisciplinar O Saber. 2024 ago-dez;1(2): [1-6]. Disponível em: https://submissoesrevistarcmos.com.br/rcmos/article/download/754/1654/2779

3. Alves BH, Viana JA, Rodrigues NPA, Pristo ALP, Maia LS, Silva SMV, Cunha TRR. Dermatite atópica canina - revisão de literatura. Rev Agr Acad. 2019 mai-jun;2(3):207-220. Disponível em: 10.32406/v2n32019/207-220/agrariacad.

4. Souza, MR. Clínica Médica de Pequenos Animais. Editora Sanar, Coleção Manuais de Medicina Veterinária, v.1, 1 ed., p. 440 – 44, 2020.

5. Santos RL; Alessi AC. Patologia Veterinária. Roca, 2ed, p. 461 – 62, 2020.

Triagem de animais com limitações motoras para desenvolvimento de próteses veterinárias impressas em 3D

Juliana Aparecida Kunierski Florz[1]; Alessandra Conte[2]; Geisibel Aparecida de Mello Maurina[3]; Thais Alessandra dos Santos[4]; Ariane Fortes Alfredo dos Santos[5]; Eliana Rezende Adami[6]

Resumo

A impressão 3D foi reconhecida como recurso promissor para próteses veterinárias personalizadas, especialmente em animais com limitações motoras por amputações, malformações ou sequelas ortopédicas. Este trabalho teve como objetivo apresentar a etapa inicial de seleção de cães e gatos para futura confecção de próteses veterinárias por impressão 3D. Tratou-se de projeto experimental aplicado, em fase de triagem, com organização de critérios clínicos, anatômicos, funcionais e éticos. Consideraram-se elegíveis cães domésticos (*Canis lupus familiaris*) e gatos domésticos (*Felis catus*) com limitação locomotora parcial, estabilidade clínica, ausência de feridas ativas na região de apoio, possibilidade de benefício funcional e acompanhamento pelo tutor. A metodologia prevista incluiu busca ativa, avaliação médico-veterinária, mensuração anatômica, registro fotográfico, modelagem digital, impressão por manufatura aditiva, adaptação progressiva e acompanhamento funcional. Como o projeto ainda não avançou para aplicação dos dispositivos, não foram obtidos resultados experimentais finais nem análise estatística inferencial. O principal resultado foi a estruturação do fluxo de seleção, que indicou a necessidade de avaliar estabilidade clínica, comportamento, conforto, pontos de apoio, adesão do tutor e viabilidade técnica. Conclui-se que a triagem criteriosa constitui etapa indispensável para garantir segurança, individualização, bem-estar animal e maior potencial de sucesso na futura produção de próteses veterinárias impressas em 3D.

Palavras-chave: Reabilitação animal; Tecnologia assistiva; Bem-estar animal; Manufatura aditiva; Prótese personalizada.

Introdução

A reabilitação de animais com limitações motoras tem ganhado espaço na medicina veterinária pela valorização do bem-estar animal e pela ampliação de recursos terapêuticos. Amputações, traumas, malformações e sequelas ortopédicas podem comprometer mobilidade, autonomia e qualidade de vida. Nesses casos, órteses, próteses e suportes personalizados podem auxiliar apoio, equilíbrio e adaptação funcional, desde que indicados após avaliação clínica criteriosa (1,2).

A impressão 3D, ou manufatura aditiva, permite transformar modelos digitais em dispositivos físicos sob medida. Na medicina veterinária, tem sido utilizada em modelos anatômicos, guias cirúrgicos, órteses, próteses e soluções de suporte, com potencial de personalização, prototipagem rápida e redução de desperdício (3,4). Entretanto, a tecnologia não substitui a avaliação do paciente, pois o dispositivo deve responder às necessidades clínicas e funcionais do animal.

Antes da confecção da prótese, é necessário selecionar adequadamente os candidatos. Animais com feridas abertas, dor intensa, instabilidade clínica, infecção ativa,

comportamento incompatível ou ausência de acompanhamento domiciliar podem não se beneficiar do recurso naquele momento. Assim, este trabalho teve como objetivo apresentar a etapa inicial de seleção de animais para futura confecção de próteses veterinárias por impressão 3D, com foco em segurança, reabilitação e bem-estar.

Material e métodos

O trabalho foi estruturado como projeto experimental aplicado, em fase inicial. A etapa principal consistiu na organização dos critérios de triagem e na busca por animais candidatos à futura confecção de próteses veterinárias impressas em 3D. Não houve aplicação prática dos dispositivos, avaliação funcional final ou análise estatística inferencial.

A população prevista incluiu cães domésticos da espécie Canis lupus familiaris e gatos domésticos da espécie Felis catus com limitações locomotoras parciais. Foram considerados possíveis participantes animais com amputação parcial de membro, malformação congênita, sequela ortopédica, deformidade funcional ou alteração locomotora estabilizada que pudesse justificar prótese personalizada.

A identificação dos animais foi planejada por busca ativa em clínicas e hospitais veterinários, contato com profissionais, tutores voluntários, grupos de proteção animal e divulgação institucional. Os tutores interessados seriam orientados sobre objetivos, fase atual da pesquisa e necessidade de avaliação médico-veterinária antes de qualquer modelagem ou impressão.

Os critérios de inclusão foram: estabilidade clínica; limitação motora parcial; possibilidade de benefício funcional; ausência de dor intensa não controlada; ausência de feridas abertas na região de apoio; comportamento compatível com avaliação e manejo; autorização formal do tutor; e disponibilidade para acompanhamento. Excluem-se animais com doença sistêmica descompensada, infecção ativa, lesões cutâneas na área de contato, agressividade que impeça avaliação segura, impossibilidade de mensuração anatômica, ausência de tutor responsável ou condição que comprometa o bem-estar.

A triagem prevista inclui espécie, idade, sexo, peso, histórico clínico, causa e tempo da limitação motora, tratamentos prévios, medicamentos, comportamento, rotina e ambiente domiciliar. A avaliação presencial deverá envolver exame físico, observação da marcha, análise do apoio corporal, dor, inspeção da pele, pontos de pressão, registros fotográficos e mensurações anatômicas com fita métrica flexível e paquímetro.

Após a seleção definitiva, a prótese será modelada em software tridimensional, considerando peso, medidas anatômicas, área de apoio, estabilidade, pontos de fixação,

conforto e possibilidade de ajustes. A impressão deverá ocorrer por modelagem por deposição fundida, inicialmente com PLA; PETG ou TPU poderão ser avaliados conforme resistência, flexibilidade ou durabilidade (4,5). A adaptação será progressiva, com monitoramento de desconforto, vermelhidão, recusa ao uso, instabilidade, alteração comportamental e percepção do tutor.

Resultados e discussão

Como o projeto ainda não avançou para a confecção e aplicação das próteses, não foram obtidos resultados experimentais finais sobre mobilidade, adaptação ou qualidade de vida. O principal resultado desta etapa foi a definição de um fluxo de seleção capaz de orientar, com maior segurança, a inclusão dos animais na fase seguinte.

A organização dos critérios demonstrou que a deficiência locomotora, isoladamente, não justifica a confecção de uma prótese. É necessário verificar estabilidade clínica, condição anatômica, ausência de lesões na região de apoio, controle de dor e possibilidade real de benefício funcional. Esse cuidado está de acordo com a literatura, que indica planejamento individualizado e acompanhamento profissional no uso de órteses e exopróteses em animais de companhia (1,2).

A triagem reforçou que a impressão 3D deve ser compreendida como ferramenta de cuidado, e não como finalidade em si mesma. Estudos sobre manufatura aditiva na medicina veterinária mostram potencial para soluções personalizadas, porém a qualidade do dispositivo depende da avaliação clínica, escolha do material, resistência, acabamento e adaptação ao corpo do animal (3-5). Portanto, a prótese deve ser planejada para o paciente, e não o paciente adaptado à tecnologia.

Outro aspecto relevante foi a participação dos tutores. A adaptação à prótese ocorre também no ambiente domiciliar, onde o responsável observa comportamento, conforto, apoio, aceitação e possíveis sinais de desconforto. A percepção dos tutores é utilizada em estudos sobre dispositivos ortóticos caninos como indicador de qualidade de vida e resultado funcional (6). Assim, a adesão do tutor constitui requisito prático e ético para o avanço do projeto.

O fluxo definido inclui triagem, avaliação veterinária, mensuração anatômica, modelagem digital, impressão, acabamento, teste de encaixe, adaptação progressiva e acompanhamento funcional. Esse encadeamento reduz o risco de dispositivos desconfortáveis, instáveis ou sem função reabilitadora. Também permite reconhecer limites desta fase: dependência da identificação de animais compatíveis, autorização dos tutores e variação anatômica entre os casos.

Mesmo sem resultados estatísticos, a estruturação metodológica apresenta relevância por evitar conclusões sobre mobilidade ou reabilitação ainda não mensuradas. A literatura recente descreve possibilidades de exopróteses impressas em 3D, mas reforça a necessidade de seleção adequada, acompanhamento e avaliação caso a caso (5,7). Dessa forma, a escolha criteriosa dos participantes constitui condição para que a futura impressão das próteses tenha maior potencial de segurança, conforto e benefício funcional.

Conclusões

A triagem de animais com limitações motoras constitui etapa indispensável para o desenvolvimento seguro de próteses veterinárias impressas em 3D.

A seleção criteriosa orienta a inclusão de cães e gatos com estabilidade clínica, condição anatômica adequada, possibilidade de benefício funcional e acompanhamento responsável pelo tutor.

A impressão 3D apresenta potencial para favorecer a reabilitação animal por meio de dispositivos personalizados, acessíveis e ajustáveis, desde que sua aplicação permaneça centrada no bem-estar do paciente.

As próximas etapas envolvem inclusão dos animais selecionados, modelagem digital, confecção dos protótipos, adaptação progressiva e avaliação dos efeitos sobre mobilidade, conforto, aceitação e qualidade de vida.

Referências

1. Mich PM. The emerging role of veterinary orthotics and prosthetics in small animal rehabilitation and pain management. Topics in Companion Animal Medicine. 2014;29(1):10-9. doi:10.1053/j.tcam.2014.04.002.
2. Marcellin-Little DJ; Drum MG; Levine D; McDonald SS. Orthoses and exoprostheses for companion animals. Veterinary Clinics of North America: Small Animal Practice. 2015;45(1):167-83. doi:10.1016/j.cvsm.2014.09.009.
3. Mendaza-DeCal R; Lobo-Escolar A; Abad J; Blanco JF. Orthotics and prosthetics by 3D-printing: accelerating its fabrication flow. Research in Veterinary Science. 2023;162:104960. doi:10.1016/j.rvsc.2023.104960.
4. Popov VV Jr; Muller-Kamskii G; Katz-Demyanetz A; Kovalevsky A; Usov S; Trofimcow D; et al. Additive manufacturing to veterinary practice: recovery of bony defects after the osteosarcoma resection in canines. Biomedical Engineering Letters. 2019;9(1):97-108. doi:10.1007/s13534-018-00092-7.
5. Carvalho LRRA; Véras BMS; Santos MHM; Cunha MA; Souza MMN. 3D printed orthopedic prostheses for domestic and wild birds: case reports. Scientific Reports. 2024;14:7989. doi:10.1038/s41598-024-58762-9.
6. Lee S; Landry M; Cabot PJ; Duerr FM. Orthotic device use in canine patients: owner perception of quality of life and outcomes. Frontiers in Veterinary Science. 2021;8:709364. doi:10.3389/fvets.2021.709364.
7. Souza MMN; Carvalho LRRA; Santos MHM; Véras BMS; Cunha MA. 3D exoprosthesis in socket model for dog with amputated pelvic limb: case report. BMC Veterinary Research. 2025;21:232. doi:10.1186/s12917-025-04574-6.

Tricoepitelioma Benigno em Cadela: Relato de Caso

Bárbara Stehling de Queiroz Nascimento – Médica Veterinária autônoma, MG

Laura Ramos Junqueira Villela - Discente de Medicina Veterinária na Universidade Estácio de Sá, MG

Sabrina de Souza Alves - Discente de Medicina na Universidade Estácio de Sá, MG

Resumo: O tricoepitelioma é uma neoplasia cutânea de origem folicular, geralmente benigna e de ocorrência mais observada em cães de raça pura, cujo diagnóstico definitivo é baseado na avaliação histopatológica. Este estudo teve por objetivo relatar um caso de tricoepitelioma benigno em uma cadela da raça Golden Retriever, enfatizando os aspectos clínicos, diagnósticos e terapêuticos envolvidos. A cadela, de quatro anos de idade, na consulta, apresentou nódulo em membro dianteiro esquerdo, de crescimento considerado rápido. A tutora relatou que o animal lambia o local e, por vezes, apresentava sangramento, mas alimentação, hidratação, urina e fezes estavam normais. Na anamnese apresentou todos os parâmetros dentro da normalidade, mas, em membro torácico esquerdo, havia um nódulo palpável. Foi realizada a citologia por PAF, a qual sugeriu como resultado neocrescimento com provável origem epitelial folicular benigna. A paciente então foi submetida à excisão cirúrgica da massa, seguida de encaminhamento do material para exame histopatológico. A análise microscópica permitiu o diagnóstico de tricoepitelioma benigno. A excisão cirúrgica completa mostrou-se eficaz, proporcionando evolução clínica satisfatória e prognóstico favorável. Conclui-se que a avaliação histopatológica é indispensável para a confirmação diagnóstica das neoplasias foliculares, sendo a remoção cirúrgica completa a principal abordagem terapêutica, contribuindo para o adequado manejo e redução do risco de recidivas.

Palavras-chave: neoplasia; cães; histopatológico; folículo piloso; pele.

Introdução:

Os tumores cutâneos de origem folicular integram um importante grupo de neoplasias observadas na clínica de pequenos animais, destacando-se o tricoepitelioma, uma neoplasia benigna derivada do folículo piloso, de crescimento geralmente lento, comportamento pouco agressivo e baixa incidência na rotina veterinária (1, 2). O nódulo é encontrado com maior frequência em cães, principalmente em raças puras como *Golden Retriever* e Pastor Alemão, com idade observada sendo superior aos cinco anos (1).

Na clínica, pode manifestar-se como nódulos únicos ou múltiplos, bem delimitados, podendo apresentar ulceração, sangramento e inflamação secundária, dificultando sua diferenciação de outras neoplasias cutâneas apenas pelo exame clínico (1).

A remoção cirúrgica completa é considerada o tratamento de escolha, uma vez que lesões benignas podem apresentar recorrência quando removidas de forma incompleta (3, 4). Assim, o presente trabalho tem como objetivo relatar um caso de tricoepitelioma benigno em uma cadela da raça *Golden Retriever*, ressaltando a importância da remoção cirúrgica completa do nódulo e o uso do exame histopatológico.

Descrição do Caso:

Em 12/12/2025, a paciente, canina, *Golden retrievier*, 4 anos, fêmea, castrada, 35,95kg, foi levada por sua responsável para consulta com queixa de um nódulo em membro dianteiro esquerdo percebido há cerca de 3 semanas, de crescimento rápido. À anamnese, responsável relatou que o animal lambia bastante o local, que as vezes apresentava sangramento e que a alimentação, ingestão hídrica, urina e fezes estavam normais.

Durante a realização do exame físico, verificou-se as auscultas cardíaca e pulmonar sem alterações audíveis, linfonodos normais, mucosas normocoradas, tempo de preenchimento capilar de 2 segundos, ausência de dor à palpação abdominal e presença de doença periodontal leve. Em membro torácico esquerdo, havia presença de um nódulo palpável, medindo cerca de 1cm, de coloração avermelhada e fácil sangramento.

Optou-se por realização de citologia por punção por agulha fina (PAF) e, até a liberação do laudo, uso de colar elizabetano para evitar que o animal lambesse o local. Em 26/12/2025, foi acrescentada prescrição de limpeza com soro fisiológico e posterior aplicação tópica de Valerato de Betametasona 1mg/g (BID, 15 dias; após, SID, 7 dias; após a cada 48 horas, 5 dias), pois houve crescimento e ulceração do nódulo.

Como conclusão da citologia, sugeriu-se “neocrescimento com provável origem epitelial folicular benigna”. Dessa forma, em 12/02/2026, foi realizada exérese cutânea por meio de procedimento cirúrgico com uso de anestesia intravenosa (TIVA), indução e manutenção com Propofol. O nódulo removido foi enviado para exame histopatológico a fim confirmatório e o pós-cirúrgico foi prescrito Enrofloxacina 5mg/kg (SID, VO, 7 dias), Meloxicam 0,1mg/kg (SID, VO, 3 dias), Dipirona 25mg/kg (BID, VO, 4 dias) e uso tópico de Rifamicina *spray* (BID, 12 dias). Durante o período de 12 dias a paciente fez uso de colar elizabetano e, após, foi realizada a remoção dos pontos cirúrgicos com adequada cicatrização.

O exame histopatológico classificou o material como “tricoepitelioma”. A partir desse resultado, a paciente teve alta médica e a responsável foi orientada a observação da possibilidade de crescimento futuro no local da remoção ou em outros locais pelo corpo.

Discussão:

A realização da citologia é um importante método de triagem para tumores em cães, visto que é menos invasiva, porém analisa apenas pequenos grupos de células (5, 6). Dessa forma, sempre é importante a realização do exame histopatológico a fim confirmatório, já que ele analisa a estrutura do tecido/peça enviado, a organização das células e a extensão da lesão (6).

No caso relatado, podemos ver ambos os laudos citológico (figura 1) e histopatológico (figura 2), entrando em consenso em um neocrescimento de origem epitelial folicular benigno – tricoepitelioma, portanto, ambos diagnósticos assertivos.

ANÁLISE CITOLÓGICA

Material enviado:... Um porta lâmina com três lâminas.
Método de coleta :...PAAF.
Informes Clinicos (conforme solicitante):...Nódulo em membro torácico esquerdo, palpável, medindo cerca de 1 cm, coloração avermelhada, de crescimento rápido e fácil sangramento.

Aspectos citológicos:

Amostra pouco a moderadamente celular composta por células em aglomerados densos. Caracterizadas por células com alta relação núcleo citoplasma, citoplasma mal delimitado e azulado, núcleo redondo, cromatina grosseira e nucléolos pouco visíveis. Muitas áreas de sobreposição celular. Presença de queratinócitos e hemácias no fundo laminar.

Conclusão:

Mediante achados, sugere-se NEOCRESCIMENTO COM PROVÁVEL ORIGEM EPITELIAL FOLICULAR BENIGNA*.

Figura 1. Laudo do exame citológico.

EXAME HISTOPATOLÓGICO

Amostra:6794/26

Macroscopia:
Membro anterior: Elipse cutânea medindo 2,5 x 1,5 x 1,5 cm, apresentando nódulo elevado ulcerado medindo 1,5 cm. Superfície interna, apresentando múltiplas cavidades císticas preenchidas por conteúdo pastoso acastanhado.

Microscopia:
TECIDO APRESENTANDO NEOPLASIA EPITELIAL, CARACTERIZADA POR CISTOS DE TAMANHOS VARIADOS. OS CISTOS ERAM DELIMITADOS POR EPITÉLIO COM DIFERENCIAÇÃO TRICOGÊNICA, COMPOSTO POR CÉLULAS BASALÓIDES COM NÚCLEO HIPERCORADO, COM CENTRO APRESENTANDO QUERATINIZAÇÃO GRADUAL E ABRUPTA.

Diagnóstico:
TRICOEPITELIOMA.

Figura 2. Laudo do exame histopatológico

Com o crescimento progressivo (Figura 3 – a e b), a paciente passava por incômodo local, provocando autolesão a partir de lambedura e mordedura excessivas e gerando sangramento, ulceração e risco de infecção secundária (1).

A partir da cirurgia para remoção do tumor, a paciente teve ótima evolução cicatricial, com ausência de repilação no local da excisão (Figura 3 – c).

Figura 3. Evolução do nódulo: a- dezembro de 2025; b- ulceração em janeiro de 2026; c- cicatriz da ferida cirúrgica após 4 meses da excisão.

Conclusão:

Conclui-se que, a realização da excisão cirúrgica, foi de extrema importância para a qualidade de vida do animal, visando a prevenção de complicações (crescimento, ulceração, sangramento e infecções secundárias) e a confirmação do diagnóstico (realização do histopatológico).

Assim, o padrão-ouro para o diagnóstico do tricoepitelioma e sua diferenciação entre benigno e maligno é o exame histopatológico, pois analisa por completo a organização das células, oferecendo ao médico veterinário a possibilidade de oferecer prognóstico e, se necessário, tratamento mais assertivos.

Referências:

1. Rizzi ACS, Rizzi ACS, Berno G, Rahmeier G, Matos MR, Arboleya KD, Mariussi TV, Rorig MCL. Tricoepitelioma em cão: relato de caso. Rev Ibero-Am Humanid Cienc Educ. 2023;9(9):131-142.

2. Silva JAS, Borges MITF, Alves-Sobrinho AV, Ramos DGS, Saturnino KC. Diagnóstico histopatológico de tricoepitelioma maligno em cão – relato de caso. Rev Multidiscip Saúde. 2022. doi:10.51161/convet/12459.

3. Pierotti GL, Peixoto TMB. Relato de caso: nodulectomia em tricoepitelioma canino. Rev FT. 2024;28(138). Disponível em: https://revistaft.com.br/relato-de-caso-nodulectomia-em-tricoepitelioma-canino/.

4. Wiener DJ. Histologic features of hair follicle neoplasms and cysts in dogs and cats: a diagnostic guide. J Vet Diagn Invest. 2021;33(3):479-497. doi:10.1177/1040638721993565.

5. Moura GBB de, Mello RML de C, Lemos TD, Silva MEM, Tucunduva P, Bobany D de M. O uso da citologia no diagnóstico de tumores palpáveis e de tecidos moles em cães e gatos / The use of cytology in the diagnosis of palpable tumors and soft tissues in dogs and cats. Braz. J. Anim. Environ. Res. [Internet]. 21º de setembro de 2019 [citado 16º de junho de 2026];2(5):1539-48. Disponível em: https://ojs.brazilianjournals.com.br/ojs/index.php/BJAER/article/view/3334.

6. Magalhães AM, Ramadinha RR, Barros CSL, Peixoto PV. Estudo comparativo entre citopatologia e histopatologia no diagnóstico de neoplasias caninas. Pesq Vet Bras [Internet]. 2001Jan;21(1):23–32. Disponível em: https://doi.org/10.1590/S0100-736X2001000100006.

TROMBOEMBOLISMO AÓRTICO FELINO - RELATO DE CASO

Ana Julia Sampaio - Discente em Medicina Veterinária pela Universidade Estadual de Maringá (UEM)

Gabrielle dos Reis Martins – Médica Veterinária sem vínculo institucional

Júlia Robles de Rossi Assis - Discente em Medicina Veterinária pela Universidade Estadual de Maringá (UEM)

Juliano Bortoloti de Conti – Docente da Universidade Estadual de Maringá (UEM)

Lucas Matheus da Silva Alves – Médico Veterinário sem vínculo institucional

RESUMO

O tromboembolismo aórtico felino (TAF) configura-se como uma emergência vascular crítica na medicina felina, decorrente da oclusão da luz arterial por trombos, resultando em isquemia aguda. Este trabalho objetivou relatar os aspectos clínicos, neurológicos e ultrassonográficos de um caso de TAF em uma paciente felina. Uma fêmea, de 11 anos, sem raça definida e pesando 4 kg, foi atendida em caráter emergencial com histórico de vocalização súbita e perda da função motora dos membros pélvicos. Ao exame físico, a paciente apresentava taquipneia, temperatura retal de 39,2°C e sinais de dor severa. O exame neurológico revelou propriocepção e sensibilidade dolorosa (superficial e profunda) ausentes no membro pélvico direito e diminuídas no membro esquerdo. A ultrassonografia abdominal identificou, na região da trifurcação da aorta, uma estrutura amorfa, ecogênica e homogênea intraluminal, compatível com coágulo, que promovia a interrupção parcial do fluxo sanguíneo local. Adicionalmente, observou-se esplenomegalia, micronefrolitíases bilaterais e área sugestiva de infarto renal crônico no rim esquerdo. A conduta terapêutica consistiu no internamento para tratamento de suporte, incluindo protocolo de analgesia e administração do antiagregante plaquetário clopidogrel. Concluiu-se que a ultrassonografia é um método eficaz para o diagnóstico célere e localização do trombo na rotina emergencial. O manejo imediato focado em analgesia e terapia antiagregante é essencial para o controle do quadro isquêmico e prevenção de recidivas.

Palavras-chave: Gato; Trifurcação aórtica; Isquemia; Doppler

INTRODUÇÃO

O tromboembolismo aórtico felino (TAF) configura-se como uma das emergências vasculares mais graves na medicina felina, caracterizando-se pela oclusão total ou parcial da luz arterial por êmbolos que, em cerca de 90% dos casos, se alojam na região da trifurcação aórtica (2, 3, 4). A etiopatogenia da formação do trombo está fundamentada na Tríade de Virchow, que compreende a estase sanguínea, lesão endotelial e hipercoagulabilidade, sendo esta condição frequentemente secundária a cardiomiopatias subjacentes (1, 2, 3, 4, 5). Clinicamente, o TAF é reconhecido pelo mnemônico dos “5 Ps”: dor (*pain*), palidez, paresia ou paraplegia, ausência de pulso e poiquilotermia (1, 2, 4). O diagnóstico rápido é essencial para o prognóstico, destacando-se a ultrassonografia com Doppler como um método não invasivo eficaz para localizar o material ecogênico intraluminal e avaliar o comprometimento do fluxo sanguíneo (1, 3, 4, 5).

O objetivo deste trabalho é relatar os achados clínicos, neurológicos e as particularidades do diagnóstico por imagem de um caso de tromboembolismo aórtico felino em uma paciente de 11 anos atendida em caráter emergencial.

DESCRIÇÃO DO CASO

Foi atendida em caráter emergencial uma paciente felina, fêmea, castrada, de 11 anos de idade, sem raça definida (SRD), pesando 4 kg. O histórico clínico relatado pelas tutoras descrevia o início súbito de vocalização excessiva, agitação e perda da função motora dos membros pélvicos. No exame físico, a paciente apresentava-se taquipneica, com frequência cardíaca de 188 bpm, temperatura retal de 39,2°C e sinais de dor severa. À palpação, ambos os membros pélvicos apresentavam temperatura reduzida quando comparados aos membros torácicos, caracterizando poiquilotermia periférica.

O exame neurológico detalhado revelou que o membro pélvico direito (MPD) apresentava ausência de propriocepção e de sensibilidade dolorosa (superficial e profunda). O membro pélvico esquerdo (MPE) apresentava diminuição da propriocepção e da resposta à dor. Não foram observadas alterações em nervos cranianos ou sensibilidade dolorosa à palpação da coluna. A aferição da glicemia periférica demonstrou diferença significativa entre a circulação sistêmica e os membros acometidos. A glicemia obtida na ponta da orelha apresentou valor aproximado de 110 mg/dL, enquanto nos membros pélvicos os valores encontravam-se próximos de 60 mg/dL, compatíveis com redução da perfusão tecidual decorrente do comprometimento vascular.

A investigação diagnóstica por meio de ultrassonografia abdominal identificou, na região da trifurcação da aorta, uma estrutura amorfa, ecogênica e homogênea intraluminal, compatível com coágulo, que promovia a interrupção parcial do fluxo sanguíneo para os membros pélvicos. Além do TAF, o laudo ultrassonográfico indicou esplenomegalia (espessura de 1,32 cm), presença de micronefrolitíases bilaterais e uma área triangular hiperecogênica no rim esquerdo, sugestiva de infarto renal crônico. Diante do diagnóstico firmado, a paciente foi internada para tratamento de suporte, incluindo protocolo de analgesia e administração do antiagregante plaquetário clopidogrel. Após estabilização clínica, recebeu alta médica com prescrição de clopidogrel e gabapentina para continuidade do tratamento domiciliar. Os tutores foram orientados quanto ao prognóstico reservado da enfermidade e à possibilidade de progressão do comprometimento dos membros pélvicos. Não foram obtidas informações posteriores acerca da evolução clínica da paciente.

DISCUSSÃO

A apresentação clínica da paciente, caracterizada por vocalização aguda, agitação e paraplegia súbita, é condizente com a literatura que descreve o tromboembolismo aórtico felino (TAF) como uma condição de desenvolvimento agudo e silencioso (4). Os achados neurológicos de ausência de propriocepção e dor profunda no membro pélvico direito, contrastando com a diminuição desses parâmetros no membro esquerdo, evidenciam a isquemia tecidual assimétrica, comum quando a obstrução por trombos na trifurcação aórtica é parcial ou irregular (4). Este quadro clínico é frequentemente sintetizado pelo mnemônico dos “5 Ps” (dor, palidez, paresia/paraplegia, ausência de pulso e poiquilotermia), dos quais a paciente manifestou os sinais neurológicos e álgicos mais proeminentes (3, 4).

A localização do coágulo na trifurcação da aorta, confirmada pela ultrassonografia, corrobora as estatísticas que indicam ser esta a região acometida em cerca de 90% dos casos de TAF em felinos (2, 4). A literatura destaca que a ultrassonografia com Doppler é uma ferramenta diagnóstica essencial, permitindo não apenas a visualização direta da estrutura ecogênica intraluminal, mas também a avaliação do grau de comprometimento da perfusão sanguínea (3, 4). No caso em questão, o exame foi determinante para classificar a gravidade da obstrução, que se assemelha ao grau V da classificação de Eberlé, caracterizado por obstrução total ou subtotal associada à perda da capacidade deambulatória (3, 4).

Um achado relevante na avaliação da paciente foi a presença de uma área de infarto renal crônico no rim esquerdo. De acordo com a literatura, o TAF pode resultar na migração de êmbolos para outros órgãos, como rins e circulação mesentérica, causando falência orgânica (4). A cronicidade da lesão renal sugere que a paciente possa ter experimentado eventos embólicos silenciosos prévios, o que reforça a natureza progressiva e sistêmica da doença vascular.

Embora o TAF seja comumente secundário a cardiomiopatias, como a hipertrófica (CMH), relatos recentes descrevem casos em animais jovens ou sem doença cardíaca aparente, sugerindo a importância de investigar outros fatores da Tríade de Virchow, como estados de hipercoagulabilidade (3, 4, 5). Ressalta-se que a ausência de sopro cardíaco não exclui a presença de CMH em felinos, uma vez que parte dos pacientes acometidos pode apresentar auscultação cardíaca sem alterações significativas (3, 4, 5). Considerando a idade da paciente (11 anos), uma cardiopatia subjacente permanece como importante hipótese etiológica para a ocorrência do evento tromboembólico (1, 2). Entretanto, não foram realizados exames cardiológicos complementares, como ecocardiografia, impossibilitando a confirmação dessa condição como fator predisponente (5).

A conduta terapêutica baseada em analgesia e administração de clopidogrel está alinhada com as recomendações atuais para o manejo emergencial e prevenção de novos eventos (3, 4). Embora existam descrições de trombectomia cirúrgica e terapias trombolíticas em medicina veterinária, tais abordagens apresentam resultados variáveis e elevado risco de complicações, sendo o tratamento clínico baseado em analgesia e terapia antitrombótica a principal recomendação na maioria dos casos (2, 3, 5). Estudos demonstram que o clopidogrel é superior à aspirina na prevenção secundária de tromboembolismo em gatos, agindo de forma mais eficaz na inibição da agregação plaquetária (2, 3, 4).

O prognóstico para pacientes com TAF, especialmente em casos com comprometimento multiorgânico e idade avançada (11 anos), permanece de reservado a ruim, com altas taxas de mortalidade e complicações isquêmicas persistentes (2, 3, 4). A rápida intervenção e o suporte intensivo são fundamentais para tentar reverter a neuromiopatia isquêmica e garantir a manutenção da qualidade de vida (3, 5). Embora a paciente tenha recebido alta após estabilização inicial, a ausência de acompanhamento posterior impossibilitou a avaliação da resposta ao tratamento e da sobrevida a longo prazo.

CONCLUSÃO

O tromboembolismo aórtico felino é uma emergência vascular de prognóstico reservado. A identificação célere de sinais clínicos como paraplegia súbita e dor severa permite a suspeita diagnóstica imediata. A ultrassonografia abdominal com Doppler é um método não invasivo eficaz para confirmar a presença do trombo na trifurcação aórtica e avaliar o comprometimento do fluxo sanguíneo. O protocolo terapêutico baseado em analgesia e antiagregação plaquetária com clopidogrel é fundamental para o manejo do quadro

isquêmico. Exames de imagem periódicos auxiliam no monitoramento da progressão da doença e na detecção de complicações sistêmicas, como o infarto renal.

REFERÊNCIAS

(1) Forlevesi GM; Santos KS; Cassano LM; Xavier NV. **Tromboembolismo em felinos: revisão de literatura e relato de caso**. Brazilian Journal of Implantology and Health Sciences, v. 6, n. 11, p. 2122-2133, 2024

(2) Guedes SF; Martins FD; Franco GC; Oliva KSO; Coleto AF. **Amputação bilateral de membro posterior e cistectomia parcial por tromboembolismo aórtico em gato: Relato de caso**. Pubvet, v. 17, n. 13, e1521, 2023

(3) Mielke JFS; Bellon AK; Gruchouskei L; Elias F; Champion T; Goncalves GF. **Termografia infravermelha no diagnóstico de tromboembolismo aórtico felino grau V**. Archives of Veterinary Science, v. 29, n. 1, 2024.

(4) Ramos GFS; Sousa LM; Silva PA; Lima PS; Fernandes RA. **Tromboembolismo aórtico em felinos – diagnóstico emergencial: revisão**. Pubvet, v. 19, n. 07, e1807, 2025.

(5) Silva AMA; Souza JF; Santos Filho M. **Descrição de primeiro caso de remissão espontânea de tromboembolismo aórtico em um felino de 1 ano de idade, sem cardiopatia de base: Relato de caso**. RECIMA21 – Revista Científica Multidisciplinar, v. 4, n. 9, e493988, 2023

TROMBOEMBOLISMO ARTERIAL SECUNDÁRIO A NEOPLASIA EPITELIAL MALIGNA EXTRACARDÍACA EM FELINO

Anna Clara Morais Franco[1]*; Isabela Santos Hennequin[1]; Tiago Wesguerber[1]; Lorena Tavares de Brito Nery Jaworski[2]; Katlyn Barp Meyer[3]; Amanda Perseke de Andrade[4]

[1] Acadêmica(o) de Medicina Veterinária – Centro Universitário UniOpet, Curitiba - PR.
[2] Médica Veterinária, PhD em Diagnóstico por Imagem (UFPR) e Pós-doutora em Cardiologia (UFPR) – Conceitos Veterinários.
[3] Médica Veterinária, Doutora em Fisiologia (UFPR) – Docente na Universidade Tuiuti do Paraná e na UniOpet.
[4] Médica Veterinária, Mestre em Ciência Animal / Patologia Veterinária (PUCPR) e Especialista em Patologia Animal e Microbiologia.
* Autor para correspondência: anna.c.m.santos15@gmail.com

RESUMO

O Tromboembolismo Arterial (TEA) em felinos é uma emergência grave, associada a cardiopatias. Contudo, causas extracardíacas, como neoplasias intratorácicas, induzem estados de hipercoagulabilidade paraneoplásica e mimetizam sinais cardiogênicos. Relata-se o caso de uma fêmea felina, 17 anos, com paralisia aguda de membros pélvicos, dor, ausência de pulso femoral e poiquilotermia. O diagnóstico de TEA foi confirmado pelo gradiente glicêmico (diferença de 123 mg/dL entre a glicemia central e periférica) e por ecoDoppler da aorta distal. O ecocardiograma revelou efeito de massa no átrio direito, e a necropsia identificou massa no mediastino cranial (4 cm) e hemopericárdio, sem infiltração pulmonar. O histopatológico confirmou carcinoma epitelial maligno. O TEA pode ser manifestação oculta de processos oncológicos em geriátricos, reforçando a importância do exame minucioso e da necropsia em etiologias não-cardiogênicas.

Palavras-chave: Felino. Carcinoma Mediastinal. Síndrome Paraneoplásica. Hipercoagulabilidade.

1. INTRODUÇÃO

O tromboembolismo arterial (TEA) felino é uma emergência de alta gravidade por obstrução vascular súbita (1), ocorrendo na trifurcação aórtica em 90% dos casos (2). Embora classicamente associado a cardiopatias estruturais por estase sanguínea atrial (3), as origens extracardíacas vêm ganhando relevância. Dados epidemiológicos indicam que as neoplasias sistêmicas representam cerca de 5% dos casos, exigindo ampla investigação em pacientes sem histórico cardíaco (3). Este trabalho relata um caso de TEA aórtico em uma fêmea felina idosa sem alterações cardíacas primárias, discutindo a correlação entre o evento isquêmico e a etiologia neoplásica.

2. RELATO DO CASO

Uma fêmea felina, SRD, 17 anos, 2,6 kg, com histórico de hiporexia, êmese, polidipsia e perda de mobilidade aguda em membros pélvicos acompanhada de dor intensa, deu entrada recebendo suporte prévio de tramadol, dipirona e pregabalina. No exame físico, constatou-se hipotermia (36,9 °C), taquipneia (24 mpm), abafamento difuso dos sons cardiopulmonares, membros pélvicos frios e sem pulso femoral.

Para confirmar a suspeita de TEA e afastar causas neurológicas, realizou-se a triagem laboratorial e de imagem. A mensuração comparativa da glicose (periférica: 70 mg/dL; central: 193 mg/dL) confirmou a hipoperfusão tecidual por um gradiente de 123 mg/dL. O ecocardiograma identificou estrutura ecogênica (2,6 x 2,6 cm) adjacente ao átrio direito com efeito de massa e baixo débito (Figura 1), associada à sobrecarga ventricular esquerda no eletrocardiograma. A ultrassonografia abdominal revelou trombo na aorta distal (1,77 x 0,66 cm), obliterando 80% do lúmen (Figura 2). Adicionalmente, a radiografia evidenciou estenose lombossacra degenerativa crônica (L7-S1) e a ultrassonografia indicou pancreatite aguda, enteropatia crônica, hepatopatia difusa, colangiohepatite, linfonodopatia e microesplenia. O paciente evoluiu para óbito devido à gravidade multissistêmica.

Figura 1: Avaliação ecocardiográfica transtorácica.

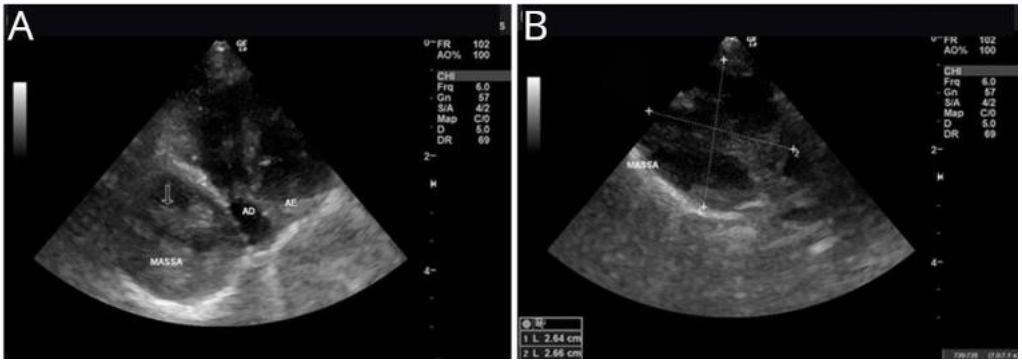

Fonte: Arquivo pessoal (2026)

Legenda: (A) Massa ecogênica volumosa adjacente à base cardíaca, comprimindo o átrio direito. (B) Delimitação da neoplasia (2,64 x 2,66 cm) no mediastino cranial.

Figura 2: Ultrassonografia com Doppler da aorta abdominal distal:

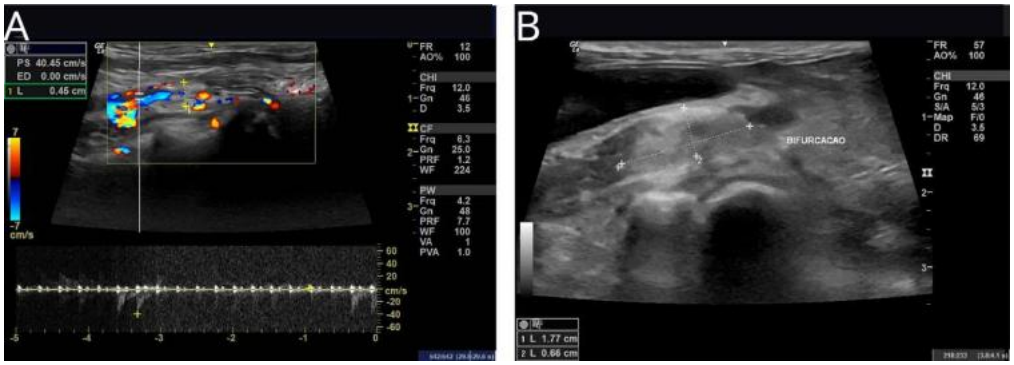

Fonte: Arquivo pessoal (2026)

Legenda: (A) Turbulência de fluxo na trifurcação aórtica. (B) Trombo obliterando 80% do lúmen na bifurcação.

A necropsia confirmou uma massa mediastinal cranial volumosa (4 cm), macia, encapsulada, não infiltrativa e compressiva sobre o pulmão e vasos, gerando hemopericárdio (Figura 3). Ao corte, exibia parênquima esbranquiçado e conteúdo mucoide denso. A histopatologia revelou neoplasia maligna epitelial compatível com carcinoma.

Figura 3: Achados macroscópicos da cavidade torácica *in situ*.

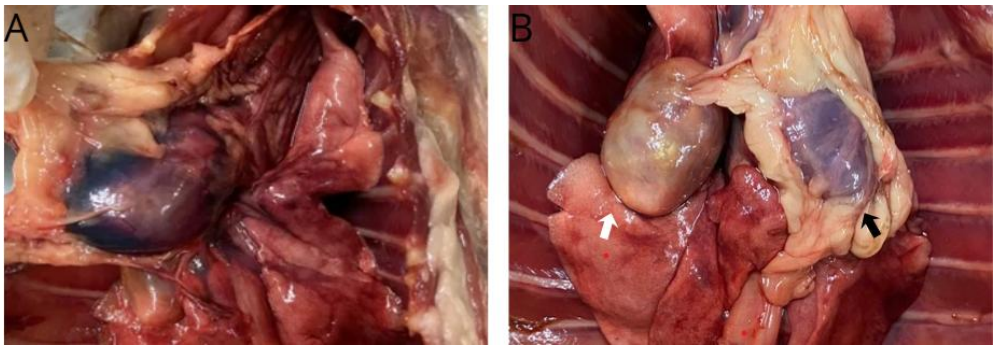

Fonte: Arquivo pessoal (2026)

Legenda: (A) Coração com hemopericárdio. (B) Massa mediastinal volumosa (seta branca) comprimindo o coração (seta preta).

3. DISCUSSÃO

Embora o TEA felino derive majoritariamente de cardiopatias como a CMH (3), a necropsia provou aqui uma etiologia paraneoplásica e compressiva exclusiva. A patogênese é explicada pela Tríade de Virchow: a massa mediastinal exercia compressão mecânica direta sobre a base cardíaca e grandes vasos (Figura 1A), gerando estase, enquanto o carcinoma maligno induzia um estado de hipercoagulabilidade sistêmica via liberação de citocinas inflamatórias (5,6).

O gradiente glicêmico de 123 mg/dL superou o ponto de corte de 30 mg/dL estabelecido por Klainbart *et al.* (4). Este biomarcador reflete a interrupção do aporte de glicose ao tecido isquêmico somada à hiperglicemia de estresse (7), sendo crucial para diferenciar a oclusão aguda de alterações neurológicas crônicas (como a estenose em L7-S1). O ecoDoppler validou o teste ao registrar a obliteração de 80% do lúmen na trifurcação aórtica, sítio de 90% dos êmbolos na espécie (2). A preservação do parênquima pulmonar corrobora a origem mediastinal primária da massa. O aspecto mucoide e encapsulado é compatível com carcinoma tímico epitelial ou de tireoide ectópica (8,9). O prognóstico do TEA neoplásico é crítico, com sobrevida média curta (51 a 184 dias) (3). O desfecho reforça que, em geriátricos, o TEA agudo deve direcionar o clínico à investigação de processos oncológicos ocultos extracardíacos.

4. CONCLUSÃO

O TEA em felinos geriátricos pode ocorrer sem cardiopatias estruturais primárias, sendo a neoplasia intratorácica a causa direta por compressão e hipercoagulabilidade. O gradiente glicêmico provou ser uma ferramenta de emergência rápida e precisa contra diagnósticos neurológicos diferenciais. A necropsia foi indispensável para esclarecer o baixo débito observado em vida, alertando os clínicos para a necessidade de investigar focos oncológicos ocultos em quadros isquêmicos agudos.

REFERÊNCIAS

1. **Mendes JB, *et al.* Tromboembolismo arterial em felino sem alteração cardíaca. Pubvet. 2023;17(13):e1508.**
2. **Gonçalves BP, *et al.* Tromboembolismo aórtico e pulmonar em cães e gatos. Rev Flumin Ext Univ. 2023;14(2):11-2.**
3. **Smith SA, *et al.* Arterial Thromboembolism in Cats: acute crisis in 127 cases. J Vet Intern Med. 2003;17(1):73-83.**
4. **Klainbart S, *et al.* Peripheral and Central Venous Blood Glucose Concentrations in Cats with Acute Arterial Thromboembolism. J Vet Intern Med. 2014;28(5):1513-9.**
5. **Schaefer GC, *et al.* Tromboembolismo arterial de origem não cardiogênica em um felino. Semina: Ciênc Agrár. 2020;41(2):717–24.**
6. **Withrow SJ, Vail DM, Page RL. Withrow & MacEwen's Small Animal Clinical Oncology. 6. ed. St. Louis: Elsevier; 2019.**
7. **Souza de Lima P, *et al.* Tromboembolismo aórtico em felinos – diagnóstico emergencial. Pubvet. 2025;19(07):e1807.**
8. **Hibbert A, *et al.* Feline thyroid carcinoma: diagnosis and response to treatment. J Feline Med Surg. 2009;11(2):116-24.**
9. **Alberti TS, *et al.* Timoma epitelial em um felino – Relato de caso. Res Soc Dev. 2021;10(8):e28110817384.**

TUMOR MISTO BENIGNO MAMÁRIO COM DIFERENCIAÇÃO MIOEPITELIAL EM FEIXES E CARCINOSSARCOMA EM CADELA: RELATO DE CASO

Maria Júlia Costa Amorim - Discente de medicina veterinária, Universidade Estadual de Londrina, PR
Paula Soares de Oliveira Gomes - Discente de medicina veterinária, Universidade Estadual de Londrina, PR
Camila Bronstein Franceschetti - Residente em Patologia Animal em Medicina Veterinária, Universidade Estadual de Londrina
Giovana Wingeter Di Santis - Profª Drª Departamento de Medicina Veterinária Preventiva, Universidade Estadual de Londrina, PR

RESUMO

As neoplasias mamárias em cadelas apresentam alta complexidade morfológica. O objetivo deste trabalho foi descrever um caso de heterogeneidade tumoral em uma cadela idosa, resgatada, que apresentou múltiplos nódulos mamários. A metodologia consistiu na realização de mastectomia regional (glândulas M3D a M5D), seguida de processamento histológico padrão com colorações de Hematoxilina e Eosina (HE) e a coloração especial de Tricrômico de Masson. Os resultados revelaram a coexistência de um Carcinossarcoma agressivo em M4-M5D (52 mitoses em 2,37 mm²) e um Tumor Misto Benigno em M3D. Este último apresentou uma proliferação de células mioepiteliais organizadas em feixes longos e multidirecionais, mimetizando células de músculo liso. A coloração de Tricrômico de Masson foi essencial para o diagnóstico, corando os feixes celulares em vermelho e o estroma colagenoso em azul, confirmando a diferenciação miodiferenciada. Concluiu-se que o exame histopatológico de todas as mamas e o uso de colorações especiais são indispensáveis, uma vez que a macroscopia, que revelou apenas massas brancas e multinodulares, foi insuficiente para identificar a natureza mista e a linhagem celular específica da lesão.

Palavras-chave: Canino; Histopatologia; Neoplasia Mamária; Tricrômico de Masson.

ABSTRACT

Mammary neoplasms in female dogs exhibit high morphological complexity. The objective of this study was to describe a case of tumor heterogeneity in an elderly rescued female dog that presented with multiple mammary nodules. The methodology involved performing a regional mastectomy (glands M3R to M5R), followed by standard histological processing with Hematoxylin and Eosin (H&E) staining and Masson’s Trichrome special staining. Results revealed the coexistence of an aggressive Carcinosarcoma in M4-M5R (52 mitoses in 2.37 mm²) and a Benign Mixed Tumor in M3R. The latter showed a proliferation of myoepithelial cells organized in long multidirectional bundles, mimicking smooth muscle cells. Masson's Trichrome staining was essential for the diagnosis, staining the cellular bundles red and the collagenous stroma blue, confirming myodifferentiation. It was concluded that histopathological examination of all mammary nodules and the use of special stains are indispensable, as macroscopy, which revealed only white and multinodular masses, was insufficient to identify the mixed nature and the specific cellular lineage of the lesion

Keywords: Canine; Histopathology; Mammary Neoplasm; Masson’s Trichrome.

1. INTRODUÇÃO

As neoplasias mamárias representam cerca de 52% de todas as neoplasias em cadelas, com aproximadamente metade apresentando comportamento maligno (1). O tumor misto é um dos subtipos mais frequentes, caracterizando-se por uma combinação de componentes epiteliais, células mioepiteliais e elementos mesenquimais, geralmente tecido ósseo ou cartilaginoso (1, 8).

Embora a metaplasia para osso ou cartilagem seja comum, a diferenciação em linhagens musculares lisas (leiomiomatosa) é considerada um achado raro na glândula mamária (10). O leiomioma propriamente dito é uma neoplasia mesenquimal benigna originada de fibras musculares lisas, sendo mais comum no trato reprodutor de fêmeas idosas (4, 5). O objetivo deste trabalho é relatar um caso de Tumor Misto Benigno com diferenciação mioepitelial incomum e ressaltar a importância indispensável da análise histopatológica e histoquímica detalhada.

2. MATERIAL E MÉTODOS

A paciente, uma cadela idosa resgatada, foi submetida a mastectomia regional paliativa abrangendo as glândulas M3D a M5D devido à presença de múltiplos nódulos, um deles ulcerado e com miíase. Os fragmentos teciduais foram fixados em formalina tamponada a 10%, processados pela técnica de inclusão em parafina e cortados em micrótomo com espessura de 5 a 6 micras (6).

As lâminas foram coradas inicialmente por Hematoxilina e Eosina (HE) para avaliação morfológica geral (6). Posteriormente, utilizou-se a coloração especial de Tricrômico de Masson para a diferenciação de componentes teciduais (3, 7). A técnica baseia-se na porosidade tecidual: o citoplasma e as fibras musculares são corados em vermelho pela fucsina ácida, enquanto o colágeno é corado em azul pelo azul de anilina (3, 7, 6, 1).

3. RESULTADOS E DISCUSSÃO

A análise macroscópica da peça cirúrgica revelou massas firmes, brancas e multinodulares. Tais achados são inespecíficos, podendo representar tanto neoplasias benignas simples quanto sarcomas agressivos (1). A microscopia revelou diagnósticos distintos na mesma cadeia mamária. Em M4-M5D,

diagnosticou-se um Carcinossarcoma com pleomorfismo acentuado e alto índice mitótico (52 figuras em 2,37 mm²).

A glândula M3D revelou um Tumor Misto Benigno com proliferação altamente celular de células mioepiteliais organizadas em feixes longos e multidirecionais (9). A diferenciação miodiferenciada foi confirmada pelo Tricrômico de Masson, onde os feixes celulares apresentaram coloração vermelha intensa, indicando natureza proteica/muscular, contrastando com o azul do colágeno estromal (7).

A presença dessa diferenciação leiomiomatosa é rara na rotina mamária canina (1). Leiomiomas são neoplasias comuns no útero e vagina, caracterizadas por células fusiformes com núcleos em "charuto" (4, 9). A mimetização desse padrão por células mioepiteliais na mama exige rigor no diagnóstico (9). A densidade óptica da coloração de Masson correlaciona-se com a distribuição espacial do colágeno, validando a identificação da linhagem celular (2). A heterogeneidade observada reforça que cada nódulo pode representar uma entidade biológica distinta, exigindo análise individualizada (1).

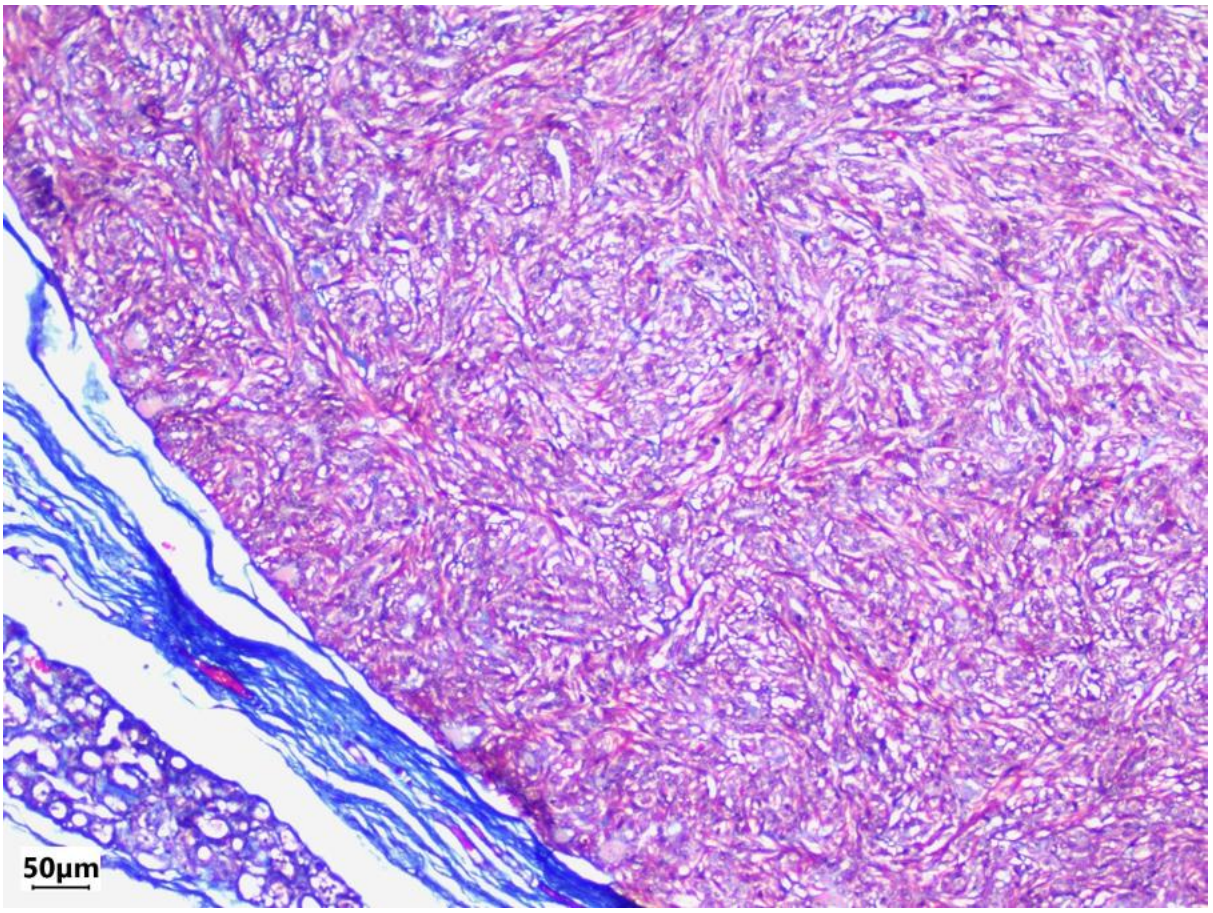

Tumor em M3D, tricrômico de Masson, objetiva de 10x (50µm)

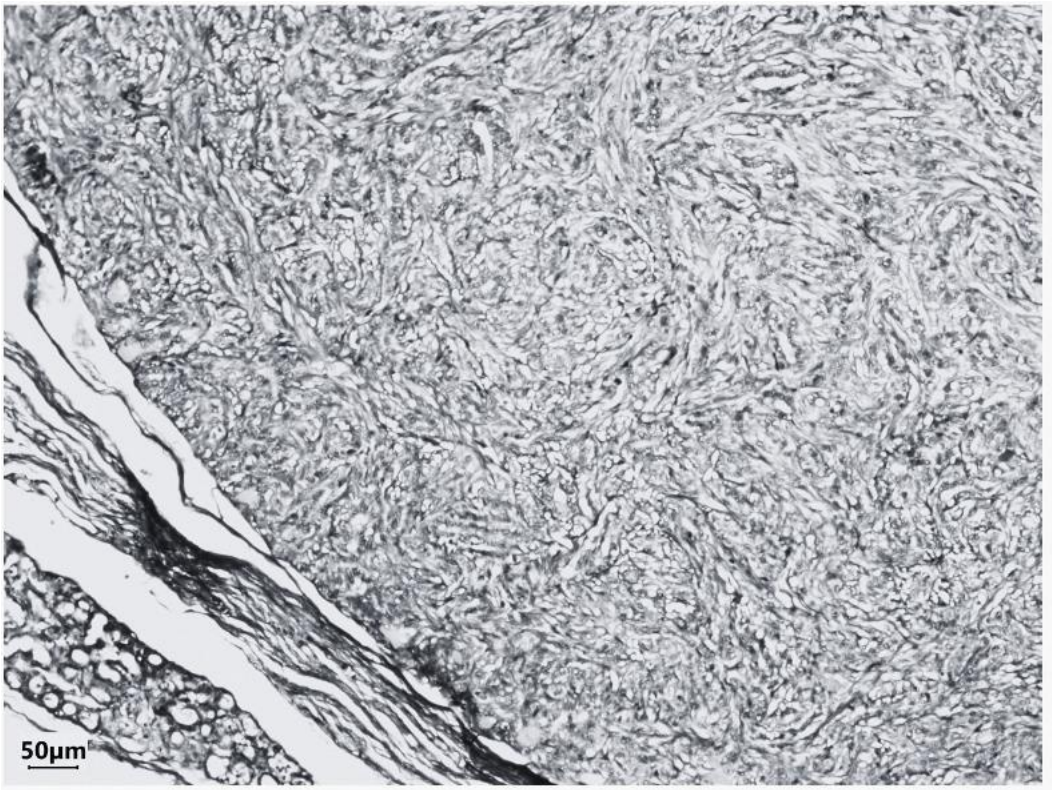

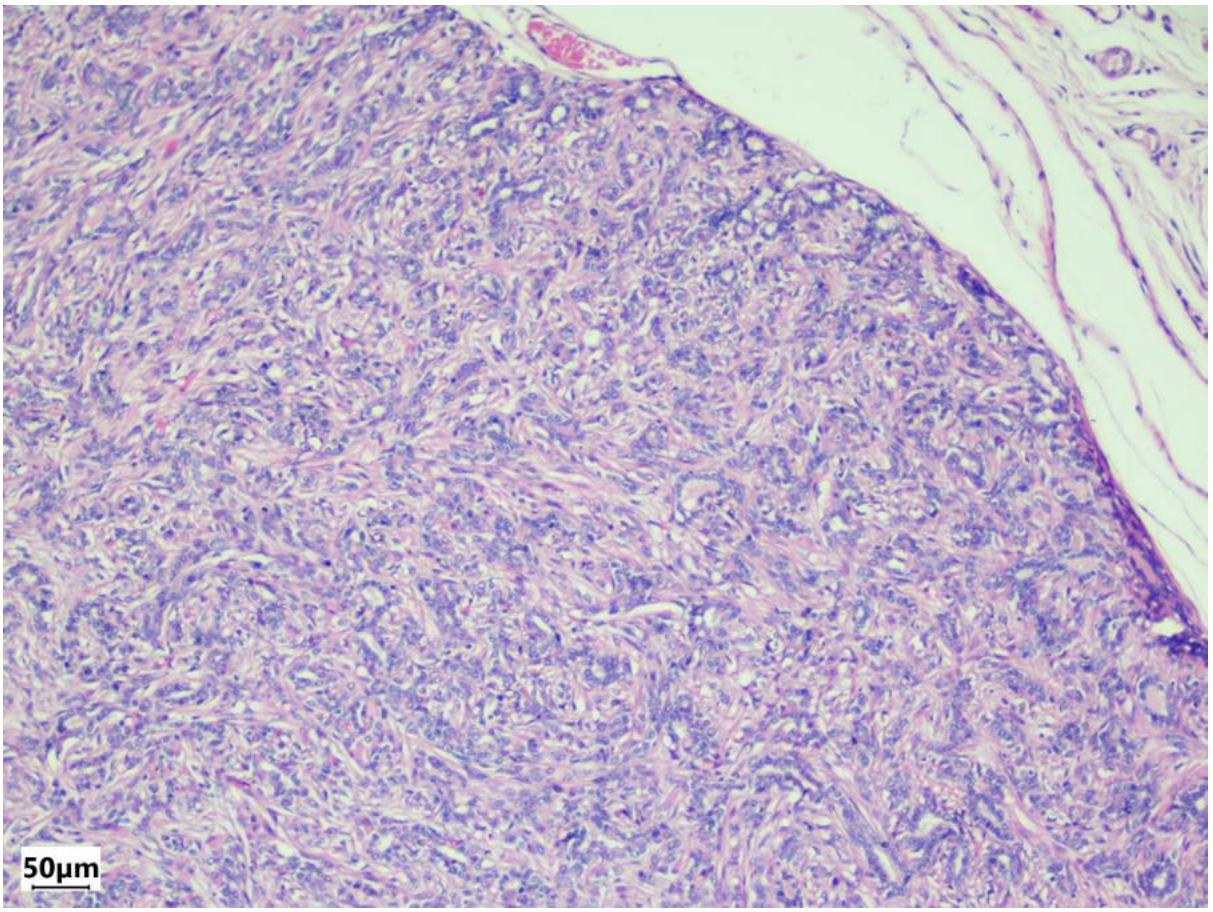

Tumor em M3D, Hematoxilina e Eosina, objetiva de 10x (50µm)

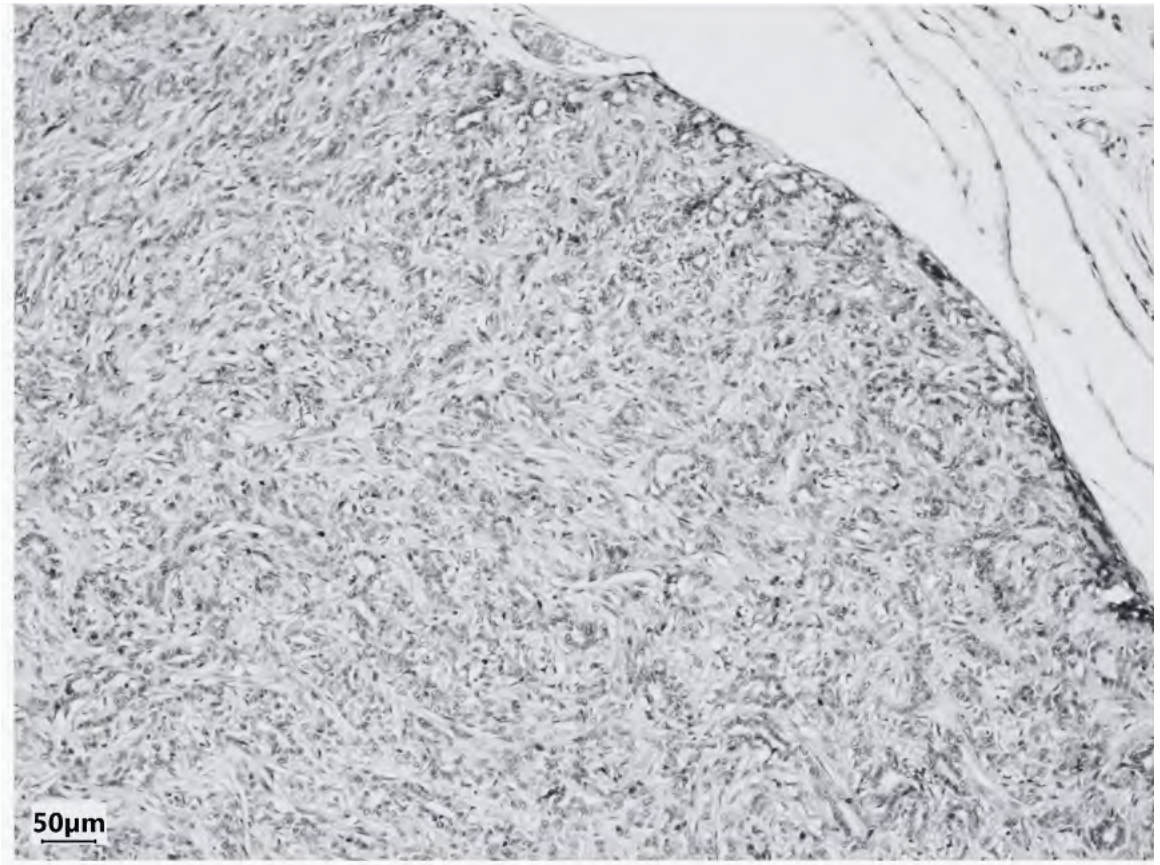
50µm

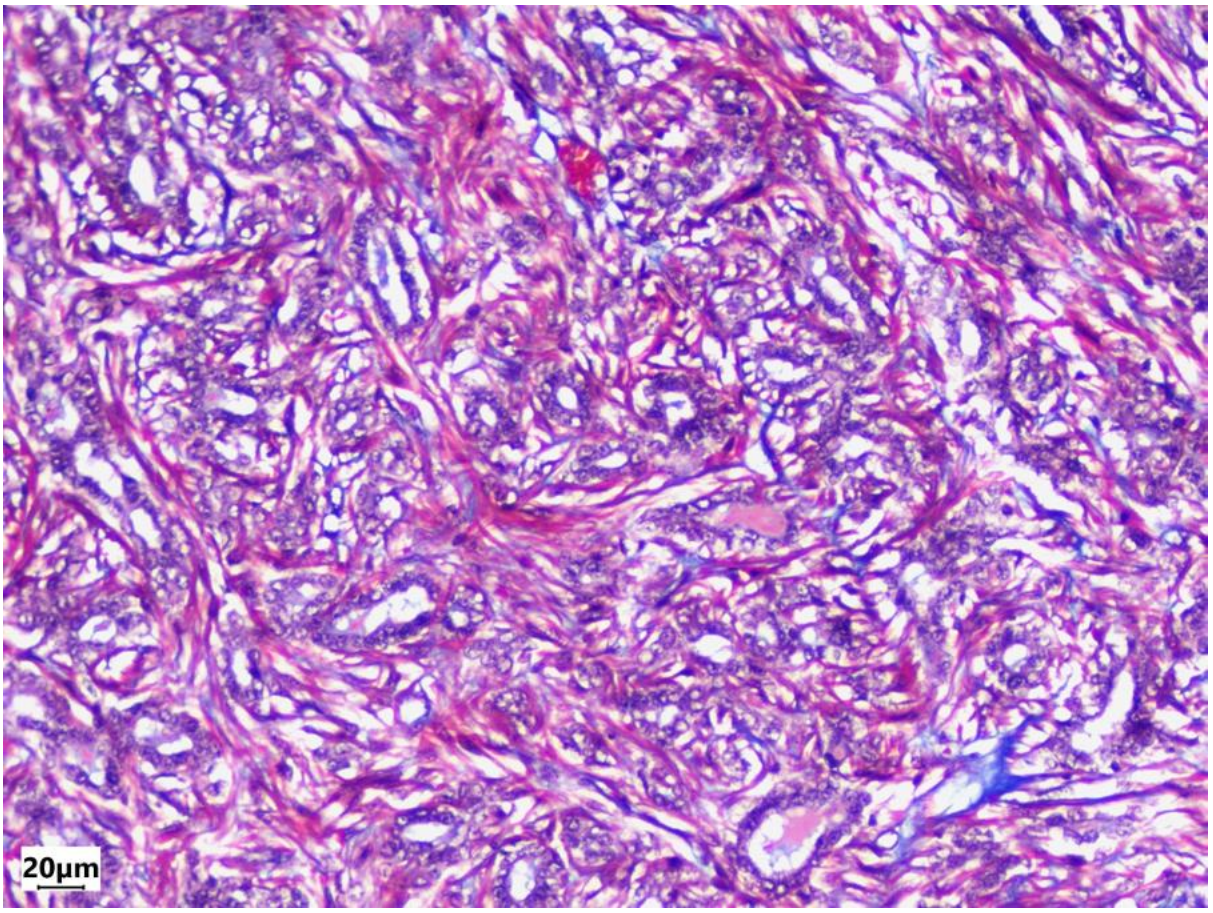
20µm

Tumor em M3D, Tricrômico de Masson, objetiva de 40x (20µm)

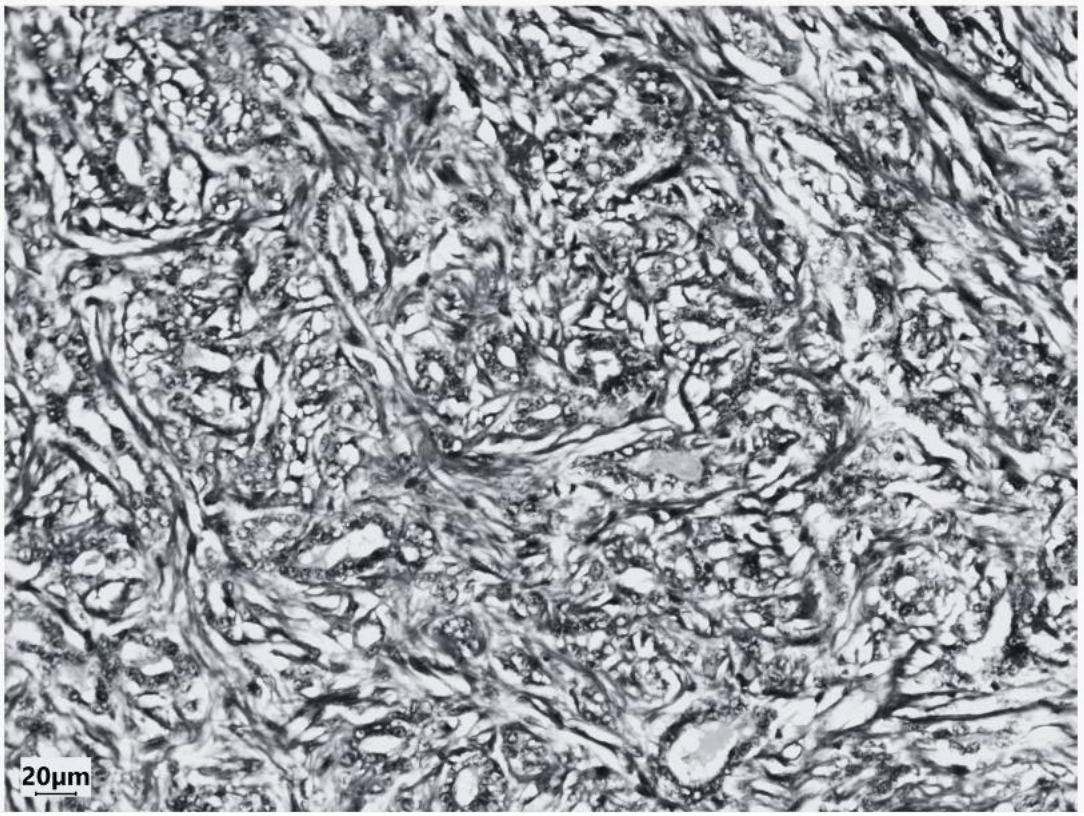

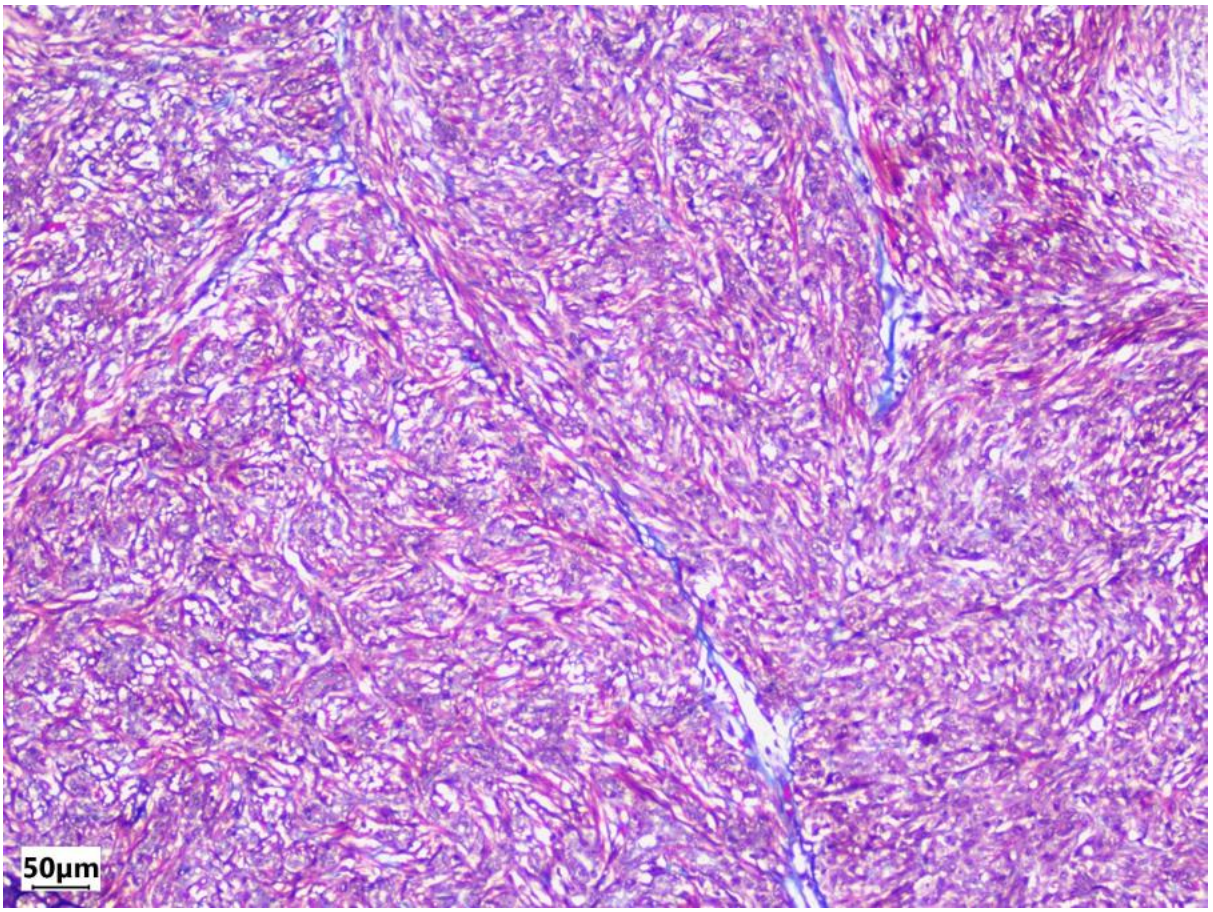

Tumor em M3D, Tricrômico de Masson, objetiva de 10x (50µm)

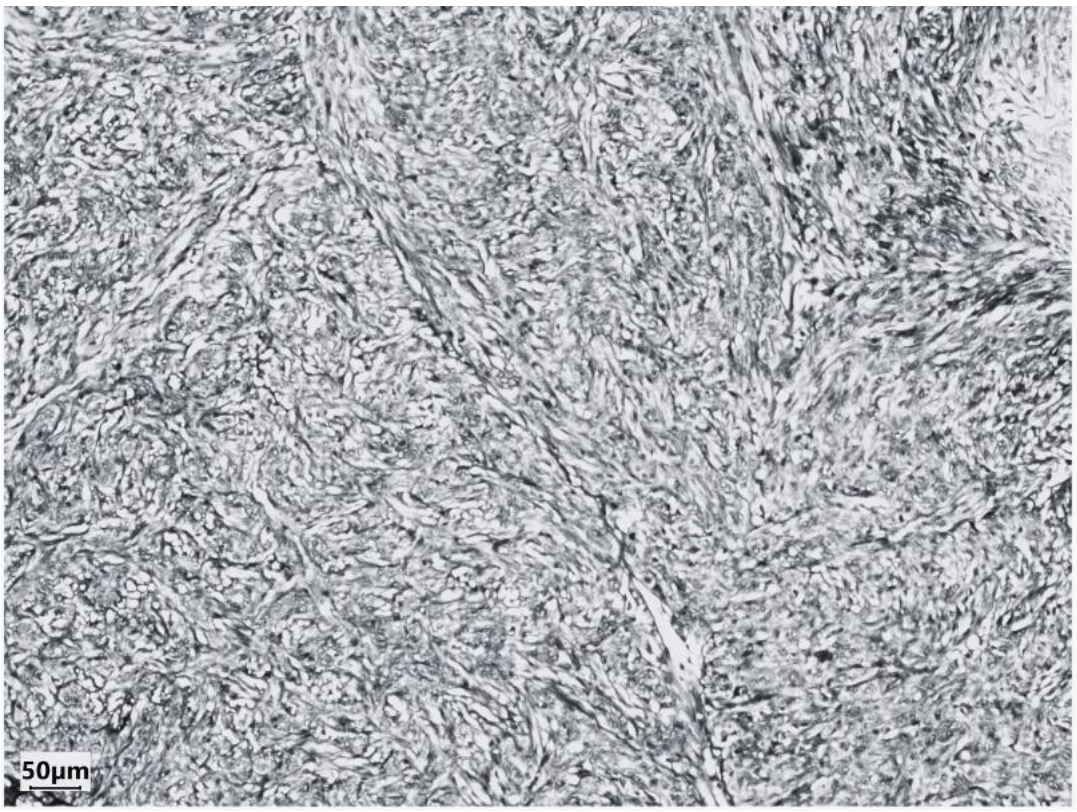

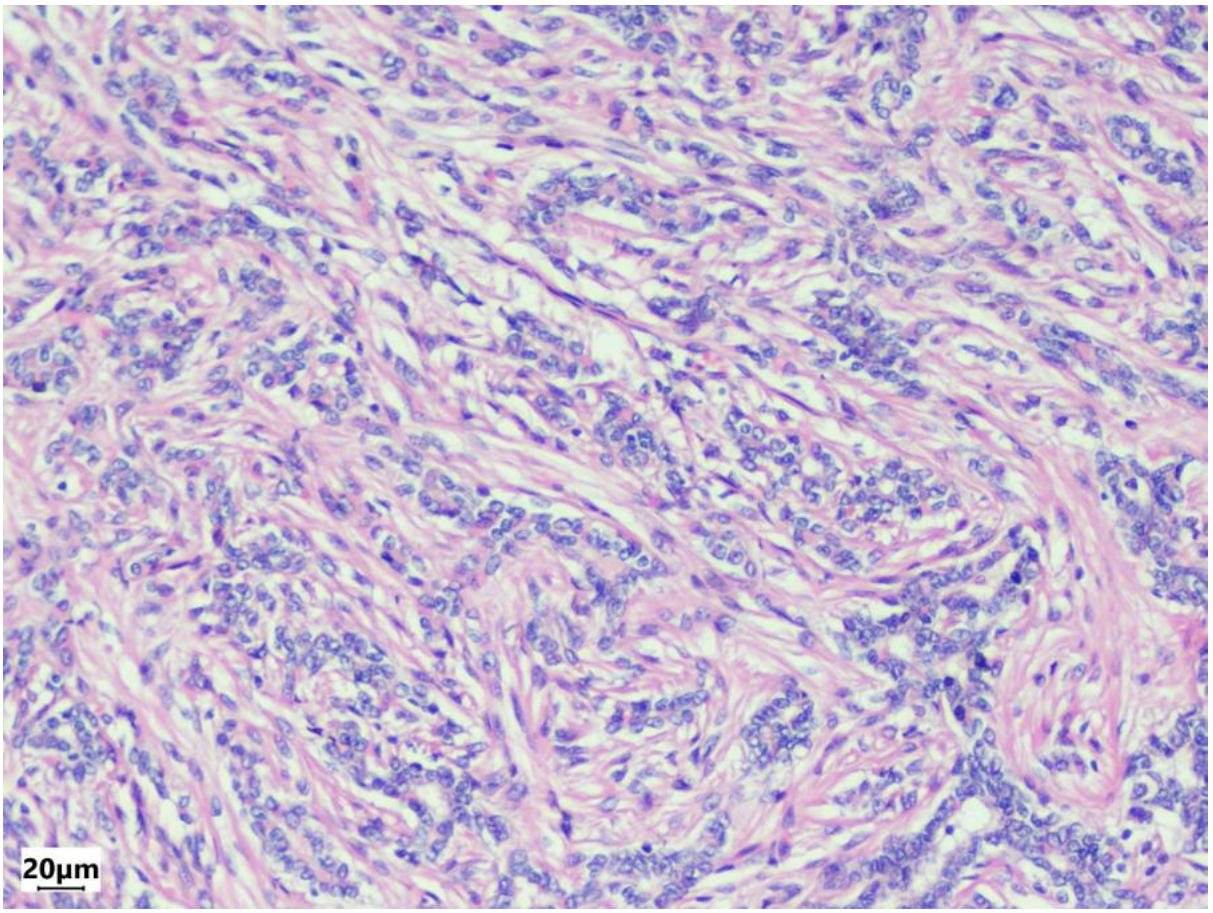

Tumor em M3D, Hematoxilina e Eosina, objetiva de 20x (20µm)

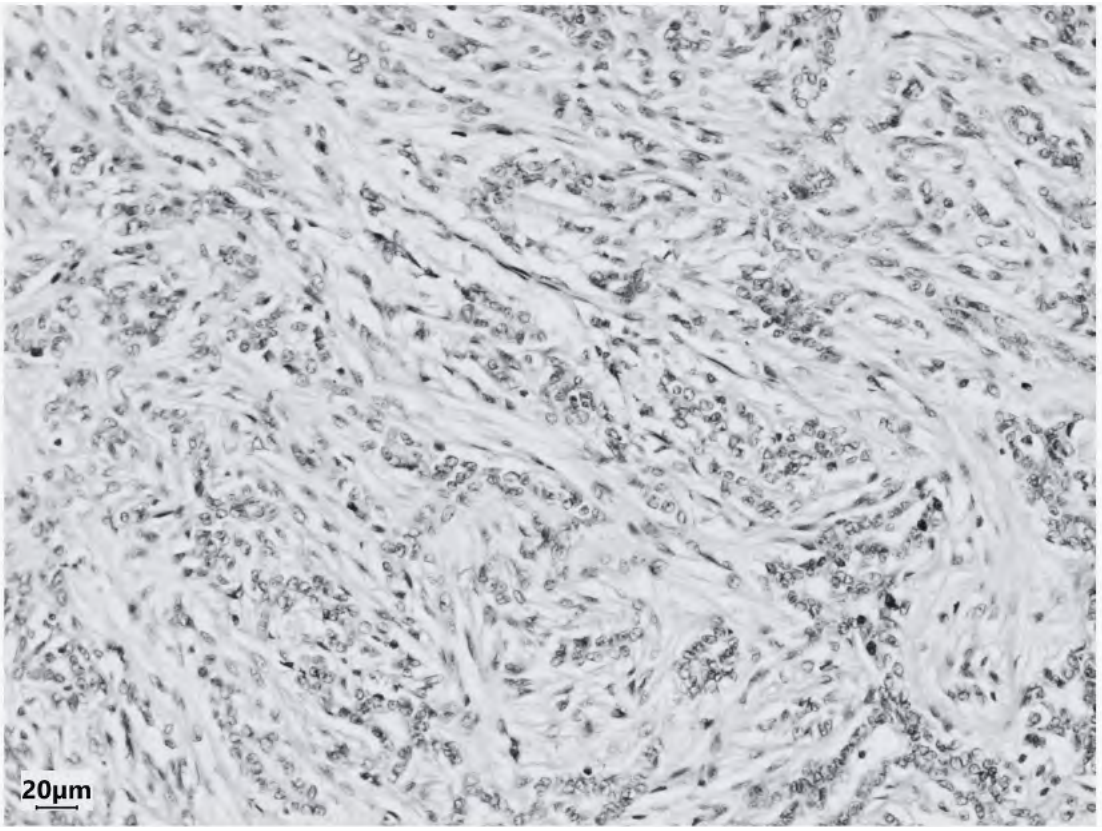

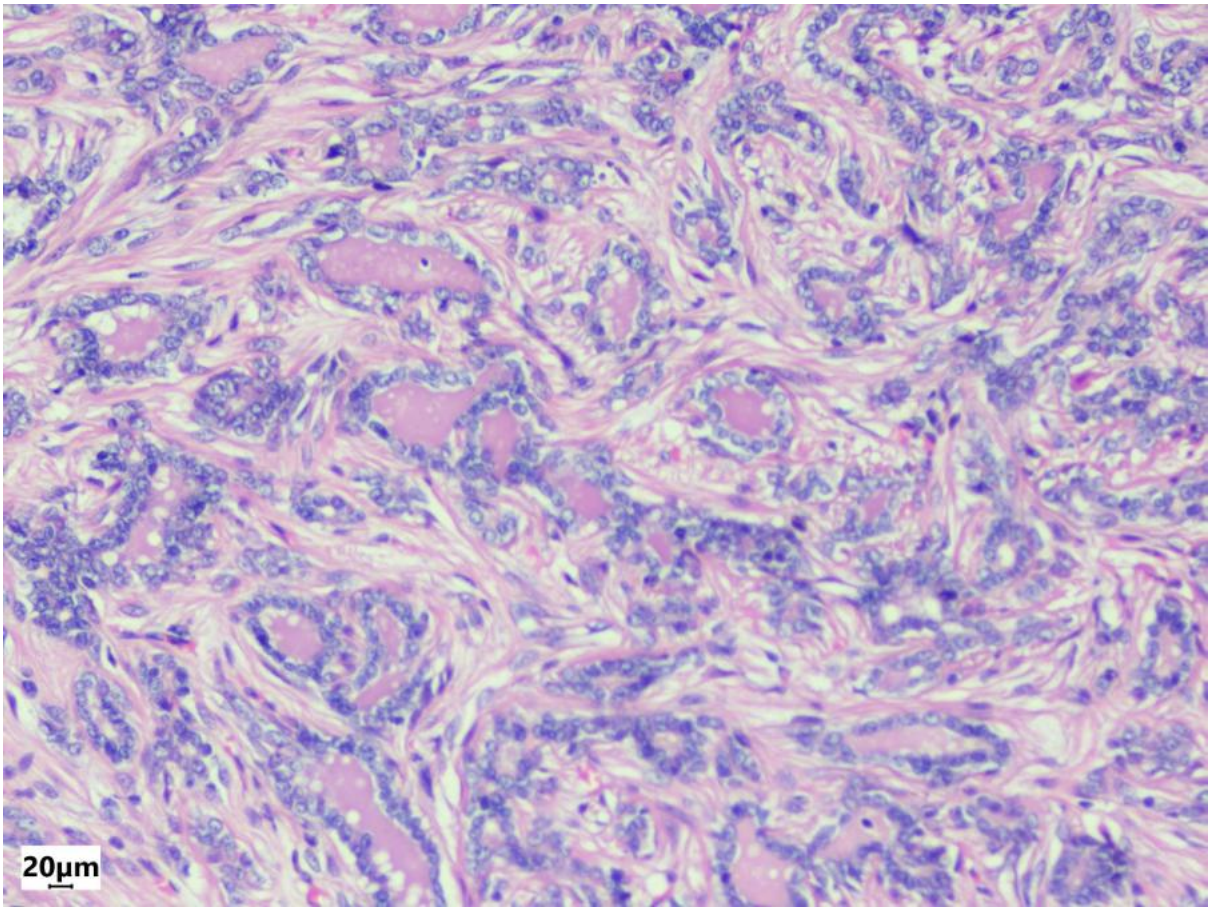

Tumor em M3D, Hematoxilina e Eosina, objetiva de 20x (20µm)

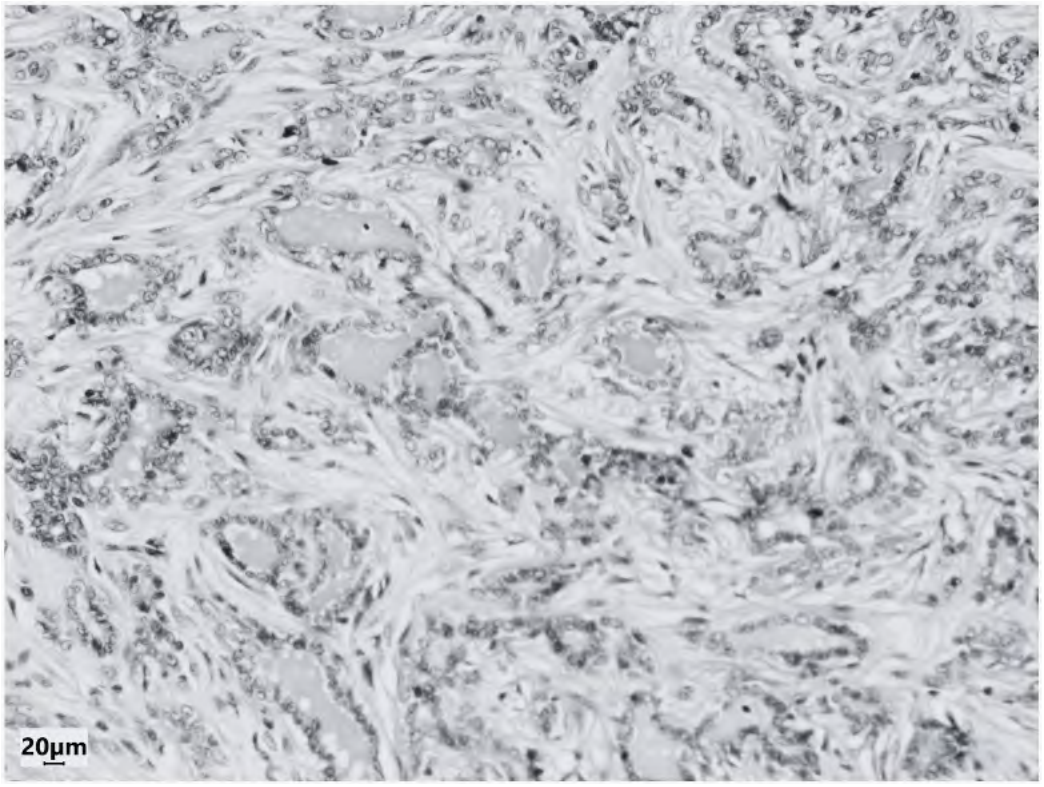

4. CONCLUSÃO

O exame histopatológico, auxiliado pela técnica de Tricrômico de Masson, é o recurso definitivo para o diagnóstico oncológico. A macroscopia é insuficiente para identificar a complexidade de diferenciações celulares raras. A identificação precisa dos componentes malignos e benignos é essencial para o prognóstico e manejo clínico adequado da paciente.

5. REFERÊNCIAS

1. COLARES PS; MORAES FILHO GN; EUZEBIO G; BOELONI JN. Carcinoma mamário em tumor misto em cadelas: revisão de literatura. In: XXIX Encontro Latino Americano de Iniciação Científica; 2022; São José dos Campos. Anais... São José dos Campos: UNIVAP; 2022. p. 1-5.
2. RIEPPO L; JANSSEN L; RAHUNEN K; LEHENKARI P; FINNILÄ MAJ; SAARAKKALA S. Histochemical quantification of collagen content in articular cartilage. PLoS ONE. 2019;14(11):e0224839.

3. GRUPO ERVIEGAS. Instrução de Uso - Tricrômico de Masson. Indaiatuba: EasyPath Diagnósticos; 2021.
4. LIMA LBM. Leiomioma vaginal em cadela: relato de caso [Trabalho de Conclusão de Curso]. Areia: Universidade Federal da Paraíba; 2023.
5. LIMA GL; ANDREUSSI PAT. Leiomyoma vaginal and uterine in female dog - Case report. Pubvet. 2019;13(3):a294.
6. LUNA LG. Manual of Histologic Staining Methods of the Armed Forces Institute of Pathology. 3. ed. New York: McGraw-Hill; 1968.
7. FERRO AB; ALVES I; SILVA MA; CARRUJO O. Optimização da Técnica do Tricrômico de Masson. Micron. 2006;13:34-39.
8. MENEZES PL. Tumores mamários em cães – estudo retrospectivo [Trabalho de Conclusão de Curso]. Areia: Universidade Federal da Paraíba; 2015.
9. BRITO LGO; RODRIGUES HLP; REIS FJC; FARIA FM; FREITAS MSB. Tumor misto de células musculares lisas e do estroma endometrial uterino: relato de caso. Jornal Brasileiro de Patologia e Medicina Laboratorial. 2012;48(6):459-462.
10. VIANA GMA; MELO TF; PÁDUA JAM; OLIVEIRA MM; ANDRADE RS; PECONICK AP. Carcinoma mamário em tumor misto grau I em cadela: relato de caso. In: XXXIII Congresso de Iniciação Científica da UFLA; 2020; Lavras. Anais... Lavras: UFLA; 2020.

Tumor Venéreo Transmissível (TVT) Intracavitário Em Cadela: Relato De Caso

Maria Paula Augusto – Discente de Medicina Veterinária pela Universidade Estadual de Maringá, campus Umuarama, PR

Vinicius Augusto Silva – Médico Veterinário Aprimorado em Clínica Cirúrgica de Pequenos Animais pela Universidade Paranaense, campus Umuarama, PR

Pedro Milani de Souza – Médico Veterinário Autônomo, PR

Maria Eduarda Sala Mangili – Discente de Medicina Veterinária pela Universidade Estadual de Maringá, campus Umuarama, PR

RESUMO
O Tumor Venéreo Transmissível (TVT) é uma neoplasia contagiosa de células redondas, de ocorrência natural em cães, geralmente associada à transmissão por contato direto, especialmente durante o coito, e classificada como uma neoplasia de comportamento biológico variável, com manifestações predominantemente genitais. Relata-se um caso clínico de TVT intracavitário em cadela atendida na Clínica Escola Veterinária da UNIPAR, em Umuarama, Paraná. A paciente, fêmea, apresentava sangramento vaginal, apatia, anorexia e alterações sistêmicas, sendo submetida à avaliação clínica, exames laboratoriais e métodos de diagnóstico por imagem. A ultrassonografia abdominal evidenciou massa intracavitária extensa, associada à compressão ureteral, hidronefrose e hidroureter, o que motivou a realização de laparotomia exploratória e exérese cirúrgica da neoplasia. A análise histopatológica confirmou o diagnóstico de TVT, configurando uma apresentação anatômica atípica, uma vez que a neoplasia é tradicionalmente descrita em localização genital. A evolução clínica pós-operatória foi satisfatória, com estabilização do quadro e encaminhamento para tratamento quimioterápico e acompanhamento oncológico especializado. O caso evidencia a importância da inclusão do TVT no diagnóstico diferencial de massas intracavitárias em cadelas, especialmente em fêmeas, reforçando a necessidade de abordagem diagnóstica integrada e conduta terapêutica adequada.
Palavras-chave: Neoplasia de células redondas; Massa abdominal; Oncologia.

INTRODUÇÃO

O Tumor Venéreo Transmissível (TVT) é uma neoplasia de células redondas transmitida principalmente pelo contato direto durante a cópula (1,2). Acomete principalmente o aparelho genital externo, mas manifestações extragenitais e metastáticas também podem ocorrer, sendo as primeiras mais frequentes em fêmeas e as segundas em machos (3,4).

Clinicamente, caracteriza-se por massas vascularizadas, frequentemente comparadas a uma couve-flor, podendo estar associadas a secreção serossanguinolenta, ulcerações, necrose, odor fétido, disúria e hematúria (3,4). O diagnóstico confirmatório é o citopatológico (5).

O tratamento de escolha é a quimioterapia com sulfato de vincristina, que possui altas taxas de remissão. Alternativas terapêuticas incluem lomustina, ozonioterapia associada à vincristina e cirurgia em casos selecionados (6,7,8,9). Em casos refratários, recomenda-se associação com outros quimioterápicos, como metotrexato, doxorrubicina e/ou ciclofosfamida (10). O prognóstico é favorável na ausência de metástases (11). Este estudo relata um caso de TVT intracavitário em uma cadela atendida na Clínica Escola Veterinária da UNIPAR, em Umuarama-PR.

RELATO DE CASO

Foi atendida na Clínica Escola Veterinária da UNIPAR, em Umuarama-PR, uma cadela Dachshund, de quatro anos de idade, pesando 7,3 kg, com histórico de sangramento vaginal recorrente há aproximadamente dois meses, intensificado na última semana. A paciente apresentava ainda anorexia, apatia e redução da ingestão hídrica. Havia diagnóstico prévio de erliquiose e tratamento com doxiciclina. Ao exame físico, observou-se nódulo de aproximadamente 2 cm em região vaginal, sugestivo de Tumor Venéreo Transmissível (TVT).

Foram realizados exames complementares. O hemograma evidenciou anemia regenerativa, discreta leucocitose e hiperproteinemia, enquanto a bioquímica sérica revelou azotemia. A ultrassonografia abdominal identificou massa intracavitária extensa, vascularizada e compatível com processo neoplásico (figura 1), associada à hidronefrose e hidroureter à esquerda por compressão ureteral (figura 2).

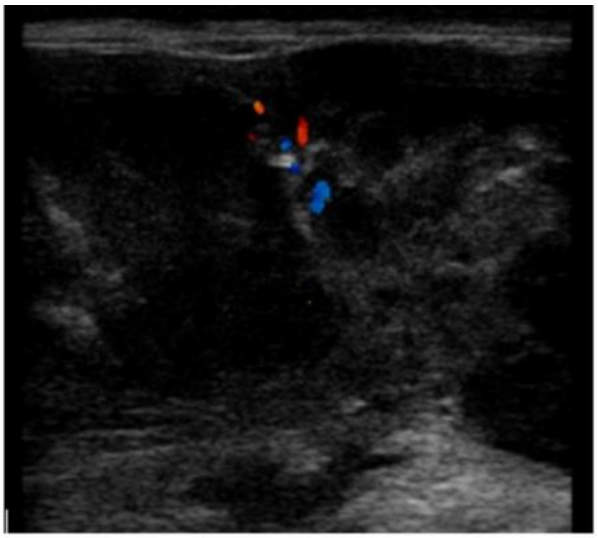

Figura 1. Imagem do ultrassom evidenciando uma massa com fluxo vascular central ao Doppler colorido (Fonte: arquivo pessoal, 2025).

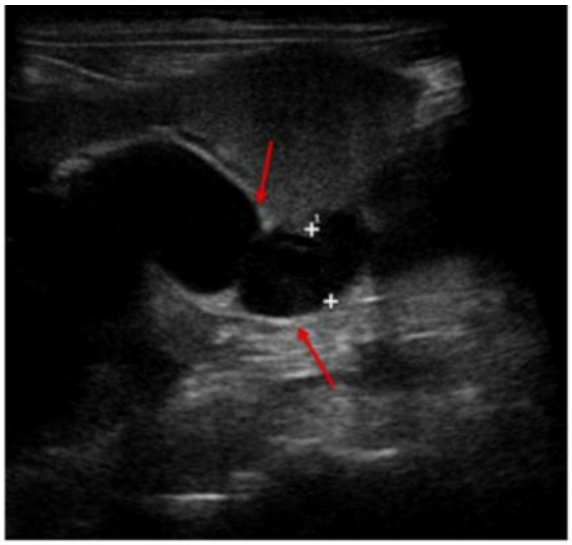

Figura 2. Imagem do ultrassom evidenciando dilatação ureteral esquerda. (Fonte: arquivo pessoal, 2025).

Diante da gravidade do quadro, a paciente foi submetida à laparotomia exploratória. Durante o procedimento, observou-se massa infiltrativa aderida a estruturas vasculares importantes (aorta abdominal, cava caudal e vasos ilíacos) e ao ureter esquerdo, sendo realizada exérese cautelosa e completa da neoformação. O material foi encaminhado para exame histopatológico.

A avaliação histopatológica revelou neoplasia maligna de células redondas indiferenciadas, com padrão compatível com Tumor Venéreo Transmissível (TVT). Foi sugerida a realização de imuno-histoquímica para melhor caracterização da origem celular.

No pós-operatório, a paciente recebeu terapia analgésica, antimicrobiana, anti-inflamatória e suporte hídrico, apresentando evolução clínica satisfatória. Exames laboratoriais realizados três dias após a cirurgia demonstraram melhora da função renal, persistindo anemia regenerativa e alterações compatíveis com a erliquiose previamente diagnosticada.

Após cinco dias de internação, a paciente recebeu alta hospitalar com prescrição medicamentosa e cuidados locais com a ferida cirúrgica. Em razão da permanência de um nódulo vulvar de aproximadamente 2 cm, foi encaminhada ao setor de oncologia, onde foi instituído protocolo quimioterápico com vincristina e doxorrubicina, devido ao estadiamento avançado da neoplasia. Considerando a adequada resposta clínica inicial e o tratamento instituído, o prognóstico foi considerado favorável.

DISCUSSÃO

O presente relato descreve um caso de Tumor Venéreo Transmissível (TVT) intracavitário, apresentação incomum quando comparada à forma clássica da neoplasia, que acomete predominantemente o aparelho genital externo (4). Apesar disso, manifestações extragenitais já foram descritas na literatura (3).

A paciente era fêmea, fato compatível com estudos que demonstram maior frequência de lesões extragenitais nesse sexo (3). A recomendação de imuno-histoquímica também encontra respaldo como método complementar para caracterização de neoplasias de células redondas (1).

A abordagem cirúrgica para remoção da massa foi justificada pela extensão e localização da lesão, estando de acordo com as indicações descritas para casos selecionados (2). O encaminhamento para quimioterapia também seguiu as recomendações da literatura, que estabelece a vincristina como tratamento de escolha (6). A boa evolução clínica observada após a cirurgia reforça o prognóstico favorável associado ao tratamento adequado (11).

CONCLUSÃO

Conclui-se que o Tumor Venéreo Transmissível pode apresentar localização intracavitária em cadelas, configurando uma manifestação incomum da neoplasia. A associação entre avaliação clínica, exames complementares, procedimento cirúrgico e exame histopatológico permite o diagnóstico definitivo e a adequada condução terapêutica. O caso demonstra a importância da inclusão do TVT no diagnóstico diferencial de massas intracavitárias em cadelas.

REFERÊNCIAS

1 COSTA, M.T., CASTRO, K.F. Tumor Venéreo Transmissível Canino. Oncologia em Cães e Gatos, ed. 2, p.673-687, 2017.

2 CALDERON, C., OLIVEIRA, R. R., MARQUEZ, E. S., Cruz, M. F. R. Aspectos anatomopatológicos do tumor venéreo transmissível canino. Scientific Electronic Archives, 9(4), p101–113, 2016.

3 SILVA, I. P., SOUZA, J. G. S. G., LOPES, T. V., MUNIZ, I. M., SCHONS, S. V., SOUSA, F. A. Diagnóstico de Tumor Venéreo Transmissível (TVT) em cães (Canis lupus familiaris) por meio do método de “imprint”. Research, Society and Development, v. 11, n. 3, 2022.

4 HUPPES R. R., Silva C. G., Uscategui R. A. R., De Nardi A. B., Souza F. W., Costa M. T., Amorim R. L., Pazzini J.M., Faria J.L.M. Tumor venéreo transmissível (TVT): estudo retrospectivo de 144 casos, p.13-18, 2014.

5 JERICÓ, M. M., NETO, J. P. A., Kogika, M. M. Tratado de medicina interna de cães e gatos. Roca Ltda, 2015.

6 NELSON R. W., COUTO C. G. Medicina interna de pequenos animais. (2a ed.), GuanabaraKoogan, 2001.

7 COSTA T.S. Lomustine for treatment of canine transmissible venereal tumor. Ciência Rural, v.53, n.8, 2023.

8 DALL’AGNOL, J. C. C., de OLIVEIRA, R. R., DE GODOI, M. A. R., VIEIRA, T. B. Tumor venéreo transmissível nasal em cão-relato de caso. Scientific Electronic Archives, v.16 n.12, 2023.

9 MORAIS, F. C. M. R., PEREIRA, M. K. G., SILVA, I. A., DA SILVA, W. C., SILVA, L. K. W. Aspectos clínicos, hematológicos, citológicos, diagnóstico e tratamento de tumor venéreo transmissível em cão. Research, Society and Development, v. 10, n. 10, e17710108570, 2021.

10 SIMERMANN, N. F. S. Sulfato de Vincristina no Tratamento do Tumor Venéreo Transmissível Frente à Caracterização Citomorfológica. Dissertação (Mestrado em Ciência Animal). Escola de Veterinária. Universidade Federal de Goiás, Goiânia, 2009.
11 TOLEDO, G. N.; MOREIA, P. R. R. Tumor venéreo transmissível canino. Investigação, p. 33-39, 2018.

ÚLCERA DE CÓRNEA E CERATOCONJUNTIVITE SECA - FREQUÊNCIA NA CASUÍSTICA OFTÁLMICA EM CÃES

Silara Astolfi Cardoso - Acadêmica de Medicina Veterinária do Instituto Federal Catarinense (IFC) Campus Concórdia.

Taís Caroline Toerhorst - Acadêmica de Medicina Veterinária do Instituto Federal Catarinense (IFC) Campus Concórdia.

Ketlin Rissini Bellé - Acadêmica de Medicina Veterinária do Instituto Federal Catarinense (IFC) Campus Concórdia.

Letícia Rampinelli Quaresma - Acadêmica de Medicina Veterinária do Instituto Federal Catarinense (IFC) Campus Concórdia.

Eduardo Negri Mueller - Professor do curso de Medicina Veterinária do Instituto Federal Catarinense (IFC) Campus Concórdia.

Rosema Santin - Professor do curso de Medicina Veterinária do Instituto Federal Catarinense (IFC) Campus Concórdia.

RESUMO

As doenças oftalmológicas são frequentes na clínica médica veterinária, destacando-se a úlcera de córnea e a ceratoconjuntivite seca (CCS) em cães. Este estudo objetivou apresentar a casuística de úlcera de córnea e ceratoconjuntivite seca do serviço clínico geral de uma Instituição de ensino. Foi realizada avaliação dos prontuários médicos de pacientes da espécie canina atendidos entre janeiro e dezembro de 2025 com queixa oftálmica. No período foram atendidos 32 cães com esta condição, com uma discreta predominância de machos 17 (53,1%), da raça Shih-Tzu 11 (34,4%), seguida por animais sem raça definida 8 (25%). Animais com mais de 8 anos foram maioria 17 (53,1%). Além disso, os resultados apontaram que a úlcera de córnea isolada ocorreu em 11 (34,4%) dos pacientes, a CCS isolada respondeu por 1 (3,1%) e a ocorrência de ambas oftalmopatias foi observada em 5 (34,4%) dos casos. Concluiu-se que na rotina avaliada úlcera de córnea e/ou CCS respondem por mais da metade dos atendimentos oftalmológicos de cães, especialmente, machos, da raça Shih-tzu, adultos ou idosos.

Palavras-chave: Shih-Tzu; Macho; Idoso; Catarata.

INTRODUÇÃO

A ceratoconjuntivite seca (CCS) e úlcera de córnea estão entre as principais doenças oftalmológicas nos cães (1).

As úlceras corneanas afetam frequentemente as raças braquicefálicas, incluindo Shih-Tzu, Lhasa Apso, Pug, Buldogue Francês, Buldogue Inglês, Boston

Terrier e Boxer, devido à conformação do crânio e a características fenotípicas que prejudicam a saúde ocular (2,3). Já a CCS tem como principais raças predispostas o Pinscher, Lhasa Apso, Shih-Tzu, Buldogue Inglês e Cocker (2).

Além do fator racial, há uma alta incidência de úlceras em cães idosos, pois o envelhecimento causa alterações nas glândulas de meibômio, o que consequentemente compromete a composição lipídica do filme lacrimal, deixando a córnea seca (4). Na ceratoconjuntivite seca também se observa esta relação pela diminuição da produção da camada lipídica do filme lacrimal (5).

Neste contexto, objetivou-se apresentar a casuística de úlcera de córnea e CCS em cães no serviço clínico geral de uma Instituição de ensino.

MATERIAIS E MÉTODOS

Foram revisados os prontuários do arquivo do serviço de clínica médica veterinária de uma Instituição de Ensino. Neste estudo, foram incluídos pacientes da espécie canina com queixa oftálmica atendidos no período de janeiro a dezembro de 2025, os quais foram contabilizados uma única vez. Dados referente a sexo, raça e idade foram registrados.

Quanto à idade, os pacientes foram classificados em filhotes (até 1 ano de idade, jovens (2 a 3 anos de idade), adultos (4 a 8 anos de idade) e idosos (acima de 8 anos) (6).

Foram considerados os diagnósticos de úlcera de córnea, ceratoconjuntivite seca e oftalmopatias diversas. Os dados foram apresentados por distribuição de frequência.

RESULTADOS E DISCUSSÕES

No período estudado foram atendidos 32 pacientes da espécie canina com queixa oftálmica. Destes, 11 (34,4%) apresentaram apenas úlcera de córnea e 1 (3,1%) apenas CCS. Ambos diagnósticos foram observados em 5 (34,4%) cães. Foram ainda registrados casos de catarata 7 (21,9%), tumores palpebrais 2 (6,3%) ou do globo ocular 1 (3,1%), prolapso da glândula da 3° pálpebra 1 (3,1%), entrópio 1 (3,1%), perfuração de globo ocular 1 (3,1%), uveíte posterior 1 (3,1%) e triquíase 1 (3,1%). Algo diferente visto no trabalho da Mikhailenko, onde tiveram uma prevalência nos casos de cataratas no Serviço de Oftalmologia Veterinária da UFRGS (7).

As oftalmopatias foram mais frequentes em cães das raças Shih-Tzu 11 (34,4%), embora outras raças também tenham sido registradas, incluindo Pinscher 3 (9,4%), Pug 2 (6,3%), 2 (6,3 %) Lhasa Apso, 2 (6,3 %) Poodle, 1 (3,1%) Maltes, 1 (3,1%) Dachshund, 1 (3,1%) Rottweiler e 1 (3,1%) Golden. Cães sem raça definida também foram atendidos totalizando 8 (25%) dos casos. Em estudos (8, 9), foi observado Shih-tzu como sendo a raça mais acometida, sendo que no segundo estudo houve também acometimento de SRD e Pinscher. Já no estudo realizado na unidade hospitalar veterinária da Universidade Federal da Fronteira Sul (10) foi observada uma prevalência de animais sem raça definida.

As idades apresentaram variações, sendo o maior percentual de animais idosos, com 17 animais (53,1 %), seguidos de 8 pacientes adultos (25,0 %), 4 filhotes (12,5 %), 1 jovem (3,1 %) e dois (6,3 %) pacientes sem registro de idade. Dois estudos comparativos da Universidade Federal da Fronteira Sul (10, 11) obtiveram mais pacientes atendidos da idade adulta, considerando a variação de idade de até nove anos, quando comparado a pacientes idosos, com idade considerada acima de nove anos. E com relação ao sexo, tivemos 17 (53,1%) machos e 15 (46,9%) fêmeas. Esta predominância também foi observada em trabalhos do James Jenks (2023) e Ramani (2013) (8, 12).

Dos cães com úlcera de córnea e/ou CCS, 17 (37,5%) eram machos. Dentre as raças acometidas, observou-se maior frequência em raças braquicefálicas, especialmente Shih-Tzu e Pug, sendo também identificado uma maior incidência em animais adultos e idosos. De acordo com os estudos de Pigatto, essas possíveis predisposições se devem ao padrão racial relacionada à maior exposição do globo ocular característica das raças braquicefálicas. O mesmo autor relata também que a possível relação entre o envelhecimento e o acometimento das alterações oculares se deve a fatores como diminuição da sensibilidade corneana, alteração do filme lacrimal e alterações das glândulas lacrimais (13).

Quando analisados exclusivamente os casos de CCS, verificou-se predominância em cães da raça Shih-Tzu, machos e frequentemente associados à úlcera de córnea.

CONCLUSÃO

Concluiu-se que na rotina avaliada úlcera de córnea e/ou CCS respondem por mais da metade dos atendimentos oftalmológicos de cães, especialmente, machos, da raça Shih-tzu, adultos ou idosos.

REFERÊNCIA

1) LERMEN, Sabrina. Você já observou os olhos do seu pet hoje? Revista Arco, [S. l.], 10 jul. 2024. Acesso: <https://ufsm.br/r-601-8773>.

2) CUNHA, Olicies da. Manual de oftalmologia veterinária. Palotina: Universidade Federal do Paraná, Campus Palotina, 2008. Acesso: <https://consultadogvet.wordpress.com/wp-content/uploads/2017/02/manual20de20oftalmologia20veterine1ria.pdf>.

3) BYRD, L. B.; GURNANI, B.; MARTIN, N. Corneal Ulcer. Treasure Island (FL): StatPearls Publishing, 2024. Acesso: <https://www.ncbi.nlm.nih.gov/books/NBK539689/>.

4) IWASHITA, H. et al. Breed prevalence of canine ulcerative keratitis according to depth of corneal involvement. Veterinary Ophthalmology, Tokyo, v. 23, n. 5, p. 849-855, 2020.

5) PERALTA, Patrícia Cristina da Silva. Influência da raça, sexo e idade na ocorrência da ceratoconjuntivite seca e mensuração da produção lacrimal no momento do diagnóstico em cães atendidos no hospital veterinário de Uberaba (HVU) no período de 2004 à 2014.Uberaba: Universidade de Uberaba, 2015. Acesso: <https://sucupira-legado.capes.gov.br/sucupira/public/consultas/coleta/trabalhoConclusao/viewTrabalhoConclusao.jsf?popup=true&id_trabalho=2490424>

6) CAMILA. Fases da Vida de um Cachorro: Entenda aqui quais são elas: Portal do dog. 2020. Acesso: <https://www.portaldodog.com.br/cachorro/fases-da-vida-de-um-cachorro/>

7) MIKHAILENKO, Thayane Santana. Afecções oculares diagnosticadas no Serviço de Oftalmologia Veterinária da UFRGS. Salão de Extensão (11.: 2010: Porto Alegre, RS). Caderno de resumos. Porto Alegre: UFRGS/PROREXT, 2010., 2010.

8) JAMES-JENKS, E. M. et al. Evaluation of corneal ulcer type, skull conformation, and other risk factors in dogs: A retrospective study of 347 cases. Canadian Veterinary Journal, Ontario v. 64, n. 3, p. 225-234, 2023.

9) BISNETO, Gilvaraide Fonseca Luniere; BENJAMIN, Hellen de Oliveira; BROLIO, Marina Pandolphi. Prevalência de afecções oftálmicas em cães e gatos atendidos Casa Fametro – Manaus/AM. Revista FT, v. 29, ed. 145, abr. 2025.

10) PINTO, Bruno Alencar da Maia et al. Ocorrência de afecções oftálmicas em cães e gatos adultos atendidos na Superintendência Unidade Hospitalar Veterinária Universitária da Universidade Federal da Fronteira Sul – Campus Realeza. In: Seminário de Ensino, Pesquisa, Extensão e Inovação da UFFS, 2018. Chapecó: Universidade Federal da Fronteira Sul, 2018. Acesso: <https://portaleventos.uffs.edu.br/index.php/SEPE-UFFS/article/view/10331/6319>

11) PINTO, Bruno Alencar da Maia et al. Prevalência de afecções oftálmicas em cães e gatos idosos atendidos na Superintendência Unidade Hospitalar Veterinária Universitária da Universidade Federal da Fronteira Sul – Campus Realeza. In: SEMINÁRIO DE ENSINO, PESQUISA, EXTENSÃO E INOVAÇÃO DA UFFS, 8., 2018, Chapecó. Chapecó: Universidade Federal da Fronteira Sul, 2018. Acesso: <https://portaleventos.uffs.edu.br/index.php/SEPE-UFFS/article/view/9586>

12) RAMANI, C. et al. Surgical bacteriology and grading of corneal ulcers in dogs: a retrospective study in 24 dogs. Indian Journal of Canine Practice, India, v. 5, n. 1, p. 136-138, 2013.

13) PIGATTO, João Antonio Tadeu et al. Perfil epidemiológico de cães diagnosticados com úlcera de córnea. Revista Observatorio de la Economía Latinoamericana, Curitiba, v. 22, n. 7, p. 1-12, 2024. DOI: 10.55905/oelv22n7-271. Acesso: < https://doi.org/10.55905/oelv22n7-271 >

Úlcera De Córnea Indolente Com Resposta Refratária Ao Tratamento Inicial Em Canino: Relato De Caso.

Lívia Ramos Vollkopf da Silva – Discente de Medicina Veterinária, Universidade Católica Dom Bosco, Campo Grande MS.
Raquel Cheverria Mantovani – Discente de Medicina Veterinária, Universidade Católica Dom Bosco, Campo Grande MS.
João Pedro Gomes da Costa – Médico Veterinário Autônomo CRMV 8418, Campo Grande MS.
Letícia Correia Mônaco Reis – Médica Veterinária Oftalmologista CRMV 6831, Campo Grande MS.

Resumo

A úlcera de córnea indolente é uma afecção oftálmica frequente em cães braquicefálicos, caracterizada pela dificuldade de cicatrização do epitélio corneano. O presente trabalho teve como objetivo relatar um caso de lesão corneana em um canino da raça Shih Tzu, macho, de 13 anos e 6 kg, atendido devido a lacrimejamento excessivo, blefaroespasmo, hiperemia do olho direito e fotofobia. Durante a anamnese, o tutor relatou prurido facial frequente, atrito do rosto em tapetes e permanência do animal em hotel nos dias anteriores ao surgimento dos sinais clínicos. Ao exame oftálmico, realizou-se o teste de Schirmer, que evidenciou baixa produção lacrimal, e o teste de fluoresceína, com resultado positivo para defeito epitelial corneano no olho direito. A avaliação com lâmpada de fenda revelou bordas epiteliais irregulares e soltas, compatíveis com ulceração indolente. O tratamento consistiu em desbridamento cirúrgico associado à realização de flap de terceira pálpebra, além do uso de colírios lubrificante, antibiótico e analgésico. Após 15 dias, observou-se redução do defeito corneano, porém com persistência parcial da lesão, sendo realizado novo desbridamento mecânico da superfície com auxílio de cotonete, sob anestesia tópica. No segundo retorno pós-cirúrgico, constatou-se a completa cicatrização da úlcera. Concluiu-se que o diagnóstico precoce e o tratamento instituído foram fundamentais para a plena recuperação clínica do paciente.

Palavras-chave: superfície ocular; oftalmologia veterinária; reparação corneana; cães braquicefálicos.

Introdução

As afecções oftálmicas são comumente encontradas na clínica de pequenos animais e representam importante causa de dor ocular e comprometimento da qualidade de vida em cães. Entre essas alterações, as doenças da córnea se destacam pela elevada ocorrência e potencial de evolução para quadros dolorosos e de difícil resolução, como as úlceras de córnea [1,2]. Essas lesões podem ser causadas por traumas, alterações anatômicas, diminuição da produção lacrimal ou irritação ocular crônica, sendo comuns em raças braquicefálicas, como o Shih Tzu, devido à maior exposição da superfície ocular [4].

A úlcera de córnea caracteriza-se pela perda do epitélio corneano, podendo variar em profundidade e gravidade. Em alguns casos, pode evoluir para formas refratárias ou indolentes, nas quais há falha na adesão do epitélio ao estroma corneano, resultando em cicatrização retardada ou ausência de resposta ao tratamento clínico convencional [1,3]. Essa condição está associada a sinais clínicos como lacrimejamento excessivo, blefaroespasmo, fotofobia e hiperemia conjuntival.

O diagnóstico das afecções corneanas baseia-se no exame oftálmico completo, incluindo testes complementares como o teste de fluoresceína, utilizado para identificação de defeitos epiteliais da córnea, e o teste lacrimal de Schirmer, que avalia a produção lacrimal [5]. A avaliação com lâmpada de fenda também é fundamental para a análise detalhada das estruturas oculares e das características da lesão.

Diante disso, o presente trabalho tem como objetivo relatar um caso clínico de úlcera de córnea indolente com evolução refratária ao tratamento inicial em um canino da raça Shih Tzu. Serão descritos os achados clínicos, os métodos diagnósticos utilizados, a abordagem terapêutica instituída e a evolução do paciente.

Descrição do caso

Foi atendido um canino da raça Shih Tzu, 13 anos e 6 kg, na cidade de Campo Grande MS, com histórico de lacrimejamento excessivo e blefarospasmo no olho direito. Durante a anamnese, o tutor relatou que o paciente apresentava o hábito frequente de coçar a região facial e esfregar o rosto em tapetes. Além disso, informou que o animal permaneceu hospedado em um hotel por três dias e, ao retornar para casa, passou a apresentar os sinais clínicos observados. Ao exame oftálmico, verificou-se epífora intensa, hiperemia ocular em olho direito, fotofobia e desconforto à manipulação da região periocular.

Inicialmente, foram realizados testes para avaliação da função visual, incluindo o teste de ameaça, por meio de um gesto ameaçador em direção ao olho, sem contato direto, observando-se o reflexo de piscar, e a avaliação do reflexo pupilar, mediante incidência de luz sobre os olhos, o qual apresentou fotofobia e blefarosplasmo [2]. Em seguida, realizou-se teste de Schirmer, por meio da inserção de tira de papel absorvente no saco conjuntival inferior por um minuto, evidenciando produção lacrimal reduzida no olho direito [1,2]. Posteriormente, foi efetuado o teste com colírio de fluoresceína, com aplicação de corante na superfície corneana, sendo o resultado positivo no olho direito [Figura 1].

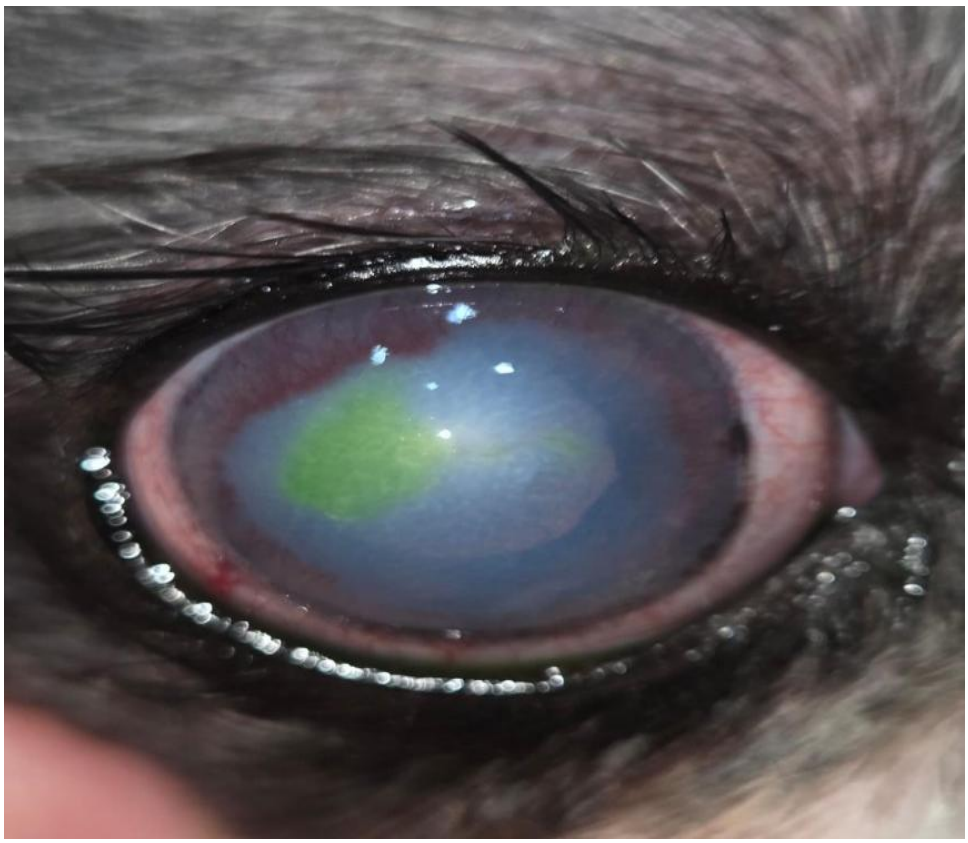

Figura 1 - Primeira consulta, olho direito com teste de fluoresceína positivo, notasse bordas irregulares e soltas.

Enfim, foi feita a avaliação por meio de lâmpada de fenda, onde foi encontrado bordos irregulares e epitélio frouxamente aderido ao estroma, achados compatíveis com suspeita de úlcera de córnea indolente ou refratária [1,2].

Como conduta terapêutica, foi realizado desbridamento cirúrgico da córnea, seguido de flap de terceira pálpebra. Após 15 dias do procedimento cirúrgico, realizou-se a remoção do flap, e constatou que ainda havia presença de úlcera refratária, porem estava menor. Dessa forma, foi realizado novo desbridamento em consultório com auxílio de colírio anestésico tópico e cotonete estéril. 15 dias após essa intervenção, não foi observada retenção do corante fluoresceína, indicando completa reepitelização corneana.

Desde a primeira consulta, teve como tratamento, o uso de colírio lubrificante à base de carboximetilcelulose sódica, 1 gota em ambos os olhos, a cada 6h, uso contínuo; colírio antibiótico à base de cloranfenicol, 1 gota no olho direito a cada 12h, durante 21 dias. No período pós-operatório foi instituída Dipirona via oral, na dose de 6 gotas a cada 12h, por 3 dias. O caso clínico inteiro, teve duração aproximada de dois meses, com evolução clínica satisfatória e preservação da integridade ocular.

Discussão

As úlceras de córnea indolentes em cães são descritas na literatura como lesões caracterizadas por falha na adesão entre o epitélio corneano e o estroma, o que resulta em

atraso significativo na reepitelização e tendência à cronicidade. Segundo Gelatt et al. [1], essa condição está frequentemente associada à presença de epitélio frouxamente aderido, o que impede a cicatrização espontânea mesmo na ausência de infecção ativa.

Os achados clínicos observados no presente caso, como blefarospasmo, fotofobia e epífora, estão de acordo com a descrição clássica de dor ocular corneana. De acordo com Slatter [2], lesões epiteliais corneanas cursam com intensa estimulação das terminações nervosas da córnea, resultando nesses sinais clínicos típicos. Além disso, a positividade do teste de fluoresceína confirma perda de integridade epitelial, achado considerado padrão-ouro para diagnóstico de úlceras corneanas.

O tratamento instituído com desbridamento mecânico associado ao flap de terceira pálpebra está em concordância com as recomendações descritas na literatura. Gelatt et al. [1] relatam que o desbridamento é fundamental para remoção do epitélio não aderido e estímulo da migração celular, enquanto o flap de terceira pálpebra atua como proteção mecânica, reduzindo o trauma palpebral e favorecendo a cicatrização. A necessidade de reintervenção no presente caso também é descrita em casos refratários, nos quais múltiplos desbridamentos podem ser necessários até completa reepitelização, como observado na evolução clínica do paciente.

Conclusão

A úlcera de córnea indolente deve ser considerada no diagnóstico diferencial de lesões corneanas que não apresentam resolução espontânea, devido ao seu caráter refratário e à falha de adesão epitelial. O reconhecimento adequado dessa condição é essencial para a escolha de uma abordagem terapêutica eficaz, permitindo preservação da integridade ocular. Dessa forma, destaca-se a relevância da avaliação oftálmica completa e da instituição de conduta adequada e individualizada, com potencial impacto positivo no prognóstico e na manutenção da função visual.

Referências

[1] Gelatt KN, Ben-Shlomo G, editors. Veterinary Ophthalmology. 6th ed. Hoboken: Wiley-Blackwell; 2021.

[2] Maggs DJ, Miller PE, Ofri R, editors. Slatter’s Fundamentals of Veterinary Ophthalmology. 6th ed. St. Louis: Elsevier; 2018.

[3] Bentley E. Spontaneous chronic corneal epithelial defects in dogs: a review. Vet Ophthalmol. 2005;8(5):307-313.

[4] Packer RMA, Tivers MS, editors. Brachycephalic Ophthalmology. Cham: Springer; 2015.

[5] Maggs DJ. Diagnostic techniques in veterinary ophthalmology. In: Maggs DJ, Miller PE, Ofri R, editors. Slatter's Fundamentals of Veterinary Ophthalmology. 6th ed. St. Louis: Elsevier; 2018. p. 79-110.

Úlcera De Córnea Superficial Em *Oryctolagus cuniculus*: Relato De Caso

Mariana Santos Fama- Graduanda do Curso em Medicina Veterinária, Universidade do Oeste Paulista, Presidente Prudente, São Paulo, Brasil.

Heloisa Walchek- M.V. Aprimoranda em Clínica Médica de Pequenos Animais, Universidade do Oeste Paulista, Presidente Prudente, São Paulo, Brasil.

Ellyn Amanda Fonseca Martins- Profa. Dra. Do Curso em Medicina Veterinária do Oeste Paulista, Presidente Prudente, São Paulo, Brasil.

Resumo

A úlcera de córnea é uma afecção oftálmica frequente em coelhos, caracterizada pela perda da integridade do epitélio corneano, podendo causar dor, epífora e comprometimento da visão. O presente trabalho tem como objetivo relatar um caso de úlcera de córnea superficial em um coelho doméstico e demonstrar a eficácia do tratamento clínico instituído. Um coelho macho, de cinco anos de idade, foi atendido na Clínica Veterinária Escola da Unoeste apresentando epífora bilateral. Durante o exame oftálmico, foram realizados o Teste de Schirmer e o teste de fluoresceína, que evidenciaram alteração da superfície corneana em ambos os olhos. Com base nos achados clínicos, foi instituído tratamento com lubrificante ocular à base de ácido hialurônico, colírio anti-inflamatório e antibiótico tópico. Na reavaliação realizada após quinze dias, observou-se resolução da lesão no olho direito, permanecendo úlcera superficial apenas no olho esquerdo, sendo realizado tratamento complementar. Em novo retorno, verificou-se melhora significativa da lesão corneana remanescente, demonstrando resposta favorável ao protocolo terapêutico adotado. Os achados observados foram compatíveis com as descrições da literatura para úlceras corneanas superficiais, reforçando a importância do teste de fluoresceína para o diagnóstico e acompanhamento da evolução clínica. Conclui-se que o diagnóstico precoce, associado ao monitoramento oftálmico seriado e à terapia adequada, contribui para a recuperação da integridade corneana e para o prognóstico favorável em coelhos acometidos por essa enfermidade.

Palavras chave: coelho; fluoresceína; lesão corneana superficial; oftalmologia veterinária; tratamento clínico.

Introdução

A córnea é uma membrana incolor, avascular e de formato elíptica da túnica fibrosa do globo ocular, tem função de sustentar o conteúdo intraocular, refratar e transmitir luz (1). Em coelhos o globo ocular é ocupado 30% pela córnea, sendo a úlcera de córnea uma anomalia muito comum nesses animais. (2, 3).

A córnea tem quatro camadas sendo epitélio e membrana basal, estroma, membrana de descemet e endotélio, as camadas mais superficiais apresentam receptores de dor, causando maior incomodo (1). Úlcera de córnea ocorre em razão de uma ruptura no epitélio da córnea, entre suas causas trauma, doenças das pálpebras, diminuição de produção de lágrimas, ceratoconjutivite seca, entre outros. (3, 4, 5, 6).

Esse trabalho tem objetivo de relatar o caso de um coelho doméstico com úlcera de córnea superficial, apontando a eficiência do tratamento clinico realizado.

Descrição do caso

Um coelho doméstico, macho, com 5 anos de idade, foi atendido na Clínica Veterinária Escola da Unoeste em 18 de março de 2026, apresentando como queixa principal epífora bilateral. Durante o exame oftálmico inicial, foi realizado o Teste de Schirmer, obtendo-se valores de 16 mm/min no olho direito (OD) e 10 mm/min no olho esquerdo (OE). Em seguida, foi realizado o teste de fluoresceína, que apresentou resultado positivo em ambos os olhos, indicando comprometimento da integridade da superfície corneana. Como exames complementares, o paciente foi encaminhado para ultrassonografia, radiografia de corpo inteiro e exames coproparasitológicos pelas técnicas de Willis-Mollay e Faust et al., sendo que ambos os exames parasitológicos apresentaram resultado negativo. Com base nos achados clínicos, instituiu-se tratamento com Hyabak® de uso contínuo, colírio Still® durante 15 dias e colírio de tobramicina durante 15 dias.

No dia 1º de abril de 2026, o animal retornou para reavaliação clínica. Ao exame oftálmico, os reflexos pupilares direto e consensual encontravam-se preservados e positivos em ambos os olhos. Observou-se, entretanto, a presença de úlcera superficial de córnea no olho esquerdo. O teste de fluoresceína apresentou resultado negativo no olho direito e positivo no olho esquerdo, evidenciando persistência da lesão corneana apenas neste olho. Diante dos achados, foi prescrito tratamento complementar com probiótico Vetnil® e metronidazol.

Em novo retorno realizado em 15 de abril de 2026, observou-se melhora significativa da úlcera corneana superficial no olho esquerdo, demonstrando resposta favorável ao tratamento instituído. O acompanhamento clínico evidenciou evolução satisfatória do quadro oftálmico, com redução das alterações corneanas e melhora clínica do paciente.

Figura 1- Marcação de úlcera superficial após teste de fluoresceína

Discussão

Os achados observados neste relato são compatíveis com as descrições de Ledbetter e Gilger (7) para úlceras de córnea superficiais. O paciente apresentou epífora bilateral e positividade ao teste de fluoresceína, exame considerado fundamental para o diagnóstico dessas lesões por evidenciar a exposição do estroma corneano e a perda da integridade epitelial. Segundo os autores, além da avaliação clínica, a utilização da fluoresceína tópica é indispensável para confirmar a presença de ulceração corneana e monitorar sua evolução durante o tratamento. A terapia empregada, baseada no uso de antibiótico tópico e lubrificação ocular, mostrou-se eficaz, promovendo regressão progressiva da lesão e melhora clínica do paciente. Tal resultado está de acordo com a literatura, que recomenda a utilização de antibióticos tópicos para prevenir infecções secundárias e favorecer o processo de reparação corneana. A melhora significativa observada na última avaliação reforça a importância do diagnóstico precoce, do acompanhamento oftálmico seriado e da adesão ao protocolo terapêutico para o sucesso no tratamento de úlceras corneanas em coelhos.

Conclusão

O presente relato demonstra a importância do exame oftálmico completo e do teste de fluoresceína no diagnóstico e acompanhamento de úlceras corneanas em coelhos. O tratamento instituído promoveu melhora clínica e redução da lesão corneana, evidenciando prognóstico favorável. Dessa forma, o diagnóstico precoce e o monitoramento contínuo são fundamentais para o sucesso terapêutico e para a preservação da saúde ocular desses animais.

Referências

1) Gelatt, K. N & Samuelson, D. A. (2014). Veterinary Ophthalmology, Essencials of Veterinary Ophthalmology, (3a ed.), 2, 12-39.

2) Donnelly, T. M. 1997. Basic husbandry, physiology, and husbandry. In: Ferrets, rabbits, and rodents: clinical medicine and surgery. Hillyer, E.V. and Quesenberry, K. E., (eds.) Philadelphia, WB Saunders, pp. 147–59. Donnelly, T. M. 1997. Basic husbandry, physiology, and husbandry. In: Ferrets, rabbits, and rodents: clinical medicine and surgery. Hillyer, E.V. and Quesenberry, K. E., (eds.) Philadelphia, WB Saunders, pp. 147–59.

3) Andrew, E S. 2002. Corneal diseases of rabbits. Vet. Clin. Exot. Anim.: 5: 341–356.

4) Herring, I.P., Bobofchak, M.A. and Landry, M.P. 2005. Duration of effect and effect of multiple doses of topical ophthalmic 0, 5% proparacaine hydrochloride in clinically normal dogs. Am. J. Vet. Res.: 66: 77-80.

5) He, J., Bazan, N.G. and Bazan, H. E. P. 2006. Alkali induced corneal Stromal melting prevention by a novel platelet activating factor receptor antagonist. Arch. Ophthalmol.: 124: 70-78.

6) Samuelson, D. A. 2013. Ophthalmic Anatomy. In: Veterinary Ophthalmology 5th Edition. Gelatt, K.N., Gilger, B.C. and Kern, T.J. (Eds.), Wiley-Blackwell. pp. 39-170.

7) Ledbetter, E. C. & Gilger, B. C. (2014) Canine Cornea: Diseases and Surgery. In: Gelatt, K. N. Essencials of Veterinary Ophthalmology, (3a ed.), 11, 214- 236

Ultrassom Articular Pré-Operatório na Avaliação do Sulco Troclear para Correção de Luxação Patelar Grau IV em Cão

Letícia Piazza Martins – Acadêmica de Medicina Veterinária da Universidade de Caxias do Sul (UCS).
Vitória Spiazzi – Acadêmica de Medicina Veterinária da Universidade Federal do Rio Grande do Sul (UFRGS).
Filipe Martins Pimentel – Acadêmico de Medicina Veterinária da Universidade Federal do Rio Grande do Sul (UFRGS).
Julia Brasil da Silva – Acadêmica de Medicina Veterinária da Universidade Federal do Rio Grande do Sul (UFRGS).
William Lins Batista – Médico Veterinário, Mestrando da Universidade Federal do Rio Grande do Sul (UFRGS).
Márcio Poletto Ferreira – Médico Veterinário, Doutor, Professor da Universidade Federal do Rio Grande do Sul (UFRGS).

Resumo: A luxação patelar é uma doença do desenvolvimento, causada por alterações ósseas como desvios angulares que cursam com desalinhamento do mecanismo extensor do joelho. O diagnóstico é clínico e o tratamento é cirúrgico. O objetivo deste trabalho é relatar um caso de luxação patelar grau IV tratado por meio da osteotomia distal femoral (ODF) e transposição da tuberosidade tibial em que a avaliação da necessidade de trocleoplastia foi determinada por ultrassom articular pré-operatório imediato. Um Pug, macho de 4 anos de idade foi atendido apresentando restrição de movimento e desvio varo nos membros pélvicos, no exame físico foi diagnosticado com luxação patelar grau IV em ambos os joelhos. Foi feito estudo radiográfico em fêmur e tíbia esquerdos, que constataram desvio varo femoral de 14 graus e desvio medial da crista tibial de 15 graus. Na correção foi realizado ODF em cunha fechada (3,1mm), estabilizada com placa do sistema 2.7mm associada a transposição lenta da tuberosidade tibial de 1,6mm utilizando dispositivo adequado. A avaliação ultrassonográfica pré-operatória evidenciou sulco troclear de 1,1mm (mensuração com membro flexionado a 45° e distal a patela), proporcionalmente adequada em relação a espessura da patela (4,5mm), não sendo indicada a realização de trocleoplastia. Dessa forma, não foi realizada artrotomia, trazendo benefícios como a redução do tempo cirúrgico e integridade da cápsula articular. O caso evoluiu satisfatoriamente no pós-operatório imediato. A ultrassonografia articular é uma ferramenta complementar na avaliação da profundidade do sulco troclear e na tomada de decisão quanto à necessidade de trocleoplastia, podendo reduzir a necessidade de abordagem articular invasiva em casos selecionados.
Palavras-chave: Osteotomia; ODF; Canino; Imagem; Trocleoplastia.

Introdução: A luxação patelar é uma das afecções ortopédicas mais comuns em cães. É uma doença do desenvolvimento, caracterizada pelo não alinhamento do mecanismo extensor do joelho, podendo ser graduada em 4 graus de acordo com a severidade (1,2,3). O tratamento é cirúrgico e varia de acordo com a causa do mal alinhamento, como deformidades angulares ósseas, desvio acentuado da crista tibial ou sulco troclear raso (2,3,4). Os graus III e IV geralmente exigem osteotomias corretivas como osteotomia distal femoral (ODF) e transposição tuberosidade tibial (TTT), além da avaliação do sulco troclear, comumente realizada por radiografia, tomografia ou artrotomias para tomada de decisão

quanto a trocleoplastia do fêmur (1-5). A ultrassonografia pré-operatória do joelho é uma ferramenta diagnóstica de sulco troclear raso, sendo um exame dinâmico que evita radiação excessiva de múltiplas projeções radiográfica e procedimentos invasivos (2). Dessa forma, o presente relato visa descrever o caso de um cão com luxação patelar grau IV tratado pela ODF e TTT onde a avaliação do sulco troclear se deu pelo ultrassom pré-operatório.

Descrição do caso: Um cão, pug de 4 anos de idade e pesando 12kg, com histórico de restrição de movimento dos membros pélvicos. Ao exame físico, constatou-se luxação patelar medial grau IV bilateral, além de evidente desvio varo femoral durante a inspeção. O animal foi encaminhado para estudo de desvios angulares nos membros pélvicos e tratamento cirúrgico.

O cão apresentava desvio varo femoral de 14° e desvio medial da crista tibial de 15°, sendo indicada a osteotomia distal femoral em cunha fechada, utilizando metodologia CORA e transposição lenta da tuberosidade tibial para alinhamento do mecanismo extensor do joelho. A projeção skyline não foi executada durante o estudo radiográfico de desvios angulares, a avaliação do sulco troclear se deu no pré-operatório com o animal sedado através da ultrassonografia articular do joelho com o membro flexionado a 45° e a sonda posicionada distal a patela (Figura 1), onde ficou evidente um sulco de 1,1mm e espessura patelar de 4,5mm, medida na radiografia mediolateral. Optou-se pela não realização da artrotomia e posterior trocleoplastia após a avaliação devido ao sulco troclear se apresentar levemente inferior a 1/3 da espessura patelar.

Figura 1: Ultrassonografia do joelho, medida do sulco troclear.

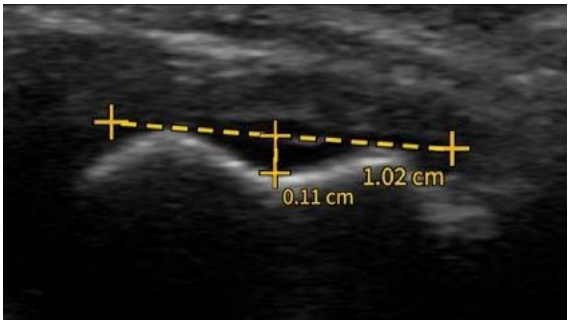

Fonte: Os autores (2025).

O tratamento cirúrgico se deu com a ODF em cunha fechada de 3,1mm no fêmur utilizando a metodologia CORA, fixada com placa e parafusos bloqueados do sistema 2.7mm. A transposição da crista tibial foi feita através da osteotomia incompleta, utilizando dispositivo de transposição controlada por tempo, obtendo benefício da deformidade elástica do osso, mantendo a integridade da porção distal da crista tibial, a fixação foi feita

com pino de Steinmann de 1,5mm sem atravessar a cortical trans da tíbia. A artrotomia do joelho foi desconsiderada por não haver sinais de sulco troclear raso ou de insuficiência do ligamento cruzado cranial, dessa forma a cápsula articular se manteve íntegra durante todo o procedimento.

O cão evoluiu bem no pós-operatório e no retorno de 14 dias já apresentava sinais de apoio do membro, o responsável seguiu as recomendações de pós-operatório e manteve as frequências das fisioterapias, relatando apoio completo do membro operado no retorno de 45 dias.

Discussão: A artrotomia ainda é muito utilizada como meio de diagnóstico definitivo de alterações no joelho, por ser uma medida mais objetiva, enquanto a ultrassonografia é mais qualitativa (2), esse relato de caso reforça a ideia de que o ultrassom articular pré-operatório é um método menos invasivo de auxiliar na tomada de decisão cirúrgica.

A correção cirúrgica do desalinhamento frequentemente é indicada no grau II ou maior e devolve a função do membro acometido, reduzindo dor e as consequências da osteoartrose (1,2). A trocleoplastia frequentemente é necessária nas cirurgias de correção de luxação patelar, é recomendado que a profundidade troclear seja de 50% a espessura da patela depois da trocleoplastia, mas há relatos de que a profundidade fisiológica dos canídeos seja de até um terço da espessura da patela (3,4). Em nosso caso, nos baseamos na condição fisiológica, comparando a medida da profundidade troclear no ultrassom, com a medida da espessura da patela na projeção radiográfica, embora a avaliação sofra interferência do posicionamento da sonda durante o exame (3).

A trocleoplastia pode ser feita por ressecção em bloco ou em cunha, com frequência é realizada em animais de pequeno porte associada a outras técnicas como TTT, ODF e imbricação de cápsula, ambas ressecções apresentam bons resultados (1). As osteotomias corretivas são recomendadas com frequência após a maturidade musculoesquelética dos cães, devido a possibilidade de alterações ósseas quando os discos de crescimento ainda estão abertos, mas há evidências de que essas técnicas são bem sucedidas, quando bem selecionadas, em animais com esqueleto ainda imaturo (2).

A ultrassonografia traz benefícios como a não exposição à radiação excessiva para projeções especificas como a obliqua radiográfica (skyline) e tomografias, além de não precisar de anestesia geral do cão, sendo de fácil visualização a profundidade troclear por meio do ultrassom, além de auxiliar na tomada de decisão quanto a trocleoplastia sem a necessidade de artrotomia (5).

Conclusão: Dessa forma, o presente relato reforça a ideia de que a ultrassonografia é um método de avaliação relevante para o planejamento de cirurgias ortopédicas.

Referências:

1. Vodnarek J et al. Outcome of surgical correction of medial patellar luxation in dogs weighing less than 10 kg. Veterinary Record, v. 194, n. 8, 6 abr. 2024. Disponível em: https://bvajournals.onlinelibrary.wiley.com/doi/epdf/10.1002/vetr.3994. Acesso em: 14 jun. 2026.

2. Carrera ALC et al. Early Surgical Management of Medial Patellar Luxation in Juvenile Dogs. Veterinary and Comparative Orthopaedics and Traumatology, v. 37, n. 03, p. 156–161, 19 dez. 2023. Disponível em: https://www.thieme-connect.com/products/ejournals/abstract/10.1055/s-0043-1777347. Acesso em: 14 jun. 2026.

3. Hansen JS et al. Predicting the need for trochleoplasty in canine patellar luxation using pre- and intra-operative assessments of trochlear depth. Veterinary and Comparative Orthopaedics and Traumatology, v. 30, n. 02, p. 131–136, 2017. Disponível em: https://www.thieme-connect.com/products/ejournals/abstract/10.3415/VCOT-16-06-0084. Acesso em: 14 jun. 2026.

4. Miles JE et al. Radiographic, ultrasonographic, and anatomic assessment of femoral trochlea morphology in red foxes (Vulpes vulpes). American Journal of Veterinary Research, v. 75, n. 12, p. 1056–1063, dez. 2014. Disponível em: https://avmajournals.avma.org/view/journals/ajvr/75/12/ajvr.75.12.1056.xml. Acesso em: 14 jun. 2026.

5. Morishima T et al. An assessment of trochlear groove morphology with the severity of medial patellar luxation using ultrasonography in dogs presented to a clinic in Japan. Veterinary Record Open, v. 12, n. 1, 14 maio 2025. Disponível em: https://bvajournals.onlinelibrary.wiley.com/doi/epdf/10.1002/vro2.70010. Acesso em: 14 jun. 2026.

Uretrocistografia Retrógrada Contrastada No Diagnóstico De Ruptura Do Trato Urinário Inferior e Obstrução Recorrente Em Felino: Relato De Caso

Anna Beatriz Ropelato Campregher- Discente do curso de Medicina Veterinária da Universidade Federal do Paraná, Setor Palotina

Maria Eduarda Batista- Médica Veterinária Residente na área de Diagnóstico por Imagem na Universidade Federal do Paraná, Setor Palotina.

Flávio Shigueru Jojima- Docente do curso de Medicina Veterinária da Universidade Federal do Paraná, Setor Palotina.

RESUMO

A urolitíase é uma importante causa de obstrução uretral em felinos e pode resultar em complicações graves, como ruptura do trato urinário inferior e uroabdômen. Este trabalho relata o caso de um felino macho castrado, sete anos, com histórico de obstrução uretral recorrente e duas desobstruções em 72 horas. O caso destaca a importância da radiografia contrastada na confirmação diagnóstica de felinos com obstrução uretral recorrente e suspeita de uroabdômen.

Palavras-chave: uroabdômen; urolitíase; radiografia contrastada; uropatia obstrutiva; Felis catus.

INTRODUÇÃO

A urolitíase é uma das principais causas de obstrução uretral em felinos, sendo os urólitos de estruvita e oxalato de cálcio os mais frequentemente identificados nesta espécie (1,2). A obstrução uretral constitui uma emergência clínica que acomete predominantemente machos devido à anatomia da uretra (1,2). Entre as complicações associadas à obstrução uretral destacam-se a ruptura do trato urinário inferior e o uroabdômen, que podem ocorrer em consequência do aumento da pressão intravesical ou de lesões iatrogênicas relacionadas à cateterização uretral (3,4). Histórico de obstrução prévia e dificuldade na passagem do cateter são fatores de risco para lacerações uretrais em felinos (5). A comparação entre as concentrações de creatinina do líquido cavitário e do soro auxilia no diagnóstico do uroabdômen, enquanto a uretrocistografia retrógrada contrastada é considerada o método de eleição para confirmação e localização da ruptura (2,3,6,7). O presente trabalho tem como objetivo relatar um caso de ruptura do trato urinário inferior em um felino com obstrução uretral recorrente, enfatizando a importância da radiografia contrastada no diagnóstico da afecção.

DESCRIÇÃO DO CASO

Foi atendido no Hospital Veterinário da Universidade Federal do Paraná – Campus Palotina (HVP-UFPR), em 27 de fevereiro de 2026, um felino macho castrado, sem raça definida, sete anos de idade, pesando 6,6 kg. O paciente apresentava histórico de obstrução uretral três dias antes da admissão (24/02/2026), tendo sido submetido a desobstrução uretral e lavagem vesical em clínica particular; durante o procedimento foi observada intensa hematúria e a sonda uretral de espera não foi mantida. Em 26/02/2026 ocorreu recidiva obstrutiva, com nova desobstrução e relato de grande quantidade de sangue e sedimento urinário; a sonda foi novamente removida ao término do procedimento. O tratamento ambulatorial instituído incluiu enrofloxacina, metadona, cronidor e onsior. O tutor relatou ausência de micção durante a noite anterior à consulta e desconforto abdominal na manhã do atendimento.

Ao exame físico observou-se frequência cardíaca de 166 bpm, temperatura de 37,4°C, desidratação estimada em 6%, mucosas pálidas, obesidade e intensa dor abdominal, sem delimitação da bexiga urinária à palpação. Foram solicitados hemograma completo, bioquímica sérica, análise bioquímica e citológica do líquido cavitário, e radiografias simples e contrastadas do abdômen. Os exames laboratoriais evidenciaram azotemia grave (creatinina: 8,6 mg/dL; ureia: 329 mg/dL), leucocitose com neutrofilia e desvio à esquerda regenerativo. A análise do líquido cavitário revelou creatinina de 21,48 mg/dL, resultando em relação creatinina efusão:soro de 2,50:1, compatível com uroabdômen.

À radiografia simples, nas projeções lateral direita e ventrodorsal abrangendo todo o abdômen, a bexiga urinária não foi delimitada. Em topografia renal, identificaram-se diminutas estruturas puntiformes radiopacas, sem determinação de lateralidade. Foram observadas múltiplas estruturas mineralizadas em topografia de bexiga urinária e uretra: ao menos cinco urólitos vesicais (maior: 0,36 × 0,21 cm) e incontáveis estruturas uretrais. Adicionalmente, duas estruturas mineralizadas foram identificadas em região caudodorsal abdominal (maior: 0,28 × 0,18 cm) (Figuras A e B). Para a uretrocistografia retrógrada contrastada, foi administrado contraste iodado à base de iomoprida na dose de 1 mL/kg, diluído em solução fisiológica a 50%, totalizando 13,2 mL, por meio de cateter uretral previamente posicionado (2). As imagens foram obtidas imediatamente e três minutos após a administração do contraste. Observou-se bexiga urinária pouco repleta por conteúdo radiopaco com contornos irregulares em região cranial. Evidenciou-se extravasamento de contraste para a cavidade abdominal cranialmente à vesícula urinária, além de deposição de contraste adjacente à uretra pélvica em região caudodorsal abdominal, confirmando ruptura do trato urinário inferior (Figuras C–F). Após estabilização

inicial, o paciente recebeu alta para continuidade do tratamento em outra clínica veterinária.

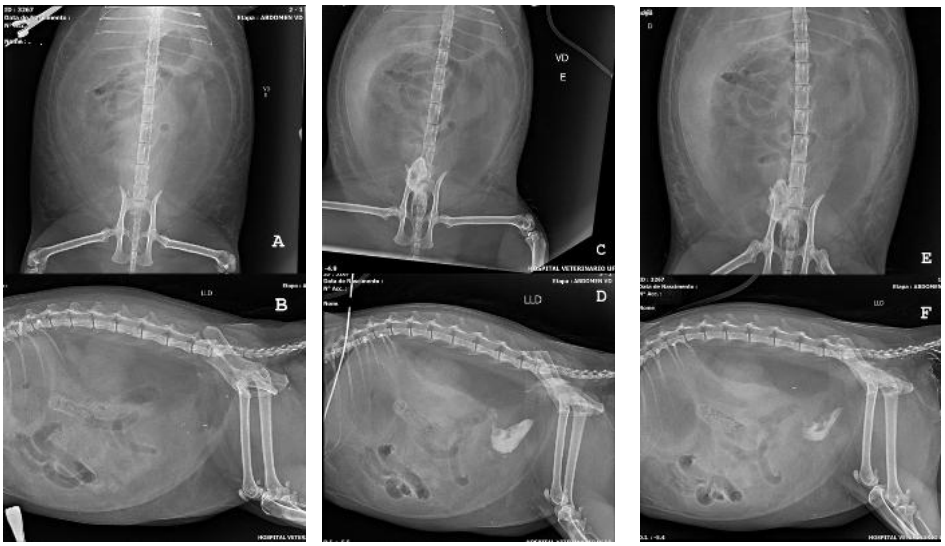

Figura 1 – A: projeção ventrodorsal pré-contraste. B: projeção lateral direita pré-contraste. C: projeção ventrodorsal imediatamente pós-contraste. D: projeção lateral direita imediatamente pós-contraste. E: projeção ventrodorsal 3 min após contraste. F: projeção lateral direita 3 min após contraste.

DISCUSSÃO

A obstrução uretral é a principal emergência clínica do trato urinário inferior em felinos, acometendo principalmente machos devido à maior extensão e menor calibre da uretra (1,2). Os urólitos de estruvita e oxalato de cálcio estão entre as principais causas de obstrução e, por serem radiopacos, podem ser identificados à radiografia simples (1,2). No presente caso, múltiplas estruturas mineralizadas foram observadas ao longo do trato urinário inferior, reforçando a utilidade desse exame na avaliação inicial.

A ruptura do trato urinário inferior pode ocorrer em decorrência da obstrução prolongada ou de trauma iatrogênico associado à cateterização uretral (3,4). Addison et al. (4) identificaram a lesão iatrogênica como uma das principais causas de ruptura uretral em felinos, enquanto Manchester et al. (5) descreveram a obstrução uretral prévia e a dificuldade de cateterização como fatores de risco para lacerações do trato urinário. Neste relato, a recorrência obstrutiva em 72 horas e as sucessivas desobstrução com intensa hematúria sustentam essa hipótese. Os achados laboratoriais foram compatíveis com uroabdômen, evidenciados pela azotemia grave e pela relação creatinina efusão:soro de 2,50:1. Aumann et al. (7) descreveram a razão média de 1:2 em felinos com uroperitônio, sendo a cateterização uretral uma importante causa da afecção. O valor observado neste caso superou esse limiar, conferindo alta acurácia diagnóstica.

A uretrocistografia retrógrada contrastada evidenciou extravasamento de contraste para a cavidade abdominal e região periuretral, confirmando a ruptura do trato urinário inferior. Segundo Seiler et al. (2), esse é o método de eleição para avaliação da uretra felina e identificação de rupturas. As diretrizes do iCatCare reforçam que a associação entre radiografia abdominal e uretrocistografia retrógrada representa a abordagem diagnóstica recomendada em felinos obstruídos com suspeita de ruptura urinária (8).

CONCLUSÃO

A avaliação radiográfica simples é fundamental na investigação de felinos com obstrução uretral recorrente e suspeita de uroabdômen. A uretrocistografia retrógrada contrastada confirma definitivamente a ruptura do TUI e permite a localização do sítio de extravasamento, sendo indispensável na condução clínica desses pacientes.

REFERÊNCIAS

1. Ettinger SJ; Feldman EC; Côté E. Tratado de Medicina Interna Veterinária – Doenças do Cão e do Gato. 8. ed. Rio de Janeiro: Guanabara Koogan, 2022. p. 2062.

2. Seiler GS; Thrall DE, eds. Textbook of Veterinary Diagnostic Radiology. 8. ed. St. Louis: Elsevier, 2023. cap. 42 (Urinary Bladder and Urethra), p. 780-803.

3. Stafford JR; Bartges JW. A clinical review of pathophysiology, diagnosis, and treatment of uroabdomen in the dog and cat. Journal of Veterinary Emergency and Critical Care, v. 23, n. 2, p. 216-229, 2013.

4. Addison ES; Halfacree Z; Moore AH; Demetriou J; Parsons K; Tivers M. A retrospective analysis of urethral rupture in 63 cats. Journal of Feline Medicine and Surgery, v. 16, n. 4, p. 300-307, 2014.

5. Manchester RB; Hess RS; Reineke EL. Difficult catheterization and previous urethral obstruction are associated with lower urinary tract tears in cats with urethral obstruction. Journal of the American Veterinary Medical Association, v. 262, n. 2, p. 187-192, 2024.

6. Schmiedt C; Tobias KM; Otto CM. Evaluation of abdominal fluid: peripheral blood creatinine and potassium ratios for diagnosis of uroperitoneum in dogs. Journal of Veterinary Emergency and Critical Care, v. 11, n. 4, p. 275-280, 2001.

7. Aumann M; Worth LT; Drobatz KJ. Uroperitoneum in cats: 26 cases (1986-1995). Journal of the American Animal Hospital Association, v. 34, n. 4, p. 315-324, 1998.

8. Taylor S; Boysen S; Buffington T; Chalhoub S; Defauw P; Delgado MM; Gunn-Moore D; Korman R et al. 2025 iCatCare consensus guidelines on the diagnosis and management of lower urinary tract diseases in cats. Journal of Feline Medicine and Surgery, v. 27, n. 2, 2025.

Urolitíase Por Carbonato De Cálcio e Infecção De Implantes Mandibulares Em Cão Da Raça Shih-Tzu: Relato De Caso

Gabriela Prandini Simião Dias – Médica Veterinária, docente da Uniguaçu e doutoranda pela UNIPAR. Email: gabipsdias@gmail.com
Barbara Zanuzo – Médica Veterinária, pós-graduanda em Anestesiologia Veterinária pela Faculdade UFAPE.
Yuki Maria Moreira Macedo Saijo – Médica Veterinária do Hospital Veterinário Uniguaçu e mestranda em Produção Sustentável e Saúde Animal pela Universidade Estadual de Maringá.
Vitor dos Santos Almeida – Acadêmico de Medicina Veterinária da Uniguaçu.
Gisele Barcelos Seberino – Médica Veterinária, docente e coordenadora do Curso de Medicina Veterinária da Uniguaçu.
Daniela Dib Gonçalves – Médica Veterinária docente e coordenadora do Programa de Pós-Graduação em Ciência Animal com nfase em Produtos Bioativos da UNIPAR.

RESUMO: Relata-se o caso de um cão Shih-Tzu, macho castrado, com oito anos, atendido com histórico de doença periodontal, implantes mandibulares e diagnóstico de urolitíase. O paciente foi submetido à cistotomia para remoção de cálculos vesicais, cuja análise identificou composição predominante de carbonato de cálcio, e posteriormente à remoção dos implantes mandibulares por suspeita de infecção crônica associada ao material de osteossíntese. A cultura bacteriana revelou *Enterobacter* spp. e *Staphylococcus pseudintermedius*, com realização de antibiograma. O caso destaca a importância da análise dos urólitos, da cultura bacteriana e da avaliação laboratorial na condução clínica.
Palavras-chave: antibiograma; infecção bacteriana; osteossíntese; urolitíase; urólito vesical.

INTRODUÇÃO

A urolitíase é uma enfermidade frequente em cães, caracterizada pela formação de urólitos no trato urinário e associada a fatores metabólicos, alimentares, genéticos e infecciosos, podendo resultar em alterações clínicas e laboratoriais relevantes (1). Infecções associadas a implantes ortopédicos representam complicações pós-cirúrgicas importantes, pois a aderência bacteriana ao material de osteossíntese e a possível formação de biofilme podem favorecer a persistência do processo infeccioso (2). O presente trabalho tem como objetivo relatar um caso de urolitíase por carbonato de cálcio associada à infecção crônica de implantes mandibulares em um cão da raça Shih-Tzu.

Descrição do Caso

Um cão da raça Shih-Tzu, macho castrado, com 8 anos, pesando 6,5 kg, foi atendido no Hospital Veterinário Uniguaçu em março de 2026. O tutor relatou halitose intensa, grande quantidade de cálculo dentário e histórico de fratura de mandíbula ocasionada por ataque

de cão há aproximadamente cinco anos, quando o animal foi submetido a procedimento cirúrgico para redução aberta da fratura e fixação interna com placa e quatro parafusos. Foram realizados hemograma, bioquímica sérica, radiografia e ultrassonografia. Os exames laboratoriais revelaram leucopenia, ureia discretamente elevada (67 mg/dL) e creatinina no limite superior de referência (1,5 mg/dL), na ultrassonografia foi constatada a presença de cálculos na vesícula urinária. Além disso,no exame radiográfico de crânio (Figura 1a), no qual não foram observadas linhas de fratura ou reação óssea proliferativa evidente; entretanto, foi descrita importante perda óssea na topografia dos dentes incisivos, associada a aparente afrouxamento do sistema de fixação. A impressão diagnóstica indicou possível instabilidade do implante metálico (Figura 1b), com perda óssea possivelmente associada a processo inflamatório/infeccioso crônico local.

Figura 1. Exame radiográfico de crânio evidenciando implante metálico mandibular composto por placa e parafusos.

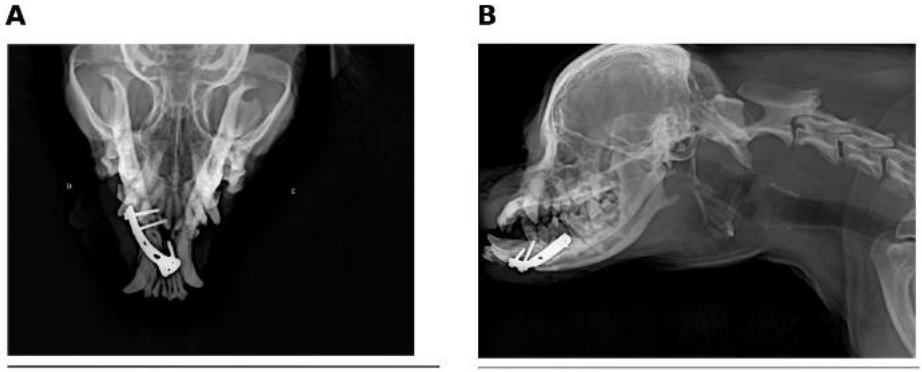

A) Projeção dorsoventral. B) Projeção lateral, com perda óssea na região dos incisivos e suspeita de instabilidade do sistema de fixação

O paciente foi submetido à cistotomia para remoção de cálculos vesicais. A análise físico-química dos cálculos identificou duas formações pétreas irregulares compostas por carbonato de cálcio. Com 30 dias de pós-operatório, o animal apresentava-se estável, ativo, alimentando-se normalmente. Os exames laboratoriais foram realizados novamente e mostraram normalização do valor de creatinina, com permanência da leucopenia. Em outro momento foi realizada cirurgia para remoção dos pinos e coleta de material para cultura bacteriana e antibiograma. O exame microbiológico identificou *Enterobacter spp.* em amostra de swab e pinos, e *Staphylococcus pseudintermedius* em amostra de placa bacteriana. O antibiograma demonstrou resistência intrínseca do *Enterobacter spp.* à amoxicilina e à associação amoxicilina + ácido clavulânico, enquanto

o *Staphylococcus pseudintermedius* mostrou sensibilidade. Entre os antimicrobianos com atividade contra ambos os isolados estavam as cefalosporinas de terceira geração, tetraciclinas e fluoroquinolonas, conforme o perfil de sensibilidade apresentado. Após a remoção dos implantes mandibulares, foi instituído tratamento pós-operatório com meloxicam, tramadol, dipirona e amoxicilina associada ao clavulanato de potássio, nas doses aproximadas de 0,1 mg/kg SID, 3 mg/kg BID, 1 gota/kg BID e 22 mg/kg BID, respectivamente, todos por via oral. O paciente apresentou evolução clínica favorável, com melhora do quadro e cicatrização adequada da ferida cirúrgica.

DISCUSSÃO

A identificação de cálculos constituídos por carbonato de cálcio representa um achado relativamente incomum em cães quando comparado aos urólitos de estruvita e oxalato de cálcio. A análisedos urólitos é fundamental para a compreensão da etiologia do processo e para a prevenção de recidivas, permitindo a implementação de estratégias nutricionais e clínicas adequadas (1). Os cálculos contendo cálcio apresentam relevância clínica por apresentarem baixa resposta aos protocolos de dissolução medicamentosa ou dietética, tornando a remoção cirúrgica uma das principais alternativas terapêuticas. A melhora observada nos valores de ureia e creatinina após a cistotomia sugere que a presença dos cálculos vesicais pode ter contribuído para alterações urinárias e metabólicas detectadas na avaliação inicial (3).

Os achados radiográficos de perda óssea na região dos incisivos e possível instabilidade do implante mandibular reforçaram a suspeita de processo inflamatório/infeccioso crônico associado ao material de osteossíntese. Embora a formação de biofilme não tenha sido confirmada no presente caso, a presença de implantes metálicos e o isolamento bacteriano em amostra de pinos reforçam a possibilidade de persistência bacteriana associada ao material de osteossíntese, condição descrita em infecções relacionadas a implantes ortopédicos (2). A identificação de *Staphylococcus pseudintermedius* é compatível com sua relevância em infecções cutâneas, de feridas e de sítio cirúrgico em cães (4). No presente caso, seu isolamento em amostra de placa bacteriana e no contexto de implante mandibular reforça a necessidade de interpretação microbiológica associada aos achados clínicos, radiográficos e cirúrgicos. Já o isolamento de *Enterobacter spp.*

deve ser interpretado com cautela, pois, embora possa participar de infecções mistas, também pode representar colonização secundária ou achado associado à coleta em região naturalmente contaminada, como a cavidade oral, onde microrganismos do gênero *Enterobacter* podem ser identificados em cães (5). No presente caso, não é possível determinar se esse isolado atuou como agente primário da infecção ou como achado concomitante. Ainda assim, o antibiograma foi relevante para demonstrar resistência intrínseca do *Enterobacter spp.* à amoxicilina e à associação amoxicilina + clavulanato, resistência descrita em representantes do complexo *Enterobacter* cloacae e relacionada à produção cromossômica de beta-lactamases do tipo AmpC (6). A evolução clínica favorável, mesmo com uso de amoxicilina associada ao clavulanato, sugere que a remoção dos implantes mandibulares e o controle do foco infeccioso local provavelmente tiveram papel determinante na resolução clínica do caso.

CONCLUSÃO

Conclui-se que a avaliação laboratorial foi essencial para identificar a composição dos urólitos e interpretar os agentes bacterianos possivelmente associados aos implantes mandibulares. A cultura e o antibiograma evidenciaram resistência antimicrobiana, enquanto a remoção dos implantes parece ter sido determinante para o controle da infecção crônica.

REFERÊNCIAS

1. Bartges JW, Callens AJ. Urolithiasis. Vet Clin North Am Small Anim Pract. 2015;45(4):747-68.

2. Gieling F, Peters S, Erichsen C, Richards RG, Zeiter S, Moriarty TF. Bacterial osteomyelitis in veterinary orthopaedics: pathophysiology, clinical presentation and advances in treatment across multiple species. Vet J. 2019;250:44-54.

3. Meuten DJ, Sample SJ. Avaliação laboratorial e interpretação da função do sistema urinário. In: Thrall MA, Weiser G, Allison RW, Campbell TW, editores. Hematologia, citologia e bioquímica clínica veterinária. 3a ed. Rio de Janeiro: Guanabara Koogan; 2024. p. 300-352.

4. Singh A, Walker M, Rousseau J, Weese JS. Characterization of the biofilm forming ability of *Staphylococcus pseudintermedius* from dogs. BMC Vet Res. 2013;9:93.

5. Portilho FVR, Nóbrega J, de Almeida BO, Mota AR, de Paula CL, Listoni FJP, et al. Microbial complexity of oral cavity of healthy dogs identified by mass spectrometry and next-generation sequencing. Animals (Basel). 2023;13(15):2467.

6. Guérin F, Isnard C, Sinel C, Morand P, Dhalluin A, Cattoir V, et al. Complex regulation pathways of AmpC-mediated beta-lactam resistance in *Enterobacter* cloacae complex. Antimicrob Agents Chemother. 2015;59(12):7753-61.

Urolitíase Vesical Felina Secundária À Cistorrafia Com Fio De Sutura Monofilamentado Inabsorvível: Relato De Caso

José Luíz P. Lopes - coordenador e professor da Pós Graduação em Cirurgia Veterinária da Facudade Ufape, professor adjunto aps. da Universidade Federal Fluminense.

Luíz César S. Lopes - médico veterinário anestesiologista e coordenador no Rio de Janeiro da Pós Graduação em Anestesiologia da Faculdade Ufape.

Rodrigo Lagoas Vieira - médico veterinário cirurgião e pós graduado em cirurgia pela Faculdade Ufape, preceptor titular da Uninassau-Rj.

Wilson Carvalho - médico veterinário cirurgião e pós graduado em cirurgia pela Faculdade Ufape.

Mardonio da Silva - médico veterinário pós graduando em cirurgia pela Faculdade Ufape.

Ana Luiza Figueira Tavares - graduanda em medicina veterinária pela UCB-Rj.

Resumo

Na rotina clínica de pequenos animais, a urolitíase representa uma das principais afecções do sistema urinário, caracterizada pelo surgimento de urólitos em diferentes segmentos do trato urinário, como rins, ureteres, bexiga e uretra. Sua etiologia é multifatorial, envolvendo fatores nutricionais, metabólicos, infecciosos, alterações do pH urinário e predisposição individual. A manifestação clínica varia conforme a localização e tamanho do cálculo, podendo incluir hematúria, disúria, polaciúria, estrangúria e algia abdominal. Em quadros obstrutivos, pode ocorrer rápida evolução clínica, comprometendo a função renal, exigindo intervenção imediata. O presente trabalho relata o caso de uma felina, fêmea, castrada, Pelo curto brasileiro, com três anos de idade, submetida à cistotomia devido à recorrência de urolitíase vesical. O animal foi atendido apresentando hematúria, disúria, polaciúria e algia abdominal. Na ultrassonografia abdominal foi observada uma estrutura ovalada hiperecogênica com sombra acústica posterior, medindo 0,89 × 0,54 cm, compatível com urólito vesical. Inicialmente, instituiu-se tratamento de suporte com analgesia, anti-inflamatório, antibioticoterapia, fluidoterapia e monitoramento contínuo. Após, realizou-se a cirurgia de cistotomia para remoção do urólito. No transcirúrgico, foi identificado um fio de sutura monofilamentado não absorvível na luz da bexiga, atuando como núcleo para deposição mineral e formação do cálculo. A análise laboratorial revelou composição mista de carbonato de cálcio e estruvita. Os achados reforçam a importância da escolha adequada dos materiais cirúrgicos utilizados em cirurgias do trato urinário, considerando seu potencial na formação secundária de urólitos e recorrência clínica.

Palavras Chave

Calculogênico; Sutura não absorvível; complicação cirúrgica.

Introdução

O sistema urinário dos pequenos animais é composto por dois rins, dois ureteres, vesícula urinária e uretra, auxiliando na manutenção da homeostase, filtrando o sangue e excretando substâncias desnecessárias por meio da urina (1). Uma das afecções mais frequentes é a urolitíase, caracterizada pela junção de concreções cristalinas. Sua etiologia é multifatorial, associada a predisposição genética, pH urinário, dieta, corpos estranhos, infecções e distúrbios metabólicos (2,3). Os sinais clínicos variam de acordo com a localização e grau de obstrução, podendo causar hematúria, polaciúria, algia abdominal, disúria, cistite e estranguria (4). O diagnóstico baseia-se na anamnese e exame físico, associados a exames complementares de radiografia, ultrassonografia, tomografia e urinálise.

O tratamento é de suporte e terapêutico, buscando a melhora dos sinais clínicos, dissolução do urólito, mas em casos mais complexos, a remoção cirúrgica é resolutiva (5,6). O presente trabalho relata um caso de urolitíase vesical recorrente em uma felina, oriunda da presença de material cirúrgico inapropriado (fio de sutura não absorvível) na bexiga, ressaltando a importância na escolha do material cirúrgico adequado.

Material e Métodos

Uma paciente felina da espécie (Felis *silvestres catus*), fêmea, com 3 anos de idade, PCB (Pelo curto brasileiro), pesando inicialmente 3,1Kg, passou por atendimento médico em uma clínica particular, localizada no município do Rio de Janeiro. Ao longo do seu acompanhamento médico a paciente apresentava vacinação e vermifugação atualizadas, não reagente para Fiv/Felv, com histórico de cistotomia há aproximadamente 10 meses atrás, devido a litíase vesical.

Após esse período a paciente retornou para o atendimento clínico, a responsável relatou na anamnese que a gata apresentava hematúria, algia abdominal, disúria e polaciúria. Foram aplicadas medicações para tratamento dos sinais clínicos, solicitados exames complementares (Hemograma com bioquímica renal, hepática e ultrassonografia abdominal) e avaliação com o nefrologista. O laudo da ultrassonografia evidenciou a presença de uma litíase vesical associada a cistite.

Fonte: Arquivo Pessoal.

RELATÓRIO ULTRASSONOGRÁFICO

Bexiga urinária apresentando moderadada repleção liquida no momento do exame, mucosa lisa, com sinais evidentes de moderada/acentuada quantidade de celularidade, nota-se estrutura de formato ovalado, hiperecogênica no assoalho vesical formando sombra acústica posterior (urólito) medindo aproximadamente 0,89cm x 0,54cm, paredes moderadamente espessa e regular, medindo aproximadamente 0,15cm. Nota-se discretas estruturas amorfa, ecogênica e homogênea em suspensão, sem evidências de fluxo ao modo Doppler colorido – Pode estar relacionado a coágulo (Sugere-se correlacionar com histórico do paciente).

Fonte: Arquivo Pessoal.

Os exames hematológicos e bioquímicos não apresentaram alterações nos valores de referências.

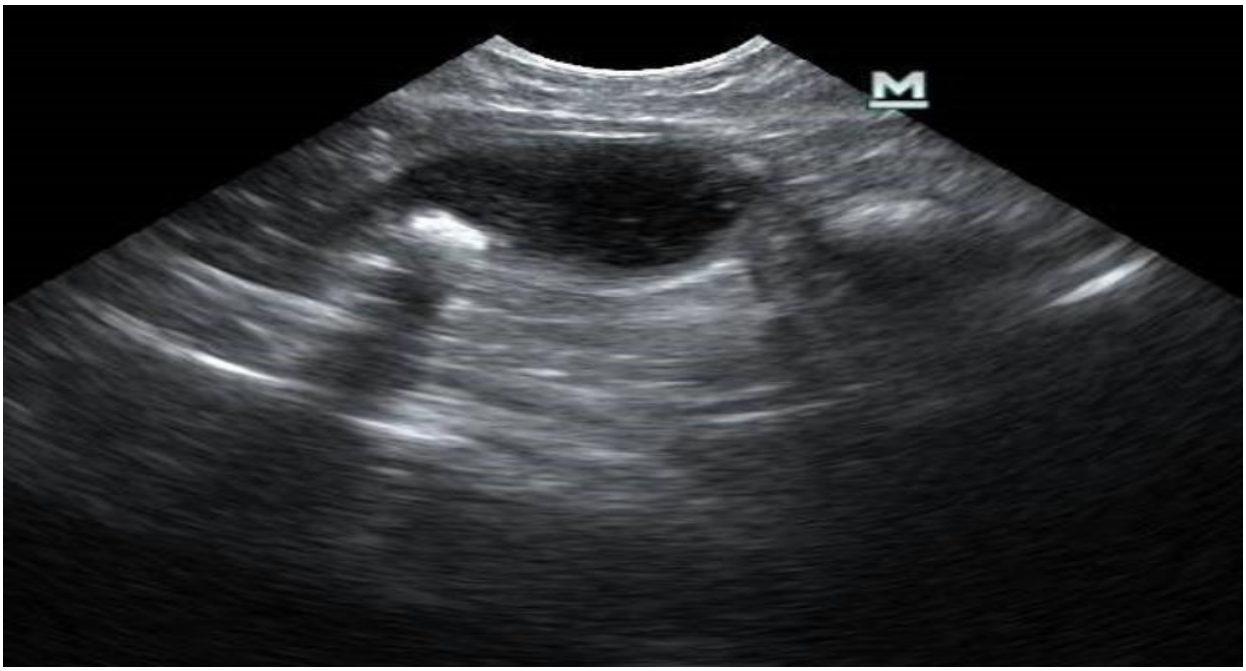

Hemograma 2

Amostra : Sangue Total
Método : Automatizado e Microscopia Óptica

	Resultados	Referências	Valores Relativos (%)	Referências
Eritrograma				
Eritrócitos (x10^6/µL)	7,49	(5,0 a 10,0)		
Hemoglobina (g/dL)	11,5	(8,0 a 16,0)		
Hematócrito (%)	36,6	(24,0 a 45,0)		
VGM (fL)	48,9	(39,0 a 55,0)		
CHGM (%)	31,4	(30,0 a 36,0)		
Eritrócitos Nucleados (/100 Leucócitos)	0	(0 a 10)		
Leucograma	**(cels / µl)**			
Leucócitos	10.200	(5.500 a 19.500)		
Basófilos	0	(0 a 300)	0	(0 a 3)
Eosinófilos	204	(100 a 1.500)	2	(1 a 10)
Mielócitos	0	(0 a 0)	0	(0 a 0)
Metamielócitos	0	(0 a 0)	0	(0 a 0)
Bastonetes	0	(0 a 300)	0	(0 a 3)
Segmentados	8.364	(2.500 a 12.500)	**82 +**	(35 a 75)
Linfócitos	1.530	(1.500 a 7.000)	**15 -**	(20 a 55)
Monócitos	102	(100 a 850)	1	(1 a 4)
Proteínas Plasmáticas Totais (g/dL)	7,4	(6,0 a 8,8)		
Plaquetas (cels / µl)	259.000	(200.000 a 600.000)		

Comentários : Hemácias, leucócitos e plaquetas com morfologia normal..
Hemoparasitos : *Não foram observados hemoparasitos na amostra analisada.*

Bioquímica

Amostra : Soro

Bioquímicas	Resultados	Referências	Métodos
Alt (tgp) - U/L	61,8	(10,0 a 83,0)	Cinético UV -automatizado
GGT - U/L	3,0	(1,0 a 10,0)	Szasz modificado
Glicose - mg/dL	83,6	(60,0 a 120,0)	Enzimático colorimétrico
Proteína Total - g/dL	7,13	(5,80 a 8,00)	Biureto
Albumina - g/dL	3,19	(2,10 a 5,00)	Verde de Bromocresol
Globulina - g/dL	3,9	(2,5 a 4,0)	Cálculo
Relação Albumina:Globulina -	0,8	(0,4 a 1,3)	Cálculo
Creatinina Sérica - mg/dL	0,96	(0,80 a 1,80)	Cinético-automatizado
Uréia - mg/dL	57,6	(15,0 a 74,0)	Cinético UV - automatizado

Fonte: Arquivo Pessoal.

Após avaliação com o nefrologista, o mesmo recomendou a realização do procedimento cirúrgico de cistotomia, para a remoção do urólito.

A realização da cirurgia ocorreu sem intercorrências. Após toda a avaliação pré cirúrgica e preparo, a paciente foi posicionada em decúbito dorsal durante todo o procedimento. A cistotomia foi iniciada com uma incisão retro umbilical mediana com o auxílio de uma lâmina fria n° 23. Após divulsão do subcutâneo e identificação da linha alba, foi realizada a estocagem sobre a mesma com uma lâmina fria n°11, ampliando a incisão com o auxílio de uma tesoura. Feita a inspeção da bexiga, onde foi possível identificar diversos pontos de suturas em padrão simples separado, difusos, com fio de sutura não absorvível monofilamentado (Nylon). Para a cistotomia foi realizada uma dupla ancoragem na camada mucosa da bexiga com fio de nylon 3.0 para auxiliar na manipulação do órgão e isolamento do mesmo com compressas cirúrgicas. Após a cistotomia, foi possível identificar também que os fios de sutura anteriores tinham comunicação com a luz da bexiga.

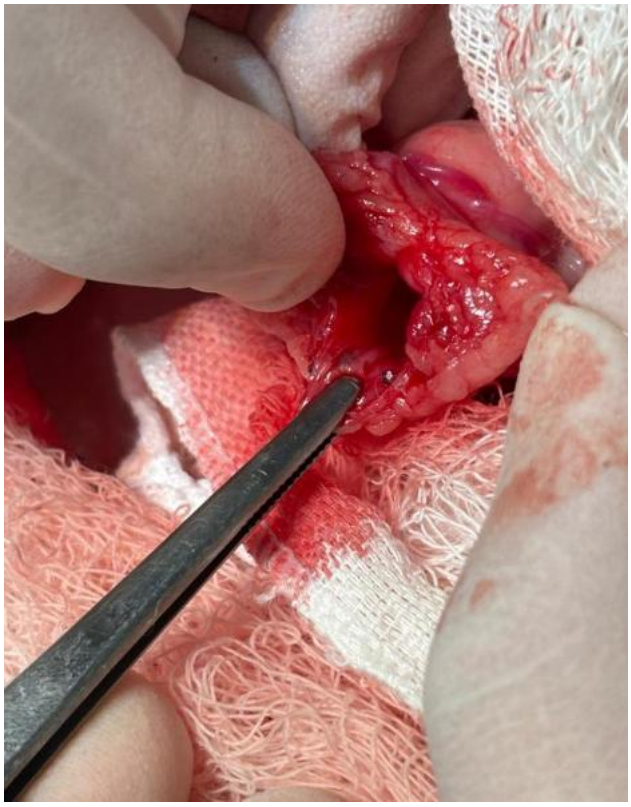

Fonte: Arquivo Pessoal

Fonte: Arquivo Pessoal

Durante a remoção do urólito foi observado que a estrutura foi formada ao redor de um ponto de sutura feito com Nylon. Os pontos anteriores foram removidos, a cistorrafia realizada com fio monofilamentar absorvível 3.0 em padrão duplo de sutura, com posterior omentalização. A laparorrafia foi realizada com fio multifilamentado absorvível 2.0 (Vicryl) em padrão sultan, aproximação do subcutâneo com o mesmo fio em padrão contínuo e a dermorrafia com fio multifilamentado absorvível 3.0 (Vicryl) em padrão intradérmico. A litíase foi enviada para análise laboratorial.

A paciente foi encaminhada para o setor de internação com sonda uretral, onde permaneceu em tratamento terapêutico e monitoramento por 72 horas, apresentando boa evolução do quadro clínico, recebendo alta médica para dar continuidade ao tratamento domiciliar. Foram realizadas 2 avaliações pós operatórias (5 e 14 dias após a alta), em ambas a tutora relatou melhora dos sinais clínicos anteriormente apresentados e nenhuma alteração na micção da paciente. A Análise do cálculo apontou a formação da estrutura, sendo mista, composta por carbonato de cálcio e fosfato triplo amoníaco magnesiano (Estruvita).

Análise De Cálculo Urinário

Amostra : Cálculo
Método :

Exame Macroscópio	Resultados
Cor :	Bege
Forma :	Facetada
Superfície :	Irregular
Consistência :	Firme
Peso (g) :	0,111
Dimensões (cm) :	0,7x0,5x0,4

Exame Químico	Resultados
Carbonato :	Positivo
Oxalato :	Negativo
Fosfato :	Positivo
Cálcio :	Positivo
Magnésio :	Positivo
Amônio :	Positivo
Urato :	Negativo
Cistina :	Negativo

Interpretação

Cálculo misto formado por carbonato de cálcio (+) e fosfato triplo amoníaco magnesiano - Estruvita (+).

Fonte: Arquivo Pessoal

Resultados e Discussão

A urolitíase caracteriza-se pela formação de urólitos em diferentes segmentos do trato urinário, sendo uma das enfermidades de maior incidência na clínica de pequenos animais (Cannon et al., 2007). O seu diagnóstico é feito avaliando o histórico do paciente, exame físico e exames complementares laboratoriais e de imagem, auxiliando na localização, identificação do tamanho e possíveis alterações sistêmicas causadas pelo processo obstrutivo (Rick et al., 2017).

No presente relato, uma felina, PCB, com três anos de idade, foi submetida à cistotomia para remoção de urólito vesical formado pela presença de fio de sutura não absorvível no interior da bexiga. Embora a urolitíase apresente elevada incidência em cães e gatos, sendo considerada uma das principais afecções do sistema urinário, a formação secundária de cálculos associada a materiais cirúrgicos inadequados é descrita com menor frequência na literatura (Camargo, 2004; Fossum, 2021). A presença de corpos estranhos na luz da vesícula urinária pode servir como núcleo para deposição mineral, favorecendo a formação urólitos e contribuindo para recidivas.

A paciente apresentava hematúria, polaciúria, disúria e algia abdominal, manifestações frequentemente observadas em casos de urolitíase vesical. Segundo Tion et al. (2015), os sinais clínicos podem variar conforme a localização do cálculo e o grau de obstrução urinária, podendo evoluir para quadros graves quando há comprometimento persistente do

fluxo urinário. Após a avaliação inicial do quadro e da identificação ultrassonográfica do urólito, a abordagem cirúrgica foi considerada a alternativa terapêutica mais adequada. A cistotomia é o procedimento mais indicado em casos de urólitos vesicais não responsivos ao tratamento clínico, obstruções recorrentes ou presença de outros fatores associados (Lulich et al., 2001).

A análise do cálculo evidenciou composição mista de carbonato de cálcio e fosfato amônio magnesiano (estruvita). Conforme descrito por Osborne et al. (2008), a identificação da composição mineral dos urólitos possui relevância diagnóstica e terapêutica, permitindo melhor compreensão dos fatores ligados à sua formação, além de auxiliar na instituição de medidas preventivas direcionadas à redução de recidivas.

Conclusão

O relato mostra que a formação da urolitíase vesical pode estar associada com a presença de fio de sutura não absorvível no órgão, sendo um fator determinante que facilita a formação secundária de urólitos vesical em felinos. A abordagem cirúrgica, por meio da cistotomia, se mostrou efetiva na remoção do urólito e na resolução do quadro, melhorando a condição clínica da paciente. Além disso, a análise do cálculo é determinante para avaliar a composição do urólito, ajudando no tratamento terapêutico específico. Esse relato reforça a importância do cirurgião na escolha adequada dos materiais usados em procedimentos cirúrgicos do trato urinário, pois alguns fios de sutura podem ser calculogênicos e atuar como corpos estranhos, favorecendo inflamações, a formação secundária de urólitos e a recorrência da afecção. O planejamento cirúrgico adequado e a seleção criteriosa dos materiais empregados são fundamentais para reduzir complicações e melhorar o prognóstico dos pacientes no pós operatório.

Referências

1- Ettinger SJ; Feldman EC; Cote E. Textbook of veterinary internal medicine. Elsevier Health Sciences, 2017.

2- Grauer G. Manifestações clínicas dos distúrbios urinários: urolitíase canina. In: Nelson RW; Couto CG. Medicina interna de pequenos animais. Elsevier Editora, 2015.

3- Nelson RW; Couto CG. Medicina interna de pequenos animais. Elsevier Editora, 2015.

4- Forrester SD. Distúrbio do sistema urogenital. In: Birchard SJ; Sherding RG. Manual Saunders de clínica de pequenos animais. 3.ed. São Paulo: Roca, 2008. p.1037-1039.

5- Tion MT; Dvorska J; Saganuwan SA. A review on urolithiasis in dogs and cats. Bulgarian Journal of Veterinary Medicine, v.18, n.1, p.01-18, 2015.

6- Osborne CA; Clinton CW; Bamman LK; Moran HC; Coston BR; Frost AP. Prevalence of canine uroliths: Minnesota urolith center. Veterinary Clinics of North America: Small Animal Practice, v.16, n.1, p.27-44, 1986.

7- Fingland RB. Cirurgia vesical. In: Birchard SJ; Sherding RG. Manual Saunders de clínica de pequenos animais. São Paulo: Roca, 1998. p.943-948.

8- Cannon AB; Westropp JL; Ruby AL; Kass PH. Evaluation of trends in urolith composition in cats: 5,230 cases (1985-2004). Journal of the American Veterinary Medical Association, v.231, n.4, p.570-576, 2007.

9- Rick GW; Conrad MLH; Vargas RM; Machado RZ; Lang PC; Serafini GMC; Bones VC. Urolitíase em cães e gatos. PUBVET, v.11, p.646-743, 2017.

10- Camargo CP. Aspectos clínicos e epidemiológicos de urolitíases em cães e gatos assistidos pelo serviço de nefrologia e urologia da UNESP de Jaboticabal. 2004. 62f. Dissertação (Mestrado em Clínica Médica Veterinária) – Faculdade de Ciências Agrárias e Veterinárias, Universidade Estadual Paulista Júlio de Mesquita Filho, Jaboticabal.

11- Fossum TW. Cirurgia de pequenos animais. 3.ed. Elsevier Editora, 2021.

12- Lulich JP; Osborne CA; Lekcharoensuk C; Kirk CA; Allen TA. Effects of hydrochlorothiazide and diet in dogs with calcium oxalate urolithiasis. Journal of the American Veterinary Medical Association, v.218, n.10, p.1583-1586, 2001.

Uroperitônio Secundário à Ruptura Vesical Pós-Cistocentese em Cão: Diagnóstico Radiográfico e Abordagem Cirúrgica

Júlia Aparecida Lima da Mata – Discente de Medicina Veterinária, Universidade Católica Dom Bosco (UCDB), Campo Grande, MS

Maria Clara Leite Sarubi – Discente de Medicina Veterinária, Universidade Católica Dom Bosco (UCDB), Campo Grande, MS

Mirela Parreira Martins – Discente de Medicina Veterinária, Universidade Católica Dom Bosco (UCDB), Campo Grande, MS

Lucas Gabriel Malaquias Rivarola – Discente de Medicina Veterinária, Universidade Católica Dom Bosco (UCDB), Campo Grande, MS

Rayssa Vitória Delmondes dos Santos – Discente de Medicina Veterinária, Universidade Católica Dom Bosco (UCDB), Campo Grande, MS

Letícia Cordeiro de Pina Camondá Pereira- Médica Veterinária Radiologista. Centro de Especialidades Médico Veterinário(CEMEV), Campo Grande, MS

RESUMO

A cistocentese é amplamente utilizada na rotina veterinária para obtenção de amostras urinárias e descompressão vesical, sendo considerada uma técnica segura e minimamente invasiva. Entretanto, complicações podem ocorrer, incluindo lesões da bexiga urinária e consequente uroabdômen. Este trabalho teve como objetivo relatar o diagnóstico radiográfico e a abordagem cirúrgica de um caso de uroabdômen secundário à ruptura da bexiga urinária após cistocentese em um cão. O relato baseou-se no atendimento de um cão sem raça definida (SRD), macho, com seis anos de idade, encaminhado para avaliação por imagem após apresentar dor abdominal, apatia, disúria, anúria e distensão abdominal. Durante a anamnese, o tutor informou que o paciente havia sido submetido previamente à cistocentese em outra clínica veterinária. Inicialmente, realizaram-se radiografias simples do abdômen nas projeções ventrodorsal e laterolaterais, nas quais se observou opacificação homogênea distribuída pelo panorama peritoneal, com perda do detalhamento seroso abdominal, sugerindo efusão peritoneal compatível com uroabdômen. Diante da suspeita de lesão do trato urinário inferior, realizou-se uretrocistografia retrógrada com contraste iodado hidrossolúvel, que evidenciou extravasamento do contraste para a cavidade abdominal caudal, indicando ruptura do trato urinário. Com base nos achados clínicos e radiográficos, o paciente foi encaminhado para laparotomia exploratória, durante a qual foi identificada ruptura da bexiga urinária, corrigida por meio de cistorrafia e lavagem da cavidade abdominal. O paciente apresentou evolução clínica satisfatória no pós-operatório. Concluiu-se que a associação entre radiografia simples e uretrocistografia retrógrada permitiu o diagnóstico da lesão do trato urinário e auxiliou na definição da conduta cirúrgica. Além disso, o caso demonstrou que complicações decorrentes da cistocentese, embora incomuns, podem ocorrer e exigem reconhecimento precoce para instituição do tratamento adequado.

Palavras-chave: Iatrogenia; Uroabdômen; Peritonite química; Emergência abdominal.

INTRODUÇÃO

A cistocentese é um procedimento amplamente utilizado na veterinária para obtenção estéril de urina, descompressão vesical e auxílio no diagnóstico de afecções do trato urinário(1). Apesar de segura e minimamente invasiva, pode apresentar complicações como hematúria, lesão de estruturas adjacentes, extravasamento urinário e, raramente, ruptura vesical(2). A bexiga urinária é um órgão muscular oco responsável pelo armazenamento da urina, dividido em ápice, corpo e colo (3, 4). Sua ruptura pode levar a uroabdômen, condição grave associada à peritonite química, distúrbios hidroeletrolíticos e azotemia pós-renal(5). O diagnóstico precoce é essencial, sendo exames de imagem, como a uretrocistografia retrógrada, fundamentais para localização da lesão e planejamento cirúrgico(7). Relatos de ruptura vesical secundária à cistocentese são incomuns na medicina veterinária, tornando importante a documentação dos aspectos clínicos, radiográficos e cirúrgicos envolvidos nesses casos. O objetivo deste trabalho foi relatar um caso de uroabdômen secundário à ruptura vesical após cistocentese em um cão, enfatizando os achados radiográficos e a abordagem cirúrgica empregada.

DESCRIÇÃO DO CASO

O caso refere-se a um cão sem raça definida (SRD), macho, com seis anos de idade, encaminhado ao CEMEV – Centro Especializado Médico Veterinário para avaliação por imagem. Durante a anamnese, o tutor relatou realização prévia de cistocentese em outra clínica. Após o procedimento, o animal apresentou dor abdominal, apatia leve, disúria, anúria e distensão abdominal, sendo encaminhado para investigação especializada.

No setor de Diagnóstico por Imagem, foram realizadas radiografias simples nas projeções ventrodorsal (VD), laterolateral esquerda (LLE) e laterolateral direita (LLD). Observou-se opacificação homogênea de padrão fluido em cavidade peritoneal, com perda do detalhamento seroso e redução da definição das estruturas abdominais, achado compatível com efusão peritoneal e sugestivo de uroabdômen. Diante da suspeita de lesão do trato urinário inferior, realizou-se uretrocistografia retrógrada com contraste positivo. Após administração de meio de contraste iodado hidrossolúvel por sonda uretrovesical, observou-se extravasamento do contraste em região inguinal, ao redor do trígono vesical e da próstata, indicando ruptura do trato urinário caudal. A associação entre sinais clínicos e achados radiográficos confirmou a suspeita de comprometimento urinário, sendo indicada abordagem cirúrgica exploratória. O paciente foi submetido à laparotomia exploratória, na qual se identificou ruptura vesical, confirmando o local de extravasamento. Realizou-se cistorrafia e lavagem abdominal abundante para remoção

de urina livre e redução da peritonite química(9). No pós-operatório, o paciente evoluiu de forma satisfatória, com recuperação clínica progressiva e melhora dos sinais iniciais.

DISCUSSÃO

Nas radiografias simples do abdômen, obtidas nas projeções ventrodorsal (VD) e laterolateral esquerda (LLE), observou-se opacificação homogênea de padrão fluido em cavidade peritoneal, com perda do detalhamento seroso e dificuldade na delimitação dos órgãos intra-abdominais(Figura 1).

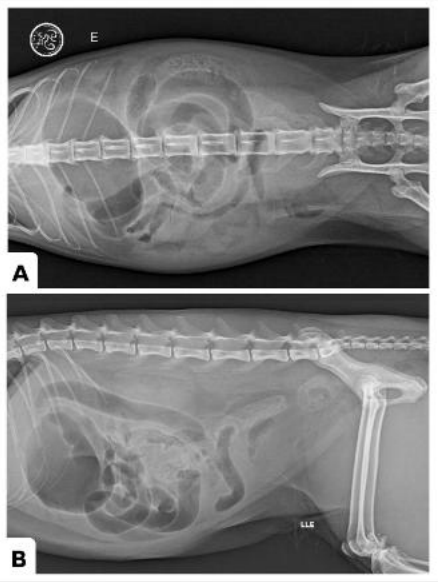

Figura 1. Radiografias abdominais simples de cão, sem utilização de contraste, evidenciando opacificação homogênea de padrão fluido na cavidade peritoneal. (A) Projeção ventrodorsal. (B) Projeção laterolateral esquerda.

Os achados observados foram compatíveis com efusão peritoneal, caracterizada pela perda do detalhamento seroso abdominal. Segundo Dennis et al.(7), esse é um dos principais sinais radiográficos de líquido livre na cavidade abdominal. Entretanto, a radiografia simples não permitiu determinar a origem da efusão. Diante da suspeita de comprometimento urinário, realizou-se uretrocistografia retrógrada com contraste iodado hidrossolúvel, que evidenciou extravasamento do meio de contraste para a cavidade abdominal caudal, indicando ruptura do trato urinário(Figura 2).

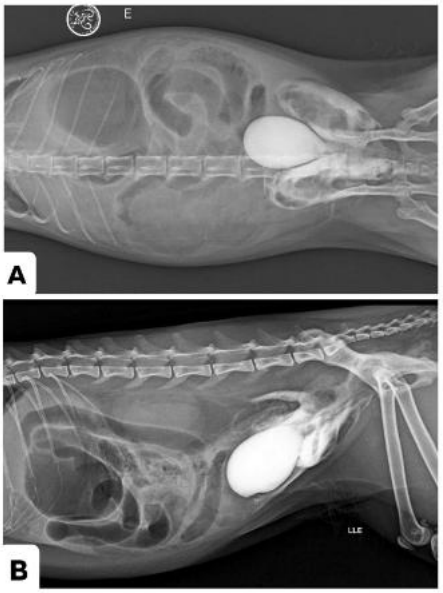

Figura 2. Uretrocistografia retrógrada evidenciando extravasamento de contraste compatível com ruptura do trato urinário. (A) Projeção ventrodorsal. (B) Projeção laterolateral esquerda.

A uretrocistografia retrógrada confirmou a comunicação entre o trato urinário e a cavidade abdominal, auxiliando na localização da lesão(Figura 2). Esse exame é importante na confirmação diagnóstica de rupturas urinárias(8). Diante dos achados clínicos e radiográficos, o paciente foi submetido à laparotomia exploratória, na qual foi confirmada a ruptura da bexiga urinária. Realizou-se cistorrafia e lavagem abdominal para remoção da urina extravasada(9). Considerando o histórico de cistocentese prévia, a lesão observada pode estar associada a uma complicação iatrogênica do procedimento. Embora considerada uma técnica segura, a cistocentese pode ocasionar perfuração vesical e extravasamento urinário em situações incomuns(1,2). O diagnóstico precoce e a intervenção cirúrgica contribuíram para a recuperação do paciente.

CONCLUSÃO

Conclui-se que a radiografia simples e a uretrocistografia retrógrada permitem o diagnóstico de ruptura da bexiga urinária e orientam a conduta terapêutica. O diagnóstico precoce e a intervenção cirúrgica favorecem a recuperação clínica. Complicações da cistocentese reforçam a necessidade de investigação imediata em casos sugestivos de uroabdômen.

REFERÊNCIAS

(1) Kruger JM, Osborne CA, Ulrich LK. Cystocentesis: diagnostic and therapeutic considerations. Veterinary Clinics of North America: Small Animal Practice. 1996;26(2):353-361.

(2) Manfredi S, Carvalho C, Fonti P, Gnudi G, Miduri F, Fabbi M et al. Complications of ultrasound-guided cystocentesis in companion animals: 21 cases (2005–2016). Turkish Journal of Veterinary and Animal Sciences. 2018;42:459-466.
(3) König HE, Liebich HG. Anatomia dos animais domésticos: texto e atlas colorido. 7. ed. Porto Alegre: Artmed; 2021.
(4) Seiler GS, Thrall DE. Thrall's Textbook of Veterinary Diagnostic Radiology. 8. ed. St. Louis: Elsevier; 2025.
(5) Fossum TW. Small Animal Surgery. 3. ed. St. Louis: Mosby; 2006.
(6) Press S, Balakrishnan A. Uroabdomen. In: Drobatz KJ, Hopper K, Rozanski E, Silverstein DC, editors. Textbook of Small Animal Emergency Medicine. Hoboken: Wiley Blackwell; 2018. p. 659-664.
(7) Dennis R, Kirberger RM, Wrigley RH, Barr FJ. Small Animal Radiological Differential Diagnosis. St. Louis: Elsevier; 2010.
(8) Essman SC. Contrast cystography. Clinical Techniques in Small Animal Practice. 2005;20(1):46-51.
(9) Waldron DR. Bexiga. In: Slatter D, editor. Manual de Cirurgia de Pequenos Animais. 3. ed. Barueri: Manole; 2003. p. 1629-1637.

Uso Combinado de Laserterapia e Ozonioterapia no Tratamento de Ferida por Mordedura em Netherland Dwarf: Relato de Caso

Keice Pantoja - Médica Veterinária Autônoma, Pós-Graduanda do curso de Cirurgia de Tecidos Moles em Pequenos Animais da Intercursos Escola de Pós Graduação em Medicina Veterinária-UFAFE, Jaraguá do Sul - SC, keicemonnya.vet@gmail.com

Daiane Martinhuk - Médica Veterinária Autônoma, Pós-Graduada do curso de Clínica Médica de Pequenos Animais da Veteduka - Curitiba - PR, martinhuk.daiane@gmail.com

RESUMO

O presente trabalho relatou o tratamento de uma ferida por mordedura em um coelho da raça Netherland Dwarf utilizando a medicina integrativa. Devido ao alto risco de infecção associado a suturas em mordeduras, optou-se pela combinação de laserterapia e ozonioterapia. O paciente, de 6 meses e 982g, apresentou hemograma estável e recebeu suporte medicamentoso com dipirona e meloxicam. O protocolo incluiu limpeza com soro ozonizado (60mcg), ozônio em cupping (50mcg e 30mcg) e laserterapia (vermelho, infravermelho, azul e verde). Foram realizadas quatro sessões entre 30 de outubro e 10 de novembro de 2025. Observou-se a eliminação do tecido necrótico, controle da infecção e fechamento completo da lesão em 14 dias, com crescimento piloso satisfatório. A integração das terapias mostrou-se eficaz na aceleração da cicatrização e no controle microbiológico sem a necessidade de intervenção cirúrgica invasiva.

Palavras-chave: Medicina Veterinária Integrativa; Cicatrização; Lagomorfo; Bioestimulação; Ozônio.

INTRODUÇÃO

Feridas por mordedura em pequenos mamíferos representam um desafio clínico devido à alta carga bacteriana da cavidade oral do agressor, o que frequentemente contraindica a sutura primária pelo risco de abscessos e deiscências. A medicina integrativa, através da laserterapia e ozonioterapia, oferece propriedades bactericidas, anti-inflamatórias e bioestimulantes. O objetivo deste trabalho é descrever a eficácia da associação dessas técnicas no fechamento de uma lesão extensa em um coelho Netherland Dwarf.

DESCRIÇÃO DO CASO

Um coelho Netherland Dwarf, macho, 6 meses, pesando 982g, foi atendido com lesão por mordedura. Após avaliação hematológica, instituiu-se terapia com dipirona (1 gota/ 12h/3 dias) e meloxicam (0,05ml/24h/5 dias). O protocolo integrativo iniciou-se em 30/10/2026 com debridamento de tecido necrótico. Utilizou-se soro ozonizado (60mcg/ 5min) para lavagem, seguido de ozônio em cupping (50mcg por 2 min) (Figura 1-A). A laserterapia foi aplicada com laser vermelho e infravermelho (20J na 1ª sessão (Figura 1-B), reduzida para

10J nas subsequentes) e laser azul/verde (120s por ponto) (Figura 1-C). Finalizou-se com óleo ozonizado tópico.

DISCUSSÃO

Na 2ª sessão (03/11/25), houve redução da infecção, permitindo ajuste na concentração de ozônio para 30mcg. Na 4ª sessão (10/11/25), o local não apresentava mais sinais de infecção ou exsudato, dispensando o uso de soro ozonizado e cupping. A laserterapia foi mantida para bioestimulação final. Em 13/11/25, a tutora reportou fechamento completo da ferida (Figura 2). A literatura indica que o ozônio atua na quebra de biofilmes bacterianos, enquanto o laser acelera a síntese de colágeno (1). A evolução rápida neste caso corrobora a sinergia entre as terapias (2).

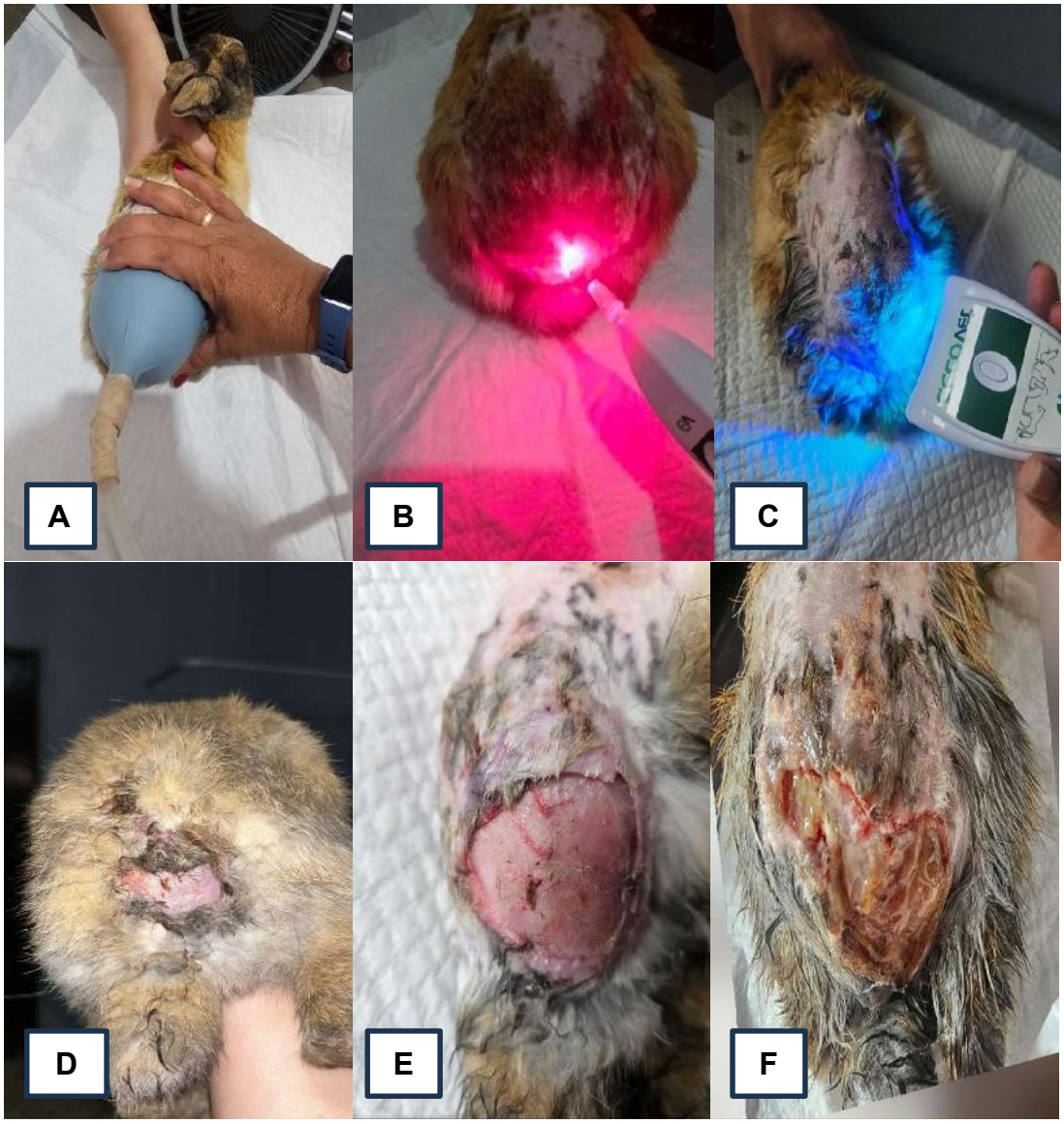

Figura 1: Realização do tratamento de ferida em Netherland Dwarf. Fonte: o autor.

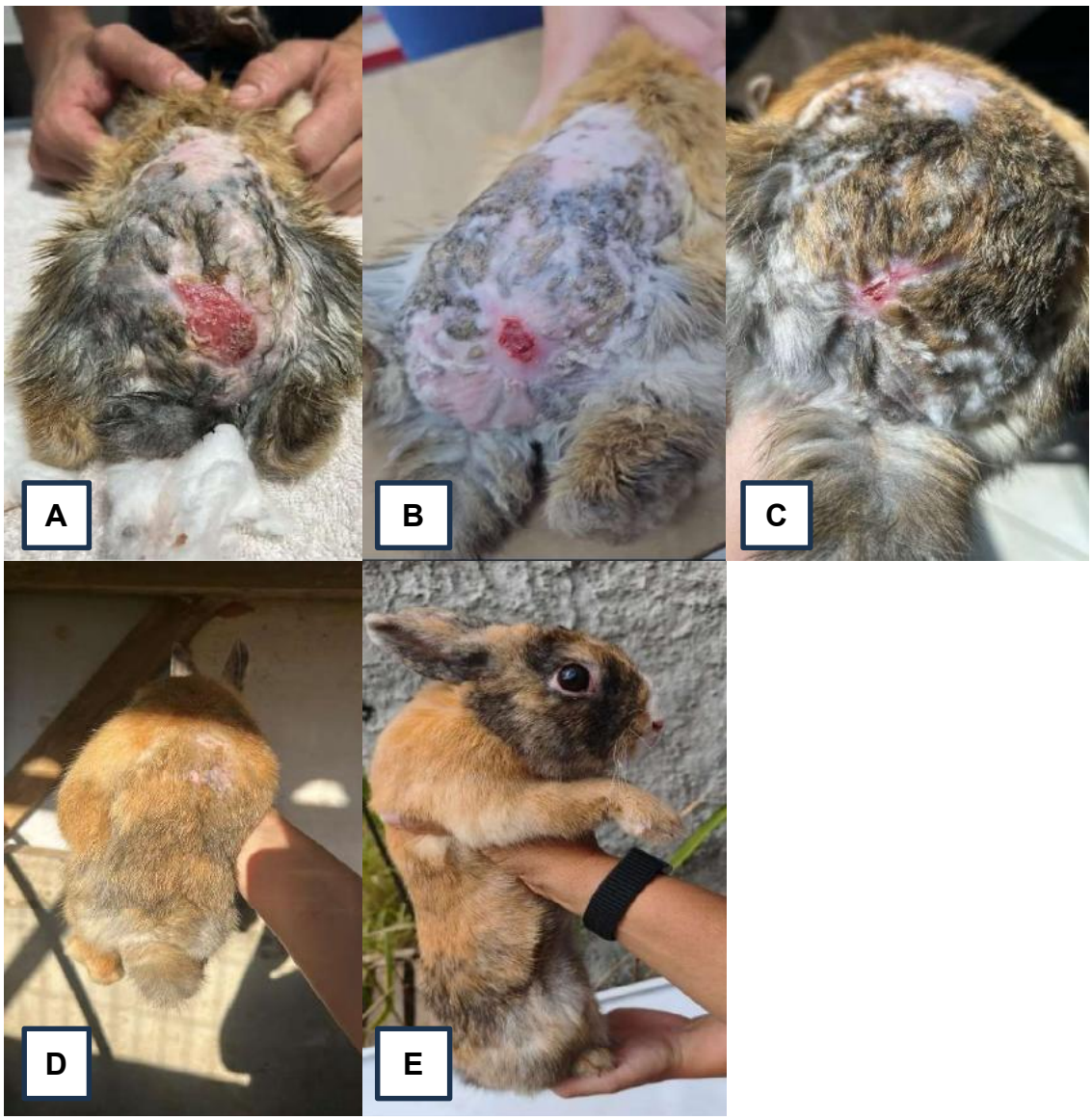

Figura 2: Evolução do tratamento da ferida em Netherland Dwarf. Fonte: o autor.

CONCLUSÃO

A combinação de laserterapia e ozonioterapia foi resolutiva para o tratamento de ferida infectada em coelho, proporcionando cicatrização por segunda intenção de forma rápida, segura e sem complicações pós-operatórias comuns em suturas de mordedura.

REFERÊNCIAS

1. Schwartz A, et al. Guia para o uso do ozônio na medicina veterinária. 2020.
2. White J. Laser Therapy in Small Mammals. Journal of Exotic Pet Medicine. 2022;34(1):12-18.

Uso da escopolamina em canino para tratamento de bradicardia transanestésica

Michelle Ferraz – Médica Veterinária pelo Centro Universitário Ritter dos Reis, RS
Raquel Vieira Niella – Pós-doutoranda em Ciência Animal na Universidade Estadual de Santa Cruz, BA
Rochelle Gorczak – Profª Dr. de Medicina Veterinária Centro Universitário Ritter dos Reis, RS
Ísis Moukaddem de Souza – Discente de medicina veterinária do Centro Universitário Ritter dos Reis, RS
Rayana Dandara Padilha Nath – Médica Veterinária pelo Centro Universitário Ritter dos Reis, RS

RESUMO

A bradicardia transanestésica é uma intercorrência relativamente frequente em cães submetidos à anestesia geral. O presente trabalho objetivou relatar o uso da escopolamina para controle de bradicardia em uma paciente canina submetida a procedimentos anestésicos distintos. Foi atendida uma cadela sem raça definida, 14 anos, 11,5 kg, portadora de cardiopatia com remodelamento cardíaco e insuficiência mitral importante. No primeiro procedimento, periodontal com biópsia, a paciente apresentou redução da frequência cardíaca de 85 para 64 bpm durante a anestesia inalatória com isoflurano. Optou-se pela administração intravenosa de escopolamina na dose de 0,2 mg/kg, observando-se aumento gradual da frequência cardíaca até 111 bpm, sem ocorrência de taquicardia ou alterações hemodinâmicas. Posteriormente, durante procedimento de faringostomia com colocação de sonda esofágica sob anestesia intravenosa total, a paciente apresentou nova bradicardia, chegando a 56 bpm. Foi administrada escopolamina na dose de 0,1 mg/kg IV, resultando em aumento da frequência cardíaca para 83 bpm após 10 minutos. Em ambos os procedimentos não houve intercorrências na recuperação anestésica. A escopolamina demonstrou ação cronotrópica positiva gradual e eficaz em episódios de bradicardia leve durante anestesia geral, apresentando estabilidade cardiovascular e ausência de efeitos adversos significativos.

Palavras-chave: anestesia; anticolinérgico; cardiopatia; frequência cardíaca.

INTRODUÇÃO

A bradicardia corresponde à diminuição anormal da frequência cardíaca e pode ocorrer durante procedimentos anestésicos, em decorrência do aumento do tônus vagal, da ação de opioides, anestésicos inalatórios e alterações fisiológicas do paciente (1,2).

Os antimuscarínicos são utilizados para prevenir ou tratar episódios de bradicardia, atuando através do bloqueio competitivo da acetilcolina nos receptores muscarínicos do sistema nervoso parassimpático (3). A atropina é o fármaco mais empregado na medicina veterinária para esse fim, porém a escopolamina vem sendo utilizada empiricamente por anestesiologistas devido ao aumento mais gradual da frequência cardíaca e menor ocorrência de taquicardia reflexa. O objetivo deste trabalho foi relatar o uso da

escopolamina no controle de bradicardia transanestésica em uma paciente canina cardiopata.

DESCRIÇÃO DO CASO

Foi atendida uma cadela sem raça definida, 14 anos, 11,5 kg, diagnosticada previamente com cardiopatia e remodelamento cardíaco. Ao exame físico observou-se sopro cardíaco, doença periodontal grave e aumento de volume em região maxilar direita, sendo indicado procedimento periodontal associado à biópsia.

No ecocardiograma verificou-se insuficiência mitral importante com repercussão hemodinâmica e insuficiência tricúspide moderada. Radiograficamente constatou-se cardiomegalia. A paciente foi classificada como ASA III. Na medicação pré-anestésica utilizou-se morfina (0,2 mg/kg IM). A indução anestésica foi realizada com cetamina (1 mg/kg IV) e propofol (3 mg/kg IV), seguida de manutenção com isoflurano. Durante o procedimento foi realizado bloqueio anestésico local com lidocaína e bupivacaína.

Após 20 minutos de anestesia observou-se redução da frequência cardíaca de 85 para 64 bpm. Aos 30 minutos a paciente apresentava 74 bpm, sendo administrada escopolamina (0,2 mg/kg IV). Após 10 minutos houve estabilização da frequência cardíaca em 84 bpm, atingindo 111 bpm aos 70 minutos de procedimento. O procedimento cirúrgico teve duração de 1 hora e 30 minutos, sem novas intercorrências.

Após vinte e quatro dias a paciente foi submetida a procedimento de faringostomia para colocação de sonda esofágica, sendo então classificada como ASA IV. Utilizou-se metadona (0,25 mg/kg IM) na medicação pré-anestésica e anestesia intravenosa total com propofol. Logo após a indução a paciente apresentou bradicardia de 56 bpm, sendo administrada escopolamina (0,1 mg/kg IV). Após 10 minutos a frequência cardíaca elevou-se para 83 bpm. O procedimento anestésico teve duração total de 20 minutos, sem complicações trans ou pós-anestésicas.

DISCUSSÃO

A bradicardia durante anestesia pode ocorrer em decorrência do aumento do tônus vagal, hipotermia, hipóxia ou administração de opioides e anestésicos gerais (4). No caso relatado, a paciente recebeu morfina e metadona nos procedimentos, fármacos reconhecidamente associados à redução da frequência cardíaca.

Os antimuscarínicos promovem bloqueio competitivo da acetilcolina nos receptores muscarínicos, reduzindo a ação parassimpática cardíaca (3). Embora a atropina permaneça como principal agente utilizado na medicina veterinária para reversão de bradicardia, a escopolamina apresenta efeito cronotrópico positivo mais gradual, reduzindo o risco de taquicardia exacerbada, como demonstrado no relato.

Em estudo experimental realizado em equinos, a escopolamina promoveu aumento menos intenso da frequência cardíaca quando comparada à atropina, demonstrando estabilidade cardiovascular satisfatória (5). Resultado semelhante foi observado no presente relato, no qual houve elevação progressiva da frequência cardíaca sem alterações hemodinâmicas importantes.

Outro aspecto relevante refere-se ao tempo de ação da escopolamina. Apesar de alguns autores relatarem duração reduzida e necessidade de reaplicações frequentes (5), no primeiro procedimento descrito o efeito permaneceu por mais de uma hora. Além disso, não foram observados efeitos adversos importantes, como taquicardia severa ou alterações significativas da pressão arterial.

A utilização da escopolamina ainda apresenta escassez de estudos clínicos controlados em pequenos animais, sendo sua aplicação baseada principalmente na experiência clínica de anestesiologistas veterinários. Dessa forma, novos estudos são necessários para avaliação da segurança e eficácia do fármaco em diferentes graus de bradicardia e condições clínicas.

CONCLUSÃO

A escopolamina demonstra ser eficaz para evitar a progressão da bradicardia. Seu tempo de ação também se mostra satisfatório. Não são observados efeitos indesejados com a aplicação do fármaco, como, por exemplo, taquicardia ou alteração da pressão arterial.
Entretanto, por ser um cronotrópico positivo mais potente, a atropina continua a ser o fármaco de escolha para prevenir ou reverter qualquer grau de bradicardia. Ademais, não existem estudos experimentais nem ensaios clínicos randomizados que apoiem o uso da escopolamina para esse fim.

Referências

1. Taylor SMV. Exame físico. In: Nelson RW, Couto CG. Clínica de pequenos animais. 3. ed. Rio de Janeiro: Gen; 2022. p. 4.

2. Ware WA, Ward JL. Distúrbios do sistema cardiovascular. In: Nelson RW, Couto CG. Medicina interna de pequenos animais. 6. ed. Rio de Janeiro: Gen; 2022. p. 2.

3. Lerche P. Anticolinérgicos. In: Grimm KA, Lamont LA, Tranquilli WJ, et al. Anestesiologia e analgesia em veterinária. 5. ed. São Paulo: Roca; 2022. p. 171-173.

4. Fantoni DT, Baumhak MJ. Equipamentos e monitores anestésicos. In: Ambrósio AM, Fantoni DT. Manual de anestesia veterinária. 1. ed. São Paulo: Manole; 2024. p. 46.

5. Pimenta ELM. Estudo comparativo entre a atropina e a hioscina na reversão da bradicardia induzida pela detomidina em equinos [dissertação]. Botucatu: Universidade Estadual Paulista; 2009.

6. Lakstygal AM, Kolesnikova TO, et al. Atropine, scopolamine, and other anticholinergic deliriant hallucinogens. ACS Chemical Neuroscience. 2019;10(5):2144-2159.

7. Valadão CAA, Teixeira Neto FJ, Marques JA. Evaluation of the effect of hyoscine-N-butyl bromide on the cardiovascular actions of detomidine in the horse. Brazilian Journal of Veterinary Research and Animal Science. 2000;37(5):405-409.

Uso da Prótese de Polipropileno para Reconstrução Tecidual de Lesão Cutânea em Cão - Dois Relatos de Caso

Gabriela Rocha Salvador - Graduanda em Medicina Veterinária, Universidade Estadual do Norte Fluminense Darcy Ribeiro (UENF)
Marcus Vinícius Machado – Médico veterinário Cirurgião da Clínica VetCirúrgica
Tiago Roale Barroso - Médico veterinário da Clínica VetCirúrgica

RESUMO

Feridas cutâneas extensas representam um desafio frequente na rotina cirúrgica veterinária, especialmente quando associadas à necrose tecidual, traumatismos ou escaras. O presente trabalho tem por objetivo relatar dois casos clínicos em cães tratados com prótese de polipropileno confeccionada a partir de bolsas estéreis de soro fisiológico, conforme técnica descrita por Figueired o et al, no qual observou-se adequada evolução cicatricial, ausência de infecção e satisfatória formação de tecido de granulação, culminando em completa cicatrização das lesões. O primeiro caso refere-se a uma paciente SRD com lesões cutâneas secundárias à formação de escaras em região perineal, acetabular e cotovelo esquerdo; o segundo caso trata-se de uma cadela com fratura exposta de fêmur direito associada à extensa lesão cutânea contaminada após atropelamento. A utilização da prótese demonstrou ser uma alternativa de baixo custo, fácil aplicação e eficiente no tratamento de feridas extensas em cães.

Palavras-chave: Cachorro; Cicatrização; Feridas; Técnica de Figueiredo;

INTRODUÇÃO

As feridas cutâneas representam parcela significativa da rotina veterinária e possuem diversas opções terapêuticas que visam o retorno funcional do paciente. Em casos de grandes perdas cutâneas, o fechamento primário muitas vezes é inviável devido à tensão excessiva. Embora técnicas reconstrutivas, como enxertos e retalhos sejam alternativas, podem ocorrer complicações como seroma, infecção, necrose, falha na integração e formação de epitélio frágil (2).

Nesse contexto, Figueiredo et al (1). descreveram o uso de prótese de polipropileno confeccionada a partir da porção flexível de bolsas estéreis de soro fisiológico, adaptada ao formato da ferida e suturada às bordas sadias. A técnica favorece a formação de tecido de granulação e posterior cicatrização, apresentando baixa taxa de complicações e resultados satisfatórios (1,2). Apesar de já ser utilizada na medicina humana com bons resultados no tratamento de grandes perdas cutâneas, sua aplicação na medicina veterinária ainda é pouco descrita, havendo escassez de trabalhos publicados. Diante disso, este relato de caso se torna relevante ao apresentar dois casos em cães no qual se utilizou a técnica descrita por Figueiredo (1) e se obteve resultados satisfatórios.

DESCRIÇÃO DO CASO

O primeiro caso trata-se de uma paciente que chegou à clínica apresentando lesões cutâneas nos membros esquerdos, provavelmente secundárias à formação de escaras, uma vez que não possuía movimentação dos membros pélvicos devido a uma lesão medular. As lesões localizavam-se na região perineal, com dimensões aproximadas de 8 × 6 cm, na região lateral da coxa medindo cerca de 2 × 2 cm, e na região do cotovelo com aproximadamente 3 × 3 cm (Figura 1). A paciente foi sedada para realização de debridamento cirúrgico e limpeza das lesões. Ainda sob sedação foi instituído o tratamento com prótese de polipropileno obtida a partir de uma bolsa estéril de soro fisiológico, adaptada ao formato das lesões e suturada às suas bordas com pontos simples utilizando fio de nylon 2-0 (Figura 2), conforme descrito por Figueiredo et al (1).

Após uma semana do procedimento, as feridas apresentaram boa evolução cicatricial e ausência de sinais de infecção. Em decorrência da progressão da cicatrização e retração da pele, diversos pontos desprenderam-se naturalmente, não havendo necessidade de reposicionamento. Dezessete dias após o procedimento, observou-se excelente evolução da cicatrização, optando-se pela retirada da prótese localizada na região lateral da coxa e de grande parte da prótese presente na região perineal (Figura 3). Aos vinte dias de pós-operatório, os pontos remanescentes foram removidos, mantendo-se apenas limpeza local com soro fisiológico e clorexidina até a completa cicatrização das lesões, alcançada aos 30 dias (Figura 4).

a) b)

Figura 1 : a) lesão em cotovelo esquerdo. b) lesão em região lateral da coxa e perineal. (Fonte: arquivo pessoal, 2026)

Figura 2 : feridas após a fixação da prótese de polipropileno com fio de Nylon. a) lesão em cotovelo esquerdo. b) lesão em região lateral da coxa e perineal. (Fonte: arquivo pessoal, 2026)

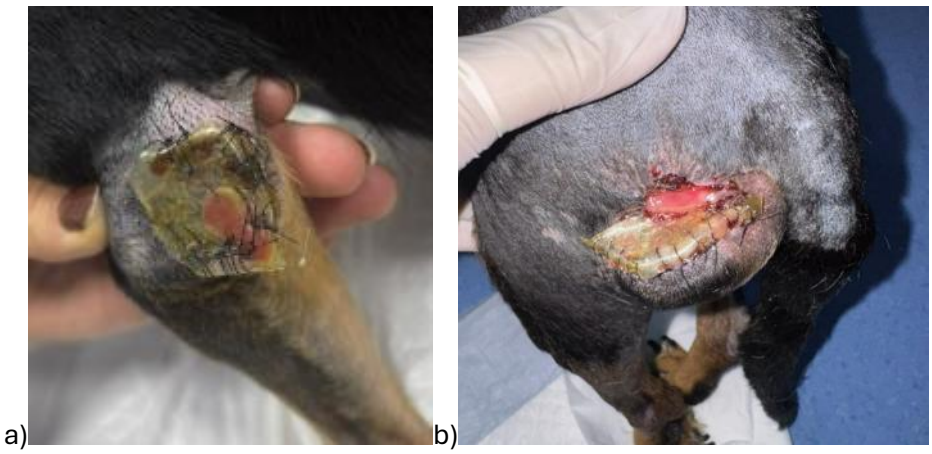

Figura 3 : feridas 17 dias após a fixação da prótese de polipropileno. a) progressão da cicatrização de lesão em cotovelo esquerdo. b) progressão da cicatrização de lesão em região perineal, com remoção de parte da prótese; e lesão de lateral da coxa já cicatrizada. (Fonte: arquivo pessoal, 2026)

Figura 4 : feridas com 30 dias, demonstrando ótima cicatrização. a) região de cotovelo. b) região perineal. (Fonte: arquivo pessoal, 2025)

O segundo caso refere-se a uma cadela de médio porte, encaminhada para atendimento apresentando fratura exposta de fêmur direito após atropelamento ocorrido há aproximadamente 10 dias. O animal apresentava também importante aumento de tecidos moles, associado à presença de vesículas e tecido necrótivo em região femoral caudal. A paciente foi submetida à uma osteossíntese de fêmur com placa e parafuso, e posteriormente foi realizado debridamento e lavagem dos tecidos desvitalizados resultando em um extenso defeito cutâneo (Figura 5). O defeito foi tratado utilizando-se prótese de polipropileno conforme a técnica descrita por Figueiredo et al. (1), associada à antibioticoterapia sistêmica (Figura 6a). Quinze dias após, observou-se adequada contração da ferida, formação satisfatória de tecido de granulação e ausência de sinais (Figura 6b). Aos 40 dias de pós-operatório, a ferida encontrava-se completamente cicatrizada e reepitelizada, sem complicações associadas (Figura 7).

Figura 5 : lesão após o debridamento em região femoral caudal. (Fonte: arquivo pessoal, 2025)

Figura 6 : feridas após a fixação da prótese de polipropileno com fio de Nylon região femoral caudal. a) imediatamente após a fixação; b) 14 dias após a fixação, já com tecido de granulação. (Fonte: arquivo pessoal, 2025)

Figura 7 : ferida após 40 dias após a fixação da prótese de polipropileno, cicatrizada completamente. (Fonte: arquivo pessoal, 2026)

DISCUSSÃO

O tratamento de feridas extensas em medicina veterinária constitui um desafio, principalmente em situações nas quais há infecção secundária, necrose tecidual ou impossibilidade de fechamento primário. Nos casos relatados, a utilização da prótese de polipropileno mostrou-se eficiente como método auxiliar na condução da cicatrização por segunda intenção, proporcionando proteção mecânica às lesões e favorecendo adequada evolução tecidual.

Além da eficácia clínica observada, destaca-se o baixo custo e a facilidade de obtenção do material utilizado, fatores relevantes principalmente na rotina da medicina veterinária. A prótese confeccionada a partir de bolsas de soro fisiológico estéreis apresenta boa maleabilidade, fácil adaptação às lesões e reduz necessidade de procedimentos reconstrutivos mais complexos em determinados casos. Os resultados observados corroboram os achados descritos por Figueiredo et al., demonstrando que o uso do polipropileno pode ser uma alternativa viável no tratamento de defeitos cutâneos extensos, promovendo adequada cicatrização e reduzindo complicações pós-operatórias.

Apesar de existirem relatos consolidados do uso dessa técnica na medicina humana, ainda há poucos estudos publicados na medicina veterinária avaliando sua utilização em cães e gatos. Assim, os resultados observados neste trabalho contribuem para ampliar o conhecimento acerca da técnica e reforçam seu potencial como alternativa viável no manejo de grandes defeitos cutâneos em animais.

CONCLUSÃO

A utilização da prótese de polipropileno confeccionada a partir de bolsas estéreis de soro fisiológico mostrou-se uma alternativa eficiente, acessível e de fácil aplicação no tratamento de extensos defeitos cutâneos em cães. Nos casos relatados, a técnica promoveu adequada proteção das lesões, favoreceu a formação de tecido de granulação e possibilitou evolução cicatricial satisfatória, sem complicações relevantes.Esses resultados satisfatórios sugerem que a Técnica de Figueiredo pode ser uma opção viável e eficaz para grandes perdas cutâneas nos animais, se assemelhando as indicações já na medicina humana, oferecendo baixo custo, menor risco de infecção e complicações e possibilitando uma cicatrização por segunda intenção com menor tempo de recuperação pós-operatória.

REFERÊNCIA

1) Figueiredo LA, Ribeiro RS, Melo ALB, Lima AL, Terra BB, Ventim FC. Polypropylene prosthesis for the treatment of fingertip injuries. Description of surgical technique and results. Rev Bras Ortop. 2017;52(6):685-692.

2) Azeredo PHP, França RE, Resende MHA, Vasconcelos JB, Pereira PVS, Tatibana MJF et al. Prótese de polipropileno: uma nova técnica para cobertura cutânea e seu verdadeiro custo benefício. Braz J Health Rev. 2021;4(5):23338-23345. Disponível em: URL: https://ojs.brazilianjournals.com.br/ojs/index.php/BJHR/article/view/38416. Acesso em: 29 maio 2026.

3) Moreira MO, Assis FV, Osugi NK, Braga RAT, Moraes MM. Uso da prótese de polipropileno para o tratamento de lesões cutâneas extensas decorrente de fratura exposta de tíbia e fíbula. Técnicas em Ortopedia. 2024;24(1):3-7. Disponível em: URL: https://tecnicasemortopedia.com.br/revista/article/view/441. Acesso em: 29 maio 2026.

Uso de alginato de cálcio e prata e hidrocolóide no manejo de ferida contaminada após deiscência cirúrgica: relato de caso

Maria Eduarda Sala Mangili – Discente de medicina veterinária na Universidade Estadual de Maringá, campus Umuarama, PR

Camila Aparecida Luiz – Médica Veterinária Residente em Clínica Cirúrgica de Pequenos Animais na Universidade Estadual de Maringá, campus Umuarama, PR

Maria Paula Augusto – Discente de medicina veterinária na Universidade Estadual de Maringá, campus Umuarama, PR

João Vitor Linardi Climaco – Médico Veterinário Residente em Clínica Médica e Cirúrgica de Grandes Animais na Universidade Estadual de Maringá, campus Umuarama, PR

Pedro Milani de Souza – Médico Veterinário Autônomo, PR

Juliano Bortolo de Conti – Prof. Dr. de Técnica Cirúrgica e Clínica Cirúrgica de Pequenos Animais na Universidade Estadual de Maringá, campus Umuarama, PR

RESUMO: O alginato de cálcio e prata e o hidrocolóide são camadas de contato para curativos de feridas, indicados em diferentes fases do processo cicatricial. Relata-se um caso clínico de tratamento de ferida cirúrgica contaminada, após deiscência de pontos, com alginato de cálcio e prata e hidrocolóide, como camadas primárias, atendido no Hospital Veterinário da Universidade Estadual de Maringá – Campus Umuarama. O paciente, canino, macho, apresentava ferida, claudicação, edema e sangramento em membro pélvico esquerdo. O animal foi submetido à hemograma, bioquímicos, radiografia, cultura microbiológica, antibiograma. A radiografia evidenciou luxação coxofemoral e torção da articulação do joelho o que culminou à amputação do membro. O paciente retornou ao hospital, após a alta médica, com queixa de deiscência da sutura cirúrgica ocasionada por automutilação, intensa contaminação, miíase e alta quantidade de exsudato, o que contribuiu para que fosse instituído o tratamento por segunda intenção com curativos de alginato de cálcio e prata e hidrocolóide. A cicatrização tecidual obteve resultados satisfatórios. O caso reforçou a importância da escolha adequada de camadas primárias para o sucesso do tratamento de feridas extensas e contaminadas. **Palavras-Chave:** Lesão; Amputação; Cicatrização; Infecção.

INTRODUÇÃO

A ferida é a descontinuidade do epitélio ocasionada por traumas ou procedimentos cirúrgicos. O tratamento das feridas pode ser feito com a realização de curativos compostos por camadas e funções distintas (1), que atuam no desbridamento da lesão, na retenção de umidade, na drenagem de exsudato e na proteção da ferida contra infecções e traumas mecânicos (2).

A camada primária é a de contato e deve ser escolhida de acordo com as características da ferida: quantidade de exsudato, fase da cicatrização, presença ou ausência de tecido necrótico, localização e profundidade da ferida. O alginato de cálcio e prata e o hidrocolóide são exemplos, e enquanto o primeiro é indicado para debridamento e absorção de

quantidade moderada de exsudato, o segundo é recomendado em casos de feridas não infeccionadas e com pouca produção de exsudato (3).

Logo, o objetivo deste trabalho é relatar a experiência do uso de curativos de alginato de cálcio e prata e hidrocolóide no tratamento de ferida cirúrgica contaminada após deiscência de pontos realizado em um paciente canino atendido no Hospital Veterinário da Universidade Estadual de Maringá - *Campus* Umuarama.

RELATO DE CASO

Um cão, macho, sem raça definida, com nove anos de idade, foi atendido no Hospital Veterinário da Universidade Estadual de Maringá – *Campus* Umuarama, com queixa de ferida em região proximal de membro pélvico direito, acompanhado de claudicação, edema e sangramento. Conforme relatado durante anamnese, o paciente havia sido atacado por animal contactante três dias anteriores ao atendimento. Além disso, durante o exame físico, foi observado exposição da cabeça femoral (figura 1), desidratação leve (5%) e mucosas hipocoradas. Como exames complementares, foi realizado hemograma, bioquímicos, radiografia, cultura e antibiograma da lesão.

Figura 1: Membro pélvico direito no momento do atendimento, evidenciando exposição da cabeça femoral. Fonte: Arquivo Pessoal (2025).

O hemograma evidenciou anemia microcítica normocrômica e aumento das proteínas plasmáticas. O leucograma demonstrou desvio à esquerda regenerativo evidenciado pela presença de neutrófilos bastonetes e neutrófilos tóxicos. Observou-se ainda

trombocitopenia severa, que levantou suspeita de erliquiose canina, posteriormente confirmada em teste reagente.

Com auxílio de exame radiográfico, diagnosticou-se luxação coxofemoral e torção da articulação do joelho em membro pélvico direito. Devido à extensão do trauma e comprometimento do membro, optou-se pela realização da amputação.

Portanto, para o tratamento da infecção bacteriana, instituiu-se enrofloxacina (5 mg/kg, IV, BID) sendo mantida após o resultado do antibiograma devido à sensibilidade apresentada pelos agentes isolados (*Staphylococcus aureus* e *Streptococcus canis* hemolítico) (tabela 1). Adicionalmente, foi administrada doxiciclina (5 mg/kg, VO, BID) para tratamento da erliquiose canina diagnosticada anteriormente.

RESULTADO:

1.	***Staphylococcos aureus***
2.	***Streptococcos canis* (hemolítico)**
3.	

ANTIBIOGRAMA:

ANTIBIÓTICO	1	2	3	4	5	ANTIBIÓTICO	1	2	3	4	5
Ácido Nalidíxico						Enrofloxacina	S	S			
Amicacina	S	S				Eritromicina					
Amoxacilina						Ertapenem					
Amoxa. + Ac. Clav.	R	S				Espiramicina					
Ampicilina+Subactan						Estreptomicina					
Ampicilina	R	R				Imipenem					
Azitromicina	S	S				Florfenicol					
Azergoman						Gatifloxacina					
Bacitracina						Gentamicina					
Carbenicilina						Levofloxacina					
Cefaclor						Lincomicina					
Cefalexina	R	R				Marbofloxacina	S	S			
Cefalotina						Neomicina					
Cefepime						Nitrofurantoína					
Cefoperazona Sódica						Norfloxacina					
Cefovecin						Ofloxacina					
Cefquimona						Oxacilina					
Cefuroxima						Oxitetraciclina					
Ceftazidima						Penicilina					
Ceftiofur	PS	R				Polimixina B					
Ceftriaxona	S	S				Rifampicina					
Ciprofloxacina	S	S				Sulfazotrim	PS	PS			
Colistina						Tetraciclina	R	R			
Cloranfenicol						Tobramicina					
Clindamicina						Imipenema					
Difloxacino						Vancomicina					
Doxiciclina						Nistatina					

S = Sensível PS = Parcialmente Sensível R = Resistente NR= Não Realizado
(+) Seleção Bacteriana(resistência)

Tabela 1: Resultado de cultura e antibiograma realizados a partir de amostra de secreção da ferida em membro pélvico direito de cão após trauma. Fonte: Arquivo Pessoal (2025).

Para analgesia pós-operatória, foi prescrito metadona, dipirona (25 mg/kg, VO, TID) carprofeno (2,2 mg/kg, VO, SID) e instilação de bupivacaína pelo dreno cirúrgico. Os cuidados locais consistiam em limpeza diária da ferida cirúrgica com solução fisiológica 0,9% e aplicação de pomada composta por sulfato de gentamicina, sulfanilamida, sulfadiazina, ureia e palmitato de vitamina A. O animal foi mantido com colar elizabetano para proteção da ferida operatória.

O paciente permaneceu internado e apresentou boa evolução clínica, recebendo alta médica após três dias de pós-operatório. Sete dias após a alta, retornou ao Hospital Veterinário devido a deiscência da sutura cirúrgica, ocasionada por automutilação da ferida (figura 2) que, ao exame físico, observou-se presença de miíase e secreção fétida. Como tratamento, foi realizada a remoção das larvas, debridamento cirúrgico (figura 3), e curativos para cicatrização por segunda intenção, com uso de alginato de cálcio e prata e, posteriormente, de hidrocolóide. Diante da persistência do processo infeccioso após a retirada traumática dos pontos e consequente contaminação da ferida, optou-se pela substituição do antibiótico por amicacina, também sensível ao antibiograma.

Figura 2: Deiscência de sutura cirúrgica após amputação de membro pélvico direito de cão. Fonte: Arquivo Pessoal (2025)

Figura 3: Debridamento cirúrgico em ferida decorrente de deiscência dos pontos após amputação. Fonte: Arquivo Pessoal (2025).

O curativo de alginato e prata foi usado como camada primária, seguido por atadura de crepom e bandagem elástica, sendo manipulado apenas quando apresentava deslocamento. O paciente permaneceu utilizando a terapia com curativo de alginato de cálcio e prata durante três dias.

Após três dias de utilização do curativo de alginato de cálcio e prata, observou-se melhora do aspecto da lesão, redução da contaminação e diminuição da quantidade de exsudato. Optou-se, então, pela substituição para o curativo com hidrocolóide como camada primária (figura 4), seguido por atadura de crepom e bandagem elástica. O paciente permaneceu em uso dos curativos de hidrocolóide durante doze dias, com troca a cada três dias, totalizando quinze dias de tratamento da ferida por segunda intenção (figura 5).

Figura 4: Primeiro dia de uso de adesivo hidrocolóide em ferida pós-operatória. Fonte: Arquivo Pessoal (2025).

Figura 5: Processo cicatricial da ferida pós-operatória em andamento com utilização de curativos de hidrocolóide. Fonte: Arquivo Pessoal (2025).

Para cuidados em domicílio, foi recomendado que fosse realizada a limpeza do local da ferida com solução fisiológica e gaze, e a troca do curativo de hidrocolóide a cada quatro

dias. Além disso, foi instruído que o curativo hidrocolóide deveria ser posicionado de modo que a ferida ficasse no centro do adesivo e recoberto por atadura para que evitar a mobilidade do curativo. Os responsáveis foram instruídos que o animal deveria permanecer de colar elizabetano até o retorno. Para controle de dor, foi receitado tramadol (5 mg/kg, VO, BID por 4 dias), dipirona (25 mg/kg, VO, BID por 4 dias) e meloxicam (0,1 mg/kg, VO, SID por 3 dias).

O paciente retornou para reavaliação dez dias após a alta médica. Embora a lesão ainda não estivesse completamente cicatrizada, observava-se aproximação satisfatória dos bordos e redução importante da área lesionada. De forma geral, os achados indicaram evolução clínica favorável e resposta satisfatória ao tratamento instituído.

DISCUSSÃO

As bactérias *Staphylococcus aureus* e *Streptococcus canis* são bactérias comensais da pele, que podem estar ou se tornar presentes em feridas. Geralmente associadas às infecções cutâneas, essas bactérias podem formar biofilme, que impede a ação efetiva de antibióticos, levando à resistência (4). Desse modo, justifica-se a realização da cultura e do antibiograma para direcionamento do tratamento de feridas contaminadas.

A escolha de iniciar o tratamento da ferida com alginato de cálcio e prata foi baseada em sua capacidade de absorver grande quantidade de exsudato e ter seu uso recomendado em fases inflamatórias do processo cicatricial, promovendo controle da umidade local (2). O hidrocolóide foi escolhido por promover manutenção da umidade ideal do leito da ferida, favorecer o desbridamento autolítico residual do tecido necrótico e estimular a formação de tecido de granulação e epitelização, sendo indicado para fases mais avançadas do processo cicatricial.

A troca dos curativos de hidrocolóide foi realizada, em ambiente hospitalar e domiciliar, a cada três dias. No entanto, o tempo de troca do adesivo pode variar de acordo com o aspecto da ferida e da quantidade de exsudato produzido, mas é indicado que seja feita em torno de três a sete dias, apesar de poder permanecer a cada dez dias em casos de pouco exsudato. Isso pode ser vantajoso para o responsável e para o médico veterinário, que exige menor manutenção da ferida. Apesar disso, a desvantagem é que não há observação diária da ferida, levando mais tempo até que se observasse complicações (5).

Os resultados do uso de hidrocolóide no caso descrito foram parecidos com os descritos na literatura (6), no qual o curativo de hidrocolóide foi satisfatório para tratamento de ferida aberta ocasionada por deiscência de sutura após mastectomia em cadela, apresentando cicatrização completa. Ademais, há relato favorável sobre o uso de curativos com hidrocolóides em tratamento de queimaduras após microagulhamento para tratamento de alopecia X, já que além de promover o desenvolvimento celular local, estimula o crescimento do folículo piloso (7).

Diante do exposto, o presente relato evidencia a complexidade do manejo de feridas. Apesar da extensa lesão traumática, infecção bacteriana secundária, deiscência cirúrgica com miíase e necessidade de cicatrização por segunda intenção, o paciente apresentou evolução clínica satisfatória mediante a abordagem terapêutica. Além disso, a utilização sequencial de curativos de alginato de cálcio e prata e hidrocolóide demonstrou importante contribuição para o controle da contaminação, redução do exsudato e adequada progressão da cicatrização, com adequado fechamento tecidual. Dessa forma, o caso reforça a importância do acompanhamento contínuo, da terapia antimicrobiana direcionada e da escolha adequada de coberturas no sucesso do tratamento de feridas extensas e contaminadas na medicina veterinária.

CONCLUSÃO

Face ao exposto, conclui-se que o uso de alginato de cálcio e prata e hidrocolóide para o tratamento de feridas por segunda intenção foi satisfatório, neste caso, para a cicatrização total de ferida ocasionada por automutilação em pós-operatório de amputação.

REFERÊNCIAS

1 Silva SAF, Ansani MO, Tavares PL, Martins MFF, Martins MFF, Silva MHD, et al. O uso do hidrocolóide no tratamento de feridas: relato de experiência. Anais da Jornada Científica e Tecnológica e Simpósio de Pós-Graduação do IFSULDEMINAS. 2023.

2 Silva TS, Coelho, MCOC, Siqueira RSF, Trajano SC, Tudury EA. Tratamento de feridas em cães e gatos. Enciclopédia Biosfera. 2021;18(37):475-94. doi: 10.18677/EnciBio_2021C42.

3 Fossum TW. Cirurgia de pequenos animais. 5ª ed. Rio de Janeiro: GEN; 2023. p. 179-201.

4 Ferrari CS. Caracterização de feridas crônicas em cães e gatos: análise clínica, microbiana e histopatológica. Dissertação (Mestre em Ciências Veterinárias). Porto Alegre: Universidade Federal do Rio Grande do Sul; 2022.

5 Pacheco LT, Muzzi LAL, Henrique BF, Freitas DO, Momesso EO, Rocha MM, et al. Curativo de hidrocolóide em lesões por arrastamento na região distal dos membros pélvicos em cães. Acta Scientiae Veterinarie. 2019;47(Suppl 1):469. doi: 10.22456/1679-9216.97850.

6 Segadilha LAR. Utilização de curativo com membrana hidrocolóide no tratamento de ferida após cirurgia de mastectomia. (trabalho de conclusão de curso). Brasília: Centro Universitário de Brasília; 2022.

7 Gomide PRS, Kobori LN, Tetzner BC, Cunha LC, Santarosa BP. Uso de hidrocolóide no tratamento de ferida térmica em cão. Acta Scientiae Veterinarie. 2020;48(Suppl 1):585. doi: 10.22456/1679-9216.102396.

Uso de complexo homeopático comercial no manejo da cromodacriorréia em cães: relato de caso

Luis Felipe Marques de Campos – Coordenador Técnico Homeopet – Médico Veterinário Pós-Graduado em Homeopatia – Americana - SP

Patrícia Martins Rezende – Gerente Técnica Homeopet – Médica Veterinária Pós-Graduada em Homeopatia – Campo Grande - MS

Maria Tereza de Almeida Barbosa – Médica Veterinária Autônoma – SP

Ana Vanessa Surigué – Médica Veterinária Autônoma - SP

Resumo

A cromodacriorréia, popularmente conhecida como "lágrima ácida", é uma manifestação clínica frequente em cães e está associada principalmente a alterações do sistema de drenagem lacrimal. O quadro leva ao extravasamento contínuo da lágrima e à formação de manchas perioculares decorrentes da oxidação de porfirinas presentes na secreção lacrimal. O presente trabalho descreve a utilização do complexo homeopático comercial Vision Pet® em dois cães com Cromodacriorréia crônica. Ambos os pacientes receberam exclusivamente o medicamento homeopático, sem alterações concomitantes na dieta, manejo ou ambiente. A evolução clínica foi acompanhada por registros fotográficos durante 60 dias. Observou-se redução significativa das manchas perioculares, diminuição do extravasamento lacrimal e ausência de efeitos colaterais. Em um dos casos, houve manutenção da melhora clínica por aproximadamente um ano após a suspensão do tratamento. Os resultados sugerem potencial benefício do uso do complexo homeopático Vision Pet® como alternativa não invasiva no manejo clínico da cromodacriorréia em cães.

Palavras-chave: Homeopatia; Nasolacrimal; Oftalmologia; Lágrima; Ácida.

Introdução

A cromodacriorréia, popularmente conhecida como lágrima ácida, é uma afecção frequente em cães, especialmente de raças pequenas e braquicefálicas, caracterizada pelo extravasamento lacrimal excessivo e formação de manchas escurecidas na região periocular (1,2). Alterações congênitas, inflamatórias ou obstrutivas do sistema lacrimal podem comprometer a drenagem fisiológica das lágrimas, resultando em epífora e acúmulo de secreção (2-5). A pigmentação local ocorre pela oxidação das porfirinas presentes na lágrima, agravada pela proliferação bacteriana favorecida pela umidade constante (5,6).

O tratamento convencional varia conforme a etiologia, incluindo lavagem dos ductos lacrimais, anti-inflamatórios, antibióticos e, em casos persistentes, procedimentos cirúrgicos (1,6-8). Entretanto, recidivas e complicações pós-operatórias podem ocorrer (1,8). Nesse contexto, terapias integrativas como a homeopatia vêm sendo exploradas na oftalmologia

veterinária. O presente trabalho relata a evolução clínica de dois cães com cromodacriorréia tratados exclusivamente com o complexo homeopático Vision Pet®.

Descrição do Caso

Caso 1 - Paciente canino da raça Spitz Alemão apresentava cromodacriorréia crônica com manchas faciais persistentes e extravasamento lacrimal bilateral. Avaliação oftálmica prévia constatou obstrução dos ductos lacrimais, sendo recomendada intervenção cirúrgica, recusada pela tutora.

Foi instituído o uso exclusivo do complexo homeopático Vision Pet®, administrado conforme recomendação de bula na água de consumo do animal. Não ocorreram alterações alimentares, ambientais ou de manejo durante o acompanhamento. A evolução clínica foi documentada fotograficamente no início e após 60 dias de tratamento (Figuras 1 e 2)

Caso 2 - Paciente canino da raça Maltês, quatro anos, apresentava manchas perioculares persistentes compatíveis com cromodacriorréia crônica. A tutora optou por abordagem não invasiva utilizando exclusivamente o Vision Pet®.

O protocolo consistiu em uma borrifada do medicamento, três vezes ao dia, durante 60 dias consecutivos. Não foram realizadas mudanças na alimentação, manejo ou ambiente. A evolução foi registrada fotograficamente nos dias 0, 15, 30 e 60 (Figuras 3, 4, 5 e 6, respectivamente). Após melhora clínica significativa, o tratamento foi suspenso, permanecendo o paciente estável por aproximadamente um ano.

Ambos os relatos consistem em observações clínicas sem procedimentos invasivos, com autorização dos responsáveis para utilização das informações e imagens em publicação científica.

Discussão

Nos dois casos observou-se redução significativa das manchas perioculares e diminuição do extravasamento lacrimal após 60 dias de uso contínuo do complexo homeopático Vision Pet®. O clareamento progressivo da região periocular foi documentado fotograficamente, associado à melhora estética facial dos pacientes.

No Caso 1 não foram observados efeitos adversos ou sinais de desconforto durante o tratamento, e a manutenção do uso contribuiu para prevenção de recorrências. No Caso

2 também houve redução da secreção ocular e clareamento das manchas faciais. Após suspensão do tratamento, o paciente permaneceu estável por cerca de um ano, apresentando posteriormente discreta recidiva da cromodacriorréia.

Raças pequenas e braquicefálicas apresentam predisposição anatômica para alterações do sistema de drenagem lacrimal, favorecendo epífora crônica (2,5). Embora a cirurgia seja indicada em alguns casos, complicações pós-operatórias podem comprometer o resultado terapêutico (1,8).

Os achados sugerem potencial benefício clínico do Vision Pet® no manejo da cromodacriorréia. A ausência de terapias concomitantes reforça a associação entre o tratamento instituído e a melhora clínica observada.

Caso 1



Figura 1 - Dia 0

Figura 2 - Dia 60

Caso 2

Figura 3

Figura 4

Figura 5

Figura 6

Início Dia 15 Dia 30 Dia 60

Conclusão

O uso do complexo homeopático comercial Vision Pet® proporcionou melhora significativa da cromodacriorréia em dois cães submetidos exclusivamente ao tratamento homeopático. Observou-se redução do extravasamento lacrimal, clareamento das manchas perioculares e ausência de efeitos adversos durante o acompanhamento.

Os resultados sugerem que o complexo homeopático representa alternativa terapêutica não invasiva e de fácil administração no manejo clínico da cromodacriorréia em cães, especialmente em pacientes com indicação cirúrgica.

Referências

1. Kleiner JA, Wouk AFPF. Tratamento da obstrução das vias lacrimais em cães. Medvep. 2003;1(1):19-22.
2. Gelatt KN. Doenças e cirurgia dos sistemas lacrimal e nasolacrimal do cão. In: Manual de oftalmologia veterinária. Barueri: Manole; 2003. p.73-94.
3. Grahn BH, Mason RA. Epiphora associated with dacryops in a dog. J Am Anim Hosp Assoc. 1995;31(1):15-19.
4. Wouk AFPF, Kleiner JA. Obstrução das vias lacrimais em cães. Medvep. 2003;1(1):19-22.
5. Slatter D. Fundamentos de oftalmologia veterinária. 3 ed. São Paulo: Roca; 2005. p.259-281.
6. Felchle L, Urbanz JL. Examining the anterior segment of the eye in small animals. Vet Med. 2001;96(10):792-799.
7. Lavach JD. Sistema lacrimal. In: Slatter D. Manual de cirurgia de pequenos animais. 2 ed. São Paulo: Manole; 1998. p.1415-1427.
8. Machado MFS, Galera PD, Falcão MSA, Silva RM. Afecções do sistema lacrimal canino. Medvep. 2008;6(17):82-91.
9. Fontes OL. Farmácia homeopática: teoria e prática. 4 ed. Barueri: Manole; 2012.
10. Monteiro DA, Iriart JAB. Homeopatia no SUS. Cad Saude Publica. 2007;23(8):1903-1912.
11. Hahnemann S. Organon da arte de curar. 5 ed. São Paulo: GEHSP; 2013.

Uso de enxerto cutâneo autógeno para recobrimento de defeito cutâneo extenso após exérese de hemangioma cavernoso em cão

Vinicius Cardoso de Oliveira - Programa de Pós Graduação em Saúde, Bem-Estar e Produção Animal Sustentável na Fronteira Sul, Universidade Federal da Fronteira Sul, Realeza.
Larissa Grunitzky - Programa de Pós Graduação em Saúde, Bem-Estar e Produção Animal Sustentável na Fronteira Sul, Universidade Federal da Fronteira Sul, Realeza.
Isabella Cristina Pereira Britto - Programa de Residência em Clínica Cirúrgica de Animais de Companhia, Universidade Federal do Mato Grosso, Cuiabá.
Vinícius Borges Ferreira - Programa de Residência em Clínica Cirúrgica de Animais de Companhia, Universidade Federal do Mato Grosso, Cuiabá.
Fabíola Dalmolin - Profª. do Departamento de Medicina Veterinária na Universidade Federal da Fronteira Sul.
Roberto Lopes de Souza - Profº. do Departamento de Medicina Veterinária na Universidade Federal do Mato Grosso.

RESUMO

Relata-se o caso de uma cadela sem raça definida, inteira, com oito anos de idade e 22 kg, atendida devido à presença de formação nodular na face craniolateral da articulação tarsica do membro pélvico direito. Os exames complementares não evidenciaram alterações sistêmicas ou sinais de metástase. Após citologia inconclusiva, realizou-se a exérese cirúrgica da lesão, resultando em defeito cutâneo extenso incompatível com fechamento primário. Optou-se pela reconstrução por meio de enxerto cutâneo autógeno de espessura total obtido da região torácica lateral. O exame histopatológico confirmou o diagnóstico de hemangioma cavernoso. Aos 21 dias de pós-operatório, observou-se adequada integração do enxerto, revascularização satisfatória e evolução cicatricial favorável. O enxerto cutâneo autógeno mostrou-se uma alternativa eficaz para o tratamento reconstrutivo após a excisão da neoplasia.

Palavras-chave: cirurgia reconstrutiva;enxerto cutâneo; cicatrização.

INTRODUÇÃO

Hemangiomas são neoplasias vasculares benignas originadas da proliferação de células endoteliais, sendo observados com relativa frequência na espécie canina. Essas neoplasias podem ocorrer em diferentes localizações anatômicas, especialmente em regiões cutâneas expostas à radiação ultravioleta, apresentando crescimento variável e, em alguns casos, ulceração, sangramento e desconforto ao paciente (1,2). O hemangioma cavernoso representa uma variante histológica caracterizada pela presença de amplos espaços vasculares preenchidos por sangue e revestidos por endotélio bem diferenciado, apresentando comportamento biológico benigno e baixo potencial metastático (2,3).

A excisão cirúrgica completa é considerada o tratamento de eleição para hemangiomas cutâneos, sendo geralmente curativa quando realizada com margens adequadas (2,4). Entretanto, dependendo da localização e extensão da lesão, a ressecção pode resultar em defeitos cutâneos extensos, impossibilitando o fechamento

primário da ferida e exigindo técnicas reconstrutivas para restaurar a cobertura tecidual e preservar a funcionalidade da região acometida (5).

Entre as opções reconstrutivas disponíveis na cirurgia veterinária, os enxertos cutâneos autógenos constituem importante alternativa para o tratamento de grandes perdas de tecido, permitindo cobertura eficiente do leito receptor, redução do tempo de cicatrização e recuperação satisfatória da função e da aparência da área afetada (5,6). O objetivo deste trabalho foi relatar o emprego de um enxerto cutâneo autógeno para o recobrimento de um defeito cutâneo resultante da excisão cirúrgica de um hemangioma cavernoso em um cão.

RELATO DE CASO

Foi atendido um cão, sem raça definida, fêmea, inteira, com 8 anos de idade e pesando 22Kg, cuja a queixa principal era aumento de volume em região de cranial da articulação társica do membro pélvico direito. Após anamnese e coleta de informações a respeito do histórico do paciente, procedeu-se ao exame físico, observando musosas normocoradas, nível de hidratação adequado, tempo de preenchimento capilar (TPC) de 2 segundos, temperatura retal de 37,8°C. Ao exame físico, observou-se formação nodular cutânea localizada na face craniolateral da articulação társica do membro pélvico direito, medindo aproximadamente 3 cm de diâmetro e consistência firme.

Após realização dos exames pré-operatórios e obtenção da estabilidade clínica do paciente, procedeu-se ao encaminhamento para intervenção cirúrgica. O animal foi submetido à anestesia geral inalatória, sendo posicionado em decúbito lateral para ampla tricotomia e antissepsia do membro acometido e da região doadora do enxerto.

Inicialmente, realizou-se a exérese da neoformação cutânea localizada na face craniolateral da região társica, respeitando margens cirúrgicas de segurança. Após a remoção da lesão, observou-se defeito cutâneo extenso, impossibilitando o fechamento primário sem excessiva tensão tecidual. A peça cirúrgica foi acondicionada em formol a 10% e encaminhada para avaliação histopatológica, posteriormente indicativa de hemangioma cavernoso.

Diante da impossibilidade de síntese direta, optou-se pela reconstrução da área através de enxerto cutâneo autógeno de espessura total. O enxerto cutâneo autógeno foi obtido da região torácica lateral, após tricotomia e preparo asséptico da área doadora.

Após a coleta, procedeu-se à remoção cuidadosa do tecido subcutâneo aderido à derme e posterior adaptação ao leito receptor, seguida pela adaptação do enxerto ao leito receptor. Pequenas incisões foram confeccionadas na superfície do enxerto visando facilitar a drenagem de fluidos e favorecer a revascularização tecidual. Foi realizado H-plastia no local doador para o fechamento da derme.

O enxerto foi fixado ao leito receptor por meio de suturas simples interrompidas com fio monofilamentar não absorvível 3-0, garantindo contato íntimo entre as superfícies. Ao término do procedimento, realizou-se curativo acolchoado compressivo para minimizar a formação de seroma e hematoma, mantendo o enxerto imobilizado durante o período inicial de integração tecidual.

O curativo inicial se manteve por 48 horas, posteriormente foram realizadas as limpeza com solução de aquosa de clorexidina 2% e Solução de Nacl 0,9% a cada 12 horas. Após a realização das limpezas, era novamente realizada a bandagem compressiva acolchoada coberta por uso de meia de algodão.

Aos 21 dias após o procedimento cirúrgico, observou-se adequada integração do enxerto ao leito receptor, com evidências de revascularização satisfatória, ausência de áreas significativas de necrose ou infecção e boa evolução do processo cicatricial. A ferida apresentava cobertura tecidual adequada, reduzida reação inflamatória local e manutenção da funcionalidade do membro acometido, demonstrando resultado favorável da técnica reconstrutiva empregada.

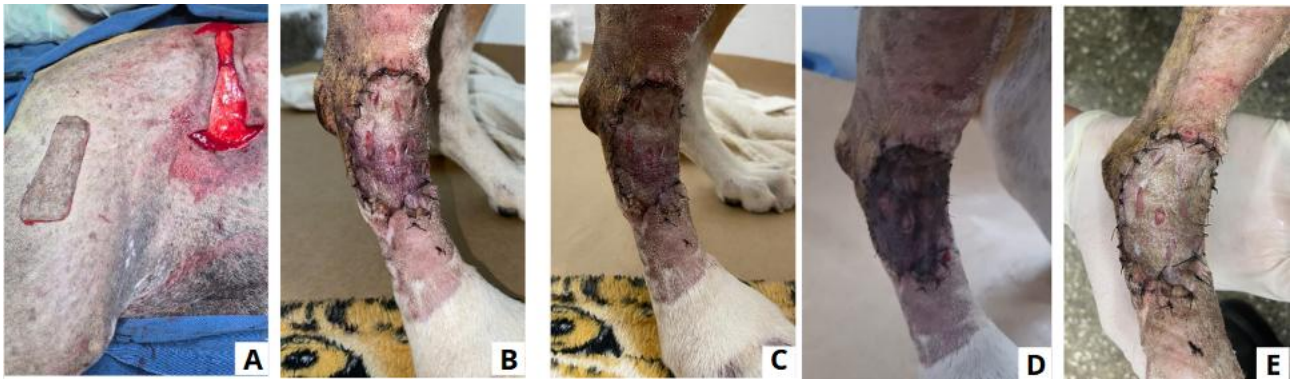

Figura 1. Paciente canino.. A: Demonstração dá área doadora do enxerto e enxerto utilizado. B: Aspecto pós-operatório após 48 horas. C: Aspecto pós-operatório após 96 horas. D: Aspecto pós-operatório após 5 dias. E: aspecto pós operatório na data de retirada dos pontos com 21 dias transcorridos.

DISCUSSÃO

Os hemangiomas cavernosos são neoplasias vasculares benignas incomuns em cães, sendo a excisão cirúrgica completa considerada o tratamento de escolha e geralmente curativa (1,2). Entretanto, em regiões distais dos membros, a limitada elasticidade cutânea frequentemente dificulta o fechamento primário das feridas, tornando necessárias técnicas reconstrutivas para preservação da função e adequada cobertura tecidual (3).

Os enxertos cutâneos autógenos representam alternativa eficaz para o tratamento de defeitos extensos, apresentando boa taxa de integração quando implantados sobre leitos bem vascularizados e submetidos à adequada imobilização pós-operatória (4,5).

No presente caso, a utilização do enxerto permitiu o recobrimento completo da área resultante da exérese tumoral, com evolução cicatricial satisfatória e integração adequada aos 14 dias de pós-operatório, corroborando os resultados descritos na literatura para esse tipo de reconstrução cutânea (3,5).

CONCLUSÃO

O enxerto cutâneo autógeno mostrou-se uma alternativa eficaz para o recobrimento de defeito cutâneo extenso após a excisão de hemangioma cavernoso em cão. A técnica proporcionou adequada cobertura tecidual, boa integração do enxerto e evolução cicatricial satisfatória, permitindo recuperação funcional do membro e resultado clínico favorável já nas primeiras semanas de pós-operatório.

REFERÊNCIAS

1) Goldschmidt MH, Goldschmidt KH. Epithelial and melanocytic tumors of the skin. In: Meuten DJ, editor. Tumors in Domestic Animals. 5th ed. Ames: Wiley-Blackwell; 2017. p. 88-141.

2) Gross TL, Ihrke PJ, Walder EJ, Affolter VK. Skin Diseases of the Dog and Cat: Clinical and Histopathologic Diagnosis. 2nd ed. Oxford: Blackwell Science; 2005.

3) Fossum TW. Small Animal Surgery. 5th ed. St. Louis: Elsevier; 2019.

4) Pavletic MM. Atlas of Small Animal Wound Management and Reconstructive Surgery. 4th ed. Ames: Wiley-Blackwell; 2018.

5) Swaim SF, Henderson RA. Small Animal Wound Management. 3rd ed. Philadelphia: Lea & Febiger; 1997.

Uso de Imagens Termográficas como Ferramenta Auxiliar no Diagnóstico de Fístula Arteriovenosa associada à Osteonecrose Asséptica em um Cão

Letícia Piazza Martins – Acadêmica de Medicina Veterinária da Universidade de Caxias do Sul (UCS).
Vitória Spiazzi – Acadêmica de Medicina Veterinária da Universidade Federal do Rio Grande do Sul (UFRGS).
Mariana Limongi Flach – Acadêmica de Medicina Veterinária do Centro Universitário Ritter dos Reis (UniRitter).
Tissie dos Santos Nunes – Acadêmica de Medicina Veterinária da Universidade Federal do Rio Grande do Sul (UFRGS).
Gabriela Nepomuceno Duarte – Acadêmica de Medicina Veterinária da Universidade Federal do Rio Grande do Sul (UFRGS).
Daniel Guimarães Gerardi – Médico Veterinário, Professor da Universidade Federal do Rio Grande do Sul (UFRGS).

Resumo: Fístulas arteriovenosas são comunicações vasculares anormais de rara ocorrência em cães. Este relato descreve o diagnóstico de fístulas arteriovenosas em Pastor Belga Malinois com lesões ulcerativas e alteração no fluxo sanguíneo local após amputação do quinto metacarpo do membro torácico esquerdo devido à osteonecrose asséptica. A termografia infravermelha evidenciou área focal de hipertermia sugestiva de alteração vascular, posteriormente confirmada por angiotomografia computadorizada. Este caso destaca o potencial da termografia como ferramenta auxiliar na detecção de deformidades vasculares.
Palavras-Chave: Termografia; Canino; Malformação; Vascular.

Introdução: Fístulas arteriovenosas (FAV) consistem de comunicações anormais entre veias e artérias, podendo ser classificadas como congênitas ou adquiridas, estas últimas resultantes de traumas, procedimentos cirúrgicos ou lesões iatrogênicas (1,2). Seu diagnóstico pode ser realizado por ultrassonografia Doppler ou exames de imagem vascular avançados (3,4).

Além disso, as alterações hemodinâmicas causadas pelas FAV podem resultar em mudanças na temperatura cutânea, podendo ser detectáveis por termografia infravermelha, uma ferramenta auxiliar no diagnóstico de afecções inflamatórias, neoplasias e distúrbios de perfusão (4-7). Assim, esse relato visa descrever um caso de FAV periférica em um cão, no qual a termografia foi utilizada como método diagnóstico complementar.

Descrição do Caso: Foi atendido no Hospital de Clínicas Veterinárias da UFRGS um cão macho da raça Pastor Belga Malinois, de um ano de idade, apresentando nódulo firme e alopécico entre o segundo e terceiro dígitos do membro torácico esquerdo, associado a lesões ulcerativas autoinfligidas por lambedura. Exames citológico e radiográfico prévios foram inconclusivos quanto à massa interdigital. No entanto, a radiografia evidenciou irregularidades periosteais e alterações no padrão trabecular do quinto metacarpo,

sugestivas de neoplasia óssea ou osteomielite. Uma nova citologia foi realizada, porém esta continha apenas células sanguíneas, permanecendo inconclusiva.

Assim, optou-se pela realização de biópsia do osso afetado e da massa interdigital. Os achados histopatológicos do quinto metacarpo revelaram sinais de osteólise, necrose e mineralização. Como não foi observada a presença de microorganismos, o diagnóstico histopatológico foi osteonecrose asséptica. Já em relação à amostra coletada do nódulo, observou-se discreto infiltrado inflamatório associado à proliferação fibrovascular, acantose e hiperqueratose. O diagnóstico foi de dermatite crônica, compatível com dermatite por lambedura. Assim, instituiu-se tratamento domiciliar das lesões e, devido à osteonecrose do quinto metacarpo, optou-se pela amputação do osso afetado.

O paciente retornou três meses após a cirurgia apresentando lesões ulcerativas e edema no terceiro dígito, associados à dor após períodos de exercício e persistência da lambedura. Ao exame físico, contatou-se hipertermia local, pulso acentuado e frêmito palpável na face palmar. Imagens termográficas revelaram marcada assimetria na temperatura superficial de ambos os membros torácicos. Ademais, na Figura 1 observa-se uma área focal de intensa hipertermia na extremidade distal do membro esquerdo, com aumento da emissão de calor seguindo o trajeto das estruturas vasculares superficiais.

Figura 1 - Imagem termográfica do membro torácico esquerdo

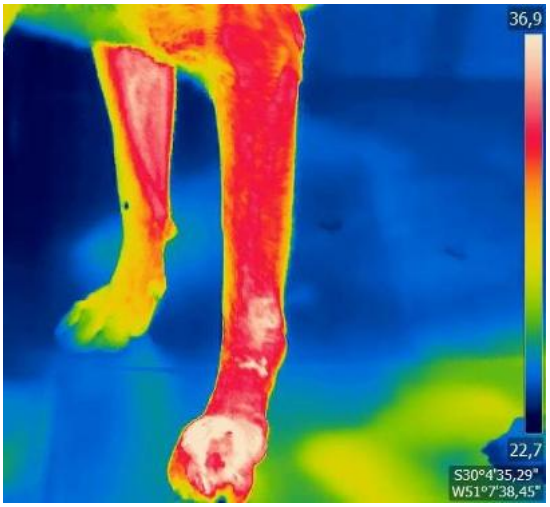

Fonte: os autores (2023).

A partir desses achados, levantou-se a suspeita de infecção do sítio lesional, mantendo-se a suspeita de anormalidade vascular como diferencial. A citologia da lesão revelou quantidade significativa de cocos e, associada à discreta leucocitose por neutrofilia e monocitose observada no hemograma, corroborava a hipótese infecciosa. Entretanto, apesar da limpeza diária da ferida concomitantemente à antibioticoterapia, não foram observados sinais de melhora clínica.

Diante da suspeita de comprometimento vascular, realizou-se angiotomografia computadorizada, a qual evidenciou dilatação difusa de artérias e veias digitais associada à presença de múltiplas formações vasculares anormais ao redor do terceiro e quarto dígitos. Os achados foram compatíveis com fístulas arteriovenosas, além de aumento de volume de tecidos moles e realce pelo contraste nas regiões adjacentes.

Discussão: As fístulas arteriovenosas periféricas são alterações vasculares raras em cães, e, a que se tem conhecimento, não há relatos na literatura veterinária sobre seu diagnóstico com o auxílio da termografia infravermelha.

As lesões ulcerativas associadas ao comprometimento da integridade cutânea já foram previamente descritas como manifestações clínicas associadas a essa alteração (8,9). Ademais, o atraso no processo cicatricial das lesões de pele pode ser relacionado à presença das FAVs, devido a hipóxia e baixa perfusão tecidual causadas pela hipertensão e estase venosa (9-11). Além disso, a presença concomitante de osteonecrose asséptica do quinto metacarpo e fístulas arteriovenosas no mesmo membro sugere uma possível associação, uma vez que as alterações hemodinâmicas causadas pelas fístulas podem desviar o fluxo sanguíneo do leito capilar, podendo contribuir para o desenvolvimento dessa lesão óssea (12,13). Entretanto, não há evidências que confirmem tal hipótese.

Nesse contexto, a termografia foi empregada como ferramenta complementar na avaliação do fluxo sanguíneo periférico, por se tratar de um exame rápido, não-invasivo e de baixo custo (9). Entretanto, por fornecer informações acerca da temperatura da superfície cutânea, seus achados podem ser influenciados por variáveis ambientais e características do próprio paciente, como a espessura da pelagem, devendo ser interpretados com cautela e associados a outros exames complementares (14). Apesar de exames confirmatórios, como a angiotomografia e angiorressonância, fornecerem uma avaliação mais precisa das alterações vasculares, seu alto custo e menor disponibilidade tornam ferramentas como a termografia importantes na investigação inicial de anormalidades vasculares.

Conclusão: Este relato evidencia o potencial da termografia infravermelha como ferramenta complementar na avaliação de alterações vasculares e de perfusão, embora estudos adicionais sejam necessários para confirmar sua aplicabilidade clínica.

Referências:

1.Butterfield AB; Hix WR; Pickrel JC; Johnson KE. Acquired Peripheral Arteriovenous Fistula in a Dog. Journal of the American Veterinary Medical Association, v. 176, n. 5, p. 445–448, 1980.

2.Graziano L; Di Paco S; Avallone G; Roccabanca P. Acquired arteriovenous fistula formation following cephalic vein intravenous catheterisation in a cat. Journal of Feline Medicine and Surgery Open Reports, v. 5, n. 1, jan. 2019. Disponível em: https://doi.org/10.1177/2055116919831857. Acesso em: 8 jun. 2026.

3.Santoro D; Pease A; Linder KE; Olivry T. Post-traumatic peripheral arteriovenous fistula manifesting as digital haemorrhages in a cat: diagnosis with contrast-enhanced 3D CT imaging. Veterinary Dermatology, v. 20, n. 3, p. 206–213, jun. 2009. Disponível em: https://doi.org/10.1111/j.1365-3164.2009.00754.x. Acesso em: 8 jun. 2026.

4..Zwingenberger AL; McLear RC; Weisse C. Diagnosis of arterioportal fistulae in four dogs using computed tomographic angiography. Veterinary Radiology & Ultrasound, v. 46, n. 6, p. 472–477, nov. 2005.

5.Hall JE; Hall ME. Regulação da Temperatura Corporal e Febre. In: Guyton & Hall - Tratado de Fisiologia Médica. 14. ed. Rio de Janeiro: Guanabara Koogan; 2021. p. 901–912.

6.Casas-Alvarado A; Martínez-Burnes J; Mora-Medina P; Hernández-Avalos I; Domínguez-Oliva A; Lezama-García K et al. Thermal and Circulatory Changes in Diverse Body Regions in Dogs and Cats Evaluated by Infrared Thermography. Animals, v. 12, p. 789, 2022. Disponível em: https://doi.org/10.3390/ani12060789. Acesso em: 8 jun. 2026.

7.Rekant SI; Lyons MA; Pacheco JM; Arzt J; Rodriguez LL. Veterinary applications of infrared thermography. American Journal of Veterinary Research, v. 77, n. 1, p. 98–107, 2016. Disponível em: https://doi.org/10.2460/ajvr.77.1.98. Acesso em: 8 jun. 2026.

8. Takiff H; Owens ML; Williams RA. Effect of arteriovenous fistula on wound healing and skin blood flow. British Journal of Experimental Pathology, v. 65, n. 6, p. 677–681, 1984.

9.Hyndman PS; Worth AJ; Owen MC; Jack MW; Orbell GMB; Bray JP. Peripheral arteriovenous fistula manifesting as antebrachial dermatopathy in a cat. Journal of the American Veterinary Medical Association, v. 254, n. 3, p. 393–398, 1 fev. 2019. Disponível em: https://doi.org/10.2460/javma.254.3.393. Acesso em: 8 jun. 2026.

10.Liew NC; Lee L; Gee T; Jabar MF. Healing of venous ulcers secondary to an ankle arteriovenous fistula. Journal of Vascular Surgery Cases, v. 1, n. 4, p. 229–231, dez. 2015. Disponível em: https://doi.org/10.1016/j.jvsc.2015.07.007. Acesso em: 8 jun. 2026.

11.Horton BT. Hemihypertrophy of extremities associated with congenital arteriovenous fistula. Journal of the American Medical Association, v. 98, n. 5, p. 373, 1932. Disponível em: https://doi.org/10.1001/jama.1932.02730310013003. Acesso em: 8 jun. 2026.

12. Mariee IC; Grˆ ne A; Theyse LFH. The role of osteonecrosis in canine coronoid dysplasia: Arthroscopic and histopathological findings. The Veterinary Journal, v. 200, n.

3, p. 382–386, jun. 2014. Disponível em: https://doi.org/10.1016/j.tvjl.2014.04.009. Acesso em: 8 jun. 2026.
13. Wang L; Luo Y; Qiu X; Cheng L; Ma K; Guan J et al. Analysis of Animal Models of Traumatic Osteonecrosis of the Femoral Head Based on Blood Supply: A Literature Review. Orthopaedic Surgery, v. 17, n. 3, p. 703–713, 21 jan. 2025. Disponível em: https://doi.org/10.1111/os.14352. Acesso em: 8 jun. 2026.
14. Kwon CJ; Brundage CM. Quantifying body surface temperature differences in canine coat types using infrared thermography. Journal of Thermal Biology, v. 82, p. 18–22, maio 2019. Disponível em: https://doi.org/10.1016/j.jtherbio.2019.03.004. Acesso em: 8 jun. 2026.

Uso de Imunoglobulina Humana Intravenosa no Tratamento da Anemia Hemolítica Imunomediada em Cão: Relato de Caso

Micaele Mattana - Discente de Medicina Veterinária da Universidade de Caxias do Sul, RS.
Sandy Boeni - Médica Veterinária Autônoma, RS.
Bruna Gabriela Bellorini - Médica Veterinária Autônoma, RS.

RESUMO

A anemia hemolítica imunomediada (AHIM) é uma enfermidade hematológica caracterizada pela destruição imunomediada dos eritrócitos e importante causa de anemia regenerativa em cães. Objetivou-se relatar um caso de AHIM primária em uma canina da raça Shih-tzu, fêmea, castrada, com seis anos de idade, atendida na Clínica Veterinária Pinheiro, no município de Feliz-RS. A paciente apresentava prostração, hiporexia e mucosas pálidas. O hemograma inicial evidenciou anemia regenerativa severa, com eritrócitos de 1,62 M/µL, hematócrito de 10,1% e hemoglobina de 5,3 g/dL, além de macrocitose, policromasia, corpúsculos de Howell-Jolly, hemácias nucleadas e hemólise. O teste de autoaglutinação positivou e a pesquisa para hemoparasitos foi negativa, permitindo o diagnóstico de AHIM primária após exclusão de causas secundárias. Instituiu-se internação, fluidoterapia intravenosa, terapia imunossupressora com prednisolona e leflunomida, profilaxia tromboembólica, administração de imunoglobulina e três transfusões sanguíneas. Após o tratamento, houve estabilização clínica e melhora dos hemogramas. No hemograma de controle realizado em 23/04/2026, a paciente apresentou eritrócitos de 6,95 M/µL, hematócrito de 46% e hemoglobina de 15,7 g/dL. Conclui-se que o diagnóstico precoce e a terapia intensiva foi ideal para a recuperação clínica e hematológica da paciente.

Palavras-chave: anemia; transfusão de sangue; imunossupressão; cães.

INTRODUÇÃO

A anemia hemolítica imunomediada (AHIM) é uma enfermidade hematológica caracterizada pela destruição imunomediada dos eritrócitos. Pode ocorrer de forma primária, quando não há identificação do fator desencadeante, ou secundária associada a agentes infecciosos, neoplasias, fármacos e outras doenças sistêmicas (1). A doença apresenta um índice alto de mortalidade, exigindo diagnóstico e intervenção terapêutica rápidos. Os sinais clínicos mais comuns incluem apatia, hiporexia, mucosas pálidas ou ictéricas, taquipneia, febre e intolerância ao exercício. O diagnóstico deve ser realizado com base em exames complementares como hemograma, bioquímicos, esfregaço sanguíneo e testes de auto aglutinação (2). O presente trabalho tem como objetivo relatar um caso de anemia hemolítica imunomediada em paciente canino, fêmea, atendida na

Clínica Veterinária Pinheiro, onde além das transfusões sanguíneas e suporte de medicações, foi realizada a imunoglobulina.

RELATO DE CASO

Em março de 2026 foi atendida na Clínica Veterinária Pinheiro na cidade de Feliz, Rio Grande do Sul, uma canina fêmea da raça shih-tzu de 6 anos, castrada, pesando 5,2 kg, apresentando histórico de prostração, diminuição do apetite e mucosas pálidas há menos de 48h. No exame clínico observou-se leve taquicardia, taquipneia, mucosas hipocoradas e temperatura corporal de 38,6°C. Durante a anamnese e investigação clínica, a tutora negou a administração prévia de quaisquer medicamentos, possibilidades de intoxicação e presença de ectoparasitas.

Foram realizados exames laboratoriais, incluindo hemograma completo, evidenciando uma anemia regenerativa severa, eritrócitos (1,62M/µL), hematócrito (10,1%), hemoglobina (5,3g/dL), macrócitos, policromasia, presença de corpúsculos de howell-jolly, hemácias fantasmas e hemácias nucleadas, hemólise, neutrofilia, linfopenia. O teste de autoaglutinação positivou, reforçando a suspeita diagnóstica de AHIM. Exames bioquímicos demonstraram uremia, o esfregaço para pesquisa para hemoparasitos foi negativa.

Com base nos achados clínicos, laboratoriais e na avaliação do especialista em hematologia veterinária, foi estabelecido o diagnóstico de AHIM primária, com indicação de internação para fluidoterapia intravenosa, terapia imunossupressora com prednisolona na dose de 2mg/kg e leflunomida, gastroprotetores, profilaxia tromboembólica com rivaroxabana e clopidogrel, transfusão de imunoglobulina e monitoramento hematológico. Devido à intensidade da anemia, foram necessárias três transfusões sanguíneas: a primeira realizada no dia 07/03/2026 com a coleta de um cão doador sem teste de compatibilidade; a segunda (10/03/2026) transfusão de sangue com teste de compatibilidade imunocromatográfico e testagem de aglutinação em parceria ao banco de sangue especializado; e a terceira (13/03/2026) também com compatibilidade realizada após a transfusão de imunoglobulina por conta da hemólise ativa. Após a transfusão de imunoglobulina e bolsa de sangue realizadas no mesmo dia com intervalo de 8 horas entre elas, observou-se uma estabilização clínica e melhora progressiva do hematócrito e do estado geral da paciente.

A paciente recebeu alta assistida após oito dias internada, permanecendo em acompanhamento para redução gradual da corticoterapia e monitoramento hematológico periódico semanal. Após redução gradual do corticóide, paciente estável, realizada a coleta de hemograma em 23/04/2026 que apresentou uma melhora muito significativa: eritrócitos (6,95M/µL), hematócrito (46%), hemoglobina (15,7g/dL) sem nenhuma outra alteração.

DISCUSSÃO

A anemia hemolítica imunomediada (AHIM) é uma enfermidade frequente em cães, caracterizada pela destruição imunomediada dos eritrócitos e elevada taxa de mortalidade, exigindo diagnóstico e tratamento precoce. Os sinais clínicos e alterações hematológicas observados neste caso foram compatíveis com os descritos na literatura para a doença (3).

A paciente apresentou anemia regenerativa severa, evidenciada por hematócrito de 10,1%, hemoglobina de 5,3 g/dL e eritrócitos de 1,62 M/µL, associada à macrocitose, policromasia, corpúsculos de Howell-Jolly, hemácias nucleadas e hemólise acentuada, demonstram intensa resposta medular compensatória à destruição eritrocitária periférica, sendo a autoaglutinação considerada um dos critérios diagnósticos mais específicos para AHIM (1,3).

A neutrofilia e a linfopenia observadas podem ser justificadas pelo leucograma de estresse associado e à resposta inflamatória sistêmica frequentemente associada à doença. Além disso, a uremia observada na avaliação bioquímica pode estar relacionada à redução da perfusão tecidual decorrente da anemia grave. As alterações ultrassonográficas observadas não justificavam o processo hemolítico. O diagnóstico de AHIM primária foi estabelecido após exclusão criteriosa de causas secundárias, incluindo hemoparasitoses, administração de fármacos, vacinação nos últimos meses e intoxicações, mostrando a importância da investigação diagnóstica ampla (1,3).

O tratamento seguiu as recomendações atuais da doença. A prednisolona permanece como fármaco de primeira escolha devido à sua ação imunossupressora eficaz. A associação com leflunomida foi uma alternativa importante para intensificar a resposta terapêutica e redução gradual de corticosteróides (3,4).

A profilaxia antitrombótica empregada merece destaque, uma vez que complicações tromboembólicas refletem considerável causa de mortalidade em cães com AHIM. A hipercoagulabilidade está presente em grande parte dos pacientes acometidos, reforçando a utilização de agentes antiplaquetários e anticoagulantes como parte do protocolo terapêutico (3).

A necessidade de três transfusões sanguíneas destaca a gravidade da hemólise apresentada pela paciente. Embora as transfusões não interfiram no mecanismo imunológico, constitui medida fundamental para manutenção da oxigenação tecidual até que a imunossupressão produza efeito clínico satisfatório (3,4).

A imunoglobulina intravenosa associada à terapia imunossupressora e ao suporte transfusional contribuiu para a estabilização clínica da paciente. Embora seu uso ainda seja controverso, estudos relatam redução temporária da hemólise e estabilização mais rápida em pacientes graves (3).

A resposta terapêutica observada, com recuperação hematológica em aproximadamente seis semanas, reforça a importância do reconhecimento precoce da doença e da instituição imediata da terapia adequada. A recuperação observada foi semelhante à descrita em pacientes com resposta terapêutica adequada na fase inicial da doença (3,4).

CONCLUSÃO

A anemia hemolítica imunomediada é uma enfermidade de evolução potencialmente grave, exigindo diagnóstico rápido e tratamento intensivo. O presente relato demonstra a importância da avaliação clínica associada aos exames laboratoriais para instituição precoce da terapia, contribuindo para a recuperação e melhora da sobrevida do paciente.

REFERÊNCIAS

1) Nelson RW, Couto CG. Medicina interna de pequenos animais. 6.ed. Rio de Janeiro: GEN Guanabara Koogan; 2023.
2) Tilley LP, Smith FWK Jr. Consulta veterinária em 5 minutos: cães e gatos. 5.ed. Barueri: Manole; 2015.

3) Jericó MM, Neto JPA, Kogika MM, editores. Tratado de medicina interna de cães e gatos. 2.ed. Rio de Janeiro: Guanabara Koogan; 2023.
4) Ettinger, Stephen J.; Feldman, Edward C.; Côté, Etienne. Tratado de Medicina Interna Veterinária - Doenças do Cão & do Gato - 2 Volumes. 8.ed. Rio de Janeiro: Guanabara Koogan; 2022.

Uso De Itraconazol Associado Ao Iodeto De Potássio Em Caso Atípico De Esporotricose Ocular Em Felino: Relato De Caso

Maria Eduarda Mariano Firmo – Discente em Medicina Veterinária, Centro Universitário de Valença (UNIFAA), RJ.

Luiz Augusto Laureano Sampaio – Profº. Esp. de Medicina Veterinária, Centro Universitário de Valença (UNIFAA), RJ.

Hugo Leandro Azevedo da Silva – Profº. Dr. de Medicina Veterinária, Centro Universitário de Valença (UNIFAA), RJ

RESUMO

A esporotricose felina destacou-se como uma das principais micoses no Brasil devido ao seu potencial zoonótico e impacto na saúde única. Causada por fungos saprófitas do gênero Sporothrix a doença acomete principalmente gatos, os quais apresentam lesões cutâneas ulcerativas, sendo a transmissão realizada por arranhaduras, mordidas e contato direto. Este trabalho teve como objetivo relatar um caso de esporotricose felina com acometimento ocular, enfatizando aspectos clínico, diagnóstico e conduta terapêutica. Foi descrito o caso de um felino macho, castrado de 1 ano de idade, que apresentou prostração, lesões dermatológicas faciais e alterações oftálmicas. Ao exame clínico, observou-se lesão granulomatosa na mucosa ocular associada à ulceração adjacente. Os testes para FeLV e FIV não evidenciaram alterações. A punção aspirativa por agulha fina e o imprint das lesões, analisados por citopatologia, demonstraram macrófagos contendo leveduras fúngicas, compatíveis com Sporothrix spp., permitindo diagnóstico precoce. Instituiu-se tratamento com Itraconazol por 30 dias, porém com resposta clínica limitada. Posteriormente associou-se Iodeto de Potássio por mais 90 dias, totalizando 120 dias de terapia, resultando em resolução completa das lesões. A utilização da citologia mostrou-se fundamental para confirmação diagnóstica rápida, enquanto a associação terapêutica evidenciou maior eficácia em comparação ao uso isolado do antifúngico. Concluiu-se que o diagnóstico precoce aliado a uma abordagem terapêutica individualizada foi determinante para o prognóstico favorável, sendo a combinação de Itraconazol e Iodeto de Potássio eficaz no tratamento da forma ocular da doença, proporcionando resolução completa das lesões.

Palavras-chave: Doença fúngica*; Sporothrix brasiliensis;* terapia antifúngica.

INTRODUÇÃO

A esporotricose felina configura-se como uma importante zoonose emergente no Brasil, cuja detecção precoce é fundamental para o controle da doença e prevenção da transmissão (1). A enfermidade é causada por fungos do complexo *Sporothrix schenckii*, sendo *Sporothrix brasiliensis* a principal espécie envolvida nos casos em felinos no país. Nas últimas décadas, observou-se aumento progressivo de casos em áreas urbanas, ampliando seu impacto na saúde pública veterinária e humana (2). Os gatos atuam como principais transmissores, devido à elevada carga fúngica nas lesões e ao comportamento

que favorece a disseminação, como arranhaduras e mordeduras (3). Clinicamente, a enfermidade caracteriza-se por lesões cutâneas ulceradas e nódulos subcutâneos, podendo evoluir para formas disseminadas e atípicas. Entre essas, o acometimento ocular representa um desafio diagnóstico e terapêutico, pois pode ser confundido com outras micoses sistêmicas, como criptococose e histoplasmose, nas quais alterações oftálmicas são mais frequentes (4). Além disso, trata-se de uma doença negligenciada, com limitações nas políticas públicas de controle e acesso ao tratamento, reforçando a necessidade de maior conscientização e investigação clínica adequada (5). Diante desse contexto, o presente trabalho teve como objetivo relatar um caso de esporotricose felina com acometimento da cavidade ocular, destacando os aspectos clínicos, diagnóstico e conduta terapêutica.

DESCRIÇÃO DO CASO

Um felino macho mestiço, castrado, de 1 ano de idade, foi atendido em uma clínica veterinária localizada no município de Barra do Piraí, no estado do Rio de Janeiro, com sinais clínicos de prostração, lesão dermatológica na face e alteração oftálmica. Ao exame físico, o médico veterinário constatou uma lesão de aspecto granulomatoso na mucosa ocular, em região interna da pálpebra inferior esquerda e uma pequena lesão ulcerada adjacente (Figura 1A).

Foram solicitados exames laboratoriais para descartar Leucemia Viral Felina (FeLV) e Imunodeficiência Viral Felina (FIV), hemograma completo, alanina aminotransferase (ALT), fosfatase alcalina, ureia e creatinina, os quais apresentaram resultados dentro da normalidade. No momento da consulta foi realizado o exame de punção aspirativa por agulha fina (PAAF) da lesão ocular e imprint da lesão ulcerada, ambas observadas através do exame citopatológico, evidenciando a presença de macrófagos fagocitando leveduras fúngicas (Figura 1B).

Foi instituído o tratamento com Itraconazol (100mg/gato), por via oral, a cada 24 horas, durante inicialmente 30 dias. Após completar um mês de tratamento o paciente retornou para revisão, onde foi observada melhora pouco significativa, sendo associado ao Itraconazol o Iodeto de Potássio (5mg/kg), por via oral, a cada 24 horas, durante 90 dias, finalizando com 120 dias de tratamento (Figura 1C). Após esse período, observou-se remissão completa das lesões.

DISCUSSÃO

A esporotricose felina apresenta ampla variedade de manifestações clínicas, sendo mais frequentemente observada na forma cutânea, com lesões ulceradas ou nodulares em

regiões como face, orelhas, plano nasal, base da cauda e membros. O comportamento de lambedura dos felinos contribui para a disseminação do agente, podendo resultar em infecções mais graves, em órgão como pulmões, fígado e sistema linfático (6). No presente relato, observou-se acometimento da cavidade ocular, caracterizando uma apresentação incomum da doença, conforme descrito na literatura. Lesões conjuntivais na esporotricose felina são raras e, geralmente, associadas a traumas ou à autoinoculação, podendo também ocorrer por disseminação hematógena (6).
A apresentação atípica observada reforça a dificuldade diagnóstica, uma vez que pode ser confundida com outras micoses sistêmicas, como criptococose e histoplasmose, além de processos infecciosos ou neoplásicos (4). Nesse contexto, a confirmação diagnóstica por meio de exames complementares torna-se essencial. No presente caso, a citologia mostrou-se um método eficaz, permitindo a identificação precoce de leveduras fagocitadas por macrófagos, achado característico da infecção por *Sporothrix spp*., possibilitando a instituição rápida do tratamento. A exclusão de doenças imunossupressoras, como FIV e FeLV, contribuiu para um prognóstico mais favorável, uma vez que a imunossupressão está associada ao aumento da carga fúngica e maior risco de disseminação da doença (7). Em relação ao tratamento, o Itraconazol é considerado a terapia de escolha na esporotricose felina (2); entretanto, relatos recentes indicam falhas terapêuticas com seu uso isolado (8). Esse achado foi corroborado neste relato, no qual não houve melhora clínica significativa após 30 dias de tratamento. Diante da resposta limitada, optou-se pela associação com Iodeto de Potássio, estratégia descrita na literatura como eficaz em casos refratários (7). Após a introdução da terapia combinada, observou-se regressão completa das lesões oculares em 90 dias, sem recidiva e sem necessidade de interrupção do tratamento por efeitos adversos (7). Dessa forma, os achados deste estudo evidenciam que manifestações atípicas da esporotricose felina podem representar um desafio diagnóstico e terapêutico, reforçando a importância da inclusão da doença como diagnóstico diferencial, especialmente em regiões endêmicas (7). Além disso, destaca-se a relevância da reavaliação clínica e da individualização do tratamento, sendo a associação entre Itraconazol e Iodeto de Potássio uma alternativa eficaz em casos com resposta insatisfatória ao tratamento convencional (7,8).

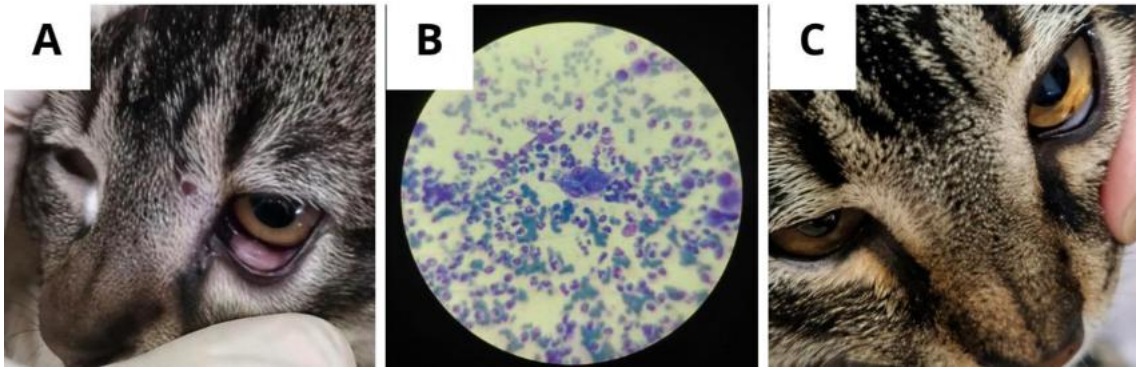

Figura 1: (A) Lesão de aspecto granulomatoso localizada na mucosa da pálpebra inferior esquerda de felino com esporotricose. Observa-se também lesão ulcerada adjacente. (B) Exame citopatológico da lesão ocular evidenciando macrófagos fagocitando leveduras compatíveis com *Sporothrix spp*. (C) Paciente após 120 dias de tratamento com Itraconazol associado ao Iodeto de Potássio, apresentando resolução completa das lesões oculares e restauração da integridade da mucosa palpebral. Fonte: Arquivo pessoal (2025).

CONCLUSÃO

A esporotricose felina representa um desafio significativo na medicina veterinária, especialmente diante de apresentações clínicas atípicas, como o acometimento da cavidade ocular. A associação entre Itraconazol e Iodeto de Potássio mostra-se eficaz no tratamento da forma ocular da doença, proporcionando a resolução completa das lesões após falha na monoterapia. O acompanhamento clínico e a abordagem individualizada contribuem para prognóstico favorável em apresentações atípicas da doença.

REFERÊNCIAS

1. Amadei S, Campos J, Bertão-Santos A, Frentzel A, Ávila H, Monti FS, et al. A novel approach for feline sporotrichosis pathogen detection based on loop-mediated isothermal amplification. Veterinary Dermatology. 2025;36(4):474-484.

2. Speranza FA, Rocha EM, Zaitz C. Esporotricose: atualização sobre diagnóstico e tratamento. Anais Brasileiros de Dermatologia. 2010;85(4):479-486.

3. Gremião IDF, Miranda LHM, Reis EG, Rodrigues AM, Pereira SA. Esporotricose em gatos: epidemiologia, características clínicas e abordagem terapêutica. Clínica Veterinária. 2019;127:24-32.

4. Mothé GB, Reis NF, Melivilu CSI, Mendes Junior AF, Santos CS, Dieckmann AM, et al. Ocular lesions in a domestic feline: a closer look at the fungal pathogen Sporothrix brasiliensis. Brazilian Journal of Veterinary Research and Animal Science. 2021;58:e183219.

5. Sociedade Brasileira de Dermatologia. Esporotricose: o que é, causas, sintomas e tratamento. Rio de Janeiro: Sociedade Brasileira de Dermatologia; 2020.

6. Lloret A, Hartmann K, Pennisi MG, Ferrer L, Addie DD, Belák S, et al. Sporotrichosis in cats: ABCD guidelines on prevention and management. Journal of Feline Medicine and Surgery. 2013;15(7):619-623.

7. De Oliveira AM; De Oliveira AM; Coelho TS. Esporotricose conjuntival felina: relato de caso. In: Imunologia e doenças infecciosas e parasitárias. Ponta Grossa: Editora Pasteur; 2024. p.46-53.

8. Rosa CS, Scroferneker ML, Vettorato R, Gervini RL, Vettorato G, Weber A. Terapêutica da esporotricose: revisão. Science and Animal Health. 2017;5(3):212-228.

Uso de Óleo à Base de *Cannabis Sativa* L. Como Terapia Complementar em Cão Com Suspeita de Doença do Disco Intervertebral: Relato de Caso

Camila Larsen da Cruz[1]; Higor Manuel Camargo dos Santos[1,]; Lorena de Oliveira[1]; Aline Larsen da Cruz[2]

[1]Médicos Veterinários, mestrandos em Medicina Veterinária Convencional e Integrativa – Universidade Federal de Santa Catarina (UFSC)

[2]Médica Veterinária, especializada em Comportamento Animal – Universidade Tuiuti do Paraná (UTP)

RESUMO

A Doença do Disco Intervertebral (DDIV) é uma afecção frequente em cães, associada à dor, alterações locomotoras e redução da qualidade de vida. O tratamento pode ser conservador ou cirúrgico, conforme a gravidade do quadro, sendo os anti-inflamatórios não esteroidais frequentemente utilizados no manejo clínico, entretanto, seu uso pode apresentar limitações em pacientes idosos, crônicos ou recidivantes. O presente estudo teve como objetivo relatar o uso de óleo à base de *Cannabis sativa* L. como terapia complementar em um cão com suspeita clínica e radiográfica de DDIV.

Palavras-chave: Dor; Sistema endocanabinoide; Canabidiol

INTRODUÇÃO

A Doença do Disco Intervertebral (DDIV) é uma das afecções neurológicas mais frequentes em cães, sendo uma importante causa de dor, dificuldade locomotora e redução da qualidade de vida. Suas manifestações clínicas variam conforme a localização e a gravidade da lesão[1].

O diagnóstico deve ser baseado na associação entre histórico clínico, exame físiconeurológico e exames de imagem, sendo a ressonância magnética o método padrão-ouro para diagnóstico[2,3]. O tratamento pode ser conservador ou cirúrgico, conforme a gravidade do quadro e a resposta terapêutica, sendo os anti-inflamatórios não esteroidais (AINEs) frequentemente utilizados no manejo conservador. Entretanto, em pacientes idosos, crônicos ou recidivantes, o uso prolongado de anti-inflamatória pode ser limitado por

efeitos adversos e resposta analgésica insuficiente[2,4]. Nesse cenário, a Cannabis sativa L. Tem sido investigada como terapia complementar devido ao seu potencial analgésico e antiinflamatório.

Tem-se como objetivo relatar o uso de óleo à base de Cannabis sativa L. Como terapia complementar em um cão idoso com suspeita de DDIV.

DESCRIÇÃO DO CASO

Foi atendido em um Hospital Veterinário de Curitiba-PR, um paciente da espécie canina, macho, de raça Shih Tzu, 14 anos de idade e 5kg. O animal apresentava sinais clínicos como: dificuldade ao deitar e levantar, dificuldade ao subir e descer escadas e móveis, vocalização aguda sem estímulo evidente, apatia, redução do apetite e dor durante a palpação da coluna, região lombar. Diante do quadro, o médico veterinário responsável solicitou radiografias de coluna e pelve, e prescreveu tratamento domiciliar de antiinflamatório não esteroidal, por 7 dias.

O exame radiográfico incluiu projeções ventrodorsal e laterolateral de pelve e coluna. Na coluna, região toraco-lombar, o laudo descreveu redução do espaço intervertebral entre L1-L2, associada a arqueamento em região de transição toraco-lombar. As demais vértebras e pelve estavam dentro dos padrões de normalidade. A impressão radiográfica foi de imagens sugestivas de discopatia em coluna toraco-lombar.

Segundo o responsável, houve melhora discreta dos sinais clínicos durante o uso da medicação prescrita inicialmente, entretanto, após o término do anti-inflamatório, o animal voltou a apresentar apatia, dificuldade ao levantar-se e relutância para subir escadas e móveis. Diante da persistência dos sinais clínicos, o responsável buscou atendimento médico veterinário especializado em medicina veterinária integrativa, com o objetivo de auxiliar no controle da dor e melhora da qualidade de vida do paciente. Após avaliação clínica do paciente e análise do exame radiográfico, foi indicada a realização de exame de imagem avançado, como tomografia computadorizada ou ressonância magnética, para maior acurácia diagnóstica da suspeita de discopatia, além da realização de exames complementares como hemograma e bioquímicos. Entretanto, os exames complementares não foram realizados por questões pessoais do responsável. Foi então instituído tratamento com óleo à base de *Cannabis Sativa, Full Spectrum* alto em CBD, na concentração

40mg/mL, por via oral, iniciado em uma gota a cada 12 horas. A dose foi aumentada gradualmente a cada três dias, conforme resposta clínica e tolerabilidade do animal, até estabilização em quatro gotas a cada 12 horas. Foi indicado também o repouso rigoroso do animal.

Após 15 dias de tratamento, na dose de 4 gotas a cada 12 horas, o responsável relatou que o paciente deixou de apresentar dificuldade para se levantar e para se movimentar no ambiente domiciliar, além de melhora na disposição geral, se tornando mais ativo e receptivo a brincadeiras. Na reavaliação realizada após 3 meses de tratamento, o paciente apresentava-se clinicamente estável, sem sinais de dor no exame clínico e sem piora dos sinais locomotores previamente relatados.

DISCUSSÃO

A Doença do Disco Intervertebral (DDIV) é um termo amplamente utilizado na medicina veterinária, que engloba diversas lesões que afetam o disco intervertebral[1].É a doença mais comum da medula espinhal em cães e é considerada uma das principais causas de dor e disfunção neurológica nessa espécie[2]. A DDIV pode ser classificada como doença de Hansen tipo I em que ocorre a extrusão aguda do núcleo pulposo degenerado e calcificado para o canal vertebral através de uma ruptura do anel fibroso. É causada pela metaolasia condroide e afeta principalmente raças condrodistróficas, afeta principalemente animais jovens e de meia idade. A doença de Hansen tipo II consiste em um espessamento crônico e protrusão lenta do anel fibroso, comprimindo progressivamente a medula. É resultante de uma metaplasia fibroide e ocorre principalmente em cães idosos e de raças não condrodistróficas[1].

O diagnóstico da DDIV em cães deve ser realizado a partir da associação dos sinais clínicos, avaliação neurológica e exames de imagem[2]. As radiografias podem ser utilizadas como exame inicial de triagem, pois permitem identificar alterações sugestivas de degeneração do disco, como redução do espaço intervertebral, mineralização do disco e alterações no forame intervertebral, entretanto, possuem limitações importantes e não permitem confirmar de forma definitiva a compressão medular ou o subtipo de DDIV[3]. Atualmente, a tomografia computadorizada e a ressonância magnética são os exames mais utilizados para o diagnóstico da DDIV, sendo a ressonância magnética o método padrãoouro, por permitir melhor avaliação do disco intervertebral, da medula espinhal, do grau de compressão e de possíveis alterações intramedulares[2,3].

As manifestações clínicas da doença variam dependendo da raça, localização da lesão e do grau de dano neurológico. De maneira geral, os sinais gerados pela contusão e compressão da medula espinhal e raízes nervosas incluem dor espinhal (hiperestesia) leve a severa, ataxia, paresia ou plegia, perda do controle do esfíncter, perda de nocicepção[2,3].

No presente caso, a suspeita de DDIV foi estabelecida a partir da associação entre o histórico clínico, os sinais dolorosos apresentados pelo paciente, a avaliação clínica e os achados radiográficos compatíveis com discopatia. A radiografia simples evidenciou alterações sugestivas de discopatia, contribuindo como exame de triagem, entretanto, conforme descrito na literatura, esse método apresenta limitações pois não permite confirmar de forma definitiva a presença de compressão medular ou o subtipo de herniação discal[3]. Dessa forma, embora os achados observados sustentem a suspeita clínica de DDIV, a não realização dos exames de imagem avançados impossibilitou a diferenciação correspondente ao padrão Hansen tipo I e Hansen tipo II. Além disso, apesar da importância desses exames para confirmação diagnóstica e planejamento terapêutico, fatores como alto custo, disponibilidade limitada e tempo de realização do exame podem representar limitações na rotina clínica[2].

O tratamento da Doença do Disco Intervertebral (DDIV) pode ser medicamentoso (conservador) ou cirúrgico, dependendo de fatores como a gravidade do dano neurológico, a localização da hérnia e a resposta inicial do paciente aos tratamentos não invasivos[4]. O tratamento medicamentoso consiste na utilização de anti-inflamatórios não esteroidais (AINEs) por 5 a 7 dias, analgésicos para dor neuropática, relaxantes musculares e restrição de atividade[2,4].O tratamento conservador é indicado para cães que ainda conseguem caminhar ou para aqueles com paraparesia/paraplegia que ainda mantem a sensibilidade à dor profunda[2]. O tratamento cirúrgico é recomendado para cães com dor persistente, déficits neurológicos progressivos, falta de resposta ao tratamento medicamentoso, ou cães paraplégicos que perderam a sensibilidade à dor profunda[2].

No presente caso, a conduta terapêutica inicial adotada corrobora com o tratamento conservador descrito na literatura, uma vez que o paciente apresentava sinais clínicos de dor, sem déficits neurológicos e sem perda de sensibilidade à dor profunda. Entretanto, apesar de anti-inflamatórios não esteroidais serem frequentemente utilizados nesses casos, seu uso pode apresentar limitações importantes, principalmente em pacientes idosos, crônicos ou recidivantes, devido ao risco de efeitos adversos gastrointestinais, renais e hepáticos[5], além da possibilidade de resposta analgésica insuficiente ou recorrência da dor

após suspensão da medicação[6]. Assim, em situações em que há persistência ou recorrência dos sinais clínicos de dor, ou quando se busca reduzir a necessidade de uso repetido de AINEs, terapias adjuvantes podem ser consideradas dentro de uma abordagem integrativa. A medicina veterinária integrativa surge como uma proposta que combina a medicina convencional com terapias complementares, promovendo uma visão mais ampla e holística do cuidado animal. Essa prática não se limita apenas a farmacologia ou a técnicas cirúrgicas tradicionais, mas amplia o repertório terapêutico ao incorporar uma variedade de modalidades alternativas. Sua filosofia sustenta que nenhuma forma de medicina detém todas as respostas, e que todas as opções diagnósticas e terapêuticas disponíveis devem ser consideradas com o propósito de auxiliar os animais a alcançar o máximo potencial de cura e qualidade de vida[7].

Nesse contexto, o uso medicinal da *Cannabis Sativa* surge como uma possível opção terapêutica complementar, cuja investigação tem se intensificado nos últimos anos devido suas propriedades anti-inflamatórias e analgésicas. A Cannabis exerce seus efeitos terapêuticos através da modulação do sistema endocanabinoide (SEC), um sistema biológico presente em todos os vertebrados que desempenha papel fundamental na homeostase e nas regulações de processos fisiológicos[8,9,10,11,12,13]. O SEC é composto pelos receptores canabinoides CB1 e CB2, endocanabinoides como anandamida (AEA) e 2-AG (2-araquidonilglicerol) e enzimas de síntese e degradação[11,12]. A planta *Cannabis Sativa* L. contém diversos fitocanabinoides, como o tetrahidrocanabinol (THC), o canabidiol (CBD) e o canabigerol (CBG), que interagem diretamente com os receptores canabinoides do SEC, mimetizando ou modulando a ação dos endocanabinoides[8]. Os receptores CB1 são encontrados predominantemente no sistema nervoso central[9] e estão envolvidos na percepção da dor, efeitos cardiovasculares, gastrointestinais e respiratórios. Já os receptores CB2 estão presentes em maior concentração no sistema nervoso periférico e estão envolvidos na modulação do sistema imune, redução da inflamação e no alívio da dor[10]. Além dos receptores CB1 e CB2, os canabinoides podem interagir com outros receptores e canais envolvidos na nocicepção. Formulações full spectrum, que contêm diversos fitocanabinoides e terpenos, promovem um “efeito entourage”, no qual os compostos atuam de forma sinérgica, potencializando os efeitos benéficos e resultando em um efeito terapêutico superior em comparação com compostos isolados[14].

Diante desse contexto, no caso relatado, o uso do óleo à base de *Cannabis sativa* L. foi proposto como terapia complementar ao manejo conservador da DDIV, com o objetivo de auxiliar do controle da dor, modular o processo inflamatório e melhorar a qualidade de

vida do paciente. A escolha dessa abordagem esteve relacionada às manifestações clínicas apresentadas, bem como a idade avançada do paciente e às limitações associadas ao uso prolongado de anti-inflamatórios não esteroidais (AINEs). Após a introdução da terapia com óleo de Cannabis observou-se melhora dos sinais clínicos associados a dor e mobilidade, sugerindo um efeito benéfico do tratamento complementar. Embora ainda sejam necessários estudos clínicos específicos que avaliem o uso da *Cannabis sativa* L. em cães com DDIV, as evidências sobre sua ação no sistema endocanabinoide, seu potencial analgésico e anti-inflamatório sustentam sua utilização como opção terapêutica complementar em casos nos quais o tratamento convencional apresenta limitações ou resposta clínica insuficiente.

CONCLUSÃO

O uso do óleo à base de Cannabis sativa L. como terapia complementar auxilia no manejo conservador de cão com suspeita clínica e radiográfica do disco intervertebral. A abordagem integrativa favorece o controle da dor, a melhora da mobilidade e a qualidade de vida do paciente. A terapia canabinoide representa uma possibilidade complementar em casos nos quais o tratamento convencional apresenta limitações. Novos estudos clínicos são necessários para avaliar a eficácia e a segurança da Cannabis Sativa L. em cães com doença do disco intervertebral.

REFERÊNCIAS

1. Fenn J, Olby NJ. Classification of Intervertebral Disc Disease. Frontiers in Veterinary Science . 2020. Disponível em: https://pmc.ncbi.nlm.nih.gov/articles/PMC7572860/

2. Gómez Álvarez, I.; Verdes García, J.M.; Espino López, L. Intervertebral Disc Disease in Dogs. *Pets* **2025**. Disponível em:. https://doi.org/10.3390/pets2030026

3. Costa RC, De Decker S, Lewis MJ, Volk H. Diagnostic Imaging in Intervertebral Disc Disease. Frontiers in Veterinary Science, 2020. Disponível em: https://www.frontiersin.org/journals/veterinaryscience/articles/10.3389/fvets.2020.588338/full

4. Lewis MJ, Granger N, Jeffery ND. Emerging and Adjunctive Therapies for Spinal Cord Injury Following Acute Canine Intervertebral Disc Herniation. Frontiers in Veterinary Science, 2020. Disponível em: https://doi.org/10.3389/fvets.2020.579933

5. B.P. Monteiro-Steagall, P.V.M. Steagall, B.D.X. Lascelles. Systematic Review of Nonsteroidal Anti-Inflammatory Drug-Induced Adverse Effects in Dogs. *Journal of Veterinary Internal Medicine*, v. 27, p. 1011- 1019, 2013. Disponível em: https://doi.org/10.1111/jvim.12127

6. Mann, F.A., Wagner-Mann, C.C., Dunphy, E.D., Ruben, D.S., Rochat, M.C. and Bartels, K.E. Recurrence rate of presumed thoracolumbar intervertebral disc disease in ambulatory dogs with spinal hyperpathia treated with anti-inflammatory drugs: 78 cases (1997–2000). Journal of Veterinary Emergency and Critical Care, v.17, p. 53-60. 2006. Disponível em: https://doi.org/10.1111/j.1476-4431.2006.00195.

7. Schoen, A., Wynn S. Complementary and Alternative Veterinary Medicine: Principles and Practice. St Louis: Mosby, 1998.

8. Gaoni, Y.; Mechoulam, R. Isolation, structure, and partial synthesis of an active constituent of hashish. Journal of the American Chemical Society, v. 86, n. 8, p. 16461647, 1964. Doi: 10.1021/ja01062a046

9. Howlet, A.C. et al. Cannabinoid receptor localization in brain. Proceedings of the National Academy of Sciences of the United States of America, v. 85, n. 18, p. 71597163, 1988. Doi: 10.1073/pnas.85.18.7159.

10. Munro, S.; Thomas, K.L.; Abu-Shaar, M. Molecular characterization of a peripheral receptor for cannabinoids. Nature, v. 365, p. 61-65, 1993. Doi: 10.1038/365061a0.

11. Devane, WA. Et al. Isolation and structure of a brain constituent that binds to the cannabinoid receptor. Science, v. 258, n. 5090, p. 1946-1949, 1992. Doi: 10.1126/science.1470919.

12. Mechoulam, R. et al. Identification of 2-arachidonoy glycerol, a novel endogenous agonist of the cannabinoid receptor. Biochemical Pharmacology, v. 50, n. 1, p.

83-90, 1995. DOI: 10.1016/0006-2952(95)00109-D.

13. Philpott, H.T.; O'Brien, M.; Mcdougall, JJ. Attenuation of early phase inflammation by cannabidiol prevents pain and nervo damage in rat osteoarthritis. Pain, v.158, n.12, p.2442-2451, 2017. Doi: 10.1097/j.pain.0000000000001052.

14. Patikorn, C et al. Efficacy and safety of cannabidiol for the treatment of canine osteoarthritis: a systematic review and meta-analysis of animal intervention studies. Frontiers in Veterinary Science, v. 10, 15 set. 2023. Disponível em: https://doi.org/10.3389/fvets.2023.1248417

Uso de Técnicas de Medicina Integrativa e de Reabilitação no Pós-operatório de Felino Vítima de Trauma Automobilístico - Relato de Caso

Lorena Sutana Braz Pinto - Discente do curso de Medicina Veterinária da Universidade Federal do Paraná (UFPR), Setor Palotina.

Camila Mariane Sawada - Mestranda da Pòs-Graduação em Ciência Animal da Universidade Federal do Paraná (UFPR), Setor Palotina.

Maria Clara Poletto Hagemann - Discente do curso de Medicina Veterinária da Universidade Federal do Paraná (UFPR), Setor Palotina.

Natália Gabrielly Novaski Mehl - Discente do curso de Medicina Veterinária da Universidade Federal do Paraná (UFPR), Setor Palotina.

Gabriela Mariano da Silva - Residente pelo Programa de Residência em Área Profissional da Saúde da Universidade Federal do Paraná (UFPR), Setor Palotina.

Erica Cristina Bueno do Prado Guirro - Docente do curso de Medicina Veterinária da Universidade Federal do Paraná (UFPR), Setor Palotina.

RESUMO

Os traumas automobilísticos são causa frequente de fraturas e feridas em pequenos animais. No caso de tratamento cirúrgico, a presença de dor e inflamação podem levar à contratura muscular e atraso no retorno funcional da região acometida. No presente relato, uma paciente felina vítima de atropelamento teve fratura de fêmur e feridas extensas. Após a cirurgia, observou-se dor residual, cicatrização lenta e contratura muscular no quadríceps e a paciente foi encaminhada ao Ambulatório de Terapias Integrativas e Reabilitação Animal (ATICO) do Hospital Veterinário do Setor Palotina da Universidade Federal do Paraná. A paciente recebeu fotobiomodulação, ozonioterapia, magnetoterapia, eletroestimulação e cinesioterapia, sendo sempre avaliada a cada sessão para se determinar as melhores técnicas em cada momento. Como resultado, observou-se evolução clínica favorável, com cicatrização completa das feridas, analgesia, resolução da contratura muscular e retorno da locomoção. Conclui-se que o uso de terapias integrativas e de reabilitação auxilia na recuperação mais precoce de paciente felino portador de fratura e de feridas decorrentes de trauma automobilístico.

Palavras-chave: Ferida; fotobiomodulação; fratura; gato; ozonioterapia

INTRODUÇÃO

O atropelamento é uma emergência comum em pequenos animais e, frequentemente, resulta em fraturas e feridas cutâneas, com risco de infecção. O tratamento pode ser conservativo ou cirúrgico, a depender do quadro clínico (1,2).

Além do tratamento convencional, as terapias integrativas e complementares têm sido incorporadas como adjuvantes a fim de promover analgesia, modular a inflamação, favorecer a cicatrização e otimizar a recuperação funcional (3).

O objetivo deste trabalho é relatar um caso clínico no qual se empregou técnicas de medicina veterinária integrativa e de reabilitação em uma paciente felina com fratura de fêmur e feridas extensas geradas por acidente automobilístico.

Descrição do Caso

Em 10/10/2025, chegou ao Ambulatório de Terapias Integrativas e Reabilitação Animal (ATICO) do Hospital Veterinário do Setor Palotina da Universidade Federal do Paraná, uma paciente felina, 1 ano de idade, SRD, com histórico de atropelamento em 20/09/2025, que resultou em fratura proximal de fêmur esquerdo e feridas extensas em ambos os membros pélvicos e na região lombar. No dia 23/09/2025, a paciente foi submetida à cirurgia de osteossíntese do fêmur e cobertura das feridas pela técnica de Figueiredo (Ferida 1A). Após alguns dias, parte da tela se soltou e precisou ser removida e, então, recomendou-se curativo diário. Em 04/10/2025, observou-se que a cicatrização estava evoluindo de forma lenta, havia contratura muscular no quadríceps e possível dor residual. A partir desses achados, foi encaminhada ao ATICO.

A paciente foi avaliada pela equipe do ATICO, que identificou dor moderada na manipulação do membro pélvico esquerdo, contratura do músculo semimembranoso, sutil déficit proprioceptivo e dificuldade de apoio e locomoção. Foi iniciada a primeira sessão de integrativa e reabilitação, que incluiu massagem de quadríceps, com óleo essencial de lavanda; magnetoterapia, para relaxamento muscular, analgesia e cicatrização óssea (Figura 1B); fotobiomodulação, com aplicação de LASER vermelho e infravermelho, focado no efeito anti-inflamatório, analgésico e cicatrizante, seguido pelo uso do LED azul pela ação antimicrobiana; e ozonioterapia, com *bagging* (Figura 1C) e insuflação retal, visando cicatrização. Foram instituídas sessões semanais e recomendou-se curativo diário com óleo de girassol ozonizado.

Em 17/10/2025. já se observou grande evolução no padrão de cicatrização e a responsável informou que percebeu a paciente mais ativa e relaxada em casa. No exame físico, não se identificou dor e havia menos contratura muscular. A sessão foi iniciada com diversas técnicas de fotobiomodulação: LASERterapia, pela ação anti-inflamatória e analgésica; LEDterapia, pela ação antimicrobiana; LASERpuntura, nas bordas da ferida; ILIB modificado para relaxamento, analgesia e imunomodulação. Na sequência, foi realizada ozonioterapia, com *bagging* e insuflação retal. Foi mantida a recomendação de curativo diário com óleo de girassol ozonizado.

O protocolo foi sendo ajustado conforme a evolução clínica. Na anamnese da quinta sessão, a responsável relatou que a paciente estava se movimentando normalmente em casa e, inclusive, já havia subido em árvore. Apesar dos riscos de complicação com a

osteossíntese, esse evento evidenciava a funcionalidade dos membros pélvicos. Também já se observava reepitelização completa (Figura 1D) e foi possível iniciar a eletroestimulação com corrente FES e Hai Hua no membro pélvico esquerdo, onde havia alteração de sensibilidade e, ainda, fazer cinesioterapia com o disco de equilíbrio para ganho de força e equilíbrio. A paciente recebeu alta ao término da sétima sessão.

Figura 1. Paciente felina com fratura de fêmur e feridas devido a atropelamento. A - Ferida no pós-operatório imediato. B - Magnetoterapia. C - Ozonioterapia com *bagging.* D – Ferida na quinta sessão de terapia integrativa e reabilitação.

DISCUSSÃO

As cirurgias ortopédicas em felinos podem causar dor, inflamação e limitação funcional no pós-operatório. Nesse contexto, a terapia integrativa e a reabilitação podem ser associadas à terapia convencional para promover a recuperação mais precoce do paciente. Todavia, o Médico Veterinário precisa conhecer o comportamento felino, respeitar seus limites e adaptar as sessões ao paciente (3).

A fotobiomodulação beneficia a reparação tecidual por diversas vias. A LASERterapia tem ação analgésica, anti-inflamatória e cicatrizante, enquanto o LED azul tem efeito antimicrobiano. A laserpuntura gera analgesia e neuromodulação e é uma alternativa não invasiva à acupuntura tradicional. A ILIB modificada produz efeitos sistêmicos capazes de modular a inflamação e melhorar a oxigenação tecidual (4, 5).

A ozonioterapia favorece a cicatrização precoce ao melhorar a oxigenação, a vascularização e a perfusão tecidual. A técnica de *bagging* permite o contato direto do ozônio com o tecido. O óleo ozonizado, rico em ozonídeos, promove liberação contínua de oxigênio, estimula a microcirculação e a formação de tecido de granulação (6).

A magnetoterapia auxiliou na consolidação óssea e na redução da inflamação, favorecendo a regeneração tecidual. A eletroestimulação pode ser feita com diferentes correntes elétricas. A corrente FES promoveu contrações musculares induzidas, prevenindo atrofia e auxiliando na reabilitação neuromuscular, com melhora da

locomoção. A Hai Hua contribuiu no controle da dor quando há alterações neuromusculares, pois o estímulo neuromuscular melhora a circulação local (6). A cinesioterapia promove ganho de força, flexibilidade e coordenação, o que a torna essencial na reabilitação da função locomotora (3,4).

CONCLUSÃO

O uso de terapias integrativas e de reabilitação auxilia na recuperação precoce de paciente felino portador de fratura e feridas decorrentes de trauma automobilístico.

REFERÊNCIAS

1 - Carniel PG, Leseux C. Incidência de fraturas automobilísticas em cães e gatos atendidos no Hospital Veterinário da FAG através do projeto Samucão. Arquivos Brasileiros de Medicina Veterinária da FAG. 2025;8(2):32-41.

2 - Santos Filho M, Brito B, Roier ECR, Lemos FO. Aplicação da ozonioterapia na clínica de pequenos animais: vias de administração, indicações e efeitos adversos: revisão. PubVet. 2021;15(7):1-8.

3 - Toyofuku, L, Lopes RS. Fisiatria em felinos. In: Lopes RS, Diniz R. Fisiatria em Pequenos Animais. São Paulo: Inteligente, 2018. p.453-462.

4 - Valente C, Gomara FL, Marques Neto PL, Souza RC. Aplicações do laser na acupuntura. Cadernos de Naturologia e Terapias Complementares. 2015;4(6):47-54.

5 - Souza MPS, Ribeiro AAS. Uso da irradiação de sangue com laser intravascular (ILIB) em doenças crônicas: uma revisão sistemática. Archives of Health. 2022;3(2):270-274.

6 - Klos TB, Coldebella F, Jandrey FC. Fisioterapia e reabilitação animal na medicina veterinária. PubVet. 2020;14:148.

Uso de Terapias Integrativas no Tratamento de Alterações Gastrintestinais de Cão sob Tratamento Quimioterápico devido à Linfoma Multicêntrico

Natália Gabrielly Novaski Mehl – Discente do curso de Medicina Veterinária da Universidade Federal do Paraná (UFPR), Setor Palotina

Dayvid Malfrine do Carmo Santos – Residente pelo Programa de Residência em área Profissional de Saúde da Universidade Federal do Paraná (UFPR), setor Palotina

Camila Mariane Sawada – Mestranda da Pós-graduação em Ciência Animal da Universidade Federal do Paraná (UFPR), Setor Palotina

Mônica Kanashiro Oyafuso – Docente do curso de Medicina Veterinária da Universidade Federal do Paraná (UFPR), Setor Palotina

Erica Cristina Bueno do Prado Guirro – Docente do curso de Medicina Veterinária da Universidade Federal do Paraná (UFPR), Setor Palotina

Resumo

É crescente o uso de técnicas integrativas em pacientes oncológicos na Medicina Veterinária. Tais terapias não devem substituir o tratamento convencional, mas estarem associadas, a fim de beneficiar o paciente. Uma paciente canina, 14 anos, portadora de linfoma multicêntrico apresentou recorrentes transtornos gastrintestinais durante os ciclos de quimioterapia com o protocolo CHOP, principalmente quando ela recebia vincristina. Por diversas vezes, foi feito tratamento efetivo com ondansetrona e suplemento orexígeno à base de cobamamida e cloridato de ciproeptadina. Todavia, em um dos ciclos, ela apresentou anorexia, êmese e diarreia irresponsiva ao tratamento medicamentoso e foi preciso interná-la. Foi solicitado o apoio da equipe do Ambulatório de Terapias Integrativas e Reabilitação Animal (ATICO) do HVP – UFPR. Após avaliação da paciente, foi realizada terapia integrativa empregando-se cromopuntura com luz amarela no acuponto BP17; acupuntura e moxaterapia sobre os acupontos BP17, B21, E36, Bai-Hui, VG14 e B60; e moxaterapia com thermie sobre toda a coluna dorsal. Ao término da sessão, a paciente aceitou petisco, à noite ingeriu a ração de forma voluntária e recebeu alta no dia seguinte. Segundo a responsável, a paciente estava se alimentando normalmente em casa. Conclui-se que o uso de terapias integrativas pode auxiliar no tratamento de alterações gastrintestinais de cão sob tratamento quimioterápico, melhorando a qualidade de vida.

Palavras-chave: acupuntura; apetite; cromoterapia; oncologia; moxaterapia

Introdução

É crescente o uso das terapias integrativas na oncologia veterinária, por promoverem cuidado amplo e humanizado, capaz de melhorar a qualidade de vida do paciente (1, 2). Tais técnicas auxiliam na analgesia, redução do estresse e da ansiedade, atuam como imunomoduladores, melhoram o metabolismo e podem reverter alguns efeitos adversos gerados pelo próprio tumor ou pela quimioterapia (3, 4).

As terapias integrativas devem ser conduzidas por Médicos Veterinários capacitados, pois o tratamento deve ser individualizado e respeitar o tipo de tumor e as

condições clínicas do paciente (1). Isso exige uma visão ampla das necessidades físicas e emocionais do paciente e, consequentemente, fortalece o vínculo entre o responsável, o Médico Veterinário e o paciente (2). Todavia, as terapias integrativas devem ser associadas e jamais substituir os tratamentos convencionais (1, 2, 3).

Esse relato descreve uma paciente canina com linfoma multicêntrico que apresentou alterações gastrintestinais como efeito adverso da quimioterapia e recebeu tratamento integrativo efetivo.

Descrição do Caso

Em 05/02/2026, uma paciente canina, 14 anos, SRD, 7,6Kg, foi encaminhada ao Hospital Veterinário do Setor Palotina da Universidade Federal do Paraná (HVP – UFPR) com diagnóstico de linfoma multicêntrico há 60 dias. Instituiu-se quimioterapia com o protocolo CHOP, que inclui ciclofosfamida, doxorrubicina, vincristina e prednisolona. A paciente deveria retornar a cada 7 dias para receber a quimioterapia.

A paciente apresentou episódios recorrentes de anorexia, principalmente devido à vincristina. Na maioria das vezes, foi feito tratamento efetivo com o antiemético ondasetrona e suplemento orexígeno à base de cobamamida e ciproeptadina. Em 23/04/2026, a paciente receberia vincristina e foi realizado tratamento orexígeno profilático. Na semana seguinte, 30/04/2026 a sessão de quimioterapia precisou ser adiada, pois a paciente apresentava leucopenia e foi prescrito timomodulina. Em 01/05/2026, a paciente exibiu novo quadro de anorexia e, em 03/05/2026, foi preciso interná-la para melhor suporte terapêutico. Como ela estava refratária ao tratamento convencional, foi solicitado apoio da equipe do Ambulatório de Terapias Integrativas e Reabilitação Animal (ATICO) do HVP – UFPR.

A paciente foi avaliada pela equipe do ATICO e optou-se por associar diferentes técnicas de medicina veterinária integrativa para estimular o apetite. Procedeu-se cromopuntura com luz amarela sobre o acuponto BP17, seguida por acupuntura e moxaterapia nos acupontos BP17, B21, E36, Bai-Hui, VG14 e B60. Por fim, foi realizada moxaterapia com *thermie* sobre toda a coluna dorsal. No fim da sessão, a paciente aceitou petisco (Figura 1). À noite, ela ingeriu a ração de forma voluntária. No dia seguinte, recebeu alta. Segundo a responsável, a paciente estava se alimentando normalmente em casa.

Figura 1 – Paciente oncológica canina com problemas gastrintestinais devido à quimioterapia se alimentando no final da sessão de terapias integrativas.

Discussão

É comum pacientes com afecções oncológicas enfrentarem diversas alterações gastrointestinais devido ao próprio tumor ou como efeito adverso de quimioterápicos (5), o que piora consideravelmente o prognóstico e a qualidade de vida do paciente (6). O linfoma multicêntrico pode acometer o paciente de uma forma generalizada, com diversos sinais clínicos inespecíficos, incluindo anorexia, vômito e diarreia, letargia, dentre outros capazes de prejudicar o bem-estar do paciente (7). O protocolo CHOP é o padão ouro no tratamento do linfoma, mesmo assim pode desencadear efeitos adversos, incluindo transtornos gastrintestinais, como os verificados na paciente em questão (7). Dessa forma, é preciso que o Médico Veterinário esteja sempre atento a quaisquer alterações exibidas pelos pacientes oncológicos e que intervenha ou busque apoio o quanto antes em prol da recuperação do animal.

As terapias integrativas não devem substituir o tratamento convencional, mas sua associação poderá beneficiar pacientes em tratamento oncológico curativo ou paliativo. A cromoterapia com luz amarela melhora o apetite (8). A moxaterapia garante relaxamento, conforto e analgesia (9). Na perspectiva da Medicina Tradicional Chinesa (MTC), a moxaterapia regula o Qi e o sangue, tonificando o Qi saudável, dissipa o vento e o frio (10).

A acupuntura promove diversos benefícios ao paciente a partir da estimulação de acupontos. O Médico Veterinário deve ser capacitado, pois é fundamental saber selecionar os pontos mais adequados ao estado do paciente (4). Nesse caso em questão, a seleção foi adequada, pois BP17 auxilia no equilíbrio do apetite e em problemas gastrintestinais; B21 harmoniza apetite e melhora a assimilação de nutrientes; E36 é o ponto mestre do sistema digestivo, capaz de regular o funcionamento do estômago, aliviar dores

abdominais, gases e distensão; Bai- Hui é um poderoso acuponto capaz de promover o equilíbrio geral do paciente; VG14 está relacionado com a imunidade, que sempre é um fator crítico em pacientes oncológicos; B60 é um acuponto com ação analgésica (XIE, XXX). A teoria da MTC é extensa e não poderá ser mais detalhada nesse momento, mas pode-se inferir que esse conjunto de acupontos reúnem funções energéticas capazes de beneficiar pacientes com alterações gastrintestinais decorrente de inflamações

Conclusão

O uso de terapias integrativas pode auxiliar no tratamento de alterações gastrintestinais de cão sob tratamento quimioterápico, melhorando a qualidade de vida.

Referências

1 - Raditic DM, Bartges JW. Evidence-based integrative medicine in clinical veterinary oncology. Veterinary Clinics of North America: Small Animal Practice, v. 44, p.831-853, 2014.

2 - Klickman R. Integrative veterinary hospice and palliative care. Veterinary Clinics of North America: Small Animal Practice, v.55, p.1193–1206, 2025.

3 - Hershey B. Integrative veterinary oncology: Part I — Diet, herbs, essential oils, and supplements. Veterinary Clinics of North America: Small Animal Practice, v.55, n.6, p.1159-1175, 2025.

4 - Hershey B. Integrative veterinary oncology: Part II – Homeopathy, acupuncture, manual therapies, oxygen therapies, energy work and phototherapies. Veterinary Clinics of North America: Small Animal Practice, v.55, n.6, p.1177-1191, 2025.

5 - Magalhães ES, Oliveira AEM, Cunha NB. Atuação do nutricionista para melhora da qualidade de vida de pacientes oncológicos em cuidados paliativos. Arquivos de Ciências da Saúde, v.25, n.3, p.4-9, 2028.

6 - Queiroz MSC, Wiegert EVM, Lima LC, Oliveira LC. Associação entre sarcopenia, estado nutricional e qualidade de vida em pacientes com câncer avançado em cuidados paliativos. Revista Brasileira de Cancerologia, v.64, n.1, p. 69-75, 2018.

7 – Nelson RW, Couto CG. Linfoma. In: _____ Medicina interna de pequenos animais. 6ª ed. Rio de Janeiro: GEN/Grupo Editorial Nacional, 2023. p.1277-1292.

8 - Tallaml A, Mokanaa ME. Exploring the intersection of chromotherapy and fashion-forward thinking. Journal of Visual and Performing Arts, v.5, n.1, 1219–1246, 2024.

9 - Zhang H, Zhao M, Wu Z, Wang X, Jiang Y, Liang J, Chen H. Effects of acupuncture, moxibustion, cupping, and massage on sports injuries: a narrative review. Evidence-Based Complementary and Alternative Medicine, v.2022, e9467002, 2022.

10 – Sun YJ, Yuan JM, Yang ZM. Effectiveness and safety of moxibustion for primary insomnia: a systematic review and meta-analysis. BMC Complementary and Alternative Medicine, v. 16, n. 1, p. 217, 2016.
11 – XIE H, PREAST V. Acupuntura Veterinária. São Paulo: MedVet, 2011.

Uso de Vitamina C Adjuvante ao Protocolo CHOP no Linfoma Canino: Relato de Caso

AUTORES
Érika Junges - Graduanda do Curso de Medicina Veterinária da Universidade Federal de Santa Maria
Giovana Torres Ayton - Graduanda do Curso de Medicina Veterinária da Universidade Federal de Santa Maria
Júlia Piva Lasch - Graduanda do Curso de Medicina Veterinária da Universidade Federal de Santa Maria
Carolina Venturini Londero - Graduanda do Curso de Medicina Veterinária da Universidade Federal de Santa Maria
Maria Eduarda Subtil Dias - Graduanda do Curso de Medicina Veterinária da Universidade Federal de Santa Maria
Anne Santos do Amaral - Médica Veterinária, Docente da Universidade Federal de Santa Maria

RESUMO
O linfoma canino foi reconhecido como uma neoplasia frequente na rotina clínica veterinária, sendo o protocolo CHOP amplamente utilizado, embora associado a efeitos adversos. O relato de caso objetivou demonstrar o uso da vitamina C como terapia adjuvante ao protocolo quimioterápico em um canino com linfoma. Foi atendida uma paciente canina, fêmea, da raça Shih-tzu, seis anos de idade e peso inicial de 6,700 kg, com diagnóstico de linfoma difuso de grandes células B e histórico de recidiva após tratamento prévio. Instituiu-se protocolo CHOP associado à administração intravenosa de vitamina C ao final de cada sessão. O tratamento foi realizado entre outubro e dezembro de 2025, totalizando oito aplicações semanais administradas em 10 semanas, com monitoramento hematológico prévio a cada sessão. Durante o protocolo, observou-se boa tolerância ao tratamento, com alterações hematológicas leves a moderadas e regressão tumoral significativa. Após o término do protocolo quimioterápico, foram observadas intercorrências gastrointestinais, incluindo êmese, hiporexia e disenteria, que foram manejadas com terapias de suporte. No acompanhamento tardio, em março de 2026, a paciente apresentava-se em bom estado geral, sem sinais de recidiva, sendo considerada em remissão clínica. Concluiu-se que a vitamina C atuou como adjuvante seguro, contribuindo para a resposta terapêutica e tolerância ao tratamento.

Palavras-chave: neoplasias caninas; ácido ascórbico; quimioterapia; remissão clínica.

INTRODUÇÃO

O linfoma é uma das neoplasias hematopoéticas mais frequentes em cães, sendo o protocolo quimioterápico CHOP amplamente empregado no tratamento clínico. Apesar da sua eficácia, a ocorrência de efeitos adversos e a variabilidade na resposta terapêutica estimulam a busca por estratégias adjuvantes que possam melhorar os resultados clínicos. Nesse contexto, a vitamina C tem sido investigada devido ao seu potencial efeito

pró-oxidante seletivo em células tumorais quando administrada em doses farmacológicas (1,2), além de sua atuação na modulação do estresse oxidativo (3). Embora existam evidências experimentais promissoras, ainda são escassos os estudos clínicos na medicina veterinária avaliando sua aplicação associada à quimioterapia. Assim, o presente trabalho tem como objetivo relatar o uso da vitamina C como um importante agregado ao protocolo CHOP no tratamento de linfoma em animais de companhia.

DESCRIÇÃO DO CASO

O canino foi encaminhado para atendimento no Hospital Veterinário Universitário (HVU) da Universidade Federal de Santa Maria (UFSM) com quadro clínico de recidiva de Linfoma Difuso de Grandes Células B (LDGCB), grau II. De acordo com a anamnese, a paciente possuía histórico de tratamento oncológico prévio realizado em outro estabelecimento entre setembro de 2024 e fevereiro de 2025.

Durante a avaliação oncológica inicial no HVU (02/10/2025), a paciente apresentava-se ativa, normohidratada e normocorada. Ao exame físico, os parâmetros encontravam-se dentro da normalidade (FC: 104 bpm; FR: 32 mpm; TPC: 1,5s). À palpação, observou-se linfonodomegalia submandibular bilateral (3 cm) e inguinal discreta (1 cm). Diante do diagnóstico de recidiva e da confirmação do imunofenótipo B por imunofenotipagem, instituiu-se o protocolo quimioterápico CHOP. O tratamento foi iniciado em outubro de 2025 e finalizado em dezembro de 2025, totalizando dez semanas.

A terapia consistiu na administração alternada de sulfato de vincristina (0,6 mg/m² IV) nas sessões 1, 3, 6 e 9; ciclofosfamida (55 mg VO) nas sessões 2 e 8; e doxorrubicina (30 mg/m² IV) nas sessões 4 e 10. De forma integrativa, utilizou-se a vitamina C intravenosa (1000 mg/kg) como terapia adjuvante, diluída em 100ml de solução fisiológica (NaCl 0,9%). A vitamina C foi administrada em todas as sessões, exceto na quarta aplicação (04/11/2025) por indisponibilidade do insumo. Ademais, a sessão 5 (04/11/2025) caracterizou-se pela pausa do protocolo citotóxico, resultando na aplicação isolada da vitamina C.

O acompanhamento clínico demonstrou regressão progressiva dos linfonodos, com remissão observada a partir da terceira sessão (20/10/2025). Durante o ciclo, registraram-se intercorrências de grau leve a moderado, como episódios isolados de êmese, hiporexia e alopecia, efeitos citotóxicos comuns em protocolos agressivos. No monitoramento hematológico semanal realizado em 19/11/2025, correspondente ao período de nadir da aplicação anterior, evidenciou-se leucopenia (2.000 leucócitos/µL).

Seguindo as diretrizes oncológicas, a dose citotóxica foi postergada, mantendo-se apenas a aplicação da Vitamina C. No dia 25/11/2025, observou-se a recuperação medular completa (8.800 leucócitos/µL), permitindo a retomada das sessões.

Ao final do protocolo, em dezembro de 2025, a paciente apresentou boa evolução clínica, com ganho de peso progressivo para 7,200 kg. No acompanhamento tardio, realizado em março de 2026, a paciente encontrava-se em ótimo estado geral, com parâmetros hematológicos estáveis (Ht 45%; 6.200 leucócitos/µL) e sem evidência clínica de recidiva. O caso foi caracterizado como remissão clínica sustentada, demonstrando a eficácia da abordagem combinada para manutenção da qualidade de vida da paciente.

DISCUSSÃO

A utilização da vitamina C como terapia adjuvante em oncologia tem sido amplamente investigada, especialmente devido aos seus efeitos dependentes da dose e da via de administração. Em concentrações farmacológicas, o ácido ascórbico pode atuar como agente pró-oxidante, promovendo a formação de peróxido de hidrogênio no meio extracelular, resultando em citotoxicidade seletiva em células neoplásicas (1,2). Esse mecanismo pode contribuir para a resposta terapêutica observada no presente relato, caracterizada por regressão tumoral significativa ao longo do protocolo quimioterápico. Além do potencial efeito antitumoral, a vitamina C também exerce papel relevante na modulação do estresse oxidativo, podendo atuar na proteção de tecidos normais frente aos efeitos citotóxicos dos quimioterápicos (3,4). No presente caso, a paciente apresentou boa tolerância ao protocolo CHOP durante todo o período de tratamento, sem alterações hematológicas relevantes e ausência de efeitos adversos clínicos significativos, o que está de acordo com estudos que sugerem redução da toxicidade sistêmica com o uso adjuvante do ácido ascórbico (5).

O evento de mielossupressão (leucopenia) observado no nadir de 19/11/2025 é uma complicação esperada do tratamento citotóxico, ocorrendo devido à interferência dos fármacos na rápida divisão das células precursoras da medula óssea. O manejo dessa intercorrência, através da suspensão temporária da quimioterapia e manutenção do suporte com vitamina C, demonstrou-se segura, resultando em uma rápida recuperação leucocitária sem a necessidade de intervenções mais drásticas como o uso de Filgrastim ou antibioticoterapia de amplo espectro.

A manutenção e o ganho de peso neste caso sugerem que a terapia combinada (CHOP + vitamina C) foi eficaz não apenas na citorredução tumoral, mas também no suporte metabólico do paciente. O acompanhamento tardio demonstrou ausência de sinais clínicos e ausência de evidências de recidiva, sendo o quadro compatível com remissão clínica completa. Embora não seja possível estabelecer relação causal direta entre o uso da vitamina C e o desfecho observado, os achados deste relato sugerem um possível efeito benéfico como terapia adjuvante, tanto na resposta tumoral quanto na tolerância ao tratamento.

Apesar dos resultados promissores, destaca-se que a literatura veterinária ainda carece de estudos clínicos controlados que avaliem de forma robusta a eficácia da vitamina C associada à quimioterapia, sendo necessários trabalhos adicionais para padronização de protocolos e confirmação de seus benefícios.

CONCLUSÃO

A utilização da vitamina C como terapia adjuvante ao protocolo CHOP é segura e bem tolerada. A associação contribui para a regressão tumoral e manutenção dos parâmetros hematológicos. A paciente apresenta remissão clínica ao final do acompanhamento. O uso de ácido ascórbico demonstra potencial benéfico na resposta terapêutica e na tolerância ao tratamento.

REFERÊNCIAS

1) Chen Q, Espey MG, Krishna MC, Mitchell JB, Corpe CP, Buettner GR, Shacter E, Levine M. Pharmacologic ascorbic acid concentrations selectively kill cancer cells. Proceedings of the National Academy of Sciences of the United States of America. 2005;102(38):13604–9.

2) Chen Q, Espey MG, Sun AY, Lee JH, Krishna MC, Shacter E, Levine M. Ascorbate in pharmacologic concentrations selectively generates ascorbate radical and hydrogen peroxide in extracellular fluid. Proceedings of the National Academy of Sciences of the United States of America. 2008;105(32):11105–9.

3) Carr AC, Maggini S. Vitamin C and immune function. Nutrients. 2017;9(11):1211.

4) Ngo B, Van Riper JM, Cantley LC, Yun J. Targeting cancer vulnerabilities with high-dose vitamin C. Nature Reviews Cancer. 2019;19(5):271–82.

5) Ma Y, Chapman J, Levine M, Polireddy K, Drisko J, Chen Q. High-dose parenteral ascorbate enhanced chemosensitivity of ovarian cancer and reduced toxicity of chemotherapy. Science Translational Medicine. 2014;6(222):222ra18.

Uso do complexo homeopático comercial CMR Pet® no tratamento de feridas: relato de dois casos

Patrícia Martins de Rezende - Pós-graduada em Homeopatia Veterinária - Gerente Técnica Homeopet, MS
Ellen Cristine Bet Blageski – Pós-graduada em Neurologia, Ortopedia, Clínica Médica e Terapias Complementares - Adharas Hospital Veterinário, SC
Heber Candido da Silva – Médico Veterinário Consultório BandVet, PR
Luís Felipe Marques de Campo - Pós-graduado em Homeopatia Veterinária - Coordenador técnica Homeopet, SP

Resumo

As feridas cutâneas representam um desafio frequente na clínica de pequenos animais, especialmente quando associadas à necrose tecidual, complicações pós-cirúrgicas ou comorbidades que interferem na cicatrização. O presente trabalho teve como objetivo relatar a utilização da pomada CMR Pet®[1] no manejo de duas lesões cutâneas complexas. Foram acompanhados dois casos clínicos: o primeiro em um canino idoso submetido à exérese tumoral com reconstrução por retalho cutâneo, evoluindo com necrose parcial do enxerto; e o segundo em um felino com lesão extensa associada à tecido necrótico. Em ambos casos foi realizado protocolo de limpeza, desbridamento quando necessário e aplicação tópica da pomada CMR Pet®, com acompanhamento clínico periódico. Observou-se evolução favorável do processo cicatricial, caracterizada por remoção de tecido desvitalizado, formação de tecido de granulação saudável, melhora da vascularização e progressiva redução das feridas. O primeiro caso apresentou cicatrização completa em aproximadamente 90 dias, enquanto o segundo evoluiu para resolução total da lesão em 49 dias. Conclui-se que a pomada CMR Pet® demonstrou potencial como opção terapêutica segura e eficaz no manejo de feridas complexas em pequenos animais.

Palavras-chave: Homeopatia; Cicatrização; Lesão; Necrose; Tecidual.

Introdução

As feridas cutâneas estão entre as afecções mais frequentes na clínica de pequenos animais, podendo ocorrer em decorrência de traumas, neoplasias, cirurgias e infecções (1,2). Fatores como idade avançada, comprometimento vascular e presença de tecido necrótico podem retardar a cicatrização e dificultar o manejo clínico (3,4).

---

[1] Produto homeopático produzido por CMR Laboratórios Veterinários LTDA, licença provisória no MAPA sob o nº 24/2018

O processo cicatricial envolve fases inflamatória, proliferativa e de remodelamento, sendo diretamente influenciado pelas condições locais da ferida (5). A presença de necrose tecidual atua como barreira à reparação, favorecendo a manutenção do processo inflamatório e aumentando o risco de complicações (6).

A terapia tópica possui papel fundamental no tratamento dessas lesões, contribuindo para o controle do microambiente da ferida e favorecendo a formação de tecido de granulação e reepitelização (7,8). Nesse contexto, formulações homeopáticas tópicas têm sido utilizadas como alternativas terapêuticas de sucesso na medicina veterinária.

O objetivo deste trabalho foi relatar o uso da pomada CMR Pet® no manejo de duas feridas cutâneas complexas em pequenos animais.

Descrição do Caso

Caso 1

Paciente canino, fêmea, sem raça definida, 15 anos, atendida no Adharas Hospital Veterinário (Itajaí/SC), apresentando neoplasia mesenquimal em região distal do rádio esquerdo. Após exérese cirúrgica da massa, foi realizada reconstrução com retalho cutâneo baseado na artéria braquial superficial.

No pós-operatório ocorreu necrose parcial do retalho em diferentes regiões do enxerto. Instituiu-se protocolo de limpeza da ferida, desbridamento dos tecidos desvitalizados e aplicação tópica da pomada CMR Pet®. Os curativos foram realizados duas vezes ao dia durante 30 dias e posteriormente uma vez ao dia por mais 30 dias.

Caso 2

Paciente felino, macho, sem raça definida, atendido na Clínica Bandvet (Londrina/PR), apresentando lesão cutânea extensa em membro torácico esquerdo associada à necrose tecidual.

Foi realizado desbridamento inicial e instituído tratamento tópico com pomada CMR Pet® em curativos diários. Como terapia complementar, utilizou-se cefalexina 30 mg/kg por 10 dias. O acompanhamento clínico considerou remoção de tecido necrótico, formação de tecido de granulação e evolução cicatricial.

Discussão

Nos dois casos observou-se evolução clínica favorável após a instituição do protocolo terapêutico. No caso 1, houve redução progressiva das áreas necróticas, formação de tecido de granulação saudável, aumento da vascularização local e contração gradual da lesão (figuras 1, 2, 3). A cicatrização completa ocorreu em aproximadamente 90 dias, com recuperação da integridade cutânea e crescimento piloso.

No caso 2, observou-se desprendimento espontâneo do tecido necrótico após 48 horas do início do tratamento, expondo leito viável e favorecendo rápida formação de tecido de granulação. A resolução total da lesão ocorreu em 49 dias (figuras 4, 5, 6, 7).

A presença de tecido necrótico representa importante fator limitante da cicatrização, favorecendo inflamação persistente e dificultando a migração celular (6,7). O preparo adequado do leito da ferida, associado à terapia tópica, contribui diretamente para a progressão ordenada das fases cicatriciais (7–9).

A formação de tecido de granulação observada nos casos indica adequada evolução da fase proliferativa da cicatrização, caracterizada por angiogênese e deposição de matriz extracelular (5,10). Além disso, a evolução favorável em um paciente geriátrico com comorbidades e em lesão com necrose estabelecida reforça a aplicabilidade clínica do protocolo empregado.

Não foram observados efeitos adversos relacionados ao tratamento, destacando-se ainda a praticidade do manejo ambulatorial e domiciliar.

Caso 1

Fig. 1 - 07/04/25

Fig. 2 - 15/04/25

Fig. 3 – 18/07/25

Caso 2

Fig. 4: 16/12/25

Fig. 5: 29/12/25

Fig. 6: 24/01/26

Fig. 7: Após 49 dias

Conclusão

A utilização tópica da pomada CMR Pet® demonstra eficácia no manejo de feridas cutâneas complexas em pequenos animais, favorecendo a remoção de tecido desvitalizado, formação de tecido de granulação, excelente neovascularização e progressão adequada da cicatrização.

Os casos apresentados evidenciam a evolução clínica favorável mesmo em condições consideradas difíceis, como necrose tecidual, comprometimento vascular e presença de comorbidades.

O protocolo terapêutico mostra-se seguro, de fácil aplicação e viável para utilização clínica e domiciliar, constituindo alternativa promissora no tratamento de feridas complexas em medicina veterinária.

Referências

1. Fossum TW. Small animal surgery. 5th ed. St. Louis: Elsevier; 2019.
2. Pavletic MM. Atlas of small animal wound management and reconstructive surgery. 4th ed. Ames: Wiley-Blackwell; 2018.
3. Johnston SA; Tobias KM. Veterinary surgery: small animal. 2nd ed. St. Louis: Elsevier; 2018.
4. Guo S; Dipietro LA. Factors affecting wound healing. Journal of Dental Research. 2010;89(3):219-229.
5. Gantwerker EA; Hom DB. Skin: histology and physiology of wound healing. Clinics in Plastic Surgery. 2012;39(1):85-97.
6. Singer AJ; Clark RAF. Cutaneous wound healing. New England Journal of Medicine. 1999;341(10):738-746.
7. Boateng JS; Matthews KH; Stevens HNE; Eccleston GM. Wound healing dressings and drug delivery systems. Journal of Pharmaceutical Sciences. 2008;97(8):2892-2923.
8. Pavletic MM. Wound healing and reconstructive surgery in small animal practice. Veterinary Clinics of North America: Small Animal Practice. 2010;40(6):1049-1065.
9. Frykberg RG; Banks J. Challenges in the treatment of chronic wounds. Advances in Wound Care. 2015;4(9):560-582.
10. Tonnesen MG; Feng X; Clark RAF. Angiogenesis in wound healing. Journal of Investigative Dermatology Symposium Proceedings. 2000;5(1):40-46.

Uso do complexo homeopático comercial CMR Pet® no tratamento de feridas: relato de dois casos

Patrícia Martins de Rezende - Pós-graduada em Homeopatia Veterinária - Gerente Técnica Homeopet, MS
Ellen Cristine Bet Blageski – Pós-graduada em Neurologia, Ortopedia, Clínica Médica e Terapias Complementares - Adharas Hospital Veterinário, SC
Heber Candido da Silva – Médico Veterinário Consultório BandVet, PR
Luís Felipe Marques de Campo - Pós-graduado em Homeopatia Veterinária - Coordenador técnico Homeopet, SP

Resumo

As feridas cutâneas representam um desafio frequente na clínica de pequenos animais, especialmente quando associadas à necrose tecidual, complicações pós-cirúrgicas ou comorbidades que interferem na cicatrização. O presente trabalho teve como objetivo relatar a utilização da pomada CMR Pet®[1] no manejo de duas lesões cutâneas complexas. Foram acompanhados dois casos clínicos: o primeiro em um canino idoso submetido à exérese tumoral com reconstrução por retalho cutâneo, evoluindo com necrose parcial do enxerto; e o segundo em um felino com lesão extensa associada à tecido necrótico. Em ambos casos foi realizado protocolo de limpeza, desbridamento quando necessário e aplicação tópica da pomada CMR Pet®, com acompanhamento clínico periódico. Observou-se evolução favorável do processo cicatricial, caracterizada por remoção de tecido desvitalizado, formação de tecido de granulação saudável, melhora da vascularização e progressiva redução das feridas. O primeiro caso apresentou cicatrização completa em aproximadamente 90 dias, enquanto o segundo evoluiu para resolução total da lesão em 49 dias. Conclui-se que a pomada CMR Pet® demonstrou potencial como opção terapêutica segura e eficaz no manejo de feridas complexas em pequenos animais.

Palavras-chave: Homeopatia; Cicatrização; Lesão; Necrose; Tecidual.

Introdução

As feridas cutâneas estão entre as afecções mais frequentes na clínica de pequenos animais, podendo ocorrer em decorrência de traumas, neoplasias, cirurgias e infecções (1,2). Fatores como idade avançada, comprometimento vascular e presença de tecido necrótico podem retardar a cicatrização e dificultar o manejo clínico (3,4).

---

[1] Produto homeopático produzido por CMR Laboratórios Veterinários LTDA, licença provisória no MAPA sob o nº 24/2018

O processo cicatricial envolve fases inflamatória, proliferativa e de remodelamento, sendo diretamente influenciado pelas condições locais da ferida (5). A presença de necrose tecidual atua como barreira à reparação, favorecendo a manutenção do processo inflamatório e aumentando o risco de complicações (6).

A terapia tópica possui papel fundamental no tratamento dessas lesões, contribuindo para o controle do microambiente da ferida e favorecendo a formação de tecido de granulação e reepitelização (7,8). Nesse contexto, formulações homeopáticas tópicas têm sido utilizadas como alternativas terapêuticas de sucesso na medicina veterinária.

O objetivo deste trabalho foi relatar o uso da pomada CMR Pet® no manejo de duas feridas cutâneas complexas em pequenos animais.

Descrição do Caso

Caso 1

Paciente canino, fêmea, sem raça definida, 15 anos, atendida no Adharas Hospital Veterinário (Itajaí/SC), apresentando neoplasia mesenquimal em região distal do rádio esquerdo. Após exérese cirúrgica da massa, foi realizada reconstrução com retalho cutâneo baseado na artéria braquial superficial.

No pós-operatório ocorreu necrose parcial do retalho em diferentes regiões do enxerto. Instituiu-se protocolo de limpeza da ferida, desbridamento dos tecidos desvitalizados e aplicação tópica da pomada CMR Pet®. Os curativos foram realizados duas vezes ao dia durante 30 dias e posteriormente uma vez ao dia por mais 30 dias.

Caso 2

Paciente felino, macho, sem raça definida, atendido na Clínica Bandvet (Londrina/PR), apresentando lesão cutânea extensa em membro torácico esquerdo associada à necrose tecidual.

Foi realizado desbridamento inicial e instituído tratamento tópico com pomada CMR Pet® em curativos diários. Como terapia complementar, utilizou-se cefalexina 30 mg/kg por 10 dias. O acompanhamento clínico considerou remoção de tecido necrótico, formação de tecido de granulação e evolução cicatricial.

Discussão

Nos dois casos observou-se evolução clínica favorável após a instituição do protocolo terapêutico. No caso 1, houve redução progressiva das áreas necróticas, formação de tecido de granulação saudável, aumento da vascularização local e contração gradual da lesão (figuras 1, 2, 3). A cicatrização completa ocorreu em aproximadamente 90 dias, com recuperação da integridade cutânea e crescimento piloso.

No caso 2, observou-se desprendimento espontâneo do tecido necrótico após 48 horas do início do tratamento, expondo leito viável e favorecendo rápida formação de tecido de granulação. A resolução total da lesão ocorreu em 49 dias (figuras 4, 5, 6, 7).

A presença de tecido necrótico representa importante fator limitante da cicatrização, favorecendo inflamação persistente e dificultando a migração celular (6,7). O preparo adequado do leito da ferida, associado à terapia tópica, contribui diretamente para a progressão ordenada das fases cicatriciais (7–9).

A formação de tecido de granulação observada nos casos indica adequada evolução da fase proliferativa da cicatrização, caracterizada por angiogênese e deposição de matriz extracelular (5,10). Além disso, a evolução favorável em um paciente geriátrico com comorbidades e em lesão com necrose estabelecida reforça a aplicabilidade clínica do protocolo empregado.

Não foram observados efeitos adversos relacionados ao tratamento, destacando-se ainda a praticidade do manejo ambulatorial e domiciliar.

Caso 1

Fig. 1 - 07/04/25

Fig. 2 - 15/04/25

Fig. 3 – 18/07/25

Caso 2

Fig. 4: 16/12/25

Fig. 5: 29/12/25

Fig. 6: 24/01/26

Fig. 7: Após 49 dias

Conclusão

A utilização tópica da pomada CMR Pet® demonstra eficácia no manejo de feridas cutâneas complexas em pequenos animais, favorecendo a remoção de tecido desvitalizado, formação de tecido de granulação, excelente neovascularização e progressão adequada da cicatrização.

Os casos apresentados evidenciam a evolução clínica favorável mesmo em condições consideradas difíceis, como necrose tecidual, comprometimento vascular e presença de comorbidades.

O protocolo terapêutico mostra-se seguro, de fácil aplicação e viável para utilização clínica e domiciliar, constituindo alternativa promissora no tratamento de feridas complexas em medicina veterinária.

Referências

1. Fossum TW. Small animal surgery. 5th ed. St. Louis: Elsevier; 2019.
2. Pavletic MM. Atlas of small animal wound management and reconstructive surgery. 4th ed. Ames: Wiley-Blackwell; 2018.
3. Johnston SA; Tobias KM. Veterinary surgery: small animal. 2nd ed. St. Louis: Elsevier; 2018.
4. Guo S; Dipietro LA. Factors affecting wound healing. Journal of Dental Research. 2010;89(3):219-229.
5. Gantwerker EA; Hom DB. Skin: histology and physiology of wound healing. Clinics in Plastic Surgery. 2012;39(1):85-97.
6. Singer AJ; Clark RAF. Cutaneous wound healing. New England Journal of Medicine. 1999;341(10):738-746.
7. Boateng JS; Matthews KH; Stevens HNE; Eccleston GM. Wound healing dressings and drug delivery systems. Journal of Pharmaceutical Sciences. 2008;97(8):2892-2923.
8. Pavletic MM. Wound healing and reconstructive surgery in small animal practice. Veterinary Clinics of North America: Small Animal Practice. 2010;40(6):1049-1065.
9. Frykberg RG; Banks J. Challenges in the treatment of chronic wounds. Advances in Wound Care. 2015;4(9):560-582.
10. Tonnesen MG; Feng X; Clark RAF. Angiogenesis in wound healing. Journal of Investigative Dermatology Symposium Proceedings. 2000;5(1):40-46.

Uso do complexo homeopático comercial Vision Pet® no tratamento de úlcera de córnea: relato de caso

Aléxia Behrend – Médica Veterinária Autônoma – Novo Hamburgo – RS

Luis Felipe Marques de Campos – Coordenador Técnico Homeopet – Médico Veterinário Pós-Graduado em Homeopatia – Americana - SP

Patrícia Martins Rezende – Gerente Técnica Homeopet – Médica Veterinária Pós-Graduada em Homeopatia – Campo Grande - MS

Resumo

A úlcera de córnea é uma afecção oftálmica frequente na clínica de pequenos animais, podendo apresentar evolução desfavorável quando não responde adequadamente às condutas terapêuticas convencionais. O presente trabalho descreve o caso de um cão da raça São Bernardo, macho, com três anos de idade, diagnosticado com úlcera de córnea profunda e indolente, previamente tratado sem sucesso com antibiótico e anti-inflamatório tópicos. O protocolo terapêutico instituído incluiu suplementação oral, lubrificante oftálmico tópico e administração oral do complexo homeopático comercial Vision Pet®. A evolução clínica foi acompanhada por avaliações oftálmicas seriadas, incluindo teste com fluoresceína sódica. Após 21 dias de tratamento observou-se remissão da dor ocular e redução significativa da lesão da córnea. Ao final de aproximadamente 30 dias ocorreu cicatrização completa, sem necessidade de antibioticoterapia adicional. O caso demonstra evolução clínica favorável com o uso do complexo homeopático Vision Pet® como parte do protocolo terapêutico instituído no manejo de úlcera de córnea em cão.

Palavras-chave: Veterinária; Cicatrização; Ocular; Oftalmologia; Lesão.

Introdução

A úlcera de córnea é uma das principais afecções oftálmicas em pequenos animais, caracterizada pela perda do epitélio local, podendo atingir o estroma em casos graves (1,2). Entre as principais causas destacam-se traumas, infecções, alterações palpebrais, ceratoconjuntivite seca e distúrbios neurológicos (3).

Os sinais clínicos incluem blefaroespasmo, lacrimejamento, fotofobia, dor ocular e opacificação da córnea, sendo o teste de fluoresceína importante para diagnóstico e acompanhamento (2,4). O tratamento varia conforme profundidade e etiologia, podendo incluir analgesia, lubrificação, antibioticoterapia e terapias complementares (3,5).

O presente trabalho tem como objetivo relatar a utilização do complexo homeopático comercial Vision Pet® como terapia no manejo de úlcera de córnea profunda em um cão. Foi atendido um cão da raça São Bernardo, macho, três anos de idade, apresentando lesão ocular compatível com úlcera de córnea indolente e histórico de resposta insatisfatória a

tratamentos oftálmicos prévios. O diagnóstico foi estabelecido por meio de avaliação clínica oftálmica e teste de fluoresceína sódica, sendo realizado acompanhamento seriado da evolução clínica.

Descrição do Caso

Foi atendido na Clínica Focinho Feliz, em Novo Hamburgo/RS, um cão da raça São Bernardo, macho, com três anos de idade e 50 kg, apresentando lesão ocular compatível com úlcera de córnea e prurido ocular. O animal havia recebido tratamento prévio com antibiótico e anti-inflamatório tópicos, sem resposta clínica satisfatória.

Ao exame clínico observou-se lacrimejamento intenso, desconforto ocular e dor à manipulação. O teste com fluoresceína sódica a 1% evidenciou úlcera de córnea profunda classificada como indolente (Figura 1).

Foi instituído o seguinte protocolo terapêutico:

Uso oral:

- Dipirona 25 mg/kg, duas vezes ao dia, durante cinco dias;
- Ö mega 3 1000 mg, uma vez ao dia, uso contínuo;
- Vision Pet®, três borrifadas via oral, três vezes ao dia, durante 30 dias.

Uso tópico:

- Vidisic® gel oftálmico, duas vezes ao dia, durante 30 dias.

O acompanhamento clínico foi realizado por meio de avaliações oftálmicas seriadas e teste com fluoresceína.

Discussão

Após 21 dias de tratamento observou-se melhora clínica significativa, caracterizada pela ausência de dor ocular, redução do lacrimejamento e diminuição importante da área ulcerada evidenciada no teste com fluoresceína (Figura 2).

Ao final de aproximadamente 30 dias ocorreu cicatrização completa da córnea, sem evidência de lesão residual (Figura 3) e sem necessidade de antibioticoterapia adicional. Após a melhora clínica, o produto foi suspenso e não houve recidiva do quadro.

Úlceras profundas na córnea representam importante desafio terapêutico na medicina veterinária, especialmente em pacientes com resposta insatisfatória às terapias convencionais (3,5). A córnea possui elevada capacidade regenerativa, dependente da adequada proliferação epitelial, organização estromal e controle inflamatório local (1,3).

A evolução clínica observada no presente caso sugere que o protocolo instituído contribuiu para adequada recuperação tecidual e melhora clínica do paciente. Medicamentos homeopáticos têm sido descritos como moduladores de respostas biológicas relacionadas à inflamação e reparação tecidual, podendo atuar como terapias complementares em diferentes condições clínicas (6,7).

Além da evolução favorável, destaca-se a ausência de efeitos adversos e a praticidade da administração oral do produto, fatores relevantes na adesão ao tratamento em medicina veterinária.

Figura 1. Evolução clínica da úlcera de córnea em cão tratado com Vision Pet®. (A) Aspecto inicial da lesão; (B) Evolução clínica após 20 dias de tratamento; (C) Cicatrização completa da córnea após aproximadamente 30 dias.

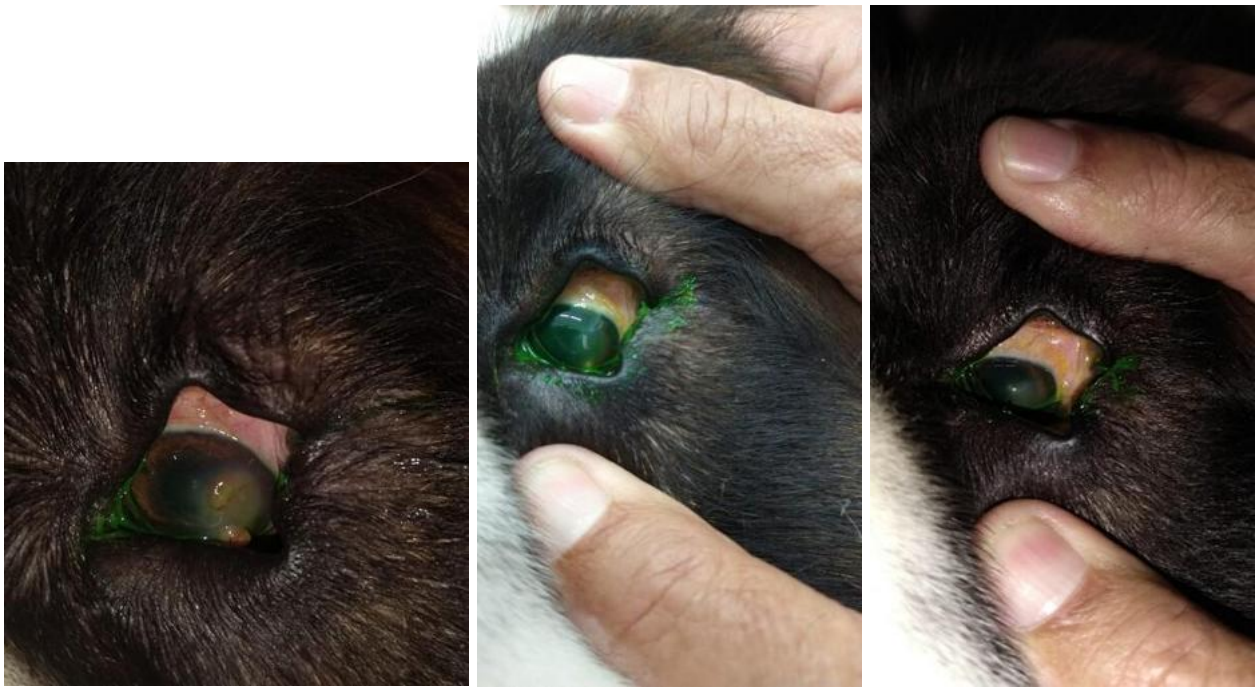

Figura 1 Figura 2 Figura 3

Antes Dia 20 Dia 30

Conclusão

O complexo homeopático comercial Vision Pet® demonstrou aplicabilidade clínica como parte do protocolo terapêutico utilizado no tratamento de úlcera de córnea profunda em cão.

O caso apresentou evolução clínica favorável, com redução progressiva da lesão, remissão da dor ocular e cicatrização completa da córnea sem necessidade de antibioticoterapia complementar.

Os achados reforçam o potencial da homeopatia veterinária como abordagem de sucesso no manejo de afecções oftálmicas em pequenos animais.

Referências

1. Gelatt KN; Gilger BC; Kern TJ. Veterinary Ophthalmology. 5th ed. Ames: Wiley-Blackwell; 2013.
2. Maggs DJ; Miller PE; Ofri R. Slatter's Fundamentals of Veterinary Ophthalmology. 5th ed. St. Louis: Elsevier; 2013.
3. Brooks DE. Corneal diseases of the dog and cat. Veterinary Clinics of North America: Small Animal Practice. 2008;38(2):279–297.
4. Ledbetter EC; Scarlett JM. Fluorescein staining and corneal disease diagnosis. Journal of the American Veterinary Medical Association. 2008;233(3):395–401.
5. Ollivier FJ. Management of corneal ulcers in dogs and cats. Veterinary Clinics of North America: Small Animal Practice. 2013;43(6):1283–1301.
6. Bellavite P; Signorini A. The Emerging Science of Homeopathy. Berkeley: North Atlantic Books; 2002.
7. Teixeira MZ. Evidências científicas da homeopatia: revisão crítica da literatura. Revista de Homeopatia. 2011;74(1):15–25.

Uso do Retalho Axial da Artéria Auricular Caudal na Reconstrução de Defeito Extenso Após Exérese de Tricoblastoma em Cão: Relato de Caso

Larissa Grunitzky - Programa de Pós Graduação em Saúde, Bem-Estar e Produção Animal Sustentável na Fronteira Sul, Universidade Federal da Fronteira Sul, Realeza.
Vinicius Cardoso de Oliveira - Programa de Pós Graduação em Saúde, Bem-Estar e Produção Animal Sustentável na Fronteira Sul, Universidade Federal da Fronteira Sul, Realeza.
Isabella Cristina Pereira Britto - Programa de Pós-Graduação em Ciências Veterinárias, Universidade Federal do Mato Grosso, Cuiabá.
Vinícius Borges Ferreira - Programa de Residência em Clínica Cirúrgica de Animais de Companhia, Universidade Federal do Mato Grosso, Cuiabá.
Fabíola Dalmolin - Profª. do Departamento de Medicina Veterinária na Universidade Federal da Fronteira Sul, Realeza.
Roberto Lopes de Souza - Profº. do Departamento de Medicina Veterinária na Universidade Federal do Mato Grosso, Cuiabá.

RESUMO

Os tricoblastomas são neoplasias cutâneas benignas frequentemente observadas em cães, podendo demandar técnicas reconstrutivas após sua excisão. Relatou-se o uso do retalho axial da artéria auricular caudal na reconstrução de defeito extenso após exérese de tricoblastoma em uma cadela Akita. A lesão, localizada na base da orelha, foi removida cirurgicamente e o defeito reconstruído com retalho axial. O exame histopatológico confirmou tricoblastoma em fita com margens cirúrgicas livres. Aos 15 dias observou-se completa cicatrização sem necrose tecidual e, aos 60 dias, adequado crescimento piloso. Conclui-se que a técnica foi eficaz para reconstrução da região, proporcionando bom resultado funcional e estético.

Palavras-chave: cirurgia reconstrutiva; neoplasia cutânea; cicatrização.

INTRODUÇÃO

Tumores cutâneos são representativos na rotina clínica de cães e gatos. Podem se originar de diferentes tipos celulares da pele e sua incidência pode estar relacionada à contínua exposição da pele a fatores químicos, físicos e ambientais, além das particularidades individuais de cada animal (1).

O tricoblastoma é um tumor benigno derivado de células germinativas do folículo piloso. Além disso, são frequentes em região de cabeça, base de orelha e pescoço (2). O tratamento preconizado é a excisão cirúrgica completa do tumor com margens de segurança (3). Em lesões extensas, a reconstrução tecidual pode ser necessária para o fechamento adequado da ferida cirúrgica, reduzir a tensão cutânea e preservar as estruturas adjacentes (4).

Diante do exposto, este estudo tem como objetivo relatar um caso de tricoblastoma localizado na base da orelha em um cão da raça Akita, atendido no Hospital Veterinário da Universidade Federal do Mato Grosso *Campus* Cuiabá (HOVET-UFMT), no qual foi

realizada a exérese cirúrgica da neoplasia seguida de síntese da ferida por meio de retalho axial da artéria auricular caudal.

RELATO DE CASO

Um canino da raça Akita, de pelagem branca, fêmea, com sete anos de idade, foi atendido no HOVET-UFMT, com presença de nódulo em região de base de orelha esquerda, medindo cerca de 6 cm de diâmetro, caracterizado como firme, arredondado, circunscrito, aderido ao tecido subcutâneo, alopécico, hiperêmico e com área central ulcerada e histórico de aumento progressivo há cerca de 5 meses.

Diante dos achados clínicos, foram solicitados exames complementares, incluindo hemograma completo, bioquímica sérica, citologia aspirativa por agulha fina da massa, ultrassonografia abdominal e exame radiográfico torácico em três projeções, com o objetivo de avaliação sistêmica e pesquisa de possíveis metástases.

Os exames hematológicos, bioquímicos, ultrassonográficos e radiográficos não evidenciaram alterações. O exame citológico do nódulo foi sugestivo de carcinoma, indicando provável origem epitelial maligna. Diante desse resultado, foi solicitado uma tomografia computadorizada (TC) da região, com o objetivo de avaliar a extensão da massa, possível infiltração neoplásica e planejamento cirúrgico adequado. Na avaliação da TC, não foi evidenciado acometimento de grupamentos musculares adjacentes, linfonodomegalia regional ou infiltração óssea.

Diante disso, foi indicada a exérese completa da massa tumoral e linfonodo regional. Em decorrência da localização da neoformação, a ressecção resultou em extenso defeito cutâneo, impossibilitando o fechamento primário da ferida sem excessiva tensão tecidual. Nesse contexto, procedeu-se à reconstrução cirúrgica por meio de retalho axial da artéria auricular caudal (Figura 1).

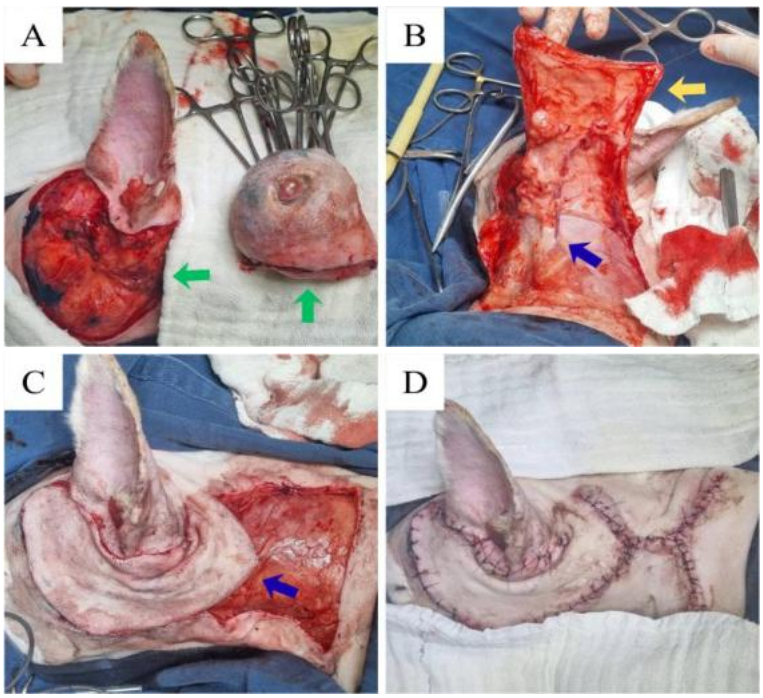

Figura 1. Paciente canino durante o transoperatório. A: Defeito cirúrgico após exérese do nódulo (seta verde); B: confecção do retalho axial da artéria auricular caudal a partir de incisões realizadas acima da asa do atlas e em direção paralela até a espinha da escápula (seta amarela), sendo posteriormente elevado com preservação do plexo subdérmico profundo e da vascularização axial (seta azul); B: rotação do retalho para o leito receptor (seta azul); C: aspecto final após a síntese tecido subcutâneo com fio poliglecaprone 4-0 e sutura cutânea em padrão interrompido simples com fio nylon 3-0.

No pós-operatório o animal permaneceu internado por 24 horas para analgesia multimodal e manutenção de bandagem compressiva, recebendo alta posteriormente para tratamento domiciliar. Após 15 dias, observou-se completa cicatrização da ferida cirúrgica, sem sinais de necrose tecidual (Figura 2A e 2B). No acompanhamento aos 60 dias, verificou-se adequado crescimento piloso na região operada, evidenciando satisfatória recuperação tecidual (Figura 2C). O nódulo e o linfonodo submandibular foram encaminhados para análise histopatológica, que revelou tricoblastoma em fita, com margens cirúrgicas livres e ausência de alterações no linfonodo.

Figura 2. Evolução pós-operatória após excisão de tricoblastoma em fita e reconstrução cutânea. A: aspecto da ferida cirúrgica 15 dias após o procedimento, evidenciando adequada cicatrização; B: detalhe da região operada sem sinais de necrose tecidual; C: aspecto da área cirúrgica aos 60 dias de pós-operatório, demonstrando crescimento piloso satisfatório e bom resultado estético.

DISCUSSÃO

O tricoblastoma é uma neoplasia benigna originada do epitélio germinativo do folículo piloso, frequentemente observada em cães adultos e com predileção pela região da cabeça e base da orelha. Apesar de seu comportamento biológico benigno, a diferenciação entre tricoblastoma e outras neoplasias cutâneas pode ser desafiadora por meio da citologia aspirativa, tornando o exame histopatológico indispensável para o diagnóstico definitivo (3).

No presente caso, a citologia sugeriu carcinoma, enquanto a avaliação histopatológica revelou tricoblastoma em fita com margens cirúrgicas livres e ausência de alterações no linfonodo regional. Esse achado reforça a importância da excisão cirúrgica seguida de avaliação histopatológica, não apenas para definição diagnóstica, mas também para confirmação da remoção completa da neoplasia.

A localização da lesão na base da orelha resultou em extenso defeito cutâneo após a ressecção, inviabilizando o fechamento primário sem tensão excessiva. Nessa situação, o retalho axial da artéria auricular caudal mostrou-se uma alternativa eficaz para reconstrução da região, proporcionando adequada cobertura tecidual e resultado funcional e estético satisfatório. Embora complicações como deiscência e necrose parcial possam ocorrer em retalhos axiais (4), a ausência dessas alterações no presente caso e a completa cicatrização observada corroboram a eficácia da técnica quando corretamente planejada e executada.

CONCLUSÃO

O retalho axial da artéria auricular caudal mostrou-se uma técnica eficaz para reconstrução de defeitos extensos após exérese de tricoblastoma na base da orelha, com adequada cicatrização e ausência de complicações.

REFERÊNCIAS:

1) Graf, R.; Pospischil, A.; Guscetti, F.; Meier, D.; Welle, M.; Dettwiler, M. Cutaneous tumors in Swiss dogs: retrospective data from the Swiss Canine Cancer Registry, 2008–2013.Veterinary Pathology. v. 55, n. 6, p. 809-820, 2018.

2) Athira, P. N.; Anoopraj, R.; Hamza, p.; Pradeep, M.; Dhanush, K.B, Soorydas et al. Occurrence and pathology of cutaneous tumours in dogs. Journal of Veterinary and Animal Sciences, v. 55, n. 2, p. 304–311, 2024.

3) Campos, A.G.; Cogliati, B.; Guerra, J.M.; Matera, J.M. Multiple Trichoblastomas in a Dog. Veterinary Dermatology, v.25, n.1, p.48–49, 2014.

4) Field, E. J.; Kelly, G.; Pleuvry, D.; Demetriou, J.; Baines, S.J. Indications, outcome and complications with axial pattern skin flaps in dogs and cats: 73 cases. Journal of Small Animal Practice, v. 56, n. 11, p. 698–706, 2015.

Utilização De Flap De Avanço Subdérmico Em Cirurgia Reconstrutiva Pós Trauma Em Cão Idoso: Relato De Caso

Autores:

Giuliana Francesca Marquetti, aprimoranda do programa de Aprimoramento em Clínica e Cirurgia de Pequenos Animais na FURB, SC;

Luiza Tomio Goebel, graduanda em medicina veterinária na FURB, SC;

James Oliveira de Aquino, médico veterinário docente na FURB. SC;

Ana Lúcia de Carvalho Pascoli, médica veterinária docente na FURB, SC;

Thiago Neves Batista, médico veterinário docente na FURB, SC.

RESUMO

O flap de avanço subdérmico é uma técnica de cirurgia reconstrutiva utilizada para cobertura de defeitos cutâneos, preservando a vascularização local e favorecendo a cicatrização. Relata-se o caso de um cão macho, sem raça definida, com aproximadamente 10 anos de idade, atendido no Hospital Escola Veterinário da FURB após trauma facial extenso. Após estabilização clínica, desbridamento cirúrgico e tratamento de suporte, foi realizada cirurgia reconstrutiva utilizando flap de avanço subdérmico para cobertura da lesão. A evolução pós-operatória foi satisfatória, com adequada cicatrização da ferida e recuperação clínica do paciente. O caso demonstra a eficácia da técnica no tratamento de extensos defeitos cutâneos faciais, inclusive em pacientes idosos.

Palavras-chave: Desbridamento cirúrgico; Defeitos cutâneos; Cirurgia plástica veterinária; Cicatrização;

INTRODUÇÃO

Em hospitais veterinários destinados ao atendimento a animais errantes, a casuística de lesões por trauma é alta, podendo ter as mais diversas etiologias, tamanhos e tratamentos. Nos casos em que a cicatrização por segunda intenção é dificultosa devido extensão da lesão, a utilização de procedimentos cirúrgicos, como a cirurgia reconstrutiva, é uma opção viável. A cirurgia reconstrutiva visa restaurar a forma e a função de tecidos danificados, buscando um resultado agradável, sempre que possível, aos olhos dos responsáveis pelo animal1.

Para a realização de cirurgias reconstrutivas, algumas técnicas podem ser utilizadas as quais dependem principalmente da extensão da lesão e da quantidade de tecido disponível. Dentre as mais utilizadas se destacam as “plastias” (V-plastia, H-plastiva, etc) e flaps de avanço. Em alguns casos pode haver necessidade de realização de enxertos cutâneos, pois a disponibilidade de pele local é escassa. Ressalta-se que para que haja

sucesso na cirurgia plástica, é necessário um bom planejamento cirúrgico, com avaliação da lesão e definição do aspecto final desejado 1.

DESCRIÇÃO DO CASO

Um cão macho, sem raça definida, com aproximadamente 10 anos de idade, foi atendido no Hospital Escola Veterinário da Fundação Universidade Regional de Blumenau (FURB), após histórico de trauma por mordedura e possível acidente ofídico.

Na admissão, apresentava edema facial acentuado, protrusão de terceira pálpebra, secreção ocular, saliva sanguinolenta e abscesso traumático fechado em região temporal, além de intensa sensibilidade dolorosa.

Os exames laboratoriais iniciais demonstraram alterações compatíveis com processo inflamatório agudo secundário ao trauma.

Foi realizada radiografia craniana, que não evidenciou alterações ósseas significativas, e instituído tratamento clínico com fluidoterapia com Ringer Lactato, antibioticoterapia, analgesia multimodal e manejo local das feridas. Posteriormente, o paciente foi submetido à sedação para limpeza cirúrgica e desbridamento das áreas traumatizadas, além de coleta de material para cultura bacteriana e antibiograma. Durante a evolução clínica, o abscesso cranial apresentou ruptura espontânea, com drenagem de conteúdo purulento e posterior exposição da lesão traumática subjacente, possibilitando melhor avaliação da extensão do comprometimento tecidual (Figura 1, A). A cultura microbiológica não demonstrou crescimento bacteriano na amostra analisada. Após dois dias a lesão evoluiu para exposição óssea, sendo necessária intervenção cirúrgica para síntese tecidual (Figura 1, B).

Em 30 de março de 2026 foi realizado procedimento cirúrgico reconstrutivo associado à orquiectomia. Durante a cirurgia realizou-se desbridamento dos tecidos inviáveis e utilização de flap de avanço subdérmico para aproximação e cobertura da ferida facial, reduzindo tensão sobre as linhas de sutura e favorecendo a cicatrização tecidual (Figura 1, C).

No período pós-operatório observou-se inicialmente presença de secreção sanguinolenta e formação de coágulos na região suturada, com melhora progressiva ao longo dos dias subsequentes. Os curativos foram realizados diariamente e o protocolo analgésico e anti-inflamatório foi mantido e ajustado conforme a evolução clínica. Após resolução das intercorrências pós-operatórias, os pontos foram retirados progressivamente, com boa resposta cicatricial.

Figura 1 - Evolução da lesão do paciente: após drenagem inicial (A); exposição óssea (B); 1 dia de pós cirúrgico (C); no dia da alta (D)

Durante o acompanhamento clínico observou-se resolução do processo inflamatório e adequada cicatrização da ferida (Figura 1, D), permitindo a alta hospitalar em boas condições gerais.

DISCUSSÃO

O flap de avanço subdérmico é uma técnica amplamente utilizada na cirurgia reconstrutiva veterinária por permitir o deslocamento de pele e tecido subcutâneo adjacentes ao defeito, preservando a vascularização através do plexo subdérmico[2]. Essa característica reduz o risco de necrose e favorece a integração tecidual quando comparada a outras técnicas reconstrutivas[1,2].

No presente caso, a utilização do flap de avanço mostrou-se adequada devido à extensão da lesão facial e à disponibilidade de tecido saudável nas áreas adjacentes. O fechamento primário não seria possível sem gerar tensão excessiva, aumentando o risco de deiscência, enquanto enxertos livres apresentariam maior dependência da revascularização do leito receptor[2,3].

O preparo adequado da ferida por meio de limpeza cirúrgica e desbridamento dos tecidos desvitalizados foi fundamental para o sucesso do procedimento[1]. As intercorrências observadas no pós-operatório foram discretas e controladas com manejo conservador, sem comprometer a viabilidade do retalho.

Apesar da idade avançada do paciente, a estabilização clínica prévia, a analgesia multimodal e o acompanhamento pós-operatório contribuíram para a evolução favorável, demonstrando que cães geriátricos podem ser submetidos com segurança a procedimentos reconstrutivos quando adequadamente avaliados[3,4].

CONCLUSÃO

O presente relato demonstra que o flap de avanço subdérmico é uma técnica reconstrutiva eficaz e segura para o tratamento de extensos defeitos cutâneos faciais decorrentes de trauma por mordedura em cães, inclusive em pacientes idosos. O sucesso do caso baseou-se na integração entre estabilização clínica criteriosa, desbridamento cirúrgico adequado, planejamento reconstrutivo individualizado e monitoração pós-operatória intensiva.

REFERÊNCIAS

1. Fossum TW. Cirurgia de Pequenos Animais. 4ª ed. Rio de Janeiro: Elsevier; 2015.

2. Pazzini JM, Borges NC, Batista RFMS, Goulart MR, Huppes RR. Retalhos locais em padrão subdérmico em cães e gatos. PUBVET. 2023;17(13):e1504.

3. Jones CA, Lipscomb VJ. Indications, complications, and outcomes associated with subdermal plexus skin flap procedures in dogs and cats: 92 cases (2000–2017). J Am Vet Med Assoc. 2019;255(8):933–938.

4. Logothetou V, L'Eplattenier H, Shimizu N. Complications and influence of cutaneous closure technique on subdermal plexus flaps in 97 dogs (2006–2022). Vet Surg. 2024;53(3):546–555.

Utilização de gabapentina e colágeno do tipo II em jabuti-piranga (*Chelonoidis carbonaria)* com osteoartrite

Wanessa Wegner Cirino - Discente de medicina veterinária na Universidade Estadual do Norte do Paraná, PR

Camila Lie Yamauchi - Médica Veterinária, Mestranda do Programa de Pós Graduação em Ciência Animal da Universidade Federal do Paraná - Setor Palotina, PR

Raphael Vieira Ramos - Médico Veterinário, MSc. Jungle Doctor's Conservation Collective, CR

Gustavo Bauer Costa da Silva - Médico Veterinário dono sócio da Amazoo Pets Clínica Veterinária, SP

Izabelle Santos Guiotti - Médica Veterinária, Mestranda do Programa de Pós Graduação em Saúde, Bem-Estar e Produção Animal na Fronteira Sul da Universidade Federal da Fronteira Sul - Campus Realeza, PR

Luís Miguel da Silva Rodrigues - Discente de medicina veterinária na Universidade Estadual do Norte do Paraná, PR

Resumo

Devido à dificuldade de reconhecer a dor em répteis, por muito tempo sua existência foi questionada, e ainda há limitações na identificação e no tratamento desses pacientes. Este trabalho tem como objetivo relatar o diagnóstico e o tratamento de dor crônica em um exemplar de jabuti-piranga (*Chelonoidis carbonaria*), ocasionada por osteoartrite em membro anterior. O paciente apresentava claudicação, redução da atividade física e apetite seletivo após aplicação intramuscular de vitamina A em membro anterior direito, realizada três meses antes do atendimento. Inicialmente, foi instituída terapia analgésica e anti-inflamatória, seguida pela utilização de gabapentina e colágeno do tipo II (UC-II). O tratamento demonstrou-se eficaz para o controle da dor a longo prazo, promovendo aumento da atividade física e melhora do apetite.

Palavras-chave: Analgesia; Claudicação; Répteis; Dor neuropática

Introdução

Os jabutis-piranga (*Chelonoidis carbonaria*) são répteis frequentemente atendidos na clínica de pets não convencionais. Embora atualmente seja reconhecida sua capacidade de perceber e manifestar dor, sua identificação clínica ainda representa um desafio devido às particularidades fisiológicas e comportamentais da espécie (1,2). Além disso, a escassez de informações sobre farmacocinética e farmacodinâmica em répteis dificulta a padronização terapêutica (3). Assim, este trabalho relata o diagnóstico e o tratamento de dor crônica secundária à osteoartrite em um jabuti-piranga.

Descrição do caso

Um Jabuti-piranga, macho, 21 anos, pesando 3,7 kg, foi atendido com histórico de claudicação de membro torácico direito após aplicação intramuscular de vitamina A

realizada três meses antes. Durante a anamnese, a responsável relatou apetite seletivo, redução significativa da atividade física e presença de ruídos respiratórios. O paciente já havia sido submetido a tratamentos prévios para suspeita de afecção respiratória e possuía radiografias torácicas indicando alterações pulmonares. Os exames radiográficos do membro acometido não revelaram alterações. Ao exame físico, não foram observadas alterações relevantes, exceto pela presença de piramidismo (Figura 1).

Figura 1. A: Radiografias em projeção craniocaudal, pela qual se inferiu alteração em trato respiratório. B: Radiografia em projeção dorsoventral sem alterações visíveis em membro torácico direito.

Diante da suspeita de dor, foi instituído protocolo analgésico multimodal com anti-inflamatórios, opioides e gabapentina (10 mg/kg, VO, BID), associado a banhos mornos e inalação com solução fisiológica. Foram solicitados exames complementares, incluindo tomografia computadorizada, hemograma, perfil bioquímico renal e hepático e exame coproparasitológico.

A tomografia revelou reabsorção óssea em terço distal do úmero e terço proximal de rádio e ulna direitos, acompanhada de aumento no volume dos tecidos moles periarticulares do cotovelo, sendo os achados compatíveis com osteoartrite em cotovelo direito **(figura 2)**.

Figura 2. Tomografia evidenciando reabsorção óssea em terço distal do úmero e terço proximal de rádio e ulna direita (círculo). Observa-se o membro contralateral como parâmetro comparativo (seta).

Os campos pulmonares apresentavam-se adequadamente aerados, sem sinais sugestivos de pneumonia. Também não foram observadas alterações hematológicas ou coproparasitológicas relevantes. Após uma semana de tratamento, a responsável relatou

aumento da atividade física e da ingestão alimentar. Com base nos achados tomográficos, foi instituído tratamento com colágeno do tipo II (UC-II) (10 mg/kg, VO, BID), associado à gabapentina. Também foram mantidos os banhos mornos e o controle adequado de umidade ambiental, não sendo necessária terapia medicamentosa para o sistema respiratório.

Após duas semanas, observou-se melhora da atividade física, embora persistisse discreta limitação locomotora. Um novo teste terapêutico com cetoprofeno não promoveu melhora adicional, sendo mantidos apenas gabapentina e UC-II. A tentativa de suspensão da gabapentina resultou em redução da atividade física e retorno da seletividade alimentar, justificando sua reintrodução temporária.

Posteriormente, a responsável reduziu gradativamente a frequência de administração da gabapentina até sua suspensão completa, mantendo apenas o UC-II. O animal permaneceu com apetite e atividade física adequados, apresentando apenas discreta dificuldade locomotora no membro anterior direito.

Discussão

A dor pode ser classificada em nociceptiva (resultante da ativação das vias nociceptoras, comumente associada a lesões de tecidos como músculos, ossos e ligamentos) ou neuropática (resultante de uma ativação anormal da via nociceptiva, em decorrência de lesão ou doença primária no sistema sensorial somático), podendo ocorrer de forma concomitante em processos inflamatórios crônicos (4,5). No presente caso, os achados clínicos sugerem a ocorrência de dor mista, associada à osteoartrite. Entretanto, não foi possível determinar se as aplicações prévias de vitamina A contribuíram para o desenvolvimento ou agravamento da lesão observada.

Após o tratamento primário, o protocolo analgésico incluiu a gabapentina, um anticonvulsivante de segunda geração amplamente empregado no manejo da dor neuropática em medicina veterinária. Embora o mecanismo de ação exato seja completamente elucidado, determinado, acredita-se que atue na modulação dos canais de cálcio, reduzindo a excitabilidade neuronal e a transmissão dos estímulos dolorosos (6,7). No presente caso, sua utilização esteve associada à melhora da atividade física e do apetite, sugerindo eficácia no controle da dor crônica.

O uso de colágeno do tipo II reduz níveis de citocinas inflamatórias, promove aumento da mobilidade das articulações, reduzindo a degradação da superfície articular (8). Em cães, estudos apontam que o UC-II promoveu diminuição da claudicação,

diminuição dos níveis de dor e aumento dos níveis de atividade física. No entanto, foi verificada recidiva de todos os sintomas após 30 dias sem administrar o colágeno (9). Com a utilização do UC-II, observou-se no jabuti todos os benefícios citados em literatura para outras espécies.

Ao comparar os resultados dos exames de imagem, foram realizadas duas radiografias e uma tomografia, pode-se concluir que a tomografia permitiu melhor avaliação de campos pulmonares e lesão articular. Isso pode ser explicado pelo fato da carapaça óssea produzir sobreposição, especialmente em animais que apresentam piramidismo (10).

Conclusão

A partir deste relato, é possível verificar a importância do reconhecimento e tratamento da dor para a promoção do bem-estar em répteis. A associação entre UC-II e gabapentina foi eficaz para o manejo da dor e da lesão articular no caso relatado.

Referências

1. Divers, SJ, Stahl, SJ. Reptile and Amphibian Medicine and Surgery in Clinical Practice. 3. ed. Oxford, United Kingdom: John Wiley & Sons; 2019. Cap 7, 1793 p.
2. Oliveira MT. Dor e Analgesia em Répteis: Uma Revisão de Literatura [undergraduate thesis]. Santa Teresa: Escola Superior São Francisco de Assis; 2021. 35 p. Disponível em: https://shre.ink/9k5S.
3. Rodrigues E; Melo RC; Gomes MS; Pinheiro SR; Hellmeister A; Grespan A. Bloqueio do plexo braquial guiado por neuroestimulação elétrica em jabuti piranga (*Chelonoidis carbonarius*) submetido à intervenção cirúrgica em membro torácico: relato de caso. Revista de Educação Continuada em Medicina Veterinária e Zootecnia do CRMV-SP. 2023;21. doi:10.36440/recmvz.v21.38363. Disponível em: https://www.revistamvez-crmvsp.com.br/index.php/recmvz/article/view/38363.
4. Teles LS, Brito MA, Rodrigues GM, Monteiro EM. A inclusão de terapias não farmacológicas no tratamento de dor neuropática. Revista Liberum accessum. 2022;14(2):1-10. Disponível em: https://shre.ink/9k5o.
5. Filho CG, Vieira BM, Gonzalez LM, Castro IM, Lima AM, Chaves, CG, et al. A eficácia dos tratamentos para a dor neuropática. Research, Society and Development. 2022; 11(10): e17111032248. Disponível em: http://dx.doi.org/10.33448/rsd-v11i10.32248.
6. Kaminishi AP, Hirano LQ. Uso de gabapentina no controle da dor em pequenos animais: revisão de literatura. Veterinária em Foco. 2017; 14(2): p28-35. Disponível em: http://www.periodicos.ulbra.br/index.php/veterinaria/article/view/3446/2843.
7. Ferreira MO. O Mecanismo da Dor Neuropática Com Intervenção Terapêutica da Gabapentina [undergraduate thesis]. Santa Cruz do Sul: Universidade de Santa Cruz do Sul; 2015. 49 p. Disponível em: https://repositorio.unisc.br/jspui/handle/11624/884.
8. Ferrari MC; Leandro D; Conti JB; Carneiro PM; Sontag SC. Terapêutica da osteoartrite em pequenos animais: métodos farmacológicos, não farmacológicos e novas medidas

terapêuticas. Enciclopédia Biosfera. 2018;15(27):74-89. doi:10.18677/EnciBio_2018A77. Disponível em: https://shre.ink/9k53.

9. Deparle LA, Gupta RC, Canerdy TD, Goad JT, D'altilio M, Bagchi M, Bagchi D. Efficacy and safety of glycosylated undenatured type-II collagen (UC-II) in therapy of arthritic dogs. Journal of Veterinary Pharmacology and Therapeutics. 2005; 28: 385-390. Disponível em: https://doi.org/10.1111/j.1365-2885.2005.00668.x.
10. Stuart JB. Descrição do Sistema Respiratório do Jabuti-Piranga (*Chelonoidis Carbonaria*, Spix, 1824). Aspectos Radiográficos, Tomográficos E Anatômicos [monography]. Botucatu: Universidade Estadual Paulista; 2017. 72p. Disponível em: https://shre.ink/9k5y.

Utilização do Ultrassom e Neurolocalizador no Auxílio do Bloqueio Anestésico do Nervo Isquiático e Femoral – Relato de Caso

Gêsary Bastian Manika – Graduanda de Medicina Veterinária, Universidade Autônoma do Brasil, Curitiba/PR

Charlene Hitomi Gonçalves Inaba – Médica Veterinária Especialista em Anestesiologia Veterinária de Pequenos Animais pela UTP/PR

Resumo

A anestesia locorregional foi amplamente empregada na medicina veterinária devido à sua eficácia no controle da dor e redução da necessidade de anestésicos gerais e analgésicos sistêmicos. O presente trabalho teve como objetivo avaliar a eficácia do bloqueio anestésico dos nervos isquiático e femoral guiado por ultrassom e neuroestimulador e a dor foi avaliada no período pré e pós-operatório por meio das escalas de Glasgow e da Universidade de Melbourne, associadas à mensuração dos parâmetros fisiológicos. Durante o procedimento cirúrgico, o paciente manteve estabilidade hemodinâmica, sem alterações compatíveis com nocicepção transoperatória. No período pós-operatório, os escores de dor variaram entre 2/27 e 6/27 durante aproximadamente 20 horas de monitoramento, não sendo necessário resgate analgésico ou administração adicional de anti-inflamatórios durante a internação. Concluiu-se que a associação do ultrassom e neuroestimulador auxiliou na precisão do bloqueio anestésico locorregional, promovendo analgesia eficaz e reduzindo a necessidade de opioides e anti-inflamatórios no período pós-operatório.

Palavras-chave: Anestesia Locorregional; Analgesia; Nervos Periféricos

Introdução

A anestesia locorregional é amplamente utilizada na medicina veterinária por proporcionar melhor controle da dor e reduzir a necessidade de anestésicos gerais e analgésicos sistêmicos. Em cirurgias ortopédicas de membros pélvicos, os bloqueios dos nervos isquiático e femoral promovem analgesia eficaz e recuperação mais confortável. O uso do ultrassom e do neuroestimulador aumenta a precisão na localização dos nervos e a eficácia do bloqueio. Este trabalho teve como objetivo avaliar a dor nos períodos pré, trans e pós-operatório de um cão submetido à cirurgia ortopédica, utilizando as escalas de Glasgow e Melbourne, além de correlacionar os sinais clínicos com parâmetros fisiológicos. Também buscou avaliar a eficácia do bloqueio locorregional guiado por ultrassom e neuroestimulador na analgesia pós-operatória e na necessidade de analgesia complementar.

Descrição do Caso

Uma cadela da raça Yorkshire Terrier, castrada, de 7 anos, foi atendida no Hospital Veterinário Alles Blau, em Curitiba/PR, com diagnóstico de ruptura do ligamento cruzado cranial do membro pélvico esquerdo, sendo indicada cirurgia corretiva. Após avaliação realizou-se medicação pré-anestésica com metadona e acepromazina, indução com cetamina e propofol, e manutenção com isoflurano associado à infusão contínua de remifentanil. Após estabilização anestésica, foi realizado bloqueio locorregional dos nervos isquiático e femoral com bupivacaína, guiado por ultrassom e neuroestimulador. A localização dos nervos foi confirmada por visualização ultrassonográfica e resposta motora adequada. Durante a cirurgia, o animal manteve estabilidade hemodinâmica, sem sinais de nocicepção, indicando analgesia intraoperatória satisfatória. No pós-operatório, a dor foi avaliada pela Escala de Dor da Universidade de Melbourne em diferentes momentos, totalizando cerca de 20 horas de monitoramento.

Discussão

As anestesias locorregionais (ALR) em pequenos animais têm papel importante na rotina do anestesista veterinário principalmente pela sua eficácia comprovada no controle da dor e pela diminuição ou até mesmo a ausência do requerimento de anestésicos gerais no período transoperatório. Com a introdução de novos aparelhos que auxiliam na execução da técnica, como o estimulador de nervos periféricos (ENP) e o ultrassom (US) portátil, as técnicas de ALR foram aprimoradas, proporcionando, assim, bloqueio total da condução nervosa e anestesia mais segura e de melhor qualidade (1).

A utilização do ENP não dispensa o conhecimento básico de anatomia, sendo os pontos de referência para realização de cada bloqueio os mesmos usados nas técnicas convencionais sem o seu uso (1), foi identificada as estruturas anatômicas do paciente através de palpação e marcação com caneta tanto no bloqueio do nervo isquiático quanto do nervo femoral (Figura 1, imagem A e B). Na técnica guiada por neuroestimulação, considera-se que a ponta da agulha esteja adequadamente próxima ao nervo-alvo quando a resposta muscular desejada é obtida com intensidade de corrente entre 0,3 e 0,5mA (3). Com isso, no paciente descrito a neuroestimulação evidenciou resposta muscular adequada com corrente de 0,3mA, havendo desaparecimento da resposta motora após redução para 0,25mA, sugerindo adequada proximidade do nervo-alvo.

O emprego do US na anestesiologia baseia-se na visualização direta do nervo a ser bloqueado, assim como das estruturas adjacentes e da agulha. Essa característica é a

principal vantagem em relação ao ENP, além de se tratar de um método não invasivo que não causa dor ou desconforto ao paciente. Dessa forma, ele fornece ao anestesiologista, com a avaliação em tempo real da anatomia local, a posição da extremidade da agulha em relação ao nervo-alvo, além de administração e propagação do fármaco (1). O aparelho de ultrassom auxiliou de forma positiva no encontro do nervo e da agulha no momento da administração do fármaco, trazendo mais segurança na aplicação (Figura 1, imagem C).

Quando anestésicos locais de longa duração são utilizados, um alívio de dor de boa qualidade pode persistir durante o período pós-operatório (2), e a necessidade de opioides e AINEs na prática veterinária tende a diminuir com o aumento do uso da anestesia locorregional. (2) como nesse caso, o anestésico local escolhido para foi a Bupivacaína 0,5%, que de acordo com a tabela de parâmetros de dor (Tabela 2), teve uma analgesia satisfatória que durou cerca de 20 horas, e não foi necessário a administração de AINE e resgate analgésico durante o período de efeito do bloqueio anestésico de acordo com os resultados da pontuação da escala de dor da Universidade de Melbourne.

A escala de dor da Universidade de Melbourne consiste na avalição dos parâmetros fisiológicos e comportamentais relacionados à dor, e dessa forma aumenta a sua sensibilidade e especificidade. Inclui descrições múltiplas em seis categorias, sendo o animal avaliado em cada parâmetro com atribuição de uma pontuação de zero (sem dor) a três (dor máxima), pontuando no máximo 27 pontos, o que indica a maior experiência dolorosa possível (4). Segundo essa escala, escores superiores a 13 pontos são considerados indicativos para instituição de analgesia de resgate. O animal desse estudo foi submetido à avaliação seriada da dor por meio da Escala de Melbourne, com o objetivo de determinar a necessidade de analgesia complementar no período pós-operatório. Durante todo o período de monitoramento, observou-se baixa pontuação, variando entre 2/27 e 6/27, não sendo necessária a administração adicional de analgésicos ou anti-inflamatórios durante a internação. Dessa forma, a prescrição de analgesia e anti-inflamatório não esteroidal (AINE) foi instituída apenas para o período domiciliar.

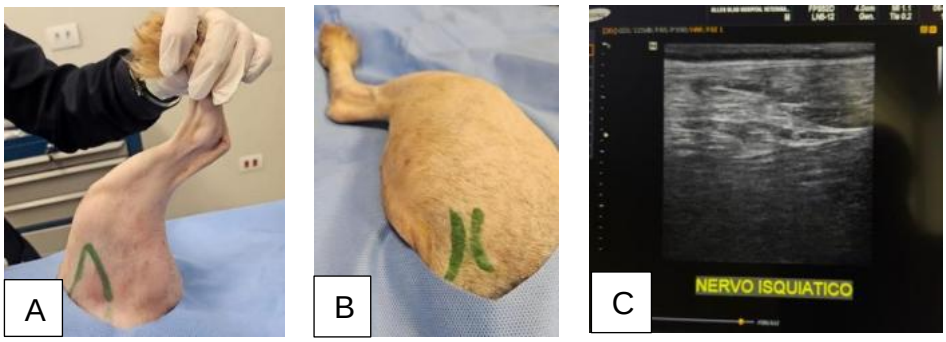

Figura 1 **–** Imagem A = Marcação a caneta do triângulo femoral no membro pélvico para realização do bloqueio anestésico femoral. Imagem B = Marcação a caneta da tuberosidade isquiática do membro pélvico para realização do bloqueio anestésico do nervo isquiático. Imagem C = Momento da identificação do nervo isquiático através do aparelho do US

Tabela 1 – Resultado basal dos parâmetros fisiológicos e pontuação obtida no pré-operatório de acordo com a escala de dor de Glasgow atualizada do animal relatado

Horário:	Freq. card	Freq. resp	Pressão Art	Temperatura	Pontuação Esc. de dor
8:40am	124bpm	40mpm	155 PAS	39,1 C	8/24

Tabela 2 – Resultado do pós-operatório dos parâmetros fisiológicos e pontuação da escala de dor da Universidade de Melbourne.

Horário:	Freq. card	Freq. resp	Pressão Art	Temperatura	Pontuação Esc. de dor
11:40am	240bpm	36mpm	120 PAS	35,6 C	Sedação
12:40am	120bpm	28mpm	158 PAS	37,5 C	2 pontos
14:40am	120bpm	28mpm	150 PAS	38,2 C	2 pontos
18:40pm	104bpm	24mpm	160 PAS	38,7 C	2 pontos
00:40am	124bpm	24mpm	170 PAS	38,6 C	2 pontos
08:40am	136bpm	48mpm	135 PAS	39,0 C	6 pontos

Conclusão

Conclui-se que o bloqueio anestésico dos nervos isquiático e femoral guiado por ultrassom e neuroestimulador promove analgesia trans e pós-operatória eficaz. A associação das técnicas auxilia na localização precisa dos nervos periféricos e contribui para maior segurança na realização do bloqueio. Os baixos escores obtidos na escalas de dor de da Universidade de Melbourne, associados à estabilidade dos parâmetros fisiológicos, demonstram adequado controle da dor durante o período de avaliação. Com isso, o bloqueio anestésico reduz a necessidade de analgesia complementar e do uso de anti-inflamatórios durante a internação hospitalar.

Referências

1) KLAUMANN, P. R.; OTERO, P. E. Anestesia locorregional em pequenos animais. São Paulo: Roca, 2013

2) READ, M.; CAMPOY, L.; FISCHER, B. (eds.). Small Animal Regional Anesthesia and Analgesia. 2. ed. Hoboken: Wiley Blackwell, 2023.

3) OTERO, P. E.; PORTELA, D. A. Manual of Small Animal Regional Anesthesia: illustrated anatomy for nerve stimulation and ultrasound-guided nerve blocks. 2. ed. Buenos Aires: Inter-Médica Editorial, 2018.

4) Pereira LV, Souza HJM, Silva MAB, et al. Uso da escala de dor da Universidade de Melbourne em cães submetidos à mastectomia unilateral total. Medvep Rev Cient Med Vet Pequenos Anim Estim. 2010;8(27):436-442.

Valores de Índices Plaquetários em Felinos: Número Normal de Plaquetas, Trombocitose e Trombocitopenia

Mv. Ailésio Rocha Mendonça Filho – Mestrando em Ciências Veterinárias (UFPR)

Mv. Raul Soares Alarcon – Residente de Patologia Clínica Veterinária (UFPR)

Mv. Sabrina Lara de Mattos – Residente de Patologia Clínica Veterinária (UFPR)

Mv. Bruna Bianchi – Residente de Patologia Clínica Veterinária (UFPR)

Mv. Marcela Nadolny de Oliveira – Residente de Patologia Clínica (UFPR)

Profa. Dra.Rosangela Locatelli Dittrich - Docente do Departamento de Medicina Veterinária da Universidade Federal do Paraná (UFPR)

Resumo: Este estudo avaliou o perfil plaquetário de 69 hemogramas de felinos realizados no Laboratório de Patologia Clínica Veterinária do Hospital Veterinário (HV) da Universidade Federal do Paraná (UFPR), entre março e junho de 2026. Foram estabelecidos índices plaquetários para animais com o número normal de plaquetas 300.000–800.000/mm³ (n=50), trombocitose >800.000/mm³ (n=12) e trombocitopenia < 300.000/mm³ (n=7). Os resultados demonstraram que a contagem plaquetária dentro dos valores de referência tiveram ampla variação nos valores de plaquetas (300.000 a 792.000/mm³). Os casos de trombocitose, com contagem máxima de 1.230.000/mm3 e de trombocitopenia, com contagem mínima de 92.000/mm³. O PCT mostrou ampla variação, com valores mais elevados nos casos de trombocitose (0,29 – 0,72%) e mais baixos nos de trombocitopenia (0,04 – 0,24%). O MPV não variou entre os grupos. O PDW indicou elevada variabilidade no tamanho das plaquetas nos grupos normal (9,9 – 21,1%) e trombocitopênico (12,3 – 20,8%), enquanto os animais com trombocitose (10,4 – 15,8%) tiveram valores mais homogêneos. A integração da contagem de plaquetas com os índices PCT, MPV e PDW oferece uma visão diagnóstica muito mais completa do que a avaliação isolada das plaquetas, sendo uma ferramenta auxiliar para a interpretação hematológica de pacientes felinos.

Palavras-chave: Gatos; MPV; PCT; PDW.

Introdução

Os analisadores hematológicos automatizados permitem a obtenção de resultados rápidos e confiáveis, além de disponibilizarem diversos índices relacionados às plaquetas, a concentração plaquetária (PLT) é o número de plaquetas por volume de sangue e representa um dos parâmetros mais importantes na rotina clínica. O volume plaquetário médio (VPM) é o volume médio de todas as partículas em uma amostra de sangue que são contadas como plaquetas individuais. A amplitude de distribuição plaquetária ou PDW (Platelet Distribution Width) é uma avaliação de anisocitose plaquetária calculada a partir da distribuição de volumes plaquetários individuais. Já o plaquetócrito (PCT) é a percentagem de volume sanguíneo preenchido pelas plaquetas (1,2).

Os índices plaquetários fornecidos pelos analisadores automatizados são parâmetros relativamente recentes e pouco explorados na literatura científica (1). O objetivo do

presente trabalho é contribuir com valores de índices plaquetários em gatos com número normal de plaquetas, trombocitose e trombocitopenia.

2. Objetivos

Analisar os dados laboratoriais do número de plaquetas em 50 gatos com valores de referência (300.000/mm³ a 800.000/mm³) (3).

Estabelecer os índices plaquetários em felinos com número normal, trombocitose e trombocitopenia identificados na rotina laboratorial.

Descrever índices complementares como PCT, MPV e PDW nos diferentes grupos.

3. Material e Métodos

Este estudo caracteriza-se como uma análise retrospectiva de 69 hemogramas de felinos, realizados no Laboratório de Patologia Clínica Veterinária da Universidade Federal do Paraná (UFPR) durante o período compreendido entre 23 de Março de 2026 e 8 de junho de 2026. Os hemogramas foram processados em analisador hematológico automatizado Nihon Kohden Celltac α modelo MEK-6550 para número global de plaquetas (PLT), plaquetócrito (PCT), volume plaquetário médio (MPV) e amplitude de distribuição plaquetária (PDW). Foram incluídos no estudo somente amostras de sangue sem agregação plaquetária, observado na extensão sanguínea. Os pacientes foram divididos em três grupos baseados nos PLT: número normal de plaquetas: 300.000/mm³ a 800.000/mm³. (n=50), trombocitose: > 800.000/mm³. (n=12) e trombocitopenia: < 300.000/mm³.(n=7) (3).

4. Resultados e Discussão

Tabela 1. Valores mínimo e máximo dos parâmetros plaquetários (PLT, PCT, MPV e PDW) em felinos com trombocitose, número normal de plaquetas e trombocitopenia.

Valores de Referência*	**PLT (/µL)**	**PCT (%)**	**MPV (fL)**	**PDW (%)**
Trombocitose	820.000/mm³	0,29	9,2	10,4
(> 800.000/mm³)	1.230.000/mm³	0,72	12,5	15,8
Normal(300.000–	300.000/mm³	0,06	8,7	9,9
800.000/mm³)	792.000/mm³	0,53	13,7	21,1

Trombocitopenia	92.000/mm³	0,04	8,7	12,3
(< 300.000/mm³)	290.000/mm³	0,24	13,1	20,8

Legenda: Número global de plaquetas (PLT), plaquetócrito (PCT), volume plaquetário médio (MPV) e amplitude de distribuição plaquetária (PDW) *Fonte: (3).

O grupo de valores normais compreendeu a maior parte da amostra (n=50), com contagens variando de 300.000/ mm³ até 792.000/ mm³. Doze felinos tiveram contagens elevadas de plaquetas, sendo a maior contagem registrada de 1.230.000/mm³. A trombocitose em gatos pode estar associada a doenças neoplásicas felinas, principalmente linfoma e doenças inflamatórias do trato gastrointestinal, do sistema hepatobiliar ou imunomediadas (4). A trombocitopenia foi observada em sete felinos, com contagem mínima de 92.000/mm³.

Os índices plaquetários tiveram comportamento distinto entre os grupos avaliados. O plaquetócrito (PCT) demonstrou ampla variação, com valores maiores nos casos de trombocitose, intermediários nos animais com número de plaquetas dentro dos valores de referência e menores nos casos de trombocitopenia. Observou-se uma relação diretamente proporcional entre a contagem de plaquetas e o PCT, de modo que a redução no número de plaquetas esteve associada a menores valores de PCT, enquanto o aumento da contagem plaquetária resultou em valores mais elevados desse índice.

O volume plaquetário médio (MPV) não apresentou variações expressivas entre os grupos avaliados, mantendo valores semelhantes independentemente da contagem plaquetária. Entretanto, observou-se que o maior valor de MPV registrado (13,7 fL) ocorreu em um animal que apresentava macroplaquetas, sugerindo uma possível associação entre esse índice e o aumento do tamanho plaquetário.

Já a amplitude de distribuição plaquetária (PDW) indicou elevada variabilidade no tamanho das plaquetas nos grupos normal e trombocitopênico, enquanto os animais com trombocitose tiveram valores mais homogêneos.

Conclusão

Os achados deste estudo demonstram que a avaliação conjunta da contagem plaquetária (PLT) e dos índices plaquetários PCT, MPV e PDW contribuem com valores para a auxiliar a interpretação hematológica em felinos. O PCT teve relação diretamente proporcional ao número de plaquetas, o MPV mostrou pouca variação entre os grupos avaliados, enquanto o PDW apresentou maior variabilidade nos grupos com número de plaquetas normal e trombocitopenia. Esses resultados evidenciam a necessidade de estudos adicionais para melhor compreender a dinâmica plaquetária. Considerando que os parâmetros plaquetários

ainda são pouco explorados na hematologia veterinária, os dados apresentados contribuem para ampliar o conhecimento sobre o perfil plaquetário felino e podem servir como base para futuras investigações, estimulando a utilização e a interpretação desses índices na rotina laboratorial veterinária.

Referências

1. AMARAL DVK; BRAND>O APD; MAFFEZZOLLI G; SEIXAS SV; SOUSA RS; DITTRICH RL. Plaquetometria em cães com neoplasia. Archives of Veterinary Science. 2016;21(4):74-81. doi:10.5380/avs.v21i4.45743.
2. STOCKHAM SL; SCOTT MA. Plaquetas. In: STOCKHAM SL; SCOTT MA. Fundamentos de patologia clínica veterinária. 2. ed. Rio de Janeiro: Guanabara Koogan; 2011. p. 187-212.
3. MEYER DJ; HARVEY JW. Veterinary laboratory medicine: interpretation and diagnosis. 2nd ed. Philadelphia: W.B. Saunders; 1998.
4. HOWARD LA; WOOLCOCK AD; CHRISTIAN JA; MOORE GE. Thrombocytosis in 158 cats (2011-2018). Journal of Feline Medicine and Surgery. 2023;25(7):1098612X231185680. doi:10.1177/1098612X231185680.

Variabilidade da Frequência Cardíaca Como Ferramenta de Avaliação do Estado de Saúde de Gatos Internados no Centro de Terapia Intensiva

Amanda Cortes da Silva - Discente de Medicina Veterinária, Universidade Federal de Lavras - MG
Ruthnéa Aparecida Lázaro Muzzi - Docente na Faculdade de Medicina Veterinária e Zootecnia, UFLA, Lavras, Coorientador DMV, Universidade Federal de Lavras - MG
Maira Souza Oliveira Barreto - Médica Veterinária Efetiva do HV/UFLA, Preceptora do Programa de Residência do HV/UFLA, Orientadora DMV, Universidade Federal de Lavras - MG

RESUMO

A variabilidade da frequência cardíaca (VFC) é um dos métodos que avalia a influência do sistema nervoso autônomo sobre o coração pela análise dos intervalos RR do eletrocardiograma (ECG). Estudos em cães indicam como normal a arritmia sinusal, menor frequência cardíaca (FC) e predomínio parassimpático. Em doentes, observa-se um desbalanço com predominância simpática. Contudo, em gatos há poucos estudos. Por serem sensíveis ao estresse, apresentarem FC elevada e predomínio de ritmo sinusal, hipotetiza-se que, em felinos saudáveis, prevaleça o controle simpático e, na doença, ocorra desequilíbrio com predomínio parassimpático.O objetivo foi avaliar a VFC em felinos atendidos no Centro de Terapia Intensiva do Hospital Veterinário da UFLA, a fim de constatar os efeitos da doença e do estresse na internação. Os gatos foram manualmente contidos para realização do ECG por 5 minutos, na admissão e na alta hospitalar, sendo os eletrodos posicionados de forma usual nos membros pélvicos e torácicos. Os parâmetros de VFC obtidos foram: SDNN (desvio padrão de todos intervalos RR normais tomados a cada 5 minutos), média dos intervalos RR, FC média, FC mínima, FC máxima, RMSSD (raiz quadrada da média da soma da diferença de quadrados de intervalos RR normais adjacentes do exame todo), ApEn (grau de imprevisibilidade e/ou aleatoriedade dos intervalos da FC ao longo do tempo), CVI (índex cardiovagal) e CSI (índex cardiossimpático) (programa InCardio DUO®). Foram realizados 88 ECG em 38 felinos. Em 14 pacientes foi possível a obtenção do ECG na admissão e na alta, e as variáveis foram tabuladas para a análise de variância (ANOVA - Prism GraphPad). Os resultados indicam que os felinos apresentaram controle autonômico da FC oposto ao observado em cães, confirmando a hipótese formulada.

PALAVRA CHAVE: Eletrocardiograma; modulação autonômica cardíaca; sistema nervoso autônomo parassimpático; sistema nervoso autônomo simpático.

INTRODUÇÃO

A variabilidade da frequência cardíaca (VFC) avalia a influência do sistema nervoso autônomo (SNA) sobre o coração pela análise dos intervalos RR no eletrocardiograma (ECG). O aumento do RR indica maior ação parassimpática, enquanto sua redução reflete interação simpática e parassimpática(1).Estresse e doença alteram a homeostase e modificam a VFC(2,3), que pode ser avaliada pelo Holter ou eletrocardiograma convencional (ECG)(4,5). O Holter é um exame longo que identifica arritmias e analisa a VFC, enquanto o ECG é um exame curto que avalia frequência cardíaca, arritmias e a própria VFC. Devido ao temperamento dos felinos, o Holter pode gerar estresse,

alterando resultados e levando a interpretações equivocadas. Além disso, há poucos estudos em felinos(6,7), apesar do aumento da população e internações dessa espécie. O monitoramento da VFC em gatos internados é importante, pois medo, estresse e dor podem alterar o SNA(8).

O objetivo foi avaliar a VFC em felinos doentes internados no Centro de Terapia Intensiva do Hospital Veterinário da UFLA, analisando os efeitos da doença e estresse na internação. Compararam-se os parâmetros da VFC na admissão e na alta hospitalar por meio do ECG.

MATERIAL E MÉTODOS

Foram feitos 88 ECG em 38 felinos, sem distinção de sexo, idade ou raça que se encontravam no CTI do HV/UFLA, apresentando condições clínicas diversas incluindo pneumonia, colangiohepatite, cistite idiopática felina, edema pulmonar, manifestações neurológicas, linfoma mediastinal, doença renal crônica, entre outras. Foi concluído a análise da VFC por meio do ECG, com contenção manual dos animais e posicionamento usual dos eletrodos nos membros pélvicos e torácicos(9), utilizando aparelho computadorizado de 12 derivações (InCardio®). O programa de análise do ECG (InCardio DUO®) forneceu os seguintes parâmetros: SDNN (desvio padrão de todos intervalos RR normais tomados a cada 5 minutos), média dos intervalos RR, FC média, FC mínima, FC máxima, RMSSD (raiz quadrada da média da soma da diferença de quadrados de intervalos RR normais adjacentes do exame todo), ApEn (grau de imprevisibilidade e/ou aleatoriedade dos intervalos da FC ao longo do tempo), CVI (índex cardiovagal) e CSI (índex cardiossimpático).

Os resultados foram tabulados para análise estatística (Prism GraphPad) e foram comparados os momentos da admissão (entrada do paciente em condição clínica compatível com doença), e na alta (momento em que o animal se encontrava clinicamente restabelecido). A normalidade dos dados foi avaliada pelos testes de D'Agostino-Pearson, Anderson-Darling, Shapiro-Wilk e Kolmogorov-Smirnov. Para variáveis com distribuição normal, ou normalizadas após transformação logarítmica, utilizou-se ANOVA com pós-testes adequados, considerando nível de significância de 5%.

RESULTADOS E DISCUSSÕES

Dos 88 ECG em 38 felinos, 6 felinos não foi possível realizar o exame devido à agitação, instabilidade clínica ou interferências no ECG. Dos 32 felinos, apenas 14 possibilitaram o acompanhamento da progressão da VFC durante a internação até a alta hospitalar. Além

disso, 2 felinos evoluíram para óbito, 2 foram avaliados sob sedação e em 6 não foi possível realizar o ECG no momento da alta.

Dos 14 felinos internados que foi possível obter ECG em dois momentos distintos (admissão e alta hospitalar), quatro tiveram registro no segundo dia de internação e um no terceiro dia, ainda apresentando quadro clínico desfavorável. Na comparação entre admissão e alta, as variáveis FC máxima, FC média, FC mínima, média dos intervalos RR, ApEn e CVI foram validados no teste de normalidade. Entre elas, FC média ($p=0,166$), FC máxima ($p=0,249$), média dos intervalos RR ($p=0,114$) e ApEn ($p=0,955$) não demonstraram diferenças estatisticamente significativas ($p>0,05$) entre os momentos avaliados. Foi observada significância estatística ($p<0,05$) nas variáveis FC mínima ($p=0,032$) e CVI ($p=0,028$), sugerindo alterações na modulação autonômica cardíaca entre admissão e alta. Os achados indicam predomínio da atividade parassimpática na admissão, evidenciado pelo comportamento do CVI, índice relacionado à atuação do sistema nervoso parassimpático (SNP). Na alta hospitalar, observou-se predomínio da atividade simpática, acompanhado pelo aumento da FC mínima, sugerindo maior influência do sistema nervoso simpático (SNS) na modulação da FC.

Comparando admissão e alta, as variáveis SDNN, RMSSD e CSI foram submetidas à transformação logarítmica para apresentarem significância no teste de lognormalidade. Entre elas, RMSSD ($p=0,089$) não demonstrou diferença estatisticamente significativa ($p>0,05$) entre os momentos avaliados. Foi observado significância estatística ($p<0,05$) para SDNN ($p=0,089$) e CSI ($p=0,03$), indicando alterações na modulação autonômica entre os momentos avaliados. Na admissão, observa-se menor valor de CSI, indicando menor influência do SNS. Já na alta, o aumento do CSI indica maior predominância simpática, possivelmente relacionada à maior estabilidade clínica do felino. O SDNN, que representa a variabilidade global da FC com influência dos sistemas simpático e parassimpático, apresentou redução na alta, sugerindo diminuição da VFC conforme o animal atingia estabilidade clínica.

Aliado aos demais parâmetros, a análise da VFC permitiu estimar a contribuição do SNA simpático ($p=0,025$) e parassimpático ($p=0,025$) nos pacientes. A comparação entre os momentos de admissão e alta hospitalar, demonstrou diferença estatisticamente significativa ($p<0,05$). Na admissão, ocorreu predomínio da modulação parassimpática, possivelmente associado a um estado de maior resposta vagal em pacientes debilitados. Em contrapartida, na alta, verificou-se predomínio da atividade simpática, refletindo a recuperação da resposta autonômica.

CONCLUSÃO

Os achados demonstram transição de um estado com maior influência parassimpática na admissão para maior participação simpática na alta, diferindo dos estudos em cães, nos quais o equilíbrio fisiológico associa-se ao predomínio parassimpático.

REFERÊNCIAS

1. Abbott JA. Heart rate and heart rate variability of healthy cats in home and hospital environments. Journal of Feline Medicine and Surgery. 2005;7(3):195-202.
2. Arakaki X; et al. The connection between heart rate variability (HRV), neurological health, and cognition: a literature review. Frontiers in Neuroscience. 2023;17:1055445.
3. Oliveira MS; et al. Heart rate variability and arrhythmias evaluated with Holter in dogs with degenerative mitral valve disease. Arquivo Brasileiro de Medicina Veterinária e Zootecnia. 2014;66:425-32.
4. Oliveira MS; Muzzi RAL; Araújo RB; Muzzi LAL; Ferreira DF; Nogueira R; et al. Heart rate variability parameters of myxomatous mitral valve disease in dogs with and without heart failure obtained using 24-hour Holter electrocardiography. Veterinary Record. 2012;170(24):622.
5. Baisan RA; Vulpe V; Ohad DG. Short-term heart rate variability in healthy dogs and dogs in various stages of degenerative mitral valve disease evaluated before pharmacotherapy. The Veterinary Journal. 2020;274:105704.
6. Grigg EK; et al. Comparative assessment of heart rate variability obtained via ambulatory ECG and polar heart rate monitors in healthy cats: a pilot study. Frontiers in Veterinary Science. 2021;8:741583.
7. Walker AL; et al. Ambulatory electrocardiography, heart rate variability, and pharmacologic stress testing in cats with subclinical hypertrophic cardiomyopathy. Scientific Reports. 2023;12(1):1963.
8. Blake RR; et al. Poincaré plots as a measure of heart rate variability in healthy dogs. Journal of Veterinary Cardiology. 2018;20(1):20-32.
9. Santilli RA; Moïse NS; Pariaut R; Perego M. Electrocardiography of the dog and cat: diagnosis of arrhythmias. 2nd ed. Milan: Edra; 2018.

Variabilidade da frequência cardíaca em gatos com ritmo sinusal atendidos em um hospital veterinário universitário no sudoeste do Paraná

Zimpel, A. V.; Busato, P. R. P.; Sabbi, N. M.; Gazzola, K. E.; Benvegnú, D. M.; Champion, T.

Resumo

A variabilidade da frequência cardíaca (VFC) constitui importante ferramenta não invasiva para avaliação da modulação autonômica cardíaca, porém sua aplicação em felinos ainda permanece limitada, especialmente na rotina clínica hospitalar. Objetivou-se avaliar parâmetros de variabilidade da frequência cardíaca em gatos com ritmo sinusal atendidos na Superintendência Unidade Hospitalar Veterinária Universitária da Universidade Federal da Fronteira Sul, Campus Realeza, Paraná. Realizou-se estudo retrospectivo observacional com exames eletrocardiográficos obtidos entre 2025 e 2026. Foram incluídos registros compatíveis com ritmo sinusal e qualidade adequada para análise. Os exames foram realizados por meio do sistema computadorizado InCardio® X, com duração entre três e cinco minutos, utilizando posicionamento padrão em pequenos animais, com derivações periféricas, pré-cordiais e intercostais. Os parâmetros de VFC foram expressos por média ± desvio padrão ou mediana e amplitude interquartil, conforme distribuição amostral. Foram avaliados 50 gatos. Os animais apresentaram SDNN de 19,05 ms (13,34–25,43), RMSSD de 10,53 ms (6,67–13,72) e intervalo RR médio de 324,47 ms (304,35–352,32). Os índices de modulação autonômica simpática e parassimpática apresentaram médias de 61,07 ± 12,87% e 39,13 ± 12,82%, respectivamente, sugerindo predominância simpática moderada na população estudada. A obtenção dos registros demonstrou viabilidade técnica da análise de VFC em exames eletrocardiográficos de curta duração realizados em ambiente hospitalar veterinário. Observou-se ampla variabilidade individual dos parâmetros autonômicos, possivelmente influenciada por fatores relacionados ao ambiente clínico, manejo e resposta fisiológica ao estresse. Concluiu-se que a análise da VFC permitiu caracterizar a modulação autonômica cardíaca em gatos com ritmo sinusal e apresentou potencial aplicabilidade complementar na avaliação cardiovascular felina em rotina hospitalar.

Palavras-chave: felinos; eletrocardiografia; sistema nervoso autônomo; cardiologia veterinária; modulação autonômica.

Introdução

A variabilidade da frequência cardíaca (VFC) representa a oscilação fisiológica dos intervalos RR consecutivos e constitui um método não invasivo para avaliação da modulação autonômica cardíaca, refletindo a interação dinâmica entre os sistemas nervosos simpático e parassimpático (1, 2, 3). Na medicina veterinária, a análise da VFC tem sido empregada para investigação da função cardiovascular, resposta ao estresse, dor e alterações autonômicas associadas a diferentes enfermidades (4).

Em felinos, a interpretação dos índices autonômicos apresenta particularidades relacionadas à elevada sensibilidade comportamental e fisiológica ao ambiente clínico, fatores capazes de modificar frequência cardíaca, pressão arterial e parâmetros

eletrocardiográficos (4). Apesar do crescimento da utilização da eletrocardiografia computadorizada em pequenos animais, os estudos sobre VFC em gatos ainda permanecem limitados quando comparados aos cães, especialmente utilizando registros obtidos na rotina hospitalar veterinária (5).

A obtenção de registros eletrocardiográficos de curta duração associada à análise de parâmetros temporais e não lineares pode ampliar a compreensão da regulação autonômica cardíaca na espécie felina e contribuir para aplicação clínica da técnica (4, 6). Dessa forma, o objetivo deste trabalho foi avaliar parâmetros de variabilidade da frequência cardíaca em gatos com ritmo sinusal atendidos na Superintendência Unidade Hospitalar Veterinária Universitária da Universidade Federal da Fronteira Sul, Campus Realeza, Paraná.

Material e métodos

Realizou-se estudo retrospectivo observacional utilizando exames eletrocardiográficos de felinos atendidos na Superintendência Unidade Hospitalar Veterinária Universitária da Universidade Federal da Fronteira Sul (UFFS), Campus Realeza, Paraná, entre os anos de 2025 e 2026. Foram incluídos registros compatíveis com ritmo sinusal e traçados com qualidade adequada para análise da variabilidade cardíaca.

Os exames foram realizados com sistema computadorizado InCardio® X, utilizando tempo de aquisição entre três e cinco minutos. Os animais permaneceram em posicionamento padrão para eletrocardiografia veterinária, com obtenção de derivações periféricas e pré-cordiais. Foram avaliados os índices de VFC fornecidos pelo software, incluindo parâmetros temporais, geométricos e não lineares. A aquisição, interpretação eletrocardiográfica e análise dos parâmetros seguiram recomendações descritas para pequenos animais por Santilli et al. (2018) e Tilley et al. (2019). Os dados foram submetidos à análise descritiva, expressos por média, desvio padrão, mediana ou amplitude, conforme distribuição amostral.

Resultados e discussão

Foram avaliados 50 gatos com ritmo sinusal atendidos na Superintendência Unidade Hospitalar Veterinária Universitária da Universidade Federal da Fronteira Sul entre 2025 e 2026. Os registros eletrocardiográficos de curta duração (3–5 minutos) permitiram a obtenção satisfatória dos parâmetros de variabilidade da frequência cardíaca (VFC) em todos os animais avaliados.

Os animais apresentaram mediana de SDNN de 19,05 ms (13,34–25,43), RMSSD de 10,53 ms (6,67–13,72) e intervalo RR médio de 324,47 ms (304,35–352,32). O índice simpático apresentou média de 61,07 ± 12,87%, enquanto a atividade parassimpática apresentou média de 39,13 ± 12,82%. Esses achados evidenciam predominância simpática moderada na população estudada.

Os achados sugerem predominância simpática moderada nos gatos avaliados, resultado possivelmente associado às condições de atendimento hospitalar, contenção física e manipulação clínica. Alterações fisiológicas relacionadas ao ambiente hospitalar em felinos, incluindo respostas cardiovasculares relacionadas ao estresse, já foram previamente descritas na literatura [4].

Os valores observados para SDNN e RMSSD indicam manutenção da variabilidade autonômica em animais com ritmo sinusal, embora tenha sido observada ampla variabilidade individual entre os indivíduos avaliados. Resultado semelhante foi relatado em estudos de eletrocardiografia computadorizada em gatos, nos quais fatores ambientais e individuais influenciaram os parâmetros autonômicos obtidos [5].

A utilização de registros eletrocardiográficos de curta duração demonstrou aplicabilidade para análise de VFC na rotina hospitalar veterinária, corroborando achados recentes sobre monitoramento autonômico em medicina veterinária [3]. Além disso, o emprego de derivações periféricas associadas às derivações pré-cordiais e intercostais permitiu adequada aquisição do traçado eletrocardiográfico, conforme recomendações metodológicas descritas para pequenos animais [7].

Entre as limitações do estudo destacam-se o delineamento retrospectivo e a ausência de padronização completa das condições ambientais, fatores que podem influenciar a interpretação autonômica dos dados. Ainda assim, os resultados contribuem para ampliação das informações sobre VFC em felinos na rotina hospitalar veterinária, área ainda pouco explorada na literatura.

Conclusão

A variabilidade da frequência cardíaca é uma ferramenta valiosa para a avaliação não invasiva da modulação autonômica cardíaca em gatos com ritmo sinusal. Os parâmetros de VFC, como SDNN e RMSSD, fornecem informações cruciais sobre o balanço simpato-vagal, que é influenciado por fatores como ambiente e idade. A compreensão desses padrões é fundamental para a interpretação clínica da VFC em

felinos, auxiliando na avaliação do bem-estar e na detecção precoce de alterações fisiológicas.

Referências

1. Malik M; Camm AJ. Heart rate variability. Clinical Cardiology. 1990;13(8):570-576.

2. Shaffer F, Ginsberg JP. An overview of heart rate variability metrics and norms. Frontiers in Public Health. 2017;5:258.

3. Houle TL, Harris AN, Shaver SL, et al. Heart rate variability in veterinary medicine: applications in clinical practice and research. Journal of Veterinary Cardiology. 2021;34:52-63.

4. Quimby JM, Elston TH, Hawley JR, Brewer MM, Miller A, Lappin MR. Evaluation of the effects of hospital visit stress on physiologic parameters in cats. Journal of Feline Medicine and Surgery. 2021; 23(1):14-22.

5. Yilmaz Z, Kaya M, Aydin İ, et al. Assessment of electrocardiographic and autonomic parameters in healthy cats using computerized ECG analysis. Veterinary Medicine and Science. 2023;9(4):1850-1858.

6. Kim HG, Cheon EJ, Bai DS, Lee YH, Koo BH. Stress and heart rate variability: recent advances in autonomic assessment. Healthcare. 2024;12(2):148.

7 Santilli RA, Moïse NS, Pariaut R, Perego M. Electrocardiography of the Dog and Cat: Diagnosis of Arrhythmias. 2nd ed. Milan: Edra; 2018.

8 Tilley LP, Smith FWK Jr, Oyama MA, Sleeper MM. Manual of Canine and Feline Cardiology. 5th ed. St. Louis: Elsevier; 2019.

Vertebrectomia Parcial para Tratamento de Neoplasia Vertebral Decorrente de Carcionoma Metástatico em Cadela – Relato de Caso.

Robson dos Anjos Honorato – Prof.º Dr. Medicina Veterinária Centro Universitário UNINTA, CE

Francisca Andreza de Sousa Brandão – Med. Vet. Esp., Mestranda do Centro Universitário UNINTA, CE

Adison Rodrigues Graciliano – Med. Vet. Residente do Hospital Veterinário UNINTA, CE

Filipe Melo Cavalcante – Médico Veterinário do Hospital Veterinário UNINTA, CE

Gabriela Maria Pinto Mesquita – Médica Veterinária do Hospital Veterinário UNINTA, CE

Valcledes Nascimento do Oriente – Prof.º Me. Med. Veterinária Centro Universitário UNINTA, CE

Resumo

Os carcinomas são neoplasias malignas agressivas e invasivas que se originam de qualquer tipo de célula epitelial e são responsáveis por muitas mortes em cães. As metástases de carcinoma ocorrem principalmente pela via linfática, no entanto, podem ocorrer pela via sanguínea, atingindo estruturas ósseas. Histopatologicamente, metástase de carcinoma é um processo neoplásico de origem epitelial e apresenta comportamento biológico maligno, expandindo a matriz óssea das vértebras. A ocorrência das neoplasias metastáticas presentes na coluna vertebral tem crescido e sido relacionada ao aumento da expectativa de vida dos cães, visto que ocorrem mais comumente em caninos acima de oito anos, enquanto neoplasias primárias afetam caninos de diversas idades. O diagnóstico de metástases na coluna vertebral pode ser obtido através da associação dos aspectos macroscópicos, microscópicos, exames de imagens como tomografia computadorizada ou ressonância magnética e imuno-histoquímicas (IHQ). Os sintomas variam de acordo com a localização e gravidade das lesões, podendo ir desde dor localizada a plegia e ausência de nocicepção. O tratamento pode variar de acordo com a gravidade dos sintomas e a sua localização. Quando os sintomas são significativos, a opção de tratamento pode incluir a remoção cirúrgica para aliviar a pressão sobre a medula espinhal e melhorar os sintomas. É importante notar que o tratamento e prognóstico podem variar de paciente para paciente e a abordagem terapêutica será determinada com base na avaliação individual do caso por profissionais especializados. Com isso, este trabalho objetivou descrever um caso de metástase vertebral oriundo de um carcinoma mamário em cadela, diagnosticado mediante exame de imagem e submetido a tratamento cirúrgico para remoção da área afetada.

Palavras-chave: Metástase, tomografia computadorizada, neurocirurgia, neurologia.

Introdução

Os carcinomas são neoplasias malignas que se originam a partir de qualquer tipo de célula epitelial, com comportamento biológico comumente agressivo e invasivo, responsáveis por grande número de óbito dentre os cães portadores de neoplasias[1].Apesar dos carcinomas disseminarem-se primordialmente por via linfática para os pulmões e linfonodos locais[2],as metástases se disseminam para as estruturas ósseas primordialmente pela via sanguínea, após a migração e adaptação da célula ao parênquima da medula

óssea,onde aproveitam da capacidade de plasticidade das células residentes para permanecerem latentes.Entretanto, a infiltração também pode ocorrer nas vias linfática e sanguínea, quando o tumor em questão tem íntima proximidade às estruturas ósseas [3]

Neoplasias metastáticas na coluna vertebral são definidas como neoplasias intracranianas ou intramedulares que ocorrem, principalmente, por disseminação hematógena, mas também podem ocorrer por extensão local direta ao SNC[4] .

O diagnóstico de metástases em coluna vertebral pode ser obtido através da associação dos aspectos macroscópicos, microscópicos e imuno-histoquímicos (IHQ)[5].

É importante relatar que o tratamento e prognóstico podem variar de paciente para paciente, e a abordagem médica específica será determinada com base na avaliação neurológica e exames complementares de cada paciente[4.]

Material e Métodos

Foi atendido no Hospital Veterinário, setor de pequenos (HOVET-PA), um cão, fêmea, de oito anos, sem raça definida (SRD), com peso corporal de 19 kg. Paciente foi encaminhada ao HOVET-PA com histórico de apresentar dor à palpação da região cervical há cerca de 1 mês, já sendo tratada com antiinflamatórios e analgésicos, mas sem resposta satisfatória.

Ao exame físico observou-se déficits proprioceptivos nos quatro membros, aumento de tônus muscular em membros pélvicos e dor à palpação da coluna vertebral, além de marcha rígida. Foram solicitados exames hematológicos (Hemograma e bioquímicos) e estudo radiográfico de região cervical (Coluna vertebral). O laudo radiográfico demonstrou discretas diminuições dos espaços intervertebrais entre C3-C4, C4-C5, C5-C6 e espondilose deformante entre C5-C6. Tais sinais radiográficos sugeriram discopatias /DDIV, acompanhado de processo degenerativo que pode estar relacionado à inflamação crônica ou neoplasias.

Baseando-se nos achados iniciais dos exames complementares e na gravidade dos sinais clínicos (paciente apresentando de ambulação), optou-se por se realizar a abordagem terapêutica conservadora, a qual foi fundamentada na restrição rigorosa de movimentos por um período de quatro semanas, visando a redução da inflamação, associada ao uso de antiinflamatórios. A manutenção do animal em repouso visava a redução da inflamação. A terapia medicamentosa se deu à base de prednisolona (1 mg/kg / VO / BID / 10 dias) e gabapentina (15 mg / kg / VO/ BID/ 10 dias). Além disso, foi indicada a realização de uma imobilização cervical.

Paciente foi submetida à realização de TC da coluna cervical, com administração de meio de contraste intravenoso. Foram avaliadas quatro séries do estudo, o escanograma e três séries transversais (com os filtros macio e duro). Reconstruções multiplanares das séries foram realizadas durante a avaliação recortes transversais reconstruídos com 1,0 mm de espessura, conforme laudo.

Os Achados da TC demonstraram formação de atenuação tecidos moles com moderada e heterogênea captação de meio de contraste osteodestrutiva surgindo da porção direita do corpo vertebral de T3, provocando o alargamento do mesmo. A formação tem contornos irregulares e limites parcialmente definidos que se estende lateralmente ao corpo vertebral em saída de forâmen direito. A neoformação rompeu o córtex lateral direito e esquerdo de T3 e se estende até o assoalho do canal vertebral, causando compressão da medula espinhal, envolvia o pedículo direito e invadia o forame transverso deixando o deslocamento e compressão da medula espinhal claramente evidente . Além disso, havia osteólise intensa e ativa do corpo vertebral, dos pedículos do arco vertebral de T3. (Figura 1)

Diante do resultado da TC, a paciente foi encaminhada para descompressão medular cirúrgica mediante exérese tumoral, no dia 14 de março de 2025. Inicialmente anestesiada com medicação pré-anestésica (MPA) à base de dexmedetomidina (4 µg/kg) e cloridrato de cetamina (2 mg/kg) em aplicação única por via intramuscular (IM). Após aplicação da MPA, realizou-se a tricotomia ampla para realização do procedimento cirúrgico, prosseguindo com a indução do paciente mediante propofol (3 mg/kg) por via intravenosa (IV) e intubação do mesmo, realizando-se a manutenção do plano anestésico através de infusão contínua de propofol na dose (0,2 mg/kg/min) e, para analgesia, foi instituído o uso de remifentanil (8 µg/kg/hr).

O paciente foi posicionado em decúbito esternal, realizando-se a marcação das vértebras T1,T2,T3 e T4, para então se iniciar a antissepsia do sítio cirúrgico com o uso de clorexidina 2% e álcool 70%, aplicando ambas de forma padrão, de acordo com a literatura atual.

Inicialmente foi realizada a técnica de hemilaminectomia para posteriormente se realizar a vertebrectomia parcial. O acesso cirúrgico foi iniciado com uma incisão sobre o processo espinhoso de T1 até o processo espinhoso de T4, sendo a pele rebatida, o tecido adiposo,subcutâneo e fáscia torácica incisados.

Utilizando um elevador de periósteo, foi realizada uma delicada dissecação paravertebral para exposição das facetas articulares. Afastadores de Gelpi foram aplicados para retrair a musculatura, possibilitando a realização da hemilaminectomia, a qual teve

inicio pela ressecção dos processos articular entre T2-T3, com a utilização de uma Goiva, seguida de drilagem óssea-padrão. Com o auxílio de um explorador odontológico foi possível gerar um pequeno acesso para a utilização de uma pinça Kerrison de 1mm, para finalização da hemilaminectomia e exposição do canal vertebral (Figura 2), com presença de lise óssea, o qual estava próximo à medula espinhal e, juntamente com uma pequena quantidade de material discal, estavam promovendo compressão da medula espinhal.

Com o acesso ao canal vertebral, foi realizada delicadamente vertebrectomia parcial, para retirada parcial de toda área comprometida. Durante todo esse processo, foi realizada a hidratação do local com solução de cloreto de sódio 0,9% em temperatura ambiente.

Após a realização da hemilaminectomia com vertebrectomia parcial e descompressão medular, foi realizada sutura das fáscias musculares em padrão contínuo e subcutâneo em padrão zigue-zague, ambos com fio absorvível polidioxanona 3-0, finalizando com dermorrafia com fio inabsorvível de poliamida 3-0. Após procedimento cirúrgico, a neoplasia foi removida e subsequentemente encaminhada para análise histopatológica.

Figura 1: Discreta proliferação periosteal na margem ventral do corpo vertebral de T3; Osteólise intensa e ativa dos processos transversos, processo articular caudal e pedículo do arco vertebral direito de T2 (Setas Verdes).

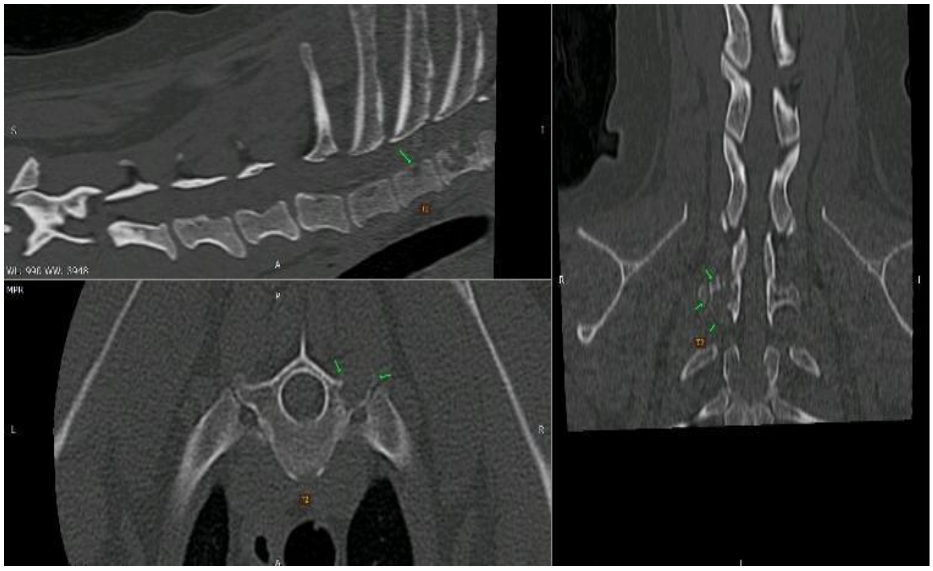

Figura 2**:** Imagem demonstrando T3, T2 e medula espinhal. (Enumerar com letras, realizar a descrição)

A avaliação histopatológica observou proliferação neoplásica de células epiteliais, arranjadas em ácinos e pacotes, sustentados por fino estroma fibrovascular. As células neoplásicas apresentam formato variando de cubóide a colunar, com citoplasma amplo, eosinofílico e mal delimitado. O núcleo é periférico, com cromatina grosseira e nucléolos evidentes. Há acentuado pleomorfismo celular, com acentuadas anisocitose e anisocariose. Foram observadas 5 (cinco) figuras de mitose em área de 2,37mm.(Fígura3)

De acordo com a literatura a avaliação histológica de metástases de carcinoma, tem origem epitelial e comportamento biológico maligno. A neoplasia consequentemente é constituída por ninhos e cordões entremeados por abundante estroma fibrovascular, constituída por células poligonais a arredondadas, com núcleos arredondados a ovais vesiculosos, evidenciando 1 a 3 nucléolos e ocasionais macronucléolos.

Figura 3: Laudo histopatológico.

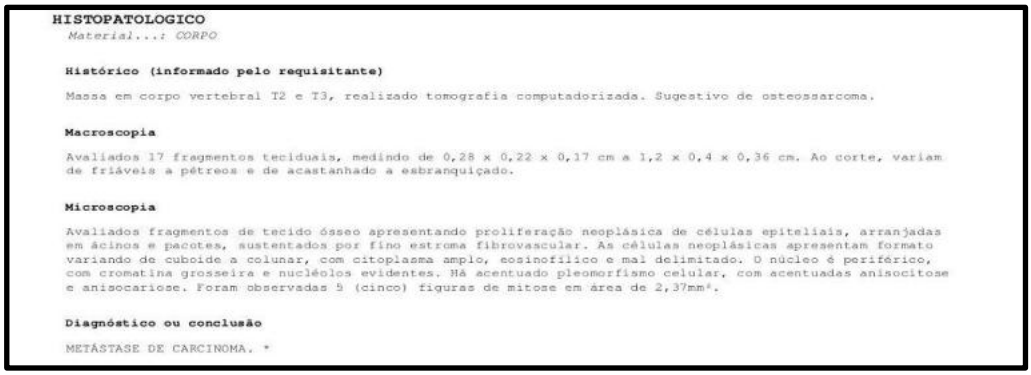

HISTOPATOLOGICO

Material...: CORPO

Histórico (informado pelo requisitante)

Massa em corpo vertebral T2 e T3, realizado tomografia computadorizada. Sugestivo de osteossarcoma.

Macroscopia

Avaliados 17 fragmentos teciduais, medindo de 0,28 x 0,22 x 0,17 cm a 1,2 x 0,4 x 0,36 cm. Ao corte, variam de friáveis a pétreos e de acastanhado a esbranquiçado.

Microscopia

Avaliados fragmentos de tecido ósseo apresentando proliferação neoplásica de células epiteliais, arranjadas em ácinos e pacotes, sustentados por fino estroma fibrovascular. As células neoplásicas apresentam formato variando de cuboide a colunar, com citoplasma amplo, eosinofílico e mal delimitado. O núcleo é periférico, com cromatina grosseira e nucléolos evidentes. Há acentuado pleomorfismo celular, com acentuadas anisocitose e anisocariose. Foram observadas 5 (cinco) figuras de mitose em área de 2,37mm².

Diagnóstico ou conclusão

METÁSTASE DE CARCINOMA. *

Conclusões

O desfecho clínico-cirúrgico do caso de metástase de carcinoma em corpo de vértebra em um cão, tratado por hemilaminectomia e vertebrectomia parcial, foi bem-sucedido. Os exames pré operatórios, incluindo a tomografia computadorizada, foram essenciais para localizar a lesão, permitindo um acesso cirúrgico preciso e uma execução adequada do procedimento.

Os cuidados pós-operatórios contribuíram para a melhora clínica e a recuperação da paciente. Mostrando assim a importância do histopatológico no diagnóstico preciso da patologia e descartando assim outras suspeitas clínicas.

Com todas as complicações e desafios, foi uma cirurgia de sucesso, paciente hoje se encontra estável. É importante salientar que o atendimento primário, e o procedimento cirúrgico com técnica adequada equipe qualificada, foram primordiais para o sucesso do paciente.

Referências

(1). ARA⁄ JO B. M;, ARIAS. M. V.B.; TUDURY. E.A. **Paraplegia aguda com perda de dor profunda em cães**; revisão de literatura.Clínica Veterinária. V. 81, p. 70-84.

(2). Alemayehu T. & Hailu D. 2019.**Hepatocellular carcinoma with vertebral metastasis in a child with hepatitis B virus infection**: A case report.Journal of Medical Case Reports.13(1): 3-5

(3). AMER, M.H., et al. **Malignant melanoma and central nervous system metastases**– incidence,diagnosis, treatmentandsurvival.Cancer.v.42, p.660-668,1978.

(4). Barletta Carrillo CF, et al.**Rev Fc Cien Med Univ Nac** Córdoba.2018.(Refazer)

(5). Collins LC, SchnittS.J.Mama.Em: Milla SE,ed.**Histologia para patologistas**3 ed.Filadélfia,PA: Lippincott Williams & Wilkins; 2007:57-71