Terapia celular no tratamento de anemia não regenerativa por hipoplasia de série eritroide

Cell therapy in the treatment of nonregenerative anemia by erythroid hypoplasia series

André Gatti - Médico Veterinário, Especialista em Medicina de Felinos. Mestre, Diretor Clínico Gatto De Botas Clínica Exclusiva Para Felinos.

Daniele dos Santos Martins - Médica Veterinária. Mestre, Doutor, Pós-doutor. Professora da Faculdade de Zootecnia e Engenharia de Alimentos da Universidade de São Paulo.

Camila Kathiene Carniato de Magalhães Carvalho - Biomédica. Mestre.

Enrico Jardim Clemente Santos - Biotecnólogo. Mestre, Doutor, Pós-Doutor. Diretor de Inovação Tecnológica da CELLTROVET enricosantos@celltrovet.com.br

Gatti A, Martins DS, Carvalho CKCM, Santos EJC. Medvep - Revista Científica de Medicina Veterinária - Pequenos Animais e Animais de Estimação; 2014; 12(41); 1-637.

Resumo

O quadro de anemia resulta de uma doença primária, responsável pela destruição de hemácias; perda de sangue decorrente de hemorragia; menor produção de hemácias ou a associação de alguns desses eventos. Um cão fêmea, da raça Pequinês com 4 anos de idade foi atendida no Hospital Veterinário Dr. Hato, (São Bernardo do Campo/SP), apresentando quadro de anemia hipoproliferativa não regenerativa, a paciente foi tratada com os protocolos convencionais para o quadro, sem apresentar melhora significativa ao tratamento. Devido a resposta insatisfatória obtida com os tratamentos convencionais, optou-se por realizar o tratamento com terapia celular. A paciente recebeu 5 aplicações de células-tronco provenientes da polpa de dente canina. Os resultados com o tratamento com células-tronco demonstraram resposta medular, com elevação da porcentagem do hematócrito até a estabilidade total da medula. Nesse sentido, este estudo demonstra que em casos de anemias não regenerativas com redução da atividade medular, a terapia com células-tronco aliada ao tratamento convencional é essencial para a cura, bem como, a melhora na qualidade de vida do animal.

Palavras-chave: células-tronco, polpa dentária, anemia não regenerativa, hipoproliferação medular, regeneração, cachorro.

Abstract

The anemia results from a primary disease responsible for the destruction of red blood cells, blood loss due to bleeding, decreased production of red blood cells or a combination of some of these events. A dog-female Pekingese breed with 4 year old received conventional treatment indicative of nonregenerative anemia at the Veterinary Hospital Dr. Hato (São Bernardo do Campo/ SP). After two years, started treatment with cell therapy through 5 applications of stem cells from canine dental pulp. The results of the treatment with stem cells showed elevated hematocrit percentage to the overall stability of the bone. Thus, this study demonstrates that in cases of nonregenerative anemia by erythroid hypoplasia series, stem cells therapy combined with conventional treatment is essential for the healing, as well as, improving the quality of life of the animal.

Keywords: Stem cell, dental pulp, nonregenerative anemia hypoplasic medular, regeneration, dogs.

Introdução e Revisão de Literatura

A nemia é à diminuição da quantidade de hemácias, resultando em uma menor oxigenação tecidual. A massa de hemácias é determinada pela mediação de volume globular (VG), do teor de hemoglobina no sangue ou da contagem de hemácias (1). A anemia é resultante de uma doença primária, responsável pela destruição de hemácias ou hemólise, perda de sangue decorrente de processos hemorrágicos, menor produção de hemácias ou pela associação de alguns desses eventos (1,2,3). Os sinais clínicos geralmente estão associados à menor oxigenação dos tecidos. Como consequência, nota-se palidez de membranas mucosas, letargia, menor tolerância ao exercício, aumento da freqüência respiratória ou dispnéia, aumento da frequência cardíaca e sopros induzidos pela maior turbulência do sangue. Caso o animal tenha uma doença sistêmica primária, será possível notar sinais clínicos inespecíficos como perda de peso, anorexia, febre e linfoadenopatia (2,3,4).

A anemia é classificada como regenerativa ou não regenerativa, com base na quantidade de hemácias imaturas presentes na corrente sanguínea. A liberação de hemácias imaturas é uma resposta normal da medula em decorrência da maior síntese de eritropoetina, principalmente pelo tecido renal, induzida pela hipóxia (2,3). Os animais com anemia não regenerativa apresentam lessões que podem ser reversíveis ou irreversíveis, as quais correspondem uma anomalia intrínseca no comportamento proliferativo e/ou no controle da participação das células-tronco na hematopoiese. As manifestações das lesões variam de displasia, a ausência da produção de células (anemia aplasica) até a proliferação neoplásica descontrolada. Sendo uma lesão reversível não evolui para neoplasia (2,3).

Os pacientes com anemias não regenerativas necessitam de tratamentos mais agressivos do que os pacientes com anemias regenerativas (4). A transfusão de sangue total é utilizada para a recuperação da capacidade de transporte de oxigênio em casos de anemias graves por perda aguda de sangue (7). Entretanto, em cães, a meia vida das hemácias transfundidas é de aproximadamente 21 dias, o que predispõe, nestes casos, a realização de transfusões, podendo acarretar reações de aglutinação das hemácias e severos danos ao organismo (8). Sendo assim, outras fontes de tratamento para a hipoplasia medular podem ser consideradas, sendo uma deles a utilização da terapia celular com células-tronco.

Nos últimos anos, foi demonstrado que células-tronco, definidas como células indiferenciadas, podem ser obtidas a partir de vários tecidos que constituem o indivíduo adulto, tais como: medula óssea, polpa dentária, tecido adiposo, pele, pâncreas, fígado, musculo, coração e pulmão (9-18).

Historicamente as células-tronco têm sido estudadas tanto quanto a sua capacidade de se multiplicarem por longos períodos como ao seu potencial, mediante estímulos específicos, de originar diferentes tipos celulares durante a embriologia e a organogênese. Estudos demonstram que quando reintroduzidas no organismo, as células-tronco podem adquirir a morfologia e funcionalidade das células danificadas resultando na regeneração do tecido lesionado (19). Estas características singulares despertaram grande interesse por parte da comunidade científica devido a sua possível exploração clínica, no reparo e substituição de órgãos lesionados (20).

Embora as células-tronco sejam basicamente divididas em dois grupos: Células-tronco embrionárias (CTE) originadas da massa celular interna do blastocisto (21,22) e células-tronco adultas (CTA) (23) sendo estas subdividias em dois tipos celulares denominados de células-tronco hematopoiéticas (CTH) e células- tronco mesenquimais (CTM). Existe ainda um terceiro grupo, considerado intermediário entre as CTE e as CTA, denominado de células-tronco adultas multipotentes (CTAM). Embora sejam encontradas na fase adulta, as CTAM apresentam um perfil de expressão semelhante àquele observado nas CTE, principalmente devido a sua capacidade de se diferenciar para múltiplos tipos celulares funcionais, tanto in vitro como in vivo (24).

Após análise minuciosa das características das diferentes fontes de células-tronco e para minimizar os possíveis efeitos adversos, neste estudo, optou-se pela utilização das células-tronco imaturas de polpa dentária canina (CTIPDCs) como fonte para a terapia no tratamento da aplasia medular (25). Este é o primeiro relato de caso acerca do uso de células-tronco no tratamento de aplasia mielóide em cães.

Proposição

O objetivo deste trabalho é demonstrar a eficácia da terapia celular com células-tronco derivadas da popa dentária, no tratamento da anemia não regenerativa hipoproliferativa, e na melhora da qualidade de vida ao animal.

Relato de caso

Um cão, fêmea, da raça Pequinês com 4 anos de idade foi encaminhado ao Hospital Veterinário Dr. Hato – São Bernardo do Campo/SP, com histórico de apatia e ausência de ciclo estral (animal inteiro).

Ao exame clínico foi observado apatia intensa é, mucosas hipocoradas. Ausência de dor à palpação, ausência de massas abdominais palpáveis, ausculta cardiopulmonar sem alterações, linfonodos de tamanho e consistência normais, hidratação normal. Durante a anamnese, o proprietário referia hiporexia, normoquesia, normodipsia e urina sem alterações. Vacinas, vermifugações e controle de ectoparasitas atualizadas e demais animais contactantes sem alterações, apresentando-se normais.

O acompanhamento subsequente do animal demonstrou uma baixa contagem de reticulócitos para a recuperação dos valores eritróides, bem como hemácias normocíticas e normocrômicas características de processos anêmicos não regenerativos, havendo ainda queda progressiva do hematócrito durante o período de acompanhamento. O primeiro exame laboratorial revelou o hematócrito de 4%, sendo os valores de referência de 40 a 53%. Solicitou-se exames complementares de: ultrassom, função renal, função hepática, sorologia de Erlichia, Babesia e Borreliose. Os resultados não apresentaram alterações nestes exames. Realizou-se contagens de reticulócitos e mielograma, no qual foi comprovado quadro anêmico não regenerativo e mediante estes resultados o animal foi diagnosticado com anemia não regenerativa hipoproliferativa.

Em março de 2007, iniciou-se terapia convencional e transfusão sanguínea com sangue total. Exames hematológicos demonstraram que o valor de hematócrito oscilava na manutenção de níveis aceitáveis em períodos de que variavam de 7 a 53 dias (Figura 1). Conhecendo-se os riscos que a realização de transfusões de sangue seguidas podem provocar em um animal (reações hemolíticas, reações febris, reações alérgicas, sobrecarga circulatória, hipotermias, distúrbios eletrolíticos, entre outros) optou-se pelo início da terapia com células tronco-imaturas de polpa dentária canina (CTIDPCs), oriundas do banco de células-tronco da empresa CELLTROVET.

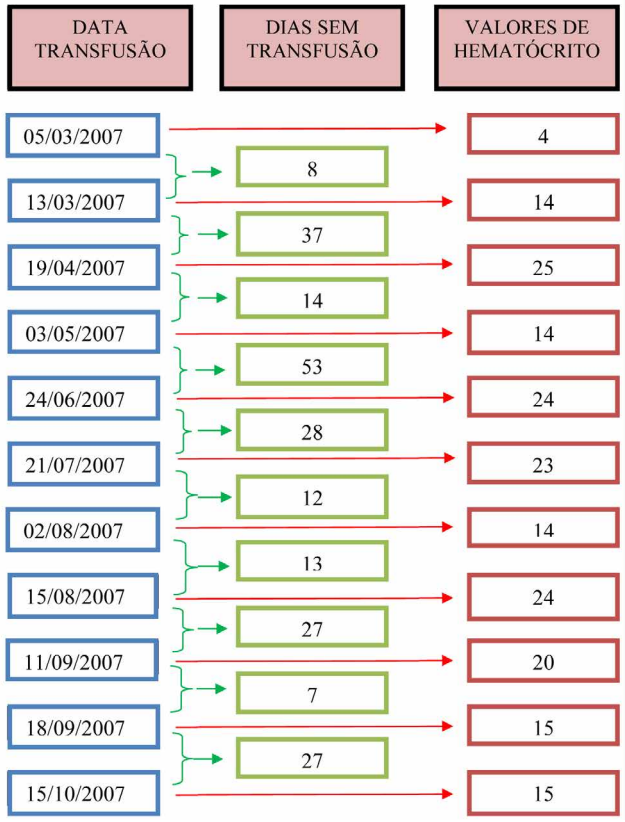

Figura 1 - Observamos a descrição dos períodos de dias entre as transfusões assim como os valores de hematócrito (%) nos dias em que o animal foi transfundido.

Durante todo o período de tratamento foram efetuados exames hematológicos, desde a queixa até o final da terapia com média de intervalo entre exames de 15 dias; este procedimento foi necessário para controle dos valores hematológicos e a organização dos intervalos de infusão celular.

As injeções celulares foram estabelecidas conforme o hematócrito do animal começava a apresentar quedas significativas. O animal recebeu 5 injeções de CTIPDCs na concentração de 4 x 10^6, sendo 4 aplicações sistêmicas através da punção da veia cefálica e 1 aplicação intramedular, na qual o animal foi submetido a anestesia geral inalatória com isofluorano (Figuras 2 e 3).

O intervalo entre a 1ª e 2ª aplicação foi de 70 dias, sendo que neste intervalo foi realizada uma transfusão de sangue total no dia 23/12/2007. Entre a 2ª e 3ª aplicações foram 52 dias, tendo sido realizado uma transfusão no dia 21/02/2008. Entre a 3ª e 4ª o intervalo foi de 78 dias e entre a 4ª e 5ª o intervalo foi de 67 dias, tendo sido realizada uma

transfusão no dia 13/06/2008. Os resultados laboratoriais demonstraram que a partir da 5a injeção o animal manteve-se livre de transfusões.

Os exames subsequentes às aplicações demonstraram resposta medular com elevação da porcentagem do hematócrito e sua manutenção por longos períodos. O hematócrito variou de 14% a 45% e a contagem de reticulócitos variou entre 1% a 3% neste período o que sugere uma discreta regeneração celular. A partir de 22/01/2009, iniciou-se a redução gradativa das medicações convencionais, suspendendo todas as medicações após 6 meses.

O animal hoje está com 9 anos e faz controle semestral de hemograma completo, mantendo valores ainda abaixo do normal. Porém mesmo com os índices hematológicos abaixo dos valores de referência, o animal apresenta as mucosas normocoradas, alimentando-se normalmente, realizando atividades físicas normais e sempre em estado de alerta, o que demonstra grandes mudanças, tanto na parte clínica, como no bem estar do animal.

DATA DA INFUSÃO	LOCAL DA INJEÇÃO	VALOR DO HEMATÓCRITO EM %
22/11/2007	Veia cefálica	23
01/02/2008	Veia cefálica	27
23/03/2008	Veia cefálica	25
10/06/2008	Veia cefálica	14
17/08/2008	Intramedular	21

Figura 2 - Data da aplicação das células CTIPDs e local da injeção.

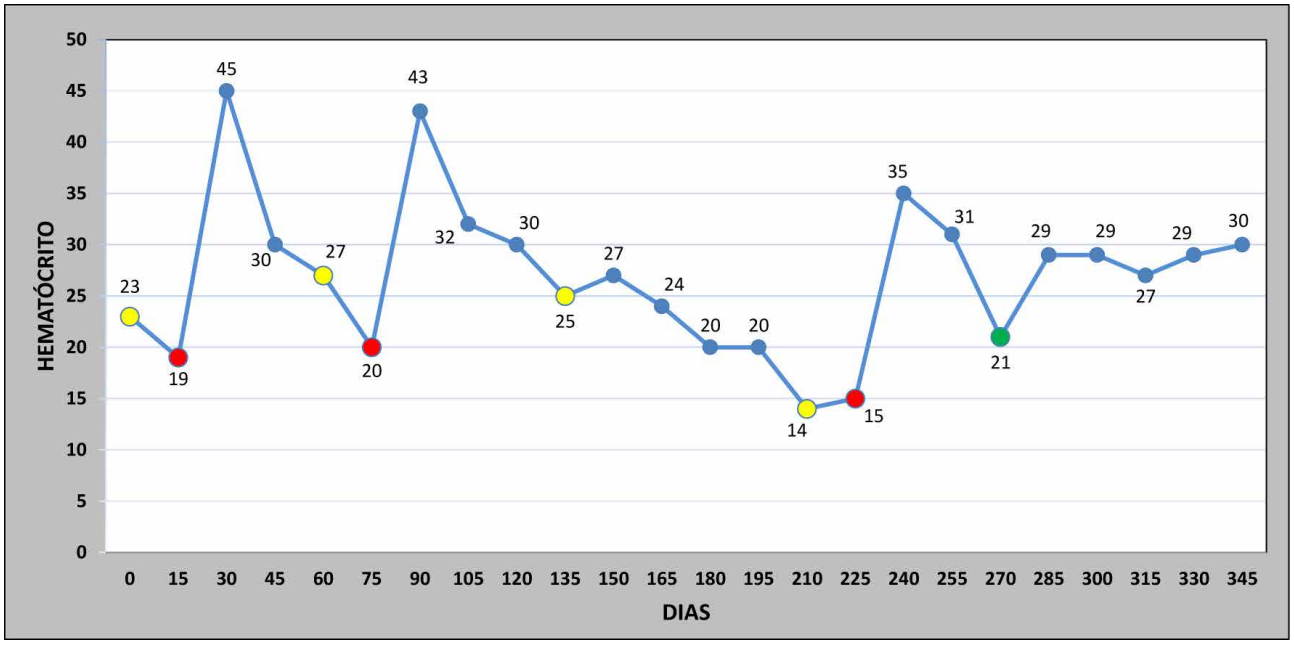

Figura 3 -Gráfico representativo da variação dos níveis de hematócrito após o inicio da terapia com células tronco. No gráfico são apresentados os valores relativos aos índices de hematócritos analisados quinzenalmente. Ocorreram cinco aplicações de células tronco sendo quatro sistêmicas (•) e uma intramedular (•) e três transfusões sanguíneas (•).

Discussão

O diagnóstico de anemia não regenerativa hipoproliferativa foi baseado nos achados laboratoriais encontrados nos diversos hemogramas e contagens de reticulócitos corrigidos e ficou evidente a ausência de resposta regenerativa (a resposta medular é primariamente avaliada pelo aumento da contagem de retirculócitos) e na interpretação do mielograma que demonstrou aumento da relação M:E série eritróide com acentuado retardo(interrupção) do processo de maturação, bem como hipocelularidade. Série granulocítica com maturação completa, escalonada e com sincrominsmo. Série megacariocítica preservada) (2,3,4). Os resultados laboratoriais demonstram um quadro de anemia não regenerativa com hipoplasia da série eritróide. (2,3). O tratamento foi baseado na utilização de imunossupressores e complexos vitamínicos e na reposição de massa eritrocitária através de transfusões de sangue total. Porém a falta de resposta medular mostrou-se não responsiva ao tratamento e os riscos provenientes de várias transfusões levaram o clínico a buscar diferentes alternativas de tratamento (7).

A utilização terapêutica das células-tronco na medicina veterinária vem apresentando resultados promissores. Em animais acometidos por osteoartrites, aplicações intra-articulares de CTA têm resultado em uma melhoria significativa na claudicação, dor e amplitude do movimento (26-28). Estudos relacionados à utilização de CTA no tratamento de lesões ósseas e tendíneas vêm demonstrando uma aceleração no processo de recuperação do animal (29-31). Resultados promissores têm sido obtidos em cardiopatias (32), cinomose (33), doença renal crônica (34,35) e lesão medular (36). Estes dados abriram a perspectiva da utilização das células-tronco no tratamento de animais acometidos por alterações medulares.

É escassa a bibliografia referente à aplasia medular idiopática em cães e gatos. Já os estudos relativos à aplasia medular secundária podem ser mais comumente observados, uma vez que estão presentes em doenças de origem infecciosa, induzidas por drogas, associadas a toxinas e radiação (6,37,38). Tanto a aplasia primária como a secundária, após tratamento da causa primária, podem ser tratadas com a utilização do transplante de células-tronco, pois o mecanismo de ação das células não difere de acordo com a causa primária da doença.

Embora os estudos envolvendo a terapia celular na medicina veterinária estejam utilizando a medula óssea ou o tecido adiposo como fontes teciduais, a opção pela polpa dentária, em detrimento das demais fontes, se deve as CTIPDs apresentarem um perfil de expressão gênica, constituído pelos marcadores Oct4, Nanog, Rex-1, SSEA-3 e SEAA-4, semelhante ao observado nas células-tronco embrionárias (39). Tal fato, sugere uma maior capacidade organogênica das CTIPDs (40,41).

Devido ao quadro clínico do animal, optou-se pela utilização de células-tronco alogênicas, em detrimento das autólogas. Desta forma, eliminou-se a necessidade de se anestesiar o animal, objetivando a obtenção de uma amostra tecidual visando o isolamento das células-tronco a serem utilizadas. Tal abordagem resultou em um procedimento terapêutico mais rápido uma vez que as células já se encontravam no banco de células-tronco da CELLTROVET. A utilização alogênica das CTIDPs só é possível devido a estas células apresentam atividade imunossupressora (42,43).

Estudos demonstraram que as CTIPDs podem regular a resposta imune, inibindo a maturação das células dendríticas, bem como a supressão da proliferação e função dos linfócitos T e B e células natural killer (42,44). Tal fato se deve as CTIPDs apresentarem uma baixa expressão do complexo de histocompatibilidade classe II (MHC-II) e co-estimulação de moléculas em sua superfície celular, necessárias para a ativação de célula T, tornando-as invisíveis para o sistema imunológico (42,44,45). Tais características abriram a perspectiva acerca da viabilidade da aplicação das CTIPDs alogênicas no procedimento terapêutico uma vez que os efeitos imunomoduladores das CTIPDs tendem a suprimir a função imunológica do animal receptor resultando em seu mecanismo de tolerância e consequentemente a não necessidade da utilização de drogas imunossupressoras.

Antes do início da terapia com células-tronco, o animal era tratado com suporte terapêutico, como por exemplo, uso de antibiótico de amplo espectro de forma profilática pelo baixo nível de células brancas e transfusões de concentrado de hemácias e plaquetas (5). A análise dos dados laboratoriais revelaram estar o animal acometido por um quadro de reticulocitose insuficiente para a recuperação dos valores eritróides além de hemácias normocíticas e normocrômicas e de baixos valores de hematócrito (4%) características estas de um quadro anêmico não regenerativo de aplasia mielóide.

Com base nos exames hematológicos, obtidos quinzenalmente, foram realizadas 11 transfusões

em períodos que variaram entre 7 à 53 dias. Após o início das aplicações das CTIPDCs alogênicas observou-se um espaçamento nos períodos entre transfusões os quais variaram entre 52 à 78 dias. A análise laboratorial feita após as aplicações das CTIPDCs revelou uma elevação das taxas de hematócrito assim como as de reticulócitos. Estes dados sugerem um possível quadro de recuperação do ambiente hematopoiético o qual é composto tanto por CTH, responsáveis pela produção das células sanguíneas assim como CTM, responsáveis por dar origem às diversas linhagens que constituem o estroma medular (45-47). Estudos têm sugerido serem as CTM as responsáveis por promover um ambiente adequado assim como regular o processo de hematopoiese do nicho celular (45,48-50). Este possui três funções básicas responsáveis pelo balanço entre as células tronco quiescentes e as necessárias para a manutenção da estabilidade tecidual do animal: Primeira, permitir a interação entre as células-tronco e as células diferenciadas, por meio de mecanismos celulares, de forma a regular o processo de regeneração tecidual durante o transcorrer da vida do animal. Segunda, promover um ambiente seguro e estável contra diferenciações indesejáveis, apoptose e outros estímulos que afetem a reserva de células-tronco. Terceira, controlar a quantidade de células-tronco no corpo do animal assim como evitar uma excessiva proliferação das células-tronco (51-54).

Em razão do estado clínico do animal optou-se inicialmente pela utilização da via sistêmica, através da punção da veia cefálica, para aplicação das CTIPDCs uma vez que esta via se mostra de fácil acesso, menos invasiva e pouco traumática (55,56). A utilização da via sistêmica se deve ao fato de que uma lesão no organismo leva a uma alteração na homeostase, resultando em uma alteração no ambiente celular. Este emite sinais para as células-tronco presentes no nicho tecidual as quais secretam fatores tróficos que são constituídos de moléculas bioativas (fatores de crescimento e citocinas), os quais são responsáveis por atrair as CTIPDCs injetadas sistemicamente para o local injuriado. Onde as CTIPDCs atuam modulando a resposta inflamatória, angiogênese e mitose das células envolvidas no processo de reparação tecidual de forma a restabelecer a homeostase do sistema (19,57). A aplicação sistêmica das células tronco vem apresentando resultados promissores em doenças como cinomose e doença renal (33-35).

Embora as aplicações sistêmicas tenham se mostrado efetiva, no no que se refere aos períodos entre transfusões as mesmas ainda se mostraram necessárias. Estudos vêm demonstrando que a infusão sistêmica resulta na retenção das células transplantadas em outros órgãos. No presente relato, as CTIPDCs possivelmente migram para outros sistemas, devido ao quadro debilitado do animal (55).

Desta forma, optou-se pela via de aplicação direta, intramedular, a qual possibilita uma maior retenção das CTIPDCs no local da lesão reduzindo a taxa de retenção das células transplantadas em outros órgãos (58). A via intrmedular se mostrou mais efetiva, pois apesar do animal demonstrar, por meio de exames semestrais, valores hematológicos abaixo dos de referência, não foram necessárias mais transfusões. Tem sido demonstrado que o sucesso da terapia está diretamente relacionado a permanência das células transplantadas, no local da lesão, possibilitando, uma atuação mais eficaz (59). O fato da aplicação intramedular ter se mostrado mais efetiva sugere que o número de CTIPDCs que alcançou a medula pela via sistêmica, tenha sido em quantidade inferior ao necessário para o estabelecimento de um quadro de homeostase satisfatório.

Na medicina veterinária, há poucos avanços na utilização de transplantes medulares visando, o tratamento de aplasias medulares. Este este trabalho é pioneiro em demonstrar uma nova ferramenta, não só para o tratamento, como a cura da aplasia medular (60).

Considerações Finais

A utilização da terapia celular com células-tronco, no tratamento de doenças em animais vem ganhando cada vez mais espaço na medicina veterinária. A capacidade regenerativa dessas células trouxe novas perspectivas para a comunidade científica. Este estudo demonstrou o potencial e benefícios terapêuticos das CTIPDs caninas em associação à terapia convencional empregada no tratamento das alterações da medula óssea (hipoplasia / aplasia).

Referências

1. Day, M.J. Immune-mediated hemolytic anemia. Veterinary Quarterly 1998; 20:39-40.
2. Thrall, M.A. Classificação e diagnostico de anemia. In: Thrall, M.A. Hematologia e bioquímica clínica veterinária. 1ª ed., Ed Roca; 2007. p.78-83.
3. Thrall, M.A. Anemia"arregenerativa" ou não regenmerativa.

In: Thrall, M.A. Hematologia e Bioquímica Clínica Veterinária. 1ª ed., Ed Roca; 2007. p.84-88.

4. Nelson, R.W.; Couto, C.G. Anemia. In: Couto, C.G. Fundamentos de medicina interna de pequenos animais. 2ºed. Rio de Janeiro: Editora Rocca; 1994. p.659-668.

5. Feldman, B.F.; Zinkl, J.G.; Jain, C.N. Aplastic anemia In: Weiss, D.J. Schalm's veterinary hematology. Ed.5, Philadelphia: Lippincott Williams & Wilkins; 2000. p.212-215

6. Weiss, D.J. New insights into the physiology and treatment of acquired myelodysplastic syndromes and aplastic pancytopenia. The Veterinary Clinics of North America - Small Animal Practice, Philadelphia 2003; 33(6):1317- 1334

7. Rocha, J.R.; Merlini, G.P.; Simas, R.C.; Scaramucci, C.P.; Avante, M.L. Histórico, evolução e correlação da transfusão sanguínea com os principais animais domésticos: revisão literária. Revista Científica Eletrônica de Medicina Veterinária 2009; 7(13):12-18.

8. Rogers, K.S.; Anemia, In.; Ettinger, S.J.; Feldman, E.C. Textbook of Veterinary Internal Medicine. 5.ed. Philadelphia : Saunders; 2000. p.198-203.

9. Friedenstein, A.J.; Gorskaja, J.F.; Kulagina, N.N. Fibroblast precursors in normal and irradiated mouse hematopoietic organs. Experimental Hematology 1976; 4(5):267-274.

10. Yamamura, T. Differentiation of pulpal cells and inductive influences of various matrices with reference to pulpal wound healing. Journal of Dental Research 1985; 64(2 suppl):530-540.

11. Zuk, P. A.; Zhu, M.; Mizuno, H.; Huang, J.; Futrell, J. W.; Katz, A. J.; et. al. Multilineage cells from human adipose tissue: implications for cell-based therapies. Tissue Engineering 2001; 7(2):211-228.

12. Orciani, M.; Di Primio, R. Skin-derived mesenchymal stem cells: isolation, culture, and characterization. Methods in Molecular Biology 2013; 989(1):275-283.

13. Karaoz, E.; Ayhan, S.; Gacar, G.; Aksoy, A.; Duruksu, G.; Okçu, A.; et. al. Isolation and characterization of stem cells from pancreatic islet: pluripotency, differentiation potential and ultrastructural characteristics. Cytotherapy 2010; 12(3):288-302.

14. Herrera, M. B.; Bruno, S.; Buttiglieri, S.; Tetta, C.; Gatti, S.; Deregibus, M.C.; Bussolati, B.; Camussi, G. Isolation and characterization of a stem cell population from adult human liver. Stem Cells 2006; 24(12):2840-2850.

15. Kisiel, A.H.; Mcduffee, L.A.; Masaoud, E.; Bailey, T.R.; Esparza Gonzalez, B.P.; Nino-Fong, R. Isolation, characterization, and in vitro proliferation of canine mesenchymal stem cells derived from bone marrow, adipose tissue, muscle, and periosteum. American Journal of Veterinary Research 2012; 73(8):1305-1317.

16. Beltrami, A.P.; Barlucchi, L.; Torella, D.; Baker, M.; Limana, F.; Chimenti, S.; et. al. Adult cardiac stem cells are multipotent and support myocardial regeneration. Cell 2003; 114(6):763-776.

17. Van Vliet, P.; Sluijter, J.P.; Doevendans, P.A.; Goumans, M.J. Isolation and expansion of resident cardiac progenitor cells. Expert Review of Cardiovascular Therapy 2007; 5(1):33-43.

18. Hegab, A.E.; Kubo, H.; Fujino, N.; Suzuki, T.; H.E.M.; Kato, H.; et. al. Isolation and characterization of murine multipotent lung stem cells. Stem Cells and Development 2010; 19(4):523-536.

19. Caplan, A.I. Mesenchymal stem cells. Journal of Orthopaedic Research 1991; 9(5):641-650.

20. Dimarino, A.M.; Caplan, A.I.; Bonfield, T.L. Mesenchymal stem cells in tissue repair. Frontiers in Immunology 2013; 4(1):201-209.

21. Evans, M.J.; Kaufman, M.H. Establishment in culture of pluripotential cells from mouse embryos. Nature 1981; 292(5819):154-156.

22. Martin, G.R. Isolation of a pluripotent cell line from early mouse embryos cultured in medium conditioned by teratocarcinoma stem cells. Proceedings of The National Academy of Sciences of The United States of America 1981; 78(12):7634-7638.

23. Friedenstein, A.J.; Deriglasova, U.F.; Kulagina, N.N.; Panasuk, A.F.; Rudakowa, S.F.; Luriá, E.A.; et. al. Precursors for fibroblasts in different populations of hematopoietic cells as detected by the in vitro colony assay method. Experimental Hematology 1974 2(2):83-92.

24. Jiang, Y.; Jahagirdar, B.N.; Reinhardt, R.L. Pluripotency of mesenchymal stem cells derived from adult marrow. Nature 2002; 418(6893):41-49.

25. Dissanayaka, W.L.; Zhu, X.; Zhang, C.; Jin, L. Characterization of dental pulp stem cells isolated from canine premolars. Journal of Endodontics. 2011; 37(8):1074-80.

26. Black, L.L.; Gaynor, J.; Gahring, D.; Adams, C.; Aron, D.; Harman, S.; et. al. Effect of adipose-derived mesenchymal stem and regenerative cells on lameness in dogs with chronic osteoarthritis of the coxofemoral joints: a randomized, double--blinded, multicenter, controlled trial. Veterinary Therapeutics: Research in Applied Veterinary Medicine 2007; 8(4):272-284.

27. Black, L.L.; Gaynor, J.; Adams, C.; Dhupa, S.; Sams, A.E.; Taylor, R.; et. al. Effect of intraarticular injection of autologous adipose-derived mesenchymal stem and regenerative cells on clinical signs of chronic osteoarthritis of the elbow joint in dogs. Veterinary Therapeutics: Research in Applied Veterinary Medicine 2008; 9(3):192-200.

28. Guercio, A.; Di Marco, P.; Casella, S.; Cannella, V.; Russotto, L.; Purpari, G.; et. al. Production of canine mesenchymal stem cells from adipose tissue and their application in dogs with chronic osteoarthritis of the humeroradial joints. Cell Biology International 2012; 36(2):189-194.

29. Cui, L.; Liu, B.; Liu, G.; Zhang, W.; Cen, L.; Sun, J.; et. al. Repair of cranial bone defects with adipose derived stem cells and coral scaffold in a canine model. Biomaterials 2007; 28(36):5477-5486.

30. Smith, R.K.; Webbon, P.M. Harnessing the stem cell for the treatment of tendon injuries: heralding a new dawn? British Journal of Sports Medicine 2005; 39(9):582-584.

31. Del Bue, M.; Riccò, S.; Ramoni, R.; Conti, V.; Gnudi, G.; Grolli, S. Equine adipose-tissue derived mesenchymal stem cells and platelet concentrates: their association in vitro and in vivo. Veterinary Research Communications 2008; 32(1Suppl):51-55.

32. Linke, A.; Müller, P.; Nurzynska, D.; Casarsa, C.; Torella, D.; Nascimbene, A.; et. al. Stem cells in the dog heart are self-renewing, clonogenic, and multipotent and regenerate infarcted myocardium, improving cardiac function. Proceedings of the National Academy of Sciences of the United States of America 2005; 102(25):8966-8971.

33. Brito, H.F.V.; Corat, M.A.F.; Santos, M.R.; Gilioli, R.; Lancellot-

ti, M.; Ferreira, F.; et. al. Tratamento de sequelas neurológicas em cães, causadas por infecção pelo vírus da cinomose, através do transplante alogênico de células mononucleares de medula óssea. Revista Científica de Medicina Veterinária. Pequenos Animais e Animais de Estimação 2010; 24(8):26-29.

34. Quimby, J.M.; Webb, T.L.; Gibbons, D.S.; Dow, S.W. Evaluation of intrarenal mesenchymal stem cell injection for treatment of chronic kidney disease in cats: a pilot study. Journal of Feline Medicine and Surgery 2011; 13(6):418-426.

35. Quimby, J.M.; Webb, T.L.; Habenicht, L.M.; Dow, S.W. Safety and efficacy of intravenous infusion of allogeneic cryopreserved mesenchymal stem cells for treatment of chronic kidney disease in cats: results of three sequential pilot studies. Stem Cell Research & Therapy 2013; 4(2):48.

36. Ryu, H.H.; Lim, J.H.; Byeon, Y.E.; Park, J.R.; Seo, M.S.; Lee, Y.W.; et. al. Functional recovery and neural differentiation after transplantation of allogenic adipose-derived stem cells in a canine model of acute spinal cord injury. Journal of Veterinary Science 2009; 10(4):273-84.

37. Brazzell, J.L.; Weiss, D.J. A retrospective study of aplastic pancytopenia in the dog: 9 cases (1996-2003). Veterinary Clinical Pathology 2006; 35(4):413-417.

38. Weiss, D.J.; Brazzell, J.L. Detection of activated platelets in dogs with primary immune-mediated hemolytic anemia. Journal of Veterinary Internal Medicine 2006; 20(3):682-686.

39. Huang, A.H.; Chen, Y.K.; Lin, L.M.; Shieh, T.Y.; Chan, A.W. Isolation and characterization of dental pulp stem cells from a supernumerary tooth. Journal of Oral Pathology & Medicine 2008; 37(9):571-574.

40. Ishizaka, R.; Hayashi, Y.; Iohara, K.; Sugiyama, M.; Murakami, M.; Yamamoto, T.; et. al. Stimulation of angiogenesis, neurogenesis and regeneration by side population cells from dental pulp. Biomaterials 2013; 34(8):1888-1897.

41. Yalvac, M.E.; Ramazanoglu, M.; Rizvanov, A.A.; Sahin, F.; Bayrak, O.F.; Salli, U.; et. al. Isolation and characterization of stem cells derived from human third molar tooth germs of young adults: implications in neo-vascularization, osteo-, adipo- and neurogenesis. The Pharmacogenomics Journal 2010; 10(2):105-13.

42. Pierdomenico, L.; Bonsi, L.; Calvitti, M.; Rondelli, D.; Arpinati, M.; Chirumbolo, G.; et. al. Multipotent mesenchymal stem cells with immunosuppressive activity can be easily isolated from dental pulp. Transplantation 2005; 80(6):836-42.

43. Di Nicola, M.; Carlo-Stella, C.; Magni, M.; Milanesi, M.; Longoni, P.D.; Matteucci, P.; et. al. Human bone marrow stromal cells suppress T-lymphocyte proliferation induced by cellular or nonspecific mitogenic stimuli. Blood 2002; 99(10):3838-3843.

44. Tang, R.; Ding, G. Swine dental pulp stem cells inhibit T--cell proliferation. Transplantation Proceedings 2011; 43(10):3955-3959.

45. Chen, X.; Armstrong, M.A.; LI, G. Mesenchymal stem cells in immunoregulation. Immunology and Cell Biology 2006; 84(5):413-421.

46. Prockop, D.J. Marrow stromal cells as stem cells for nonhematopoietic tissues. Science 1997; 276(5309):71-74.

47. Sordi, V.; Malosio, M.L.; Marchesi. F.; Mercalli, A.; Melzi, R.; Giordano, T.; et. al. Bone marrow mesenchymal stem cells express a restricted set of functionally active chemokine receptors capable of promoting migration to pancreatic islets. Blood 2005; 106(2):419-427.

48. Deans, R.J.; Moseley, A.M. Mesenchymal stem cells: biology and potential clinical uses. Experimental Hematology 2000; 28(8):875–884.

49. Devine, S.M.; Bartholomew, A.M.; Mahmud, N.; Nelson, M.; Patif, S; Hardy, W.; et. al. Mesenchymal stem cells are capable of homing to the bone marrow of non-human primates following systemic infusion. Experimental Hematology 2001; 29(2):244–255.

50. 50 – Shi, S.; Gronthos, S. Perivascular niche of postnatal mesenchymal stem cells in human bone marrow and dental pulp. Journal of Bone and Mineral Research 2003; 18(4):696-704.

51. 51 – Fuchs, E.; Segre, J.A. Stem cells: a new lease on life. Cell 2000; 100(1):143-155.

52. Ohlstein, B.; Kai, T.; Decotto, E.; Spradling, A. The stem cell niche: theme and variations. Current Opinion in Cell Biology 2004; 16(6):693-699.

53. Li, L.; Xie, T. Stem cell niche: structure and function. Annual Review of Cell and Developmental Biology 2005; 21(1):605-631.

54. Moore, K.A.; Lemischka, I.R. Stem cells and their niches. Science 2006; 311(5769):1880-1885.

55. Barbash, I.M.; Chouraqui, P.; Baron, J.; Feinberg, M.S.; Etzion, S.; Tessone, A.; et. al. Systemic delivery of bone marrow-derived mesenchymal stem cells to the infarcted myocardium: feasibility, cell migration, and body distribution. Circulation 2003; 108(7):863-868.

56. Wei, H.; Ooi, T.H.; Tan, G.; Lim, S.Y.; Qian, L.; Wong, P.; et. al. Cell delivery and tracking in post-myocardial infarction cardiac stem cell therapy: an introduction for clinical researchers. Heart Failure Reviews 2010; 15(1):1-14.

57. Caplan, A.I. Why are MSCs therapeutic? New data: new insight Journal of Pathology 2009; 217(2):318–324.

58. Li, L.; Jiang, Q; Ding, G.; Zhang, L.; Zhang, Z.G.; Li, Q. Effects of administration route on migration and distribution of neural progenitor cells transplanted into rats with focal cerebral ischemia, an MRI study. Journal of Cerebral Blood Flow and Metabolism 2010; 30(3):653-662.

59. Dimmeler, S.; Zeiher, A.M.; Schneider, M.D. Unchain my heart: the scientific foundations of cardiac repair. The Journal of Clinical Investigation 2005; 115(3):572-583.

60. Moraes, L.F.; Takahira, R.K. Aplasia medular em cães. Revista de Ciências Agroveterinárias, Santa Catarina 2010; 9(1):99-108.

Recebido para publicação em: 10/06/2011.
Enviado para análise em: 13/06/2011.
Aceito para publicação em: 15/06/2011.