Hiperparatireoidismo nutricional secundário em uma calopsita (*Nymphicus hollandicus* Kerr, 1792) – relato de caso

Nutritional secondary hyperparathyroidism in a Cockatiel (Nymphicus hollandicus Kerr,1792) - case report

Rodrigo Filippi Prazeres - Médico Veterinário, Especialista, Mestrando do Departamento de Cirurgia no Programa de Pós-Graduação em Anatomia dos Animais Domésticos e Silvestres da Faculdade de Medicina Veterinária e Zootecnia da Universidade de São Paulo – FMVZ-USP. Professor da Universidade Paulista – UNIP. Diretor da Clínica Veterinária VET ZOO, Avenida Casa Verde, 215, São Paulo – SP. E-mail: rodrigo.prazeres@aspecto.com.br / www.vetzoo.com.br

Roberto Silveira Fecchio - Médico Veterinário, Mestre. Sócio-Diretor do Instituto de Capacitação em Manejo e Medicina de Animais - ANIMALIA. E-mail: rfecchio@usp.br / www.animalia.vet.br

Caio Biasi - Médico Veterinário, Mestre, Doutorando do Departamento de Cirurgia no Programa de Pós-Graduação em Anatomia dos Animais Domésticos e Silvestres da Faculdade de Medicina Veterinária e Zootecnia da Universidade de São Paulo – FMVZ-USP. Professor da Universidade Paulista – UNIP. E-mail: caiobiasi@unip.br

Vicente Borelli - Médico Veterinário, Mestre, Doutor. Professor Senior do Departamento de Cirurgia no Programa de Pós-Graduação em Anatomia dos Animais Domésticos e Silvestres da Faculdade de Medicina Veterinária e Zootecnia da Universidade de São Paulo – FMVZ-USP. Professor Titular do Programa de Graduação em Medicina Veterinária da Universidade Paulista – UNIP. E-mail: vborelli@unip.br

José Ricardo Pachaly - Médico Veterinário, Mestre, Doutor. Professor Titular do Programa de Mestrado em Ciência Animal da Universidade Paranaense – UNIPAR, Umuarama – PR. Diretor Científico do Instituto Brasileiro de Especialidades em Medicina Veterinária – ESPECIALVET, Rua Lopes Trovão, 250, Maringá – PR, CEP 87014-080. E-mail: pachaly@uol.com.br / www.especialvet.com.br

Prazeres RF, Fecchio RS, Biasi C, Borelli V, Pachaly JR. Medvep - Revista Científica de Medicina Veterinária - Pequenos Animais e Animais de Estimação; 2012; 10(33); 1-637.

Resumo

Relata-se um caso de osteopatia metabólica em um exemplar adulto de calopsita (*Nymphicus hollandicus* Kerr, 1792) criado sem cuidados adequados de manejo e nutrição. A ave apresentou quadro característico de hiperparatireioidismo nutricional secundário, incluindo fratura patológica que necessitou de correção através de imobilização.

Palavras-chave: osteopatia metabólica, doenças nutricionais, aves de cativeiro.

Abstract

This paper reports an expressive case of metabolic bone disease in a captive three year's old Cockatiel (*Nymphicus hollandicus* Kerr, 1792) raised under wrong dietary schedule. The bird presented characteristic lesions of secondary nutritional hyperparathyroidism including pathological fracture requiring correction through immobilization.

Keywords: metabolic bone disease, nutritional diseases, captive birds.

Introdução e Revisão de Literatura

O hiperparatireoidismo nutricional secundário é uma enfermidade metabólica que acomete tanto animais domésticos quanto selvagens, sendo caracterizada por uma secreção compensatória aumentada de paratormônio, devido a baixa ingestão dietética de cálcio ou uma dieta desbalanceada na relação cálcio: fósforo, resultante de alta ingestão e absorção de fosfato ou deficiência de vitamina D (1,2,3,4,5). Também tem sido associada a agentes que combinam com o cálcio no intestino e previnem sua absorção, como por exemplo óleo mineral (6,7) e gordura em excesso que predispõe à formação de sabões de cálcio no intestino, reduzindo a absorção do elemento (8).

Tais desequilíbrios são comuns em aves de cativeiro e relacionam-se principalmente com a dieta oferecida, ocorrendo comumente como resultado de oferecimento de uma dieta baseada apenas em sementes ou carne não suplementadas (7), sendo os sinais clínicos mais frequentemente verificados em aves recém-nascidas, em crescimento e na fase de reprodução (9).

Todas as sementes apresentam uma relação cálcio: fósforo inadequada, variando de 1:6,25 (girassol) a 1:40 (painço) (10), e a maioria dos legumes, verduras e frutas também são deficientes neste mineral (7), sendo que a

relação desejável e adequada deve variar entre 1:1 e 2:1 (7,10).

Sinais clínicos de aves acometidas com hiperparatireoidismo nutricional secundário incluem retenção de ovo, diminuição da qualidade da casca do ovo, prolapso cloacal, fraturas patológicas, deformidades angulares dos ossos, afundamento do externo, de formações de coluna, estreitamento de pelve e problemas locomotores (7,11,12,13).

Em aves da Ordem Psittaciformes, quadros de hipocalcemia e hiperparatireoidismo nutricional secundário já foram relatados em aves das espécies *Psittacus erithacus* (12,13), *Amazona viridigenalis* (12,14), *Eclectus roratus*, *Calyptorhynchus funereus* e *Aratinga pertinax* (15), todos alimentados com dieta à base de sementes como amendoins, aveia e girassol (12,13,14,15).

O diagnóstico é composto pela anamnese, histórico e avaliação dietética da ave, presença de sinais clínicos, exame físico, bioquímica plasmática e radiografia. Em aves com osteopatia metabólica, a fosfatase alcalina poderá apresentar uma elevação em sua atividade (7,12,13), já os níveis plasmáticos de cálcio geralmente permanecem normais até se atingir o estágio final, resultando em convulsões hipocalcêmicas e tetania (7). À radiografia pode-se observar diminuição da radiopacidade óssea, sendo normalmente esta mais acentuada na diáfise, com maior radiopacidade relativa da metáfise, adelgaçamento da cortical com perda da relação cortical:medular, alterações angulares, fraturas em galho verde, e outros (13).

O tratamento envolve a correção da deficiência nutricional subjacente, sendo mais comumente uma deficiência de cálcio, através de suplementos comerciais, verduras folhosas verde-escuro, cascas de ovos secas e higienizadas, ossos de siba e rações formuladas comercialmente (7).

Este artigo tem como objetivo relatar um caso de hiperparatireoidismo nutricional secundário que acometeu um adulto de calopsita (*Nymphicus hollandicus*) mantido em cativeiro domiciliar, discutindo as características clínicas, radiológicas e terapêuticas.

Relato do Caso

Um exemplar adulto de calopsita (*Nymphicus hollandicus*), do sexo masculino, com idade de três anos, pesando 70 gramas e mantido em cativeiro doméstico foi atendido em função de quadro incluindo claudicação, relutância em mover-se, dificuldade em empoleirar-se e prostração, com duração de 15 dias (Figura 1).



Figura 1 - *Exemplar adulto de calopsita (Nymphicus hollandicus), do sexo masculino, apresentando claudicação, relutância em mover-se, dificuldade em empoleirar-se e prostração, com duração de 15 dias. (Rodrigo Filippi Prazeres)*

Durante a anamnese, o proprietário relatou que o animal reside em um viveiro de porte médio, com bastante acesso a exposição de luz solar durante a maior parte do dia, substrato de papel toalha e dieta diária composta apenas de sementes (painço, alpiste e girassol).

No exame físico, na palpação dos membros pélvicos foram observados desvios do eixo anatômico bilateral, assim como uma possível fratura de tíbiotarso esquerdo (Figura 2).

Figura 2 - *Exemplar adulto de calopsita (Nymphicus hollandicus), do sexo masculino, apresentando desvio do eixo anatômico bilateral em tibiortarsos. (Rodrigo Filippi Prazeres)*

Sendo assim, radiografias panorâmicas foram solicitadas, evidenciando acentuada osteopenia em tibiotarsos bilateralmente, porém com maior evidência em membro esquerdo, acompanhado de acentuada alteração morfológica, desvios axiais e sugestivas fraturas em membro esquerdo já que não se visibilizam corticais ósseas. Também visibilizou osteopenia de porção média/distal de ulna di-

reita, acompanhada de irregularidade de corticais ósseas, assim como discreta irregularidade da cortical óssea em fêmur esquerdo e o aumento da silhueta hepática (Figura 3).

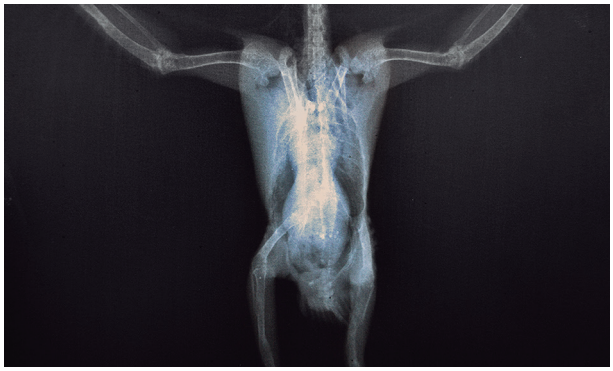

Figura 3 - *Imagem radiográfica panorâmica de um exemplar adulto de calopsita (Nymphicus hollandicus), sexo masculino, evidenciando acentuada osteopenia em tibiotarsos bilateralmente, porém com maior evidência em membro esquerdo, acompanhado de acentuada alteração morfológica, desvios axiais e sugestivas fraturas em membro esquerdo já que não se visibilizam corticais ósseas. Também sugeriu osteopenia de porção média/distal de ulna direita, acompanhada de irregularidade de corticais ósseas, assim como discreta irregularidade da cortical óssea em fêmur esquerdo e o aumento da silhueta hepática. (Rodrigo Filippi Prazeres)*

Tendo em vista os achados clínicos e radiográficos supracitados, associados ao manejo dietético inadequado para a espécie em questão, concluiu-se que o quadro era compatível com osteopatia metabólica sendo diagnosticado como hiperparatireoidismo nutricional secundário.

O tratamento incluiu correção dietética e prescrição de medicamento calcificante. Indicou-se oferecer ração comercial para calopsitas, frutas, legumes e castanhas, imobilização do tíbiotarso esquerdo através de tala de esparadrapo e prescreveu-se complemento vitamínico-mineral[1], no volume de 0,08mL, por via oral, a cada 24 horas durante 60 dias, assim como extrato seco de cardo[2], na dose de 50mg/kg, por via oral, a cada 12 horas durante 30 dias.

Decorridos 30 dias do início do novo manejo e suplementação da dieta, o animal foi novamente examinado, apresentando boa melhora no quadro geral.

Após 60 dias do primo atendimento, o animal foi submetido ao exame radiológico, o qual evidenciou presença de espessamento de corticais ósseas de todos os ossos longos, acompanhado de opacificação de canal medular de aspecto homogêneo, sugerindo melhora do quadro de osteopenia generalizada. Também demonstrou a alteração do eixo de tíbiotarsos bilateralmente, assim como a normalidade radiográfica das silhuetas cardíaca e hepática (Figura 4). Neste momento a tala de esparadrapo foi removida, a ave empoleirava-se e locomovia-se com pouca dificuldade, apesar da osteodistrofia de ambos tibiotarsos, e recebeu alta do quadro de hiperparatireoidismo nutricional secundário (Figura 5).

Figura 4 - *Controle radiográfico após 60 dias do início do tratamento de um exemplar adulto de calopsita (Nymphicus hollandicus), sexo masculino, que apresentara hiperparatireoidismo nutricional secundário, evidenciando presença de espessamento de corticais ósseas de todos os ossos longos, acompanhado de opacificação de canal medular de aspecto homogêneo, sugerindo melhora do quadro de osteopenia generalizada. Também demonstrou a alteração do eixo de tíbiotarsos bilateralmente, assim como a normalidade radiográfica das silhuetas cardíaca e hepática.(Rodrigo Filippi Prazeres)*

Figura 5 - *Exemplar adulto de calopsita (Nymphicus hollandicus), do sexo masculino, após 60 dias de tratamento contra hiperparatireoidismo nutricional secundário, apresentando boa melhora do quadro e conseguindo empoleirar-se e locomover-se com pouca dificuldade, apesar da osteodistrofia de ambos tibiotarsos.(Rodrigo Filippi Prazeres)*

[1] Cal-D-Mix® - Vetnil Ind. e Com. de Produtos Veterinários Ltda., Louveira, SP.
[2] Legalon® Suspensão - Nycomed Pharma, São Paulo, SP.

Discussão e Conclusões

A maioria dos problemas observados em aves selvagens e exóticas mantidas em cativeiro domiciliar quase sempre se deve ao manejo geral inadequado, incluindo principalmente a má nutrição dos espécimes (16).

De acordo com a literatura consultada, a desinformação, tanto dos proprietários, quanto dos veterinários não habituados com estes pacientes não convencionais, faz com que a dieta de aves da Ordem Psittaciformes seja baseada simplesmente em sementes como girassol, amendoim e aveia, levando as aves apresentarem alta prevalência de doenças nutricionais, dentre elas as osteopatias metabólicas (7,8,9,10,11,12,13,14,15,16). Por outro lado, atualmente têm sido produzidas diversas rações comerciais balanceadas específicas para determinadas espécies, famílias ou ordens de animais pertencentes à classe das aves, substituindo plenamente os alimentos naturais, oferecendo uma boa nutrição aos mesmos e também praticidade aos proprietários (16).

Este artigo acrescenta um novo caso de hiperparatireoidismo nutricional secundário às referências sobre osteopatias metabólicas em psitacídeos mantidos em cativeiro domiciliar, corroborando as referências que informam frequência relativamente elevada de doenças nutricionais em aves mantidas em cativeiro (16). Da mesma forma que na maioria dos relatos disponíveis (7,8,9,12,13,14,15), o diagnóstico definitivo foi estabelecido através de exames radiográficos, evidenciando as lesões clássicas como fraturas patológicas e osteodistrofias (7,12,13). O tratamento também foi realizado de acordo com a literatura consultada (7,8,9,11,12,13,14,15), através da correção dietética e suplementação nutricional com cálcio durante cerca de 60 dias, assim como a imobilização de fraturas patológicas.

Conclui-se que o conhecimento do manejo dietético em aves mantidas como animais de estimação não convencionais, assim como o diagnóstico precoce de doenças nutricionais são essenciais para boa manutenção em cativeiro, prevenindo diversas afecções, dentre estas as osteopatias metabólicas que podem acarretar em sequelas permanentes ao animal, prejudicando principalmente o seu sistema musculoesquelético.

Referências

1. Jones TC, Hunt RD, King NW. Patologia veterinária. 6ª ed. São Paulo: Manole, 2000. 1415p.
2. Goddard KM, Williams GD, Newberne PM. A comparison of all meat, semi-moist and dry-type dog foods as diets for growing Beagles. J. Am. Vet. Med. Assoc., v. 157, p. 1233, 1970.
3. Watson ADJ. Nutritional osteodystrophies in dogs. The Veterinary Annual, v. 21, p. 209-219, 1981.
4. Price DA. Editorials: Dogs need more than meat. J. Am. Vet Med. Assoc., v. 156, p.681, 1970.
5. Cavanagh PG, Kosovsky JE. Hyperparathyroidism and metabolic bone disease. In: Bojarab MJ, Smeak DD, Bloomberg MS.Diseases mechanisms in small animal surgery. Philadelphia: Lea &Febiger, 1993.Cap.120, p.869-871.
6. Manley P. Diseases affecting bone. In: Olmstead ML.Small animal orthopedics. St. Louis: Mosby, 1995. Cap.20, p.432-433.
7. Rupley AE. Manual de clínica aviária. 1ª ed. São Paulo: Roca, 1999. 582p.
8. Kollias GV. Diets, feeding practices, and nutritional problems in psittacine birds. Vet Med,p.29-39, 1995.
9. Harper EJ, Skinner ND. Clinical nutrition of small psittacines and passarines. Seminars in Avian and Exotic Pet Medicine, vol. 7, n. 3, p.116-127, 1998.
10. Carciofi AC. Alimentação de psitacídeos em cativeiro. Clínica Veterinária, v. 1, n. 4, p.6-10, 1996.
11. Bauck L. Nutritional problems in pet bird.Seminars in Avian and Exotic Pet Medicine, vol.4, n. 1, p.3-8, 1995.
12. Tully Jr TN, Dorrestein GM, Jones AK. Handbook of avian medicine. 2nd ed. Philadelphia: SaundersElsevier, 2009. 478p.
13. Carciofi AC, Oliveira LD. Doenças nutricionais. In: Cubas ZS, Silva JCR, Catão-Dias JL. Tratado de animais selvagens – medicina veterinária. 1ª ed. São Paulo: Roca, 2006. Cap. 53, p.838-864.
14. Randell MG. Nutritionally induced hypocalcemictetany in an Amazon Parrot. J Am Vet Med Assoc, vol. 179, n. 11, 1981.
15. Wallach JD, Flieg GM. Nutritional secondary hyperparathyroidism in captivepsittacine birds. Journal of the American Veterinary Medical Association, v. 151, n. 7, p.880-883, 1967.
16. Cubas ZS, Godoy SN. Medicina e patologia de aves de companhia. In: Aguilar R, Hernández-Divers SM, Hernández-Divers SJ. Cap.8, p.213-264.

Recebido para publicação em: 29/06/2012.
Enviado para análise em: 03/07/2012.
Aceito para publicação em: 26/07/2012.