Dermóide ocular - revisão de literatura

Ocular dermoid - a literature review

Luciane de Albuquerque - Aluna de graduação, Faculdade de Veterinária, Universidade Federal do Rio Grande do Sul (UFRGS).
Luciana Vicente Rosa Pacicco de Freitas - Médica Veterinária, Pós-Graduanda em Ciências Veterinárias, Universidade Federal do Rio Grande do Sul - UFRGS.
Paula Stieven Hünning - Médica Veterinária, Pós-Graduanda em Ciências Veterinárias, Universidade Federal do Rio Grande do Sul - UFRGS.
Bernardo Stefano Bercht - Médico Veterinário, Pós-Graduando em Ciências Veterinárias, Universidade Federal do Rio Grande do Sul - UFRGS.
João Antonio Tadeu Pigatto - Médico Veterinário, Doutor, Professor Adjunto, Departamento de Medicina Animal, Faculdade de Veterinária da Universidade Federal do Rio Grande do Sul (UFRGS). E-mail: pigatto@ufrgs.br.

Albuquerque L, Freitas LVRP, Hünning PS, Bercht BS, Pigatto JAT. Medvep - Revista Científica de Medicina Veterinária - Pequenos Animais e Animais de Estimação; 2012; 10(32); 44-47.

Resumo

O dermóide se caracteriza pela presença de uma massa de tecido normal em uma localização anatômica anômala. O dermóide tem sido relatado em várias espécies de animais domésticos inclusive em humanos. A sua localização é variada podendo afetar as pálpebras, conjuntiva, terceira pálpebra e a córnea. Os sinais clínicos ocasionados vão variar de acordo com a localização e com o desenvolvimento do dermóide e incluem epífora, hiperemia conjuntival, blefarospasmo, ceratite com neovascularização e secreção ocular que pode ser mucoide ou mucopurulenta. Seu tratamento, geralmente, consiste na remoção cirúrgica. Este artigo é um estudo baseado em revisão de literatura, sobre dermóide, incluindo etiologia, patogenia, diagnóstico e tratamento.

Palavras-chave: dermóide, coristoma, oftalmologia veterinária.

Abstract

Dermoidis characterized by presence of anormal tissue masson incorrect anatomical location. The dermoid has been reported in several animal species including humans. The location is varied and can affect eyelids, conjunctiva, third eyelid and cornea. Clinical signs will vary according to location and development of the dermoid and include epiphora, conjunctival hyperemia, blepharospasm, keratitis with neovascularization and ocular discharge that can be mucoid or mucopurulent. The treatment usually consists of surgical removal. This article is a study based on a literature review of dermoid, including etiology, pathogenesis, diagnosis and treatment.

Keywords: dermoid, choristoma, veterinary ophthalmology

Introdução

O dermóide é caracterizado pelo crescimento de tecido normal em uma posição anatômica atípica (1,2,3,4,5). Seu surgimento é congênito com origem embrionária, derivada principalmente das camadas ectodérmica e mesodérmica e raramente possui algum tipo de celularidade de origem endodérmica (1,3,6). Os dermóides, também denominados de coristoma ou de teratoma cístico, são considerados tumores benignos (1,4). Eles são constituídos por epitélio queratinizado, vasos sanguíneos, tecido conjuntivo fibroso, gordura, glândulas, músculo liso e, até mesmo cartilagem. Pêlos também podem ser encontrados (1,2,3,7).

Várias são as espécies de animais acometidas pelo dermóide, incluindo os caninos (4,5,8), felinos (8,9), bovinos (10), equinos (11,12), animais de laboratório

(13,14), camelídeos entre outras (15,16). Sua ocorrência também é descrita em humanos (17).

A localização do tumor é variada (18,19,20). Na região ocular podem estar localizados na córnea, conjuntiva, pálpebra e na terceira pálpebra (1,2,4,5,13,14,15,21,22). Sua ocorrência pode ser unilateral ou bilateral (1,2,21).

O diagnóstico do dermóide baseia-se no exame clínico onde se verifica a presença de uma massa de tecido normal com localização ectópica. O tratamento indicado normalmente consiste na remoção cirúrgica do dermóide (1,21,22).

Revisão de Literatura

Dermóide

O dermóide é considerado um tumor benigno de origem congênita. Clinicamente é identificado como uma massa elevada, bem circunscrita podendo ou não ter a presença de pêlos localizada em posição anatômica anômala (1,2,6,10,21,22). Macroscopicamente assemelha-se aos cistos foliculares podendo ocorrer de forma solitária ou múltipla (8).

Os dermóides contêm tecido adiposo e conjuntivo, o qual possui, em seu interior, anexos epidérmicos, como folículos pilosos, glândulas sudoríparas e sebáceas, sendo revestido por um epitélio escamoso estratificado queratinizado (2,8,10,13,18). Cartilagens, músculos lisos, tecido nervoso e tecido ósseo podem estar presentes, porém, são raramente verificados (21,24).

O desenvolvimento embrionário do coristoma é de origem predominante mesodérmica e ectodérmica (1,3,6,8). Raramente componentes endodérmicos são encontrados (3,6,24). A córnea e a conjuntiva também possuem origem embrionária ectodérmica o que leva a acreditar que durante o desenvolvimento embrionário, algumas células cutâneas possam se desprender e erroneamente se implantar na córnea ou conjuntiva levando ao surgimento do dermóide na superfície ocular (3,5).

O diagnóstico diferencial deve ser realizado, sobretudo, em relação ao cisto epidermóide. Neoplasias oculares, cistos de inclusão epitelial, lesões cicatriciais também precisam ser diferenciadas do dermóide (8). Os dermóides são revestidos por epitélio da epiderme, apresentando além de tecido conjuntivo, anexos cutâneos na sua constituição. Os epidermóides por sua vez, são recobertos por epitélio da epiderme, porém não possuem a presença de anexos cutâneos (8,18,24).

Ocorrência

Os coristomas são relatados em inúmeras espécies como a canina (4,5,8), felina (8,9), eqüina (11,12), bovina (10) incluindo animais de laboratório (13,14), camelídeos entre outras (15,16). A espécie humana também é acometida pelo dermóide (7,17).

Estudos apontam os cães da raça Dachshund como animais que apresentam maior predisposição racial para o desenvolvimento do dermóide (1), porém outras raças de cães como Dálmata, Dobermann (1), Golden Retriever, Pastor Alemão e São Bernardo (24) também foram citadas como raças predisponentes para o acometimento. Por se tratar de uma doença com caráter congênito e de origem embrionária, os dermóides freqüentemente são observados em animais jovens (3,6). Nas espécies felina e bovina, o Birmanês e o Hereford, respectivamente, são citados como predisponentes por possuírem características genéticas de herdabilidade para surgimento do coristoma (2,9). Joyce et al. 1990, relataram a ocorrência de dermóides na região límbica associada à hipoplasia de íris e a presença de catarata em cavalos quarto de milha.

A localização do dermóide é variada, já tendo sido descrito no assoalho da cavidade nasal (18), na medula espinhal (19), nos órgãos reprodutivos (20), sendo pouco relatado no bulbo ocular (2), onde se aloja freqüentemente na córnea temporal quase sempre se sobrepondo ao limbo (1,2,7,21) (Figura1). Na região ocular o coristoma pode estar também presente nas demais regiões da córnea (4,13,14,24), na conjuntiva palpebral e bulbar (Figura 2) e nas pálpebras (1,14) (Figura 3) e mais raramente na terceira pálpebra (3). Seu acometimento pode ser unilateral ou bilateral (1,3,10,21).

Figura 1 - *Imagem de dermóide localizado na região temporal da córnea em um cão. Fonte: PIGATTO, J.A.T.*

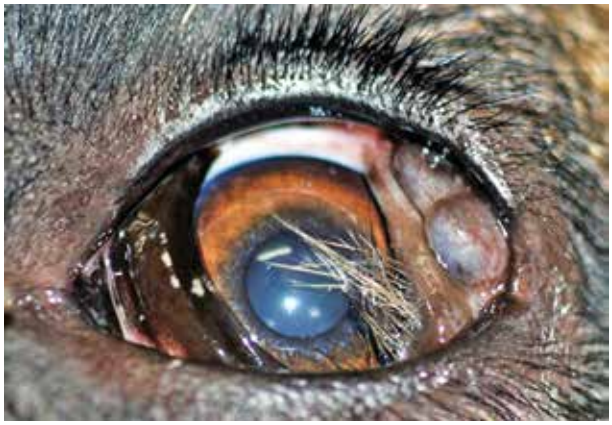

Figura 2 - *Imagem de dermóide localizado na conjuntiva bulbar em um cão. Fonte: PIGATTO, J.A.T.*

Figura 3 - *Imagem de dermóide localizado na pálpebra em um cão. Fonte: PIGATTO, J.A.T.*

Sinais Clínicos

O crescimento do dermóide geralmente é lento (8). Os sinais clínicos ocasionados pela sua presença vão variar de acordo com a sua localização e com o seu grau de desenvolvimento (2,13). A presença ou ausência de pêlos é considerada um fator determinante para o surgimento e severidade dos sinais clínicos (2,13,15). Os pêlos são apontados como os principais responsáveis pelas lesões e irritações oculares, o que resulta na inflamação crônica da córnea e conjuntiva, podendo acarretar inclusive lesões ulcerativas na superfície corneana (1,10).

Os principais sinais clínicos ocasionados pelos dermóides incluem blefarospasmo, epífora e congestão conjuntival (2,10,24). Lesões de córnea podem estar concomitantemente presentes (13,24).

Tratamento

O tratamento consiste na remoção cirúrgica do dermóide (4,14,18,21). Em casos de acometimento da córnea deverá ser realizada ceratectomia lamelar anterior (4). No pós-operatório recomenda-se o uso tópico de antibiótico, antiinflamatório e midriático. Após ceratectomia a córnea recebe proteção, que pode ser realizada utilizando-se o recobrimento com a terceira pálpebra ou o flape de conjuntiva (2,22).

Dermóides conjuntivais, após serem excisados,também recebem tratamento com colírio antibiótico e antiinflamatório. Geralmente opta-se pela cicatrização por segunda intenção. O emprego de adesivo biológico pode ser utilizado para auxiliar na cicatrização de cirurgias conjuntivais (15,22,23,25).O prognóstico é favorável. Entretanto, caso não seja realizada remoção completa do dermóide, recidiva poderá ocorrer (2).

Conclusão

Conclui-se que o dermóide ocular é uma alteração presente na rotina da oftalmologia veterinária, sendo de extrema importância que o médico veterinário saiba realizar o seu diagnóstico preciso além de adotar o tratamento mais adequado para cada circunstância.

Referências

1. WHITLEY, RD, GILGER, BC. Diseases of the canine cornea and sclera.In: Veterinary Ophthalmology. (Gelatt KN) Lippincott, Williams & Wilkind, Philadelphia; 1999. p. 635-673.
2. SLATTER, D.Slatter D. Córnea e Esclera. In: Fundamentos de Oftalmologia Veterinária. 3ª ed. São Paulo: Roca; 2005. p.283-338.
3. COOK, CS. Ocular embryology and congenital malformations. In: Veterinary Ophthalmology. (Gelatt KN) Lippincott, Williams & Wilkind, Philadelphia; 1999.p.3-30.
4. Lee J, Kim M, Kim I.; Kim Y, Kim M. Surgical correction of corneal dermoid in a dog. J Vet Med Sci. 2005;6(4):369–370.
5. Mansilla M, Veuthey C, Vasconsellos A. Teratoma dermóide quístico córneo-conjuntivo em um perro ovejero alemán (Canis familiaris): Caso clínico. Rev Chil Anat. 2000;18(2):273-277.
6. Levin ML, Leone CR Jr, Kincaid MC. Congenital orbital teratomas. Am J Ophthalmol. 1986;102(4):476-81.
7. Perry JD, and R. Tuthill. Simultaneous ipsilateral temporal fossa and orbital dermoid cysts. Am. J. Ophthalmol. 2003: 135: 413–415.
8. Gross TL, Ihrke PJ, Walder EJ.A macroscopic and microscopic evaluation of canine and feline skin disease.In: Veterinary Dermatology. 1ª ed. Saint Louis: Mosby; 1992. p. 435- 442.

9. Koch SA. Congenital ophthalmic abnormalities in the Burmese cat.J Am Vet Med Assoc. 1979; 174(1):90-91.

10. Barkyoumb SD, Leipold HW. Nature and cause of bilateral ocular dermoids in Hereford cattle. Vet Pathol.1984; 21(3): 316-324.

11. Leber AC, Burget TA. Dermoid of the eye in a blue-fronted Amazon parrot.Vet Ophthalmol. 1999; 2(2):133-135.

12. Joyce JR, Martin JE, Storts RW, Skow L. Iridal hypoplasia (aniridia) accompanied by limbic dermoids and cataracts in a group of related quarter horses. Equine Vet J Suppl. 1990; 10: 26-28

13. Otoo G, Lipman NS, Murphy JC. Corneal dermoid in a hairless guinea pig.Lab Anim Sci. 1991;41(2):171-172.

14. Minamide S, Suzuki K. Corneal choristoma in a beagle dog. Aust Vet J. 1997; 75(2):93-94.

15. Wappler O, Allgoewer I, Schaeffer E H. Conjunctival dermoide in two guinea pigs: a case report. Vet Ophthalmol. 2002; 5(3): 245-248.

16. Moore CP, Shaner JB, Halenda RM, Rosenfeld CS, Suedmeyer WK. Congenital ocular anomalies and ventricular septal defect in a dromedary camel (Camelus dromedarius). J Zoo Wildl Med. 1999; 30(3):423-430.

17. Correa PME, Sánchez-Tocino H, Mateos GB.Quiste dermoide en la infancia bajo el diagnóstico de ptosis. Arch Soc Esp Oftalmol. 2010; 85(6):215–217.

18. Shear, M. Cistos da região bucomaxilofacial. In: Diagnóstico e tratamento. 3ed. São Paulo: Santos;1999.p. 20-28.

19. Osório F, Franco A, Pedro A, Faustino F, Nazaré A. Carcinóide estrumal associado a teratoma quístico maduro do ovário: um caso clínico. Acta Obstet Ginecol Port 2008;2(4):203-206.

20. Lantos PL, Vandenberg SR, Kleihues P. Tumours of the nervous system. In Greenfield´s neuropathology, 6 ed. London: Arnold, 1977, p.32-39.

21. Peiffer, RL, Wilcock BP, Dubielzig RR.Fundamentals of veterinary ophthalmology.In: Veterinary Ophthalmology (Gellat KN) Lippincott, Williams & Wilkins, Philadelphia, 1999; 355-426.

22. Stades FC, Boevé MH, Neumann W, Wyman M. Oftalmología para el veterinário práctico. ed.Inter-Médica. Buenos Aires, 1999.

23. McCollough ML, Glover AT, Grabaski WJ, Berger TG. Orbital dermoide cysts showing conjunctival epithelium.Am. J. Dermatol. 1991; 13(6):611-615.

24. Brudenall DK, Bernays ME, Peiffer JR RL.Central corneal dermoid in a Labrador retriever puppy.J Small Anim Pract.2007; (10):588-590.

25. Pizzol MMD, Roggia MF, Kwitko S, Marinho DR, Rymer S. Utilização de adesivo de fibrina em cirurgias oftalmológicas. Arq Bras Oftalmol. 2009;72(3):308-12.

Recebido para publicação em: 24/01/2011.
Enviado para análise em: 17/02/2011.
Aceito para publicação em: 07/02/2012.