Carcinoma de células escamosas na glândula salivar em felino doméstico

Squamous cell carcinoma of the salivary gland in domestic cat

Víviam Nunes Pignone - Médica Veterinária, MSc, Doutoranda em Ciências Veterinárias da Universidade Federal do Rio Grande do Sul (UFRGS).
Cláudia Stringhini Faraco - Médica Veterinária, Técnica do Hospital de Clínicas Veterinárias do Rio Grande do Sul (HCV-UFRGS, Mestranda em Ciências Veterinárias UFRGS.
Fernanda Valente - Médica Veterinária, Residente da cirurgia do HCV-UFRGS.
Priscilla da Rosa Camaratta - Médica Veterinária, Residente da anestesiologia do HCV-UFRGS.
Eduardo Ludwig - Médico Veterinário Autônomo.
Rosemeri de Oliveira - Médica Veterinária, Oncovet HCV-UFRGS.
Emerson Antonio Contesini - Professor Adjunto da Faculdade de Veterinária UFRGS.

Pignone VN, Faraco CS, Valente F, Camaratta PR, Ludwig E, Oliveira R, Contesini EA. Medvep - Revista Científica de Medicina Veterinária - Pequenos Animais e Animais de Estimação; 2012; 10(33); 1-637.

Resumo

As neoplasias em cavidade oral ocupam o quarto local de maior incidência de tumores em cães e gatos, sendo o carcinoma de maior incidência na espécie felina. Entretanto, as glândulas salivares são raramente acometidas por esta afecção, porém, quando ocorre, as mais acometidas são a mandibular e a parótida. O presente artigo tem como objetivo relatar um caso de um felino, sem raça definida, macho, com 11 anos de idade, atendido do HCV-UFRGS, o qual apresentava um aumento de volume submandibular há quatro meses e que nos últimos 20 dias estava crescendo progressivamente. Os sinais clínicos observados foram disfagia, sialorréia e perda de peso. Após o exame clínico, foi indicado a realização de exames complementares, destacando-se a radiografia do crânio e exame citológico do local afetado, os quais revelaram radioluscência do ramo horizontal mandibular direito e presença de células compatível com carcinoma de células escamosas (CCE) de glândula salivar, respectivamente. Realizou-se o tratamento cirúrgico com ressecção em bloco da glândula salivar em conjunto com o ramo mandibular afetado, além do linfonodo mandibular, que encontrava-se aumentado. Decorrido dois meses do procedimento, houve recidiva local do tumor e o proprietário optou pela realização da eutanásia.

Palavras-chave: neoplasia; gato; glândula salivar mandibular; hemi-mandibulectomia.

Abstract

Cancer in oral cavity occupies the fourth place of the highest incident tumors in dogs and cats, and carcinoma is most incident in the feline species. However, the salivary glands are rarely affected by this disease, but when it does, the most affected are mandibular and parotid glands. We report a case of a cat, mixed breed, male, 11 years old, accepted in HCV-UFRGS, with submandibular swelling for four months and about the last 20 days it was growing progressively. Clinical signs were dysphagia, drooling and weight loss. After clinical examination, he was submitted to additional tests, especially X-ray of the skull and cytological examination of affected region. X-ray revealed radiolucency of the right mandibular horizontal branch and cytological examination indicated the presence of cells consistent with carcinoma of the salivary gland. Surgery was performed through bloc resection of the salivary gland, in conjunction with the affected ramus and mandibular lymph node, which was enlarged. Two months after proceeding, tumor had recurred locally and the owner chose to proceed with euthanasia.

Keywords: neoplasia; cat; mandibular salivary gland; hemi-mandibulectomy.

Introdução

As neoplasias de glândula salivar são raras tanto em gatos como em cães, apresentando uma incidência média de 0,17% (1). Segundo Head, aproximadamente 8,4 a cada 100.000 felinos são acometidos (2). A maioria dos casos ocorre em animais acima dos dez anos de idade, sem predileção por raça ou sexo, sendo a etiologia indefinida. No entanto, um estudo realizado com 30 gatos com diagnóstico confirmado por histopatologia revelou que gatos da raça Siamês tiveram representação significativa, indicando uma possível predisposição racial (3). Um estudo histológico retrospectivo realizado na Pensilvânia durante o período de dez anos com 371 gatos que apresentavam neoplasias orais, revelou que oito deles apresentavam neoplasia de glândula salivar (adenocarcinoma), o que corresponde a 2,2% do total de animais do estudo (4).

Na maioria dos casos, os carcinomas e adenocarcinomas de glândula salivar possuem um padrão invasivo de crescimento, de modo que se estendem através da cápsula glandular para atingir tecidos adjacentes ou metástases em tecidos distantes (5,6). Porém, tumores primários em glândulas salivares são infreqüentes, geralmente sendo resultado de invasão secundária de tumores invadindo tecidos circunvizinhos (3).

A glândula salivar mandibular é a mais comumente envolvida em processos tumorais, seguida da glândula parótida (7). Os tumores de glândulas salivares podem ter origem epitelial ou mesenquimal, embora o primeiro seja mais frequentemente descrito (8). Os adenocarcinomas de glândula salivar são derivados dos ductos interlobulares e excretores, sendo que o outro subgrupo (carcinoma do ducto terminal) decorre dos ductos intercalares (7).

Os carcinomas de glândula salivar levam à tumefação e invasão da área envolvida (região submandibular, parótida, sublingual, faringe), e devem ser incluídos no diagnóstico diferencial de outras alterações como sialoadenite e mucocele salivar (3,9). Metástases em linfonodos regionais e vísceras (pulmão, rins e cérebro) ocorrem com maior freqüência em gatos do que em cães (3). Ainda assim, as metástases torácicas são raras (10).

A neoplasia de glândula salivar geralmente ocorre de forma unilateral, possui consistência firme, e observa-se inchaço indolor na área da glândula afetada. As massas tumorais podem ser observadas na região superior do pescoço (glândula mandibular e sublingual), na base da orelha (parótida), no espaço retrobulbar ou área do masseter (zigomática) e membranas mucosas dos lábios (acessória e glândula salivar menor) (6).

Os sinais clínicos mais comuns dos pacientes com neoplasias orais incluem sangramento oral, disfagia, halitose, perda de peso, salivação, deformação facial e/ou corrimentos nasais (9), além de mobilidade dentária (11,12). A exoftalmia também pode ocorrer associada ao crescimento tumoral (3); especialmente quando a glândula zigomática é acometida (1).

O diagnóstico presuntivo pode ser realizado através de citologia (citologia aspirativa por agulha fina – CAAF), enquanto que as biópsias incisional ou excisional fornecem um diagnóstico definitivo, bem como os tecidos de origem envolvidos (1,6,9). Aspirado de linfonodos regionais e radiografia torácica são recomendados para definir o estadiamento do tumor. Diagnósticos diferenciais incluem tumor em linfonodo mandibular (linfoma), metástase de tumor não salivar, mucoceles, abscessos ou sialoadenites (3,9).

Devido ao caráter invasivo dos tumores e proximidade de estruturas adjacentes, a excisão com margem cirúrgica ampla é dificultada predispondo à recidiva (13,14). As neoplasias orais malignas possuem alta prevalência de invasão óssea e raramente podem ser tratadas de forma conservadora (10,14). O tratamento de escolha nos casos neoplasias de glândula salivar consiste na excisão cirúrgica completa com acompanhamento clínico a longo prazo. No entanto, a cura cirúrgica é muitas vezes difícil, devido à invasão profunda na cavidade oral, e em torno da veia jugular e estruturas, não conseguindo ampla margem de segurança (15).

Os tumores da cavidade oral em caninos e felinos geralmente são malignos. Nestes casos, a excisão cirúrgica do tumor deve ter uma margem de segurança de 2 a 3 cm de tecido sadio (16), necessitando realizar osteotomia (17). A principal técnica para a remoção destes tumores é a mandibulectomia e a maxilectomia (17).

Mesmo quando o laudo histopatológico indica que o tumor é extirpado completamente, há uma alta probabilidade de metástase no linfonodo, podendo se propagar para outras estruturas. Desse modo, a radioterapia ou quimioterapia adjuvantes são recomendadas. A cirurgia primária deve ser tão agressiva quanto possível, de modo que o mínimo de tecido tumoral esteja presente quando a terapia adjuvante for instituída (12,15). No entanto, a recuperação clínica de gatos com CCE é diferente da espécie canina em razão da natureza potencialmente invasiva do tumor e, possivelmente, devido à limitação anatômica para obtenção de amplas margens cirúrgicas. Desse modo, a recidiva local após a excisão cirúrgica é quase inevitável (10).

O presente artigo tem como objetivo relatar um caso clínico de carcinoma de células escamosas em glândula salivar mandibular com envolvimento ósseo em um felino atendido no HCV-UFRGS.

Relato de Caso Clínico

Um felino, macho, com 11 anos de idade, sem raça definida, foi encaminhado ao Hospital de Clínicas Veterinárias da Universidade Federal do Rio Grande do Sul (HCV-UFRGS) devido ao aumento de volume na região submandibular, presente há quatro meses, sendo que nos últimos 20 dias este nódulo estava crescendo progressivamente. O paciente teve sua dieta alterada, optando por ração pastosa e leite, porém apresentava sialorréia e perda de peso. Ao exame clínico a temperatura retal era de 39ºC, as mucosas estavam rosas pálidas, com tempo de preenchimento capilar de dois segundos e hidratação normal. Na ausculta cardiopulmonar, observou-se discreto estertor. À palpação da região cervical, evidenciou-se aumento de volume ventral ao ramo horizontal da mandíbula direita, de consistência firme (figura 1). Na inspeção da cavidade oral observou-se que o aumento de volume envolvia a região dos dentes pré-molares e molar (figura 2). Após o exame clínico, foi indicada a realização de hemograma, dosagem de proteínas plasmáticas totais, creatinina e alanina aminotransferase séricas, bem como radiografia látero-lateral e ventrodorsal do crânio, torácica e exame citológico do local afetado. O hemograma e os exames bioquímicos não apresentaram alterações, exceto um leve aumento das proteínas plasmáticas totais (88 g/L) . A radiografia do crânio evidenciou radioluscência no ramo horizontal da mandíbula direita, iniciando no primeiro molar inferior direito até a região do canino inferior esquerdo, todavia a imagem torácica não evidenciou metástase pulmonar. O exame citológico (CAAF) foi compatível com carcinoma de glândula salivar.

Figura 1 - *Imagem fotográfica de felino, macho, SRD, com aumento de volume na região mandibular direita, de consistência firme, compatível com neoplasia.*

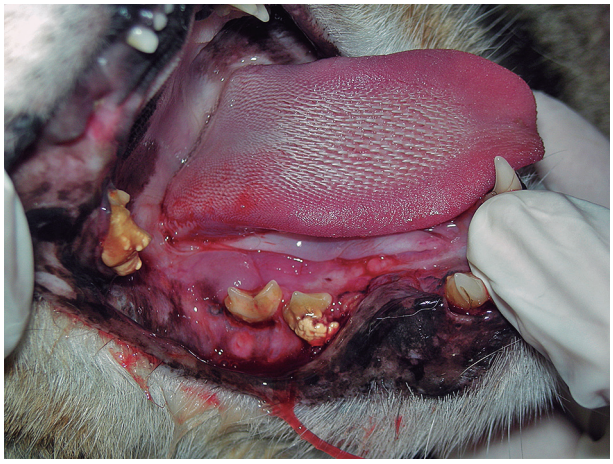

Figura 2 - *Vista dorsoventral da cavidade oral do felino evidenciando aumento de volume dos tecidos moles no ramo mandibular direito e presença de doença periodontal.*

O tratamento inicial instituído foi amoxicilina com clavulanato de potássio (15mg/kg) a cada 12 horas, via oral, durante sete dias; e cloridrato de tramadol (3mg/kg) a cada oito horas, via oral, por sete dias, até a ressecção cirúrgica do tumor.

Após o resultado do exame citológico e exames complementares, o paciente foi encaminhado para o tratamento cirúrgico. Este recebeu como medicação pré-anestésica meperidina (5 mg/kg) associado com tiletamina e zolazepam(2 mg/kg), ambos por via intramuscular. Decorridos 15 minutos, foi realizada a venóclise do animal e posterior tricotomia ampla da região mandibular. A indução deu-se com propofol (4mg/kg) via intravenosa e manutenção com isoflurano, vaporizado em oxigênio 100%.

Foi administrado dexametasona na dose de 0,5 mg/kg a fim de reduzir o edema pós-operatório. Durante o procedimento foi mantida fluidoterapia com solução salina (NaCl 0,9%) e antibiótico profilático com ampicilina (22 mg/kg), a qual foi repetida após 2 horas de sua aplicação. O animal foi submetido à intubação orotraqueal e posicionado em decúbito dorsal e realizou-se anti-sepsia ampla de toda região mandibular (pele) com álcool-álcool iodado-álcool e na cavidade oral com clorexidine aquoso a 0,12%.

A excisão cirúrgica do tumor iniciou pela incisão de pele na região ventral ao ramo horizontal da mandíbula esquerda com lâmina de bisturi número 15, seguido pela divulsão do tecido subcutâneo com tesoura de íris, em direção a delimitação do tumor no lado direito, com pinçamento prévio para evitar hemorragia. O linfonodo mandibular direito também foi removido devido ao aumento de volume e coloração alterada. Foi realizada a disjunção da sínfise mandibular para facilitar a hemi-mandibulectomia direita até a região caudal ao último molar inferior, onde houve exposição óssea para submeter à osteotomia com cinzel e

martelo, seguido pela ligadura da artéria alveolar inferior, que se localiza dentro do canal mandibular, com fio absorvível sintético (poliglactina910 4-0 agulhado) (figura 3).

A glândula salivar mandibular foi removida em bloco juntamente com a mandíbula envolvida (figura 4) de acordo com a imagem radiográfica do crânio.

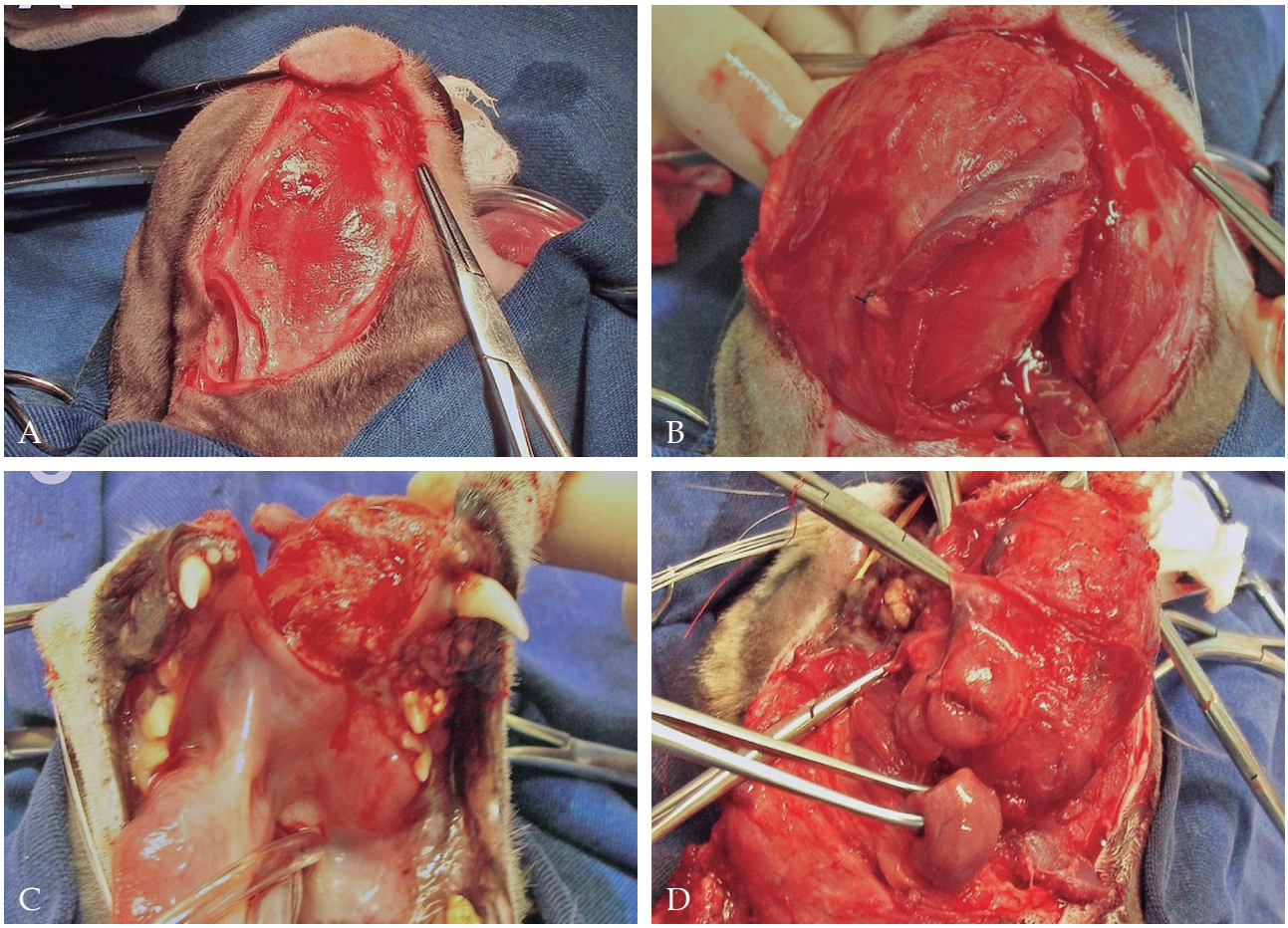

Figura 3 - *[A] Incisão de pele na região ventral ao ramo horizontal da mandíbula esquerda. [B] Divulsão do tecido subcutâneo em direção à delimitação do tumor no lado direito. [C] Disjunção da sínfise mandibular para facilitar a mandibulectomia parcial direita. [D] Remoção do linfonodo mandibular (seta).*

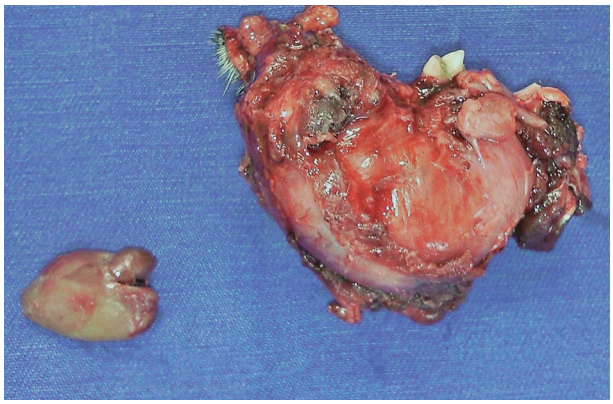

Figura 4 - *Remoção do linfonodo mandibular direito e da glândula salivar mandibular e da mandíbula em bloco.*

Após a remoção do tumor, irrigou-se abundantemente o local com solução salina (NaCl 0,9%). A síntese iniciou-se pela redução do espaço morto com pontos isolados simples com fio mononáilon 3-0 agulhado. A pele foi suturada com mesmo padrão e fio e na mucosa oral (Fig. 5) foi utilizado fio absorvível sintético 4-0 agulhado (poliglactina 910).

Finalizada a cirurgia, realizou-se esofagostomia e colocação da sonda para alimentação pós-operatória.

Foi utilizado no pós-operatório imediato cloridrato de tramadol (2 mg/kg) e meloxicam (0,2 mg/kg), ambos por via subcutânea, os quais foram mantidos além da amoxicilina com clavulanato, porém via sonda. Recomendou-se também a utilização de colar elisabetano e alimentação líquido-pastosa via sonda esofágica com pequenas porções quatro vezes ao dia.

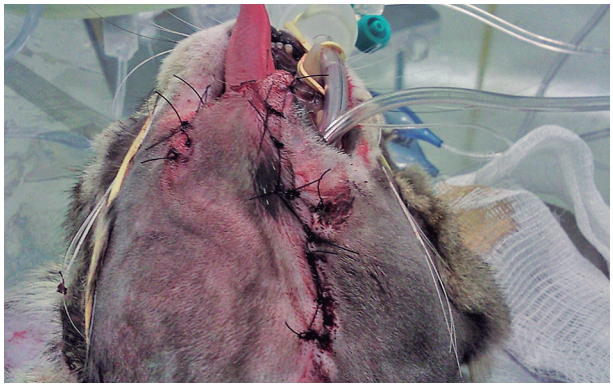

Figura 5 - *Aspecto do paciente no pós-operatório imediato após ressecção da neoplasia.*

Após a excisão cirúrgica, o tumor e o linfonodo mandibular foram enviados para análise histopatológica, no qual foi constatado carcinoma de células escamosas de glândula salivar (CCE) em ambos os fragmentos.

O paciente retornou uma semana após a alta para revisão, ainda um pouco apático, e recebendo alimentação através da sonda. Cerca de duas semanas depois a sonda esofágica foi retirada e o animal passou a alimentar-se de ração pastosa. Após boa recuperação pós-cirúrgica e melhora na qualidade de vida do paciente, optou-se pelo tratamento quimioterápico como adjuvante à hemi-mandibulectomia. Entretanto, decorridos 45 dias da cirurgia, o paciente foi submetido à nova intervenção cirúrgica para retirar um nódulo recidivante na região mandibular direita, permanecendo internado e recebendo alimentação via sonda esofágica novamente. O exame histopatológico confirmou tratar-se de recidiva do tumor primário. Antes de receber alta, o mesmo recebeu três aplicações de carboplatina na dose de 180 mg/m2 via intravenosa. O quadro clínico paciente teve evolução desfavorável com novas recidivas e após dois meses e meio da primeira intervenção cirúrgica o animal foi submetido à eutanásia com barbitúrico de curta duração, até a parada respiratória, seguido de cloreto de potássio, até a completa parada cardíaca.

Resultados e Discussão

O carcinoma de células escamosas é a neoplasia oral maligna mais comum em gatos, representando cerca de 70% (9). O CCE confirmou tratar-se de um tumor de caráter invasivo, com envolvimento ósseo (1,5,7,8,12,15,16) o qual foi confirmado com radiografia do crânio. Apesar das radiografias intra-orais serem mais indicadas para evitar sobreposição das estruturas anatômicas (16), neste caso a extra-oral mostrou-se eficaz, visto o bom posicionamento do paciente aliada a grande área a ser estudada.

A realização de CAAF, apesar de não revelar o diagnóstico definitivo, foi fundamental para a conduta terapêutica, desde a abordagem cirúrgica até a evolução clínica e prognóstico do animal, a qual foi confirmada no exame histopatológico conforme descrito na literatura (1,3,6,8,17,18).

Contudo, devido às imagens radiográficas e rápido crescimento do tumor serem compatíveis com neoplasia maligna, o tratamento recomendado é a ressecção cirúrgica da massa tumoral pela realização da mandibulectomia (2,6,8,9,12,15,16,18,19). Dada a extensão da neoplasia do animal do presente relato procurou-se remover o tumor com margem de segurança (11), porém não foi o suficiente para evitar a recidiva.

A administração de dexametasona foi relevante, uma vez que o edema pós-operatório nesta espécie ocorre principalmente na região sublingual devido à tração manual e manipulação dos tecidos nesta região (18).

A quimioterapia, apesar da eficácia relativa quando aplicada como tratamento, quando associada à cirurgia e a radioterapia, oferece maiores chances de sucesso no tratamento (15), embora não tenha sido satisfatória neste relato, uma vez que este felino continuava apresentando recidivas do tumor. A radioterapia, descrita como um método mais eficaz no combate ao carcinoma, ainda inexiste no Brasil, mas poderia ser útil em retardar ou impedir a recidiva mesmo quando o tumor ainda é microscópico e melhorar as chances de sobrevivência em longo prazo (6,8,9,15,18,19). Entretanto, em casos de rápido crescimento descontrolado, a eutanásia acaba sendo recomendada (15,20), fato que acabou se concretizando neste animal.

Estudos retrospectivos com gatos com neoplasias orais tratados com mandibulectomia demonstraram sobrevivência de até dois anos em 57% deles, entretanto, animais com carcinoma de células escamosas possuem uma sobrevida significativamente menor quando comparados àqueles com fibrossarcoma ou osteossarcoma (15).

A sobrevida observada está de acorda com a maioria citada na literatura, a qual relata uma sobrevida mediana e média de 2 a 3,2 meses (com variação de 1 a 15 meses) em gatos tratados com cirurgia, associados ou não à radioterapia e/ou quimioterapia, sendo muitas vezes encaminhados à eutanásia devido a recidivas locais (10).

Conclusão

Com o presente relato pode-se concluir que os exames radiográficos isoladamente não são suficientes para diagnosticar neoplasias na cavidade oral, especialmente as de glândulas salivares, mostrando a importância da realização de citologia pré-operatória para o planejamento cirúrgico e para prever o prognóstico do paciente. Apesar da ressecção cirúrgica ser a terapia mais indicada para tratamento de carcinoma de células escamosas, a sobrevida dos animais acometidos é curta e a eutanásia pode vir a ser realizada em casos de recidiva, uma vez que este esteja em sofrimento, conforme ocorrido neste caso.

Referências

1. MILITERNO G, BAZZO R, MARCATO PS.Cytological Diagnosis of Mandibular Salivary Gland Adenocarcinoma in a Dog. Journal of Veterinary Medicine Association. 2005; 52(10): 514-516.

2. HEAD KW.Tumors of the alimentary tract. In: MOULTON JE; Tumours in Domestic Animals. 3rd ed. Berkeley and Los Angeles, CA: University of California press, 1990. p. 370-373.

3. MAZZULO G, SFACTERIA A, IANELLI N, DE MAJO M, PENNISI MG. Carcinoma of the submandibular salivary glands with multiple metastases in a cat. Veterinary Clinical Pathology. 2005; 34(1): 61-64.

4. STEBBINS KE, MORSE CC, GOLDSCHMIDT MH. Feline Oral Neoplasia: a ten--year survey. Veterinary Pathology.1989; 26(2): 121-128.

5. HABIN DJ, ELSE RW. Parotid salivary gland adenocarcinoma with bilateral ocular and osseous metastases in a dog. Journal of Small Animal Practice. 1995; 36(10): 445–449.

6. MORRIS J, DOBSON J. Small Animal Oncology. Oxford: Blackwell Science Ltd. 2001.

7. SOZMEN M, BROWN PJ, EVESON JW.Sebaceous carcinoma of the salivary gland in a cat. Journal of Veterinary Medicine Association. 2002; 49(8): 425-427.

8. SOZMEN M, BROWN PJ, EVESON, JW. Salivary duct carcinoma in five cats. Journal of Comparative Pathology. 1999; 121 (4): 311-319.

9. HEDLUND CS. Cirurgia da cavidade oral e da orofaringe. In: FOSSUM TW; Cirurgia de pequenos animais. 2ª ed. São Paulo: Roca. 2005.

10. SÉGUIN B. Tumores de mandíbula, maxila e calvária. In: SLATTER D; Manual de cirurgia de pequenos animais. Vol. 2; 3ª ed. São Paulo: Manole. 2007.

11. RODRÍGUEZ-QUIRÓS J, TROMBO MUÑIZ JI, COLLADO J, SAN ROMÁN F. Neoplasias orais em pequenos animais. Cirurgia Maxilofacial I. In: SAN ROMÁN F.Atlas de odontologia de pequenos animais. São Paulo: Manole, 1999, p.143-163.

12. SILVA MR, ROCHA CL, MAIA FCL, TENÓRIO APM, COELHO MCOC, SÁ FB. Mandibulectomia rostral bilateral em cão portador de osteossarcoma. A Hora Veterinária. 2006; 25, (150): 24-26.

13. LURYE J. Diseases of salivary glands. In: MORGAN RV; Handbook of small animal practice. 5thedition. USA: Saunders. 2008. p. 319-327.

14. NELSON RW, COUTO CG. Neoplasias orofaríngeas em cães e gatos. In: Medicina Interna de pequenos animais. Rio de Janeiro: Elsevier. 2006.

15. MOORE A. Treatment choices for oral cancer in cats. Journal of feline medicine and surgery.2009; 11(1): 23-31.

16. GIOSO MA. Odontologia Veterinária para o clínico de pequenos animais. 2a ed. São Paulo: Manole, 2007.

17. GOMES C, FERREIRA MP, ALIEVI MM, CONTESINI EA, MUCCILLO MS, MELLO FPS.Hemimandibulectomia central combinada com mandibulectomia unilateral rostral direita em um cão: relato de caso. Revista da FVZA. Uruguaiana, 2007; 14(1): 217-225.

18. FOSSUM TW. Cirurgia de Pequenos Animais. 2a ed. São Paulo: Roca, 2005.

19. FRASER CM. Manual Merck de Veterinária: um manual de diagnóstico, tratamento, prevenção e controle de doenças para o veterinário. 7. ed. São Paulo: Roca, 1996.

20. SMITH MM. Distúrbios da cavidade oral e das glândulas salivares. In: ETTINGER SJ, FELDMAN EC. Tratado de medicina interna veterinária: Moléstias do cão e do gato.5a ed.São Paulo: Manole, 2004, vol. 2, p. 1499 -1504.

Recebido para publicação em: 27/09/2011.
Enviado para análise em: 14/10/2011.
Aceito para publicação em: 23/08/2012.