Medvep

III COMDEV

2018 | FOZ DO IGUAÇU

ANAIS

Congresso Medvep Internacional de Dermatologia Veterinária

ÍNDICE

ANAIS
COMDEV 2018 - CONGRESSO MEDVEP INTERNACIONAL DE DERMATOLOGIA VETERINÁRIA

04
Análise Macroscópica de Feridas Cirúrgicas em Coelhos, Tratadas com Fibrina Rica em Plaquetas e Rosuvastatina Tópica

08
Avaliação do Perfil Leucocitário de Cães e Gatos com Diagnóstico de Tumor Venéreo Transmissível, Mastocitoma e Carcinoma de Células Escamosas

11
Carcinoma Ductal Apócrino em um Felino: Relato de Caso

13
Celulite Juvenil Canina: Casos Atendidos no Dermatovet UFRGS de 2013 a 2018

16
Dermatofitoses em caninos domiciliados na cidade de Belém/PA

20
Diagnóstico e Tratamento Tópico de Lúpus Eritematoso Discoide Canino – Relato de Caso

23
Eficácia do Sarolaner no Tratamento da Demodicose Canina – Relato de Caso

26
Esporotricose em *Canis lupus familiaris* em Campos dos Goytacazes/ RJ: relatos de caso

30
Esporotricose Felina no Município de Uberlândia, Minas Gerais (MG) - Relato de Caso

34
Estudo de Sensibilização em Cães Suspeitos com Dermatite Atópica em um Ambiente Litorâneo - Dados Preliminares

38
Evolução Dermatológica de um Canino com Alopecia X Submetido à Escarificação e Microagulhamento Associados à Melatonina: Relato de Caso

41
Granuloma Lepróide Canino: Levantamento de Casos Atendidos em Hospital Veterinário do Rio Grande do Sul no período de 5 anos (2013-2018)

44
Linfoma Cutâneo em um Cão com Diagnóstico de Leishmaniose Visceral – Relato de Caso

47
Linfoma Não-Epiteliotrópico em Cão: Relato de Caso

50
Mixossarcoma e Hemangioma em Cão com Dermatite Crônica: Relato de Caso

53
Os Efeitos da Auto-Hemoterapia como Adjuvante no Tratamento de Cães com Sarna Demodécica

57
Pediculose por *Felicola subrostratus* em Dois Gatos Domésticos em Curitiba – Relato De Caso

60
Pênfigo Vulgar em Cão Jovem – Relato de caso

63
Perfil de Sensibilidade *in vitro* a Antibióticos Beta-Lactâmicos de Isolados Tegumentares de *Pseudomonas* spp. obtidos da Rotina Hospitalar

66
Pólipo Auricular Associado à Otite Recorrente em Felino: Relato De Caso

69
Prevalência de Dermatopatias em Felinos de Área Endêmica para Leishmaniose Visceral

72
Terapia da Esporotricose Felina Utilizada no Hospital de Clínicas Veterinárias da Universidade Federal de Pelotas, em 2017

75
Tricoepitelioma Canino – Relato de Caso

78
Tricoepitelioma Maligno em Cão: Relato de Caso

81
Tricolemoma em Neoformação Vulvar de Cão – Diagnóstico Histopatológico

Análise Macroscópica de Feridas Cirúrgicas em Coelhos, Tratadas com Fibrina Rica em Plaquetas e Rosuvastatina Tópica

Yuri Ferreira Vicentini - Aluno de graduação em Medicina Veterinária da Universidade do Oeste Paulista – UNOESTE. Bolsista PIBIC/CNPq.
Maria Rosa Santos Breda - Aluna de Mestrado em Ciência Animal da Universidade do Oeste Paulista – UNOESTE.
Cecília Laposy Santarém - Professora Doutora do curso de Medicina Veterinária da Universidade do Oeste Paulista – UNOESTE.
Gisele Alborghetti Nai - Professora Doutora do curso de Medicina da Universidade do Oeste Paulista – UNOESTE.

RESUMO

A cicatrização é um processo complexo que envolve uma série de eventos como angiogênese, ativação e migração de fibroblastos, miofibroblastos e células endoteliais. Estudos são realizados para identificar substâncias e técnicas no manejo de feridas, capazes de favorecer a reparação tecidual. A Fibrina Rica em Plaquetas (FRP) é um concentrado imunológico que contém vários fatores de crescimento e exibe propriedades potentes de diferenciação, proliferação e migração celular. Atualmente há muitas evidências mostrando o uso de estatinas em lesões de pele. Os resultados apresentados mostram um efeito promissor da administração tópica desse medicamento no processo cicatricial. Dessa forma, o objetivo deste trabalho será utilizar a FRP associada ou não a rosuvastatina na cicatrização de feridas induzidas experimentalmente em coelhos caracterizando os efeitos macroscópicos e morfológicos. Para isso foram utilizados 8 coelhos da raça Nova Zelândia, machos, adultos, tratados ou não com associação de rosuvastatina a 1,2% gel e FRP. Observou-se que as feridas tratadas somente com FRP obtiveram um percentual de contração de 91,4%, e que a associação entre este biomaterial com a rosuvastatina influenciou positivamente na cicatrização, através dos parâmetros analisados. Conclui-se que a utilização de biomateriais como a FRP e a rosuvastatina em tratamentos de feridas se mostra benéfica e promissora.

Palavras-chave: Cicatrização; Materiais Biocompatíveis; Rosuvastatina *Cálcica*.

INTRODUÇÃO

A Fibrina Rica em plaquetas (FRP) consiste em um biomaterial derivado do tecido sanguíneo após o processo de coagulação. Constitui-se um concentrado imunológico com composição específica e uma arquitetura tridimensional que contém vários fatores de crescimento, exibindo propriedades potentes de diferenciação celular, proliferação e migração celular [1, 2]. A engenharia tecidual, assim como a medicina regenerativa são campos em ascensão nos últimos anos, e possuem como objetivo reparar, regenerar ou substituir tecidos e órgãos lesados [3].

A rosuvastatina está contida no grupo das estatinas, das quais possuem papel indiscutível no controle da colesterolemia, entretanto alguns estudos já corroboram a sua utilização para outros fins além deste, como o auxílio na cicatrização de pele [4, 5], mas a sua atuação neste enfoque não está totalmente elucidada, assim como a aplicação clinica ainda é limitada. Na odontologia, estudos associando FRP com rosuvastatina a 1,2% gel mostraram-se promissores no tratamento da periodontite [6].

Neste sentido, o presente estudo analisou as características macroscópicas de feridas de coelhos após o tratamento com a associação da FRP com rosuvastatina.

MATERIAL E MÉTODOS

O experimento foi aprovado pelo Comitê de Ética e possui protocolo na CPDI (número 3478) da Instituição de origem. Foram utilizados 8 coelhos machos adultos, clinicamente saudáveis, da raça Nova Zelândia, com peso médio de 3,0±1,0kg, mantidos em gaiolas individuais, com temperatura ambiente de 22ºC ± 2ºC e fotoperíodo (12 horas claro/escuro) controlados.

Os coelhos passaram por um período de adaptação de sete dias antes do estudo e durante todo o experimento foram mantidos em condições padronizadas de dieta e água à vontade. Os animais foram tricotomizados na região dorsal direita e esquerda, e sempre eram anestesiados com um protocolo padrão, para possibilitar a coleta das amostras e a realização dos tratamentos.

Com os animais anestesiados utilizou-se um punch de 8mm para realização das feridas cirúrgicas, retirando somente a pele e preservando a musculatura. A ferida considerada controle (lado esquerdo superior) foi tratada com solução de cloreto de sódio a 0,9%®, enquanto as demais receberam os tratamentos: rosuvastatina gel a 1,2% (lado esquerdo inferior), fibrina rica em plaquetas (FRP) autólogo (lado direito superior) e rosuvastatina gel a 1,2% e FRP autólogo (lado direito inferior).

A primeira troca dos curativos foi feita no terceiro dia após a indução das feridas, permanecendo por mais quatro dias. A partir disso, as trocas ocorreram a cada 4 dias, segundo protocolo estabelecido por Vendramin et al. (7), com modificações, até completarem 16 dias de experimento.

Para obtenção da FRP coletou-se 8 mL de sangue da veia auricular, que foi acondicionado em dois tubos sem anticoagulante e centrifugados uma única vez em baixa velocidade (200G) durante 10 minutos. Depois de pronto, o coágulo contendo a FRP foi então retirado do tubo e separado dos demais constituintes presentes, para ser colocado nas feridas. Para a preparação do gel de rosuvastatina a 1,2% utilizou-se um solvente compatível para diluição da droga, e posteriormente preparado um gel aristoflex com 20% de glicerina, que serviu como veículo para a rosuvastatina. O material preparado foi colocado em banho maria (50-600C) para aquecimento da solução a fim de homogenizar o polímero com o solvente e a droga, evitando a cristalização do ativo (8 com modificações).

Nos dias 0, 3, 7, 10, 14 e 17, os animais foram avaliados quanto às características macroscópicas da ferida em relação à coloração, bordas da ferida, presença de exsudato, assim como as características do mesmo e sensibilidade ao toque, considerando-se os escores (Tabela 1), os quais sempre foram avaliados pela mesma pessoa em todos os momentos.

Coloração	**Tecido de granulação**	**Exsudato**	**Características do exsudato**	**Sensibilidade a dor**
1- Rósea	1- Ausente		0- Ausente	
2- Amarelada	2- Leve	1- Ausente	1- Seroso	1- Ausente
3- Pálida	3- Moderada	2- Presente	2- Sanguinolento	2- Presente
4- Cianótica	4- Acentuada		3- Purulento	

Tabela 1 – Escores avaliados quanto às características macroscópicas das feridas tratadas ou não com FRP e rosuvastatina.

RESULTADOS E DISCUSSÃO

Macroscopicamente observou-se que a ferida tratada somente com a FRP (letra B) fechou por completo aos 17 dias (Figura 1), corroborando Camargo [9] que ao comparar a eficácia do Plasma rico em plaquetas e fibrina rica em plaquetas na aceleração do processo de cicatrização, verificou que na ferida tratada com PRF houve maior concentração de colágeno e cicatrização mais rápida.

Observou-se que a coloração das feridas controle, das tratadas apenas com FRP e daquelas que receberam a associação da FRP com a rosuvastatina permaneceu rósea em todos os momentos de avaliação. Já nos animais que receberam somente a rosuvastatina a 1,2% gel, verificou-se que 37,5% das feridas apresentaram uma coloração amarelada a partir do 10^0 dia de tratamento, diminuindo para 25% no 14^0 dia. Ao final do experimento (17^0 dia), todas as feridas deste grupo voltaram a apresentar coloração rósea.

Após três dias da confecção das feridas, verificou-se que 100% delas, independente do tipo de tratamento, havia a presença de tecido de granulação, que foi aumentando de intensidade proporcionalmente ao tempo de cicatrização.

Não houve presença de exsudato e todos os animais não apresentaram sensibilidade a dor durante o experimento. O uso do cloridrato de Tramadol (0,5mg/Kg-IM 2 vezes ao dia nos primeiros três dias após a indução das feridas contribuiu para o bem estar dos coelhos, proporcionando alívio adequado a qualquer tipo de desconforto [10].

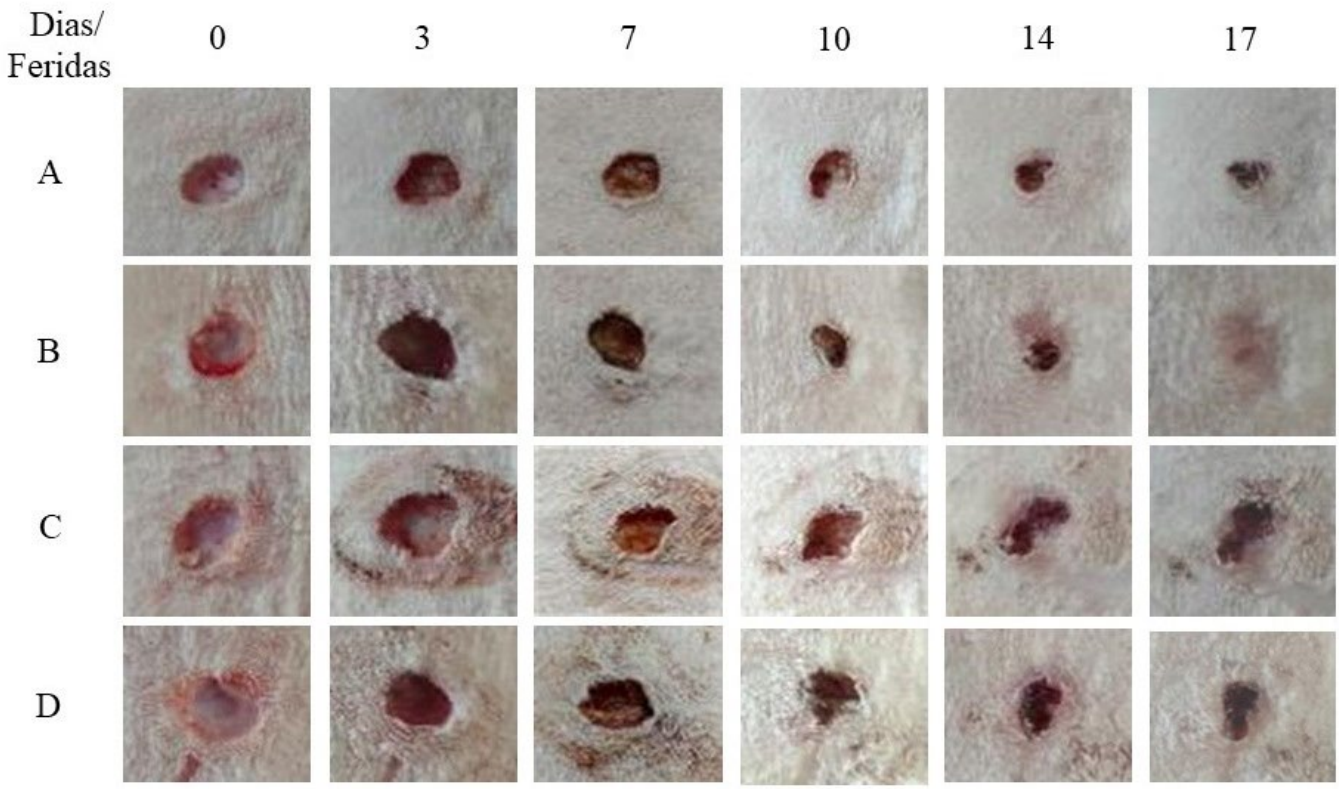

Figura 1 - Acompanhamento macroscópico das feridas tratadas com FRP e rosuvastatina (R) a 1,2% do 0 ao 170 dia. Letras: A- Controle; B- FRP; C- R; D- FRP+R.

CONCLUSÃO

A utilização de biomateriais como a FRP em tratamentos de feridas se mostra benéfica e promissora, ao passo que pesquisas são desenvolvidas para melhor elucidar e testar a sua aplicabilidade, bem como da aplicabilidade de um fármaco hipolipemiante.

A associação entre elas foi positiva nos dados encontrados neste experimento, entretanto se faz necessária mais investigações para melhor esclarecer a sua forma de ação e os reais benefícios em sua utilização para a cicatrização de feridas.

Referências Bibliográficas

1) KAIGLER, D.; CIRELLI, J.A.; GIANNOBILE, W.V. Growth factor delivery for oral and periodontal tissue engineering. Expert opinion on drug delivery 2006; 3(5):647-662.

2) DOHAN E. et al. Slow release of growth factors and thrombospondin-1 in Choukroun's platelet-rich fibrin (PRF): a gold standard to achieve for all surgical platelet concentrates technologies. Growth Factors 2009; 1(27):63-69.

3) SILVA, M.A.; GUIMARÃES, P.C.L; PEREIRA, T.D.; HONÓRIO-FRANÇA, A.C. Biomateriais e sua biocompatibilidade numa abordagem multidisciplinar na área da saúde, alimentos funcionais e medicina regenerativa. Interdisciplinar: Revista Eletrônica da Univar 2012; 1(8):87-90.

4) PARSON, H.K. et al. Pleiotropic effects of rosuvastatin on microvascular function in type 2 diabetes. Diabetes, metabolic syndrome and obesity: targets and therapy 2010; (3):19.

5) RAPOSIO, E. et al. Effects of topic simvastatin for the treatment of chronic vascular cutaneous ulcers: a pilot study. The Journal of the American College of Clinical Wound Specialists 2015; (7):1-3.

6) PRADEEP, A.R. et al. Platelet-rich fibrin with 1,2% rosuvastatin for treatment of intrabony defect in chronic periodonditis: a randomized controlled clinical trial. Journal of Periodontology 2016; 12(87):1468-1473.

7) VENDRAMIN, F.S. et al. Utilização do plasma rico em plaquetas (PRP) autólogo em enxertos cutâneos em coelhos. Revista Brasileira de Cirurgia Plástica 2010; 1(25):4-10.

8) GROVER, H.S.; KAPOOOR, S.; SINGH, A. Effect of topical simvastatin (1,2 mg) on gingival crevicular fuid interleukin-6, interleukin-8 and interleukin-10 levels in chronic periodontitis- a clinicobiochemical study. Journal of Oral Biology and

Craniofacial Research 2016; (6):85-92.

9) CAMARGO, F. F. Efeito do plasma rico em plaquetas e da fibrina rica em plaquetas na cicatrização de feridas cutâneas em ratos. [Dissertação]. Rio Grande do Sul; Programa de Pós-Graduação em Medicina e Ciências da Saúde da Pontifícia Universidade Católica; 2013.

10) CRISSIUMA A.L.; ALMEIDA E.C.P. Experimentação e Bem Estar Animal –Revisão de Literatura. Saúde & Ambiente em Revista 2006; 1(2):1-10.

Avaliação do Perfil Leucocitário de Cães e Gatos com Diagnóstico de Tumor Venéreo Transmissível, Mastocitoma e Carcinoma de Células Escamosas

Tatiana de Ávila Antunes - Residente em Doenças e Zoonoses Parasitarias, Universidade Federal de Pelotas- email tatdavila@bol.com.br.
Carolina Abreu Machado - Graduanda do curso de Medicina Veterinária, Universidade Federal de Pelotas.
Gabriela Sanzo - Graduanda do curso de Medicina Veterinária, Universidade Federal de Pelotas.
Sergiane Baes Pereira - Residente em Patologia Clínica Veterinária, Universidade Federal de Pelotas.
Camila Conte - Residente em Patologia Clínica Veterinária, Universidade Federal de Pelotas.
Ana Raquel Mano Meinerz - Professora, Doutora, Departamento de Clínicas veterinárias Universidade Federal de Pelotas.

RESUMO

Atualmente a dermatologia e oncologia destacam-se dentre as especialidades veterinária de maior causistica na rotina clínica, sendo que todo o conhecimento que agregue informações acerca desses pacientes são fundamentais para melhor condução dos mesmos. Nesse sentido o estudo analisa e discute as principais alterações no leucograma em pacientes com tumores mais ocorrentes na rotina da clínica veterinária. Para isso avaliou-se 46 fichas, de cães e gatos atendidos no HCV-UFPel com diagnóstico estabelecido de TVT (Tumor Venéreo Transmissível), mastocitoma e CCE (Carcinoma de Células Escamosas), focando especialmente nos achados do leucograma. As análises revelaram que o tumor com o maior número de diagnósticos foi o mastocitoma, seguido de TVT e CCE. Tendo como principais alterações hematológicas no caso do mastocitoma e TVT quadros eosinofílicos, sendo que no CCE a leucocitose foi a alteração mais observada. Essas alterações hematológicas eram previstas, especialmente a eosinofilia que está intimamente relacionada a lesões tegumentares, no entanto o reconhecimento das mesmas auxilia na condução do paciente oncológico.

Palavras-chave: Lesões tegumentares; Oncologia; Hematologia; Mastocitoma.

INTRODUÇÃO

Está estabelecido que o leucograma é uma ferramenta fundamental na rotina da clínica veterinária no auxílio na condução do paciente, sendo essenciais a correta interpretação frente a alterações qualitativas e quantitativas, o que pode ser decisivo no encaminhamento do paciente. Nesse sentido é consenso que os eosinófilos são responsáveis por uma resposta significativa em caso de lesão tecidual, devido principalmente aos seus efeitos tóxicos, produção de produtos pró-inflamatórios e de radicais livres de oxigênio, o que certamente contribuem para a ampliação da intensidade da reação inflamatória (1, 2).

Com relação às lesões tegumentares atualmente a dermatologia e oncologia destacam-se dentre as especialidades veterinárias, com casuística crescente (3) o que exige do profissional da área maior reconhecimento das possíveis alterações que possam ocorrer no paciente a fim de trata-las ou mesmo preveni-las auxiliando no prognóstico do paciente. Nesse sentido o estudo pretende abordar as alterações hematológicas em pacientes caninos e felinos com tumores de alta casuística na rotina clínica veterinária, avaliando e discutindo mais especificamente as alterações quantitativas dos eosinófilos.

MATERIAIS E MÉTODOS

Foram avaliadas 46 fichas, num período de 2014 a 2015, oriundas de atendimentos de cães e gatos no HCV-UFPel com diagnóstico estabelecido de TVT (Tumor Venéreo Transmissível), mastocitoma, CCE (Carcinoma de Células Escamosas) não sendo considerados fatores como sexo, idade e raça dos animais avaliados.

Os diagnósticos foram todos realizados através dos aspectos histológicos ou através de citoaspirados com a aplicação da técnica de citoaspirado por agulha fina (CAAF). As análises hematológicas foram processadas no Laboratório

de Análises Clínicas UFPel. O leucograma foi realizado através de contagem celular em automação hematológica veterinária pocH-100 iy Diff e contagem diferencial de leucócitos através de avaliação de esfregaço sanguíneo. O esfregaço sanguíneo foi realizado de acordo com técnica descrita por (2)e corado com Panótico Rápido® para avaliação em microscopia óptica.

Foram considerados como fatores para exclusão do estudo as fichas provenientes de pacientes que estavam sendo submetidos a protocolos antineoplásicos e pacientes em que era suspeita diagnóstico, sem o estabelecimento do tipo tumoral.

Os dados foram dispostos em planilhas e avaliados através de estatística descritiva utilizando o programa Excel 2010®.

RESULTADOS E DISCUSSÃO

Foram avaliadas 46 fichas, sendo que o TVT foi o tumor com o maior número de diagnósticos, totalizando 43,48% das amostras avaliadas. Seguidos por 36,96% de pacientes com mastocitoma e 19,56% com o diagnóstico de CCE. Com relação especificamente ao TVT, observou-se um alto número de diagnósticos desse tipo tumoral. Provavelmente essa casuística seja justificada devido ao fato do Laboratório de Análises Clínicas da UFPel atender projetos de ensino, pesquisa e extensão.

O segundo tipo tumoral mais diagnosticado foi o mastocitoma, correspondendo a 36,96% de casos diagnosticados. A literatura esclarece que o mastocitoma é uma das desordens oncodermatológicas de maior relevância clínica (4). Além das manifestações cutâneas, esse tumor está associado com numerosas complicações relativas à síndrome paraneoplásica (5). Vale ressaltar que nos casos estudados, todos os tumores foram primeiramente submetidos a técnica de CAAF, com a posterior análise histopatológica, aonde determinou que três pacientes se apresentavam em grau II da neoplasia, enquanto os demais apresentavam grau I. Vale ressaltar que alguns mastocitomas são mais facilmente reconhecidos por citologia do que por exame histopatológico, sendo assim a citologia é considerada um meio eficiente para se estabelecer o diagnóstico (6).

O CCE é uma neoplasia maligna e agressiva, sendo que fatores como a exposição à luz solar eleva a casuística da oncologia em felinos e caninos (7). Com a frequência de diagnósticos desse tipo tumoral, fica claro que cada vez mais os animais necessitarão de ajuda especializada, principalmente os considerados predispostos, para atenuação das lesões e para fornecer uma melhor qualidade de vida aos mesmos. Dentre os fatores pré-dispostos está estabelecido que os CCEs tem origem na epiderme, principalmente em regiões glabras, despigmentadas ou levemente pigmentadas além do epitélio escamoso estratificado e de várias superfícies mucosas (8, 9). Assim felinos de face branca as localizações mais comumente afetadas são as porções despigmentadas dos pavilhões auriculares, o plano nasal e as pálpebras. Em caninos levemente pigmentados ou brancos, as regiões expostas à luz solar quando em decúbito ventral, são as mais acometidas (regiões cutânea abdominal e inguinal) (9). O que também foi detectado no estudo, sendo que dos 9 animas com diagnóstico estabelecido, cinco eram caninos de pelagem clara. Os demais felinos diagnosticados eram de coloração branca.

Com relação aos casos de mastocitoma, em 23,53% das amostras, foi detectada uma leucocitose, sendo que foi observado eosinofilia em 58,82% delas, correspondendo a mais da metade de amostras avaliadas. Em se tratando especificamente do TVT, a alteração hematológica mais frequente detectada foi à presença de eosinofilia em 65% seguido por leucocitose detectada em 55% e eosinopenia em apenas um animal. O CCE, por sua vez, em 33,33% de animais com quadro de leucocitose e em apenas um animal com eosinofilia.

A leucocitose presente nesses pacientes é esperada nos casos de neoplasias cutânea superficial, na qual pode cursar com ulceração e uma mobilização direta na resposta celular mediante ao processo inflamatório. As alterações quantitativas dos eosinófilos foram a segunda alteração hematológica mais frequente nesses pacientes. Está estabelecido que o número de eosinófilos é apenas uma pequena fração do número total do organismo (2). O compartimento de estoque da medula óssea é cerca de trezentas vezes o número circulante e, em relação a quantidade em tecidos, cerca de cem a trezentas vezes, principalmente na pele, trato intestinal e pulmões (10). Em geral são produzidos em torno de dois a seis dias e adentram no sangue periférico aproximadamente dois dias após. Sua meia-vida intravascular é de menos de uma hora nos cães, em seguida entram no tecido e normalmente não retornam para a circulação sanguínea. Possuem participação na regulação alérgica e resposta aguda inflamatória (11).

Com relação especificamente aos pacientes com mastocitoma apresentando eosinofilia, a literatura esclarece que normalmente quadros eosinofilicos são esperados em situações que cursem com lesões tegumentares, especialmente tecidos ricos em mastócitos, como a pele e o tecido subcutâneo (12). Os autores ainda elucidam que os mastócitos liberam mediadores químicos, dentre elas a histamina, que é uma amina vasoativa que serve de quimiotaxia para

os eosinófilos. No entanto vale ressaltar que essas células são mobilizadas ao sítio do processo inflamatório o que provavelmente explica os casos de eosinopenia observadas no estudo nos demais tipos tumorais, como os detectados.

CONCLUSÕES

Os tipos tumorais mais frequentemente diagnosticados dentro do período estudado foram: mastocitoma, seguidos de TVT e CCE. Sendo que essa casuísticas está diretamente relacionada as características populacional estudada, como: animais errantes e de pelagem mais clara, especialmente para os diagnósticos de TVT e CCE, respectivamente. As alterações hematológicas, focando especificamente o leucograma foi à presença de leucocitose com a elevação quantitativa dos eosinófilos, especialmente no mastocitoma e TVT, o que era previsto como resposta celular frente a lesões tegumentares.

REFERÊNCIAS

1) Ringler DJ. Inflamação e reparo. In: Jones TC; Hunt RD; King NW. Patologia veterinária. 6 ed. São Paulo. 1997

2) Thrall MA. Hematologia e bioquímica clínica veterinária. 2ªed. São Paulo: Roca, 2015.

3) Souza TM; Fighera RA; Irigoyen LF; Barros CSL. Estudo retrospectivo de 761 tumores cutâneos em cães. Ciência Rural 2006 (36) 2: 555-560.

4) Natividade FS; Castro MB; Silva AS, Oliveira LB; McManus CM; Galera PD. Análise de sobrevida e fatores prognósticos de cães com mastocitoma cutâneo. Pesquisa Veterinária Brasileira 2014 34(9): 874-884.

5) Nelson R W; COUTO CG. Manual de medicina interna de pequenos animais. 3ª ed. Rio de Janeiro: Mosby Elsevier, 2006. 1103 p.

6) Palma HE, Martins DB, Basso PC, Amaral AS, Teixeira LV, Lopes STA. Medvep - Revista Científica de Medicina Veterinária - Pequenos Animais e Animais de Estimação 2009; 7(23); 523-528.

7) Rosolem MC; Moroz LR; Rodigheri SM. Carcinoma de células escamosas em cães e gatos- Revisão de literatura. PUBVET 2012. (6)193.

8) Jones T C; Hunt RD; King NM. A pele e seus anexos. In: Patologia Veterinária. 6 ed. Barueri: Manole, 2000. cap 17, p. 831-886.

9) Kraegel AS, Madewell BR. Tumores da Pele. In: Ettinger SJ, Feldmann EC. Tratado de Medicina Interna Veterinária. 5 ed. Rio de Janeiro: Guanabara/Koogan, 2004.p.555-557.

10) KERR MG. Exames laboratoriais em Medicina Veterinária: Bioquímica Clínica e Hematologia. 2.ed. São Paulo: Rocca, 2003. 465 p.

11) Lopes STA; Cunha CMS. Patologia Clínica Veterinária. 2002. 125f. Tipo de trabalho – Centro de Ciências Rurais, Universidade Federal de Santa Maria.

12) Raskin RE; Meyer DJ. Atlas de Citologia de Cães e Gatos. São Paulo: Roca, 2003. 354p.

Carcinoma Ductal Apócrino em um Felino: Relato de Caso

Bruna Dias Fagundes - Graduanda de medicina veterinária UFPel*
Thomas Normanton Guim - Médico veterinário Doutor da UFPel
Cristina Gevehr Fernandes - Doutora professora adjunta da UFPel
Martielo Ivan Gehrke - Doutor professor adjunta da UFPel
Daniele Vitor Barboza - Médica veterinária Residente em Clínica Médica de Animais de Companhia da UFPel
*bruna--dias@hotmail.com

RESUMO

O carcinoma ductal apócrino é uma neoplasia rara tanto em cães quanto em gatos. Informações relacionadas ao comportamento biológico e o manejo da neoplasia são escassas. Neste trabalho buscou-se relatar o caso de um felino de 7 anos de idade atendido no Hospital de Clínicas Veterinária da UFPel diagnosticado com carcinoma ductal apócrino sólido-cístico através do exame histopatológico. Foi realizado estadiamento através de exame radiográfico do tórax que não revelou metástases. Devido à falta de informações a respeito da doença, sobretudo em felinos, optou-se pela exérese da neoplasia e acompanhamento do paciente a cada 90 dias com o intuito de avaliar recidivas locais ou o surgimento de metástases distantes. Até o presente momento, com 90 dias após o primeiro atendimento, não houve recidiva do neoplasma ou quaisquer complicações decorrentes do mesmo.

Palavras-chave: glândulas sudoríparas; neoplasia; exame histopatológico; metástase

INTRODUÇÃO

As glândulas sudoríparas apócrinas são as mais comuns na pele do cão e do gato e desempenham importante papel na manutenção da integridade do órgão. Elas não possuem papel significativo na termorregulação de caninos e felinos. Tais glândulas são mais numerosas em junções mucocutâneas, interdigitais e na superfície dorsal do pescoço (1;2). As neoplasias de glândulas sudoríparas são raras em gatos, correspondendo a aproximadamente 3,6% dos tumores cutâneos nesta espécie (2;3).

Em um estudo retrospectivo que avaliou 707 amostras de tumores de gatos, apenas 23% (n=21) correspondiam a tumores de glândulas apócrinas. Sendo 48% (n=10) carcinomas e 52% (n=11) adenomas (4). Essas neoplasias normalmente aparecem como nódulos solitários e ocorrem principalmente nas regiões em que são mais numerosas a densidade de glândulas(1;5). As neoplasias apócrinas tendem a fazer metástases locais, em linfonodos e nos pulmões (1).

Por tratar-se de uma neoplasia rara, há escassez de dados sobre esta lesão. Por isso, este trabalho busca relatar e discutir o caso de um paciente felino diagnosticado com adenocarcinoma ductal apócrino.

RESULTADOS

Foi atendido no Hospital de Clínicas Veterinária da UFPel em janeiro de 2018 um felino, sem raça definida, de 7 anos de idade, positivo para o vírus da leucemia felina e com histórico de surgimento de verruga na região cervical com crescimento progressivo nos últimos 4 meses. No exame clínico observou-se neoformação cutânea em região cervical, de aproximadamente 1,5 centímetros de diâmetro, de aspecto verrucoso, não aderida e não ulcerada.

Foi realizada radiografia torácica do paciente que não revelou a presença de metástases. Além disso, realizou-se hemograma e bioquímica sérica (alanina aminotransferase, fosfatase alcalina, albumina, ureia e creatinina) que não revelaram alterações dignas de nota. Então, o paciente foi encaminhado para exérese da neoplasia e o material obtido foi encaminhado para exame histopatológico. O exame histopatológico revelou tratar-se de um carcinoma ductal apócrino sólido cístico com margens cirúrgicas livres.

DISCUSSÃO

Devido a raridade das neoplasias de glândulas sudoríparas em felinos, há pouquíssimos trabalhos acerca do assunto. A maior parte dos trabalhos tem enfoque na caracterização da aparência morfológica dos neoplasmas(6). Existem poucas informações sobre o comportamento biológico, manejo e prognóstico desse tipo de neoplasia(6).

Como o exame histopatológico revelou que as margens cirúrgicas estavam livres e não havia metástases detectáveis, optou-se pela não realização de quimioterapia adjuvante. Solicitou-se que o tutor retornasse ao hospital para realização de reavaliações a cada 90 dias para realização de exame visando detecção de possíveis recidivas e metástases locais ou distantes. Até o presente momento não houve recidiva da neoplasia.

CONCLUSÕES

O manejo do carcinoma ductal apócrino é uma neoplasia de difícil manejo representa m desafio devido à escassez de dados na literatura. Por isso, através deste trabalho apresentou um caso, cuja dificuldade de manejo reforça a necessidade de mais estudos sobre o referido neoplasma.

REFERÊNCIAS

1) Santos RL; Alessi AC. Patologia Veterinária. 2ª ed. Rio de Janeiro: Roca; 2017.

2) Souza TM; Fighera RA; Kommers GD; Barros CSL. Aspectos histológicos da pele de cães e gatos como ferramenta para dermatopatologia. Revista Pesquisa Veterinária Brasileira; 2009; 29 (2): 177-190.

3) Daleck CR; De Nardi AB. Oncologia em Cães e Gatos. 2ª ed. Rio de Janeiro: Roca; 2017.

4) Martins LMC. Neoplasia em felinos: um estudo descritivo de 3 anos. [Tese de Mestrado]. Lisboa: Universidade Lusófona de Humanidades e Tecnologia; 2012.

5) Haziroglu R; Haligur M; Keles H. Histopathological and immunohistochemical studies of apocrine sweat gland adenocarcinomas in cats. Veterinary and Comparative Oncology; 2012; 12 (1): 85-90.

6) Simko E; Wilcock BP; Yager JA. A retrospective study of 44 canine apocrine sweat gland adenocarcinoma. Canadian Veterinary Journal; 2003; 44: 38-42.

Celulite Juvenil Canina: Casos Atendidos no Dermatovet UFRGS de 2013 a 2018.

Juliana de Oliveira Dhein - Mestranda em Ciências Veterinárias PPGCV-UFRGS, Porto Alegre, Rio grande do Sul, Brasil*
Leticia Talita Baretta - Mestranda em Ciências Veterinárias PPGCV-UFRGS, Porto Alegre, Rio grande do Sul, Brasil
Daniel Guimarães Gerardi - Professor adjunto de Medicina Veterinária da Ufrgs, Porto Alegre, Rio Grande do Sul, Brasil
* dheinjuliana@gmail.com

RESUMO

A celulite juvenil canina (CJC) é uma doença incomum, de causa desconhecida, que afeta filhotes, caracterizada por lesões granulomatosas e pustulares principalmente no focinho e orelhas. O presente estudo teve como objetivo descrever três casos de CJC atendidos pelo Serviço de Dermatologia Veterinária do Hospital de Clínicas Veterinárias da Universidade Federal do Rio Grande do Sul (Dermatovet-HCV/UFRGS), nos anos de 2013 a 2018. Conclui-se que apesar de incomum, a CJC deve ser conhecida e estudada, uma vez que seu tratamento difere por completo do de outras doenças com sinais clínicos similares. Nos casos relatados, a terapia foi realizada com glicocorticoides, em dose inferior às usualmente utilizadas e, ainda assim, a evolução clínica foi favorável.

Palavras-chave: Dermatite e linfadenite granulomatosa estéril, Garrotilho de filhotes, cães

INTRODUÇÃO

A CJC é uma doença incomum em cães e não apresenta causa conhecida (1). O maior acometimento em certas raças sugere a hipótese de haver algum fator genético envolvido (2). Inicialmente costuma haver edema da face, principalmente em pálpebras, lábios e focinho, com rápida evolução para pápulas e pústulas (3). O pavilhão auricular também pode apresentar exsudação e edema. Linfoadenomegalia regional ou difusa é um achado comum. Em casos graves, o filhote pode apresentar anorexia, prostração e hipertermia (1).

Demodicose generalizada e piodermite devem ser descartadas (2). O exame citologico do aspirado dos linfonodos ou das lesões raramente revela a presença de bacteria, e a cultura costuma ser negativa (4). Em alguns casos exame histopatológico é utilizado para o diagnóstico definitivo (7). O tratamento de escolha é a administração de glicocorticoides em dose imunossupressora, até que ocorra a remissão da doença. Em caso de infecção bacteriana secundária, antibioticos devem ser associados (3). Este trabalho tem como objetivo relatar três de casos de CJC que foram atendidos pelo Serviço de Dermatologia Veterinária do Hospital de Clínicas Veterinária da UFRGS de 2013 a 2018. Resultados:

Caso 1: Um cão, macho, da raça Daschund, de 40 dias de idade foi atendido com histórico de aumento de volume da face, com cerca de 7 dias de evolução. Havia crostas, erosão, e edema na região da face. Foi realizado exame parasitológico de pele o qual apresentou resultado negativo. A citologia de pele revelou a presença de quantidade moderada de cocos e neutrófilos por campo de imersão. O hemograma e a dosagem sérica de albumina apresentaram valores dentro do normal para a espécie. Perante os achados clínicos e o exame parasitológico de pele negativo, presumiu-se tratar de um caso de CJC com infecção bacteriana secundária.

Instituiu-se terapia com cefalexina na dose de 25mg/kg, por via oral, duas vezes ao dia, durante 30 dias e prednisona na dose de 1 mg/kg, por via oral, uma vez ao dia, por 14 dias. Também foi indicado banhos semanais com xampú à base de clorexidine. Após 14 dias, o paciente já havia apresentado melhora clínica significativa, havendo apenas uma pequena quantidade de crostas na região perilabial. Iniciou-se então a redução gradual da prednisona. Após 30 dias da consulta inicial o paciente não apresentava mais lesões. O uso da prednisona foi interrompido por completo após 45 dias de tratamento. Após 30 dias da interrupção do tratamento o paciente permanecia em remissão completa das lesões.

Caso 2: Um cão, macho, sem raça definida, de 3 meses de idade foi atendido com edema e algia nos pavilhões auriculares. Durante o exame físico também foi observado colaretes epidérmicos, crostas e edema na região da face, além de aumento dos linfonodos poplíteos e mandibulares. O resultado do exame parasitológico de pele foi negativo e o exame citológico da pele, evidenciou quantidade moderada de cocos e neutrófilos. O diagnóstico de CJC foi

clínico, devido à apresentação das lesões e à exclusão de demodicose generalizada. O tratamento instituído foi com prednisona na dose de 1 mg/kg, por via oral, uma vez ao dia e foi realizada a aplicação de cefovecina sódica de longa duração na dose de 8mg/kg, aplicação única. Após 25 dias do início do tratamento com prednisona, o paciente não apresentava mais lesões de pele e teve um episódio de vômito, que pode ter sido decorrente do uso prolongado do glicocoirticoide. Foi recomendada então, a descontinuação gradual do medicamento. Sete dias após a interrupção da prednisona, o cão permanecia em remissão completas das lesões e não havia tido mais vômitos.

Caso 3: Um cão, macho, Daschund, de 3 meses de idade foi atendido, com histórico de aumento de volume bilateral na região do pavilhão auricular que evoluiu para edema na região do focinho, acompanhado de desconforto local. Durante o exame clínico, além do edema das regiões citadas, também observou-se pápulas na região mentoniana e secreção purulenta auricular bilateral e aumento de volume dos linfonodos mandibulares. O exame parasitológico da pele foi negativo. O exame citológico do conduto auditivo externo revelou pequena quantidade de Malassezia spp. por campo de imersão e o exame citológico da pele evidenciou apenas grande quantidade de neutrófilos e ausência de bactérias e leveduras. Perante a apresentação clínica e exclusão de afecções similares, conclui-se tratar de um caso de CJC. Foi prescrito, prednisona, na dose de 1,5 mg/kg, por via oral, uma vez ao dia e ceruminolítico, uma vez ao dia, em cada conduto auditivo. Após 30 dias do inicio do tratamento, houve remissão completa das lesões e a prednisona foi descontinuada gradualmente.

DISCUSSÃO

Embora a causa e a patogênese da CJC sejam desconhecidas, a maior frequência da doença em certas raças e famílias, sugere a possibilidade da herdabilidade ser uma causa desta (3). Nos casos descritos em questão não havia histórico familiar da doença, contudo nem todos os tutores conheciam o histórico familiar do seu cão. Dois pacientes eram da raça Daschund (caso 1 e caso 3), considerada uma das raças predispostas à CJC (3). A idade mínima para o surgimento das lesões é de 3 meses (1,2,3) e máxima, varia de 4 (2,3) a 6 meses (1). Há relatos de cães acometidos que se encontravam fora da faixa etária comum (5,6). Nos casos descritos, nenhum tinha idade superior a 4 meses, contudo, um dos cães apresentava idade inferior a 3 meses (caso 1).

As principais regiões afetadas costumam ser ponte nasal, focinho, pavilhão auricular, lábios e região periocular (1,3) e ocasionalmente, pode haver acometimento da região prepucial e perianal (2). Os cães apresentaram lesões apenas nas áreas acometidas com maior frequência. Linfoadenomegalia local ou generalizada, hipertermia e algia nas articulações pode estar presente em casos mais avançados (1,2,3). Dois dos casos apresentaram linfoadenomegalia, sendo que em um apenas os linfonodos mandibulares estavam envolvidos (caso 3) e em outro havia envolvimento dos mandibulares e poplíteos (caso 2). Nenhum paciente apresentou prostração, anorexia ou sinal de algia nas articulações.

A citologia não costuma evidenciar presença de bactérias, mostrando assim, o caráter estéril da doença (7,3). No entanto, no presente estudo, apenas um cão apresentou resultado negativo para bactérias e leveduras (caso 3). Este fato pode ser devido à demora para busca de atendimento, o que permite a evolução do quadro, e pela fragilidade das lesões pustulares e fistulação das lesões profundas, o que favorece a contaminação bacteriana secundária (1,2).

Todos os cães tiveram diagnóstico confirmado por meio do aspecto lesional, idade de surgimento, localização das lesões, descarte dos diferenciais e resposta a corticoterapia. O raspado parasitológico da pele nos três casos não evidenciou ácaros Demodex spp., descartando a demodicidose, que é um dos principais diagnósticos diferenciais da celulite juvenil (2).

Todos os três pacientes responderam adequadamente à terapia com prednisona em dose antinflamatória, não havendo a necessidade do emprego de dose imunossupressora que é preconizada para tratamento doença (3). O uso da prednisona é indicado até que haja remissão das lesões, para então ser descontinuado gradualmente (2,3). Este período costuma ser de 1 a 4 semanas (1). Nos casos relatados a remissão total foi dentro de 30 dias após instituída a terapia. Dois cães, que apresentaram citologia positiva para bactérias (caso 1 e caso 2), receberam terapia antimicrobiana concomitante, ambas à base de cefalosporinas. O uso concomitante de antimicrobianos está indicado nos casos em que infecção bacteriana secundária está presente (1,3).

O prognóstico é bom quando há uma resposta dentro de 5 dias após instituída a terapia (1). Alopecia pode ser uma sequela cicatricial em pacientes com lesões mais agravadas (1,2). Todos os pacientes se apresentaram bem até o último contato obtido e nenhum apresentou sequela cicatricial. Apenas um paciente (caso 2) apresentou efeitos colaterais durante o tratamento, contudo, este foi revertido após descontinuar o tratamento com glicocorticoide.

CONCLUSÃO

Os casos de CJC descritos se caracterizaram principalmente por edema, alopecia, pápulas e crostas em região de face e orelhas e boa resposta à terapia com glicocorticoide, mesmo em dose antinflamatória.

REFERÊNCIAS

1) Medleau L, Hnilica K, Dermatologia de pequenos animais.1ºed. São Paulo: Roca; 2003.

2) Gross T, Ihrke P, Walder E, Affolter V. Skin diseases of the dog and cat. 2nd ed. Oxford: Blackwell Science; 2010

3) Miller W, Campbell K, Griffin C. Muller & Kirk's small animal dermatology. 7th ed. St. Louis: Elsevier; 2013.

4) M. Hutchings S. Juvenile cellulitis in a puppy. Canadian Veterinary Journal. 2003;44:418-419.

5) Bassett R, Burton G, Robson D. Juvenile cellulitis in an 8-month-old dog. Australian Veterinary Journal. 2005;83(5):280-282.

6) Jeffers J, Duclos D, Goldschmidt M. A dermatosis resembling juvenile cellulitis in an adult dog. Journal of the American Animal Hospital Association. 1995;31(3):204-208.

7) Gortel K. Recognizing Pyoderma. Veterinary Clinics of North America: Small Animal Practice. 2013;43(1):1-18.

Dermatofitoses em caninos domiciliados na cidade de Belém/PA

LIMA, Dennis José Da Silva - Professor de Patologia Clínica Veterinária, Faculdade UNAMA, Santarém/PA, Brasil
LIMA, João Victor Castro - Acadêmico do curso de medicina veterinária, Faculdade UNAMA, Santarém/PA, Brasil*
* joaovictor.lima.397520@gmail.com

RESUMO

Objetivou-se com este estudo realizar uma retrospectiva de resultados de cães testados para dermatofitose para verificar quais os principais agentes etiológicos envolvidos na cidade de Belém/PA. Para este trabalho foram utilizados 244 cães de diversas raça com suspeita clínica de dermatofitoses, as culturas fungicas foram realizadas por meio do ágar Saboraund, D.T.M e Biggy. A identificação dos fungos foi feita pelo exame macroscópico e microscópico das colônias. Dentre as amostras analisadas, 25% (n=116) eram de machos e 75% (n=128) eram de fêmeas, pertencentes a 33 raças distintas, sendo os sem raça definida (SRD) de maior representatividade (20,49%), seguidos pela raça York Shire (12,70%), Poodle (11,89%) e Shih-tzu (10,66%). Foram diagnosticados a presença de fungos dermatófitos em 82 amostras (32,61%) dos 244 animais. Dentre as amostras positivas, em 53 (64,63%) foram isoladas *Microsporum spp.* e em 29 (35,37%) *Trichophyton spp.* Não foram observadas diferenças de ocorrência entre as raças, sexo ou idade, entretanto as raças S.RD, Shih-tzu, Yorkshire, Poodle e Cocker Spaniel apresentaram uma frequência maior em relação as outras raças. A dermatófitose mais comum em caninos domiciliados na cidade de Belém/PA é causada por *Microsporum spp.* Em relação as raças, observamos que o S.R.D., Shih-Tzu, YorkShire e Poodle foram mais frequentes.

Palavras-chave: dermatofitos; cães; zoonoses.

INTRODUÇÃO

Com a melhoria nos avanços tecnológicos, diagnósticos de dermatopatias fúngicas superficiais de cães e gatos, estão sendo frequentemente identificadas em clínicas veterinárias, principalmente as dermatofitoses, que são causadas por fungos filamentosos, hialinos, septados e queratinofílicos capazes de colonizar e causar lesões no extrato córneo de animais e do homem (1).

Os principais gêneros de fungos patogênicos são *Microsporum*, *Trichophyton* e *Epidermophyton* (1), entretanto, as espécies responsáveis pela ocorrência de dermatofitose em cães e gatos pertencem especialmente aos gêneros *Microsporum* e *Trichophyton* (2).

O conhecimento da prevalência da dermatofitose em cães é importante para monitorar os animais acometidos, estabelecer uma conduta terapêutica e profilaxia para os animais e seres humanos contactantes, devido a esse impacto para a saúde pública e animal, objetivamos com esta pesquisa realizar um levantamento dos principais dermatófitos em cães domiciliados na cidade de Belém/PA.

MATERIAL E MÉTODOS

Foram utilizadas amostras de pêlos de 244 cães domiciliados na cidade de Belém/PA, com histórico de alopecia e prurido, no período de março de 2015 a março de 2016. Dentre estas amostras n=116 (25%) eram de machos e n=128 (75%) eram de fêmeas, pertencentes a 33 raças distintas, sendo os sem raça definida de maior representatividade (20,49%), seguidos pela raça York Shire (12,70%), Poodle (11,89%) e Shih-tzu (10,66%) (Tabela 1).

RAÇA	N	%	RAÇA	N	%
SRD	50	20,49	Rotweiler	3	1,23
York Shire	31	12,70	Labrador	3	1,23

Poodle	29	11,89	Husk Siberiano	3	1,23
Shi Tzu	26	10,66	Fila Brasileiro	3	1,23
Maltês	10	4,10	Dalmata	3	1,23
Dash hound	9	3,69	Beagle	3	1,23
Pit Bull	8	3,28	Sharpei	2	0,82
Cocker	8	3,28	Dogue Alemao	2	0,82
Golden Retriver	7	2,87	Bull Terrier	2	0,82
Pinscher	6	2,46	American Staf-fordshire Terrier	2	0,82
West Highand White Terrier	5	2,05	Setter Inglês	1	0,41
Pug	5	2,05	Fox Terrier	1	0,41
Spitz Alemao	4	1,64	Cotton de Tuler	1	0,41
Lhasa Apso	4	1,64	Chow Chow	1	0,41
Bulldog Frances	4	1,64	Bichon Frisé	1	0,41
Scottish Terrier	3	1,23	Basset Hound	1	0,41
Schnauzer		3		1,23	

Tabela 1 - Distribuição de raças amostradas no presente estudo. 2016.

A faixa etária variou de 14 dias a 15 anos de idade, sendo a maioria concentrada na faixa de até 1 ano de idade. As amostras de pelame das regiões afetadas foram obtidas após antissepsia prévia com álcool 70% e semeados em meio DTM, Saboraund e Biggy (Dermatobac®, Probac do Brasil, Brasil).

A observação macroscópica do crescimento de colônias dos cultivos foi realizada diariamente por um período de até 14 dias. Nas amostras com crescimento positivo, um fragmento de colônia foi removido utilizando fita de acetato e adicionado a uma lâmina de microscopia com corante Giemsa em microscópio óptico em aumento de 400x. Os Dermatófitos foram identificados pelo seu gênero por meio de suas características morfológicas em comparação com os dados disponíveis na literatura.

Os dados referentes a testes estatísticos foram avaliados por meio do Teste de Qui-quadrado de Partição (Chi2) e Teste G (G) com auxílio do software Biostat 5.0. Valores de $p < 0.05$ foram considerados significativos.

RESULTADOS E DISCUSSÃO

No referido período, foram diagnosticados a presença de fungos dermatófitos em 82 amostras (32,61%) dos 244 animais. Segundo a literatura, a dermatofitose pode apresentar resultados positivos em 23,6 a 67% das amostras entre o 3º e o 7º dia após a semeadura nos meios (3,4).

Dentre as amostras positivas, em 53 (64,63%) foram isoladas *Microsporum* spp. e em 29 (35,37%) *Trichophyton* spp. Estes dados estão concordantes com a literatura onde a maioria dos autores descrevem que a infecção por fungos do gênero *Microsporum* spp. é superior ao *Trichophyton* spp. (5,6,4,3). Em poucos trabalhos há relatos de frequências de infecção por *Trichophyton* spp. (27,2) maiores que 10% da população canina estudada (7).

Dentre os testes laboratoriais disponíveis, o cultivo fúngico é a melhor forma de confirmação do diagnóstico de dermatofitose (8), sendo o método mais sensível, devendo ser realizado em todos os pacientes com suspeita de dermatofitose (9).

Outro exame que pode ser realizado é a microscopia direta do pelo com hidróxido de potássio a 10% (KOH 10%), entretanto, segundo Bin et al. (3) o exame de microscopia direta apresenta sensibilidade bastante baixa (27,12%) podendo originar resultados falso positivos oriundos da ação do KOH 10% empregado para clarificar os pêlos. Ou ainda originar resultados falso positivos pois o KOH 10% tende a absorver dióxido de carbono do ar e formar cristais, além de saponificar a gordura formando glóbulos e estruturas similares aos artrósporos fúngicos (10,5).

As identificações dos fungos no presente estudo foram semelhantes as descrições macroscópicas e microscópicas

segundo De La Maza et al. (11) e Lacaz et al., (12). Com relação ao sexo, 43 (52,44%) animais eram machos e 39 (47,56%) eram fêmeas.

Diferente de outros autores (13) o número de animais fêmeas no presente estudo foi superior ao de machos, mas esse fator não foi estatisticamente significante para determinar a presença de dermatófitos (Chi2 = 0,015; GL = 1; P = 0,902), concordado com estudos prévios que excluem o sexo dos animais como fator determinante dos resultados de exames positivos ou negativos para as dermatofitoses (5).

Não houve diferenças significativas ao analisar a faixa etária com o total de animais amostrados (Chi2 = 1,49; GL = 3; P = 0,68) e não há uma idade com maior predisposição para infectar os cães.

Não foram observadas diferenças entre as raças (Chi2 = 16.6364; GL = 32; P = 0.9885). Observamos que 50 (20,49%) animais eram sem raça definida e 194 (79,51%) com raça definida. As raças S.RD, Shih-tzu, Yorkshire, Poodle e Cocker Spaniel apresentaram uma frequência maior em relação as outras raças. Estes resultados são semelhantes aos observados por Amaral et al. (6) onde encontrou maior representatividade de dermatofitose das raças Yorkshire, Pinscher, Poodle, Boxer e Dachshund.

É provável que, no caso dos animais com definição racial, principalmente aqueles provenientes de canís ou gatís, a aglomeração seja um fator predisponente para o contágio. Segundo Balda et al. (14), animais de pelo logo são diagnosticados demostrando ser mais susceptíveis a dermatofitose do que os animais de pelo curto, entretanto esta variável não foi avaliada no presente estudo.

Apesar de a cultura de fungos ser considerada como teste padrão-ouro para dermatofitoses, é possível que na presente pesquisa, em alguns casos a cultura fúngica tenha falhado em recuperar elementos fúngicos das amostras de pêlos pois este teste resulta falso-negativo quando o animal examinado tiver recebido alguma medicação antifúngica (15).

CONCLUSÃO

A dermatofitose mais comum em caninos domiciliados na cidade de Belém/PA é *Microsporum spp.* Não houve predisposição em relação a faixa etária. Em relação as raças, observamos que o S.R.D., Shih-Tzu, YorkShire e Poodle foram mais frequentes.

REFERÊNCIAS

1) Sidrim JJC, Rocha MFG. Micologia Médica à Luz de Autores Contemporâneos**.** Guanabara Koogan S.A. 2004; 388.

2) Maciel AS, Viana JA. Dermatofitose em cães e gatos: uma revisão. Clínica Veterinária. 2005; 57: 74-82.

3) Bin LLC. et al. Comparação de métodos diagnósticos para dermatofitose em animais de companhia. Colloquium Agrariae.2010; 6(2): 46-51.

4) Bier D, Farias MR, Muro MD, Soni LMF, Carvalho VO, Pimpão CT. Isolamento de dermatófitos do pelo de cães e gatos pertencentes a proprietários com diagnóstico de dermatofitose. Arch. Vet. Sci. 2013; 18(1): 1-8.

5) Sparkes AH. Epidemiological and diagnostic features of canine and feline dermatophytosis in the United Kingdom from 1956 to 1991. Vet. Rec.1993; 133(3): 57-61.

6) Amaral RC, Ibanez JF, Mamizuka EM, Gambale W, Paula CR, Larsson CE. Microbiota indígena do meato acústico externo de gatos hígidos. Ciênc. Rural.1998; 28: 441-445.

7) Crespo MJ, Abarca ML, Cabañes FJ. Atypical Lipid-Dependent Malassezia Species Isolated from Dogs with Otitis Externa. Journal of Clinical Microbiology. 2000; 38(6): 2383- 2385.

8) Gram WD. Dermatofitose: micose ceratinofílica. In. Rhodes KH. Dermtologia de pequenos animais: consulta em 5 minutos. Revinter. 2005;19-324.

9) Patel A, Forsythe P. Dermatologia de pequenos animales. Elsevier Sunders. 2010; 379.

10) Mehta JP, Deodhar KP, Mehta VR, Chapnekar PM. A study of demaotmycos is Bombay. Indian J Pathol Microbiol.1977: 20(1) 23-31

11) De La Maza LM, Pezzolo MT, Baron EJ. Atlas de diagnóstico em microbiologia. Artmed. 1999

12) Lacaz CZ, Porto E, Heins-Vacari EM, Melo NT. Guia para identificação de fungos, actinomicetos e algas de interesse médico. Sarvier. 1998

13) Neves RCSM, Cruz FACS, Lima SR, Torres M M, Dutra V, Sousa VRF. Restrospectiva das dermatofitoses em cães e gatos atendidos no Hospital Veterinário da Universadade Federal de Mato Grosso, nos anos de 2006 a 2008. Ciênc. Rural. 2011; 20(8): 1405-1410.

14) Balda AC, Larsson CE, Otsuka M, et al. Estudo retrospectivo de casuística das dermatofitoses em cães e gatos atendidos no serviço de Dermatologia da Faculdade de Medicina Veterinária e Zootecnia da Universidade de São Paula. Acta. Scientiae Veterinariae.2004; 32(2): 133-140.

15) Robert R, Pihet M. Conventional methods for the diagnosis of dermatophytosis. Mycopathologia. 2008; 166: 295-306.

Diagnóstico e Tratamento Tópico de Lúpus Eritematoso Discoide Canino – Relato de Caso

Julyanna Demczuk Thomas - Acadêmica de Medicina Veterinária, Universidade Federal do Paraná (UFPR) – setor Palotina;*
Julia Bortolon Jassniker - Acadêmica de Medicina Veterinária, Universidade Federal do Paraná (UFPR) – setor Palotina;
Luciana Wolfran - Médica Veterinária Residente, Hospital Veterinário da Universidade Federal do Paraná (UFPR) – setor Palotina;
Karim Cristhine Pase Montagnini - Médica Veterinária Residente, Hospital Veterinário da Universidade Federal do Paraná (UFPR) – setor Palotina;
Anúzia Cristina Barini Nunes - Msc, Médica Veterinária, Hospital Veterinário da Universidade Federal do Paraná – setor Palotina;
Mônica Kanashiro Oyafuso - Msc, Professora do Departamento de Ciências Veterinárias, Universidade Federal do Paraná (UFPR) – setor Palotina
* julydemcz@gmail.com

RESUMO

O Lúpus Eritematoso (LE) é uma doença imunomediada e apresenta-se em duas formas clínicas: o Lúpus Eritematoso Sistêmico (LES) e o Lúpus Eritematoso Discoide (LED), que é sua forma benigna. O LED limita-se à pele, ocorrendo mais comumente no plano nasal. Seu diagnóstico é feito com base nos sinais clínicos associado ao exame histopatológico, sendo este conclusivo para o diagnóstico. Este trabalho relata o diagnóstico, tratamento e evolução de uma canina com LED em plano nasal. Para o tratamento utilizou-sepomada tópica de Valerato de Betametasona 0,1% e orientação para evitar exposição a luz solar. Com este tratamento foi obtido um bom controle da doença sem a necessidade de utilização de imunossupressores sistêmicos.

Palavras-chave: Autoimune; Dermatologia; Histopatologia.

INTRODUÇÃO

O complexo Lúpus Eritematoso (LE) é considerado a segunda dermatopatia autoimune mais frequente em cães e pode se manifestar em duas apresentações clínicas principais: o Lúpus Eritematoso Sistêmico (LES) e o Lúpus Eritematoso Discoide (LED). As características lesionais da doença se assemelham com várias outras doenças dermatológicas, o que dificulta seu diagnóstico (1).

O LED é considerado uma variação benigna do LES, localizado na pele e membrana mucosa. As manifestações clínicas mais observadas são despigmentação, eritema e descamação do plano nasal, sendo que pode haver piora durante o verão. O diagnóstico é abtido através da na anamnese, exame físico e exame histopatológico do tecido cutâneo afetado (2, 3).

O tratamento é baseado no uso de imunossupressores por se tratar de uma dermatopatia autoimune, além disso pode ser associado a antibioticoterapia e vitaminas (1).

O presente trabalho tem como objetivo relatar um caso de LED em um plano nasal de um canino adulto, com diagnóstico obtido através dos aspectos lesionais associado ao exame histopatológico. O controle da afecção foi feito através do uso tópico de pomada com Betametasona e redução de exposição à luz solar.

RESULTADOS

Foi atendida no Hospital Veterinário da Universidade Federal do Paraná – setor Palotina, uma canina, fêmea, sem raça definida, 17 kg, 15 meses de idade, com histórico de lesão despigmentada no plano nasal. De acordo com proprietário, a lesão teria aparecido há aproximadamente seis meses previamente à consulta, com crescimento rápido nos últimos meses. Além disso, o mesmo relatou que quando exposta ao sol, a lesão tendia a ficar eritematosa. A paciente não apresentava prurido e havia um contactante canino, porém assintomático.

Ao exame físico, a paciente apresentou como única alteração a lesão dermatológica., sendo que no plano nasal havia a presença de uma lesão circular, de aproximadamente um cm de diâmetro, despigmentada, com bordas descamativas, eritematosa e com perda do aspecto rugoso.

Foram realizados exames complementares como hemograma, creatinina, ureia, ALT (Alanina aminotransferase) e albumina. O leucograma indicou uma leve leucicotose (19800 cel.mm³) por linfocitose (6930 cel.mm³) e eosinofilia (2574 cel.mm³). O eritrograma e as dosagens bioquímicas apresentavam-se dentro dos valores de referência para a espécie. Também foram coletadas amostras da lesão do plano nasal para exame citológico,através de *imprinting* e escarificação das mesmas. Diante do diagnostico inconclusivo da citologia, foi realizado uma biópsia e solicitado exame histopatológico. A paciente foi ainda submetida à ultrassonografia abdominal, onde não foram evidenciadas alterações.

Na análise histopatológica da epiderme, observou-se espessamento leve e focal do extrato espinhoso (acantose). Na junção dermoepidérmica, notou-se presença de infiltrado inflamatório linfohistoplasmático difuso e acentuado (infiltrado liquenóide). O mesmo foi observado ao redor das glândulas anexas. Na membrana basal foi observado desarranjo celular e melanócitos em submucosa. A lesão observada foi compatível com o diagnóstico de lúpus eritematoso discoide.

Diante do diagnóstico e, por se tratar de lesão única e de tamanho relativamente pequeno, foi instituída a terapia com pomada tópica de Valerato de Betametasona 0,1% duas vezes ao dia. Os proprietários foram orientados a evitar a exposição solar e fazer uso de bloqueadores solares diariamente.

Após 15 dias de tratamento tópico, foi observado que na região central da lesão surgiram pontos de pigmentação, evidenciando melhora e retorno do aspecto normal da epiderme. Não houve progressão da lesão e a mesma encontra-se menos eritematosa. A paciente continua em tratamento e acompanhamento clínico.

DISCUSSÃO

A etiologia do LED não é bem elucidada. Autores citam a predisposição genética, susceptibilidade individual e exposição à radiação ultravioleta como fatores importante para o desenvolvimento das lesões (2). No Brasil, a prevalência pela doença em animais SRD foi previamente relatada em um estudo, onde 43% dos cães que foram acometidos pelo LED eram SRD (4).

O paciente relatado neste trabalho apresentou ao exame físico lesão cutânea em região de plano nasal, despigmentada e eritematosa, corroborando com autores que descrevem esse tipo de lesão para LED (5,6). A biópsia histopatológica se faz necessária para confirmação da afecção associado aos sinais clínicos. Diversos relatos indicam que infiltrado linfoplasmocitário em epiderme, derme e anexos cutâneos são considerados achados microscópicos importantes quando há a suspeita de LED (7, 8, 9).

O tratamento para o LED deve ser individual, e se adequar a sintomatologia clínica de cada paciente. O uso de corticoides sistêmicos é empregado na maioria dos tratamentos de LED. O tratamento proposto, somente com uso de corticoide tópico, foi baseado na gravidade da lesão juntamente com a facilidade de realização da terapia e da preocupação em evitar o uso de corticoides sistêmicos devido aos grandes efeitos que os mesmos podem desencadear. Tal protocolo é indicado em humanos quando existem lesões isoladas ou refratárias (10). A exposição solar deve sempre ser evitada em animais diagnosticados com a enfermidade, independentemente do grau da lesão. Tal recomendação foi repassada ao paciente, assim como o uso de protetores solares e acompanhamento periódico (11).

CONCLUSÃO

O correto diagnóstico e conhecimento dos fatores desencadeantes do Lúpus Eritematoso Discoide são fundamentais na determinação do tratamento, buscando uma melhor qualidade de vida para o paciente.

O diagnóstico do LED baseia-se no histórico do paciente, assim como no padrão de distribuição das lesões, e é confirmado através do exame histopatológico. A escolha do tratamento com o uso apenas de corticoide tópico visa minimizar os efeitos colaterais do uso deste fármaco em longo prazo, e só foi possível devido a baixa gravidade da lesão.

A paciente apresentou excelente resposta inicial ao tratamento escolhido e atualmente encontra-se em fase de manutenção e acompanhamento clínico.

REFERÊNCIAS

1) Silva LS; Monteiro CLB; Silva MC; Carneiro RD; Junior ERP; Lucena LV. Diagnóstico e tratamento de lúpus eritematoso discoide canino: Relato de caso. Publicações em Medicina Veterinária e Zootecnia – PUBVET. 2018; 12(3);1-6.

2) Filho SGF; Fernandes FL; Chamelete MO; Cruzeiro RS. Lúpus eritematoso discoide canino: Relato de caso. Publicações em Medicina Veterinária e Zootecnia – PUBVET. 2014; 8(22);2675-2805.

3) Palumbo MIP; Machado LHA; Conti JP; Oliveira FC; Rodrigues JC. Incidência das dermatopatias autoimunes em cães e gatos e estudo retrospectivo de 40 casos de lúpus eritematoso discoide atendidos no serviço de dermatologia da Faculdade de Medicina Veterinária e Zootecnia da UNESP – Botucatu. Seminário de Ciências Agrárias. 2010; 31(3);739-744.

4) Larsson CE; Otsuka M. Lúpus eritematoso – LED: Revisão e Casuística em Serviço Especializado da Capital de São Paulo. Revista de Educação Continuada do CRMV- SP. 2000; 3(1);29-36.

5) Gerhauser I; Strothmann-Lverssen A; Baumgortner W. A case of interface perianal dermatites in a dog: is this an usual manifestation os lúpus erythematosus? Veterinary Pathology. 2006; 43(5);761-764.

6) Gross TL; Ihrke PJ; Walder JE; Affolter KV. Doenças de pele do cão e do gato – Diagnóstico clínico e histopatológico. 2ª ed. São Paulo: Roca; 2009.

7) Guarnère E; Bensignor E. Terapêutica Dermatológica do Cão. 1ª ed. São Paulo: Roca, 2005.

8) Geronym VV; Tofanin A; Almeida RMA; Barros AR. Ocorrência de lúpus eritematoso em cães atendidos no Hospital Veterinário do Centro Regional Universitário de Espírito Santo do Pinhal (Unipinhal), no período de 1999 a 2003. Boletim de Medicina Veterinária. 2005; 1(1);63-71.

9) Scott DW; Miller WH; Griffin CR. Doenças imunológicas da pele. In: Scott DW; Miller WH; Griffin CR. Muller & Kirk – Dermatologia de pequenos animais. 5ª ed. Rio de Janeiro: Interlivros; 1996. p.538-542.

10) Werth T: Current treatment of cutaneous lupus erythematosus. Dermatology Online Journal. 2001; 7:174-8.

11) Day MJ. Imune-mediated skin disease. In: Day MJ. Clinical immunology of the dog and cat. 1ª ed. Iowa: Iowa State University Press; 1999. p.116-118.

Eficácia do Sarolaner no Tratamento da Demodicose Canina – Relato de Caso

Jéssica Ragazzi Calesso - Médica Veterinária Residente do Hospital Veterinário Escola – UENP*
Melissa Gonçalves Jacob - Médica Veterinária Residente do Hospital Veterinário Escola – UENP
Gabriela Letícia Fernandes Moura - Médica Veterinária Residente do Hospital Veterinário Escola – UENP
Karina Yukie Hirata - Profa. MSc. de Clínica Médica Veterinária – SVPA/ UENP
Ademir Zacarias Júnior - Prof. Dr. de Clínica Cirúrgica Veterinária – SVPA/ UENP
Fernando Yoiti Kitamura Kawamoto - Prof. Dr. de Clínica Cirúrgica Veterinária – SVPA/ UENP
* jessicacalesso@gmail.com

RESUMO

As dermatopatias representam grande prevalência na clínica de pequenos animais, sendo atualmente a razão mais comum para serem levados ao Médico Veterinário. A demodicose canina é uma das enfermidades cutâneas mais comumente diagnosticadas, pois acomete cães imunodeprimidos de qualquer idade e seu diagnóstico é considerado de fácil execução, baixo custo e de alta sensibilidade. A demodicose generalizada é a forma mais grave da doença e de tratamento difícil, podendo ser crônica com presença de infecções secundárias. O objetivo do presente relato foi demonstrar a eficácia do uso do sarolaner (Simparic®) em duas administrações com intervalo mensal, por via oral, no tratamento de um cão com demodicose crônica generalizada.

Palavras-Chave: cão; *Demodex*; dermatopatias; isoxazolinas.

INTRODUÇÃO

A demodicose é uma doença inflamatória parasitária dos cães causada pelo ácaro *Demodex canis*. Pode ser resultante de desordens genéticas ou imunológicas, de fatores como alimentação de baixa qualidade, estresse, endoparasitoses, imunossupressão por agentes quimioterápicos e corticoides[1,2], além de alterações hormonais durante o ciclo estral[3,4]. Pode ser localizada ou generalizada e ocorrer na fase juvenil ou adulta, respectivamente[4,5].

Embora a demodicose localizada geralmente se resolva espontaneamente, a demodicose generalizada é uma condição grave de difícil controle com terapias tradicionais. O tratamento da demodicose crônica generalizada é longo e deve ser continuado por no mínimo um mês após a realização de raspados cutâneos negativos[6], uma vez que a resolução clínica nem sempre é acompanhada da cura parasitológica[5]. As isoxazolinas são uma nova classe de ectoparasiticidas para animais de companhia[7], que apresenta boa segurança, pois não demonstram potencial de intoxicação[8].

O objetivo do presente trabalho foi relatar a eficácia do sarolaner (Simparic®) administrado por via oral no tratamento de um cão com demodicose generalizada.

RESULTADOS

Foi atendido no Hospital Veterinário Escola da Universidade Estadual do Norte do Paraná (HVE-UENP) um macho canino, SRD, não castrado, de 1 ano e meio, com histórico de alopecia generalizada e prurido intenso, com evolução de aproximadamente um ano e com piora do quadro nos últimos 3 meses. Em outro estabelecimento veterinário o paciente havia recebido prednisona por via oral, a qual ocasionou piora dos sinais clínicos. O paciente convivia com três cães contactantes assintomáticos. Na anamnese não foi relatada queixa significativa acerca dos demais sistemas. Ao exame físico geral, o paciente apresentava hipertermia, desidratação moderada e linfadenomegalia generalizada. Ao exame dermatológico foi observada alopecia generalizada, eritrodermia, liquenificação, pústulas em região abdominal, crostas e lesões ulcerativas dispersas pelo corpo (Figura 1).

Foram realizados exames complementares como hemograma, função renal/ hepática, urinálise, citologia aspirativa de linfonodos, exame parasitológico do raspado cutâneo de cinco locais, citologia de pele por *imprint* e cultura

fúngica em meio Sabouraud dos pelos coletados. Ao raspado cutâneo foi observada a presença do ácaro *Demodex* spp. com a visualização de cerca de seis ácaros por campo. A citologia de pele revelou presença maciça de bactérias cocóides e neutrófilos degenerados. A cultura fúngica apresentou crescimento de *Malassezia* spp., sendo negativa para dermatófitos. O diagnóstico definitivo foi estabelecido como demodicose associada à piodermite bacteriana secundária e malasseziose.

O tratamento prescrito foi cefalexina (30 mg/kg, VO, BID, 21 dias), devido à piodermite secundária, cloridrato de ranitidina (2 mg/kg, VO, BID, 21 dias), como protetor de mucosa gástrica, banhos semanais com shampoo manipulado à base de clorexidine 2% e miconazol a 2% até novas recomendações, e sarolaner (Simparic®) para cães de 10 a 20 kg em duas administrações por via oral em intervalo mensal. O paciente retornou aos 14 dias e depois aos 78 dias com melhora de 100% no prurido, além da melhora do estado geral e dos sinais clínicos específicos (Figura 2). O exame parasitológico do raspado cutâneo foi repetido, o qual revelou ausência do parasita.

Figura 1 - Macho canino, SRD, não castrado, de 1 ano e meio apresentando sinais clínicos decorrentes de demodicose generalizada atendido no HVE-UENP.

Figura 2 - Macho canino, SRD, não castrado, de 1 ano e meio após 78 dias de tratamento com duas administrações em intervalo mensal de sarolaner por via oral.

DISCUSSÃO

No presente relato, apesar de ser um cão jovem, foi diagnosticada demodicose generalizada crônica após raspado cutâneo, pois o paciente apresentava grandes áreas de lesões alopécicas, eritematosas, crostosas, liquenificadas e ulceradas, além de linfadenomegalia, compatíveis com a literatura[9,3,4,10]. A doença é considerada generalizada quando são afetadas cinco ou mais áreas do corpo, se for observada pododemodicose em dois ou mais membros, ou ainda quando envolve uma região inteira do corpo[2, 4], como observado no paciente. A piora dos sinais clínicos do animal, que levou à manifestação da forma generalizada da doença foi associada ao uso recente de corticoides devido à provável imunossupressão[1,2].

A forma generalizada e crônica pode se agravar com o aparecimento de infecções bacterianas secundárias que causam lesões cutâneas como pápulas, pústulas, furunculose, erosões, exsudações, crostas, prurido e dor[4], como encontradas no presente relato, em que a piodermite foi confirmada por meio de citologia de pele. Um diagnóstico diferencial inclui a dermatofitose[1], a qual foi excluída por meio de cultura fúngica negativa para dermatófitos. O exame parasitológico do raspado cutâneo confirmou a presença do ácaro, sendo este exame considerado de eleição para o diagnóstico de demodicose[4].

O tratamento de escolha foi o sarolaner, pertencente à uma nova e potente classe de ectoparasiticidas para animais de companhia[7]. A eficácia do sarolaner contra os ácaros *Demodex* spp. foi relatada em estudos anteriores recentes após a administração mensal por via oral[6, 11]. Foi relatado em trabalho que uma administração oral única de sarolaner resultou em redução de 97% na contagem de ácaros de *Demodex* aos 14 dias e >99% aos 29 dias com melhora correspondente nos sinais clínicos de demodicose. Após a segunda administração mensal, nenhum ácaro vivo foi encontrado em qualquer cão tratado com sarolaner[11]. Neste mesmo trabalho, o sarolaner foi administrado na dose mínima recomendada para o controle mensal de ectoparasitas e forneceu controle efetivo de ácaros *Demodex* spp. (99,8%) após uma única dose. Após a segunda administração mensal foi observada erradicação de ácaros e resolução rápida e simultânea de sinais clínicos, como foi observado também no paciente do presente relato, o que sugere boa eficácia do sarolaner para tratamento da demodicose generalizada.

A eficácia observada com o sarolaner também foi comparável à do tratamento com o uso de ivermectina por via oral, e tem sido mais eficaz do que a moxidectina tópica mais imidaclopride[11]. Estes achados são similares à administração do fluralaner por via oral, fármaco pertencente à mesma classe do sarolaner, em que uma única dose por via oral resultou numa redução do número de ácaros presente em raspados cutâneos de 99,8 % no dia 28 e de 100 % nos dias 56 e 84 após o tratamento[2].

CONCLUSÃO

A demodicose é uma enfermidade que necessita de um tratamento prolongado e atualmente estão disponíveis diversos protocolos, os quais apresentam diferentes períodos de tratamento, eficácia e efeitos colaterais. O sarolaner foi eficaz para o tratamento do paciente do presente relato e pode ser utilizado como boa opção terapêutica para o tratamento da demodicose generalizada por promover rápida cura clínica e parasitológica, além de segurança e praticidade de administração.

REFERÊNCIAS

1) SANTOS IFC, CARDOSO JMM, BROMBINI GC, POENTE MDD. Medvep Dermato - Revista de Educação Continuada em Dermatologia e Alergologia Veterinária; 2012, 2(5):268-275.

2) FOURIE JJ, LIEBENDERG JE, HORAK IG, TAENZLER J, HECKEROTH AR, FRÉNAIS R. Eficácia de fluralaner (Bravecto™) administrado por via oral ou de imidaclopride/ moxidectina (Advocate®) aplicado por via tópica contra a demodicose generalizada em cães. Parasites & Vectors; 2015, 8:187.

3) RODRIGUES RD, SOUZA RR, SILVA MVA, TOLEDO JC. Demodicose canina: relato de caso. PUBVET, 2012, 6(7) ed.194, art.1304.

4) JACOMINE LS, BASTOS AJB, SILVA DA, DIAS FRC. Uso da doramectina no tratamento da demodicose canina: Relato de Caso. Acta Biomédica Brasileira; 2017, 8(2):128-134.

5) BOWDEN DG, OUTERBRIDGE CA, KISSEL MB, BARON JN, WHITE SD. Canine demodicosis: a retrospective study of a veterinary hospital population in California, USA (2000–2016). Veterinary Dermatology; 2018, 29:19–e10.

6) BECSKEI C, CUPPENS O, MAHABIR SP. Efficacy and safety of sarolaner against generalized demodicosis in dogs in European countries: a non-inferiority study. Veterinary Dermatology, 2018.

7) McTIER TL, CHUBB N, CURTIS MP, HEDGES L, INSKEEP GA, KNAUER CS et al. Discovery of sarolaner: A novel, orally administered, broad-spectrum, isoxazoline ectoparasiticide for dogs. Veterinary Parasitology; 2016, 222:3-11.

8) BEZERRA JAB, CARDOSO IRS, RODRIGUES RTGA, FILGUEIRA KD. Uso do fluralaner no tratamento da demodicidose canina juvenil generalizada: relato de caso. Arquivo Brasileiro de Medicina Veterinária e Zootecnia; 2017, 69(6):1491-1495.

9) MUELLER RS, BENSIGNOR E, FERRER L, HOLM B, LEMARIE S, PARADIS M et al. Treatment of demodicosis in dogs: 2011 clinical practice guidelines. Veterinary Dermatology; 2012, 23:86–e21.

10) FUKAHORI FLP, LIMA ER, REGO MSA, DIAS MBMC, FERREIRA MAQB, SILVA VCL et al. Eficácia do uso de moxidectina por via oral no tratamento de demodicose generalizada em cães: breve relato de dois casos. Medicina Veterinária; 2013, 7(1):31-34.

11) SIX RH, BECSKEI C, MAZALESKI MM, FOURIE JJ, MAHABIR SP, MYERS MR et al. Efficacy of sarolaner, a novel oral isoxazoline, against two commonmite infestations in dogs: Demodex spp. and Otodectes cynotis. Veterinary Parasitology; 2016, 222:62-66.

Esporotricose em *Canis lupus familiaris* em Campos dos Goytacazes/ RJ: relatos de caso

Camila da Silva Lourenço - Médica Veterinária, UNIG - Campus V, Itaperuna*
Maria de Lourdes A. Bernardino - Doutora em Produção Animal, UENF
Olney Vieira da Motta - Doutor em Biociências e Biotecnologia, UENF
Adriana Jardim de Almeida - Doutora em Produção Animal, UENF
Maria Angélica Dutra Viestel - Mestre em Medicina Veterinária, UFF
*camila.documentos1@gmail.com

RESUMO

A Esporotricose é uma dermatozoonose causada pelo fungo *Sporothrix* spp. É caraterizado por ser dimórfico, saprófita e cosmopolita, e a sua transmissão é dada por meio lesão traumática na pele associada a animais ou ao meio ambiente. No cão, é tida como incomum a rara e suas lesões possuem caráter cutânea com presença de nódulos firmes e múltiplos, placas ulceradas com bordas elevadas ou áreas anulares crostosas e alopécicas. O diagnóstico é por meio da citologia e cultura micológico. O tratamento consiste na utilização de antifúngicos por via oral. Este relato de caso teve por objetivo caracterizar clinicamente cães acometidos pela esporotricose atendidos no hospital veterinário da UENF em Campos dos Goytacazes/RJ no ano de 2017. Foram avaliados clinicamente 05 cães, de ambos os sexos e de diferentes idades, portadores de lesões ulceradas/nodulares sugestivas para esporotricose. Foram coletas amostras de exsudatos cutâneos utilizando-se de swab estéreis e encaminhadas para o Laboratório de Sanidade Animal (LSA) do Centro de Ciências Tecnológicas e Agropecuárias (CCTA) da UENF para as análises citológica e micológica. Os cães positivos foram encaminhados para o tratamento clínico.

Palavra-chave: Dermatozoonose; Fungo; Transmissão; Cultura micológica; Antifúngicos.

INTRODUÇÃO

O *Sporothrix spp.* é um fungo dimórfico que está presente no solo e em associação com restos vegetais. A transmissão é resultante da inoculação do fungo pela arranhadura e/ou mordedura de animais afetados, sobretudo do gato, ou por trauma causado durante o manuseio com terra contaminada (1). Essa enfermidade em cão vai de incomum a rara (2) e a lesão apresenta-se nas formas cutânea, cutâneo-linfática ou em região plano nasal (1). O diagnóstico é realizado através da citologia corada pelo método de Gram, onde observa-se leveduras ovais e alongadas, e da cultura micológica realizada após a coleta do material das lesões cutâneas com o auxílio de swabs estéreis passados em placas de petri contendo ágar Sabouraud Dextrose incubadas a 25-29ºC por 15 dias. Evidencia-se presença de colônias filamentosas, de aspecto membranáceo, de cor branca nas bordas e de centro escuro (3). O tratamento é a base de antifúngicos por via oral sendo o itraconazol (100 mg/animal/24h) o mais utilizado seguido do iodeto de potássio (40 mg/kg/8h-12h) administrados monoterapicamento ou associados (4). O trabalho tem por objetivo relatar casos clínicos de esporotricose em cães atendidos em Campos dos Goytacazes/RJ.

MATERIAL E MÉTODOS

Foram avaliados clinicamente 05 caninos, de ambos os sexos e de diferentes idades, portadores de lesões sugestivas para esporotricose. Das lesões ulceradas e/ou nodulares, foram coletas amostras de exsudatos cutâneos utilizando-se de swabs estéreis que, em seguida, eram encaminhados para o Laboratório de Sanidade Animal (LSA) do Centro de Ciências Tecnológicas e Agropecuárias (CCTA) da Universidade Estadual Norte Fluminense Darcy Ribeiro (UENF) para as análises citológica e micológica. A técnica de citologia foi realizada através da coloração de GRAM em lâmina e visualizada em microscópio óptico (100X). No cão, devido sua menor carga fúngica presente na lesão, foi possível observar de poucas a raras estruturas leveduriformes, ovais e alongadas, em formato de 'charuto' compatíveis com *Sporothrix spp.* A cultura micológica, considerada o diagnóstico definitivo, foi realizada em placas de petri contendo meio de cultura em ágar Sabouraud Dextrose a 4% (Himedia®) acrescido de cloranfenicol (50 mg/l - Sigma-Aldrich®, EUA) e cicloheximida (200 mg/l - Sigma-Aldrich®, EUA), com incubação a 25-29ºC por 15 dias. Desta forma, pode-se obter, macroscopicamente, colônias filamentosas, de aspecto membranáceo, de cor branca nas bordas e centro.

RESULTADOS

Todos os animais suspeitos haviam entrado em contato com gatos que apresentavam lesões cutâneas e nasais. Após o resultado dos exames laboratoriais, foram diagnosticados que dos 05 cães analisados apenas 02 deram positivos para o fungo causador da esporotricose. O primeiro animal diagnosticado foi chow chow, fêmea, 10 anos de idade, 19 kg, chegou ao hospital veterinário com dificuldade respiratória, espirros recorrentes com sangue e obstrução nasal devido formação de uma massa rígida, única e aderida a mucosa da cavidade nasal direita (Figura 1. A), sem presença lesões cutâneas pelo corpo. O crescimento dessa massa, segundo a tutora, aconteceu rapidamente depois da cadela ter entrado em contato com um gato que estava fazendo tratamento para esporotricose. O segundo animal, doberman, fêmea, 9 meses de idade, 25 kg, chegou apresentando lesões com áreas alopécicas e múltiplos nódulos cutâneos, ulcerados e com trajetos linfáticos ou "rosário esporotricotico" fistulados e indolores que exsudavam pouca secreção purulenta e hemorrágica envolvendo apenas a região toracolombar direito (Figura 2. A). Segundo o tutor, a cadela brigou com um gato de rua que entrou em seu estabelecimento e que, dias após ter sido arranhada, surgiram lesões neste local que não cicatrizavam há meses. Tanto na citologia quanto na cultura fúngica, puderam ser evidenciadas estruturas pertinentes ao fungo em questão. O tratamento consistiu na utilização de antifúngicos, o itraconazol na dose de 100 mg/animal e o iodeto de potássio na dose de 40 mg/kg. O medicamento de escolha para a primeira cadela foi o iodeto de potássio na dose de 40mg/kg, a cada 8h, durante 30 dias. No decorrer do tratamento com iodeto, foram relatados efeitos colaterais, onde a tutora relatou presença de lacrimejamento, vômito (ora com sangue, ora sem sangue) e falta de apetite sendo necessário reajustar a dose passando de 8 horas para cada 12 horas. Com o reajuste, o animal não apresentou alterações pertinentes a tal medicamento prosseguindo, desta forma, com terapia medicamentosa. A tutora, por meio de mensagens via Whatsapp, nos enviou a foto da cadela após 15 dias de tratamento com iodeto de potássio (Figura 1.B). Posteriormente a esse caso, não obtivemos mais contato com a mesma através das revisões e, neste caso, não podemos prosseguir com o tratamento. Para a segunda cadela foi prescrito itraconazol 100mg/animal, a cada 24h, durante 90 dias. Durante sua administração, não foram relatados efeitos colaterais. Ao final dos 90 dias a cadela permaneceu, nas áreas que haviam lesões, em estado de alopecia, mas sem presença de lesões nodulares fistuladas (Figura 2.B). Foi repetido o exame citológico e cultura fúngica que, depois de 15 dias de isolamento, obtivemos o resultado negativa para esporotricose. Desta forma, a mesma recebeu alta do tratamento.

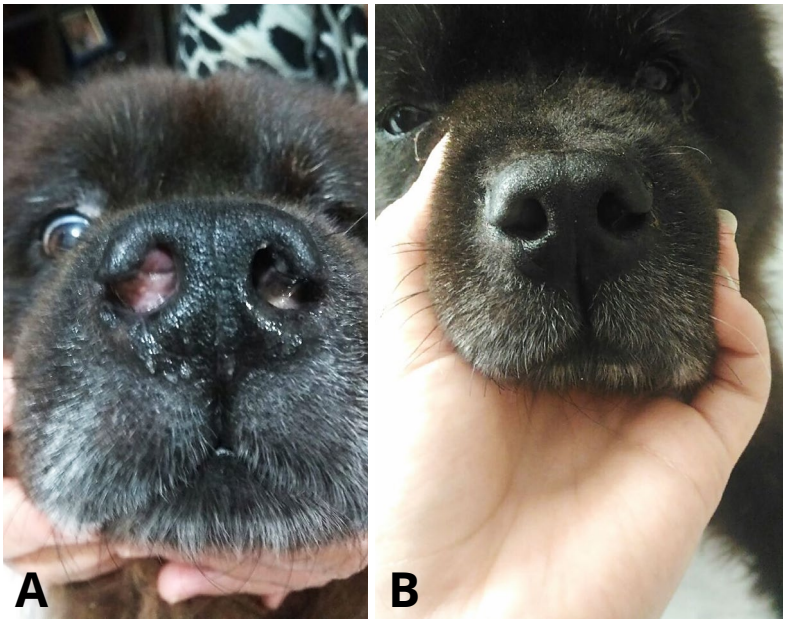

Figura 1 (A) Chow chow, fêmea, 10 anos de idade, 19 kg apresentando obstrução nasal devido formação de uma massa rígida, única e aderida a mucosa da cavidade nasal direita sem presença lesões cutâneas pelo corpo; (B) O mesmo animal após 15 dias de tratamento com iodeto de potássio 40 mg/kg/8h. **Acervo:** Camila da Silva Lourenço

Figura 2 - (A) Doberman, fêmea, 9 meses de idade, 25 kg, apresentando lesões alopécicas e múltiplos nódulos subcutâneos, ulcerados e com trajetos linfáticos ou "rosário esporotricotico" fistulados e indolores que exsudavam pouca secreção purulenta e hemorrágica envolvendo apenas a região toracolombar direito; (B) Mesmo animal após 90 dias de tratamento. As áreas que haviam lesões permaneceram em alopecia mesmo após cura clínica. **Acervo:** Camila da Silva Lourenço/ Maria Angelica Dutra Viestel

DISCUSSÃO

Após a transmissão da doença sucedida através de brigas ou brincadeiras entre felinos acometidos por lesões esporotricóticas e caninos sadios, pode-se concluir que a transmissão por meio de traumas lesionais, como em casos de mordedura e arranhadura, de animais doentes faz com que haja inoculação do fungo para um novo hospedeiro. A esporotricose canina pode ser evidenciada em diferentes aspectos lesionas presente na pele ou região nasal do animal. Nos animais relatos, foram observadas alterações dermatológicas do tipo cutânea, com presença de alopecia e múltiplos nódulos cutâneos, com trajetos fistulosos que drenam pouco **líquido serossanguinolento** e levemente pruriginosas, envolvendo apenas a região toracolombar direito. Além disso, também foi possível evidencia comprometimento da cavidade nasal (1). O diagnóstico presuntivo pela citopatologia assim como o diagnóstico definitivo pela cultura micológica podem ser dificultados pela reduzida quantidade do *Sporothrix spp*. presente nos tecidos e secreções dos cães. As colônias obtidas na análise micológica de cães crescem mais lentamente comparadas as colônias obtidas de amostras de felinos. No entanto, apesar do lento crescimento em placa de petri, foi possível observar na citologia poucas estruturas leveduriformes, ovais e alongadas, em formato de 'charuto' enquanto na cultura micológica haviam presença de colônias filamentosas, de aspecto membranáceo, de cor branca nas bordas e centro bem pertinente ao fugo em questão (3). O tratamento com agentes antifúngicos como o itraconazol na dose de 100 mg/animal tem se mostrado eficaz e seguro na terapia em casos de esporotricose cutânea demonstrando poucos efeitos colaterais que, comparado ao iodeto de potássio, na dose de 40 mg/kg/8-8h ou1 12-12h, apesar de sua melhor eficiência, tem apresentado maior hepatotoxidade favorecendo, desta forma, efeitos indesejáveis como hematêmese, anorexia, apetite caprichoso ou falta de apetite, tosse, letargia. Para o sucesso terapêutico, é necessário que o tratamento prossiga até que as lesões cicatrizem e as culturas sejam negativas (4).

CONCLUSÃO

Conclui-se, que embora na literatura não haja relato de transmissão de esporotricose de cão para humanos ou para outros animais, o seu contagio torna-se um alerta imprescindível para a presença do fungo no ambiente. Desta forma, faz-se necessário uma investigação epidemiológica no município de Campos dos Goytacazes, em virtude dos opulentes casos de esporotricose felina ocorrida no município.

REFERÊNCIA

1) Larsson C E, Lucas R. Tratado de medicina externa: dermatologia veterinária. 1 ed. São Caetano do Sul: Interbook,

2016.

2) da Cruz LCH. Complexo *Sporothrix schenckii*. Revisão de parte da literatura e considerações sobre o diagnóstico e a epidemiologia. Veterinária e Zootecnia, n. 20, p.8-28. 2013

3) Larsson CE. Esporotricosis. In: Gomez N; Guida N. Enfermedades infecciosas em de caninos y felinos. Buenos Aires: Intermedica, 2010. P. 433-440.

4) Meinerz ARM. Avaliação da atividade in vivo e in vitro da terbinafina e itraconazol frente ao *Sporothrix schenckii* (tese de doutorado). Porto Alegre: Universidade Federal do Rio Grande Do Sul – UFRGS, 2007.

Esporotricose Felina no Município de Uberlândia, Minas Gerais (MG) - Relato de caso

Vitória Naves Machado - Graduando(a) de Medicina Veterinária da Universidade Federal de Uberlândia (UFU).*
Roger da Silva Borges - Graduando(a) de Medicina Veterinária da Universidade Federal de Uberlândia (UFU).
Camila de Melo Costa Araújo - Residente da Clínica Médica de Pequenos Animais do Programa de Residência Uniprofissional Medicina Veterinária da Universidade Federal de Uberlândia (UFU).
José Eugênio Diniz Bastos - Docente do Curso de Graduação em Medicina Veterinária e Pós-Graduação em Ciências Veterinárias da Universidade Federal de Uberlândia (UFU), Uberlândia, MG.
* navesvitoria@gmail.com

RESUMO

A esporotricose felina constiui-se em uma micose subcutânea, caracterizada por lesões papulonodulares em fase pré-clínica avançada e ulcerogomosa, naquela tardia. O agente causal é o fungo *Sporothrix schenckii* e é uma doença de caráter zoonótico, que vem ganhando importância em diversas regiões do Brasil. O objetivo desse trabalho foi relatar o caso de um felino, macho, 3 anos, sem raça definida que apresentava lesões cutâneas circulares caracterizadas por crostas e ulcerações que drenavam um exsudato castanho-avermelhado localizadas principalmente em cabeça. O quadro clínico iniciou após a mordedura de um cão. O exame citopatológico pela punção por agulha fina (PAAF) e pela técnica de *imprint* das lesões ulceradas do animal em estudo permitiram o diagnóstico do fungo *Sporothrix schenckii.* Foi instituído o tratamento antifúngico sistêmico com itraconazol, associado a antibioticoterapia sistêmica e após 20 dias, foi notado o início das cicatrização das lesões. Porém o gato veio a óbito antes do termino do tratamento.

Palavras-chave: *Sporothrix schenckii;* micose; gato.

INTRODUÇÃO

A esporotricose é causada pelo fungo *Sporothrix schenckii* monoespecífico e dimórfico, cujo é encontrado em solos ricos de matéria orgânica tendo distribuição mundial (1). Estudos apontam novas espécies filogenéticas como S. schenckii sensu stricto, S. brasiliensis (2). A manifestação da doença pode variar entre lesões cutâneas, cutanealinfática e disseminada que pela gravidade pode levar o animal a prostação, hipertermia e letargia (3); a forma cutânea leva a uma micose que acomete tanto homens quanto animal (1). Os felinos são os animais de companhia mais acometidos por esse fungo (4), sendo de maior prevalência os machos inteiros, com acesso à rua (5;6).

A contaminação pelo *S. schenckii* ocorre por arranhaduras e mordeduras de animais contaminados, pois esses fungos estão presentes no solo, vegetais secos e em decomposição que servem para afiação das unhas. A forma menos frequente de contaminação é pelas vias aéreas ou digestivas o que leva à subsequente doença sistêmica (7). A forma cutânea é comum observar lesões na cauda, cabeça e extremidade dos membros com área alopécica e eritrematosa nos casos mais avançados (8).

O objetivo do trabalho é relatar um caso de esporotricose felina após a mordedura de um cão e sua melhora clínica 20 dias após o tratamento.

RELATO DE CASO

Foi atendido no hospital veterinário da Universidade Federal de Uberlândia (UFU), no estado de Minas Gerais (MG), um felino, sem raça definida (SRD) macho, não castrado, 3 anos de idade, domiciliado e com acesso irrestrito à rua. Segundo o relato do tutor, o animal apresentava várias lesões ulceradas disseminadas em todo corpo, anorexia, espirros e perda de peso. De acordo com o proprietário o quadro clínico iniciou após o animal ter brigado com um cão de rua, no que ocasionou em uma ferida ulcerada por mordedura no membro torácico esquerdo do animal em estudo (figura 1A), a qual já estava sob tratamento com antibioticoterapia oral. No exame físico o animal apresentava-se normotérmico, apático, mucosas visíveis normocoradas e desidratação moderada. O animal apresentava deformação de espelho nasal (Figura 1B) e lesões cutâneas circulares, caracterizadas por crostas e ulcerações, das quais drenava um exsudato castanho-avermelhado. As lesões eram localizadas principalmente em cabeça, cauda e membros (figura

1 C, D e E). O tutor também relatou o aparecimento de lesões papulonodulares em seu próprio corpo, dando um "aspecto de rosário".

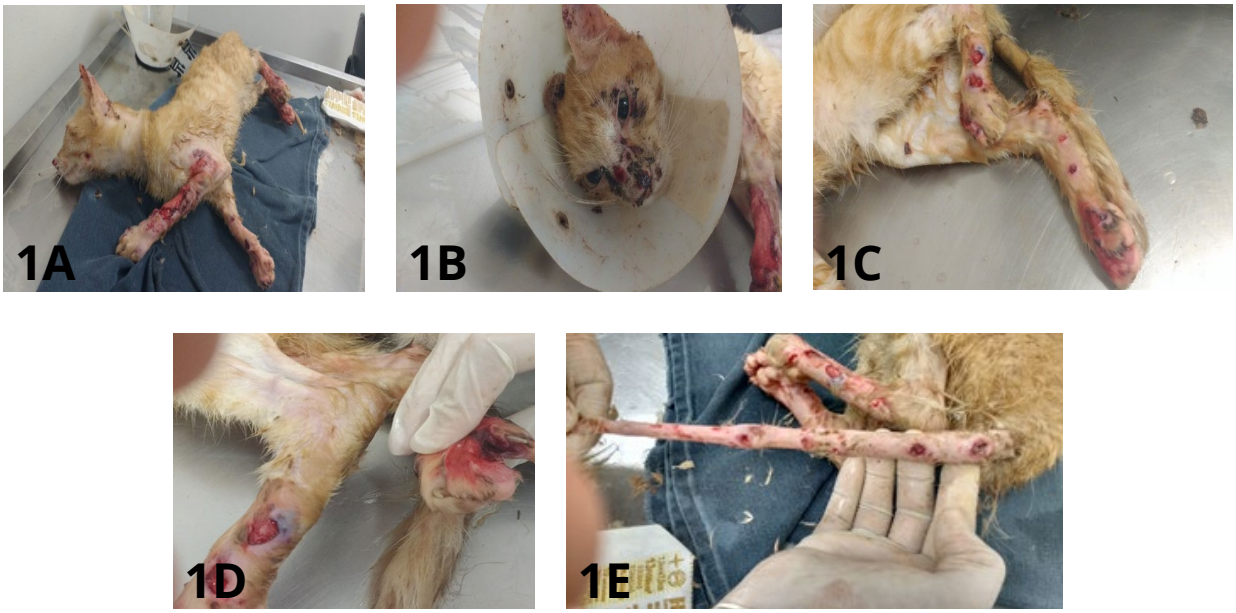

Figura 1 - Apresentação clínica das lesões de pele da paciente. 1A) notar a ferida por mordedura ulcerada em membro torácico esquerdo. 1B) deformação do plano nasal com deposição de crostas hemorrágicas. 1C) Lesões com característica ulcero gomosa em membros pélvicos. 1D) lesão edematoeritematosa digital. 1E) lesões crostosas e ulceradas acometendo toda a cauda. *(Fonte: CMPA/HV-UFU, 2017)*

Com base no histórico e nos sinais clínicos suspeitou-se então de esporotricose; e para confirmação foi realizado o exame citopatológico pela punção por agulha fina (PAAF) e pela técnica de *imprint* das lesões ulceradas do animal em estudo (figura 2). Ambos os exames foram corados com hematoxilina-eosina o que possibilitou a observação de inúmeras estruturas leveduriformes compatíveis com fungos do complexo *Sporothrix schenckii*.

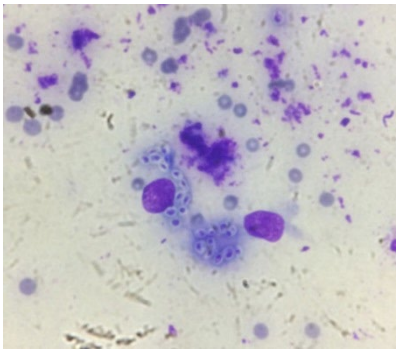

Figura 2 - Células leveduriformes características de agentes do complexo *Sporothrix schenckii*. *(Fonte: CMPA/HV-UFU, 2017)*

A partir da anamnese, sinais clínicos e resultados dos exames complementares foi instituído o tratamento com cefalexina na dose de 30 mg/kg a cada 12 horas durante 21 dias, ranitidina 2 mg/kg a cada 12 horas durante 21 dias, itraconazol na dose de 5 mg/kg a cada 12 horas, durante 4 meses, limpeza das lesões com solução fisiológica à 0,9% e posteriormente a pomada à base de sulfadiazina de prata nas lesões (incluindo na ferida por mordedura), além do isolamento de animal. Foi esclarecido ao proprietário que a doença se tratava de esporotricose cuja é uma dermatozoonose, informando então medidas de prevenção a serem tomadas e riscos do contagio para o mesmo.

Após 20 dias iniciado o tratamento o felino retornou ao hospital apresentando uma melhora aparente do quadro clínico (figura 3).

Figura 3 - Apresentação clinica 20 dias após o tratamento. 3A) Nota-se ainda a presença das lesões crostosas, porém sem exsudato hemorrágico e iniciando seu processo de cicatrização. 3B, 3C e 3D) cicatrização de algumas lesões ulceradas e outras em fase de processo de cicatrização. *(Fonte: CMPA/HV-UFU, 2017)*

Foi pedido ao proprietário para continuar com o tratamento prescrito e voltar mensalmente para avaliação das lesões. Porém não foi possível o acompanhamento do caso clínico em questão, pois o animal veio a óbito acidentalmente 25 dias após a data do retorno e o corpo não foi disponibilizado para necropsia.

DISCUSSÃO

O presente trabalho relatou um caso de esporotricose tegumentar em um gato doméstico no município de Uberlândia (Minas Gerais). Esse estado não está na zona epidemiológica com altos números de incidência dessa doença como ocorre no estado do Rio de Janeiro (9), porém não podemos eliminar a probabilidade dessa micose afetar os animais e seres humanos da cidade de Uberlândia devido sua distribuição mundial.

Os achados no presente trabalho como agente etiológico, forma de transmissão e caracterização da lesão como sendo papulonodular e ulcerogomosa, está de acordo com outros estudos (10). Outro fato importante é que a lesão da mordedura já estava sendo tratada com antibioticoterapia porém sem sucesso no tratamento e quando isso ocorre deve realizar exames complementares e cogitar na possível contaminação por S. schenckii (3).

Vale ressaltar o aparecimento de lesões papulonodulares no corpo do tutor, dando um "aspecto de rosário", sendo um possível sinal clinico dessa micose. Segundo os estudos a contaminação por esse fungo é comum em humanos que trabalham diretamente com a terra (11) e outros trabalhos apontam que pessoas que convivem com o gato podem adquirir essa dermatozoonose através de arranhaduras e mordeduras de animais contaminados (12, 13).

O exame citopatológico pela punção por agulha fina (PAAF) e pela técnica de *imprint* permite, principalmente em gatos a visualização de formas leveduriformes em forma de "charuto";(14) fato esse encontrado no diagnóstico do caso relatado.

O tratamento instituído para a esporotricose em gatos é a administração de itraconazol 10mg/kg SID, sendo esse antifúngico o mais eficaz e seguro para os felinos (15). Mesmo com um curto período de utilização da droga, foi possível avaliar melhora aparente das lesões.

Provavelmente o animal em estudo foi infectado pela forma clássica de mordedura por um animal contaminado, conforme foi apontado pela literatura (7), ou pelo ambiente contaminado já que a ferida provocada pela mordida tornou uma porta de entrada para o patógeno.

CONCLUSÃO

Considerando que o estado de Minas Gerais não está localizado na área endêmica não devemos esquecer da possibilidade de contaminação dos animais com o fungo *Sporothrix schenckii*, e salientar a importância do felino na transmissão dessa micose tanto para outros animais como para os seres humanos. Apesar do animal ter ido à obito antes da completa cicatrização das lesões, o itraconazol mostrou ser eficaz na terapia de esporotricose felina.

REFERÊNCIAS

1) LACAZ, C. S.; PORTO, E.; MARTINS, J. E. C.; HEINS-VACCARI, E. M.; MELO, N. T. Esporotricose e outras micoses gomosas. In: LACAZ, C. S.; PORTO, E.; MARTINS, J. E. C.; HEINS-VACCARI, E. M.; MELO, N. T. (Ed.). Tratado de micologia médica Lacaz 9. ed. São Paulo: Sarvier, 2002. P. 479-497.

2) Marimon R, Cano J, Gene J, Sutton DA, Kawasaki M, Guarro J. Sporothrix brasiliensis, S. globosa, and S. mexicana, three new Sporothrix species of clinical interest. J Clin Microbiol. 2007; 45(10):3198–3206.

3) Rosser E.J. & Dunstan R.W. 1998. Sporotrichosis. In: Greene C.E. (Ed). Infectious diseases of the dog and cat. 2nd. edn. St Louis: Sauders Company, pp.399-401.

4) Larsson, C.E. Esporotricose. In: SIMPÓSIO BRASILEIRO SOBRE MICOSES ANIMAIS, 2000, Porto Alegre. Resumos... Porto Alegre : UFRGS, 2000. p.66-71.

5) Xavier, M. O.; Nobre, M. O.; Sampaio JR, D. P.; Antunes, T. A.; Nascente, P. S.; SÓRIA, F. B. A.; Meireles, M. C. A. Esporotricose felina com envolvimento humano na cidade de Pelotas, RS, Brasil. Ciênc Rur. 2004; 34(6):1961-1963.

6) Schubach T.M.P., Schubach A., Reis R.S., Maya T.C., Blanco T.C.M., Monteiro D.F., Barros M.B.L., Brustein R., Oliveira R.M.Z., Monteiro P.C.F. & Wanke B. Sporothrix schenckii isolated from domestic cats with and without sporotrichosis in Rio de Janeiro, Brazil. Mycopathologia. 2001; 153: 83-86

7) LARSSON 2011 5 Braz. J. Vet. Res. Anim. Sci., São Paulo, v. 48, n. 3, p. 250-259, 2011.

8) Gross TL, Ihrke PJ, Walder EJ, Affolter VK. Interface diseases of the dermal-epidermal junction. In: Skin diseases of the dog and the cat. California: Blackwell Science; 2005. P.49-52.

9) Gremião IDF, Miranda LHM, Reis EG, Rodrigues AM, Pereira AS. Zoonotic epidemic of sporotrichosis: cat to human transmission. PLoS Pathog. 2017;13(1):1–7.

10) Gonsales, F.F; Moreto, A.; Mansho, W; Vincentin, C.A; Benites, N.R. Esporotricose na cidade de Guarulhos, São Paulo, Brasil. Nosso clínico, ano XXI, N.121, p.18-24,2018.

11) Schubach AO, Schubach TMP, Barros MBL, Wanke B. Esporotricose. In: Coura JR, organizador. Dinâmica das doenças infecciosas e parasitárias. Rio de Janeiro: Editora Guanabara Koogan; 2005. p. 1161-9.

12) Schubach TM, Valle ACF, Galhardo MCG, Fialho PC, Reis R, Zancopé OR, et al. Isolation of Sporothrix schenckii from the nails of domestic cats (Felis catus). Med Mycol 2001; 39:147-9

13) Schubach AO, Barros MBL, Wanke B. Epidemic sporotrichosis. Curr Opin Infect Dis 2008; 21: 129-33.

14) Larsson, C. E; Lucas, R. Tratado de Medicina Externa: Dermatologia Veterinária. São Caetano do Sul: Interbook, 2016. p. 313-344.

15) Schubach T.M.P., Schubach A., Maya T C., Okamoto T., Reis R.S., Monteiro P.C.F., Galhardo M.C.G. & Wanke B. 2003. Pathology of sporotrichosis in 10 cats in Rio de Janeiro. Veterinary Record. 152: 172-175.

Estudo de Sensibilização em Cães Suspeitos com Dermatite Atópica em um Ambiente Litorâneo - Dados Preliminares

M.V. Caio Catalani - Mestrando em Ciências Veterinárias – Universidade Metropolitana de Santos, SP
instituto@allergen.com.br

RESUMO

Variações geográficas interferem nos padrões de sensibilização dos cães com dermatite atópica canina (DAC). O teste sorológico é uma prova comumente empregada na clínica veterinária e auxilia no diagnóstico etiológico da DAC *stricto sensu* possibilitando a promoção de medidas de redução de exposição e a imunoterapia alérgeno-específica. Materiais e métodos: Avaliamos os resultados de testes sorológicos IgE-específicos de 104 cães suspeitos de DAC habitantes da região da Baixada Santista-SP. Resultados: o D. farinae (58,7%), o A. siro (52,9%) e o T. putrescentiae (52,0%) foram os alérgenos mais representados. A discrepância observada com outro estudo em relação à B. tropicalis (13,5%), D. pteronyssinus (11,5%) e L. destructor (1,0%), sugere que possa haver influência regional sobre a ocorrência destes ácaros. A sensibilização ao *Ligustrum sp* (21,2%) foi considerada relevante, mas seu papel na patogenia da DAC é incerto. Os fungos não foram importantes no padrão de sensibilização dos cães testados. Conclusão: Demonstramos que o padrão de sensibilização dos cães suspeitos com DAC na região da Baixada Santista-SP exibe particularidades, mormente em relação aos ácaros intradomiciliares. O conhecimento do padrão de sensibilização nestes cães permite otimizar a relação de alérgenos a serem testados nesta população.

Palavras-chave: ELISA; oligoclonal; atopia; alérgeno.

INTRODUÇÃO

A dermatite atópica canina (DAC) é uma doença multifatorial, crônica, inflamatória e pruriginosa, caracterizada pela produção de IgE contra alérgenos específicos, principalmente os ambientais – DAC *strictu sensu*. O diagnóstico presuntivo da DAC é clínico, entretanto os testes alérgicos cutâneos ou sorológicos auxiliam na identificação da sensibilização frente a alérgenos ambientais, possibilitando a adoção de medidas de controle de exposição e a instituição de imunoterapia alérgeno-específica (1). A sensibilização é determinada pela interação entre fatores genéticos e ambientais (2). Desta forma, é postulado que a relação de alérgenos representativos a serem testados possa se alterar entre áreas geográficas distintas. No Brasil são poucos os estudos que abordam o padrão de sensibilização de cães com DAC de acordo com as características geográficas (3).

Neste estudo utilizamos um teste sorológico IgE-específico para determinar as sensibilizações em 104 cães suspeitos de DAC em um ambiente litorâneo, habitantes da região da Baixada Santista (litoral sul do Estado de São Paulo). A compreensão do padrão de sensibilização permitirá selecionar os alérgenos mais relevantes para o diagnóstico nesta população.

MATERIAL E MÉTODOS

Com o objetivo de determinar as frequências de sensibilizações, avaliamos os resultados de um teste sorológico para IgEs específicas de 104 cães, independente da raça, sexo ou faixa etária, com histórico de manifestações dermatológicas presuntivas de DAC, todos habitantes regulares da região da Baixada Santista (Santos, São Vicente e Praia Grande). Os pacientes selecionados foram atendidos pelo serviço de alergologia clínica do Instituto Veterinário de Alergia ALLERGEN® com sede na cidade de Santos-SP ou por veterinários dermatólogos, da região, comprometidos com o estudo, no período de abril de 2016 a abril de 2018. De cada cão, foi colhida uma amostra de sangue por venopunção das veias jugular ou cefálica. Após coagulação, foi separado 1,5 ml de soro para a realização de teste alérgico (Pet-ELISA® - Alergovet, Madri, Espanha), cujo anticorpo secundário é um anticorpo oligoclonal composto por um coquetel de três anticorpos monoclonais específicos para detecção da IgE canina (Olygo.3mAb®). Foram selecionados 24 alérgenos ambientais de acordo com a recomendação do laboratório (14 pólens, 04 fungos, 06 ácaros) além de pulga e *Malassezia sp*, totalizando 26 alérgenos (Quadro 1).

Grupos	Extratos alergênicos
Pólens	*Phleum pratense; Lolium perene; Cynodon dactylon; Secale cereale; Avena sativa; Plantago sp; Artemisia sp; Chenopodium sp; Parietaria sp; Betula sp; Ligustrum sp; Arizonica sp; Platano sp; Popolus sp.*
Fungos	*Alternaria alternata; Aspergilus sp; Penicilium sp; Cladosporum sp.*
Ácaros	*Dermatophagoides pteronyssinus; Dermatophagoides farinae; Tyrophagus putrescentiae; Lepidoglyphus destructor; Acarus siro; Blomia tropicalis.*
Outros	Pulga (*Ctenocephalides sp*); *Malassezia sp.*

Quadro 1 - Relação de extratos alergênicos testados na população de cães do estudo.

Para o propósito deste estudo os dados dos testes foram apresentados de maneira a obtermos três resultados possíveis para cada alérgeno testado: negativo, suspeito e positivo, de acordo com os valores de corte sugeridos pelo laboratório. Neste estudo foram considerados apenas os resultados positivos, excluindo-se os suspeitos e negativos.

RESULTADOS

Avaliamos a frequência de positividade em 104 cães com sintomas sugestivos de DAC. O *Dermatophagoides farinae* (58,7%), o *Acarus siro* (52,9%) e o *Tyrophagus putrescentiae* (52,0%) foram os alérgenos mais frequentes estando presentes em mais da metade dos cães testados. Seguidos pelo *Cynodon dactylon* (27,9%), *Ligustrum sp* (21,2%), *Phleum pratense* (17,3%), *Chenopodium sp* (14,4%), *B. tropicalis* (13,5%), *D. pteronyssinus* (11,5%). As sensibilizações à pulga (*Ctenocephalides sp*), ao *Secale sereale* e à *Artemisia sp* apresentaram valores similares (10,6%). Menos de 10% dos cães exibiu positividade contra o *Lolium perene* (9,6%), *Betula sp* (7,7%), *Platanus sp* (7,7%), *Avena sativa* (4,8%) e *Parietaria sp* (2,9%). Apenas 2,0% foram os cães com positividade para *Malassezia sp*. A *Arizonica sp* e *Alternaria alternata* apresentaram frequências de 1,9% e de apenas 1% para o *Lepidoglyphus destructor*.. Os demais extratos foram negativos em todos os 104 cães e incluem *Plantago sp, Popolus sp, Aspergilus sp, Penicilium sp* e *Cladosporum sp* (Figura 1). Estes dados são preliminares e integram a dissertação de mestrado do autor, que encontra-se em andamento na data desta apresentação.

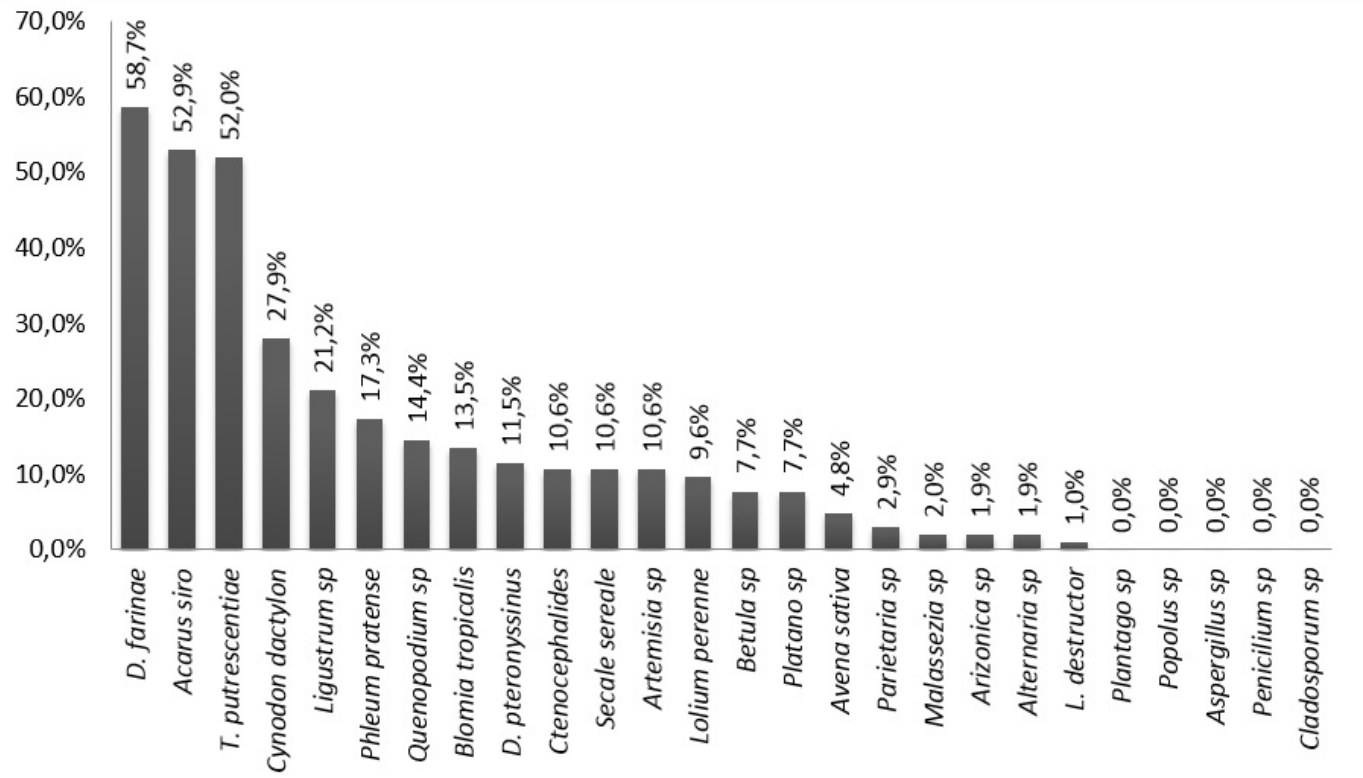

Figura 1 - Distribuição das frequências relativas das positividades observadas aos alérgenos testados neste estudo.

DISCUSSÃO

A presença de IgE contra alérgenos específicos indica sensibilização a ele, o que não necessariamente signifique a presença de doença alérgica. É necessário que ocorram várias interações entre diversos fatores para o seu desenvolvimento, genéticos e ambientais. Desta forma, os testes sorológicos devem ser interpretados no contexto da história clínica e de exposição ambiental. A determinação de IgE específica através da sorologia é um método muito utilizado na rotina clínica devido sua facilidade de obtenção de amostras através de venopunção, e por não sofrer influências de medicações.

Pereira (2015) em estudo sorológico com 58 cães utilizando dois kits diferentes sendo 28 deles submetidos ao mesmo teste utilizado em nosso estudo, o Pet-ELISA® – Alergovet, Madri, Espanha), obteve *D. farinae* (86,5%, 32/37), *T. putrescentiae* (56,8%, 21/37), *B. tropicalis* (48,6%, 18/37), *C. dactylon* (41,2%, 7/17), D. pteronyssinus (29,7%, 11/37) e L. destructor (29,4%, 5/17) (Figura 2). Não foi informada a frequência do *A. siro.*

Os ácaros são os principais componentes alergênicos da poeira intradomiciliar e são descritos como os mais frequentes em todos os continentes (3). Suas ocorrências podem se modificar dependendo das condições climáticas, da umidade, da temperatura e dos fatores nutricionais do ambiente (2). Em nosso estudo o *D. farinae* (58,7%), o *A. siro* (52,9%) e o *T. putrescentiae* (52,0%) também foram os ácaros mais representados. A sensibilização ao pólen da grama *C. dactylon* (27,9%) também foi importante em ambos os estudos. Houve discrepância entre os dois trabalhos com relação a *B. tropicalis* (13,5%), *D.pteronyssinus* (11,5%) e *L. destructor* (1,0%), sugerindo que possa haver influência regional sobre a ocorrência destes ácaros.

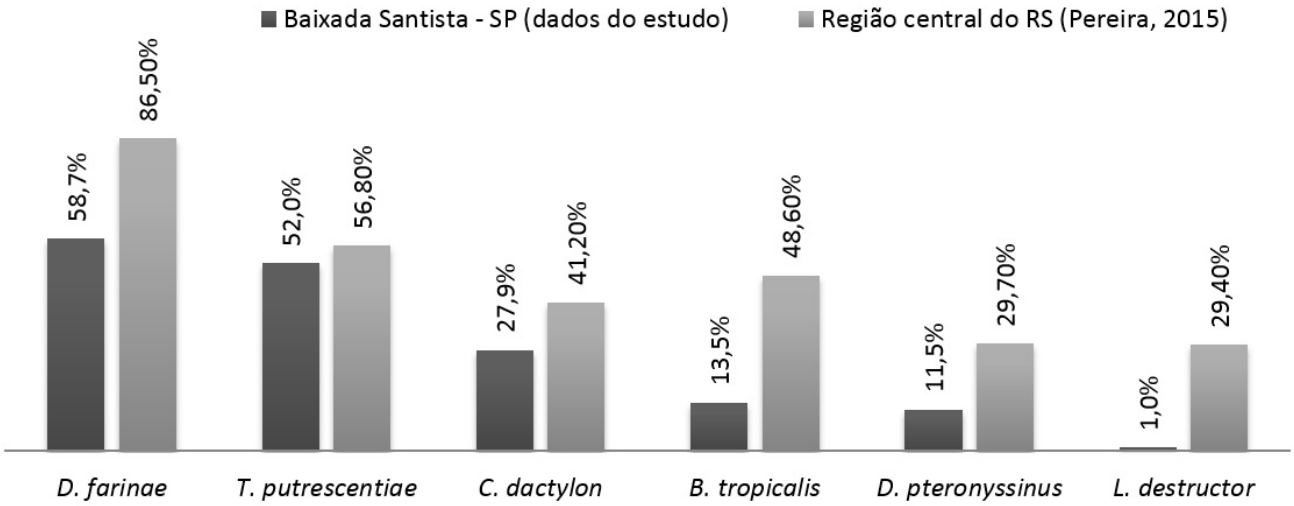

Figura 2 - Frequências observadas nos testes sorológicos obtidos no estudo (Baixada Santista, SP) e na região central do Rio Grande do Sul por Pereira (2015)(3).

Não há referências anteriores a este estudo sobre a frequência de sensibilização ao *Ligustrum sp* em cães, tendo sido, por nós, considerada importante (21,2%). Entretanto não há informações sobre seu papel na patogenia da DAC sendo necessários estudos clínicos para avaliar sua relevância.

Do conhecimento do autor, não existem estudos sorológicos publicados no Brasil sobre a sensibilização em cães por fungos ambientais. Em nosso trabalho, os fungos não foram importantes no padrão de sensibilização dos cães testados na região da Baixada Santista.

CONCLUSÃO

Os testes sorológicos são úteis no diagnóstico etiológico da DAC e devem ser interpretados no contexto da história clínica e de exposição ambiental. Este estudo demonstrou que o padrão de sensibilização dos cães da região da Baixada Santista-SP exibe particularidades, mormente em relação aos ácaros intradomiciliares. Os alérgenos mais frequentes foram *D. farinae* (58,7%), *A. siro* (52,9%), *T. putrescentiae* (52,0%), *C. dactylon* (27,9%) e *Ligustrum sp* (21,2%). Obtivemos frequências modestas de sensibilização à *B. tropicalis* (13,5%), *D.pteronyssinus* (11,5%) e *L. destructor* (1,0%), sugerindo que possa haver influência regional sobre a ocorrência destes ácaros. O papel do *Ligustrum sp* na DAC é incerto e necessita de estudos clínicos. Os fungos não foram importantes para o grupo estudado. O conhecimento do padrão de sensibilização nestes cães permitirá otimizar a relação de alérgenos a serem testados nesta população.

REFERÊNCIAS

1) Tarpataki N, Thuroczy J, Fisher N, Jacquenet S, Rostaher A, Ricgard C et al. A pilot study of total and allergen-specific IgE serum levels during anestrous, estrous and pregnancy in healthy female dogs. Veterinary dermatology, 2018.

2) Kang MG, Kim MY, Song WJ, Kim S, Jo EJ, Lee SE et al. Patterns of inhalant allergen sensitization and geographical variation in Korean adults: A multicenter retrospective study. Allergy, Asthma and Immunology Research, v. 9, n. 6, p. 499–508, 2017.

3) Pereira, DT. Estudo da sensibilização de cães com dermatite atópica na região central do Rio Grande do Sul. [Dissertação de Mestrado]. Santa Maria, RS: Universidade Federal de Santa Maria; 2015.

Evolução Dermatológica de um Canino com Alopecia X Submetido à Escarificação e Microagulhamento Associados à Melatonina: Relato de Caso

Maria Carolina Alves de Martini - Médica Veterinária, Mestranda, Universidade Federal da Fronteira Sul*
Gabrieli Américo da Silva - Graduanda em Medicina Veterinária, Universidade Federal da Fronteira Sul
Cristiane Vieira Vidal - Médica Veterinária, Universidade Federal da Fronteira Sul
Tatiana Champion - Médica Veterinária, Doutora, Docente, Universidade Federal da Fronteira Sul
* mariacarolinademartini@gmail.com

RESUMO

A alopecia "X" é uma perda de pelos parcial e progressiva, sem prurido, inflamação e alterações sistêmicas relacionadas, que acomete cães sem que haja uma causa definida. Este trabalho visou relatar a evolução dermatológica de um cão com alopecia X, tratado com melatonina, escarificação e microagulhamento. Foi encaminhado para consulta dermatológica um cão com alopecia sem prurido e inflamação há seis meses. Realizou-se anamnese e exame físico do paciente, além de biópsia de pele, hemograma, bioquímico sérico, dosagem de T4 livre e TSH. A partir dos resultados foi definido o diagnóstico de alopecia X. Por fim iniciou-se o tratamento do paciente que consistiu em administração de melatonina, escarificação e microagulhamento das regiões alopécicas, além de orquiectomia. Após 45 dias observaram-se bons resultados quanto a repilação cutânea, mostrando que tanto o diagnóstico quanto o tratamento instituído foram adequados.

Palavras-chave: Dermaroller; Folículo piloso; Pseudo-Cushing; Repilação.

INTRODUÇÃO

A alopecia é a ausência de pelos em áreas que deveriam ser cobertas (1). É um sinal clínico comumente encontrado nas dermatopatias e suas causas distinguem-se quanto ao prurido, atividade inflamatória, extensão e localização das áreas alopécicas (2). As suas causas inflamatórias mais comuns são piodermite, demodiciose e outras dermatites. Já as principais causas não-inflamatórias são as endocrinopatias, como hiperadrenocorticismo, hipotiroidismo e hiperestrogenismo (3).

A alopecia "X" é caracterizada pela perda de pelos progressiva sem sinais sistêmicos (4, 5). Devido sua semelhança com a alopecia causada pelo hiperadrenocorticismo, também é conhecida como "Pseudo-Cushing", ou ainda, Hipossomatotropismo do Cão Adulto, Alopecia Responsiva à Biópsia, Dermatose Responsiva ao Hormônio do Crescimento, entre outros (6).

O termo "X" refere-se a patogenia desconhecida da doença (4), entretanto, acredita-se que possa haver predisposição genética relacionada à deficiência de produção hormonal ou da ação no folículo piloso (6).

Este trabalho tem por objetivo relatar a evolução dermatológica de um cão com alopecia X, tratado com melatonina, sessões de escarificação e de microagulhamento.

RESULTADOS

Um cão macho da raça Chow Chow com cinco anos foi encaminhado para consulta dermatológica por apresentar alopecia sem prurido e inflamação há seis meses. Ao exame físico observaram-se áreas alopécicas e hiperpigmentadas estendendo-se pelo tronco, não acometendo membros e cabeça (Figura 1). Realizou-se biópsia de pele para avaliação histopatológica, onde observou-se inatividade folicular acompanhada de queratinização tricolemal exacerbada dos folículos pilosos, sendo bastante compatível com a suspeita clínica de alopecia X. No leucograma foram observados linfócitos reativos e neutrófilos hipersegmentados, além disso, não havia alterações de função renal e hepática na

bioquímica sérica. Foram dosados T4 livre e TSH pelo método de radioimunoensaio, sendo que ambos estavam dentro dos valores de referência para espécie, respectivamente 1,30mg/dL e 0,10mg/mL. Definiu-se o diagnóstico de alopecia X mediante avaliação clínica, histopatológica e responsividade após raspado cutâneo, excluindo-se os demais diagnósticos diferenciais. Instituiu-se primeiramente a escarificação das áreas alopécicas, sob sedação com morfina, cetamina e midazolam e após duas semanas notou-se leve crescimento dos pelos. Incluiu-se a administração de melatonina na dose de 1mg/kg, duas vezes ao dia, por quarenta dias. Após a observação de leve responsividade à escarificação e à melatonina, iniciou-se o microagulhamento com Dermaroller de 2,5 mm, com o paciente sedado e reavaliou-se após trinta dias. Foi verificado moderado crescimento piloso e o paciente foi encaminhado para orquiectomia. Após 45 dias notou-se a presença de repilação, com pelos de tamanhos e formatos irregulares, optando-se por manter a dose e frequência de melatonina. O animal segue em tratamento, apresentando grandes progressos quanto à repilação cutânea.

Figura 1 – Paciente relatado, diagnosticado com Alopecia X, antes do início do tratamento.

DISCUSSÃO

A raça de cães Chow Chow é uma das mais predispostas a alopecia X. Além da predisposição racial, a idade do paciente relatado está dentro da faixa etária em que a doença aparenta ser mais frequente (7). No retorno, dias após a realização da biópsia, notou-se repilação no local de coleta, sendo esse sinal comumente relatado em pacientes com alopecia X (8).

Dentre os tratamentos conhecidos, destacam-se a esterilização, melatonina, trilostano, deslorelina, hormônio de crescimento, mitotano e medroxiprogesterona acetato, todos apresentam bons resultados clínicos, porém variáveis, não se pode afirmar que um mesmo tratamento terá o mesmo sucesso clínico em todos os animais (9). Visto isso, preconizou-se o tratamento com melatonina devido sua segurança e eficácia em regenerar os pelos em aproximadamente 40% dos casos (10).

Adicionalmente à melatonina, o tratamento por meio do microagulhamento com Dermaroller mostrou-se eficaz, estimulando o folículo piloso por meio do microtrauma. Acredita-se que esse evento possa ocorrer devido a ativação de células tronco na área de protuberância do pelo causada pelas pequenas agulhas, induzindo um novo ciclo (11).

As agulhas de 2,5 mm utilizadas no paciente são mais eficazes e de facilitada aplicação em áreas irregulares, pois produzem perfurações mais profundas resultando em crescimento do pelo mais precocemente quando comparado a microagulha de menor milímetro (9). Além disso, optou-se por realizar escarificação das áreas alopécicas, considerando que possua atividade semelhante ao trauma por agulha, também estimulando o folículo piloso e podendo ser realizada em locais de mais difícil acesso com o uso do Dermaroller. Nas áreas em que houve pouca repilação, acredita-se que seja possivelmente devido menor intensidade na aplicação do Dermaroller e certa resistência desses locais ao tratamento, como já descrito (9).

CONCLUSÃO

O tratamento instituído mostrou-se eficaz para o paciente em questão, sugerindo que a escarificação possa ser uma opção adicional no tratamento da alopecia X em determinados casos.

REFERÊNCIAS

1) Favrot C. Alopecia in Dogs. In: IX National Veterinary Internal Medicine Congress; 2011 may 8; Atalaya, Turkey; 2011.

2) Ettinger SJ, Feldman EC. Textbook of Veterinary Internal Medicine. 7th ed. St. Louis: Elsevier Saunders; 2010.

3) Scarampella F. Endocrine alopecia in dogs. Veterinary Focus 2011; 1(21):40-46.

4) Frank LA, Donnell RL, Kania SA. Oestrogen receptor evaluation in Pomeranian dogs with hair cycle arrest (alopecia X) on melatonin supplementation. Veterinary dermatology 2006; 4(17):252-258.

5) Nuttall TJ, McKeever, Harvey RG. A colour handbook of skin diseases of the dog and cat. 2nd ed. London: Manson Publishing Ltd; 2009.

6) Ferrer L. Non-endocrine symmetric alopecia in dogs: clinical management. In: The North American Veterinary Conference; 2005 jan 8-12; Orlando, Flórida: 2005.

7) Cerundolo R. Canine alopecia X. UK Vet Companion Animal 2009; 9(14):47-52.

8) Frank L. Hair Loss Disorders in Domestic Animals. 1st ed. Singapore: Wiley-Blackwell; 2009.

9) Stoll S, Dietlin C, Nett-Mettler CS. Microneedling as a successful treatment for alopecia X in two Pomeranian siblings. Veterinary dermatology 2015; 5(26):387.

10) Miller WH, Griffin CE, Campbell KL. Muller and Kirk's Small Animal Dermatology. 7th ed. London: Elsevier Health Sciences; 2013.

11) Liebl H, Kloth LC. Skin cell proliferation stimulated by microneedles. Journal of the American College of Clinical Wound Specialists 2012; 1(4):2-6.

Granuloma Lepróide Canino: Levantamento de Casos Atendidos em Hospital Veterinário do Rio Grande do Sul no período de 5 anos (2013-2018)

Letícia Talita Baretta - Mestranda em Ciências Veterinárias PPGCV-UFRGS, Porto Alegre, Rio Grande do Sul, Brasil*
Juliana Dhein - Mestranda em Ciências Veterinárias PPGCV-UFRGS, Porto Alegre, Rio Grande do Sul, Brasil
Daniel Guimarães Gerardi - Professor Adjunto de Medicina Veterinária da UFRGS, Porto Alegre, Rio Grande do Sul, Brasil
* leticiabaretta@hotmail.com

RESUMO

O granuloma lepróide canino (GLC) é uma doença cutânea nodular causada por micobactérias saprófitas. Seu diagnóstico pode ser desafiador, necessitando, muitas vezes, de colorações especiais no exame microscópico para a visualização do agente. Os diferenciais da doença incluem neoplasias, micoses profundas ou outras infecções bacterianas. Durante cinco anos, foram atendidos sete cães diagnosticados com GLC no Hospital de Clínicas Veterinárias da UFRGS. A apresentação clínica de cães com pelagem curta, o envolvimento da face dorsal dos pavilhões auriculares, a boa resposta ao tratamento com enrofloxacina e a presença de bacilos álcool-ácido resistentes no exame citológico ou histopatológico, são características comuns da doença e estavam presentes nos cães atendidos no HCV-UFRGS com diagnóstico de GLC entre os anos de 2013 a 2018.

Palavras-chave: granuloma micobacteriano; paniculite bacteriana; micobacteriose; dermatopatia bacteriana; cão.

INTRODUÇÃO

Granuloma lepróide canino (GLC) é causado por micobactérias saprófitas encontradas na natureza que são inoculadas por meio de descontinuidade da barreira cutânea (1,2) ou por insetos, que atuam como vetores mecânicos (3). Animais de pelo curto são predispostos (3). Clinicamente há formação pápulas que evoluem para nódulos subcutâneos flutuantes, firmes, alopécicos, não pruriginosos e não dolorosos que podem sofrer erosão ou ulceração (1,2,3). Linfadenomegalia e sinais sistêmicos são raros (2). O diagnóstico diferencial inclui neoplasias, infecções bacterianas e micoses profundas (1,3). O diagnóstico é feito por citologia, histopatologia ou cultura micobacteriana (1). Colorações como a de Ziehl Neelsen são úteis na identificação da bactéria (2). O tratamento é efetuado com antimicrobianos e casos graves podem necessitar de ressecção cirúrgica (1,2). A doença possui bom prognóstico (2).

O objetivo do presente estudo foi realizar um levantamento de casos de cães com diagnóstico de granuloma lepróide canino atendidos no Hospital de Clínicas Veterinárias da Universidade Federal do Rio Grande do Sul (HCV-UFRGS) entre os anos de 2013 a 2018.

MATERIAIS E MÉTODOS

Os dados de prontuários clínicos de pacientes atendidos durante o período de janeiro de 2013 a março de 2018 no HCV-UFRGS com diagnóstico de GLC confirmado por meio de exame citológico ou histológico, foram acessados e revisados. As informações coletadas foram raça, idade, sexo, localização das lesões, forma diagnóstica, tratamento instituído e tempo de evolução até a remissão completa das lesões. Pacientes com suspeita para a doença, mas com diagnóstico não confirmado, foram excluídos do estudo.

RESULTADOS

Durante o período do estudo, sete cães tiveram diagnóstico definitivo de GLC. Quatro cães eram machos (57,1%), e três fêmeas (42,8%). A média de idade dos pacientes foi de 4,7 anos, variando entre 2 e 7 anos de idade. A raça mais acometida foi a Boxer (3/7, 42,8%), seguido de cães sem raça definida (2/7, 28,5%), Bulldog Inglês (1/7, 14,2%) e Australian Cattle Dog (1/7, 14,2%).

O diagnóstico foi realizado por meio de exame citopatológico em cinco casos (71,4%), e em dois (28,55%), por meio de exame histológico. Em seis casos o agente foi identificado por meio do emprego da coloração de Ziehl Neelsen, e em um caso (14,2%) a identificação foi possível empregando apenas a coloração de rotina.

Todos os pacientes apresentaram como sinal clínico, lesões nodulares não pruriginosas, e em quatro (57,14%), as lesões se encontravam ulceradas. Em seis cães (85,7%), o acometimento foi na superfície dorsal dos pavilhões auditivos e de forma bilateral. Um paciente, além do acometimento dos pavilhões, também apresentou nódulo em região coxofemoral. Um único cão apresentou lesão apenas em plano nasal. O tempo entre o aparecimento das lesões e a procura por atendimento médico veterinário variou entre 7 e 120 dias com tempo médio de 38 dias.

A maioria dos cães, (6/7, 85,7%), morava em casas com acesso diário e constante ao ambiente externo e apenas um paciente morava em apartamento, no entanto, este realizava passeios diários em praças.

Cinco pacientes foram tratados clinicamente e dois cirurgicamente. Os pacientes que foram tratados de forma clínica sistêmica (5/5), utilizaram como antibioticoterapia de escolha empírica, a enrofloxacina 5mg/kg por via oral a cada 12 horas por pelo menos 30 dias. Todos apresentaram a remissão completa das lesões entre 30 e 60 dias, com tempo médio de 43,4 dias.

DISCUSSÃO

Sabe-se que a paniculite micobacteriana, causada pelo *Mycobacterium sp.*, é uma doença rara em cães. Na análise retrospectiva, foram encontrados apenas sete cães diagnosticados com a GLC, em um período de cinco anos. Apesar de estar distribuída por todas as partes do mundo (2), o Brasil e a Austrália, apresentam uma alta prevalência da doença (2,3). Portanto, nesses locais, cães com lesões características devem ser investigados para GLC. Todos os pacientes pesquisados eram residentes do Estado do Rio Grande do Sul, que apesar de não estar situada em uma área tropical, em determinadas épocas do ano apresenta clima quente e úmido.

A idade dos cães incluídos no estudo variou entre 2 e 7 anos, com média de 4,6 anos, similarmente a outra análise também realizada no Brasil, na qual observou-se uma predominância de cães de meia idade (5). A raça boxer foi a mais acometida (3/7) corroborando com o observado em outros estudos (3,4,5). Entretanto, independente da raça do cão, o GLC afeta quase que exclusivamente pacientes de pelo curto (3,4,5), característica também observada nos outros quatro cães incluídos.

O diagnóstico da doença pode ser difícil, quando o GLC não é incluído nos diferenciais e as colorações especiais não são solicitadas nos exames citológicos e histológicos. Em um caso, pode-se identificar o agente por citologia empregando coloração de rotina. Nesse caso, observou-se bacilo "corado negativamente" na lâmina, uma vez que a parede lipídica da bactéria impede a adesão de corantes do tipo Romanowsky (3,4). Nos outros casos, houve necessidade de colorações especiais como a de Ziehl Neelsen, a qual facilita a visualização de bacilos álcool ácido resistentes, que aparecem na microscopia com coloração rosa (3).

A transmissão do agente ainda não está totalmente esclarecida, mas sugere-se relação com a inoculação mecânica do *Mycoplasma sp.* por meio da picada de insetos, lesões prévias ou arranhões causados por felinos (2,5). No presente estudo, seis pacientes moravam em casas e o único paciente que morava em apartamento tinham acesso a área externa por meio de passeios diários, o que aumenta a probabilidade de contato com insetos. Além disso, o local preferencial das lesões dos pacientes estudados (pavilhões auriculares) é um local de preferência para picadas desses (5). Em um caso, havia histórico de briga com outro cão 90 dias antes, deixando lesões nas orelhas que posteriormente evoluíram para nódulos ulcerados. É possível que as lesões tenham sido sítios para a inoculação da bactéria saprófita presente no ambiente em que o cão vivia.

A apresentação clínica exclusivamente na forma de nódulos cutâneos e sem envolvimento dos linfonodos ou sistêmico, está de acordo com relatado em outros estudos (3,4,5). Nesse estudo, em 57,14% dos casos, havia ulceração. Conceição *et al* 2013, observaram uma maior frequência de ulceração em lesões maiores, porém, nos casos analisados essa afirmação não pode ser constatada.

O tratamento clínico pode ser feito com antibioticoterapia sistêmica com doxiciclina (1,4), claritromicina, clofazimina, enrofloxacina (1,3,4), amoxicilina com clavulanato e rifampicina (3,4). Cinco cães do estudo foram tratados sistemicamente com enrofloxacina por via oral e tiveram resposta favorável ao tratamento com remissão da doença em até 60 dias. Em alguns casos, há necessidade de tratamento cirúrgico que normalmente é curativo (1,2). Porém, a cirurgia pode disseminar a infecção (1).

Em dois cães, a cirurgia foi indicada com o intuito de cura e de envio de material para exame histológico, pois, o exame citológico não havia determinado um diagnóstico definitivo. Contudo, nesses casos, a coloração especial para bacilos álcool ácido resistentes não foi solicitada em um primeiro momento pelo médico veterinário responsável, o

que poderia ter facilitado o diagnóstico precoce e evitado o procedimento cirúrgico.

CONCLUSÃO

A apresentação clínica de cães com pelagem curta, o envolvimento da face dorsal dos pavilhões auriculares, a boa resposta ao tratamento com enrofloxacina e a presença de bacilos álcool-ácido resistentes no exame citológico ou histopatológico, são características comuns da doença e estavam presentes nos cães atendidos no HCV-UFRGS com diagnóstico de GLC entre os anos de 2013 a 2018.

REFERÊNCIAS

1) Hnilica KA. Canine Leproid Granuloma Syndrome. In: Small Animal Dermatology: A Colour Atlas and Therapeutic Guide. 3rd ed. Saint Louis: Eselvier; 2011. pp.79-80.

2) Miller WH, Griffin CE & Campbell KL. Bacterial Skin Diseases. In: Muller and Kirk's Small Animal Dermatology. 7th edn. St Louis, MO: Elsevier; 2013. pp.184–222.

3) Malik R., Smits B., Reppas G., Laprie C., O'brien C. & Fyfe J. Ulcerated and nonulcerated nontuberculous cutaneous mycobacterial granulomas in cats and dogs. Veterinary Dermatology 2013; 24:146–e33.

4) Malik R, Love DN, Wigney DI, Martin P. Mycobacterial nodular granulomas affecting the subcutis and skin of dogs (canine leproid granuloma syndrome). Australian Veterinary Journal 1998; 76:403–7.

5) Conceição LG, Acha LMR; Borges AS; Assis FG; Loures FH; Silva FF. Epidemiology, clinical signs, histopathology and molecular characterization of canine leproid granuloma: a retrospective study of cases from Brazil. Veterinary Dermatology 2013; 24:146–e33.j.

Linfoma Cutâneo em um Cão com Diagnóstico de Leishmaniose Visceral – Relato de Caso

Karina Yukie Hirata - Professora Msc. colaboradora de Clínica Médica Veterinária, Universidade Estadual do Norte do Paraná – UENP/CLM*
Fabiana Álvares - Médica veterinária autônoma, Clínica Veterinária Dra. Cláudia Stefanini
Cláudia Stefanini Stevanato - Médica veterinária autônoma, Clínica Veterinária Dra. Cláudia Stefanini
Juliana Peloi Vides - Professora Dra. de Clínica Médica de Pequenos Animais, Centro Universitário Católico Salesiano Auxilium
* karina.hirata@uenp.edu.br

RESUMO

O linfoma é uma das neoplasias mais frequentes na clínica médica de pequenos animais, no entanto, a apresentação cutânea é pouco comum na rotina de atendimento. Embora seja de origem multifatorial, a ocorrência de dermatopatias crônicas tem sido proposta como um fator predisponente para o desenvolvimento de linfoma cutâneo. A leishmaniose visceral é uma doença infecciosa de curso crônico e caráter imunossupressor, que acomete cães e causa sinais clínicos sistêmicos, como linfoadenomegalia, alterações oftálmicas, caquexia, epistaxe, onicogrifose, sendo as alterações dermatológicas a apresentação clínica mais frequente. Sendo assim, o presente estudo teve como objetivo relatar e discutir o caso de um cão com linfoma tegumentar, que possuía diagnóstico prévio de leishmaniose visceral.

Palavras-chave: *Leishmania infantum*; linfossarcoma; neoplasia; dermatopatia crônica

INTRODUÇÃO

O linfoma é uma das neoplasias mais frequentes em cães e caracteriza-se pela proliferação clonal de linfócitos malígnos, que se originam principalmente de órgãos linfoides (1). Entretanto, o linfoma pode se desenvolver em qualquer órgão, entre eles a pele (1, 2). O linfoma cutâneo é relativamente incomum na rotina clínica (2).

Embora a causa do linfoma em cães seja provavelmente multifatorial (2), o processo de inflamação crônica da pele tem sido proposto como um possível fator predisponente para estabelecimento da forma tegumentar da neoplasia em cães e no homem (3). Em contrapartida, essa relação entre dermatite crônica e linfoma cutâneo ainda não se encontra bem fundamentada, uma vez que o desenvolvimento da neoplasia pode ocorrer independente da presença de outros quadros de dermatopatias crônicas (4).

A leishmaniose visceral canina (LVC) é uma doença sistêmica de curso crônico (5, 6) e a apresentação clínica da doença compreende lesões cutâneas, linfoadenomegalia, alterações oftálmicas, caquexia, epistaxe, onicogrifose, entre outros (6,7,8). As alterações dermatológicas representam a manifestação clínica mais frequente (5,7), incluindo dermatopatias esfoliativa, nodular, pustular e ulcerativa (7). O presente estudo teve como objetivo relatar o caso de um cão apresentando linfoma cutâneo, que havia sido previamente diagnosticado com leishmaniose visceral.

RESULTADOS

Um animal da espécie canina, fêmea, da raça Border Collie, nove anos, foi encaminhado para atendimento apresentando numerosas neoformações nodulares, de distribuição generalizada, mais evidente em tronco, variando de 0,2 a 1 cm de diâmetro, eritematosos, firmes, não aderidos, não ulcerados, sem sensibilidade dolorosa à palpação e sem alteração de temperatura local. O tutor observou evolução de uma semana e relatou que o animal se apresentava apático desde então. Ainda, informou que o cão possuía diagnóstico prévio de leishmaniose visceral há aproximadamente seis meses, confirmado por identificação do DNA de *L. infantum* pela técnica de reação em cadeia da polimerase (PCR) em amostra de medula óssea, quando o mesmo apresentou episódios de epistaxe e alterações dermatológicas, como seborreia em tronco e ulcerações exsudativas em membros.

Foram solicitados como exames complementares hemograma, testes bioquímicos, radiografia de tórax, ultrassonografia abdominal e citologia aspirativa por agulha fina (CAAF) dos nódulos em tronco. Os resultados

laboratoriais revelaram anemia normocítica normocrômica e trombocitopenia. Os exames de imagem constataram ausência de alterações em tórax e hepatomegalia, com presença de estrutura nodular hipoecogênica em parênquima hepático. A citologia dos nódulos cutâneos confirmou o diagnóstico de linfoma tegumentar, no entanto, o tutor não autorizou realização de exame histopatológico e imunofenotipagem. Foi sugerido iniciar quimioterapia anti-neoplásica, entretanto, frente ao prognóstico ruim e provável tempo de sobrevida esclarecidos ao tutor, o mesmo optou por não realizá-la. Após dez dias do diagnóstico de linfoma cutâneo, o animal retornou à clínica com queixa de apatia, emaciação, anorexia e êmese. Aos exames laboratoriais, constatou-se creatinina de 3,4 mg/dL. O animal foi internado para fluidoterapia intravenosa e medicamentos de suporte, entretanto, durante o dia apresentou dois episódios convulsivos e veio à óbito após algumas horas.

DISCUSSÃO

O linfoma cutâneo é relativamente incomum e o aspecto das lesões é variável, muitas vezes inicia-se por eritema, descamação, despigmentação, alopecia, evoluindo para a formação de placas e nódulos, além de ulcerações locais (2). Alguns autores relataram o histórico prévio de dermatopatias crônicas em pacientes com diagnóstico de linfoma cutâneo (3,9,10), como no presente relato.

A avaliação histopatológica permite a classificação do linfoma cutâneo em epiteliotrópico (micose fungoide), em que os linfócitos neoplásicos se encontram na epiderme e originam-se geralmente de células T; e não epiteliotrópico, em que há presença de linfócitos neoplásicos na derme, geralmente de origem de células B (2). Os estudos que sugeriram associação entre quadros dermatológicos e a ocorrência do linfoma observaram neoplasia de origem de linfócitos T (3,9,10), a qual apresenta pior prognóstico (2). No entanto, uma limitação do presente estudo foi a impossibilidade de realização de exame histopatológico e imunofenotipagem do tecido neoplásico, não permitindo a classificação do mesmo em epiteliotrópico ou não epiteliotrópico.

A ativação crônica e proliferação de linfócitos T pode ser estimulada por anormalidades funcionais das células de Langerhans presentes na pele, e sugere-se que a expansão clonal desses linfócitos ativados pode ser um dos mecanismos de desenvolvimento de linfoma tegumentar (11). Um estudo avaliando histologicamente 222 biopsias de pele de cães com diagnóstico de micose fungoide constatou que o linfoma cutâneo pode produzir diferentes padrões histológicos de doença inflamatória da pele, no entanto, o desenvolvimento da neoplasia nem sempre está associado a outros quadros de dermatopatias crônicas (4). Bhang et al. (2006), ao relatarem um caso de dermatopatia crônica e desenvolvimento de linfoma cutâneo, observaram um cão com histórico de lesões cutâneas recorrentes há seis anos, diagnosticado como dermatopatia alérgica. O cão do presente relato apresentava diagnóstico de leishmaniose visceral há seis meses, aproximadamente o mesmo período em que o tutor referiu a presença de seborreia em tronco, no entanto, tratava-se de um cão de nove anos que vivia em área endêmica para leishmaniose visceral. Nesse sentido, é possível que o animal estivesse infectado por *L. infantum* há mais tempo do que o diagnóstico.

Em geral, o prognóstico do linfoma cutâneo é pobre e o tempo médio de sobrevida após o diagnóstico é de poucos meses, independente da instituição de tratamento (1,2,3,10). O paciente do presente relato, além do diagnóstico de linfoma cutâneo, apresentava diagnóstico prévio de leishmaniose visceral, que constitui uma doença sistêmica e imunossupressora (7). Uma associação entre a ocorrência de leishmaniose e neoplasias hematopoiéticas tem sido raramente descrita, sugerindo que neoplasias de origem de células T possam estar envolvidas na resposta ao parasito, e uma estimulação antigênica prolongada e o estado de imunossupressão incitado pela leishmaniose possam ter papel crucial na etiopatogenia do desenvolvimento de linfoma de células T (12). Assim, a doença infecciosa instalada pode ter contribuição para o estabelecimento da neoplasia, uma vez que o efeito imunossupressor pode comprometer a habilidade do sistema imune em destruir células malignas.

O comprometimento da função renal na LVC é frequente e está associado à progressão da doença (7). Nesse sentido, a elevação de creatinina sérica observada no paciente pode ser decorrente da progressão clínica da LVC, contudo, deve-se considerar a possibilidade de metástase sistêmica em cães com linfoma tegumentar epiteliotrópico, mesmo na ausência de neoformações evidentes em órgãos (13). Uma vez que a avaliação necroscópica do paciente não pode ser realizada, não é possível afirmar que a causa do óbito foi a progressão de uma doença renal e possível encefalopatia urêmica por LVC, ou ainda, em decorrência de metástase sistêmica do linfoma tegumentar.

CONCLUSÕES

Portanto, embora o linfoma cutâneo por si só seja uma neoplasia de prognóstico pobre, o quadro do animal do presente relato agravou-se ainda mais, uma vez que a infecção por *L. infantum* pode ter contribuído para o estabelecimento da doença oncológica, tanto por favorecer a proliferação clonal de linfócitos neoplásicos no tecido cutâneo, quanto pelo estado de imunossupressão induzido pela leishmaniose visceral.

REFERÊNCIAS

1) Scott DW, Miller WH, Griffin CE. Lymphomatoid granulomatosis. In: Scott DW, Miller WH, Griffin CE. Muller and Kirk's Small Animal Dermatology. 6th ed. Philadelphia, PA: WB Saunders; 2001. p. 1340-41.

2) Calazans SG, Daleck CR, De Nardi AB. Linfomas. In: Daleck CR, De Nardi AB. Oncologia em cães e gatos. 2ª ed. Rio de Janeiro, RJ: Guanabara Koogan; 2016. p. 930-54.

3) Fontaine J, Bovens C, Bettenay S, Mueller RS. Canine cutaneous epitheliotropic T-cell lymphoma: a review. Veterinary and Comparative Oncology; 2009;7(1):1–14.

4) Shapiro PE, Pinto FJ. The histologic spectrum of mycosis fungoides/Sézary syndrome (Cutaneous Tcell lymphoma): a review of 222 biopsies, including newly described patterns and the earliest pathologic changes. American Journal of Surgical Pathology; 1994;18:645–67.

5) Kaszak I, Planellas M, Dworecka-Kaszak B. Canine leishmaniosis – an emerging disease. Annals of Parasitology; 2015;61(2):69-76.

6) Ciaramella P, Oliva G, De Luna R, Gradoni L, Ambrosio R, Cortese L, Scalone A, Persechino A. A retrospective clinical study of canine leishmaniasis in 150 dogs naturally infected by *Leishmania infantum*. Veterinary Record; 1997;141:539-43.

7) Baneth G, Koutinas Af, Solano-Gallego L, Bourdeau P, Ferrer L. Canine leishmaniosis – new concepts and insights on an expanding zoonosis: part one. Trends in Parasitology; 2008;24(7):324-30.

8) Gharbi M, Mhadhbi M, Rejeb A, Jaouadi K, Rouatbi M, Darghouth Ma. Leishmaniosis (*Leishmania infantum* infection) in dogs. Revue scientifique et technique; 2015;34(2):613-26.

9) Bhang DH, Choi US, Kim MK, Choi EH, Kang MS, Hwang CY, Kim DY, Youn HY, Lee CW. Epitheliotropic cutaneous lymphoma (Mycosis fongoides) in a dog. Journal of Veterinary Science; 2006;7:97–9.

10) Moore PF, Affolter VK, Keller SM. Canine inflamed nonepitheliotropic cutaneous T-cell lymphoma: a diagnostic conundrum. Veterinary Dermatology; 2013;24:204.

11) Weinstock MA, Horm JW. Mycosis fungoides in the United States. Increasing incidence and descriptive epidemiology. Journal of American Medical Association; 1988;2(60):42-6.

12) Manzillo VF, Pagano A, Guglielmino R, Gradoni L, Restucci B, Oliva G. Extranodal γδ-T-cell lymphoma in a dog with leishmaniasis. Veterinary Clinical Pathology; 2008;37(3):298-301.

13) Mineshige T, Kawarai S, Yauchi T, Segawa K, Neo S, Sugahara G, Kamiie J, Hisasue M, Shirota K. Cutaneous epitheliotropic T-cell lymphoma with systemic dissemination in a dog. Journal of Veterinary Diagnostic Investigation; 2016;28(3):327–31.

Linfoma Não-Epiteliotrópico em Cão: Relato de Caso

Ellen Cristina Siepmann - Alunas de Graduação em Medicina Veterinária, Universidade Federal do Paraná, Setor Palotina*
Larissa Yurika Tanabe - Alunas de Graduação em Medicina Veterinária, Universidade Federal do Paraná, Setor Palotina.
Filipe Krasinski Cestari - MV, Mestre em Ciência Animal, Universidade Federal do Paraná, Setor Palotina
Juliana Teixeira Druziani - MV, Mestre em Ciência Animal, Universidade Federal do Paraná, Setor Palotina
Aline de Marco Viott - MV, Dra. Profa. Adj. Departamento de Ciências Veterinárias, Universidade Federal do Paraná, Setor Palotina
* ellensiep@gmail.com

RESUMO

O linfoma cutâneo é uma neoplasia primária de linfócitos, classificado em epiteliotrópico quando possui origem nos linfócitos T e não-epiteliotrópico, originário de linfócitos B ou T. Dentre as alterações causadas pela neoplasia estão a formação de nodulações cutâneas firmes, múltiplas, infiltrativas, alopécicas e/ou ulceradas, com localização em tronco, cabeça e extremidades. A histopatologia e a imunohistoquímica são as formas diagnósticas mais adequadas ao LC, sendo através da imunofenotipagem possível apontar fatores importantes como a origem do linfoma e a malignidade tumoral. O objetivo deste trabalho é relatar um caso de linfoma cutâneo não-epiteliotrópico em um cão, com ênfase em seus aspectos clínicos, histopatológicos e imunohistoquímicos.

Palavras-Chave: neoplasias cutâneas; histologia; imunohistoquímica; oncologia; dermatologia.

INTRODUÇÃO

O linfoma é uma neoplasia primária de linfócitos e, de acordo com a localização anatômica, pode ser classificado em multicêntrico, mediastínico, alimentar e extranodal. Ainda, pode ser classificado em linfoma epiteliotrópico (LCE), quando possui origem nos linfócitos T e de linfoma não-epiteliotrópico (LCNE), podendo ser originário de linfócitos B ou T (1). O LCNE é forma mais agressiva e menos comum (2,3).

As características lesionais e sinais clínicos são extremamente variáveis. As principais alterações macroscópicas são eritrodermia esfoliativa local ou generalizada, placas e nódulos associados ou não à alopecia, crostas e ulceração (2,3,4,5). O objetivo deste trabalho é relatar os aspectos clínicos, histopatológicos e imunohistoquímicos de um linfoma não-epiteliotrópico em um cão.

RELATO DE CASO

Uma cadela sem raça definida (SRD) de cinco anos de idade foi atendida devido ao aparecimento de nódulos cutâneos de rápida evolução e ulceração, além de alopecia lombossacra. Ao exame físico constatou-se nódulos ulcerados em região axilar e inguinal, linfoadenomegalia discreta e hipertermia. A citologia aspirativa por agulha fina (CAAF) revelou grande população de células redondas acentuadamente pleomórficas, com citoplasma escasso a moderado e azulado, núcleos grandes e cromatina frouxa e grande quantidade de colônias bacterianas, piócitos e hemácias, achados sugestivos de neoplasia de células redondas indiferenciadas. Foi realizado tratamento com anti-inflamatório não esteroidal (Meloxicam) e antibiótico (Enrofloxaxina), com diminuição dos tumores. O proprietário recusou tratamento anti-neoplásico.

Na reavaliação a paciente apresentou nódulo de pele ulcerado, edemaciado e eritematoso no membro torácico e nódulos cutâneos firmes e não ulcerados em cabeça e tronco. Histologicamente, observou-se proliferação neoplásica de células redondas altamente celular, mal delimitada e não encapsulada de crescimento infiltrativo na derme. As células eram dispostas em manto, citoplasma eosinofílico escasso a moderado, núcleo reniforme e cromatina grosseiramente pontilhada, com até dois nucléolos grandes por núcleo. Havia leve pleomorfismo celular e nuclear, anisocitose, anisocariose e raras figuras de mitose. O estroma tumoral era constituído por tecido conjuntivo frouxo. Notou-se invasão neoplásica multifocal de vasos sanguíneos. Os achados foram sugestivos de histiocitose cutânea maligna.

Após um ano, o animal apresentou novamente lesões semelhantes às anteriormente descritas, que à CAAF

revelaram achados compatíveis com processo inflamatório crônico. A biópsia apontou proliferação neoplásica de células redondas com características semelhantes às descritas anteriormente, estendendo-se do estrato lúcido da epiderme até a musculatura subcutânea. Havia de três a doze figuras de mitose atípicas por campo. Os achados foram compatíveis com neoplasia de células redondas indiferenciada, sendo os principais diferenciais histiocitose cutânea maligna e linforma cutâneo não epiteliotrópico.

A IHQ revelou positividade para CD3 e HLA-DR em células linfoides neoplásicas e histiocíticas reativas. O marcador Ki67 (antígeno de proliferação celular) apresentou positividade nuclear em menos de 5% das células neoplásicas. Os marcadores CD20, CD45RA e E caderina foram negativos. A análise morfológica e a IHQ corroboraram o diagnóstico de Linfoma Cutâneo de células T não epiteliotrópico. Devido a piora do quadro, o proprietário optou pela eutanásia.

RESULTADOS E DISCUSSÃO

O linfoma cutâneo representa cerca de 1% dos tumores de pele e cerca de 3% a 8% de todos os tipos de linfoma que ocorrem em cães (3). Acomete principalmente a raça Boxer, Shih Tzu, Cocker Spaniel, Basset Hound e Golden Retriever (4). Não há predisposição sexual (8), porém alguns autores citam que os hormônios femininos possuem papel importante no não desenvolvimento da enfermidade.

A etiologia do LCNE ainda não foi completamente elucidada, entretanto considera-se a inflamação crônica da pele um fator predisponente em cães, normalmente associada à dermatite atópica (9), devido ao estímulo crônico para ativação e proliferação de linfócitos (3). Em um estudo retrospectivo, observou-se que animais atópicos possuem 12 vezes mais chance de desenvolver linfoma cutâneo quando comparados com animais não-atópicos (9). A alopecia em região lombossacra observada no paciente pode ser sugestiva de dermatite alérgica à pulga que também leva à proliferação linfocítica crônica.

De acordo com Pereira (2), o LCNE usualmente apresenta linfoadenomegalia, nódulos cutâneos firmes e múltiplos que podem se estender da derme ao subcutâneo, alopécicos e/ou ulcerados, frequentemente em tronco, cabeça e extremidades, conforme observado no presente relato. Além do citado, observaram-se nódulos em região dorsal, abdominal e axilas. A progressão das lesões ocorreu de forma rápida, corroborando Moore e Olivry (10).

O diagnóstico definitivo do LC é realizado através da histopatologia (11), uma vez que a citologia pode ser inconclusiva ao demonstrar a presença de células redondas, sem revelar a presença de linfócitos atípicos, além de não fornecer dados sobre o epiteliotropismo, dificultando o diagnóstico (3).

O comportamento biológico e resposta à terapia estão relacionados de forma direta à classificação tumoral do neoplasma (12), desta forma a determinação do imunofenótipo é extremamente importante para a determinação do diagnóstico e prognóstico. A presença de marcadores CD3 e HLA-DR apontam a origem do linfoma como sendo de células T. O Ki-67 é um importante marcador de proliferação celular, e segundo Fontaine et al. (3), 21% ou mais de células expressando o Ki-67 indica alta malignidade tumoral, portanto pôde-se considerar o linfoma deste relato de baixa malignidade, devido à constatação de positividade nuclear menor que 5% deste marcador nas células neoplásicas, informação corroborada pela sobrevida do paciente após o primeiro diagnóstico. Apesar do LC ser quimiorresponsivo no cão (13), cães com linfomas de células T apresentam tempo de progressão e sobrevida mais curtos e menor responsividade ao tratamento quando comparado aos cães com linfoma de células B (14).

CONCLUSÃO

O linfoma cutâneo canino envolvendo células T possui pior prognóstico desta forma o diagnóstico precoce é de crucial importância para determinação do tratamento mais adequado. Neste sentido, a IHQ é uma ferramenta indispensável para determinação do diagnóstico correto e definição do prognóstico, uma vez que se trata de uma neoplasia de difícil classificação e diagnóstico clinico-patologico.

REFERÊNCIAS

1) Morris J; Dobson J. Oncologia em Pequenos Animais. São Paulo: Roca; 2007. p. 300.

2) Pereira VCF. Linfoma Canino: do diagnóstico à terapêutica [Dissertação de Mestrado]. Vila Real: Universidade de Trás-os-Montes e Alto Douro, 2012.

3) Fontaine J; Bovens C; Bettenay S; Mueller RS. Canine cutaneous epitheliotropic T-cell lymphoma: a review. Veterinary

and Comparative Oncology. 2009; v.7: p.1-14.

4) Nelson RW; Couto CG. Medicina Interna de Pequenos Animais. 5ª ed. Rio de Janeiro: Mosby-Elsevier; 2015. p.1084.

5) Raskin RE; Meyer DJ. Atlas de citologia de cães e gatos. São Paulo: Roca; 2003. p.354.

6) Pecego, RG. Linfoma canino: Classificação histopatológica, imunofenotipagem e expressão de p53 [Dissertação de Mestrado]. Goiás: Universidade Federal de Goiás, 2012.

7) Villamil JA; Henry CJ; Hahn AW; Bryan JN; Tyler JW; Caldwell CW. Hormonal and Sex Impact on the Epidemiology of Canine Lymphoma. Journal of Cancer Epidemiology. 2009; 591753: p.1-

8) Vail DM. Tumors of the haemopoietic system. In: Dobson JM, Lascelles BDX. BSAVA Manual of Canine and Feline Oncology. 3rd ed. Wiley e Sons, 2011. p.285-291.

9) Santoro D; Marsella R; Hernandez J. Investigation on the association between atopic dermatitis and the development of mycosis fungoides in dogs: a retrospective case-control study. Veterinary Dermatology. 2007; 18(2): p.101-106.

10) Moore PF; Olivry T. Cutaneous Lymphomas in Companion Animals. Clinics in Dermatology. 1994; v.12: p.499-505.

11) Duarte AR. Resposta do linfoma cutâneo canino à lomustina – Achados clínicos, imunohistoquímicos e expressão do MDR-1 [Dissertação de Mestrado]. Botucatu: Universidade Estadual Paulista "Julio de Mesquita Filho", 2013.

12) Fournel-Fleury C; Ponce F; Felman P; Blavier A; Bonnefont C; Chabanne L; et al. Canine T-cell Lymphoma: a morphological, immunological, and clinical study of 46 new cases. Veterinary Pathology. 2002; v.32: p.92-109.

13) Macewan EG. Spontaneous tumours in dogs and cats: models for study of cancer biology and treatment. Cancer and Metastasis Reviews. 1990; v.9: p.125-136.

14) Dobson JM; Blackwood LB; McInnes EF; Bostock DE; Nicholls P; Hoather TM; et al. Prognostic variables in canine multicentric lymphossarcoma. Journal of Small Animal Practice. 2001; 42: 377-384.

Mixossarcoma e Hemangioma em Cão com Dermatite Crônica: Relato de Caso

Letícia Mirelly de oliveira Silva - Acadêmica de medicina veterinária-EVZ/UFG*
Maristela dos Santos Vieira - Acadêmica de medicina veterinária-EVZ/UFG
Nathália Lima Sanches - Acadêmica de medicina veterinária- EVZ/UFG
Regiani Nascimento Gagno Pôrto - Professora associaa- EVZ/ UFG
Ana Paula Iglesias Santin - Professora associada- EVZ/UFG
Veridiana Maria Brianezi Dignani de Moura - Professora associada- EVZ/UFG
* leticiamirelly79@gmail.com

RESUMO

O mixossarcoma é um tumor raro, pouco descrito e infiltrativo que acomete os animais domésticos. O objetivo do presente trabalho é relatar o caso de um cão com dermatite recorrente há dois anos e posterior diagnóstico de mixossarcomae Hemangioma, tumor benigno comum em cães. Os resultados histopatológicos do material colhido e analisado foram descritos e registrados por meio de fotocromias a fim de descreveras etapas do diagnostico e as alterações presentes, contribuindo assim para casos futuros. O diagnóstico e tratamento das alterações cutâneas têm representado um grande componente da prática clínica em pequenos animais devido à elevada frequência de animais que são levados às clínicas veterinárias por apresentarem algum problema de pele.

Palavras-chave: Histopatológico; Neoplasia; Pele

INTRODUÇÃO

A pele é um órgão complexo, sua grande extensão favorece uma maior exposição a agentes carcinogênicos fazendo com que as neoplasias de pele sejam as mais diagnosticadas em cães e gatos (1). Existem tumores que causam dificuldade de identificação devido à baixa ocorrência e escassez de descrições histopatológicas.

O mixossarcoma é uma neoplasia maligna e rara em cães, possui um crescimento infiltrativo com margens mal definidas, baixo índice de metástase, viscoso e mal circunscrito. Os hemangiomas, são neoplasias benignas de origem nos endotélios dos vasos sanguíneos do tecido subcutâneo podendo atingir a pele, podendo ser induzidos por radiação ultravioleta em cães de pelo curto ou despigmentados (2, 3).

Dentre as doenças de pele, as dermatites em geral são as mais frequentes em cães, tendo como principal meio de diagnostico a biópsia de pele e revisão de histórico. As dermatites mais comuns são dermatite atópica, a hipersensibilidade alimentar e a dermatite alérgica de contato (4).

O objetivo deste trabalho é relatar o caso de um cão SRD, apresentando um quadro de dermatite crônica há dois anos e posterior diagnóstico de mixossarcoma, hemangiomae associação com cistos epidermóides.

RESULTADOS

Foi atendido no Hospital Veterinário da EVZ/UFG um animal da espécie canina, sexo feminino, sem raça definida e de idade desconhecida que reside na cidade de Goiânia-GO. O animal apresentava um quadro de dermatite crônica há cerca de dois anos, tendo passado por vários tratamentos e sem resposta eficaz. Há aproximadamente dois meses vinha apresentando crescimento de nódulos cutâneos de coloração avermelhada de baixo relevo e uma piora no quadro de dermatite. Foi solicitado o exame histopatológico.

Foram encaminhados para o Setor de Patologia Animal/EVZ/UFG três fragmentos: uma amostra de biopsia cutânea, um nódulo medindo 2cm x 2cm de diâmetro com coloração avermelhada, em relevo e uma amostra composta por pequenos nódulos com suspeita clínica de hemangioma, para realização do exame histopatológico.

Todas as amostras foram fixadas em formaldeído a 10%,preservando assim a composição dos tecidos. Após o

processo de fixação, o material foi incluído em parafina (5) e corados pela técnica de Hematoxilina e eosina (HE). Após a fabricação, as lâminas foram analisadas em microscópico óptico de luz clara. Os resultados encontrados serão apresentados a seguir.

Na biopsia cutânea foi observada epiderme íntegra na qual se observa moderada acantose difusa, acentuada espongiose e moderado edema intercelular difusos. Iniciando-se discretamente em derme superficial e acentuando-se em derme profunda, observa-se infiltrado inflamatório macrofágico com linfócitos, plasmócitos e neutrófilos em menor número (figuras01).

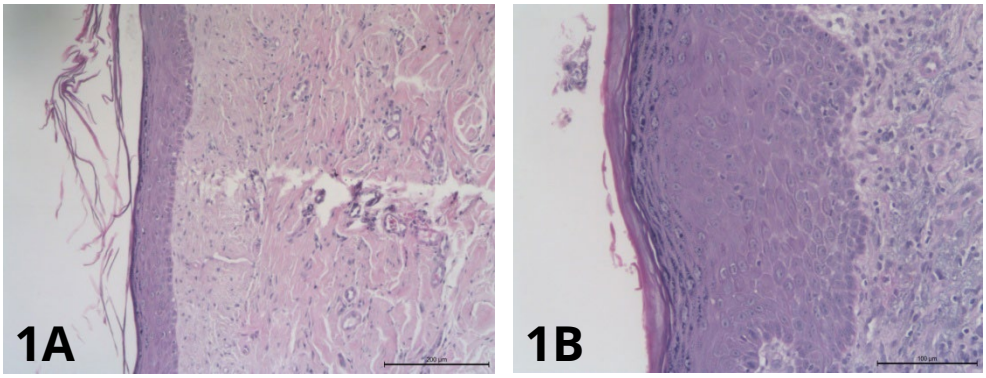

Figura 1 - A; B_ Cão, SRD, fêmea, com histórico de dermatite crônica e posterior diagnostico de mixosssarcoma e hemangioma epitelial. Fotomigrografia de biopsia epitelial evidenciando epiderme íntegra, acantose difusa, acentuada espongiose e moderado edema intercelular difuso. HE.

Na amostra do nódulo maior (2cmx2cm) foi evidenciada extensa área de descontinuidade epidérmica com presença de acentuado infiltrado inflamatório neutrofílico difuso e áreas com acentuada exsudação de fibrina e moderada neovascularização. Infiltrando derme superficial e profunda foi observada proliferação de células que variavam de fusiformes a estreladas dispostas em densos ninhos. As células neoplásicas possuíam discreto a moderado citoplasma repleto de vacúolos, núcleo que variavam de alongado a ovalado, com cromatina ora condensada ora grosseiramente rendilhada com único ou múltiplos nucléolos inconspícuos. Há moderada anisocitose e acentuada anisocariose. Verifica-se ainda moderada ectasia de glândulas apócrinas adjacentes ao processo neoplásico e focos de necrose (figura02).

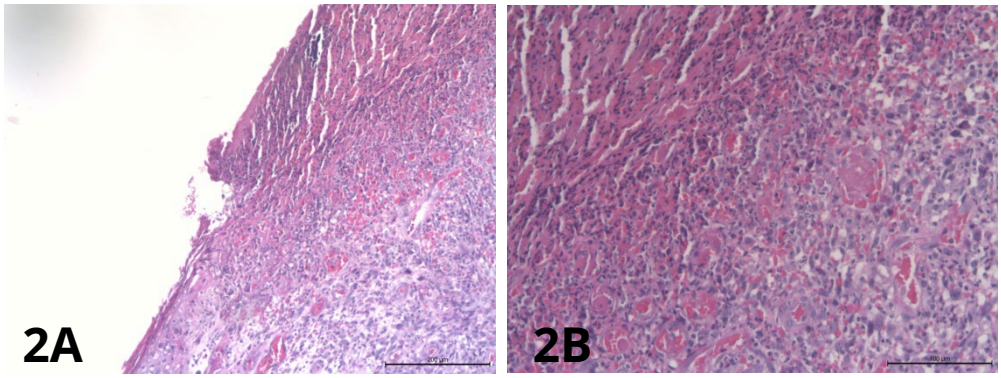

Figura 2 - A; B_ Cão, SRD, fêmea com histórico de dermatite crônica e posterior diagnostico de mixosssarcoma e hemangioma epitelial. Fotomicrografia evidenciando extensa área de descontinuidade epidérmica com infiltrado inflamatório e neovascularizaçao.HE

Dentre os três nódulos menores encaminhados duas amostras apresentavam epiderme íntegra e, na derme, acentuada proliferação de fibras colágenas dispostas de maneira desorganizada e havia moderado edema difuso, tratando-se de hamartomas colagenosos. A terceira amostra possuía epiderme íntegra na qual foi verificada proliferação neoplásica de células endoteliais bem delimitadas, formando múltiplos capilares e, por vezes, extensas represas de hemácias. Estas células apresentavam formato fusiforme, escasso citoplasma indistinto, núcleo alongado com cromatina que variava de condensada a levemente pontilhada e único pequeno nucléolo inconspícuo. Havia discreta anisocitose e anisocariose.

DISCUSSÃO

De acordo com a literatura, na histopatologia de um animal com dermatite crônica é possível visualizar espongiose

leve, infiltrado inflamatório e necrose de queratinócitos epidérmicos. Ao longo do tempo a acantose e a hiperqueratose são características encontradas nos exames histopatológicos (6,4). Em comparação com o caso descrito, todas estas alterações foram visualizadas, caracterizando assim um quadro de dermatite crônica ativa.

Os resultados da segunda amostra, o nódulo de 2cmx 2cm, foram compatíveis com mixossarcoma. De acordo com a literatura, são neoplasias malignas e raras nos cães. São originadas nos fibroblastos com mixóide abundante composto por mucopolissacarídeos. Macroscopicamente apresentam consistência amolecida e coloração acinzentada e microscopicamente é possível visualizar células estreladas fusiformes distribuídas em estroma com densos ninhos, citoplasma com vacúolos, basofílico, mucinoso (3,4). De acordo com a literatura, as características encontradas e descritas no item ''discussão'' deste caso em questão, são compatíveis com o diagnostico de mixossarcoma.

O hemangioma é a neoplasia benigna que mais comum em cães que em gatos e apresenta-se em massas solitárias ou múltiplas de coloração vermelho escura. Histologicamente é possível observar proliferação neoplásica das células endoteliais, conteúdo sanguíneo e células epiteliais basofílicas não freqüentes (6,8). Diante disto, os resultados do terceiro fragmento, os nódulos menores, foram compatíveis com Hemangioma epitelial.

As dermatites crônicas são freqüentes nos cães, é necessário um diagnostico baseado em resultados histopatológicos de biopsia de pele e revisão do histórico do animal. Além de possuírem diversas causas e se prolongarem por um longo tempo, podem mascarar ou favorecer a ocorrência de outros problemas mais graves, como lesões pré-neoplásicas ou neoplasias em geral (4).

CONCLUSÕES

Os resultados são compatíveis com dermatite crônica, mixossarcoma e hemangioma epitelial. É indispensável o acompanhamento com exames histopatológicos da pele de cães com histórico de dermatites.

REFERÊNCIAS

1) SCOTT, D. W; MILLER, W. H; GRIFFIN, C. E. Small Animal Dermatology. 7ªed. Philadelphia: W. B. Saunders Company, 2013.

2) WITHROW S.J; MACEWEN´S R. L. P. Small animal Clinical oncology. Fifth edition. St. Luis, Missouri. Elsevier Health Sciences, 1 de jan de 2013.

3) SCOTT, D. W; MILLER JUNIOR, W. H; GRIFFIN, C. E. Small Animal Dermatology. 6ªed.Saunders Company, 2000

4) VASCONCELOS J.S; NETO T. S. O; NASCIMENTO, H. H. L; BARBOSA F. M. S; OLIVEIRA L. G. O; LUCENDA R. B; DANTAS A. F. M. Caracterização clínica e histopatológica das dermatites alérgicas em cãesPesq. Vet. Bras. 37(3):248-256, março 2017

5) JUNQUEIRA, L.C; CARNEIRO, J. Pele e anexos. In: Histologia Básica. 12ªed. Rio de Janeiro; Guanabara Koogan ; 2013.

6) BOLIGNIA J; JORIZZO J. L; SCHAFFER J. V. Dermatologia. 3ªed. Rio de Janeiro Elsevier 2015.

7) COELHO H.E. Patologia veterinária. São Paulo. Manolo, 2002.

8) RASKIN R.E; MEYER D.J Citologia clinica de cães e gatos; Atlas colorido e guia de interpretação. 2ªed. Rio de Janeiro. 2011

Os Efeitos da Auto-Hemoterapia como Adjuvante no Tratamento de Cães com Sarna Demodécica

Maria Olívia Baret Americano – Discente do Curso de Medicina Veterinária – Fafram Ituverava/SP*
Déborah Aparecida Ferreira – Médica Veterinária Autônoma
Marina Barrachi Henrique – Médica Veterinária Autônoma
Paula Ferreira da Costa – Professora Doutora do Curso de Medicina Veterinária – Fafram Ituverava/SP
* baretmaro@gmail.com

RESUMO

A demodicose é uma doença inflamatória comum em cães, causada pelo ácaro da espécie *Demodex canis*. O estudo objetivou avaliar a eficácia da associação da auto-hemoterapia com os tratamentos convencionais para a doença. Foram utilizados 10 cães confirmados pelo raspado de pele, que foram divididos em (n=5): Grupo Controle (GC), administração de 0,5mg.kg^{-1} de Moxidectina VO, QOD e banhos semanais com Amitraz (sol. 12,5%); e Grupo Auto-Hemoterapia (GAH) com o mesmo tratamento citado, associado a auto-hemoterapia (10ml de sangue venoso sem anticoagulante com imediata aplicação do mesmo, via IM, uma vez por semana, durante 8 semanas). A análise do efeito terapêutico foi feita pela observação clínica, raspados de pele quinzenais e hemograma, durante 8 semanas. Os resultados foram submetidos ao teste ANOVA seguido pelo teste de Tukey (5%). O raspado de pele foi negativo para ambos os grupos a partir da segunda semana, assim como a melhora clínica, porém, o grupo GAH apresentou aumento de peso e crescimento de pelos no local das lesões. No hemograma, o grupo GAH demonstrou estímulo para hematopoiese, evidenciado pelo aumento na contagem média de leucócitos totais, monócitos e neutrófilos, indicando que a auto-hemoterapia promoveu um aumento nas células de defesa do organismo.

Palavras-chave: Canino; Demodicose; Sangue autólogo; Terapia sanguínea.

INTRODUÇÃO

Causada pelo ácaro *Demodex canis*, a demodicose é uma doença inflamatória comum em cães (1). O ácaro se localiza nos folículos pilosos, glândulas sudoríparas e sebáceas e compõe a microbiota normal da pele do cão (2). Ocorre em indivíduos que não possuem imunidade eficiente contra o ácaro, ou seja, um defeito imunológico na qualidade dos linfócitos T (3).

Os protocolos de tratamento existentes são pouco eficientes, com altas taxas de recidivas (4). Sendo assim, estudos relatam a eficiência da auto-hemoterapia (retirada de sangue do animal e inoculação deste no mesmo) como ferramenta terapêutica auxiliar no tratamento. Isso se deve ao fato de que os produtos de degradação eritrocitária, quando aplicados intramuscular, geram uma ação potencial do Sistema Mononuclear Fagocitário, através de estímulos específicos (5). Esse sistema é essencial em doenças de caráter alérgico, parasitário, infeccioso, neoplásico e auto-imunes (6).

O estudo teve como objetivo avaliar a eficácia da auto-hemoterapia associada aos tratamentos convencionais, em cães com sarna demodécica generalizada de difícil controle.

MATERIAL E MÉTODOS

O presente trabalho teve autorização da comissão de ética no uso de animais (CEUA, FAFRAM- Ituverava, SP.) sob n° de protocolo 31/2016. Foram utilizados 10 cães, de raça, idade e sexo variados, castrados ou não, portadores de demodicose crônica, há mais de dois anos, generalizada ou localizada, confirmados pelo raspado de pele e com dificuldade de cura e controle.

Os animais foram divididos em dois grupos (n=5): Grupo Controle (GC), com a terapêutica empregada de 0,5mg.kg^{-1} de Moxidectina (7) por via oral, a cada 48 horas e banhos semanais com Amitraz (4) em solução de 12,5%, durante oito semanas; e Grupo Auto-Hemoterapia (GAH), com a aplicação da auto-hemoterapia uma vez por semana (retirada de 10ml de sangue venoso, por punção da veia jugular, sem o uso de conservantes ou anticoagulantes

e imediata aplicação intramuscular profunda no mesmo animal, fazendo-se 5ml nos músculos semi-membranoso direito e esquerdo (8), associada ao tratamento utilizado no GC.

A avaliação dos animais foi feita pela observação de melhoras clinicas das lesões semanalmente (melhora = 1; ausência de melhora = 0), acompanhamento do raspado de pele (realizado a cada 15 dias – presença do ácaro=1; ausência=0) e realização de hemograma semanal através de contador automático (2 ml de sangue venoso com anticoagulante,) para avaliação do eritrograma, leucograma e plaquetograma.

Os resultados tiveram seus valores tabulados e as médias foram submetidas ao teste ANOVA, seguido pelo teste de Tukey ($p<0,05$).

RESULTADOS E DISCUSSÃO

Na primeira semana de tratamento já houve diminuição do prurido, do odor rançoso da pele e controle da população de ácaros (resultado negativo no raspado de pele para ambos os grupos). Porém, quando comparados os grupos, nos animais do GAH houve crescimento de pelos nos locais das lesões, enquanto que no GC o crescimento de pelos não foi evidenciado. A avaliação estatística não revelou diferença para os raspados, mas para a avaliação clínica, o GAH apresentou diferença em relação ao GC (Tabela 1).

Na auto-hemoterapia, os produtos de degradação eritrocitária do sangue injetado no músculo, produzem estímulos para que se ative o sistema imunológico (5), o que levou a um crescimento rápido de pelos nos locais das lesões no GAH, não observado no GC. Além disso, um animal do GC apresentou recidiva de lesões; demonstrando que a ativação do sistema imunológico é eficiente no controle das lesões.

Os resultados hematológicos estão na Tabela 1. Não há modificação na hematopoiese quando se trata de cães sadios (10). Cães com erliquiose, tratados com auto-hemoterapia obtiveram aumento significativo na contagem de todas as células vermelhas, brancas e plaquetas e tal resultado foi atribuído ao estímulo da eritropoiese provocado pelo sangue IM (11). No presente trabalho, apesar de não haver diferenças significativas entre os grupos na série eritrocitária (hemácias, hematócrito e hemoglobina) e na contagem média de plaquetas, o aumento dos valores médios de hemácias e plaquetas no GAH pode ter ocorrido pelos motivos citados acima.

A auto-hemoterapia em cães promove um aumento de células brancas sanguíneas (10), pelo efeito estimulante sobre o sistema mononuclear fagocitário (SMF), aumentando a contagem de neutrófilos segmentados (NS) e monócitos (Mon) (14). Os animais apresentam aumento da contagem de neutrófilos bastonetes (NB) pelo estímulo da produção de células de defesa da medula (10). O aumento dos NS se deve ao processo inflamatório causado no local de aplicação do sangue autólogo (15).

Mesmo sem diferenças significativas, houve aumento na contagem média de NS do GAH em comparação ao GC. Na contagem de Mon, as médias GAH foram maiores que GC com significância estatística, e se mantiveram elevadas. Uma provável explicação para a monocitose pode ser pelo fato de se tratarem de animais doentes e com lesões na pele, acarretando uma mobilização maior de Mon, os precursores dos macrófagos, para o tecido (17). As células imunes que mais sofrem alterações na auto-hemoterapia são os Mon (18, 10). Na contagem nos NB a média do GAH foi maior que no GC, porém os valores estão dentro dos considerados normais para a espécie canina.

Não foi relatado o aumento de eosinófilos (Eos). Os Eos são células envolvidas em infecções parasitárias e de fundo alérgico; com o uso da Moxidectina, há o controle da reação alérgica causada pela demodicose, promovendo a estabilidade da contagem dessas células (12, 13, 6).

Parâme-tro		**Semanas**							
		1	**2**	**3**	**4**	**5**	**6**	**7**	**8**
Avaliação clínica	GC	0,00 ± 0,00	0,00 ± 0,00	0,00 ± 0,00a	0,40 ± 0,55a	0,60 ± 0,55a	1,00 ± 0,00	1,00 ± 0,00	1,00 ± 0,00
	GAH	0,00 ± 0,00	0,00 ± 0,00	0,6 ± 0,55b	1,00 ± 0,00b	1,00 ± 0,00b	1,00 ± 0,00	1,00 ± 0,00	1,00 ± 0,00
Raspado de pele	GC	1,00 ± 0,00		0,00 ± 0,00		0,00 ± 0,00		0,00 ± 0,00	
	GAH	1,00 ± 0,00		0,00 ± 0,00		0,00 ± 0,00		0,00 ± 0,00	
Hemácias	GC	5,78 ± 0,75	5,76 ± 0,55	5,84 ± 0,73	5,80 ± 0,61	5,64 ± 0,62	5,58 ± 0,68	5,78 ± 0,71	5,64 ± 0,60
(x/µ)	GAH	5,60 ± 0,72	6,10 ± 0,68	6,06 ± 0,50	6,34 ± 0,76	6,38 ± 0,67	6,24 ± 0,53	6,24 ± 0,40	6,30 ± 0,45

Hemató-crito	GC	42,6 ± 6,07	41,8 ± 4,32	41,4 ± 3,91	42,2 ± 5,76	42,4 ± 3,13	42,4 ± 4,22	42,8 ± 4,27	42,6 ± 3,05
(%)	GAH	39,0 ± 3,67	41,8 ± 3,11	41,2 ± 1,92	43,4 ± 3,13	42,4 ± 2,19	42,0 ± 2,55	41,6 ± 2,70	42,0 ± 2,35
Hemoglo-bina	GC	13,36 ± 0,83a	13,34 ± 0,92a	13,44 ± 0,79a	13,48 ± 0,60 a	13,20 ± 0,74a	13,36 ± 0,80a	13,42 ± 0,67a	13,22 ± 0,79a
(g%)	GAH	14,84 ± 1,16b	14,20 ± 1,24b	14,12 ± 1,36b	14,58 ± 0,97 b	14,84 ± 1,16b	14,56 ± 0,76b	14, 30 ± 1,01b	14,54 ± 1,03b
Leucócitos totais	GC	11,20 ± 3,38	11,49 ± 3,69	11,38 ± 3,42	11,37 ± 3,50	11,40 ± 3,55	11,40 ± 3,54	11,19 ± 3,52	11,36 ± 3,45
(x10³/µl)	GAH	9,76 ± 2,25	11,94 ± 2,86	12,87 ± 3,25	12,58 ± 2,78	12,8 ± 2,48	12,54 ± 2,33	12,51 ± 2,00	12,65 ± 2,27
Basófilos	GC	0,00 ± 0,00	0,00 ± 0,00	0,00 ± 0,00	0,00 ± 0,00	0,00 ± 0,00	0,00 ± 0,00	0,00 ± 0,00	0,00 ± 0,00
(x10³/µl)	GAH	0,00 ± 0,00	0,00 ± 0,00	0,00 ± 0,00	0,00 ± 0,00	0,00 ± 0,00	0,00 ± 0,00	0,00 ± 0,00	0,00 ± 0,00
Eosinófilos	GC	0,55 ± 0,23	0,48 ± 0,26	0,44 ± 0,20	0,43 ± 0,21	0,44 ± 0,15	0,41 ± 0,18	0,39 ± 0,12	0,39 ± 0,13
(x10³/µl)	GAH	0,49 ± 0,25	0,47 ± 0,23	0,39 ± 0,09	0,27 ± 0,12	0,30 ± 0,09	0,37 ± 0,07	0,36 ± 0,06	0,35 ± 0,16
Neutrófilos	GC	0,00 ± 0,00a	0,00 ± 0,00a	0,00 ± 0,00a	0,00 ± 0,00a	0,00 ± 0,00a	0,00 ± 0,00a	0,00 ± 0,00a	0,00 ± 0,00a
Bastone-tes (x10³/µL)	GAH	0,00 ± 0,00	0,06 ± 0,08	0,08 ± 0,08b	0,00 ± 0,00	0,00 ± 0,00	0,00 ± 0,00	0,00 ± 0,00	0,00 ± 0,00
Neutrófilos	GC	7,62 ± 2,21	8,18 ± 2,62	7,80 ± 2,27	7,95 ± 2,61	8,05 ± 2,50	7,88 ± 2,38	7,91 ± 2,97	8,00 ± 2,5
Segmenta-dos (x10³/µl)	GAH	6,45 ± 1,31	8,03 ± 2,01	9,01 ± 2,37	8,66 ± 2,09	9,00 ± 2,06	8,66 ± 1,58	8,81 ± 1,59	8,71 ± 1,76
Linfócitos	GC	2,55 ± 0,91	2,44 ± 0,92	2,73 ± 0,94	2,66 ± 0,92	2,52 ± 0,94	2,74 ± 0,91	2,54 ± 0,85	2,61 ± 0,89
(x10³/µl)	GAH	2,6 ± 1,37	2,88 ± 0,81	2,78 ± 1,40	2,89 ± 0,87	2,85 ± 1,02	3,01 ± 0,99	2,88 ± 0,85	3,08 ± 0,87
Monócitos	GC	0,47 ± 0,15a	0,40 ± 0,13	0,38 ± 0,14	0,38 ± 0,11	0,44 ± 0,15	0,46 ± 0,20	0,42 ± 0,16	0,41 ± 0,10
(x10³/µl)	GAH	0,21 ± 0,14A	0,48 ± 0,07B	0,62±0,21Bb	0,74 ± 0,30b	0,63 ± 0,27b	0,49 ± 0,08	0,45 ± 0,11	0,50 ± 0,09
Plaquetas	GC	285,8 ± 75,36	275,6 ± 77,5	239,0 ± 139,99	281,8 ± 67,03	272,6 ± 62,09	280 ± 58,51	269,2 ± 37,92	260,0 ± 47,7
(x10³/µl)	GAH	254,8 ± 48,96	346,0 ± 36,08	371,2 ± 35,32	382,6 ± 36,77	362,2 ± 49,04	373,8 ± 34,86	355,8 ± 32,27	350,0 ± 35,4

Tabela 1 - Valores médios e desvios padrão (± s) das variáveis hematológicas, em cães (n=5) submetidos ao protocolo de auto-hemoterapia (GAH) ou não (GC) para tratamento de sarna demodécica - Ituverava, SP- 2017.

Letras minúsculas diferem entre si entre os grupos. Letras maiúsculas diferem entre si dentro dos grupos.

Fonte: Ferreira, 2017.

CONCLUSÕES

De acordo com os resultados obtidos no experimento, conclui-se que: o tratamento para demodicose canina à base de moxidectina e amitraz se mostra eficiente, sem a ocorrência de intoxicações; a auto-hemoterapia promove o aumento da imunidade do animal, evidenciada pelo aumento da contagem de leucócitos, neutrófilos e monócitos; aumento da imunidade leva a um crescimento de pelos no local da lesão e o não aparecimento de recidivas; a auto-hemoterapia se mostra eficiente como tratamento adjuvante na demodicose, e de fácil aplicação.

REFERÊNCIAS

1) SANTAREM, V. Demodiciose canina: revisão. Revista Clínica Veterinária, n. 69, p. 86-95, jul./agost. 2007.
2) TAYLOR, M.A. Parasitologia Veterinária. 3.ed. Rio de Janeiro: Guanabara Koogan, 2010.
3) URGUHART, G. M., ARMOUR, J., DUNCAN, J. L., DUNN, A.M., JENNINGS, E. W. Parasitologia Veterinária. 2. ed. Rio de

Janeiro: Guanabara Koogan; p.169-170, 1998.

4) AYRES, M.C.C.; ALMEIDA, M.A. Agentes Antinematódeos. In: SPINOSA, H.S.; GÓRNIAK, S.L.; BERNARDI, M.M. Farmacologia aplicada à medicina veterinária. 2.ed, Rio de Janeiro: Guanabara Koogan, 2011. p.453-465.

5) SMELTZER, S., C.; BARE, B., G. Tratado de Enfermagem Médico-cirúrgica. In: FARIA, B. P. et al. Auto-hemoterapia em cães. Enciclopédia Biosfera, Centro Científico Conhecer - Goiânia, v.10, n.19, p. 184-195, 2014.

6) PARADIS, M. New approaches to the treatment of canine demodicosis. Veterinary Clinics of North America: Small Animal Practice, 1999.

7) OLIVEIRA, M.C. Anticorpos Anti- Demodex canis e Dermatophagoides pteronyssinus em Soro de Cães com Demodicose. Dissertação de pós-graduação. Universidade Federal de Uberlândia. Uberlândia. 2005. 65 p.

8) SALZO, P.S.; Demodiciose canina. O que há de novo? Revista Nosso Clínico, v. 66, p. 26-28, nov./dez. 2008.

9) TOLEDO, F.G.de. Demodiciose canina. 2009. Trabalho de Conclusão de Curso (Graduação em Medicina Veterinária). Centro Universitário das Faculdades Metropolitanas Unidas – UniFMU. São Paulo.

10) FARIA, B. P. et al. Auto-hemoterapia em cães. Enciclopédia Biosfera, Centro Científico Conhecer - Goiânia, v.10, n.19, p. 184-195, 2014.

11) GARCIA, C. A.; et al. Autohemoterapia maior ozonizada no tratamento de erliquiose canina – relato de caso. In: Anais do 35º CONBRAVET, Congresso Brasileiro de Medicina Veterinária, 2008, Gramado.

12) LOPES, D. F. Auto-hemoterapia no tratamento de sarna demodécica. Revista Saúde Quântica, vol.1, nº 1, p. 28 a 32, jan/dez 2012.

13) CUNHA FILHO, J. G. O.; et al, Papilomatose canina oral tratada com auto-hemoterapia e clorobutanol. Estudo da Universidade Federal de Pernambuco, 2011.

14) METTENLEITER, M. W. Auto-hemotransfusão como prevenção de complicações pulmonares pós-operatórias. In: FARIA, B. P. et al. Auto-hemoterapia em cães. Enciclopédia Biosfera, Centro Científico Conhecer - Goiânia, v.10, n.19, p. 184-195, 2014.

15) LEITE, D. F.; BARBOSA, P.F.T.; GARRAFA, V. Autohemoterapia, intervenção do estado e bioética. Anvisa – Brasília, 2008.

16) MATA, M. F. Auto-hemoterapia: O Segredo do Bom Sangue - Livro Reportagem – Rio de Janeiro: Editora: Quártica Premium, 237p. 2009.

Pediculose Por *Felicola subrostratus* em Dois Gatos Domésticos Em Curitiba – Relato De Caso.

Camilla Oliveira Rosa Alcalá – Médica Veterinária, mestranda em Ciência Animal com ênfase em Dermatologia e Alergologia pela PUCPR.*
Natalia Camargo Menezes – Acadêmica do 5ºano de Medicina Veterinária pela UENP – Bandeirantes – PR.
Alex Vinícius da Silva – Médico Veterinário autônomo na Clínica Veterinária Vetsan – Centro Médico Veterinário.
* camilla_alcala@hotmail.com

RESUMO

A pediculose em gatos é considerada relativamente uma enfermidade rara, e conta com poucos relatos na literatura, embora essa parasitose possa ocorrer em todo o mundo. É causada pela infestação de piolhos *Felicola subrostratus*, que acometem exclusivamente gatos. Podem causar sérios problemas dermatológicos e sistêmicos se a presença desses ectoparasitos for negligenciada. Por esse fato, este trabalho teve por objetivo relatar o caso de pediculose por *Felicola subrostratus* em dois gatos domésticos, residentes na cidade de Curitiba – PR, que após ter sido diagnosticada a pediculose, através da visualização a olho nu e pela confirmação ao exame microscópico, foi realizado o tratamento desses animais, de seus contactantes e dos objetos e ambiente onde viviam, e assim, eliminou-se a infestação parasitária, e os animais voltaram a ter sua qualidade de vida reestabelecida. Portanto, o conhecimento, o diagnostico correto e tratamento rápido dessa ectoparasitose é de grande importância, pois assim evitam-se maiores agravos à saúde desses animais.

Palavras chaves: felinos; ectoparasita; piolho; infestação.

INTRODUÇÃO

O Felicola subrostratus é um piolho considerado parasita permanente e exclusivo de gatos domésticos. É a única espécie de interesse veterinária a parasitar gatos (1,2,3,4).

Esses piolhos têm aparelho bucal do tipo mastigador e alimentam-se de debris epidérmicos e pelos. Possuem cabeça pontiaguda, peças bucais ventrais. A fêmea tem cerca de 1,30mm e o macho cerca de 1,20 mm(3,5).

A pediculose está relacionada com as condições de vida proporcionadas aos gatos. Manejo sanitário inadequado, animais debilitados e subnutridos, senis ou jovens, animais não domiciliados ou em confinamentos de alta densidade, como em gatis e com acumuladores de animais, são fatores desencadeantes a essa parasitose (1,2,3,4).

Os animais parasitados podem ser assintomáticos ou apresentarem irritação, prurido de grau variado, dermatites, alopecia e infecções bacterianas secundárias. Face, pinas e a região dorsal do corpo são as áreas mais acometidas (2,3,4,5).

O diagnóstico é confirmado pela observação microscópica (2,3).

Para o controle dos piolhos, os animais parasitados, seus contactantes, o ambiente e os objetos utilizados por esses animais, devem ser tratados com agentes parasiticidas, como imidacloprida, piretrina, fipronil, ou selamectina (2,3).

Esse trabalho visa enaltecer a importância da pediculose na população felina, e relatar sua presença na cidade de Curitiba-PR.

RELATO DE CASO

Foi atendido na Clínica Veterinária Vetsan – Centro Médico Veterinário, em Curitiba, Paraná, dois felinos com presença de intensa de pediculose, em um intervalo de dois meses. Os animais tinham um ambiente em que vivem diferentes, porém ambos estavam favoráveis à contaminação. O primeiro felino atendido pertencia a uma acumuladora, com mais de catorze gatos contactantes, o segundo felino havia sido resgatado da rua.

O sinal clínico do primeiro caso era mais grave, visto que paciente já apresentava prurido intenso há dois anos, vindo a ser levado ao serviço médico veterinário apenas quando o mesmo começou a se automutilar (Figura 1A). O segundo era um filhote, recém-resgatado, não possuía lesões apenas intenso prurido.

A visualização dos piolhos ocorreu durante a inspeção de pele e pelos devido apresentarem um tamanho grande, podem ser vistos a olho nú. Para a identificação da espécie do piolho, foi coletada amostra do parasita e realizado microscopia, onde o padrão morfológico foi compatível com a espécie *Felícola subrostratus* (Figura 1B).

Figura 1 - A: Paciente felino com ferida por mordedura em região pericubital, secundária a automutilação devido prurido intenso causado pelo parasita. B: Visualização microscópica, evidenciando padrão morfológico da espécie *Felícola subrostratus.* **Fonte:** Autora, 2018.

Como tratamento para a pediculose foi receitado aplicação de Selamectina, no intervalo de quinze dias, ao menos três meses nos pacientes e demais contactantes. O primeiro caso que apresentava lesões mais graves por automutilação foi realizado tratamento com antibioticoterapia a base de cefovecina sódica concomitante, higienização das lesões e uso de colar elisabetano.

O controle ambiental à base de permetrina foi recomendado, pois o ambiente onde o primeiro felino habitava estava infestado. Ambos os casos tiveram boa resolução após o controle da infestação nos pacientes e no ambiente.

RESULTADOS E DISCUSSÃO

Os casos de pediculose relatados neste trabalho são de gatos residentes da cidade de Curitiba - PR, região sul do Brasil, região em que já houve relatos de infestações em felinos pelo *Felicola subrostratus* (1, 2, 3, 4).

Os animais possuem histórico favorável à ocorrência da parasitose. O primeiro animal pertence a uma acumuladora de animais, e vive em situação de confinamento de alta densidade. O segundo animal, é um filhote resgatado das ruas, sem conhecimento sobre o status imunológico, manejo sanitário, tipo de alimentação e contactantes. Ambos os casos possuem características que os predispõem a pediculose: animais que vivem confinados com alto número de contactantes ou não domiciliados, manejo sanitário inadequado, debilitados, senis ou jovens, e subnutridos (1, 2, 3, 4).

Dentre os sinais clínicos, o primeiro gato apresentava prurido intenso, lesões cutâneas por se automutilar e presença de infecção bacteriana secundária. Já o segundo, apenas prurido intenso. Sinais que são compatíveis com a pediculose por *Felicola subrostratus*, que são desde animais assintomáticos até animais com grau variado de prurido, lesões cutâneas e com desenvolvimento de infecção bacteriana secundária (2, 3, 4).

O diagnóstico da pediculose foi realizado através da inspeção visual da pele e dos pelos dos felinos, onde foram encontrados os piolhos, que facilmente são visualizados a olho nu, por serem considerados parasitas relativamente grandes, sendo que a fêmea, em média, mede 1,30mm e o macho 1,20mm de comprimento. Para a identificação da espécie dos piolhos foi realizado exame microscópico, que confirmou o diagnóstico pela compatibilidade morfológica do parasita encontrado nos felinos com a morfologia descrita na literatura, que são de piolhos malófagos, com cabeça pontiaguda, peças bucais ventrais, olhos compostos rudimentares e patas fortes (2,3,5).

Como tratamento, foi utilizado do principio ativo selamectina, parasiticida recomendado pela literatura. O tratamento foi realizado tanto nos animais acometidos como nos seus contactantes. No ambiente foi utilizado produto à base de permetrina (2, 3).

CONCLUSÃO

Embora a pediculose em gatos não conte com muitos casos relatados, ela é uma parasitose de grande importância para os felinos, e tende a se expandir com o crescente número de gatos que estão sendo criados como animais de companhia.

Além de provocar reações cutâneas, esse parasito pode ser fonte de entrada de infecção bacteriana secundária e causar maiores danos à saúde dos animais.

Portanto, a pediculose por *Felicola subrostratus* deve ser tratada adequadamente, para evitar maiores problemas e proporcionar melhor qualidade para a saúde e para a vida dos gatos.

REFERÊNCIAS BIBLIOGRÁFICAS

1) Ferreira DRA, Alves LC, Faustino MAG. Ectoparasitos de *Felis catus domesticus* (Linnaeus, 1758) na cidade de João Pessoa, Paraíba, Brasil. Revista Biotemas, 2010; 23 (4): 43-50.

2) Figueiredo MAP, Manrique WG, Guerra RMSNC. *Felicola subrostratus* parasitando gatos domésticos de São Luís, Maranhão, Brasil: relato de caso. Revista Biotemas, 2013; 26 (3): 255-259.

3) Barros FN. Avaliação da atividade do óleo da semente de andiroba (*Carapa guianensis* Aubl.) contra ectoparasitos de felinos domésticos [Dissertação de Mestrado]. Recife: Universidade Federal Rural de Pernambuco; 2011.

4) Pereira NBA, Lee LT, Vieira LR. Infestação em *Felis catus* por *Felicola subrostratus*: Relato de caso. Revista pubvet, 2018; 12 (1): 1-3. Disponível em: URL: http://www.pubvet.com.br/artigo/4329/infestaccedilatildeo-em-felis-catus-por-felicola-subrostratus-relato-de-caso [2018 jan. 24].

5) Aguiar J, Machado MLS, Ferreira RR, Hunning PS, Muschner AC, Ramos RZ. Infestação mista por *Lynxacarus radovskyi* e *Felicola subrostratus* em um gato na região de Porto Alegre, RS, Brasil. Acta Scientiae Veterinariae 2009; 37(3): 301-305.

Pênfigo Vulgar em Cão Jovem – Relato de caso

Lara Rúbia de Souza Moraes - Acadêmico do Curso de medicina veterinária do Centro Universitário Católico Salesiano Auxilium – Araçatuba
Michele dos Santos de Goes - Acadêmico do Curso de medicina veterinária do Centro Universitário Católico Salesiano Auxilium – Araçatuba
Karina Yukie Hirata - Professora mestre do curso de medicina veterinária da Universidade Estadual do Norte do Paraná
Heitor Flávio Ferrari - Professor(a) doutor(a) do curso de medicina veterinária do Centro Universitário Católico Salesiano Auxilium Araçatuba
Juliana Peloi Vides - Professor(a) doutor(a) do curso de medicina veterinária do Centro Universitário Católico Salesiano Auxilium Araçatuba*
* julianavides@gmail.com

RESUMO

As doenças bolhosas fazem parte de um grupo de enfermidades cutâneas conhecidas como complexo pênfigo, que constitui um grupo de enfermidades autoimunes raras. O pênfigo vulgar é caracterizado clinicamente por erosões mucocutâneas graves. É a forma mais grave do pênfigo, embora muito rara em cães e gatos. O diagnóstico definitivo é feito por meio de achados histopatológicos e o tratamento baseia-se na administração de drogas imunossupressoras, normalmente por toda a vida, para manter a doença sob controle. O prognóstico varia de regular a desfavorável. O presente trabalho tem por objetivo relatar um caso de pênfigo vulgar em um cão atendido no Hospital Veterinário UniSALESIANO, em Araçatuba –SP apresentando bolhas por toda a língua, úlceras em coxins plantares e palmares e descamação cutânea disseminada.

Palavras-chave: autoimunes, complexo pênfigo, sinais clínicos.

INTRODUÇÃO

As doenças bolhosas fazem parte de um grupo de enfermidades cutâneas conhecidas como complexo pênfigo, que constitui um grupo de enfermidades autoimunes raras, da ordem de 0,3% que incluem o pênfigo foliáceo, o pênfigo vulgar e o pênfigo eritematoso (1).

O pênfigo vulgar é caracterizado clinicamente por erosões mucocutâneas graves (2, 3, 4). É a forma mais grave do pênfigo, embora muito rara em cães e gatos (1, 5). As lesões podem acometer o tegumento e também as membranas mucosas do animal, principalmente as narinas, lábios, olhos, prepúcio e ânus, além da língua e da face interna dos pavilhões auriculares. As bolhas se rompem rapidamente, deixando áreas exsudativas que podem ser acometidas por infecções secundárias (1, 6). Hiperqueratose de coxins plantares e/ou palmares pode ser observada. Outras lesões podem surgir na pele e podem ser confundidas com lesões de outras doenças bolhosas vesiculares (6, 7, 8). Neste distúrbio não há predileção por idade, sexo ou raça (9).

O diagnóstico definitivo é feito por meio de achados histopatológicos (1,10) e o tratamento baseia-se na administração de drogas imunossupressoras, normalmente por toda a vida, para manter a doença sob controle. O prognóstico varia de regular a desfavorável (5,10).

MATERIAL E MÉTODOS

Foi atendido no Hospital Veterinário do UniSALESIANO - Araçatuba, um cão macho, sem raça definida, de cinco anos de idade. Segundo a proprietária, o animal apresentava bolhas na língua e coxins desde filhote, além de descamação disseminada pelo corpo.

Como alterações ao exame físico evidenciaram-se lesões bolhosas por toda a língua (figura 1), úlceras em coxins plantares e palmares dos quatro membros e descamação cutânea disseminada. Nenhuma alteração nos parâmetros fisiológicos foi observada.

Figura 1 – Lesões bolhosas disseminadas por toda língua em um paciente com pênfigo vulgar. **Fonte**: arquivo pessoal, 2018.

Foi realizado hemograma, mensuração sérica de *alanina aminotransferase*, fosfatase alcalina, ureia e creatinina, todos dentro da normalidade, além de punção biópsia aspirativa de linfonodo poplíteo para pesquisa de formas amastigotas de leishmaniose e biopsia cutânea.

RESULTADO E DISCUSSÃO

Nos exames laboratoriais realizados não foi constatada a presença de alterações em rins e/ou fígado. No exame citológico de linfonodos não foi observada a presença de formas amastigotas de *Leishmania* spp. A biopsia de pele confirmou o diagnóstico de pênfigo vulgar e iniciou-se a terapia com uso de imunossupressores.

O pênfigo vulgar é uma dermatite autoimune caracterizada pela produção de autoanticorpos contra antígenos de membranas de células epidérmicas ou de estruturas adjacentes. A deposição de anticorpos nos espaços intercelulares causa separação das células nas camadas epidérmicas mais profundas, processo denominado acantólise, demonstrado por meio de exame histopatológico (1, 3, 5), o qual foi utilizado como método de escolha para o diagnóstico do presente caso.

Segundo Rhodes e Werner (2014) o complexo pênfigo pode acometer os animais de meia idade e idosos. Neste caso, o cão possuía apenas dois anos e, segundo os dados obtidos na anamnese, o mesmo apresentava os sinais da doença desde filhote (11).

De acordo com Scott, Miller e Griffin (1996), o pênfigo vulgar tem como característica a formação de vesículas bolhosas, erosivas e ulcerativas, observado no animal em questão, além do acometimento de coxins plantares e palmares, corroborando o que foi observado por Castro (2003) (6, 9).

O tratamento do pênfigo consiste na administração de doses imunossupressoras de prednisona ou metilprednisolona, diariamente. Após a cura das lesões, em aproximadamente quatro a dez semanas, deve-se reduzir a dose gradativamente até alcançar a dose mínima, em dias alternados, que mantenha a remissão dos sintomas. Não havendo melhora significativa dentro de duas a quatro semanas após o início do tratamento, deve-se excluir a possibilidade de infecção cutânea simultânea e considerar o uso de drogas imunossupressoras alternativas e/ou adicionais. Drogas imunossupressoras não-esteroidais que podem ser eficazes no tratamento incluem azatioprina (apenas para cães), clorambucila, ciclofosfamida e ciclosporina. Uma resposta benéfica deve ser observada dentro de oito a doze semanas após o inicio da terapia. Uma vez alcançada a remissão dos sintomas, deve-se reduzir gradativamente a dose e frequência para manutenção de longa duração (10).

CONCLUSÃO

O presente caso relata um caso de pênfigo vulgar em um cão jovem, considerada uma doença rara na dermatologia canina. Deve-se destacar o quadro clínico do paciente que, por apresentar lesões ulcerativas em cavidade oral e em coxins, deve ter o pênfigo como diagnóstico diferencial de leishmaniose, especialmente em áreas endêmicas para esta zoonose.

REFERÊNCIAS BIBLIOGRÁFICAS

1) Tizard IR. Imunologia veterinária. 9º ed. São Paulo: Elsevier; 2014.

2) Zachary JF, McGavin MD. Bases da patologia veterinária. 5º ed. São Paulo: Elsevier; 2013.

3) Wilkinson JE, SmithCA, Suter MM, Falchek W, Lewis RM. Role of Plasminogen Activator in Pemphigus Vulgaris. AmericanJournal of Pathology. 1989; 134 (3): 561-69.

4) Cotell S, Robinson ND, Chan LS. Autoimmune blistering skin diseases. American Journal of Emergency Medicine. 2000: 18 (3): 288-99.

5) Jericó MM, Neto JPA, Kogika MM. Tratado de medicina interna de cães e gatos. 1º ed. Rio de Janeiro: Roca; 2015.

6) Castro RCC, Santos MM, Gussoni FRA, Fragata F. Pênfigo foliáceo em canino jovem. Relato de caso.Brazilian Journal of Veterinary Research and Animal Science. 2003; 40: 173-4.

7) Anand R, Jaiswal JN, Samadi F. Bucal pemphigus vulgaris in a pediatric patient. Journal of Indian Society of Pedodontics and Preventive Dentistry. 2010 28(3):2002

8) Tolentino ES, Barbosa BA, Dias-Ribeiro E, Chinellato LEM. Manifestaciones bucales del pénfigo vulgar: consideraciones generales - Reporte de caso clínico. Acta Odontológica Venezolana. 2012; 50 (2): 1-8.

9) Scott DW, Miller WH, Griffin CE. Dermatologia de pequenos animais. 5º ed. Rio de Janeiro: Interlivros; 1996.

10) Medleau L, Hnilic KA. Dermatologia de pequenos animais: atlas colorido e guia terapêutico. 1º ed. São Paulo: Roca; 2003

11) Rhodes KH, Werner AH. Dermatologia em pequenos animais. 2º ed.São Paulo: Roca; 2014.

Perfil de Sensibilidade *in vitro* a Antibióticos Beta-Lactâmicos de Isolados Tegumentares de *Pseudomonas* spp. obtidos da Rotina Hospitalar

Bruna Dias Fagundes - Graduanda em medicina veterinária-UFPel*
Carlos Eduardo Guimarães - Graduando em medicina veterinária-UFPel
Martielo Ivan Gehrke - Doutor professor adjunto da UFPel
Marlete Brum Cleff - Doutora professora adjunta da UFPel
Cristine Cioato da Silva - Doutoranda em medicina veterinária- UFPel
Karina Affeldt Guterres - Doutoranda em medicina veterinária-UFPel
* bruna--dias@hotmail.com

RESUMO

O sistema tegumentar apresenta uma alta casuística na clínica de pequenos animais, porém com o uso indiscriminado de antibióticos, associado à falta de realização de testes diagnósticos e de sensibilidade, vem ocorrendo uma resistência progressiva dos microorganismos, em especial o gênero Pseudomonas. Este trabalho tem como o objetivo avaliar os diferentes isolados frente aos Beta-lactâmicos. Sendo assim, foram coletadas amostras de secreções de pele de cães e gatos realizando semeadura e antibiograma com 7 antimicrobianos Beta-lactâmicos. Foram isolados 13 bactérias do gênero Pseudomonas e o percentual de resistência dos diferentes Beta-lactâmicos foi de: 100% para amoxicilina+clavulanato, cefalotina, cefalexina e oxacilina, já para a ampicilina foi de 84,6%, ceftriaxona 15,4% e imipenem 0%. Conclui-se com o presente estudo que há uma elevada resistência dos isolados frente ao grupo dos Beta-lactâmicos, o que acarreta em aumento do tempo de tratamento, custos de hospitalização, assim como risco de transmissão interespécies.

Palavras-chave: Resistência antimicrobiana; Antibioticoterapia; Bactérias Gram-negativas

INTRODUÇÃO

Os casos dermatológicos apresentam alta prevalência em pequenos animais, sendo a principal procura ao médico veterinário(1). A bactéria Pseudomonas spp. é um bacilo Gram-negativo aeróbio que se encontra amplamente distribuído no solo e na água, podendo fazer parte da microbiota normal da pele de cães e gatos(2). Assim, cerca de 3 a 5% da população animal, especialmente os imunossuprimidos, podem apresentar infecção de caráter oportunista(3). Ainda, esta bactéria apresenta progressiva resistência intrínseca e adquirida aos antimicrobianos mais comuns, como por exemplo os beta-lactâmicos, amplamente utilizados na veterinária(4), podendo haver a transmissão de isolados resistentes entre os animais e até mesmo ao homem. Soma-se a isto o fato da não realização de cultura e antibiograma na rotina, seja pela baixa acurácia dos resultados devido aos múltiplos morfotipos(5) ou por negligência do profissional, podendo assim acarretar em um problema de saúde pública(6). O objetivo deste estudo foi avaliar o perfil de sensibilidade de isolados do gênero Pseudomonas oriundos de cães e gatos da rotina clínica veterinária da UFPel frente ao grupo dos fármacos beta-lactâmicos.

MATERIAL E MÉTODO

O estudo foi realizado através da coleta utilizando swab estéril de secreções de pele de cães e gatos, atendidos no Hospital de Clínicas Veterinária e Ambulatório Ceval da UFPEL, com aprovação do Comitê de Ética da UFPel, nº. 4389. Após, o material foi semeado em placas de Petri com Ágar Sangue e Ágar MacConkey, permanecendo em estufa a 37°C, durante 24 horas, no Laboratório de Bacteriologia - UFPEL. Após o crescimento das colônias bacterianas, foram consideradas as características, como coloração, presença de hemólise e odor para caracterização macromorfológicas. Na avaliação microscópica, utilizou-se a técnica de coloração de Gram, observando-se a presença de cocos ou bastonetes, assim como a sua coloração. Os isolados de *Pseudomonas* spp., foram selecionados, sendo a identificação do gênero e espécie bacteriana realizada através de provas bioquímicas, sendo alguns isolados confirmados após pelo método automatizado Vitek® 2 GN paramicrorganismos Gram negativos.

Realizada a identificação bacteriana, foram feitos os antibiogramas em placas contendo Ágar Mueller-Hinton, através da técnica de KIRBY-BAUER (1966), utilizando-se para isto, inóculo equivalente a 0,5 na Escala de McFarland de cada bactéria a ser analisada. A suscetibilidade antimicrobiana foi avaliada através da medição dos halos de inibição de crescimento com auxílio de uma régua (mm). Os antibióticos beta-lactâmicos utilizados para o teste de susceptibilidade *in vitro* foram ampicilina (10mcg), amoxicilina com clavulanato (20/10 mcg), cefalexina (30mcg), ceftriaxona (30 mcg), cefalotina (30 mcg), imipenem (10 mcg) eoxacilina (1 mcg).

RESULTADOS E DISCUSSÃO

Durante o período experimental, foram isoladas 13 bactérias pertencentes ao gênero Pseudomonas. Estes isolados ao serem submetidos ao teste de antibiograma apresentaram percentual de resistência de 100% frente à Amoxicilina+Clavulanato, Cefalotina, Cefalexina e Oxacilina, quanto à Ampicilina, se obteve resistência dos isolados de 84,6% e Ceftriaxona, de 15,4%(Figura 1)

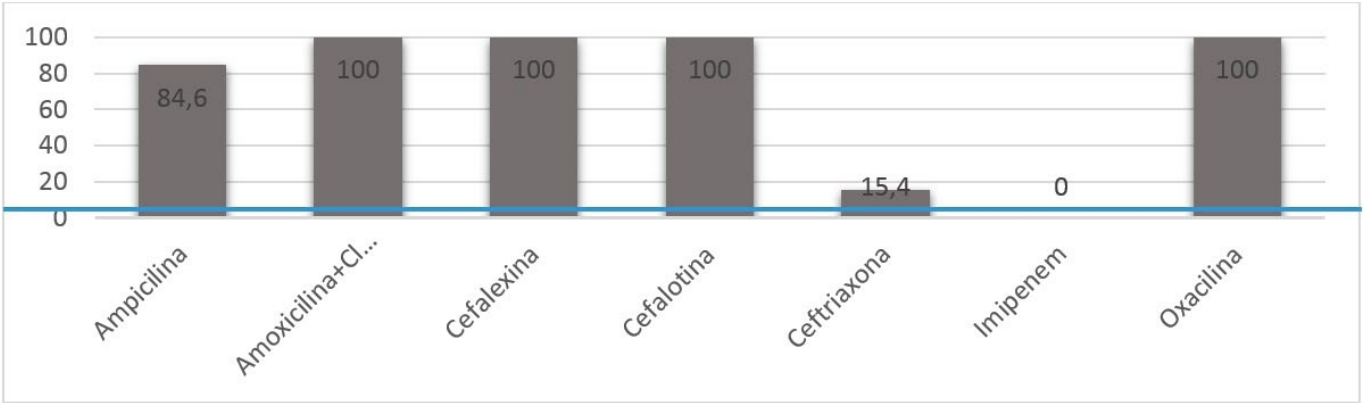

Figura 1 - Percentual de resistência de isolados de *Pseudomonas spp*. caninos e felinos frente a antibióticos Beta-lactâmicos.

Todos os isolados do gênero Pseudomonas apresentaram algum grau de resistência *in vitro* frente aos antibióticos, sendo que no geral, os isolados apresentaram índice de resistência entre 30,8% e 61,15%, com uma alta taxa de multiresistência observada neste estudo fato que(7), explica ser pela produção de enzimas betalactamases e metallo-beta-lactamase e decorrente da propriedade de transferência de genes de resistência do gênero Pseudomonas(8). Em uma análise geral dos grupos de antimicrobianos, avaliaram-se sete antibióticos pertencentes ao grupo dos beta-lactâmicos, sendo o Imipenem o fármaco com maior halo de inibição (29.385 mm), seguido de Ceftriaxona (19.846 15 mm), enquanto os demais formaram halos pouco expressivos como Amoxicilina+Clavulanato (3.9231 mm) e Ampicilina (2.5385 mm) ou não formaram halo algum como a Cefalotina, Cefalexina e Oxacilina.

Os fármacos Ampicilina e Amoxicilina+clavulanato são principalmente utilizados, na medicina veterinária, para infecções causadas por bactérias Gram-negativas, entretanto neste estudo esses antibióticos apresentaram baixo desempenho, corroborando com(9) que citam uma multirresistência do agente aos respectivos antimicrobianos.

Os isolados desse estudo frente às cefalosporinas Cefalotina e Cefalexina apresentaram 100% de resistência, corroborando com as observações de (10) ao supor que o ambiente exerce pressão sobre a bactéria *Pseudomonas* spp., além dos antimicrobianos serem de 1ª geração, apresentando uma maior ação contra os microrganismos Gram-positivos. Entretanto, os mesmos são muito utilizados em tratamentos de piodermites na clínica médica veterinária.

Por ser uma cefalosporina de 3ª geração, a Ceftriaxona apresenta espectro de ação ampliado para microrganismos Gram-negativos(11), sendo o percentual de resistência dos 13 isolados significativamente menor neste estudo, observando-se 15,4% de resistência. Segundo estudos e amplificações de genes, a (12) demonstra que essa resistência é devido a presença de genes *bla*, já (13) diz que o aumento na resistência à esse fármaco tem uma relação com as elevadas taxas de consumo do Imipenem(14) quando comparadas às divulgadas pelo progama NNIS(15). Por fim, além de também ser um antibiótico de amplo espectro, é um forte indutor de β-lactamases e o seu uso não criterioso induz aumento de resistência de um forma geral(16).

Um resultado preocupante do presente estudo, sob o ponto de vista clínico, foi em relação à oxacilina, cujos isolados apresentaram 100% de resistência. Até então, a oxacilina era amplamente utilizada no tratamento de enfermidades causadas por microorganismos produtores de Beta-lactamases(17), como o gênero Pseudomonas(18), devido a sua resistência a esta enzima, adquirida após diversas modificações moleculares(19;20)

Devido a estes e a outros fatores, os médicos veterinários devem tomar cuidado com as falhas terapêuticas pelo uso

empírico de antimicrobianos, sendo de grande importância o conhecimento da etiologia e perfil de susceptibilidade antimicrobiana dos agentes presentes nessas infecções para, assim, estabelecer um tratamento específico eficaz e evitar a disseminação de bactérias multiresistentes(21).

CONCLUSÃO

Conclui-se que com esse estudo foi observado uma elevada resistência dos isolados frente ao grupo dos beta-lactâmicos ressaltando-se a importância do isolamento bacteriano e a realização de testes de sensibilidade, como o antibiograma.

REFERÊNCIAS

1) SCOTT, D.W.; MILLER, W.H.; GRIFFIN, C.E. Small Animal Dermatology. 6.ed. Philadelphia: W.B. Saunders, 2001, 1528p.

2) NIJTEN, R. et al. Antibiotic resitence of enterobactereaceae isolated from the fecal flora of fettening pigs. Vet. Quart., v. 15, n. 4, p. 152-157, 1993.

3) HIIL, P.B.; LO, A.; EDEN, C.A.N.; HUNTLEY, S.; MOREY, V.; RAMSEY, S.; RICHARDSON, C.; SMITH, D.J.; SUTTON, C.; TAYLOR, M.D.; THORPE, E.; TIDMARSH, R.; WILLIAMS, V. Survey of the prevalence, diagnosis and treatment of dermatological conditions in small animals in general practice. Veterinary Record, Londres, v.158, n.16, p.533-539, abril 2006

4) MADER JT, Vibhagool A, Mader J, CalhounJH. Pseudomonasaeruginosaboneand joint infections. In: Baltch AL, Smith RP, editors. Pseudomonasaeruginosa: infectionsandtreatment. New York: Marcel Dekker Inc.; 1994. p. 293-326

5) CARDOSO, O. et al. Carbapenem-hydrolysingfromclinicalisolatesofPseudomonasaeruginosa in Portugal. J AntimicrobChemother, v. 44, p. 135-8, 1999

6) BLONDER-HILL E, Henry DA, SpeertDP .Pseudomonas. In: Murray PR, Baron EJ, JorgensenJH, Landry ML, Pfaller MA. Manual ofclinicalmicrobiology. 9th ed. Washington DC: ASM Press; 2007. p.734-802.

7) MOTA, R.A. et al. Utilização indiscriminada de antimicrobianos e sua contribuição a multirresistência bacteriana. Brazilian Journal of Veterinary Research Animal Science, v.42, n.6, p.465-470, 2005.

8) CAVALLO JD, Plesiat P, Couetdic G et al - Mechanismsof beta-lactam resistance in Pseudomonasaeruginosa: prevalenceofOprM-overproducingstrains in a Frenchmulticentrestudy (1997). J AntimicrobChemother, 2002;50:1039-1043.

9) MELLO, M. R. S. Detecção da atividade da enzima carbapenemase em Enterobacteriaceae e Pseudomonasaeruginosa isoladas em clínicas veterinárias do Distrito Federal, Brasil. 2014. 38 f. Dissertação (Mestrado em Saúde Animal) - Faculdade de Agronomia e Medicina Veterinária, Universidade de Brasília, Brasília, 2014.

10) RADOSTITS, O.M.; GAY, C.C.; HINCHCLIFF, K.W. et al. (Eds). Veterinary medicine: A textbookofthediseasesofcattle, horses, sheep, pigs, andgoats. 10.ed. Philadelphia: W.B. Saunders, 2007. p.724-725.

11) VASCONCELOS, U.,; Calazand, G. M.T., Andrade, M.A.G., Medeiros. 2006. Evidence of the antagonism between Pseudomonas aeruginosa and indicating bacteria of fecal contamination in water. Higiene Alimentar, V. 21, 127-130.

12) RODRIGUES, P. R.C. et al. O uso das cefalosporinas na clinica de pequenos animais: breve revisão. Veterinária em foco, v.4, n.2, p.-143-158, 2007. SCIELO Revista da Sociedade Brasileira de Medicina Tropical 43(4):462-464, jul-ago, 2010 HARRIS, A.D.; SMITH, D.; JOHNSON, J.A.; BRADHAM, D.D.; ROGHMANN, M. Risk factors for imipenem-resistant Pseudomonas aeruginosa among hospitalized patients. Clin Infect Dis, v.34, n.3, p.340-6, 2002.

13) ERNANI, RODRIGO PAVIANI; STADNIK, CLÁUDIO BERDUN; HEINEK, ISABELA ESTUDO DA EPIDEMIOLOGIA E PERFIL DE SENSIBILIDADE DA PSEUDOMONAS AERUGINOSA Infarma, v.15, nº 11-12, (Nov/Dez 2003 - Jan/2004)

14) RICHARDS, M.J.; EDWARDS, J.R.; CULVER, D.H.; GAYNES, R.P. Nosocomial infections in medical intensive care units in the United States. National Nosocomial Infections Surveillance System. Crit Care Med, v.27, n.5, p.887-92, 1999.

15) LEPPER, P.M.; GRUSA E.; REICHL, H.; HOGEL, J.; TRAUTMANN, M. Consumption of imipenem correlates with beta -lactam resistance in Pseudomonas aeruginosa. Antimicrob Agents Chemother, v.46, n.9, p.2920-5, 2002.

16) MAY, E. R. et al. Isolation of Stahylococcus schleiferi from healthy dogs and dogs with otitis, pyoderma or both. Journal of American Veterinary Medical Association, v.227, p. 928-931, 2006.

17) COSTA, D. M. L. Ototoxicidade dos antibióticos aminoglicosídeos e sistema eferente: comparação entre a administração aguda e crônica com a gentamicina e os efeitos agudos de outros antibióticos. Revista Hospital das Clínicas de Porto Alegre, 19: 186-196, 1999

18) MIMICA, M.J. et al. Detection of methicillin resistance in Staphylococcus aureus isolated from pediatric patients: is the cefoxitin disk diffusion test accurate enough? Braz J Infect Dis, v. 11, p. 415-7, 2007

19) GELATTILC, Sukiennik T, Becker AP, Inoue FM, Carmo MS, Castrucci FMS, Pignatari ACC, Ribeiro LC, Bonamigo RR & d' Azevedo PA. Sepse por Staphylococus aureus resistente à meticilina adquirida na comunidade no sul do Brasil. Rev. Soc. Bras. Med. Trop. 42(4): 458-60, 2009

20) TUNON, G I. L.; SILVA, E. P.; FAIERSTEIN, C. C. Isolamento de estafilococos 25 multirresistentes de otites em cães e sua importância para a saúde pública. 26 BEPA, Bol. epidemiol. paul. (Online) vol.5 no.58 São Paulo out. 2008.

Pólipo Auricular Associado à Otite Recorrente em Felino: Relato De Caso

Letícia Mirelly de oliveira Silva - Acadêmica de medicina veterinária-EVZ/UFG*
Maristela dos Santos Vieira - Acadêmica de medicina veterinária-EVZ/UFG
Nathália Lima Sanches - Acadêmica de medicina veterinária- EVZ/UFG
Regiani Nascimento Gagno Pôrto - Professora associada- EVZ/ UFG
Moema Pacheco Chediak Matos - Professora associada- EVZ/UFG
Ana Paula Iglesias Santin - Professora associada- EVZ/UFG
* leticiamirelly79@gmail.com

RESUMO

As otites em geral, nos animais domésticos, são enfermidades que desafiam o clínico, já que o tratamento visando à cura do animal torna-se, por vezes, ineficiente em função de inúmeros fatores como a demora para se obter um diagnóstico conclusivo, habilidade dos felinos em mascarar sinais clínicos e fatores predisponentes. Os pólipos inflamatórios são a lesão não neoplásica mais comum de orelha e nasofaringe em gatos e provocam irregularidades na superfície da bula timpânica membranosa com consequência como otites não responsiva a tratamentos.

Palavras-chave: Histopatológico; nasofaringe; células inflamatórias

INTRODUÇÃO

As otites são afecções do sistema vestibulococlear comuns na rotina Médica Veterinária, alcançando uma freqüência variável entre 5-20% dos casos atendidos em um serviço ambulatorial. Nos felinos, a maior causa de otites são ectoparasitos em geral, porém há a ocorrência de pólipos que acometem não apenas o canal auditivo, e sim toda a região da nasofaringe (1).

Os pólipos inflamatórios são compostos por uma mistura de macrófagos, neutrófilos, plasmócitos e linfócitos. Podem ocorrer em conseqüência de infecções na nasofaringe ou de infecções prolongadas na orelha média. Os gatos acometidos tendem a ser jovens e os sinais clínicos mais comuns são estridores respiratórios, dispnéia e otites recorrentes. O diagnóstico é feito pela história clínica do paciente e exame otoscópico, com confirmação no histopatológico (2).

O presente trabalho tem o objetivo de relatar a análise histopatológica de um pólipo auricular encontrado no canal auditivo de um felino apresentando quadro clínico de otite recorrente sem resposta a tratamento.

RESULTADOS

O relato de caso é referente a um paciente da espécie felina, sem raça definida, sexo feminino e com idade de três anos. O felino apresentava um quadro de otite recorrente já tratada com medicamentos à base de Cetoconazol e a Marbofloxaxina, porém não houve nenhuma melhora no quadro do animal. Durante uma consulta de retorno, foi visualizada uma estrutura polipóide no canal auditivo do felino.

O pólipo estava em ouvido direito, com produção de secreção purulenta e odor pútrido. Foi realizada a retirada deste material e o mesmo foi encaminhada para análise histopatológica. O pólipo saiu sem demonstrar aderências, sendo extraído em uma única manipulação. O nódulo, que estava presente no ouvido direito, media 14,6mm x 12,6mm x 4,6mm, possuía coloração esbranquiçada e consistência forme (figura 1).

Figura 1 - Felino, SRD, três anos com quadro de otite recorrente associada a pólipo auricular direito. Imagem do material colhido para análise histopatológica.

Todas as amostras foram fixadas em formaldeído a 10%. Após o processo de fixação, o material foi incluído em parafina e corados utilizando Hematoxilina e Eosina (HE) (3). Após a fabricação, as lâminas foram analisadas em microscópico óptico de luz clara. Os resultados encontrados serão apresentados a seguir.

Foi visualizada amostra composta por tecido fibro-edematoso coberto por epitélio estratificado com áreas focalmente extensas de descontinuidade epitelial. Na epiderme observou-se discretas áreas de moderada acantose associada à moderada deposição de neutrófilos degenerados e conteúdo eosinofílico amorfo sobre o epitélio. Observa-se ainda ectasia de vasos linfáticos contendo material amorfo basofílico enclausurado associado a neutrófilos e macrófagos, angiogênese além de áreas multifocais de hemorragia e necrose com deposição de fibrina (figura 02).

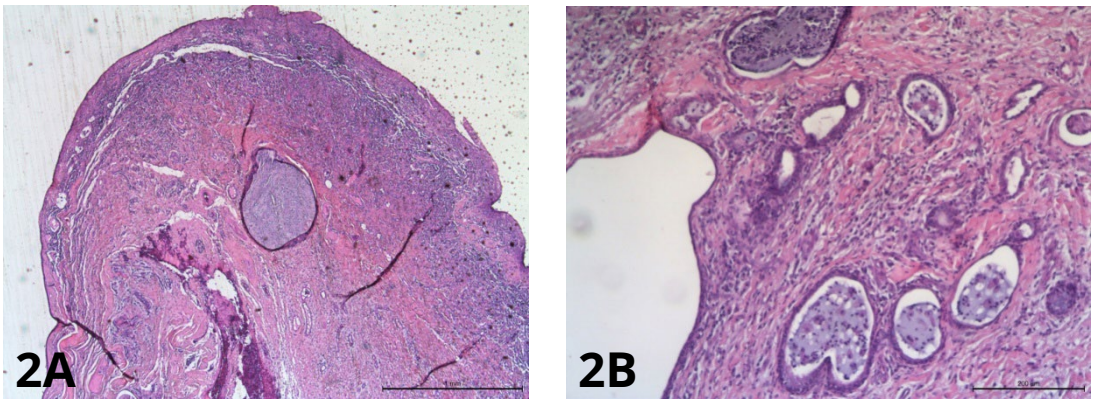

Figura 2 - A; B_ Felino, SRD, três anos com quadro de otite recorrente associada à pólipo auricular direito. Fotomicrografia evidenciando tecido fibro-edematoso, ectasia de vasos linfáticos com material amorfo basofílico. Coloração HE.

DISCUSSÃO

De acordo com a literatura, os pólipos são formados por uma mistura de células como macrófagos, neutrófilos, plasmócitos e linfócitos e são decorrentes de infecções ascendentes da via nasofaringe ou de otites recorrentes, sendo compatível com as características do paciente em questão (2).

Os achados encontrados no nódulo foram compatíveis com a literatura, uma vez que havia a presença de neutrófilos degenerados, indicando processo infeccioso. O material enclausurado nos vasos linfáticos são macrófagos e neutrófilos, os grupos celulares que, de acordo com a literatura, são freqüentemente encontrados em pólipos (2 1).

Os pólipos inflamatórios felinos são a lesão não neoplásica mais comum de orelha e nasofaringe em gatos. Técnicas minimamente invasivas para a remoção de pólipos, como a avulsão de tração combinada com curetagem da cavidade timpânica e tração transtimpânica per-endoscópica, têm sido bem sucedidas na resolução em longo prazo (4). No caso descrito, o material foi retirado pela tração e avulsão combinada, sem sangramento nem a necessidade de processo cirúrgico mais invasivo.

CONCLUSÕES

Os achados clínicos e histopatológicos são conclusivos de pólipo auricular associado à otite recorrente, ressaltando a importância de um exame otoscópico completo e histopatológico para diferencial.

REFERÊNCIAS

1) SCOTT, D. W; MILLER, W. H; GRIFFIN, C. E. Small Animal Dermatology. 7ªed. Philadelphia: W. B. Saunders Company, 2013.

2) ETTINGER S. J; FELDMAN E. C Tratado de medicina interna veterinária. Doenças do cão e do gato. 5 ªed Volume 2. Guanabara koogan, Rio de Janeiro, 2004.

3) JUNQUEIRA, L.C; CARNEIRO, J. Pele e anexos. In: Histologia Básica. 12ªed. Rio de Janeiro; Guanabara Koogan ; 2013.

4) GRECI V; MORTELLARO C. M. Management of otic and nasopharyngeal, and nasal polyps in cats and dogs. Vet Clin Small Animal 46 (2016) 643–661.

Prevalência de Dermatopatias em Felinos de Área Endêmica para Leishmaniose Visceral

Karina Yukie Hirata - Mestre em Ciência Animal, Faculdade de Medicina Veterinária de Araçatuba – FMVA/UNESP*
Juliana Peloi Vides - Doutora em Ciência Animal, Faculdade de Medicina Veterinária de Araçatuba – FMVA/UNESP
Ludmila da Silva Vicente Sobrinho - Doutora em Ciência Animal, Faculdade de Medicina Veterinária de Araçatuba – FMVA/UNESP
Jaqueline dos Santos Azevedo - Médica veterinária, Faculdade de Medicina Veterinária de Araçatuba – FMVA/UNESP
Mary Marcondes - Professora Adjunto de Clínica Médica de Pequenos Animais, Faculdade de Medicina Veterinária de Araçatuba – FMVA/UNESP
* karina.hirata@uenp.edu.br

RESUMO

A ocorrência de leishmaniose visceral em felinos tem sido cada vez mais reconhecida em áreas endêmicas. Muitos gatos infectados por *Leishmania* spp. apresentam-se assintomáticos, ou ainda, observam-se manifestações clínicas inespecíficas. As alterações dermatológicas parecem ser a apresentação clínica mais frequente da doença em gatos. O presente estudo teve como objetivos verificar a prevalência de alterações dermatológicas em gatos infectados por *Leishmania* spp. em uma área endêmica para a doença. Realizou-se PCR em tempo real de medula óssea e, aqueles que apresentaram amplificação do DNA de *Leishmania* spp. foram selecionados. De 52 gatos com diagnóstico confirmado de leishmaniose, 61,5% eram sintomáticos e 38,5% eram assintomáticos. Entre os sintomáticos, constatou-se que 40,6% apresentavam lesões cutâneas como rarefação pilosa, alopecia, eritema, úlceras, crostas hemorrágicas e melicéricas, descamação e pelame opaco, localizadas em região cefálica (53,8%), tronco (38,5%) e de distribuição generalizada (7,7%). Sugere-se que a leishmaniose visceral deve ser considerada como diagnóstico diferencial de gatos apresentando alterações dermatológicas em áreas endêmicas.

Palavras-chave: *Leishmania infantum*; antropozoonose; gatos

INTRODUÇÃO

Leishmaniose visceral (LV) é uma antropozoonose de importância em saúde pública, causada pelo protozoário *Leishmania infantum*. O cão é considerado o principal reservatório no ambiente doméstico (1). Embora as informações sobre o papel do gato no ciclo epidemiológico das leishmanioses sejam escassas, estudos evidenciaram a ocorrência da infecção na espécie felina (2,3,4,5,6,7), e comprovaram a capacidade infectiva de gatos ao vetor (8,9). A infecção subclínica de felinos é comum em áreas endêmicas para leishmaniose canina, sendo pouco frequente a manifestação clínica da leishmaniose em gatos (10). Muitos gatos se mantêm assintomáticos durante a infecção (3,10) e, naqueles que desenvolvem sintomas da doença, os sinais clínicos são inespecíficos e podem ser confundidos com outras enfermidades (11). Deve-se considerar o diagnóstico diferencial de LV em gatos com lesões cutâneas de áreas endêmicas (6), uma vez que as alterações dermatológicas associadas à linfoadenomegalia compreendem mais de 50% das manifestações clínicas da doença (10).

O presente estudo teve como objetivo verificar a prevalência de alterações dermatológicas em felinos naturalmente acometidos por LV em uma população de área endêmica.

MATERIAL E MÉTODOS

Foram triados gatos provenientes de abrigos ou residências do município de Araçatuba-SP, área endêmica para a doença. Após identificação, anamnese e exame físico geral, os animais foram submetidos à punção biopsia aspirativa de medula óssea. O critério utilizado para a formação do grupo experimental fundamentou-se na presença de formas amastigotas do parasito verificada por exame parasitológico direto e/ou confirmado pela amplificação do DNA de *Leishmania* spp. em amostras de medula óssea por PCR em tempo real. A PCR foi realizada utilizando oligonucleotídeos que amplificam um fragmento de 120 pb do minicírculo do kDNA de *Leishmania* spp. (12). O processamento das amostras foi conduzido conforme previamente descrito (7).

Foram selecionados 52 gatos, nos quais foi possível identificar presença de DNA de *Leishmania* spp. em medula óssea. O exame físico foi realizado com especial atenção ao sistema tegumentar quanto à presença de úlceras, nódulos, pápulas, crostas, descamação, alopecia ou hipotricose; sistema oftámico (ceratites, uveítes) e sinais sistêmicos (febre, linfoadenomegalia periférica, hepatomegalia, esplenomegalia). O experimento foi delineado de acordo com os Princípios Éticos na Experimentação Animal (COBEA) e aprovado pela Comissão de Ética na Experimentação Animal (CEEA), conforme o protocolo FOA-9048/10.

RESULTADOS E DISCUSSÃO

Dos 52 animais acometidos por LV, 32,7% (17/52) eram machos e 67,3% (35/52) eram fêmeas, com idade variando entre 6 meses e 10 anos. No que se refere à apresentação clínica da doença, 61,5% (32/52) apresentavam algum sinal clínico, enquanto 38,5% (20/52) eram assintomáticos, revelando divergência quanto a estudos anteriores, que sugerem que a manifestação clínica de gatos infectados em áreas endêmicas é rara (10). Uma resistência natural da espécie ao desenvolvimento de sinais clínicos de LV tem sido sugerido, uma vez que os gatos parecem apresentar doença com menor frequência do que os cães e, quando ocorre, pode estar associada a coinfecção com retroviroses (5,10). Entretanto, considerando que parte da população estudada era semi-domiciliada ou proveniente de abrigos, aventa-se a hipótese da ocorrência de coinfecções com diversos agentes que não puderam ser avaliados (5,6); ou ainda que muitos dos animais avaliados encontravam-se imunossuprimidos e, portanto, incapazes de montar uma resposta imunológica adequada frente à infecção por *Leishmania* spp. Dos 32 gatos sintomáticos, 6,3% (2/32) apresentaram alterações gastrointestinais, 9,4% (3/32) alterações respiratórias, 9,4% (3/32) alterações oftálmicas, observou-se linfoadenomegalia em 15,6% (5/32), esplenomegalia em 37,5% (12/32) e as alterações dermatológicas corresponderam a 40,6% (13/32) dos felinos avaliados.

As alterações dermatológicas observadas nos animais do presente estudo compreenderam rarefação pilosa, áreas de alopecia e eritema, lesões ulcerativas, crostas hemorrágicas e melicéricas, descamação e pelame opaco. Mais da metade das lesões tegumentares concentravam-se em região cefálica (53,8%, 7/13), abrangendo ponta de orelha (30,8%; 4/13), plano nasal (23,1%; 2/13), sendo um dos animais com lesão em plano nasal e região periocular (7,7%; 1/13); 38,5% (5/13) localizavam-se em tronco; e em apenas um animal observou-se apresentação generalizada das lesões (7,7%, 1/13). Em geral, espera-se observar lesões cutâneas ulcerativas, crostosas ou nodulares, principalmente em região cefálica e extremidade dos membros, assim como lesões nodulares ou ulcerativas em regiões mucocutâneas (10).

Alterações cutâneas, como alopecia, ulcerações e disqueratinizações, parecem ser uma das mais frequentes manifestações clínicas na LV felina (4,6,13), assim como observado no presente estudo. Embora as características e localização das lesões sejam semelhantes a dados previamente descritos (6), outros agentes etiológicos, como dermatófitos ou ácaros, podem estar envolvidos. Uma limitação do presente estudo foi a impossibilidade de realização de exames complementares específicos, de forma que as lesões cutâneas observadas nos animais não podem ser atribuídas exclusivamente à LV. Assim, embora os pacientes avaliados sejam infectados por *Leishmania* spp., não se descarta a possibilidade de ocorrência de outras afecções dermatológicas.

CONCLUSÕES

Portanto, considerando a elevada prevalência de alterações dermatológicas encontrada e a maior proporção em relação a outros sinais clínicos em gatos infectados por *Leishmania* spp. no presente estudo, sugere-se que o diagnóstico diferencial de LV deve ser considerado em pacientes da espécie felina com lesões cutâneas em áreas endêmicas.

REFERÊNCIAS

1) Baneth G, Solano-Gallego L. Leishmaniasis. In: GREENE, C. E. Infectious diseases of the dog and cat. 4th. ed. Philadelphia: Elsevier Saunders, 2012. p. 735-748.

2) Bresciani KDS, Serrano ACM, De Matos LVS, Savani ESMM, D'auria SRN, Perri SHV et al. Ocorrência de Leishmania spp. em felinos do município de Araçatuba, SP. Revista Brasileira de Parasitologia Veterinária; 2010;19:127-129.

3) Chatzis MK, Andreadou M, Leontides L, Kasabalis D, Mylonakis M, Koutinas AF et al. Cytological and molecular detection of Leishmania infantum in different tissues of clinically normal and sick cats. Veterinary Parasitology; 2014;202:217-225.

4) Pennisi MG, Venza M, Reale S, Vitale F, Giudice SL. Case report of leishmaniasis in four cats. Veterinary Research Communications; 2004;28:363-366.

5) Sobrinho LSV, Rossi CN, Vides JP, Braga ET, Gomes AAD, De Lima VMF et al. Coinfection of Leishmania chagasi with Toxoplasma gondii, Feline Immunodeficiency Virus (FIV) and Feline Leukemia Virus (FeLV) in cats from na endemic area of zoonotic visceral leishmaniasis. Veterinary Parasitology; 2012;187:302-306.

6) Vides JP, Schwardt TF, Sobrinho LSV, Marinho M, Laurenti MD, Biondo AW et al. Leishmania chagasi infection in cats with dermatologic lesions from an endemic area of visceral leishmaniosis in Brazil. Veterinary Parasitology; 2011;178:22-28.

7) Marcondes M, Hirata KY, Vides JP, Sobrinho, LSV, Azevedo JS, Vieira TSWJ et al. Infection by Mycoplasma spp., feline immunodeficiency virus and feline leukemia virus in cats from an area endemic for visceral leishmaniasis. Parasites & Vectors; 2018;11:131-138.

8) Da Silva SM, Rabelo PFB, Contijo NF, Ribeiro RR, Melo MN, Riveiro VM. et al. First report of infection of Lutzomyia by Leishmania (Leishmania) infantum from a naturally infected cat of Brazil. Veterinary Parasitology; 2010;174:150-154.

9) Maroli M, Pennisi MG, Di Muccio T, Khoury C, Gradoni L, Gramiccia M. Infection of sandflies by a cat naturally infected with Leishmania infantum. Veterinary Pathology; 2007;145:357–360.

10) Pennisi MG, Cardoso L, Baneth G, Bourdeau P, Koutinas A, Miró G et al. LeishVet update and recommendations on feline leishmaniosis. Parasites & Vectors; 2015;8:302.

11) Poli A, Abramo F, Barsotti P, Leva S, Gramiccia M, Ludovisi A. et al. Feline leishmaniosis due to Leishmania infantum in Italy. Veterinary Parasitology; 2002;106:181-191.

12) Ranasinghe S, Rogers ME, Hamilton JG, Bates PA, Maingon RD. A real -time PCR assay to estimate Leishmania chagasi load inits natural sand fly vector Lutzomyia longipalpis. Transactions of the Royal Society of Tropical Medicine and Hygiene;2008;102(9):875-82.

13) Sherry K, Miró G, Trotta M, Miranda C, Montoya A, Espinosa C et al. A serological and molecular study of Leishmania infantum infection in cats from the Island of Ibiza (Spain). Vector-Borne and Zoonotic Diseases; 2011;11:1-7.

Terapia da Esporotricose Felina Utilizada no Hospital de Clínicas Veterinárias da Universidade Federal de Pelotas, em 2017

Edgar Cleiton da Silva - Graduando em Medicina Veterinária pela Universidade Federal de Pelotas;*
Caroline Xavier Grala - Graduanda em Medicina Veterinária Pela Universidade Federal de Pelotas;
Jéssica Paola Salame - Residente em Clínica Médicas de Pequenos Animais pela Universidade Federal de Pelotas;
Cristiano Silva da Rosa - Professor Doutor em Veterinária pela Universidade Federal de Pelotas.
* edgar.cleiton@gmail.com.

RESUMO

A esporotricose é uma micose causada por fungos do Complexo *Sporothrix schenckii*, sendo o felino doméstico um importante disseminador da doença. O número limitado de fármacos e a patogenicidade do agente tornam-na de difícil tratamento. O objetivo do trabalho foi avaliar os tratamentos utilizados em felinos com esporotricose no Hospital de Clínicas Veterinárias (HCV) da Universidade Federal de Pelotas (UFPel). Foram avaliados os prontuários de atendimento de felinos com esporotricose, de janeiro a dezembro de 2017, e considerados sexo, idade, raça, faixa etária, padrão das lesões cutâneas e fármaco utilizado. Como resultado, observou-se que foram atendidos e tratados 19 pacientes, sendo seis deles com lesões localizadas (LL) e 13 com lesões disseminadas (LD). Dos pacientes com LL, quatro utilizaram tratamento denominado T1 (itraconazol 100mg/gato/SID) e dois utilizaram tratamento denominado T2 (itraconazol 100mg/gato/SID associado a iodeto de potássio 5mg/kg/SID), sendo que todos obtiveram êxito no tratamento. Dos 13 pacientes com LD, cinco foram tratados com T1, onde dois obtiveram êxito no tratamento, dois vieram a óbito e um não retornou. Os oito pacientes restantes foram tratados com T2, sendo seis com resultado satisfatório, um veio a óbito e um não retornou. Sinais clínicos de iodismo não foram observados. Com isso, concluiu-se que ambos os tratamentos foram eficazes.

Palavras-chave: Terapêutica; iodeto de potássio; Complexo *Sporothrix schenckii.*

INTRODUÇÃO

A esporotricose é uma micose de implantação causada pelos fungos do Complexo *Sporothrix schenkii*, com características de dimorfismo em diferentes temperaturas (25°C e 37°C). É amplamente distribuída no meio ambiente, principalmente em solos ricos em matéria orgânica em decomposição, folhas secas, madeira, espinhos e musgos. Para ocorrer a manifestação da doença, o fungo necessita ser inoculado no tecido subcutâneo. Observam-se pápulas, nódulos e úlceras, com secreção hemorrágica e/ou purulenta, podendo se disseminar através do sistema linfático, causando lesões em outras regiões (1,2,3).

A doença acomete várias espécies, porém o gato destaca-se por seu hábito de afiar as garras em locais onde reside o agente, tornando-se um potencial transmissor da doença, podendo inocular o fungo durante brigas, cópula ou se auto infectando (3,1,4).

O Itraconazol é a terapia de eleição para felinos com esporotricose, além de utilizado em humanos e outras espécies (5). Supõe-se que seu uso indiscriminado favoreça a resistência de isolados fúngicos, acarretando em falhas terapêuticas (6). O iodeto de potássio é uma opção pouco utilizada devido a seu potencial de causar iodismo (7).

O objetivo do presente trabalho foi avaliar os tratamentos utilizados para felinos com esporotricose, atendidos no Hospital de Clínicas Veterinárias da Universidade Federal de Pelotas (HCV-UFPel), durante o ano de 2017.

MATERIAL E MÉTODOS

Este trabalho foi realizado através da análise dos prontuários clínicos arquivados no HCV-UFPel, no período de janeiro a dezembro de 2017, onde foram selecionados os casos de esporotricose felina confirmados através de cultura fúngica e/ou histopatologia, e onde os tratamentos utilizados foram divididos em dois grupos: T1 (monoterapia à

base de itraconazol 100mg/gato/SID), e T2 (associação de itraconazol 100mg/gato/SID e iodeto de potássio 5mg/kg/SID), ambos por via oral. Vale ressaltar que a opção pelo tratamento T2 ocorria sempre quando o paciente era previamente tratado com itraconazol como monoterapia e não demonstrava melhora satisfatória, ou seja, casos refratários ou recidivantes.

Na coleta de dados dos casos clínicos foram analisados sexo, raça e faixa etária, sendo considerados jovens os felinos com menos de 1 ano de idade, adultos os felinos com idade de um a sete anos de idade, e idosos para pacientes acima de sete anos. Os dados foram ainda agrupados de acordo com o padrão das lesões cutâneas, onde foram classificadas como lesões localizadas (LL) quando as lesões cutâneas estavam restritas a apenas um ou dois locais não contíguos, e lesões disseminadas (LD) quando havia três ou mais lesões não contíguas.

A partir da organização dos dados, realizou-se a análise dos resultados de cada grupo de animais tratados, a respeito da remissão das lesões, recidivas, período total de tratamento e particularidades entre cada grupo.

RESULTADOS E DISCUSSÃO

Foram tratados um total de 19 felinos, sendo nove fêmeas (47,37%) e dez machos (52,63%), todos sem raça definida (SRD), inteiros e com acesso à rua. A literatura aponta que gatos machos, adultos, não castrados e de vida livre são os principais acometidos pela doença, já que estão em contato direto com árvores e matéria orgânica em que os fungos naturalmente habitam e mais propensos a brigas por território e por cópula (1). Este dado não foi confirmado no presente trabalho, onde machos e fêmeas tiveram frequência aproximada.

Ao abordar o padrão das lesões cutâneas causadas pela doença, 31,58% (n=6/19) demonstraram o padrão LL, enquanto que 68,42% (n=13/19) apresentaram o padrão LD. Em felinos, as lesões cutâneas tornam-se a forma mais comum de apresentação da doença, principalmente na região cefálica, lombo e parte distal dos membros (8). Com a rápida evolução da doença nos felinos, lesões únicas frequentemente se disseminam pelo corpo do paciente (1).

Dos felinos com padrão LL, quatro (n=4/6) utilizaram a terapia T1, e dois (n=2/6) utilizaram T2. Todos apresentaram melhora clínica durante o tratamento, sendo que quatro destes demonstraram remissão total das lesões cutâneas, bem como ausência de células fúngicas, com menos de 45 dias de tratamento. O Itraconazol é o fármaco de eleição para o tratamento de esporotricose felina, justamente por apresentar uma boa resposta e causar menos efeitos colaterais (9), entretanto o grupo que recebeu T2 apresentou eficácia semelhante (6, 9,10).

Cinco felinos com padrão LD utilizaram o tratamento T1, e oito o tratamento T2. Deste grupo, oito animais apresentaram remissão total das lesões e ausência de células fúngicas, sendo que dois pacientes que utilizaram o T2 apresentaram melhora em menos de 45 dias. Contudo, mesmo depois de clinicamente curados, ainda recomenda-se a continuação do tratamento por até um mês, para evitar o reaparecimento das lesões (5).

Durante o tratamento três animais vieram a óbito, todos do padrão cutâneo LD, sendo dois do tratamento T1 e um do tratamento T2. Todos apresentavam lesões extensas e estado geral debilitado. Devido à gravidade da doença, muitos animais chegam com um estado geral ruim, principalmente os com padrão LD, já que muitas vezes não conseguem se alimentar, locomover e respirar adequadamente, diminuindo as chances de conseguirem se recuperar de forma adequada (11,12). Houve abandono da terapia em dois casos, cada um pertencendo a um grupo de tratamento, onde observou- se que os fatores como o custo da medicação, o tempo e os cuidados necessários durante o tratamento, foram determinantes para o fracasso nestes casos. O insucesso terapêutico está diretamente ligado a falta de interesse dos tutores em tratar seu animais, ao medo de algum membro da família contrair a doença, ou até mesmo pelo alto custo da terapia (10).

Por fim vale ressaltar que durante o tratamento nenhum dos pacientes desenvolveu quadro de iodismo ou intoxicação pelos fármacos administrados, corroborando com estudos que consideram a utilização de itraconazol associado ao iodeto de potássio uma alternativa eficaz e segura para o tratamento da esporotricose felina, desde que utilizados com cautela e acompanhamento constante do médico veterinário (10, 9).

CONCLUSÃO

Conclui-se que ambos os tratamentos agiram de forma eficaz no tratamento da esporotricose felina, tanto na forma localizada quanto disseminada cutânea, sendo o tratamento a base de itraconazol associado a iodeto de potássio foi eficaz também em pacientes refratários ao uso de itraconazol como monoterapia.

REFERÊNCIAS

1) Pires, C. Revisão de literatura: esporotricose felina. Revista de Educação Continuada em Medicina Veterinária e Zootecnia do CRMV-SP. São Paulo: Conselho Regional de Medicina Veterinária 2017; 15(1):16-23.

2) Larsson EC, Gonçalves MA, Araujo VC, Dagli MLZ, Correa B, Fava Neto C. Esporotricosis Felina: Aspectos Clínicos e Zoonóticos. Revista do Instituto de Medicina Tropical de São Paulo 1989; 31(5):351-358.

3) Téllez MD, Batista-Duharte A, Portuondo D, Quinello C, Bonne-Hernández R, Carlos IZ. *Sporothrix schenckii* complex biology: environment and fungal pathogenicity. Microbiology 2014; 1(60):2352-2365

4) Acosta PB. Eficácia da terapia antifúngica na esporotricose felina: relato de casos [Monografia de Pós-Graduação em Clínica Médica e Cirurgica de Pequenos Animais]. Porto Alegre, Centro de Estudos Superiores de Maceió, da Fundação Educacional Jayme de Altavila; 2013.

5) Gremião IDF, Menezes RC, Schubach TMP, Figueiredo ABF, Cavalcanti MCH, Pereira SA. Feline sporotrichosis: epidemiological and clinica aspects. Medical Mycology 2015; 53(1):15-21.

6) Meinerz ARM, Nascente PS, Schuch LFD, Cleff MB, Santin R, Brum CS et al. Suscetibilidade in vitro de isolados de *Sporothrix schenckii* frente à terbinafina e itraconazol. Revista da Sociedade Brasileira de Medicina Tropical 2007; 40(1):60-62.

7) Larsson CE. Esporotricose. Brazilian Journal of Veterinary Research and Animal Science 2011; 48(3):250-259.

8) Crothers SL, White SD, Ihrke PJ, Affolter VK. Sporotrichosis: a retrospective evaluation of 23 cases seen in northern California (1987–2007). Veterinary Dermatology 2009; 20(4):249-259

9) Rosa, CS. Esporotricose felina e canina em área endêmica: epidemiologia e tratamento [tese de doutorado]. Pelotas: Universidade Federal de Pelotas; 2017.

10) Rocha RFDB. Tratamento da esporotricose felina refratária com a associação de iodeto de potássio e itraconazol oral [Dissertação de Mestrado]. Rio de Janeiro: Fundação Oswaldo Cruz: Instituto de Pesquisa Clínica Evandro Chagas; 2014.

11) Miranda LHM. Avaliação da resposta inflamatória in vivo e in vitro na esporotricose felina em diferentes apresentações clínica [Tese de Doutorado]. Rio de Janeiro: Fundação Oswaldo Cruz: Instituto de Pesquisa Clínica Evandro Chagas; 2013.

12) Schubach TMP, Schubach A, Okamoto T, Barros MBL, Figueiredo FB, Cuzzi T. Evaluation of an epidemic of sporotrichosis in cats: 347 cases (1998-2001). Journal of the American Veterinary Medical Association 2004; 224(10):1623-1629.

Tricoepitelioma Canino – Relato de Caso

Lucas José Deolindo - Aluno de graduação da UFPR - Palotina*
Thaísa Regina Fleck - Residente no Hospital Veterinário da UFPR – Palotina
Amanda Voltarelli Gomes - Residente no Hospital Veterinário da UFPR – Palotina
Fabiana Carla Puntel - Residente no Hospital Veterinário da UFPR – Palotina
Virgínia Pagliochi Prates - Residente no Hospital Veterinário da UFPR – Palotina
Aline de Marco Viott - Professora do Departamento de Ciências Veterinárias UFPR – Setor Palotina
* lucas.jdeolindo@gmail.com

RESUMO

A pele é o maior órgão do corpo, desta forma, as afecções neste tecido são bastante corriqueiras. Devido a sua extensão e complexidade a nível de diferenciação celular, torna-se fácil a predisposição ao desenvolvimento de tumores cutâneos. Dentre as diversas neoplasias cutâneas, destaca-se o tricoepitelioma, uma neoplasia originada da diferenciação rudimentar dos segmentos do folículo piloso de crescimento moderadamente rápido, podendo evoluir de benigno para maligno, apresentando potencial pra invasão de tecidos e realização de metástase. O tratamento de escolha é o de excisão cirúrgica e o prognóstico mostra-se bom se for removido com margens íntegras. É descrito neste relato a ocorrência de três nódulos tumorais em região torácica de um cão, fêmea, da raça Cocker, com aproximadamente 8 anos de idade, diagnosticada com tricoepitelioma benigno e maligno.

Palavras-chave: Neoplasia; folículo-piloso; metástase; Cocker.

INTRODUÇÃO

A pele é o maior órgão do corpo, estando sujeita a várias agressões causadas por agentes químicos físicos e biológicos, podendo ser a causa da grande incidência de tumores cutâneos nos animais domésticos (1).

Devido ao seu alto índice de renovação celular, e exposição a fatores externos as chances de ocorrência de mutações são maiores se comparados a outros tecidos, tornando-a um local propício ao surgimento de neoplasias (2).

O tricoepitelioma pode apresentar comportamento benigno ou maligno (3), ocorrendo maior incidência em animais com mais de cinco anos de idade (4). São tumores pouco comuns em cães e ainda mais raros em gatos, compreendendo aproximadamente 4% dos diagnósticos em estudo retrospectivo realizado no centro da Itália, sendo coletadas biópsia de pele de 4005 cães e 898 gatos (5).

Objetiva-se relatar a ocorrência tricoepitelioma benigno e tricoeptelioma maligno em um cão, fêmea, da raça Cocker, para corroborar com os estudos já existentes em relação a esta afecção.

DESCRIÇÃO DO CASO

Foi atendido no Hospital Veterinário da UFPR - Setor Palotina um cão, fêmea, da raça Cocker, aproximadamente oito anos de idade, pesando 10 kg com queixa de nódulo cutâneo ulcerado em região torácica há um mês.

O proprietário não soube informar sobre evolução do caso, crescimento da massa ou progressão da afecção. Ao exame físico, pode-se observar três nódulo em região torácica esquerda sendo um mais cranial, pigmentado, ulcerado, macio, aderido ao subcutâneo, um medial, não pigmentado, não ulcerado, móvel e macio, e um caudal, pigmentado, não ulcerado, aderido ao subcutâneo e bem delimitado. Os parâmetros clínicos encontravam-se dentro da normalidade para a espécie.

Optou-se por ressecção cirúrgica como forma de tratamento para a afecção e o material foi enviado para análise histopatológica.

Na macroscopia, o nódulo cranial media 2x2,5 cm e ao corte apresentava uma cavitação preenchida por material amorfo, esbranquiçado a amarronzado. O nódulo caudal media 0,9 x 0,5 cm, e ao corte observou-se coloração

esbranquiçada a enegrecida, com material amorfo ao centro. O terceiro nódulo media 0,9 x 0,6 cm e apresentava as mesmas características do nódulo cranial.

Ao exame microscópico o nódulo caudal apresentava proliferação neoplásica de células epiteliais, bem delimitadas, não encapsuladas, de crescimento expansivo, acometendo a derme, organizadas em estruturas tubulares multifocais circunscritas, delimitadas por rico estroma de colágeno. Na luz das estruturas tubulares foi possível observar deposição de lamelas de material amorfo eosinofílico (queratina) com células neoplásicas de citoplasma indistinto, escasso a moderado, eosinofílico, por vezes apresentando discretos vacúolos. Os núcleos estavam alongados, com cromatina densa ou grosseiramente pontilhada e os nucléolos não eram evidenciados. Foi possível observar anisocitose e anisocariose discretas e o pleomorfismo nuclear era moderado. As margens cirúrgicas deste nódulo estavam livres de células neoplásicas, porém, notou-se no interior dos vasos linfáticos invasão de células neoplásicas.

Os outros dois nódulos apresentam características histológicas semelhantes ao anteriormente descrito, porém, não foram observadas células tumorais no lúmen dos vasos linfáticos. As margens cirúrgicas também se encontram livres de células neoplásicas.

Dessa forma, o diagnóstico do laudo histopatológico foi de Tricoepitelioma maligno para o nódulo cranial, e tricoepitelioma benigno para os nódulos em região medial e caudal de tórax.

DISCUSSÃO

Tricoepiteliomas são neoplasmas comuns que se originam de diferenciação rudimentar dos três segmentos do folículo piloso: infundíbulo, istmo e segmento inferior (6). A apresentação maligna é incomum e descrita apenas em cães (6,7), sendo que em muitos casos os tumores se mostram ulcerados (8), como descrito no paciente em questão, o qual deu entrada no hospital com queixa de ulceração nodular há um mês.

São distinguidos de todos os outros tumores ou cistos epidérmicos por apresentarem-se rodeados por ninhos de células basais similares a folículos, não sendo observada esta característica nas outras neoplasias (6).

O diagnóstico dos tricoepiteliomas é dado por exame histopatológico (9) e alguns dos diferenciais incluem o pilomatricoma, tricolemoma e tricofoliculoma, sendo que a diferenciação é baseada na estrutura folicular afetada (10).

No exame histopatológico do paciente descrito foi observada proliferação neoplásica de células epiteliais, bem delimitadas, não encapsuladas, de crescimento expansivo, acometendo a derme, organizadas em estruturas tubulares multifocais circunscritas, delimitadas por rico estroma de colágeno. Na luz das estruturas tubulares foi possível observar deposição de lamelas de material amorfo eosinofílico (queratina) com células neoplásicas de citoplasma indistinto, escasso a moderado, eosinofílico, por vezes apresentando discretos vacúolos. Os núcleos estavam alongados, com cromatina densa ou grosseiramente pontilhada e os nucléolos não eram evidenciados. Foi possível observar anisocitose e anisocariose discretas e o pleomorfismo nuclear era moderado. Autores como Souza (11), descrevem observações semelhantes às do paciente em questão, sendo observadas células basalóides com queratinização e necrose central, pleomorfismo nuclear, atividade mitótica e células atípicas nos casos de tricoepitelioma.

A neoplasia apresenta crescimento rápido e pode realizar invasão linfática (6), também presente no caso descrito. As metástases podem se estender para linfonodos regionais e pulmões (7), sendo um fator importante para a confirmação de malignidade.

Não havendo outras informações acerca de respostas a demais terapias, o tratamento preconizado é a excisão cirúrgica. O prognóstico é favorável para a forma benigna e com margens limpas, e pouco favorável para o tricoepitelioma maligno, devido à maior probabilidade da ocorrência de metástases em linfonodos regionais e pulmões (7).

CONCLUSÃO

O tricoepitelioma é um tumor cutâneo derivado dos folículos pilosos que quando comparado a outras neoplasias cutâneas é considerado pouco comum. Geralmente sua apresentação ocorre de forma benigna, porém, foi possível observar invasão de células tumorais à vasos linfáticos no nódulo em região cranial de tórax, indicando grau de malignidade, podendo pontuar como um prognóstico ruim ao paciente em questão.

REFERÊNCIAS

1) MORRIS J.; DOBSON J. Oncologia em pequenos animais. São Paulo: Roca 2007. p. 300.

2) MURPHY S. Skin neoplasia in small animal. Common canine tumours. In Pratic. 2006. p. 398-402.

3) WITHROW, S.J.; VAIL, D.M.; PAGE, R.L. Small animal clinical oncology, ed 5, St Louis, 2013, Elsevier, p. 313.

4) CONCEIÇÃO, L.G.; LOURES, F.H. Sistema tegumentar. In: SANTOS, R.L.; ALESSI, A.C. Patologia Veterinária. São Paulo: Roca, 2 ed, 2016. p. 407-486

5) ABRAMO F.; PRATESI F.; CANTILE C.; et al: Survey of canine and feline follicular tumours and tumour-like lesions in central Italy, J Small Anim Pract, 19994 p. 479 –481.

6) MAULDIN, E.A.; PETERS-KENNEDY, J. Integumentary system. In: Jubb, Kennedy, and Palmer's Pathology of domestic animals. v. 1, 6 ed, Elsevier, 2016. p. 509-736.

7) GOLDSCHMIDT, M.H.; HENDRICK, M.J. Tumors of the skin and soft tissues. In: MEUTEN D.J. Tumors in domestic animals. 4 ed. Iowa: Iowa State Press. 2002. p. 45-118.

8) GROSS, T.L.; IHRKE, P.J.; WALDER, E.J; AFFOLTER, V.K. Doenças de pele do cão e do gato: diagnóstico clínico e histopatológico. 2 ed. São Paulo: Roca. 2009. p. 904.

9) GOLDSCHMIDT, M.H.; HENDRICK, M.J. Tumors of the skin and soft tissues. In: MEUTEN D.J. Tumors in domestic animals. 4 ed. Iowa: Iowa State Press. 2002. p. 45-118.

10) TAVASOLI, A.; GOLSHAHI, H.; RAD, M. N.; TAYMOURI, A. Occurrence of trichoepithelioma in a cat: Histopathologic and immunohistochemical study. AsianPac J TropBiomed 2013; p. 413-415.

11) SOUZA, T.M. Estudo retrospectivo de 761 tumores cutâneos em cães. [Dissertação de Mestrado ao Curso de Mestrado do Programa de Pós-Graduação em Medicina Veterinária/Patologia Veterinária]. Universidade Federal de Santa Maria (UFSM). Santa Maria, RS. 2005. 298 p.

Tricoepitelioma Maligno em Cão: Relato de Caso

Barbara Schreider - Aluna de graduação da UFPR - Palotina*
Ellen Cristina Siepmann - Aluna de graduação da UFPR - Palotina
Francieli Alexandre Gomes - Aluna de graduação da UFPR - Palotina
Amanda Voltarelli Gomes - Residente no Hospital Veterinário da UFPR – Palotina
Thaísa Regina Fleck - Residente no Hospital Veterinário da UFPR – Palotina
Aline de Marco Viott - Professora do Departamento de Ciências Veterinárias UFPR – Setor Palotina
* barbaraschreider97@gmail.com

RESUMO

O tricoepitelioma maligno é uma neoplasia cutânea rara de caráter maligno proveniente dos folículos pilosos. É descrita somente em cães e não há predisposição sexual, racial ou etária. As lesões ocorrem principalmente em tronco e membros, na região dorsal, apresentam-se como nódulos únicos, bem circunscritos, envolvem derme e subcutâneo, e pode estar associado à formação de úlceras, alopecia e infecções secundárias. O prognóstico da afecção é reservado, em virtude da possibilidade de ocorrência de metástase. O objetivo do presente trabalho foi relatar um caso de tricoepitelioma maligno em um cão da raça Beagle, de 8 anos, no Hospital Veterinário da Universidade Federal do Paraná – Setor Palotina, de forma a corroborar com os conhecimentos clínico-patológicos acerca desta neoplasia.

Palavras-Chave: Dermatologia, Neoplasia; canino, diagnostico; Folículos pilosos.

INTRODUÇÃO

As neoplasias cutâneas são frequentemente diagnosticadas na clínica de pequenos animais, o que se deve principalmente à maior sobrevida dos animais domésticos (1).

As neoplasias de folículos pilosos são pouco frequentes em cães, representando 5% das neoplasias cutâneas (2). O Tricoepitelioma tem origem nos queratinócitos que se diferenciam nos folículos pilosos, sendo as raças mais predispostas Basset Hound, Golden Retriever, Pastor Alemão e Cocker Spaniel. Geralmente são tumores únicos, bem circunscritos, localizados na derme e subcutâneo, em tronco e membros, podendo apresentar ulceração, alopecia e infecções secundárias (2).

Quando o tratamento envolve a excisão cirúrgica com margens limpas e ausência de metástase o prognóstico é bom (3). O tricoepitelioma pode ser benigno ou maligno, sendo este último de crescimento rápido podendo ocorrer metástase para linfonodos regionais e pulmões (4).

O objetivo deste trabalho é relatar um caso de tricoepitelioma maligno em um cão Beagle de forma a corroborar com os conhecimentos clínico-patológicos acerca desta neoplasia.

DESCRIÇÃO DO CASO

Um cão macho, da raça Beagle, oito anos, 16Kg, castrado, foi atendido no Hospital Veterinário da Universidade Federal do Paraná – Setor Palotina devido a alopecia em região lombo-sacra e prurido intenso.

Ao exame físico os parâmetros estavam dentro da normalidade, havia feridas localizadas na pele, eritema e prurido na base da cauda, presença acentuada de pulgas, nódulo dérmico em região de crânio medindo aproximadamente 0,5 cm de diâmetro, ulcerado, hemorrágico e não aderido, em região cranial a escápula direita observou-se nódulo subcutâneo não aderido, não ulcerado, de consistência mole, de aproximadamente 1 cm de diâmetro, em base da cauda apresentava nódulo não aderido, não ulcerado de aproximadamente 2 cm de diâmetro. Na anamnese não houve relato de crescimento rápido dos nódulos, apenas queixa de sangramento a manipulação do nódulo localizado na região de crânio, sendo utilizada somente pomada a base de Alantoina e óxido de zinco a cada 12 horas por duas semanas sem observação de melhora.

Como exames complementares, foram solicitados hemograma e citologia aspirativa por agulha fina (CAAF) dos três

nódulos. No hemograma havia anemia regenerativa normocítica hipocrômica, além de diminuição da concentração de hemoglobina e hematócrito. Quanto ao leucograma, foi observado neutrofilia, linfopenia e monocitopenia.

Na CAAF do nódulo em face, observou-se a proliferação de células epiteliais neoplásicas, organizadas em *clusters* ou isoladas, citoplasma azulado, com limites celulares indistintos, núcleos centrais, com cromatina frouxa, apresentando um nucléolo evidente, raras figuras de mitose, anisocitose e anisocariose moderada. O fundo da lâmina era composto por hemácias, neutrófilos e macrófagos, que por vezes encontravam-se com bactérias intracitoplasmáticas, sendo compatível com carcinoma.

A análise citológica do nódulo de região torácica foi compatível com mastocitoma, e do nódulo em base de cauda compatível com processo inflamatório piogranulomatoso.

Optou-se pela ressecção cirúrgica como forma de tratamento, foram realizados os exames pré-operatórios para pesquisa de metástase e exames de sangue atualizados. No ultrassom abdominal obteve-se como impressão diagnóstica: hepatomegalia, esplenomegalia, presença de cisto em rim direito e adrenomegalia direita. Ao exame radiográfico foi observado aumento da silhueta cardíaca, hepatomegalia e possível colapso de traqueia de grau I/II. No segundo hemograma todos os parâmetros estavam dentro da normalidade e no exame bioquímico apenas a fosfatase alcalina estava elevada. A urinálise evidenciou proteinúria.

Foi realizada a retirada dos três nódulos e o material enviado para análise histopatológica. Na macroscopia, o nódulo do crânio media 6x4,5x1,5cm, possuindo projeção exofítica, múltiplas ulcerações e ao corte apresentava-se esbranquiçado. Na microscopia observou-se proliferação de células neoplásicas basaloides, densamente celular, mal demarcada, infiltrativa e atingindo desde a derme superficial a derme profunda. As células eram redondas, com os limites indistintos, agrupadas ora em ninhos, ora em trabéculas ou cordas assumindo aspecto medusoide, e eram sustentadas por moderado a acentuado estroma fibrovascular. O citoplasma era escasso, eosinofílico, e o núcleo redondo, central, apresentando cromatina frouxa e um a dois nucléolos evidentes. Havia uma figura de mitose por campo, anisocitose e anisocariose moderada, notou-se entremeado a neoplasia, acentuadas estruturas foliculares primárias, que por vezes possuíam grânulos no epitélio escamoso. Adjacente a neoplasia havia acentuado infiltrado inflamatório neutrofílico e histioplasmocitário focalmente extenso, observando-se também área focalmente extensa com perda da epiderme. Por vezes encontrou-se a camada basal íntegra, com acentuado material amorfo eosinofílico e piócitos (necrose) juntamente com acentuado infiltrado inflamatório neutrofílico, projetando-se acima da epiderme íntegra (crosta). Notou-se na epiderme, área focalmente extensa espessa que se projetava para o centro e tendia a se anostomosar e formar ilhas, apresentando margens íntegras. De acordo com estas características microscópicas o nódulo foi diagnosticado como tricoepitelioma maligno.

DISCUSSÃO

O tricoepitelioma maligno é uma neoplasia cutânea maligna proveniente dos folículos pilosos, que mostra diferenciação tanto na matriz do pelo, chamada de diferenciação matricial, quanto na bainha interna da raiz do pelo. Em geral é rara, descrita somente em cães, não tendo predisposição sexual, racial ou etária (5).

Há uma variante denominada tricoepitelioma infiltrativo, que invade a derme e o subcutâneo, formando grandes cordões de células com pouco citoplasma e núcleo formado por cromatina agregada, que provavelmente se originam das células basais da epiderme ou da bainha externa da raiz do folículo piloso e possuem intensa atividade mitótica (5).

A diferenciação entre eles é difícil, porém, no tricoepitelioma infiltrativo raramente ocorre metástase linfática, já no maligno na macroscopia observa-se uma massa infiltrativa e tende a ocorrer recidiva local e metástase linfática regional e em pulmões (5).

No caso relatado, a amostra enviada para histopatológico do nódulo facial possuía projeção exofítica, múltiplas ulcerações e era esbranquiçado ao corte, estando de acordo com a macroscopia descrita por Medleau e Hnilica. (6) Histologicamente, a lesão caracterizou-se por alta proliferação neoplásica, mal delimitada e infiltrativa, se estendendo desde a derme superficial à derme profunda, com uma figura de mitose por campo e pleomorfismo celular, corroborando com o observado por Goldschimidt & Hendrick. (2) As células presentes eram redondas, com limites indistintos, agrupadas em ninhos, trabéculas ou córneas, e sustentadas acentuadamente por estroma fibrovascular, com citoplasma escasso, eosinofílico, e o núcleo era redondo, central, com cromatina frouxa e um a dois nucléolos evidentes, destoando do relatado por Serra (7), que observou ilhas de células basofílicas dispostas em paliçada, rodeadas por estroma colagenoso. Além disso, foram encontradas muitas estruturas foliculares primárias, que possuíam grânulos no epitélio escamoso, e exacerbado infiltrado inflamatório neutrofílico e histioplasmocitário focalmente extenso, indicando a presença de inflamação aguda. Observou-se área focalmente extensa com perda da

epiderme, por vezes encontrou-se a camada basal íntegra, com acentuado material amorfo eosinofílico e piócitos juntamente com exacerbado infiltrado inflamatório neutrofílico, que se projetava acima da epiderme íntegra, sendo essas alterações condizentes com a apresentação clínica de ulceração e infecção secundária.

Não foi visualizada invasão linfática, sendo sugestivo de tricoepitelioma infiltrativo, entretanto, as lesões histopatológicas são condizentes com as alterações descritas na literatura de tricoepitelioma maligno, desta forma não foi possível determinar o tipo de tricoepitelioma em questão.

De acordo com Hauck a recomendação terapêutica é a excisão cirúrgica com margens amplas (8). No presente relato, as margens da massa enviada ao exame histopatológico após excisão cirúrgica estavam íntegras.

CONCLUSÃO

As neoplasias cutâneas são comuns na clínica de pequenos animais e ocorrem independente de sexo, raça ou idade. Tricoepiteliomas malignos são neoplasias foliculares, com origem em queratinócitos que se diferenciam nos segmentos dos folículos pilosos, raras em cães e que ocorrem com maior incidência em animais com mais de cinco anos. A biópsia excisional é de fundamental importância para chegar a um diagnóstico definitivo e escolha do tratamento a ser seguido. O prognóstico da neoplasia é reservado, devido à ocorrência de metástases.

REFERÊNCIAS

1) Withrow SJ. Why worry about cancer in pets. In: Withrow, SJ; Macewen, EG, Small animal clinical oncology. 4th ed. Missouri: Saunders; 2007. p.15-16.

2) Goldschmidt MH, Hendrick MJ. Tumors of the skin and soft tissues. In: Meuten DJ Tumors in domestic animals. 4th ed. Ames: Iowa State; 2002. p.44-117.

3) Rassnick KM. Tumors de la piel. In Ettinger SJ, Feldman EC, Tratado de Medicina interna veterinaria: Enfermedades del perro y el gato. 6th ed. Madrid: Elsevier. 2007. Volume 1, pp. 748-541.

4) Alcigir ME, Vural SA. A case of malignant trichoepithelioma (matrical carcinoma) in a cat: pathomorphological and immunohistochemical findings. Bulgarian Journal of Veterinary Medicine. 2014.

5) Souza TM. Estudo retrospectivo de 761 tumores cutâneos em cães [Dissertação de Mestrado]. Rio Grande do Sul: Universidade Federal de Santa Maria; 2005. p. 296.

6) Medleau L, Hnilica KA. Dermatologia de pequenos animais: atlas colorido e guia terapêutico. 1ª ed. Trad. de José Jurandir Fagliari, Gabriela Scuta Fagliari. São Paulo: Roca; 2003. p. 289.

7) Serra TL, Moreira TA, Caetano DP, Oliveira PM; Santos TR, Medeiros AA. Tricoepitelioma maligno em cão – Relato de caso. Anais ANCLIVEPA 2016. p.0006-0009.

8) Hauck, ML. Tumors of the Skin and Subcutaneous Tissues. In: Withrow, SJ; Vail, DM; Page, RL. Small Animal Clinical Oncology, 5th ed. St. Louis, Missouri: Elsevier Saunders; 2013

Tricolemoma em Neoformação Vulvar de Cão – Diagnóstico Histopatológico

Maristela dos Santos Vieira - Acadêmica em Medicina Veterinária – EVZ/UFG*
Letícia Mirelly de Oliveira Silva - Acadêmica em Medicina Veterinária – EVZ/UFG
Nathália de Lima Sanches - Acadêmica em Medicina Veterinária – EVZ/UFG
Veridiana Maria Brianezi Dignani de Moura - Professora Adjunta – EVZ/UFG
Regiani Nascimento Gagno Pôrto - Professora Adjunta – EVZ/UFG
Moema Pacheco Chediak Matos - Professora Adjunta – EVZ/UFG
* maristela.santosv@gmail.com

RESUMO

Descreve-se o caso de um canino, da raça American Pit Bull Terrier, fêmea, de cinco anos de idade, com histórico de surgimento de nódulo vulvar há aproximadamente um ano. Simultaneamente foram observados o aparecimento de dois nódulos mamários inguinais, ambos localizados entre M4 e M5 das cadeias mamárias esquerda e direita. O animal foi submetido a mastectomia e exérese cirúrgica do nódulo vulvar, durante a mastectomia, também foi realizada a retirada dos linfonodos inguinais e fragmentos dos nódulos e linfonodos inguinais foram encaminhados para análise histopatológica. Por meio da análise, diagnosticou-se hiperplasia reacional linfoide, carcinoma de células escamosas nos nódulos mamários e tricolemoma em proliferação vulvar. Este último, representa uma neoplasia de baixa ocorrência em cães, cujo o principal método de tratamento indicado é a exérese cirúrgica com margem ampla, a baixa incidência reforça a necessidade de descrições do mesmo, de modo a ampliar o conhecimento sobre suas apresentações e importância clínica.

Palavras chaves: Histopatologia, neoplasias, cães, folículo piloso.

INTRODUÇÃO

A dermatologia veterinária apresenta uma porcentagem significativa dos atendimentos clínicos veterinários, podendo corresponder até 75% dos mesmos (1). Já ao que se refere as neoplasias em cães, estudos indicam que aproximadamente 30% destes são neoplasias de pele (2).

Vários fatores são associados à ocorrência destas neoplasias cutâneas, dentre elas o fato de que a pele representa uma barreira física direta entre o organismo do animal e o ambiente, deste modo, possuí exposição direta à fatores oncogênicos. Além disso, algumas células da pele possuem alto índice mitótico estando, portanto, mais susceptível a mutações (2).

O tricolemoma é uma neoplasia benigna, decorrente da diferenciação dos segmentos ístmico ou inferior da bainha folicular radicular externa do folículo piloso. Esta neoplasia é considerada incomum em cães (3). O objetivo deste trabalho foi relatar um caso tricolemoma em massa vulvar e um carcinoma de células escamosas em proliferação mamária de uma cadela, da raça American Pit Bull Terrier, de cinco anos de idade.

RESULTADOS

Um canino, da raça American Pit Bull Terrier, fêmea, de cinco anos de idade foi conduzido à avaliação oncológica, pois apresentava neoformações situadas entre a M4 e M5 das cadeias mamárias esquerda e direita, bem como, uma proliferação vulvar. O tutor relatou que havia notado o surgimento da massa a aproximadamente um ano. Como tratamento, a mastectomia foi recomendada e, durante o procedimento realizado também a exérese dos linfonodos inguinais.

Além da mastectomia, a nodulectomia da massa vulvar também foi realizada. Fragmentos das neoformações localizadas entre a M4 e M5 de ambas as cadeias mamárias, dos linfonodos inguinais e da proliferação localizada na vulva foram encaminhados para análise histopatológica no Setor de Patologia Animal, da Escola de Veterinária e Zootecnia, da Universidade Federal de Goiás (SPA/EVZ/UFG).

A análise histopatológica da proliferação vulvar identificou que a amostra possuía epiderme integra, infiltrando as dermes superficiais e profundas observou-se acentuada proliferação neoplásica de células epiteliais basais dispostas em forma de túbulos, por vezes em ninhos, contendo células queratinizadas em seu interior e, sendo separados por um estroma conjuntivo pré-existente. As células possuíam abundante citoplasma de bordo indefinido e eosinofílico, e os núcleos apresentavam-se pálidos. (figura 1).

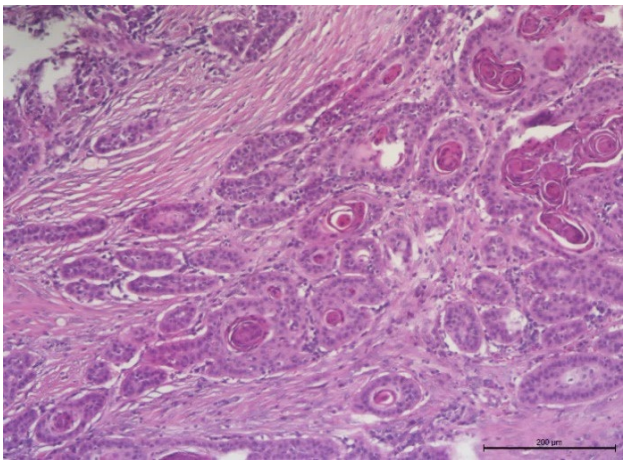

Figura 1 - Fotomicrografia de neoformação em cadela, American Pit Bull Terrier, de cinco anos. Proliferação neoplásica dispostas em túbulos (seta) com queratinização central (asterisco). HE, 20X

O núcleo variava de redondo a oval, com cromatina finamente rendilhada, exibindo único, por vezes duplo nucléolos evidentes. Foram observadas também moderada anisocitose e anisocariose, e figuras de mitose foram raras, sendo inferior a 1/CGA, no entanto, houve a visualização de figuras de mitose atípicas. Múltiplos focos de queratinização tricolemal, focos de necrose e acentuado infiltrado inflamatório difuso também foram observadas na amostra. As características microscópicas foram compatíveis com tricolemoma ístmico.

Na análise microscópica do nódulo cutâneo entre M4 e M5 direitas, foi observado extensa área de descontinuidade epidérmica com formação de crosta sero-celular, moderada hemorragia difusa e presença de moderado infiltrado inflamatório neutrofílico difuso. Oriundo da camada escamosa da epiderme, observou-se proliferação neoplásica infiltrativa disposta em múltiplas ilhas que se encontram infiltrando parcialmente a derme profunda.

As células neoplásicas possuíam moderado citoplasma eosinofílico, de bordos indistintos, núcleo que varia de redondo a ovalado, com cromatina grosseiramente rendilhada e único ou múltiplos grandes nucléolos evidentes. Verificou-se ainda acentuado pleomorfismo celular, com múltiplas figuras de macrocitose, disqueratose e diferenciação escamosa. Acentuada anisocitose e anisocariose também foram visualizadas. Duas a três figuras de mitose por CGA foram observadas. Verificou-se ainda formação de múltiplas pérolas de queratina, moderado edema e moderado infiltrado inflamatório linfoplasmocitário difuso, com neutrófilos em menor número. Em derme profunda observou-se ainda acentuada hiperplasia secretória de ácinos glandulares mamários e grande número de túbulos ectásicos.

Os achados histopatológicos da análise da massa entre M4 e M5 esquerdas foram semelhantes àqueles observados na amostra da massa de M4 e M5 direitas, entretanto, neste não foi observado hiperplasia de glândula mamária e a neoplasia descrita encontrava-se infiltrando mais profundamente a derme profunda. Ambas as alterações observadas são compatíveis com carcinoma de células escamosas. Nos fragmentos dos linfonodos, observou-se acentuada hiperplasia dos folículos linfoides, sendo que no fragmento direito foi identificado moderado edema difuso e presença de acentuado infiltrado inflamatório linfoplasmocitário difuso. No linfonodo esquerdo, diferentemente do anterior, o infiltrado inflamatório era apenas discreto. Em ambas as situações, as características microscópicas foram compatíveis com hiperplasia linfoide reacional.

DISCUSSÃO

O tricolemoma é uma neoplasia extremamente rara. Em cães esta neoplasia é considerada incomum, e em outras espécies ela possivelmente é rara ou não é descrita. Predileções sexuais, raciais, ou de faixa etária ainda não foram identificados, pois, a raridade de casos impossibilitou a existência de estudos acerca das possíveis predisposições existentes (3).

Também não são citados sítios de maior ocorrência dos tricolemomas. Esta neoplasia normalmente é intradérmica e bem encapsulada (3), como o que foi observado durante a análise histopatológica do fragmento. Relatos descritos por Diters e Goldschmidt (1983) descrevem características histopatológicas semelhantes as descritas em suas análises de tricolemomas em cães (4).

O tricolemoma pode ser classificado como ístmico ou inferior. A primeira é decorrente da proliferação do segmento ístmico do folículo piloso, e nesta são visualizadas a formação de tricolemas centrais de queratina (3). Sendo esta descrição compatível com o observado na amostra da proliferação vulvar.

As células neoplásicas apresentam citoplasma moderado e eosinofílico (3). A eosinofilia citoplasmática foi observado na amostra. Além disso, de acordo com a literatura, normalmente os núcleos das células neoplásicas apresentam-se pálidos (3), sendo semelhante ao visualizado na amostra. Como tratamento a excisão cirúrgica é recomendada, e metástases deste ainda não foram relatadas (3). O tratamento instituído foi a exérese cirúrgica sendo de acordo com o recomendado na literatura.

Diferentemente do tricolemoma, o carcinoma de células escamosas é considerado comum em cães (3) podendo acometer também diversas outras espécies (5). Estudos apontam que esta é a neoplasia maligna de origem epitelial de maior ocorrência em cães (2).

CONCLUSÃO

O presente relato descreve um caso de tricolemoma vulvar em cadela, sua baixa ocorrência não permite a verificação dos possíveis fatores predisponentes envolvidos no surgimento desta neoplasia, no entanto, este relato contribui para posteriores estudos relacionados a prevalência, incidência e características apresentadas por esta neoplasia.

REFERÊNCIAS

1) Costa, GM. Araújo, SL. Xavier Júnior, FAF. Viana, DdeA. Evangelista, JSAM. Dermatological manifestations associated with canine hypothyroidism: A review. Revista Brasileira de Higiene e Sanidade Animal. 2016. 10(4):781-797.

2) Fernandes, CC. Medeiros, AA. Magalhães, GM. Szabó, MPJ. Queiroz, RPde Silva, MVAda Soares, NP. Frequência de neoplasias cutâneas em cães atendidos no hospital veterinário da universidade federal de uberlândia durante os anos 2000 a 2010. Biosci. J., 2015. Mar/Apr. 32(2): 541-548.

3) Meuten, DJ. Tumors in Domestic Animals. 5th ed. Ames: Wiley Blackwell, 2017. p. 745-746.

4) Diters, RW. Goldschmidt, MH. Hair Follicle Tumors Resembling Tricholemmomas in Six Dog. Veterinary Pathology. 1983. 20(1): 123-125.

5) Bedoya, SAO. Conceição, LG. Viloria, MIV. Loures, FH. Valente, FL. Amorim, RL. Silva, FF. Caracterização de colágenos tipos I e III no estroma do carcinoma de células escamosas cutâneo em cães. Arquivo Brasileiro de Medicina Veterinária e Zootecnia. 2016; 68(1): 147-158.